

Christian Ortmeier<sup>1</sup>, Claudia Reicheneder<sup>2</sup>, Marcus Bilek<sup>3</sup>, Frank Slomski<sup>3</sup>

# Individuelle Verankerung auf konventionellen Implantaten zur orthodontischen Bewegung bei Erwachsenen



Dr. Christian Ortmeier

*Custom anchorage on conventional implants for orthodontic movement in adults*

## Warum Sie diesen Beitrag lesen sollten? / Why should you read this article?

In diesem Fallbeispiel wird die kieferorthopädische Bewegung mit individuellen Verankerungselementen auf definitiven endossalen Implantaten durchgeführt, die auch zur Aufnahme des definitiven Zahnersatzes dienen.

*In this case, orthodontic movement is carried out with custom anchorage units on those definitive endosteal implants which will also support the definitive prosthetic restoration.*

**Einführung:** Als Verankerungselemente für die kieferorthopädischen Bewegungen können sowohl Mini-Implantate als auch konventionelle endossale Implantate Verwendung finden. In diesem Fallbericht dienen endossale Implantate zur Aufnahme von individuell hergestellten Verankerungselementen als Langzeitprovisorium zur Ausformung des Durchtrittsprofils sowie als Basis für die festsitzende prothetische Versorgung mit CAD/CAM-gefrästen Hybridaufbauten und Vollkeramikronen.

**Methode:** Eine beidseitige Freundsituation im OK wird nach kieferorthopädischer Umstellung des umgekehrten Überbisses und Ausformung der Zahnbögen mit implantatgestützten Zirkonoxid- bzw. Glaskeramikronen versorgt. Die endossalen Implantate dienen dabei zunächst zur Aufnahme der individuell hergestellten kieferorthopädischen Verankerungselemente und gleichzeitig als Langzeitprovisorium zur Ausformung der Emergenzprofile. Individuell gefräste Hybridaufbauten und Vollkeramikronen gewährleisten dabei eine ästhetisch hochwertige Versorgung nach dem Konzept der verkürzten Zahnreihe.

**Ergebnisse und Schlussfolgerung:** Definitive endossale Implantate ermöglichen bei sorgfältiger interdisziplinärer Absprache die Ausformung der Zahnbögen zur Korrektur einer Zahnfehlstellung. Nach Abschluss der aktiven Bewegung

**Introduction:** Both mini-implants and conventional endosseous implants can be used as anchorage units for orthodontic movements. In this case report endosseous implants are used for retaining custom-fabricated anchorage units as a long-term temporary restoration for forming the emergence profile and as a base for a fixed prosthetic restoration with CAD/CAM milled hybrid abutments and all-ceramic crowns.

**Methods:** A bilateral free-end case in the upper jaw is to be treated with implant-supported zirconia, respectively glass-ceramic, crowns following orthodontic repositioning of the reverse overbite and contouring of the dental arches. The endosseous implants are used initially for retaining the custom-fabricated orthodontic anchorage units and simultaneously as a long-term temporary restoration for forming the emergence profiles. Custom-milled hybrid abutments and all-ceramic crowns ensure a highly aesthetic restoration according to the shortened dental arch concept.

**Results and Discussion:** With careful interdisciplinary consultation, definitive endosseous implants enable contouring of the dental arch for correction of tooth malalignment. Following completion of active movement, they can also be used for retaining hybrid abutments and allceramic crowns after forming the emergence profile.

<sup>1</sup> Zahnarztpraxis Dr. Christian Ortmeier, Hauptstraße 108, 94405 Landau a. d. Isar

<sup>2</sup> Prof. Dr. Claudia Reicheneder, Universitätsklinikum Regensburg, Poliklinik für Kieferorthopädie, Franz-Josef-Strauß-Allee 11, 93053 Regensburg

<sup>3</sup> Slomski Zahntechnik GmbH, Beethovenstraße 8, 94486 Osterhofen

Peer-reviewed article: eingereicht: 17.04.2015, revidierte Fassung akzeptiert: 03.06.2015

DOI 10.3238/dzz.2016.0105-0113

können sie nach der Ausformung der Durchtrittsprofile aber auch zur Aufnahme der Hybridaufbauten und Vollkeramikronen herangezogen werden.

(Dtsch Zahnärztl Z 2016; 71: 105–113)

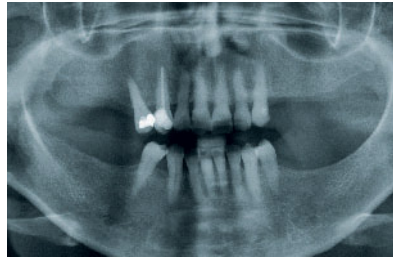
*Schlüsselwörter: kieferorthopädische Behandlung Erwachsener; individuelle Verankerungsmittel; Langzeitprovisorium zur Weichgewebsausformung*

## Einleitung

Festsitzende, implantatgestützte, prothetische Versorgungen werden von den meisten Patienten gegenüber einem abnehmbaren Ersatz bevorzugt. Häufig stellen sie im Vergleich zu umfangreichen Teleskoparbeiten die zahntechnisch und teilweise auch finanziell weniger aufwendige Behandlungsform dar. Sehr oft liegen bei dem in der Regel zu versorgenden Kollektiv im mittleren Erwachsenenalter aber Zahnfehlstellungen vor, die keiner Primärtherapie während der Wachstumsphase zugeführt worden waren. Enossale Implantate stellen bei fehlender konventioneller Verankerungsmöglichkeit an natürlichen Zähnen eine Alternative dar. Die extraorale Verankerung scheidet bei dieser Gruppe in aller Regel aus. Neben ausschließlich zur orthodontischen Verankerung vorgesehenen Mini-Implantaten können auch konventionelle enossale Implantate eingesetzt werden, um Zähne oder Zahngruppen zu bewegen. Nach Abschluss der kieferorthopädischen Behandlung werden diese Implantate dann mit festsitzendem Zahnersatz versorgt.

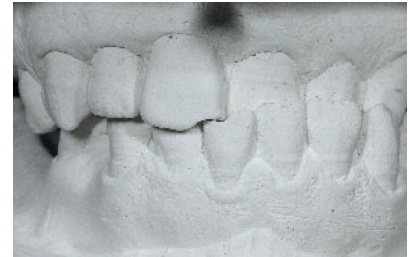In dieser Falldarstellung wird die Versorgung einer Freiendsituation in Ober- und Unterkiefer mit enossalen Implantaten, die Verankerung auf individuell hergestellten Elementen sowie die kieferorthopädische Regulierung des umgekehrten Überbiss beschrieben. Die kieferorthopädischen Verankerungselemente dienen dabei gleichzeitig als provisorische Kronen auf den osseointegrierten Implantaten. Die definitive Versorgung erfolgt mit individuell gefrästen Hybridaufbauten und Glaskeramikkronen. Da eine CMD-Symptomatik fehlt, kann das Konzept der verkürzten Zahnreihe Anwendung finden [6, 7].

*Keywords: orthodontic treatment of adults; customised anchorage; long-term temporary restoration for soft tissue contouring*



**Abbildung 1** Panoramaschichtaufnahme des Ausgangsbefundes

**Figure 1** Orthopantomogram of the initial condition



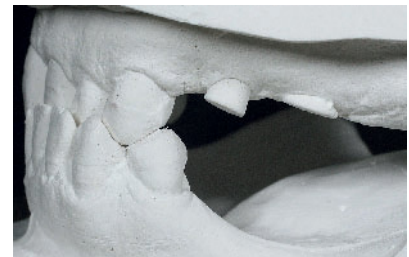
**Abbildung 2** Zahnstellung und Bissituation vor der kieferorthopädischen Behandlung, Frontalansicht

**Figure 2** Tooth position and bite before orthodontic treatment, ante-rrior view



**Abbildung 3** Zahnstellung und Bissituation vor der kieferorthopädischen Behandlung, rechte Seitenansicht

**Figure 3** Tooth position and bite before orthodontic treatment, right lateral view



**Abbildung 4** Zahnstellung und Bissituation vor der kieferorthopädischen Behandlung, linke Seitenansicht

**Figure 4** Tooth position and bite before orthodontic treatment, left lateral view

## Anamnese und Befund

Die 53-jährige Patientin stellte sich am 20.04.2012 zur erneuten Routineuntersuchung in der Praxis vor. Sie gab an, dass sie nunmehr eine Zahnersatzversorgung wünsche, da die Kauleistung stark eingeschränkt sei und insbesondere die fehlenden Seitenzähne im Oberkiefer zu einer erheblichen ästhetischen Beeinträchtigung führen würden (Abb. 1). Nach Anamneseerhebung und klinischer Untersuchung zeigten sich massive Abrasionen an den Zähnen 21–23 und 31–33 sowie ein umgekehr-

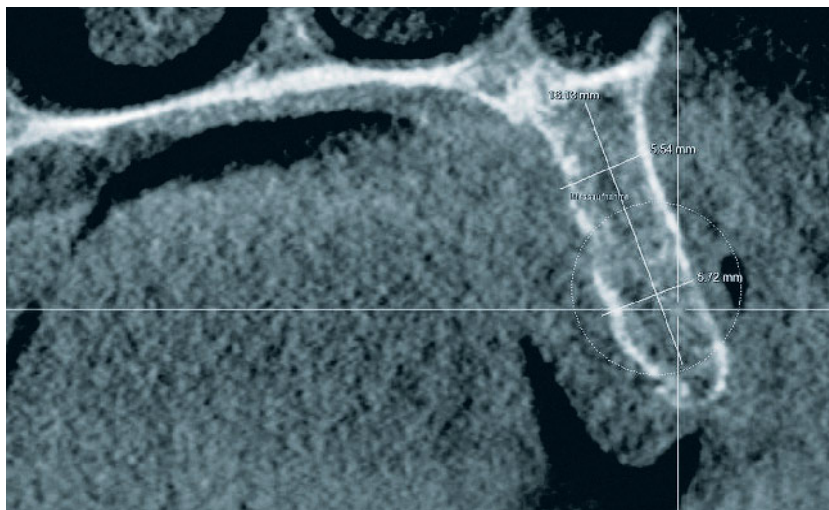
ter Überbiss mit Zwangsbissführung in diesem Bereich (Abb. 2–4). Der Zahn 13 war in Folge der im Jahr 1994 durchgeführten endodontischen Behandlung mit Guttaperchastiften und Diaket deutlich verfärbt. Bis auf diesen Zahn reagierten aber alle anderen Zähne auf die Sensibilitätstestung mit CO<sub>2</sub>-Schnee positiv. Der PSI war unauffällig (Grad 0–1). Nach Angaben der Patientin und Erhebung des CMD-Kurzbefundes nach Jakstadt und Ahlers ergaben sich keine Hinweise auf eine funktionelle Störung. Der Interokklusabstand betrug 3 mm.

## Therapieplanung

Nach Besprechung der therapeutischen Alternativen, insbesondere der Versorgung mit teleskopgestütztem Zahnersatz im Ober- und Unterkiefer, wurden diagnostische Planungsmodelle angefertigt. Geplant wurde eine festsitzende Versorgung mit Einzelkronen auf Implantaten regio 15, 24, 25, 35 und 45. Die definitiven Implantate sollten zunächst zur maximalen Verankerung für die geplante Umstellung des umgekehrten Überbisses im Bereich der Frontzähne verwendet werden. Da für das zur Anwendung kommende Implantatsystem keine vorgefertigten Aufbauten zur Verfügung standen, sollten durch den Zahntechniker individuell hergestellte Abutments eingegliedert werden. Die Behandlung wurde in 5 Teilschritten geplant:

1. Implantation konventioneller enosaler Implantate im Oberkiefer mit simultaner Spreizung und lateraler Kammaugmentation zur Resorptionsprophylaxe. Die Planung erfolgte dabei DVT-gestützt.
2. Kieferorthopädische Umstellung des umgekehrten Überbisses und harmonische Ausformung des oberen und unteren Zahnbogens, insbesondere des nach bukkal gekippten Zahnes 14 mithilfe einer festsitzenden Apparatur.
3. Eingliederung CAD/CAM-gefertigter Hybridaufbauten aus Titan und Zirkonoxid sowie Zirkonoxidkronen auf den Implantaten 15, 24, 25 sowie einer Glaskeramikkrone aus Lithiumdisilikat auf dem endodontisch behandelten Zahn 13.
4. Implantatinserterion mit simultaner Spreizung mithilfe von Dehnschrauben und eines Winkelmodulators sowie simultaner lateraler Augmentations regio 35 und 45.
5. Eingliederung zweier Einzelkronen aus Zirkonoxid auf konventionellen Titanaufbauten regio 35 und 45.

Das Konzept der verkürzten Zahnreihe kann bei fehlender CMD-Symptomatik Anwendung finden, um die finanzielle Belastung des Patienten zu verringern. Ein implantatgestützter Ersatz der 2. Molaren ist zudem oft wegen einer geringen Knochendichte im Oberkiefer bzw. eines lingual unter sich gehenden Knochenareals im lateralen Unterkiefer nicht möglich. Natürlich wäre eine implantatchirurgische Behandlung im Unterkiefer während der kieferorthopädischen Therapie mög-



**Abbildung 5** Präimplantologische Diagnostik mit DVT, FOV 8\*8 cm

**Figure 5** Pre-implantological diagnosis using CBCT, FOV 8\*8 cm

lich gewesen. Letztendlich hat sich die Patientin aber aus zeitlichen und finanziellen Gründen für die Behandlung in Teilschritten entschieden.

## Therapie

Die präimplantologische Diagnostik wurde wegen den schmalen Kieferkammern und dem hochstehenden Kieferhöhlenboden mit einem DVT (Sirona XG 3D, FOV 8\*8 cm HD, Sirona Dental Systems GmbH, Bensheim, Deutschland) durchgeführt. Hier zeigte sich die geringe Breite des Kammes regio 15, 35 und 45 (Resorptionsklasse 3 nach Fallschüssel bzw. Atrophiegrad 3 nach Atwood im Unterkiefer) (Abb. 5). Auf die Übertragung der Daten in eine Bohrschablone im Sinne der navigierten Implantation wurde verzichtet. Die prothetisch korrekten Abstände bei wenigen Implantaten können auch mit konfektionierten Schablonen (3D-System nach Iglhaut, Stoma, Storz am Mark GmbH, Emmingen-Liptingen, Deutschland) eingehalten werden. Eine rein schablonengeführte Implantation kommt bei dem in diesem Fall gegebenem geringen Knochenangebot nicht in Frage [8].

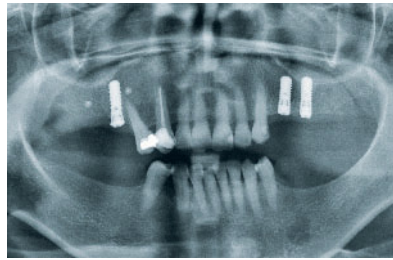
## Implantation Oberkiefer

Die Prämedikation erfolgte mit Amoxicillin 1.000 mg und 10 mg Diazepam p.o. sowie 0,5 mg Atropin i.m. zur Ver-

ringerung des starken Speichelflusses. Der Eingriff wurde in Infiltrationsanästhesie mit zusätzlichen Leitungsanästhesien am foramen incisivum und am foramen palatinum majus durchgeführt. Der Krestalschnitt war leicht palatinal versetzt. Der Kieferkamm wies eine Breite von nur 5,5 mm auf und musste simultan durch Spreizung verbreitert werden. Zunächst wurde eine sagittale Spaltung mit dem Piezogerät durchgeführt. Dehnschrauben in aufsteigender Größe und ein Winkelmodulator kamen zur vorsichtigen Erweiterung des Osteotomiespaltes zum Einsatz. Diese Methode ist zeitaufwendiger, die Frakturgefährdung ist aber geringer als bei der Spaltung mit Hammer und Meißel. Es konnten 2 enossale Implantate (Straumann BL 4,1 RC Länge 12 mm SLActive, Institut Straumann AG, Basel, Schweiz) primärstabil eingebracht werden. Zur Resorptionsprophylaxe wurde xenogenes Knochenersatzmaterial (DBBM) bukkal aufgelagert und mit einer Kollagenmembran bedeckt. Der Wundverschluss erfolgte zweischichtig mit resorbierbaren Unterzugnähten, Einzelknopfnähten und einer Gottlownaht. Postoperativ wurden 8 mg Dexamethason und 600 g Ibuprofen zur Ödemprophylaxe und als Analgetikum verabreicht. Der Eingriff regio 15 sollte 4 Wochen später ebenfalls nach diesem Protokoll durchgeführt werden. Das Implantat (Straumann BL 4,1 RC Länge 12 mm SLActive) musste aber wegen fehlender Primärstabilität im weichen

Knochen (D3) sofort wieder entfernt werden. Drei Monate später konnte an derselben Stelle ein Implantat mit tulpenförmiger Gestaltung des Halses (Straumann SP 4,1 RN L 12 mm SLActive) erfolgreich eingebracht werden. Das transversale Knochenangebot wurde durch eine membrangestützte Augmentation verbessert. Der Aufbau erfolgte mit autologem Knochen, der bukkal aufgebracht wurde. Zusätzlich wurde das Augmentat mit einer geringen Menge eines synthetischen Knochenersatzmaterials (Strauman Bone Ceramic) zur Resorptionsprophylaxe beschickt. Wegen der besseren Handhabung erfolgte die Anmischung mit venösem Eigenblut. Zur Abdeckung wurde wiederum eine resorbierbare Kollagenmembran (Geistlich Bio-Gide, Geistlich Pharma AG, Wohlhusen, Schweiz) in Doppel-lagentechnik über den Defekt mit 2 Titanägeln fixiert. Bei der Nahtentfernung zeigten sich reizlose Wundverhältnisse (Abb. 6).

Die Freilegung erfolgte 12 Wochen später mit einem vertikalen Verschiebespaltlappen nach Vence [15]. Zunächst wurde bei dem Bone Level Implantat ein flaschenhalsförmiger Gingivaformer eingebracht, der bei der Nahtentfernung durch einen konischen Formner mit einem größeren Außendurchmesser ersetzt wurde. Fünf Wochen nach der Freilegung der Implantate konnte die Abformung mit verschraubten Abformkappen, Vinylsiloxanether-Abformmaterial (Identium medium soft, Kettenbach GmbH & Co. KG, Eschenburg, Deutschland) und einem individuellen Löffel durchgeführt werden. Das Modell mit Manipulierimplantaten und weichbleibenden Gingivamasken wurde schädel- und gelenkbezüglich in einen halbindividuellen Artikulator montiert. Die Zuordnung des Unterkiefermodells erfolgte mit 2 mit Wachs beschickten Aluminiumträgern und Bissregistrierungshilfen. In diesem Fall wirkte sich die anteriore Abstützung der nicht präparierten Frontzähne wie ein Jig aus. Die Messung der Sondierungstiefen sowie ein Zahnfilm zur Kontrolle der Osseointegration insbesondere des Implantates regio 15 zeigten keinerlei Auffälligkeiten. Die Absprache des weiteren Behandlungsablaufes mit der Kieferorthopädin war bereits vorher erfolgt. Vier Monate nach Freilegung der Implantate im Oberkiefer konnten die



**Abbildung 6** Kontrollaufnahme nach Implantation und Augmentation im II. Quadranten

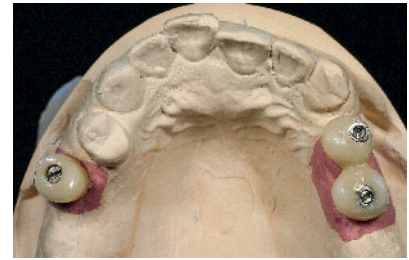**Figure 6** Check X-ray after implant placement and augmentation in the second quadrant

individuell im Labor hergestellten Verankerungselemente mit einem Drehmoment von 35 N/cm eingedreht werden. Diese dienten zugleich als Langzeitprovisorium.

Auf Grundlage der offenen Implantatabformung wurde im zahntechnischen Labor ein Meistermodell mit Laboranalogen und Gingivamasken hergestellt. Zur Überprüfung der prothetischen Platzverhältnisse waren ein Setup und ein Silikonvorwall notwendig. Anschließend wurden die provisorischen Implantatkronen, welche mit einem keramisch gefüllten Mikro-Hybrid-Komposit mit hoher Abrasionsfestigkeit (Solidex, Shofu Dental GmbH, Ratingen, Deutschland) verblendet und regio 24/25 verblockt (Abb. 7) wurden, hergestellt. Die Implantatkronen zur okklusalen Verschraubung konnten nun durch handfestes Anziehen intraoral befestigt werden [11].

### Kieferorthopädische Therapie

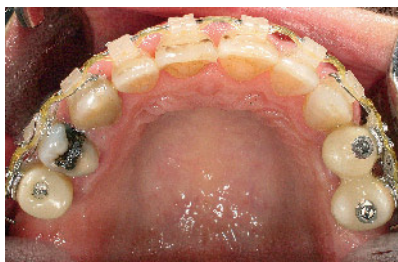Die kieferorthopädische Behandlung konnte im Anschluss begonnen werden. Aufgabe der Kieferorthopädie war es, den frontalen Kreuzbiss regio 21 bis 23 und 31 bis 33 durch Proklination von 21 bis 23 weitgehend zu überstellen. Zusätzlich sollte die gnathische Mittellinienverschiebung im Unterkiefer von ca. 3 mm nach links und die alveoläre Mittellinienverschiebung im Oberkiefer nach rechts verbessert werden. Ausgangssituation war eine ungünstige skelettale Voraussetzung mit einem retrognath eingelagerten Oberkiefer und einem prognath eingelagerten Unterkie-



**Abbildung 7** Modell mit Gingivamasken und individuell hergestellten provisorischen Kronen vor Anbringung der Brackets

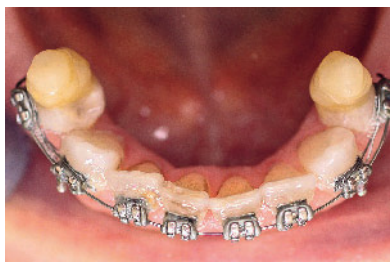**Figure 7** Model with gingival masks and custom-fabricated temporary crowns before placing the brackets

fer. Wegen der überwiegend dentoalveolären Problematik wurde ein dentoalveolärer Ausgleich des frontalen Kreuzbisses geplant. Die konservative Therapie mit Überstellen des frontalen Kreuzbisses war mithilfe einer Multiband-/Multibracketapparatur mit Keramikbrackets im Oberkiefer und regulären Metallbrackets im Unterkiefer geplant [2, 3]. Der Parodontalstatus war unauffällig, die Sondierungstiefen lagen unter 3 mm, der PSI bei null. Die Brackets wurden mit Transbond (3M Unitek, Monrovia, California, USA) geklebt [9]. An den provisorischen implantatgestützten Kronen 15, 14 und 25 war zum Anbringen der Brackets vorher eine spezielle Behandlung der Kompositoberfläche mit Porc-Etch und Conditioner zur Verbesserung der Haftkraft der Brackets erforderlich (Fa. Reliance Orthod. Prod. Inc., Itasca, USA) [3, 9, 10]. Zunächst wurden die Zahnbögen im Ober- und Unterkiefer nivelliert, dann wurde mithilfe von Stahlbögen die alveoläre Mittellinienverschiebung im Oberkiefer nach links korrigiert sowie die steil stehenden Oberkiefer-Frontzähne 21 bis 23 protrudiert und alle Frontzähne im Oberkiefer mit dem korrekten Torque versehen (Abb. 8). Die Kontrolle der Bewegungen und die Moment-/Kraft-Relation wurden durch die Auswahl der Stärke der Bögen und die Bogenqualität beeinflusst. Es wurde eine Slotgröße von 0.022 inch in Verbindung mit dem MBT-System (Bracketsystem nach McLaughlin, Bennet, Trevesi) verwendet. Als Bogenmaterialien und -dimensionen kamen in der Nivellierungsphase zunächst der 0.012 inch Niti, anschließend der 0.014 inch Niti,



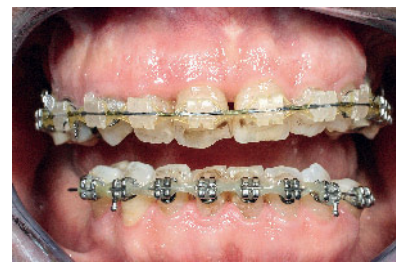**Abbildung 8** Aufsicht OK vor Abnahme der Bebänderung

**Figure 8** Occlusal view of upper before removal of the banding



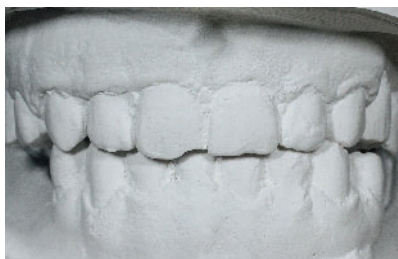**Abbildung 9** Aufsicht UK mit Aufbissen im Seitenzahnbereich

**Figure 9** Occlusal view of the lower with bite stops in the posterior region



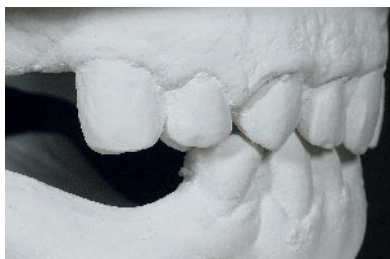**Abbildung 10** Frontalansicht OK vor Abnahme der Bebänderung

**Figure 10** Anterior view of the upper before removal of the banding



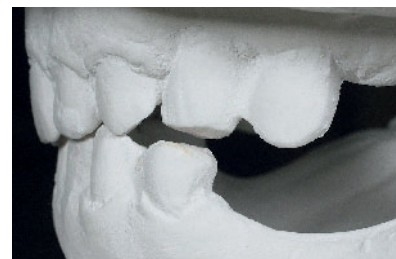
**Abbildung 11** Zahnstellung und Bissituation nach Abschluss der kieferorthopädischen Behandlung, Frontalansicht

**Figure 11** Tooth positioning and bite following completion of orthodontic treatment, anterior view



**Abbildung 12** Zahnstellung und Bissituation nach Abschluss der kieferorthopädischen Behandlung, rechte Seitenansicht

**Figure 12** Tooth positioning and bite following completion of orthodontic treatment, right lateral view



**Abbildung 13** Zahnstellung und Bissituation nach Abschluss der kieferorthopädischen Behandlung, linke Seitenansicht

**Figure 13** Tooth positioning and bite following completion of orthodontic treatment, left lateral view

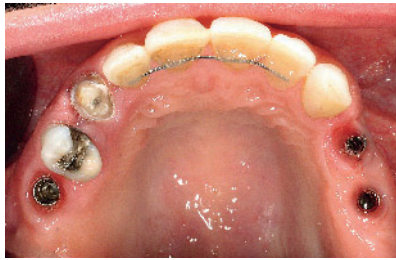dann der 0.016 inch Niti-Rundbogen und anschließend der 0.016 × 0.016 inch Niti-Kantbogen zur Anwendung. Die Führungsphase und somit Zahnstellungskorrektur erfolgte schließlich am 0.016 × 0.022 Stahl-Kantbogen. Um die Frontzähne überstellen zu können war das Anbringen von Aufbissen im Seitenzahnbereich zur Bissperrung zwingend erforderlich (Abb. 9). Zur Korrektur des Vorbisses des Unterkiefers wurden kurze Klasse-III-Gummizüge eingesetzt. Da die parodontale Situation unauffällig war, konnte mit nicht reduzierten Kräften gearbeitet werden. Als der frontale Kreuzbiss überstellt war, wurden die Aufbisse entfernt und die Patientin angewiesen zur Verbesserung der Mittelliniensituation und weitgehenden Korrektur der gnathischen Mittellinienverschiebung im Unterkiefer nach links einseitig nur noch auf der rechten Seite kurze Klasse-III-Gummizüge einzuhängen (Abb. 10). Nach Entfernung der Multiband-/Multi-bracketapparatur wurde sowohl im Ober- als auch im Unterkiefer ein festsit-

zender Retainer von 13 bis 23 sowie 33 bis 43 geklebt (Abb. 11–13). Dieser diente zur Stabilisierung der Angulation-, Tip- und Torqustellung der Frontzähne. Eine leichte Intrusion von Zahn 34 war durch die notwendige Anbringung der seitlichen Kunststoffaufbisse zum Überstellen der OK-/UK-Frontzähne bedingt. Durch die Freundsituation und somit fehlende Verankerung ist eine direkte Kraftapplikation zur Extrusion des Zahnes 34 kieferorthopädisch kaum möglich gewesen. Durch das Setteln der Zähne im Seitenzahnbereich nach Entfernung der Apparatur erfolgte eine deutliche Verbesserung der vertikalen Kontaktsituation in diesem Bereich. Ebenso wurde nach Absprache mit der Patientin die Kreuzbissituation bzw. der vestibuläre Kippstand von 33 belassen, da die Patientin die festsitzende Apparatur möglichst zügig entfernt haben wollte. Bei der schwierigen Verankerungssituation hätte die Platzbeschaffung zum Teil durch Protrusion der Unterkieferfront erfolgen müssen, die bei der vorliegenden prognen Tendenz ver-

mieden werden sollte. Durch eine exakte Aneinanderreihung der Frontzähne und Herstellen eines korrekten Kontaktpunktes regio 11/21 durch die kieferorthopädische Behandlung ist im Endbefund ein kleines sogenanntes „schwarzes Dreieck“ sichtbar. Dies ist vor allem durch den deutlichen Abstand des Kontaktpunktes zum limbus alveolaris stärker sichtbar [1, 12]. Die parodontale Situation ist weitgehend gleich geblieben, es zeigte sich keine Verschlechterung der Sondierungstiefen bzw. Lockerungsgrade.

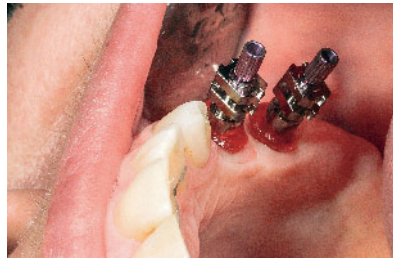
### Prothetische Versorgung Oberkiefer

Nach Abschluss der kieferorthopädischen Behandlung und Eingliederung des festen Retainers von 13–23 konnte mit der definitiven prothetischen Versorgung im Oberkiefer begonnen werden. Der endodontisch behandelte Zahn 13 erhielt als Stiftaufbau einen adhäsiv befestigten Glasfaserstift (ER-Den-



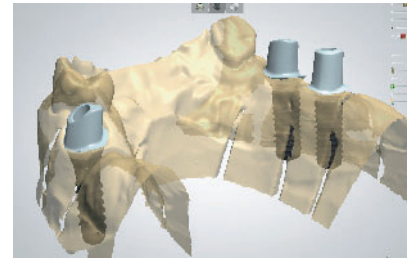
**Abbildung 14** Aufsicht OK nach Entfernung der provisorischen Kronen und Gingivaformer

**Figure 14** Occlusal view of the upper after removal of the temporary crowns and gingiva formers



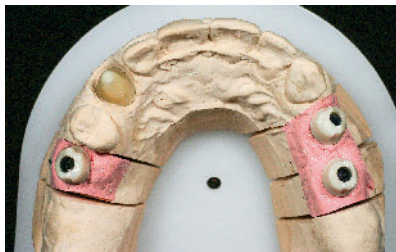**Abbildung 15** Verschraubte Abformpfosten mit individuellem durch Langzeitprovisorium ausgeformtem Durchtrittsprofil

**Figure 15** Screw-retained impression posts with custom emergence profile contoured using the temporary restoration



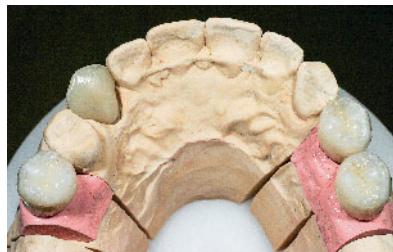**Abbildung 16** Digitales Design der Hybridabutmenten in 3Shape

**Figure 16** Digital design of the hybrid abutments in 3Shape



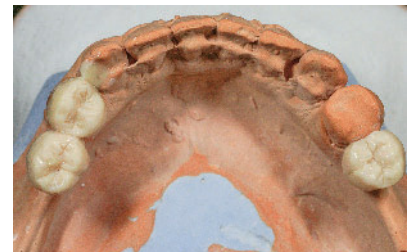**Abbildung 17** Aufsicht Oberkiefer: Meistermodell mit eingeschraubten Hybridabutmenten und individuellem Zahnstumpf regio 13

**Figure 17** Occlusal view of the upper: Master model with screw-retained hybrid abutments and custom tooth preparation in region 13



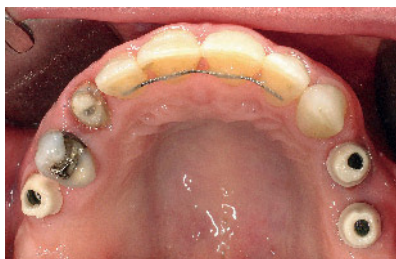**Abbildung 18** Zirkonoxidkronen auf Hybridabutmenten und Lithium-Disilikatkrone auf 13

**Figure 18** Zirconia crowns on hybrid abutments and lithium disilicate crown on 13



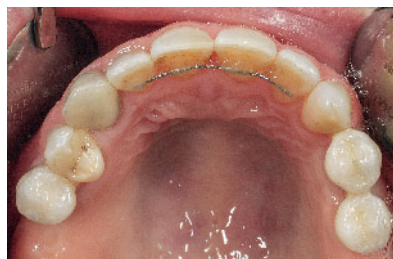**Abbildung 19** Wax-Up UK-Modell 34/35/45

**Figure 19** Wax-up lower model 34/35/45



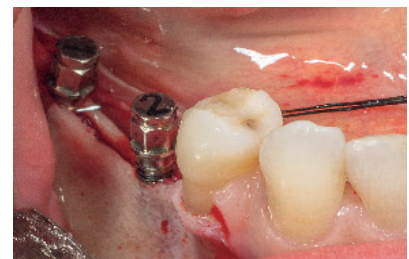
**Abbildung 20** Eingeschraubte Hybridabutmenten 15/24/25

**Figure 20** Screw-retained hybrid abutments 15/24/25



**Abbildung 21** Zirkonoxidkronen auf Hybridabutmenten und Lithium-Disilikatkrone auf 13 nach Zementierung

**Figure 21** Zirconia crowns on hybrid abutments and lithium disilicate crown on tooth 13 after cementation



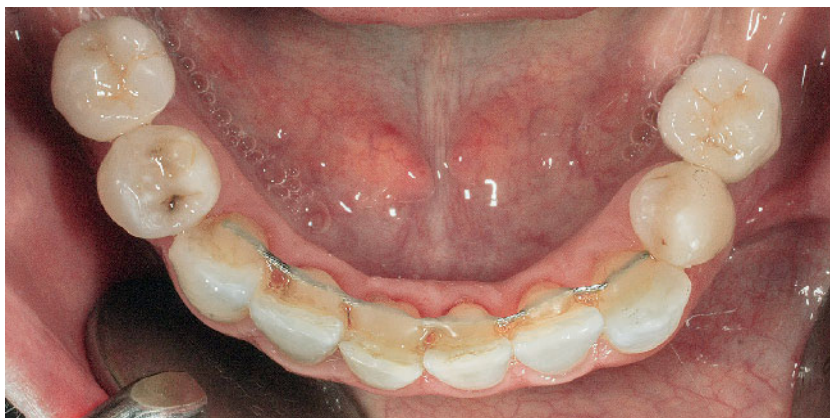**Abbildung 22** Chirurgie im UK: Aufbereitung des Kieferkammes mithilfe von Dehnsschrauben

**Figure 22** Lower jaw surgery: preparing the alveolar ridge using expansion screws

tinpost 090 Coated, Gebr. Brasseler GmbH & Co. KG, Lemgo, Deutschland). Der Glasfaserstift wurde mit einem Dentinadhäsiv (Scotchbond Universal, 3M Deutschland GmbH, Neuss, Deutschland) eingesetzt. Der plastische Stiftaufbau besteht aus dem Glasfaserstift und

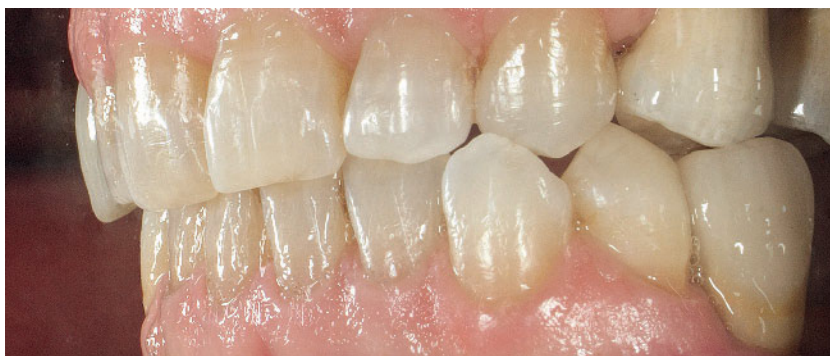einem dualhärtenden Komposit (Absolute Dentin, Parkell Inc., Edgewood, USA). Nach der Präparation, die mit oszillierenden Diamanten (SONICflex, KaVo Dental GmbH, Biberach/Riß, Deutschland) beendet wurde, erfolgte die Korrekturabformung des Oberkie-

fers. Die Stumpffarbe regio 13 wurde mit dem IPS e.max-Farbschlüssel ermittelt. Für die Herstellung der Glaskeramikkrone aus Lithiumdisilikat (Ivoclar IPS e.max Press, Ivoclar Vivadent GmbH, Ellwangen, Deutschland) wurde ein Sägemodell erstellt. Auf diesem modellier-



**Abbildung 23** Zirkonoxidkronen auf Standardabutments nach Zementierung

**Figure 23** Zirconia crowns cemented onto standard abutments



**Abbildung 24** Linke Seitenansicht OK/UK nach Abschluss der Behandlung

**Figure 24** Left lateral view of upper/lower following completion of treatment

te der Zahntechniker ein Wachskäppchen, welches er durch Pressverfahren in Keramik umsetzte. Des Weiteren erfolgte die Anfertigung eines individuellen Löffels, welcher im Bereich der Implantate offen gestaltet war. Nach Einprobe des Glaskeramikerüsts 13 und Überprüfung der Passgenauigkeit mit einer Silikoninnenabformung wurde die Überabformung mit durch autopolymerisierenden Kunststoff individualisierten und verschraubten Abformpfosten (BL RC bzw. SP RN), Vinylsiloxanether und dem individuellen Löffel vorgenommen [15]. Mit diesem Verfahren konnte das mit den individuellen provisorischen Kronen ausgeformte Durchtrittsprofil auf das Meistermodell übertragen werden (Abb. 14 und 15). Die Modellherstellung erfolgte im Zeiser-System (Picodent GmbH, Wipperfürth, Deutschland) mit Kunststoffsockel, Laboranalogen und Gingivamaske regio 15, 24 und 25 sowie einem individuellen Kunststoffstumpf regio

13 aus lichthärtendem Natural Die ND4-Material (Ivoclar Vivadent GmbH, Ellwangen, Deutschland). Dieser Modellstumpf simuliert die Farb- und Helligkeitseinstellung der darauf anzufertigenden Glaskeramikkrone. Das Meistermodell wurde dann schädel- und gelenkbezüglich einartikuliert. Die Relationsbestimmung erfolgte mit einer Schablone, Wachswällen, Aluwachs und Zinkoxid-Eugenolpaste. Auf dem Unterkiefermodell wurde zum Okklusionslinienausgleich die Kaufläche 34 sowie die durch die implantatgestützten Kronen zu ersetzenden Zähne 35 und 45 diagnostisch aufgewachst [5, 13, 14].

Die individuellen Hybridbauten regio 15, 24 und 25 wurden mittels CAD-Technologie digital (3Shape, Kopenhagen, Dänemark) modelliert und mit einer 5-Achs-Fräse in CAM-Technik aus Zirkonoxid gefräst (KaVo Everest, KaVo Dental GmbH, Biberach/Riß, Deutschland) (Abb. 16 und 17). Durch die Übertragung der intraoral abgeform-

ten Emergenzprofile regio 24 und 25 auf das Meistermodell konnten diese bei dem Design der Zirkonbauten berücksichtigt werden [4, 15]. Die bukkal fehlende keratinisierte Mukosa in diesen Regionen erforderte eine gingivale Gestaltung der Präparationsgrenzen. Anschließend wurden auf den individuell gestalteten Implantataufbauten maschinell gefräste Zirkongerüste hergestellt, welche mit einer Feinstruktur-Feldspatkeramik (Vita VM9, Vita Zahnfabrik, Bad Säckingen, Deutschland) verblendet wurden (Abb. 18). Im Unterkiefer wurde zur Orientierung für die geplante Gesamtversorgung regio 34, 35 und 45 ein diagnostisches Wax-Up mit Ästhetikwachs angefertigt (Abb. 19).

Die Hybridbauten wurden nach der Einprobe mit einem Drehmoment von 35 N/cm unter Verwendung eines Übertragungsschlüssels eingedreht (Abb. 20). Die Lithiumdisilikatkronen konnten nach Ätzung mit 5%iger Flußsäure für 20 sec und Silanisierung mit einem Befestigungscomposit (Rely X Ultimate, 3M Deutschland GmbH, Neuss, Deutschland) adhäsiv eingesetzt werden. Die Befestigung der Zirkonoxidkronen erfolgte semidefinitiv mit einem Resinzement (Premier Implant Cement, Premier Dental Products Company, Plymouth Meeting, USA). Die Höhe der Bauten, d.h. der „klinischen Kronen“ ließ eine semidefinitive Befestigung zu (Abb. 21). Vorteil dieser Methode, die allerdings im Gegensatz zur derzeitigen S3-Leitlinie steht, ist die spätere Zugänglichkeit bei eventuellen Verblendkeramikschäden bzw. Schraubenlockerungen.

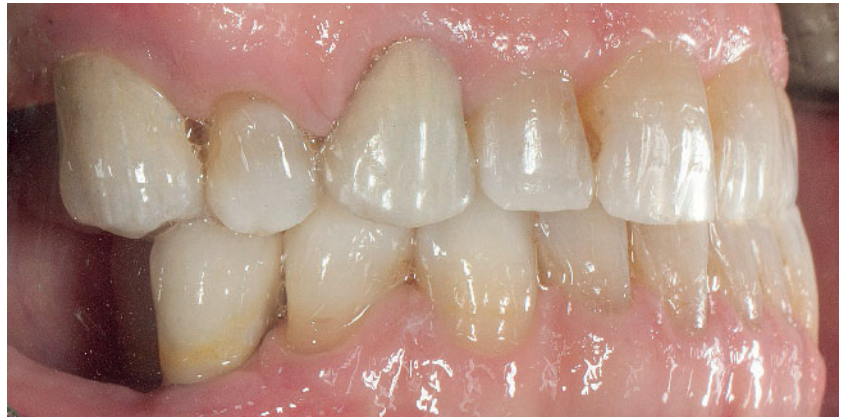## Implantation Unterkiefer

Wenige Monate nach der Eingliederung der Kronen im Oberkiefer konnte die Implantation regio 35 und 45 erfolgen. Wegen der ausgeprägten Atrophie (Klasse 3 nach Atwood) musste in beiden Quadranten eine Augmentation durchgeführt werden. Die Kieferkambbreite, die präoperativ mit der DVT bestimmt worden war, betrug zwischen 4 und 5 mm. Um ein zweizeitiges Vorgehen mit lateral aufgelagerten Knochenblöcken zu vermeiden, wurde ein modifiziertes Spreizungsverfahren gewählt. Nach Prämedikation mit Amoxicillin,

Atropin und Midazolam wurde in Infiltrationsanästhesie ein leicht nach linguall versetzter Kieferkammschnitt mit mesialer Entlastungsinzision durchgeführt. Nach Präparation eines Volllappens in der oberen Hälfte des Kammes wurde der Kieferkamm unter Einsatz eines Piezoaufsatzes mit einer Mindesttiefe von 7 mm gespalten. Die Aufbereitung erfolgte dabei regio 34–36 und regio 44–46 mithilfe von Dehnschrauben aufsteigender Größe sowie eines Stufenmeißels und von Osteotomen (Abb. 22). Ohne Fraktur der bukkalen Lamelle konnte so eine Kammbreite von 6,5 mm erzielt werden. Durch entsprechende Keile musste der Osteotomiespalt bis zur Insertion von 2 enossalen Implantaten mit einem Durchmesser von 3,3 mm (Straumann SP 3,3 NNC, Länge 12 mm, SLActive Roxolid) offen gehalten werden. Der Einsatz von durchmesserreduzierten Implantaten im Bereich der Front- und Seitenzähne bis einschließlich der Prämolaren ist mittlerweile gut dokumentiert [4]. Um der nach der Spreizung zu erwartenden Resorption der bukkalen Lamelle entgegenzuwirken, wurde simultan bukkal mit einer Mischung aus autologem Knochen, xenogenem Knochenersatzmaterial und venösem Eigenblut augmentiert. Die Abdeckung dieses Bereichs erfolgte mit einer resorbierbaren Kollagenmembran, die apikal mit 2 Titanägeln fixiert wurde. Bei der Nahtentfernung am 9. Tag postoperativ zeigten sich reizlose Wundverhältnisse.

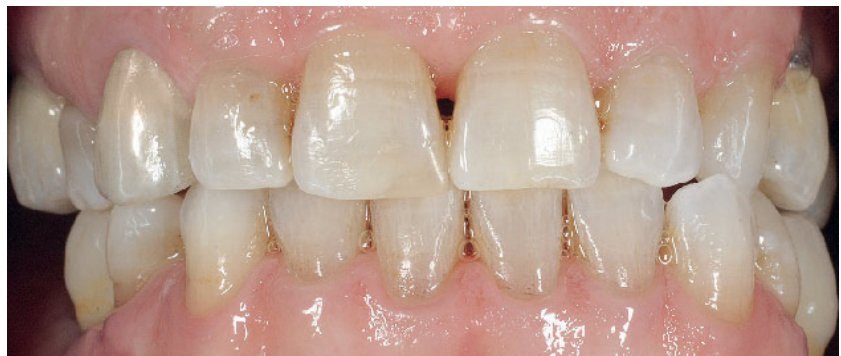### Prothetische Versorgung Unterkiefer

Die beiden Implantate wurden 3 Monate später mit vestibulären Verschiebespaltlappen freigelegt. Zur Optimierung der Okklusionslinie war nach Maßgabe des Wax-Up ein direkter Compositeaufbau regio 34 notwendig. Das OK-Modell wurde schädel- und gelenkbezüglich einartikuliert, die Abformung mit einem individuellen Löffel, Vinylsiloxanether und verschraubten Abformpfosten vorgenommen. Da beide Kronenränder nur leicht subgingival lagen, konnte auf individuell angepasste Gingivaformer aus PEEK und individualisierte Abformpfosten verzichtet werden. Die mittels CAD/CAM-Technologie hergestellten Zirkonoxidkronen wurden



**Abbildung 25** Rechte Seitenansicht OK/UK nach Abschluss der Behandlung

**Figure 25** Right lateral view of upper/lower following completion of treatment



**Abbildung 26** Frontalansicht OK/UK nach Abschluss der Behandlung

**Figure 26** Anterior view of upper/lower following completion of treatment

(Abb. 1–26: M. Bilek)

nach 10 Tagen wiederum mit einem Resinzentem semidefinitiv eingesetzt (Abb. 23–26).

### Schlussfolgerungen

Der Einsatz von enossalen Implantaten zur skelettalen, orthodontischen Verankerung ist wissenschaftlich gut dokumentiert und kann zur Bewegung von Einzelzähnen und Zahngruppen ohne Belastung weiterer Zähne Anwendung finden. Die extraorale Verankerung stellt gerade in der Erwachsenenkieferorthopädie in aller Regel keine Alternative dar. Der Fokus der Veröffentlichungen hat sich allerdings in letzter Zeit auf spezielle Mini-Implantate, die nach Abschluss der orthodontischen Kraftapplikation wieder entfernt werden müssen, verlagert. Konventionelle enossale Implantate, die später prothetisch versorgt werden, bieten aber ebenfalls die

Möglichkeit mittels orthodontischer Verankerung Zähne und Zahngruppen zu bewegen. Dieser Einsatz stellt allerdings hohe Anforderungen an die Indikationsstellung und den Therapieplan. Ein interdisziplinäres Vorgehen mit einer präzisen zeitlichen Abstimmung der chirurgischen, kieferorthopädischen und prothetischen Behandlung ist unabdingbar. Nicht unterschätzt werden darf die umfassende Aufklärung des Patienten über den zeitlichen Ablauf, die Abfolge der Behandlungsschritte, die damit verbundene Beeinträchtigung und vor allen Dingen der Kostenfaktor. Durch die Ausgestaltung des orthodontischen Verankerungsmittels auf konventionellen Implantaten steht dieses sowohl für die orthodontische Kraftapplikation als auch als Langzeitprovisorium zur Ausformung des Durchtrittsprofils zur Verfügung. Eine Verbesserung der materialkundlichen Eigenschaften gegenüber dem hier vorgestellten indi-



viduell hergestellten kombinierten Provisoriums- und Verankerungsaufbau wäre durch den Einsatz von PEEK-Materialien denkbar. Dieser Werkstoff weist eine exzellente Festigkeit, eine sehr gute Polierbarkeit und eine geringe Plaqueaffinität auf. Es handelt sich dabei um einen biokompatiblen Werkstoff, der auch für gefräste Aufbauten genutzt werden kann.

Die prothetische Versorgung erfolgte in diesem Fall mit vollkeramischen Systemen. Die Überkronung von natürlichen Einzelzähnen sollte im ästhetisch sensiblen Bereich mit Kronen aus Lithiumdisilikat erfolgen. Diese Glaskeramikkronen sind ästhetisch erheblich befriedigender als Zirkonoxidrestaurationen. Glaskeramikkronen müssen allerdings nach Ätzung mit Flusssäure und

Silanisierung mit einem niedrig viskosen Komposit eingesetzt werden. Die implantatgestützten Kronen wurden aus Zirkonoxid hergestellt. Bei den Aufbauten handelt es sich um Hybridkonstruktionen, die mittels CAD-Technologie digital modelliert und in CAM-Technik aus Zirkon geformt wurden. Die Basis bilden industriell gefertigte Titanaufbauten. Diese Kombination scheint unter Belastung stabiler zu sein als der reine Zirkonaufbau. Die mithilfe der individuell hergestellten Aufbauten, die gleichzeitig als Verankerungselement dienen, ausgeformten Durchtrittsprofile konnten durch die Übertragung mit Kaltpolymerisat auf die Abformkappen in das entsprechende Meistermodell übergeführt werden. Zahnähnliche Farbe mit entsprechender Transluzenz führt

hier zu einer überzeugenden Ästhetik. Das seit Langem bekannte Problem einer Periimplantitis durch Zementreste (sogenannte Cementitis) lässt sich durch die äquigingivale Lage der Zementfuge vermeiden, da überschüssiges Material unter Sicht entfernt werden kann. **DZZ**

**Interessenkonflikte:** Die Autoren erklären, dass kein Interessenkonflikt im Sinne der Richtlinien des International Committee of Medical Journal Editors besteht.

#### Korrespondenzadresse

Dr. Christian Ortmeier  
Hauptstraße 108, 94405 Landau a. d. Isar  
Tel.: 09951 7000  
doktor\_o@t-online.de

## Literatur

- Diedrich P: Adult orthodontic treatment. *ZWR* 1985; 94: 123–124, 127–130
- Farret MM, Benitez Farret MM: Skeletal class III malocclusion treated using a non-surgical approach supplemented with mini-implants: a case report. *J Orthod* 2013; 40: 256–263
- Feldmann I, List T, Bondemark L: Orthodontic anchoring techniques and its influence on pain, discomfort, and jaw function – a randomized controlled trial. *Eur J Orthod* 2012; 34: 102–108
- Grubeanu D: Implantate zur Rekonstruktion fehlender lateraler Oberkieferschneidezähne. *Z Zahnärztl Implantol* 2011; 27: 342–351
- Happe A, Körner G, Rothamel D: Problematik von submukösen Zementresten bei implantologischen Suprastrukturen und der Indikation individueller Abutments. *Implantologie* 2011; 19: 161–169
- Käyser AF: Verkürzte Zahnreihe: Pathophysiologie und klinische Auswirkungen. *Dtsch Zahnärztl Z* 1993; 48: 677
- Koec B: Differentialdiagnose festsitzender-abnehmbarer Zahnersatz. In: Koec B (Hrsg.): *Praxis der Zahnheilkunde*, Bd. 6, Urban & Schwarzenberg Verlag, München 1996, 32–33
- Ortmeier C, Slomski F: DVT-gestützte Implantatplanung und CAD/CAM-geschalteter Hybridbau bei der Versorgung des vorgeschädigten Implantatalters – Eine Falldarstellung über 21 Jahre. *Z Zahnärztl Implantol* 2014; 30: 54–59
- Reicheneder CA, Gedrange T, Lange A, Baumert U, Proff P: Shear and tensile bond strength comparison of various contemporary orthodontic adhesive systems: an in-vitro study. *Am J Orthod Dentofacial Orthop* 2009; 135: 422.e1–6; discussion 422–423
- Rodriguez JC, Suarez F, Chan HL, Padi-al-Molina M, Wang HL: Implants for orthodontic anchorage: success rates and reasons of failures. *Implant Dent* 2014; 23: 155–161
- Striezal FP, Wehrbein H: Der Einsatz von Implantaten zur skelettalen orthodontischen Verankerung. *Z Zahnärztl Implantol* 2011; 27: 50–58
- Tarnow DP, Magner AW, Fletcher P: The effect of distance from the contact point to the crest of bone on the presence or absence of the interproximal papilla. *J Periodontol* 1992; 63: 995–1004
- Truninger TC, Stawarczyk B, Leutert CR, Sailer TR, Hammerle CH, Sailer I: Bending moments of zirconia and titanium abutments with internal and external implant-abutment connections after aging and chewing simulation. *Clin Oral Implants Res* 2012; 23: 12–18
- Wilson TH: The positive relationship between excess cement and peri-implant disease: a prospective clinical endoscopic study. *J Periodontol* 2009; 80: 1388–1392
- Zuhr O, Schenk G, Schoberer U, Wachtel H, Bolz W, Hürzeler MB: Die Erhaltung des Emergenzprofils als Schlüsselfaktor für ästhetische implantatgetragene Restaurationen. *Implantologie* 2002; 10: 85–100