

ISSN: 1869-6317

Magazin für die  
implantologische Praxis  
15. Jahrgang 2024

Heft 3 | Mai 2024

www.quintessence-publishing.com

3

2024

all rights reserved

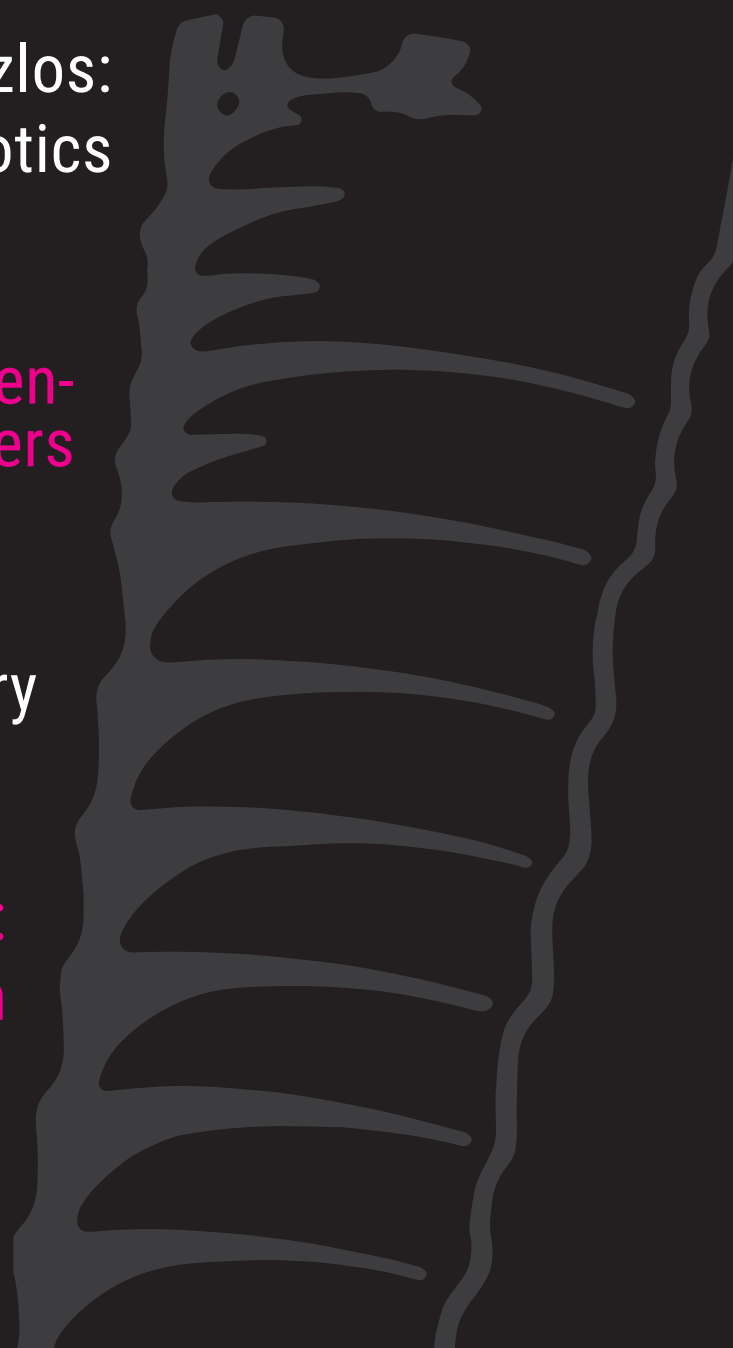pip  
Praktische Implantologie  
und Implantatprothetik

kurz & schmerzlos:  
AI Robotics

Spätimplantation im Molaren-  
bereich des Oberkiefers

fotostory

pip hat recht:  
Erarbeitung von Leitlinien



A large, detailed image of a dental implant with a threaded top section and a tapered, fluted bottom section. The implant is shown in a futuristic, sci-fi setting with a blue and purple nebula background and a glowing orange ring at the bottom. The implant is illuminated from below, creating a strong glow.

# axiom X3<sup>®</sup>

**NEXT GENERATION** OF IMPLANTS  
**FOR NEXT GENERATION** OF IMPLANTOLOGISTS.

**Axiom X3<sup>®</sup>** –  
Die Implantat-Technologie, die  
Ihnen neue Welten öffnet.

Entdecken Sie neue Welten, um  
besser auf die  
individuellen Bedürfnisse Ihrer  
Patienten eingehen zu können.

Profitieren Sie von einer  
ganzheitlichen Lösung für ein  
breites Spektrum an klinischen  
Indikationen, die den wertvollen  
Kieferknochen erhält.



[anthogyr.de/next](https://anthogyr.de/next)

**Anthogyr**  
A Straumann Group Brand

Liebe Leserin,  
lieber Leser,



Ob Online-Terminplanung, papierlose Praxis, Intraoralscanner für die digitale Abformung oder die digitale Implantatplanung – überall im zahnmedizinischen Alltag genießen Praxismitarbeiter die Vorteile der Digitalisierung. Doch trotz dieser Meilensteine befindet sich auf dem Weg von der analogen in die digitale Zahnarztwelt immer noch ausreichend Sand im Getriebe. Die Stichworte lauten Telematikinfrastruktur (TI) oder E-Rezept.

Mittlerweile sind die meisten Zahnarztpraxen an die TI angeschlossen und besitzen einen elektronischen Zahnarzteausweis. Das liegt vermutlich auch an den drohenden Honorarkürzungen, die denjenigen winken, die sich dagegen wehren wollten. Bei diesen Repressalien wäre es natürlich schön, wenn die TI dann auch funktionieren würde, wie sie sollte. Denn nach wie vor kämpfen Praxen regelmäßig mit TI-Störungen oder defekten Komponenten des Systems.

Diese Störungen betreffen auch das mittlerweile verpflichtende E-Rezept. Eine aktuelle Umfrage des PKV-Instituts unter den ZFA und MFA verdeutlicht das Problem. Ob digitale Signatur, Übermittlungsverzögerungen, Schwierigkeiten bei Stornierungen oder regional bedingte langsame Internetverbindungen – fast 40 Prozent der Befragten berichten von ständig wiederkehrenden technischen Problemen.

Der Weg ist also noch lang und es liegen zahlreiche Stolpersteine auf dem Weg zur digitalen Praxis. Es wird allerhöchste Eisenbahn, dass die Verantwortlichen in Gesetzgebung und Gematik die intensive Zusammenarbeit mit den Praxen suchen. Nur so lassen sich die tatsächlichen Probleme erörtern und praktikable Lösungen finden. Denn eins ist klar: Aufhalten oder gar Verhindern wird diese Entwicklung niemand mehr. Aber es wäre viel schöner, wenn die Digitalisierung endlich auf allen Seiten für zufriedene Gesichter sorgen würde.

Herzlichst  
Ihr

Sven Skupin

Wir freuen uns auf Sie auf [www.frag-pip.de](http://www.frag-pip.de)!  
Profitieren Sie als Teil der **pip**-Community vom Expertenpool für all Ihre Fragen.





# MDI<sup>®</sup>

[www.original-mdi.de](http://www.original-mdi.de)

by condent



Hier finden Sie  
unsere Leitfäden

## Patientenorientiert

Schneller Behandlungserfolg auch  
bei schwierigen Knochenverhältnissen.

## Minimalinvasiv

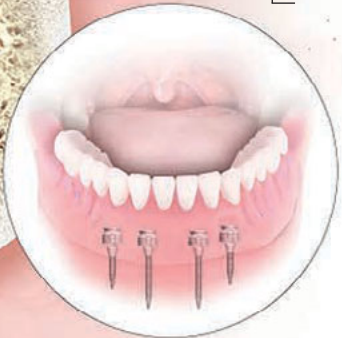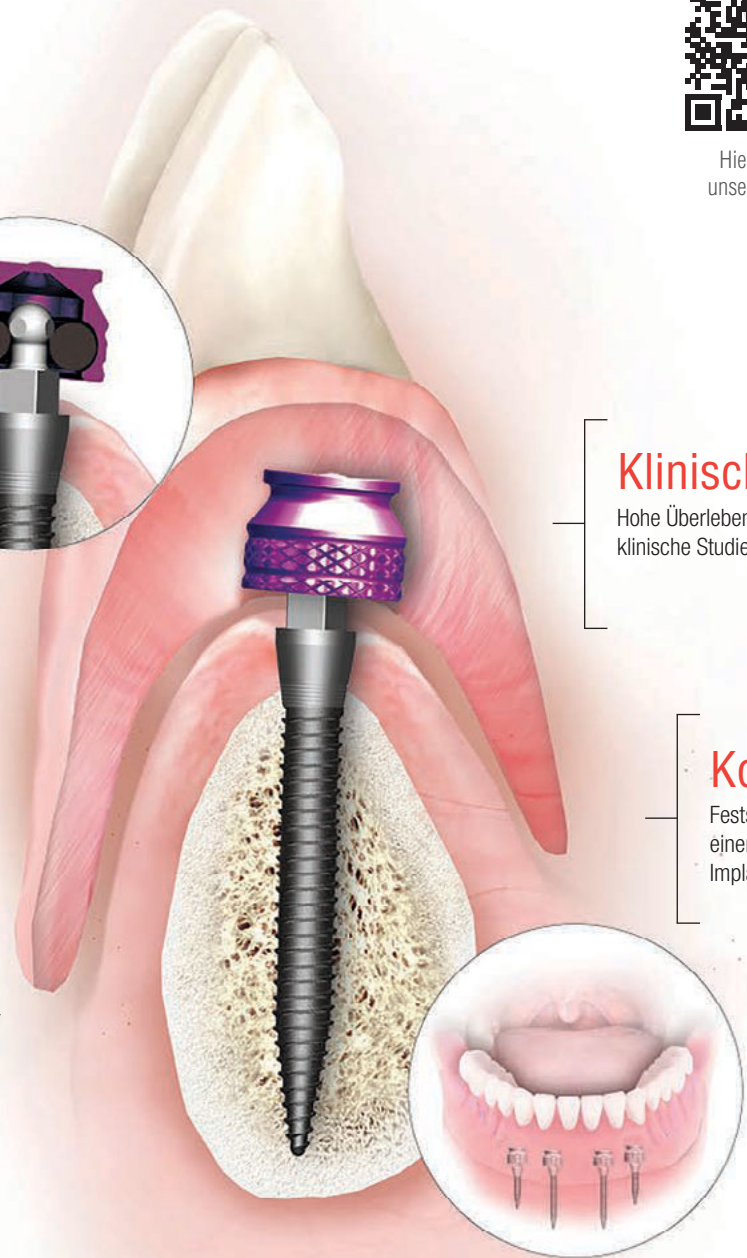Für multimorbide  
Patienten geeignet.  
Implantate ab Ø 1,8 mm.

## Klinisch bewährt

Hohe Überlebensrate durch zahlreiche  
klinische Studien belegt.

## Kostengünstig

Festsitzender Zahnersatz zu  
einem erschwinglichen Preis.  
Implantate bereits ab 83€.



Jetzt  
anmelden!  
13 Punkte

**ACHTUNG: NUR NOCH WENIGE PLÄTZE VORHANDEN!**




# MDI<sup>®</sup>

[www.original-mdi.de](http://www.original-mdi.de)

by condent

# SYMPOSIUM

## 07. & 08. Juni 2024



Online buchen

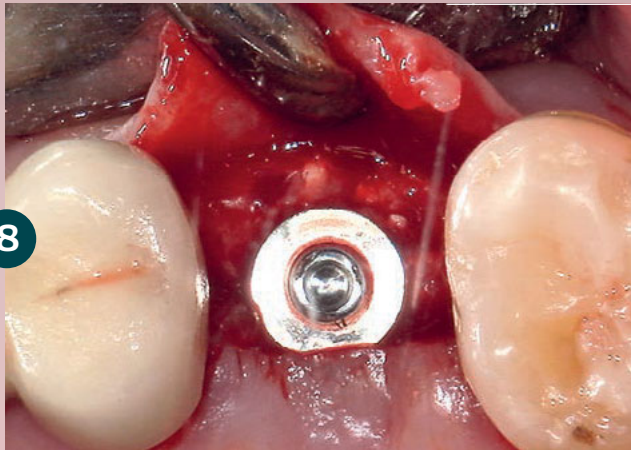
condent GmbH  
Owidenfeldstraße 6  
30559 Hannover

Kontakt Deutschland:  
Hotline 0800 / 100 3 70 70  
Fax 0800 / 100 3 70 71

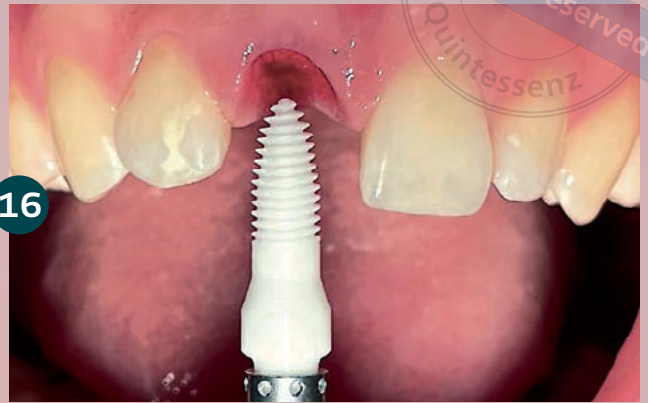
Kontakt Österreich:  
Hotline 0800 / 555 699  
Fax 0800 / 40 00 74

Kontakt Schweiz:  
Hotline 0800 / 88 44 77  
Fax 0800 / 88 55 11





8



16

03 so viel vorweg

05 pip auf einen blick

08 pip fallstudie

I. K. Becker, K. Sagheb: Spätimplantation im Molarenbereich des Oberkiefers

16 pip fallstudie

F. Schick, R. Bauder: Sofortbelastete Keramikimplantate: Eine kurz- und langfristige Nachuntersuchung

24 pip fallstudie

K. Yazdani: Augmentation in der ästhetischen Zone mit einem alloplastischen bioaktiven Material

30 pip fallstudie

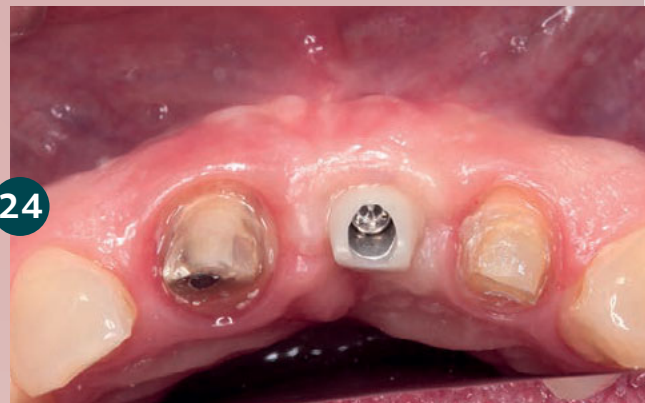F. Hoffmann: Periimplantitisbehandlung ohne knöcherne Augmentation (Teil 1)

34 kurz & schmerzlos

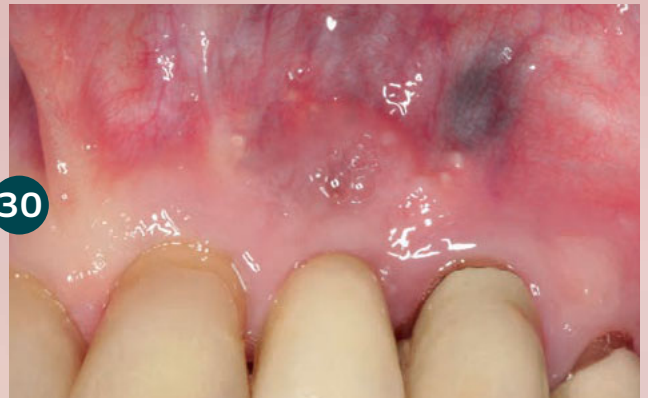AI Robotics (ohne Navigierte Implantologie)

54 pip fotostory

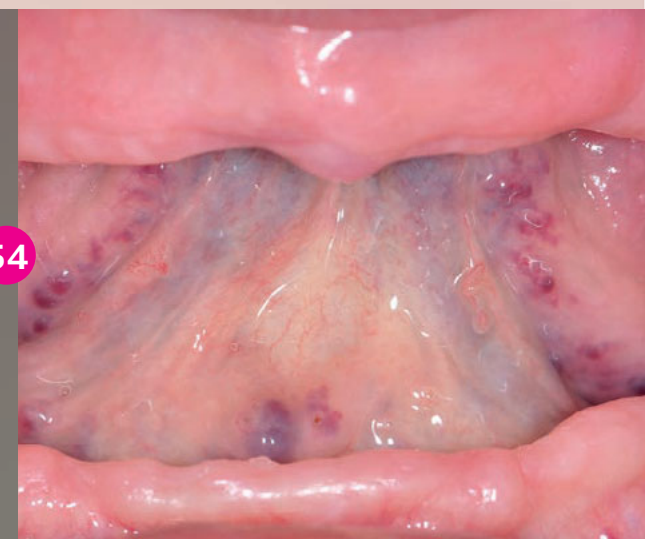P. Randelzhofer: Vorausschauendes Backward planning



24



30



54



62

**pip hat recht**

T. Ratajczak: Erarbeitung von Leitlinien



64



66

**pip fragt**

**64** J. Klenke, M. Stimmelmayer: Der Gamechanger in der dentalen Implantologie

**66** M. Waldner, R. Glauser: Zero Periimplantitis!

**68** A. Petschelt: Primärstabilität auch bei schwierigen Knochenverhältnissen

**70** S. Rippel: W&H feiert 60. Jubiläum in Deutschland

INTERVIEW



**72** C. W. Lee: Irgendetwas hat Osstem wohl richtig gemacht ...



68



70

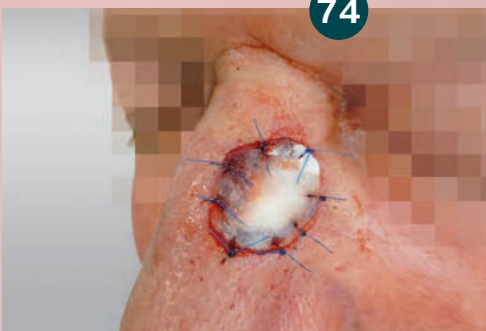

72

**pip produktreport**

**74** Behandlung extraoraler Hautdefekte

**76** Nobel Biocare creos: Erweitertes regeneratives Portfolio

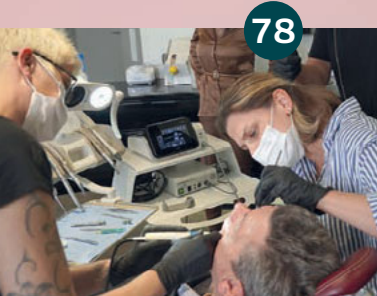

74

**pip vor ort**

**78** Praxisnahe Fortbildung an der Champions Future Academy

**80** Resorba präsentiert: UBB Vienna 2024



78



80

**pip experten**

**82** Editorial Advisory Board

**pip impressum**

**82** Wir stehen hinter pip



btj<sup>®</sup>

Biotechnology  
Institute

copyright by  
all rights reserved

DAS NEUE IMPLANTAT

# CORE-X<sup>®</sup>



ENTDECKEN SIE DAS  
GESAMTE CORE-X<sup>®</sup>  
SORTIMENT



Scannen Sie diesen  
QR-Code für weitere  
Informationen

## BESCHLEUNIGTE BEHANDLUNG BEI GERINGER KNOCHENDICHTE UND EXTRAKTIONSALVEOLEN

### AUS 3 GRÜNDEN:

1. Verbesserte Primärstabilität und Knochenkondensation
2. Verbesserte Osseointegration durch die UNICCA<sup>®</sup>-Oberfläche
3. Einfache Prothetik - eine einzige Verbindung für alle Implantate



X-tra Stabilität





# Spätimplantation im Molarenbereich des Oberkiefers

Minimalinvasiv dank cleverer Planung

Isabel Becker, M.A.



- 2009-2015 Masterstudium der Amerikanistik, Kunstgeschichte und Politikwissenschaft, Universität Frankfurt
- 2015 bis aktuell Senior Consultant Dental- und Healthcare-Kommunikation (aktuell: dk Life Science Communications)
- 2021 bis aktuell Studium der Zahnmedizin, Universität Mainz
- 2021 bis aktuell Wissenschaftliche Hilfskraft, Klinik und Poliklinik für MKG-Chirurgie - Plastische Operationen, Universitätsmedizin Mainz

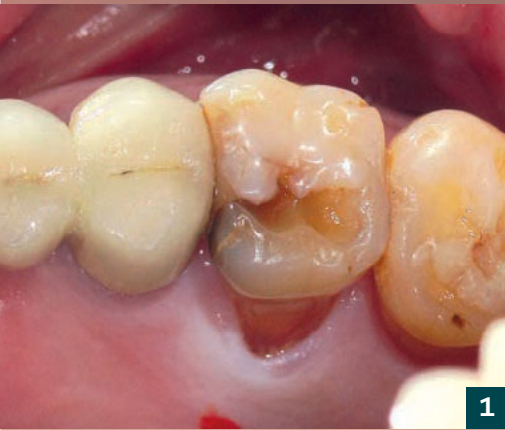■ [isabel.becker@t-online.de](mailto:isabel.becker@t-online.de)  
■ [www.unimedizin-mainz.de](http://www.unimedizin-mainz.de)

Dr. med. dent. Kawe Sagheb, M.Sc.

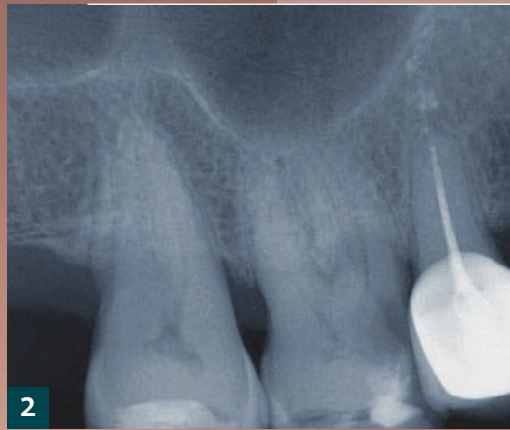

- 2012-2017 Studium der Zahnheilkunde, Universität Mainz
- 2018 Dissertation an der Klinik und Poliklinik für MKG-Chirurgie - Plastische Operationen, Universitätsmedizin Mainz
- Seit 2018 Wissenschaftlicher Mitarbeiter, Poliklinik für Zahnärztliche Prothetik und Werkstoffkunde
- 2023 Master of Science Prothetik

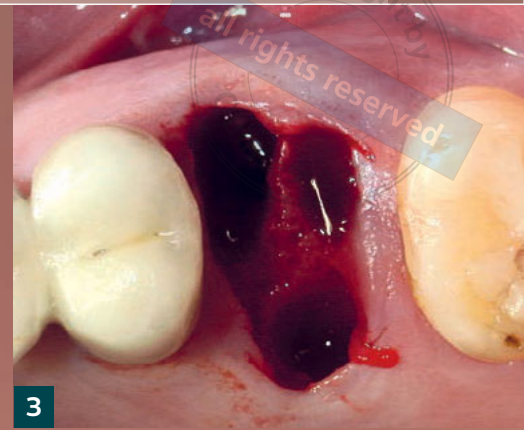
■ [Kawe.Sagheb@unimedizin-mainz.de](mailto:Kawe.Sagheb@unimedizin-mainz.de)  
■ [www.unimedizin-mainz.de](http://www.unimedizin-mainz.de)



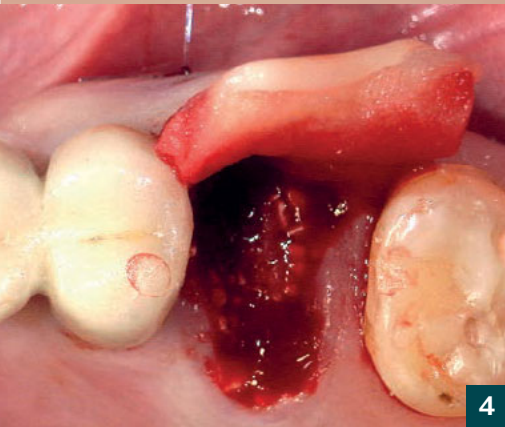
1



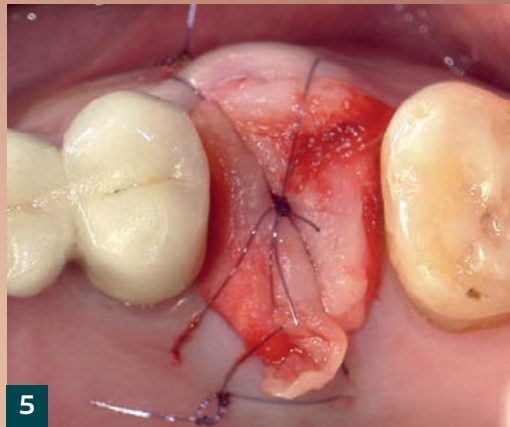2



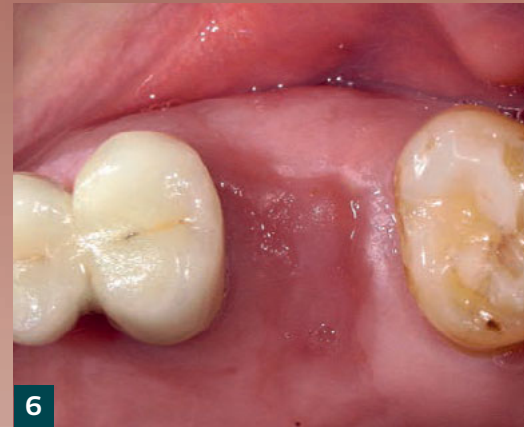3



4



5



6

*Nach einer Zahnextraktion können Knochenumbauprozesse zur Atrophie des Alveolarkamms führen. Besonders bei ohnehin geringem Knochenangebot stellt dies eine Herausforderung bei der implantologischen Versorgung dar. Doch muss es immer eine umfassende Augmentation sein? Der vorliegende Fall schildert das Vorgehen bei einer Spätimplantation, bei der das Alveolenmanagement in Kombination mit dem richtigen Implantatdesign dem Patienten invasivere Verfahren ersparte.*

### Ausgangssituation und Planung

Bei einem 65-jährigen allgemeinanamnestisch unauffälligen Patienten war der Zahn 16 nicht erhaltungswürdig (Abb. 1). Für die Planung der Extraktion und der weiteren prothetischen Versorgung wurde ein OPG angefertigt, welches ein geringes Knochenangebot regio 16 und einen geringen Abstand zum angrenzenden Sinus maxillaris zeigte (Abb. 2). Der Patient wünschte eine minimalinvasive implantatprothetische Versorgung. Aufgrund der anatomischen Kompromittierung war eine Spätimplantation mit Alveolar Ridge Preservation (ARP) nach sechs Monaten die Behandlung der Wahl. Da die Knochenumbauprozesse post extraktionem in den ersten drei bis sechs Monaten am stärksten ausgeprägt sind, kann es in dieser Zeit zu weiteren horizontalen und vertikalen Atrophiephänomenen kommen [1,2]. Insbesondere im Oberkieferseitenzahnbereich kann durch ein vorausschauendes Alveolenmanagement eine ausgedehnte Augmentation umgangen werden. Durch die ARP und die Verwendung eines kurzen Implantatdesigns ließ sich der für den Patienten invasivere Eingriff mittels externer Sinusbodenelevation vermeiden.

1 Klinische Ausgangssituation regio 16.

2 Röntgenologische Ausgangssituation.

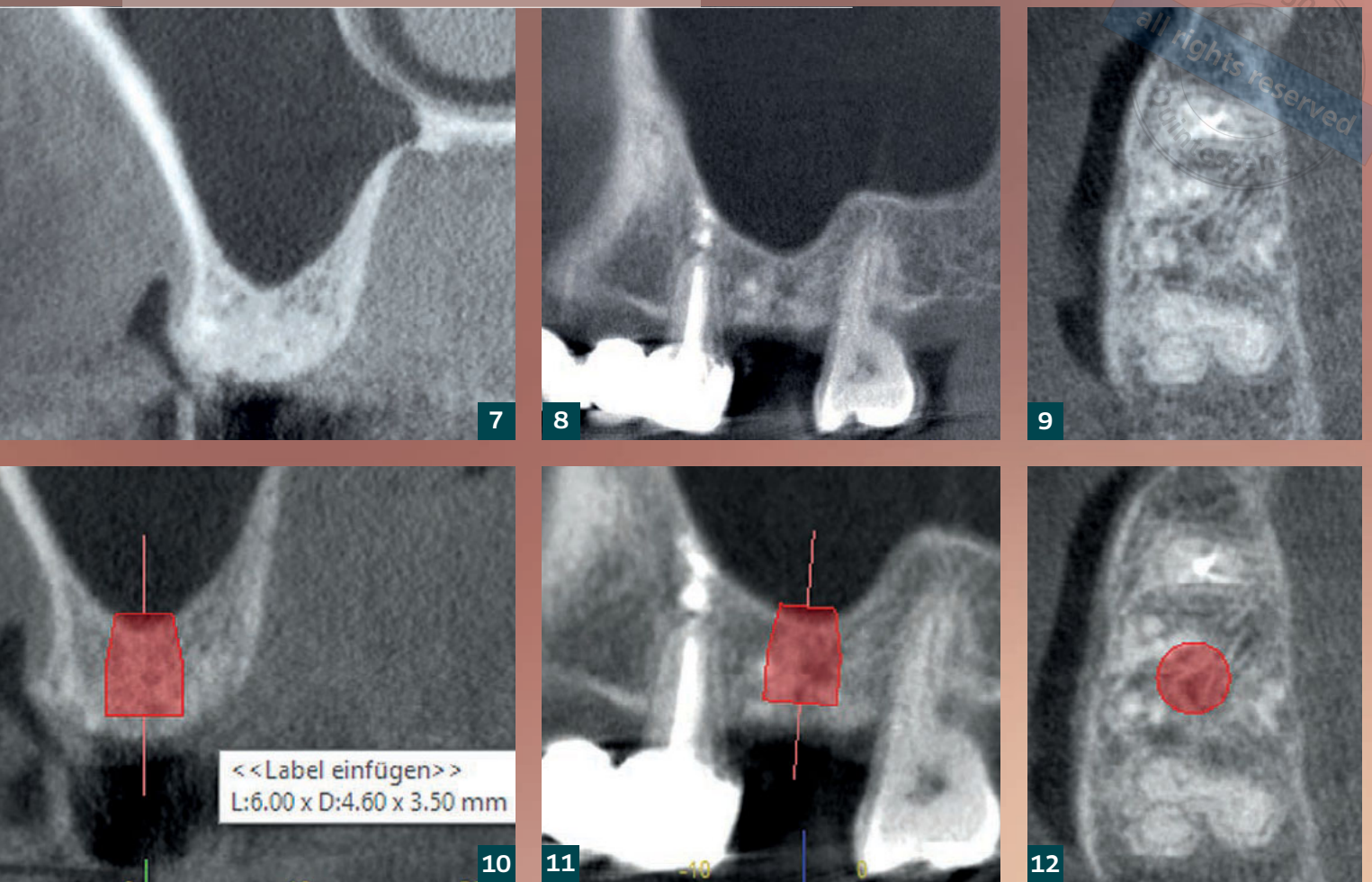
3 Atraumatische Extraktion des Zahnes 16.

4 Einbringen alloplastischen Materials zur Förderung der Knochenregeneration.

5 Fixierungsnaht zur Stabilisierung nach ARP mit KEM und Kollagenmembran.

6 Situation einen Monat nach Extraktion.





### Alveolenmanagement bei Extraktion

Unter Infiltrationsanästhesie konnte der Zahn 16 komplikationslos extrahiert werden. Für Spätimplantationen mit ARP zeigt ein systematisches Review mit Metaanalyse ein signifikant besseres Implantatüberleben (98 % vs. 93 %) als für Sofortimplantationen [3]. Für die ARP können verschiedene Materialien und Techniken erfolgreich zum Einsatz kommen [4]. Nach der Kürettage wurde in diesem Fall ein synthetisches Knochenersatzmaterial (MimetikOss, Mimetis Biomaterials) in die Alveole eingebracht, um die Knochenregeneration in der Extraktionsalveole zu fördern (Abb. 3). Im Oberkieferseitenzahnbereich hat sich die ARP zum Erhalt des Alveolarkamms insbesondere in der vertikalen Dimension als vorteilhaft erwiesen [5]. Zur Stabilisierung des Augmentats wurde eine Kollagenmatrix (creos mucogain, Nobel Biocare) eingelegt und gleichzeitig die Weichgewebssituation für die spätere Implantation verbessert (Abb. 4, 5). Bereits bei Nahtentfernung waren die Wundverhältnisse

stabil und nach einem Monat zeigte sich eine gut verheilte Alveole mit ausreichend befestigter und keratinisierter Schleimhaut (Abb. 6).

### Sinuslift und Implantatinserterion

Für die Beurteilung der horizontalen wie vertikalen Knochenverhältnisse nach der ARP sowie des Sinusbodens wurde nach sechs Monaten ein DVT angefertigt (Abb. 7-9). Um dem verbliebenen vertikalen Knochenangebot gerecht zu werden, entschied sich das Team bei Planung der Implantatposition (Abb. 10-12) für ein kurzes Tissue Level Implantat 4,6 x 6,5 mm (Axiom TL X3, Anthogyr), das sich durch sein progressives Gewinde und konisches Design auszeichnet. Die abgerundete Spitze sollte zum Schutz der Schneider'schen Membran beitragen, was vor allem beim internen Sinuslift hilfreich war (Abb. 13). Hinzu kam die relativ große Implantatoberfläche in Kombination mit einem Plattformschicht trotz Tissue Level-Design im koronalen Anteil.

**7** DVT nach sechs Monaten zur Beurteilung der Knochenverhältnisse, hier koronal.

**8** Alle Ebenen wurden betrachtet, hier die sagittale Schnittebene.

**9** Axiale Ansicht mit suffizient eingeheltem KEM.

**10** Planung der Implantatposition, Ansicht koronal.

**11** Kontrolle in der sagittalen Schnittebene.

**12** Geplante zentrale Position in der axialen Ebene.



**permadental**<sup>®</sup>  
Modern Dental Group

PERMADENTAL.DE  
0 28 22 - 71330

copyright by  
all rights reserved  
essenz



**TRIO**<sup>®</sup>  
CLEAR

## Das progressive Clear Aligner-System

### Nutzen Sie die Vorteile eines Komplettanbieters.

Das Plus für Ihre Praxis: Als weltweiter Aligner-Anbieter verfügt die Modern Dental Group über die Erfahrung aus vielen Tausend erfolgreich abgeschlossenen Patienten-Fällen.

Fordern Sie kostenlos und unverbindlich ein TrioClear™ Info-Paket für Ihre Praxis an.  
Tel. 0 28 22 - 71330 | [www.permadental.de/trioclear-infopaket](http://www.permadental.de/trioclear-infopaket)

PREISBEISPIEL

TOUCH-UP

**899,- €\***

für beide Kiefer

18 Aligner pro Kiefer (9 soft und 9 hart)  
je Set 2 Schienen  
(Beide Kiefer: bis zu 36 Schienen)

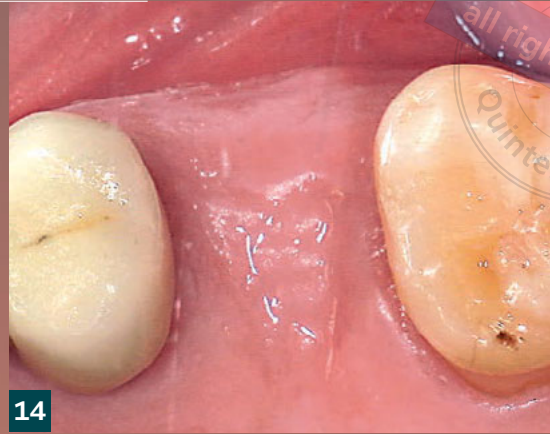
\*inkl. 2 Refits und 1 Refinement  
innerhalb 1 Jahres; zzgl. MwSt. und Versand



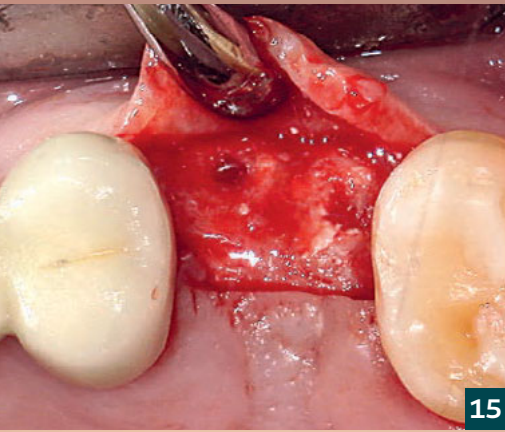




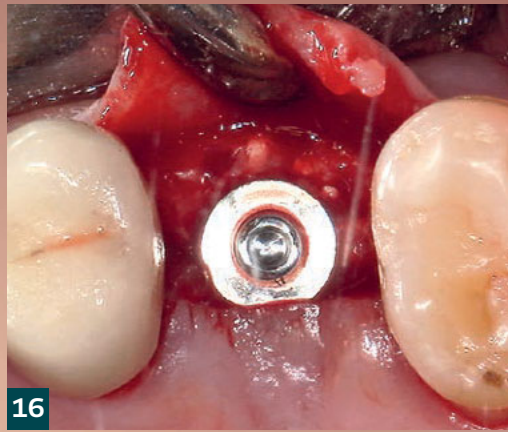
13



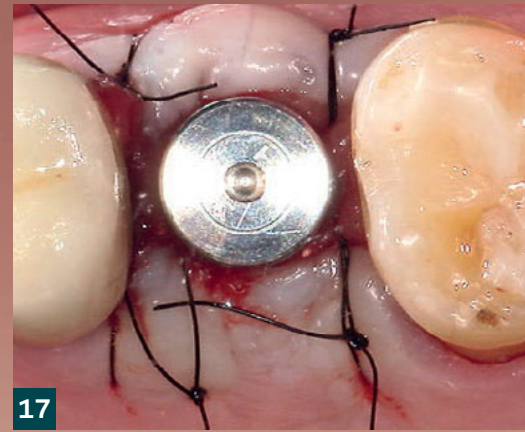
14



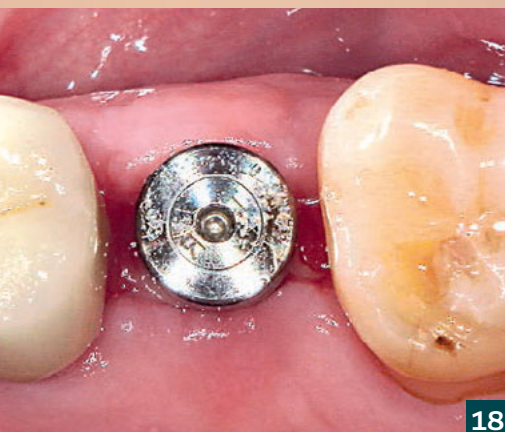15



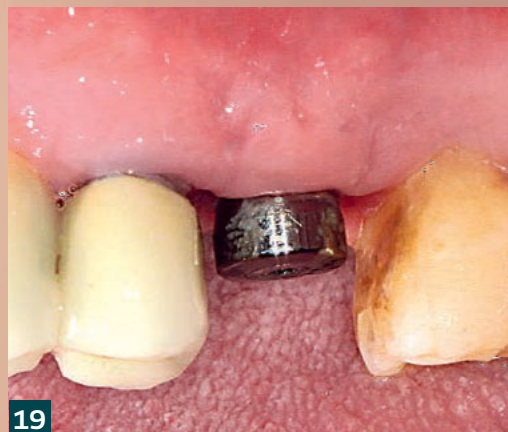16



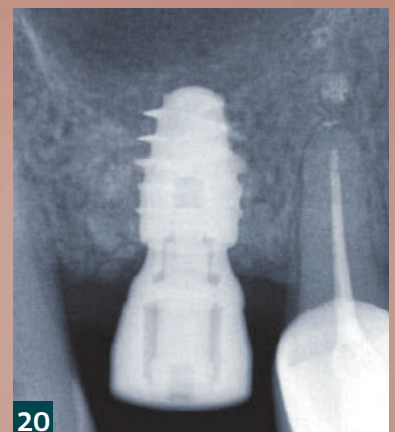
17



18



19



20

Die Implantation erfolgte über eine krestale Schnittführung mit Lappenbildung. Bei einer Restknochenhöhe von sechs Millimetern wurde das Implantat bewusst einen Millimeter subkrestal positioniert, um den Effekt des Implantatdesigns optimal nutzen zu können. Bei der richtigen Indikationsstellung weisen kurze Implantate ähnlich hohe Erfolgs- und Überlebensraten auf wie normaldimensionierte Implantate [6]. Nach

der Pilotbohrung folgte daher die geringfügige Elevation des Sinusbodens mittels Osteotom. Insbesondere im Hinblick auf den Patientenwunsch nach minimalinvasiven Eingriffen ist der interne Sinuslift mit seiner geringeren Morbidität im Vergleich zum externen zu präferieren [7]. Bei der Implantatinsertion konnte problemlos eine hohe Primärstabilität von >25 Ncm im neu regenerierten spongösen Knochen erreicht werden.

13 Axiom TL X3 mit progressivem Gewinde und konischem Design, 4,6 x 6,5 mm (Anthogyr).

14 Intraoperative Situation nach sechs Monaten.

15 Krestale Schnittführung und Bildung eines Mukoperiostlappens.

16 Insertion des Implantats in geplanter Position.

17 Einbringen des Gingivaformers und Adaption des Weichgewebes.

18 Kontrolle nach zwei Wochen, Positionsbetrachtung von okkusal.

19 Vestibuläre Ansicht nach Fadenentfernung.

20 Röntgenkontrolle direkt nach Implantation.



# BEI UNS DÜRFEN SIE MEHR ERWARTEN!



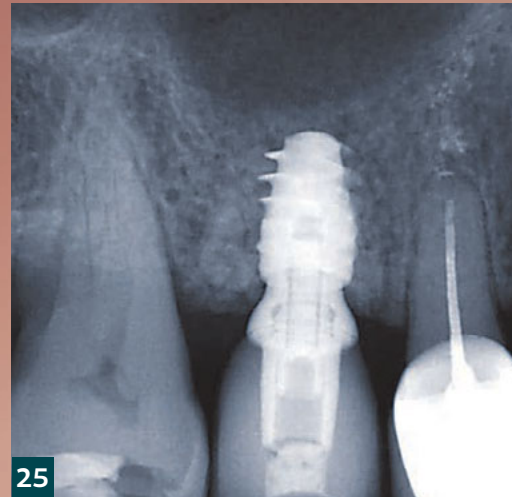
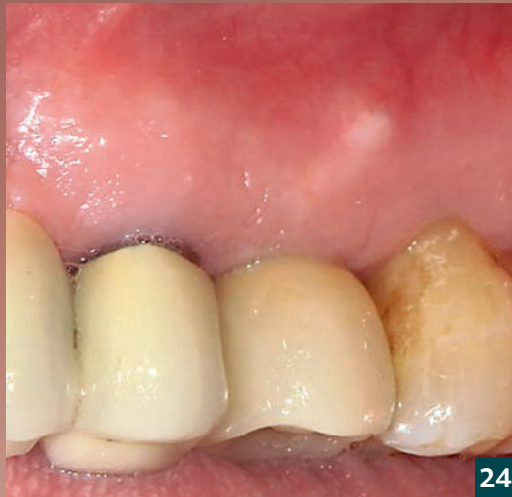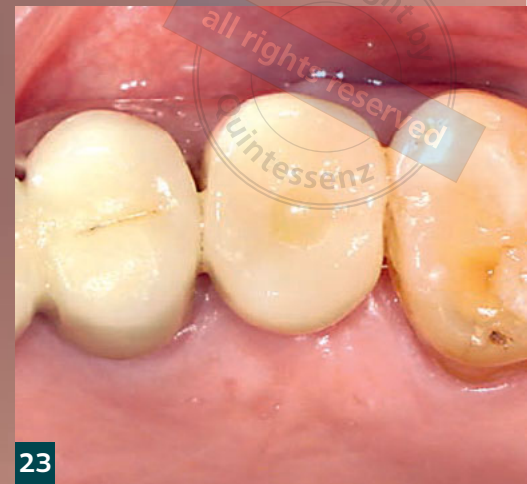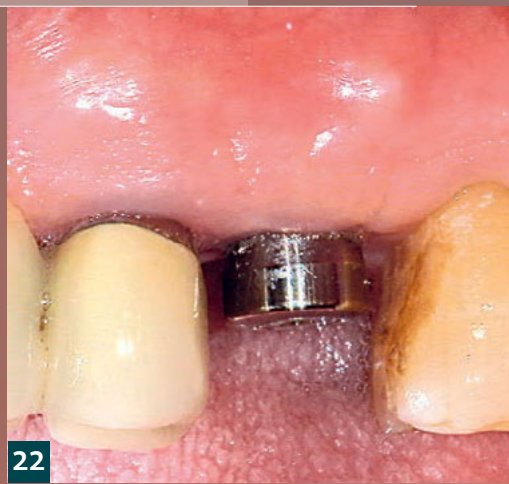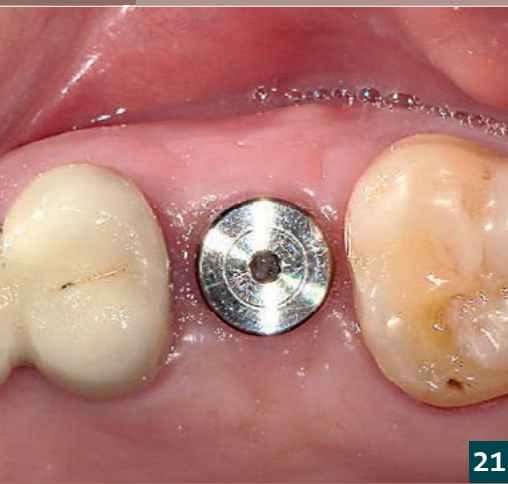Factoring- und Abrechnungsqualität vom Marktführer in der  
zahnärztlichen Privatliquidation und alles für Ihre ideale Abrechnung.

**Deutsches Zahnärztliches Rechenzentrum**  
0711 99373-4993 | [kontakt@dzr.de](mailto:kontakt@dzr.de) | [www.dzr.de](http://www.dzr.de)



**DZR**





Daher erfolgte die Einheilung transgingival mit dem passenden Gingivaformer (TL R konisch), um eine Ausformung der Schleimhaut für die spätere prothetische Versorgung zu optimieren (Abb. 14-17). Nach zwei Wochen zeigten sich bereits stabile und reizlose Wundverhältnisse. Die Nähte wurden entfernt, die Wunde mit CHX gespült und mit PHX-Gel gereinigt (Abb. 18-20). Nach der Einheilphase von zehn Wochen (Abb. 21, 22) erfolgte die definitive Prothetik mit einer Zirkonoxidkrone, die auf einer Titanbasis verklebt wurde (Abb. 23-25).

### Fazit

Gerade wenn der Patientenwunsch nach minimalinvasiven implantologischen Versorgungen im Vordergrund steht, stellen moderne Konzepte zum Erhalt des Alveolarkamms in Kombination mit innovativen Implantatdesigns eine sichere und effektive Therapieoption dar. Bereits vor der Zahnextraktion sollte daher stets eine prospektive Planung der zu versorgenden Lücke erfolgen. Wer clever plant kann hierdurch seinen Patienten unnötige invasive Eingriffe ersparen. ●



Scan mich!

LITERATUR  
zu dieser Publikation



DZR | Blaue Ecke

Abrechnungstipps  
zu dieser Publikation

21 Kontrolle nach zehn Wochen.

22 Unauffällige gesunde Weichgewebsverhältnisse.

23 Ergebnis mit definitiver prothetischer Versorgung.

24 Farblich gliederte sich die Implantatkrone gut in die Zahnreihe ein.

25 Baseline-Röntgen nach Eingliederung der definitiven Prothetik.

WINKELSTÜCK

1:2.5

SWISS  MADE

Bien Air

Dental

# ULTIMATE RELIABILITY

LATCH TYPE  
HIGH SPEED SYSTEM



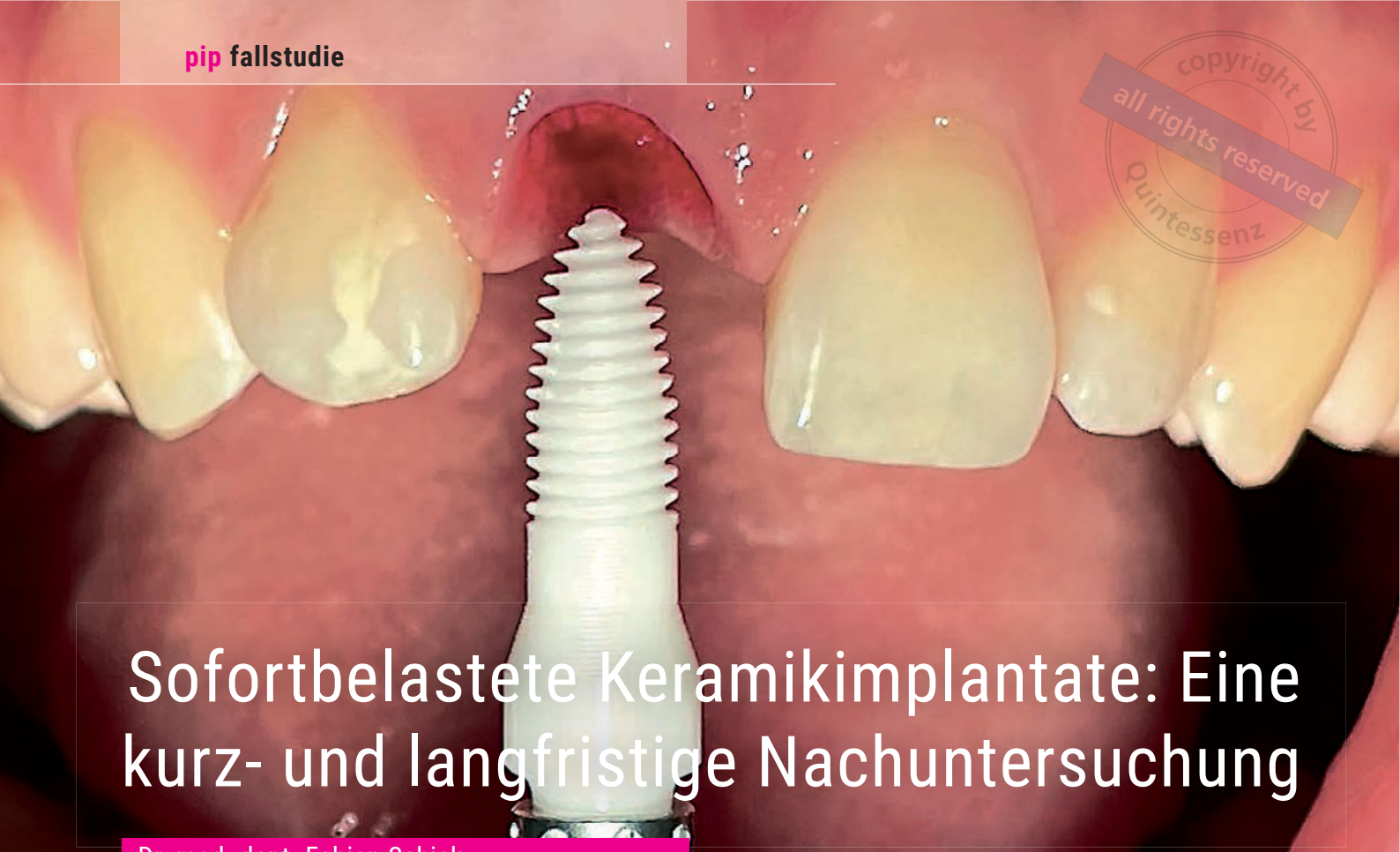**EINE INNOVATION  
VON BIEN-AIR!  
WIR SETZEN  
NEUE MASSSTÄBE**

Wir möchten Ihnen modernste und noch leistungsstärkere Winkelstücke bieten. Dazu kann das überarbeitete CA 1:2.5 jetzt mit 34 mm langen chirurgischen Latch-Bohrern kombiniert werden und wird so zur neuen Referenz für Chirurgie und Parodontologie.

**SCANNEN, UM  
BIENAIR.COM AUFZURUFEN**







# Sofortbelastete Keramikimplantate: Eine kurz- und langfristige Nachuntersuchung

Dr. med. dent. Fabian Schick



- 2010-2016 Studium der Zahnheilkunde Ludwig-Maximilians-Universität (LMU) in München
- 2017 Promotion: Beeinflussende Faktoren nach Eingriffen in der MKG-Chirurgie.
- 2017 DGI-Curriculum Implantologie: Zertifizierung Implantologie, DGI
- Von 2020 bis aktuell Praxisklinik für Ganzheitliche ZahnMedizin Dr. Dr. Johann Lechner München
- 2021 Spezialist für biologische Zahnheilkunde und Keramikimplantate, Intern. Society of Metal-Free Implantology/ Intern. Academy of Ceramic Implantology (ISMI/IAOCI)

■ [drfabischick@outlook.de](mailto:drfabischick@outlook.de)  
■ [www.dr-lechner.de](http://www.dr-lechner.de)

Dr. med. dent. Robert Bauder M.Sc. M.Sc.

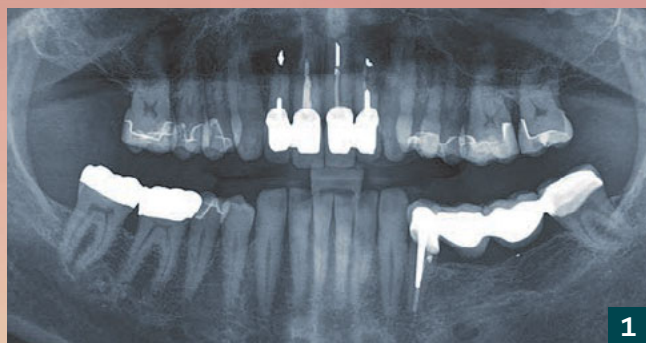

- 1992-1994 Zahnmedizinstudium an der „Freien Universität Berlin“
- 1994-1997 Zahnmedizinstudium an der „Charité, Humboldt-Universität, Zahnklinik Nord“
- 1998 Promotion zum Dr. med. dent. bei Prof. Roulet, Charité, Berlin
- 2005 M.Sc. Implantology
- 2011 M.Sc. Orale Chirurgie/Implantologie
- 2017 Spezialist für Biologische Zahnheilkunde und Keramikimplantate (ISMI/IAOCI)

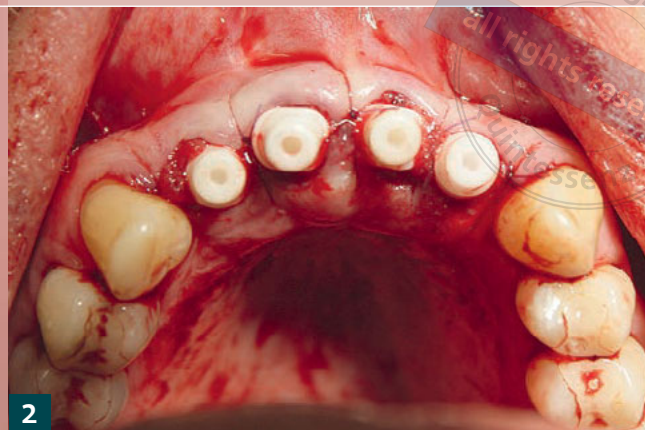
■ [backoffice@zahn-kitz.at](mailto:backoffice@zahn-kitz.at)  
■ [www.zahn-kitz.at](http://www.zahn-kitz.at)

Coautoren: Dr. med. dent. Karl Ulrich Volz, Dr. med. dent. Ilian Dargel, Dr. med. dent. Tobias Wilck, Prof. Dr. med. dent. Etyene Schnurr, PhD

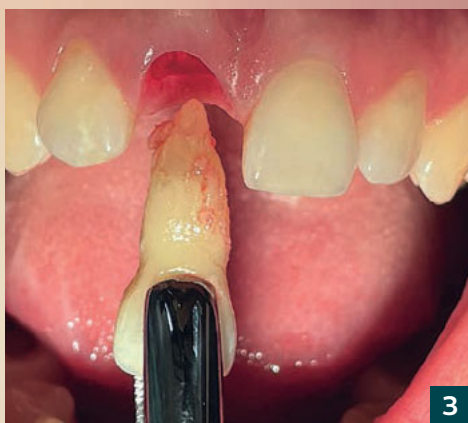



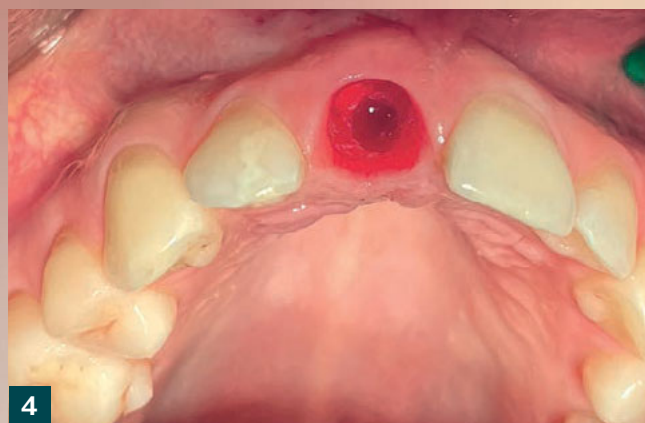
1



2



3



4

*Zahnimplantate aus Keramik sind aufgrund ihrer Ästhetik und Biokompatibilität sehr beliebt. Ihr weißer Farbton ahmt die natürlichen Zähne nach und ist für Patienten mit dünnem Gingivatyp und hoher Lachlinie besonders geeignet [1]. Wir haben ein- und zweiteilige Keramikimplantate in frischen Extraktionsalveolen in verschiedenen klinischen Situationen untersucht. Unsere Bewertung mit einheitlichen chirurgischen Protokollen und Behandlungsprotokollen untersucht Kurz- und Langzeitergebnisse und liefert wertvolle klinische Erkenntnisse für die Routinepraxis.*

### Chirurgisches Verfahren

Die Zähne wurden nach klinischer und röntgenologischer Beurteilung (Abb. 1) minimalinvasiv, teilweise mithilfe der Piezochirurgie und in lokaler Anästhesie operativ entfernt (Abb. 3). Die Extraktionsalveolen wurden gründlich degranuliert, um alle Weichgewebsreste, osteolytische Knochenareale und Fremdmaterialien jenseits der Zahnschneidkante zu entfernen. Die Keramikimplantate (SDS Swiss Dental Solutions) wurden nach rotierender Vorbereitung des Implantatbettes mittels keramischer Bohrer sofort in die frischen Alveolen eingesetzt, wobei die Osteotomie-Protokolle befolgt wurden (Abb. 2, 4, 5). Um die Implantate wurde Plättchenreiches Fibrin (PRF) in die entstandenen „Healing Chambers“ eingebracht. Es wurde hierfür das Konzept für die Zentrifugation mit niedriger Geschwindigkeit (LSCC) [2] angewendet. Die Implantate wurden manuell eingesetzt und mit einem Drehmoment von 35-60 Ncm in die prothetisch korrekten Positionen gebracht (Abb. 6).

### Beschreibende Daten

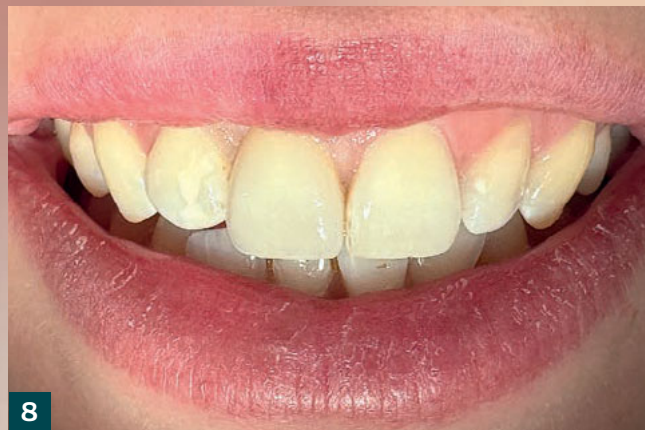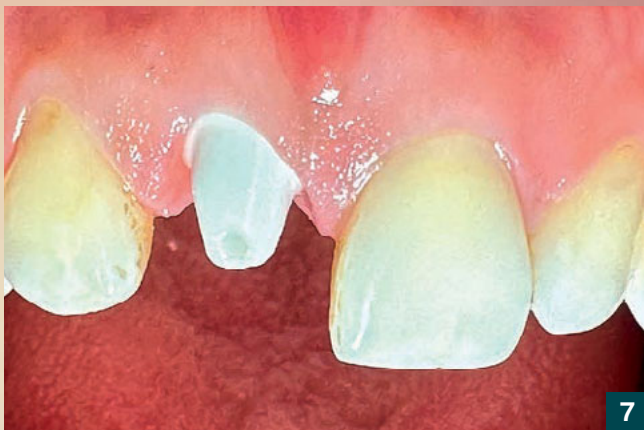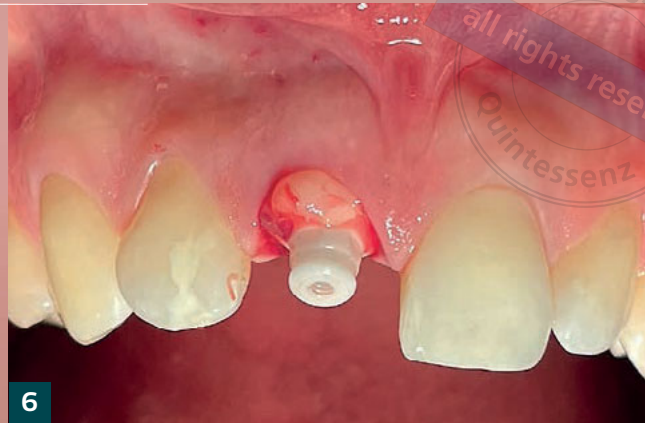
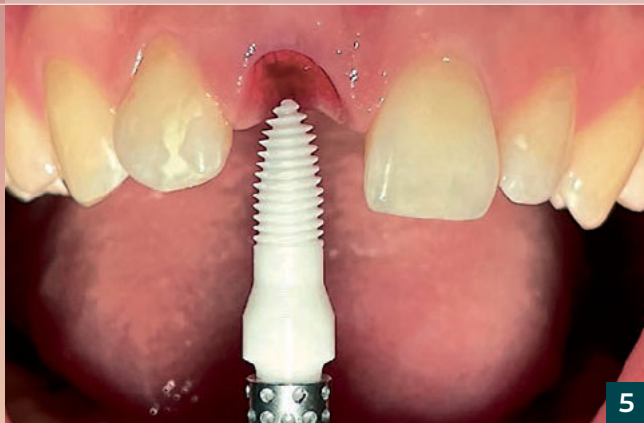
Es wurden die Daten von vier Patienten (zwei Frauen, zwei Männer; Durchschnittsalter 47 Jahre) analysiert, von denen einer starker Raucher war (Abb. 18, Fall 4). Die Auswahlkriterien gewährleisteten die Erfahrung des Behandlers

1 Präoperatives Panoramaröntgenbild.

2 Klinische Okklusalanzeige nach Implantation. Ovale SDS-Implantate im Frontzahnbereich (11, 21), Einbringen der PRF-Matrizen.

3 Fall 2: Minimalinvasiver Eingriff unter Erhalt der bukkalen Lamelle.

4 SDS-Osteotomie.



copyright by  
all rights reserved  
Quintessenz

Tabelle 1: Beschreibende Daten.

SDS Implantat Typ	Durchmesser (mm)/ Länge(mm)	Oberkiefer		Unterkiefer	
		Vorne	Hinten	Vorne	Hinten
1.2	3,8/17	1			
1.2	3,8/13	1			
1.2	4,6/14ov	2			
1.2	4,6/14	1			
1.1	4,6/14	4			
1.1	3,8/14	1	1		
1.1	3,8/14-ba	1	1		
1.1	4,6/11		1		
1.1	4,6/08		1		
2.0	5,4/11-ba		1		1
2.0	4,6/08				1
2.0	4,6/11				1
<b>Summe</b>		<b>11 (57,90%)</b>	<b>5 (26,31%)</b>	<b>0 (0%)</b>	<b>3 (15,79%)</b>

Tabelle 2: PES und Variablen

Anzahl der gesetzten Implantate (n) und ihre jeweiligen Fälle	Bewertung (Zeit nach der Operation)	Durchschnitt (bis zu 14)	(Gepaarter t-Test) signifikante Ergebnisse p<0,05 (*)
(n=5) Fall 1 + Fall 2 Kurzzeit-Ergebnisse	T0	8,8	Korrelationskoeffizient (r) 0,8662 p<0,0001*
	T1 (2,5 Monate)	11,6	
(n=5) Fall 3 + Fall 4 Langzeit-Ergebnisse	T0	7,8	Korrelationskoeffizient (r) 0,4414 p = 0,8448
	T1 (1 Monat)	7,6	
	T2 (6 Monate)	12,6	
	T3 (12 Monate)	13,8	
	T4 (6 Jahre ± 3 Monate)	13,8	Korrelationskoeffizient (r) 0,2337 p<0,0001*

Hinweis: In Fall 4 wurden nur die Implantate an den Positionen 12, 11, 21 und 23 analysiert.

(mindestens 200 Keramikimplantationen). Die Gründe für die Extraktion und die Sofortimplantation waren unterschiedlich, darunter Periimplantitis, periapikale Zysten und die Vorlieben des Patienten. Die Bewertung umfasste Implantate bei kurzfristigen (2,5 ± 1 Monat nach Belastung) und langfristigen (6 Jahre ± 3 Monate) Nachuntersuchungen mit unterschied-

lichen Größen und Positionen (Tab. 1). Die Bewertung der Parameter des Pink Esthetic Score (PES), das Vorhandensein von Papillen, Weichgewebe, die Höhe der marginalen Gingiva, Alveolarfortsätze sowie Farbe und Textur des Weichgewebes wurden durchgeführt und aufgezeichnet [3]. Die ästhetischen Ergebnisse verbesserten sich im Laufe der Zeit signifikant,

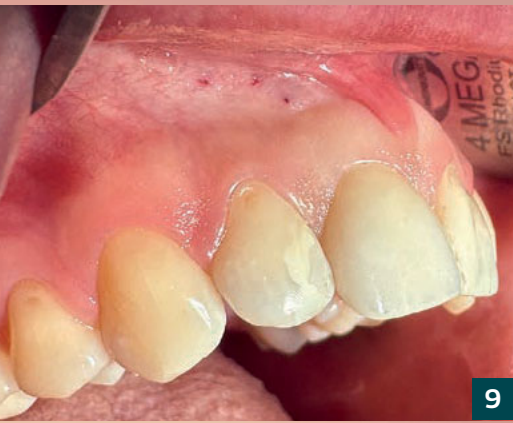**5** SDS-Implantation.

**6** Situation unmittelbar nach der Implantation und Einbringen mit PRF-Matrizen.

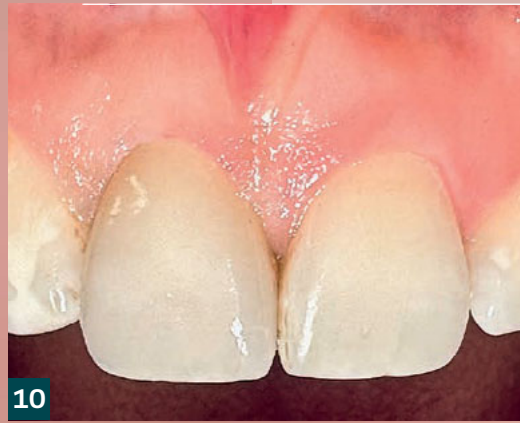**7** Implantataufbereitung. Die individualisierbare Tulpe des SDS-Keramik-Implantatsystems entsprach der Norm DIN ISO 14801.

**8** Zementierung der definitiven Krone.

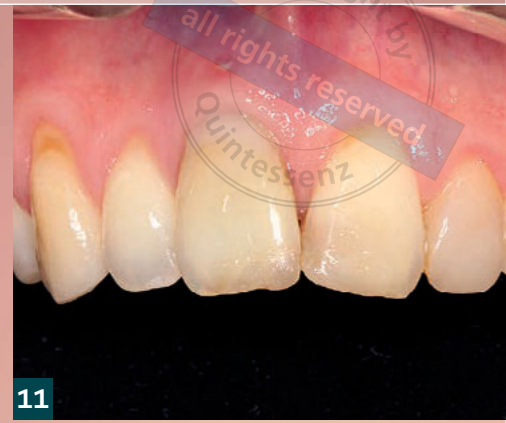



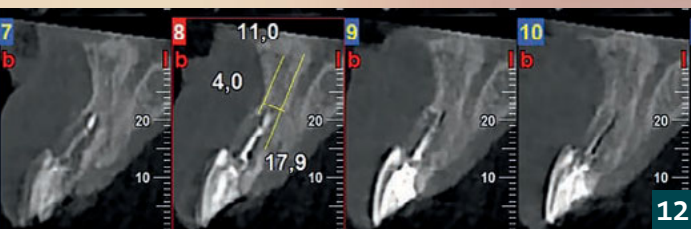
9



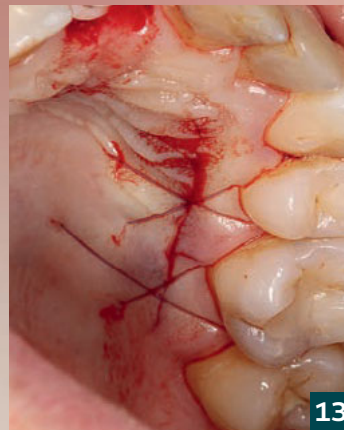
10



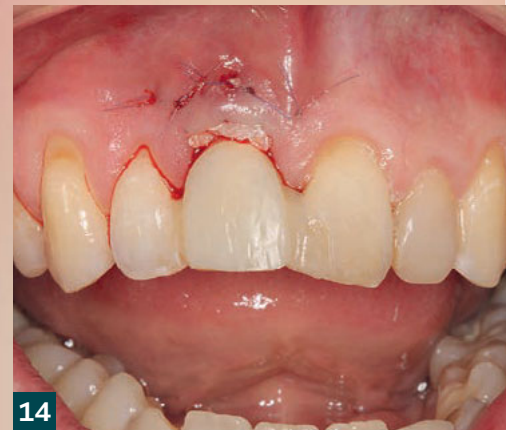11



12



13



14

was die Wirksamkeit der Protokolle für die Sofortbelastung bestätigt (Tab. 2).

Insgesamt wurden 19 Implantate ausgewertet. Davon wurden 84,21 % (16 Implantate) im Oberkiefer, 15,79 % (drei Implantate) im Unterkiefer, 57,9 % (elf Implantate) im anterioren Bereich und 42,1 % (8 Implantate) im posterioren Bereich eingesetzt (Tab. 1). Die Implantate variierten im Durchmesser von 3,8-5,4 mm und in der Länge von 8-17 mm bei beiden Kiefern und Regionen (Tab. 1). Bei einem Implantat wurde subepitheliales Bindegewebe (SCTG) aus dem Gaumen entnommen. Dies wurde durch eine einzige Inzision (single-incision), einen bukkalen Tunnel und die Platzierung des SCTG erreicht (Abb. 13, 14, Fall 3). Alle Implantate wurden mit Einzelkronen versorgt, die mit angrenzenden Implantaten verblockt wurden. Beim Fall 4 wurden jeweils vier Keramikkrone im Block auf je drei bis vier Keramikimplantaten eingesetzt.

Die Überlebensrate der Implantate betrug 100 Prozent. Die Analyse des marginalen Knochens beschränkte sich auf ein Implantat, das in die Gruppe I (Misch-Klassifikation) [4] fiel, was auf einen krestalen Knochenverlust von weniger als 2-4 mm hinwies (Abb. 17, Fall 3). Eine Einschränkung dieser Studie bestand darin, dass medizinische Aufzeichnungen und Daten,

die sich ausschließlich auf CBCT- oder Panoramaröntgenaufnahmen stützten, als Kontrollen ausgeschlossen wurden, da sie für die Beurteilung des marginalen Knochenverlusts um Keramikimplantate ungeeignet sind [5].

### Kurzfristige Nachuntersuchung

Fall 1: Ein 59-jähriger Mann stellte sich mit apikalen Zysten an den oberen zentralen und lateralen Schneidezähnen mit unzureichender Wurzelbehandlung vor. Es folgte eine Sofortimplantation mit Sofortbelastung über einen Zeitraum von zwei Monaten (Abb. 1, 2) (genehmigt von Dr. T. W).

Fall 2: Eine 33-jährige Patientin stellte sich mit einer verfärbten klinischen Krone von Zahn 11 vor, die mit einer hohen Lachlinie einherging und eine Herausforderung für das ästhetische Ergebnis darstellte. Der Zahn war mit apikaler Resorption, einer Zyste und schmerzhaften Symptomen verbunden. Er wurde extrahiert und die Patientin erhielt ein SDS-Implantat. Bei der Operation wurde das vom Hersteller vorgegebene Knochenbohrprotokoll eingehalten, durch die minimalinvasive Operation blieben die bukkalen Wände des Zahnfachs intakt. Das Fachwissen des Chirurgen erwies sich schon bei den ersten Schritten als entscheidend für ein günstiges ästhetisches

9 Seitliche Ansicht mit Erhalt des bukkalen Alveolarkamms.

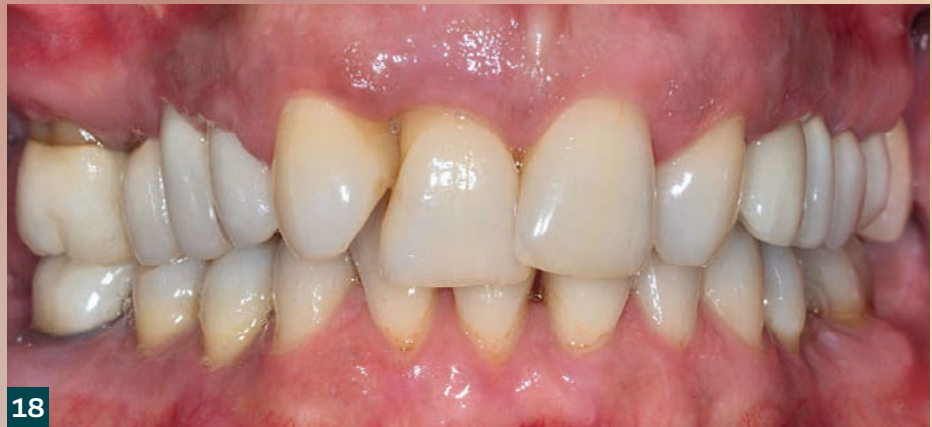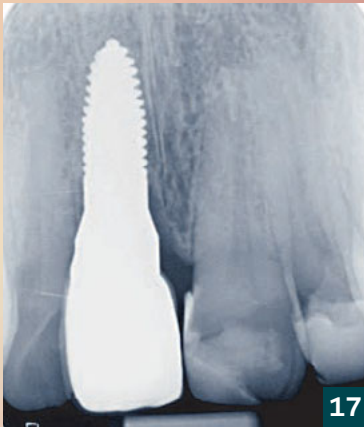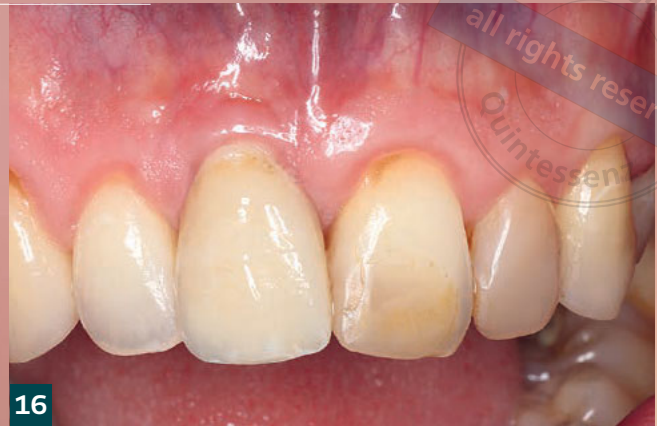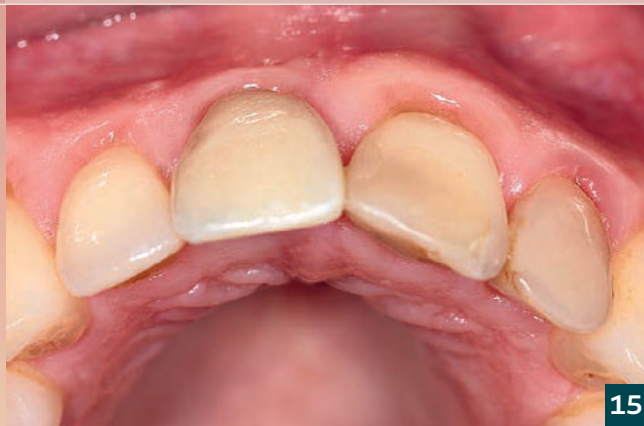10 Frontale Ansicht drei Monate nach der Implantation.

11 Fall 3: Klinisches Ausgangsbild.

12 Implantatplanung mit DVT.

13 Klinischer Ablauf des Bindegewebstransplantats, Ansicht des Gaumens.

14 Klinischer Verlauf des Bindegewebstransplantats nach der Implantation.



Ergebnis. Der Spalt zwischen dem Implantat und der bukkalen Wand (ca. 0,5-1 mm) wurde mit PRF-Matrizen aufgefüllt, um die Chancen für eine Knochenneubildung zu erhöhen. Ein Vernähen war in diesem Fall nicht erforderlich. Nach drei Monaten wurde das Implantat aufbereitet, die Patientin erhielt die endgültige Krone und zeigte sich sehr zufrieden mit der Behandlung (Abb. 3-10) (genehmigt von Dr. F. S.).

### Langfristige Nachuntersuchung

Fall 3: Ein männlicher Patient erlitt in der Kindheit ein Trauma und stellte sich mit einer Fistel im Zusammenhang mit Zahn 11 und einem dreidimensionalen Defekt des bukkalen Alveolarkamms vor. Der Patient unterzog sich der Sofortimplantation eines SDS-Implantats. In diesem Fall wurde die Augmentation mit der Entnahme von subepitheliales Bindegewebe (SCTG) aus dem Gaumen durch eine einzige Inzision, dem bukkalen Tunneln und dem Einsetzen des SCTG verbunden. Nachfolgende Kontrolltermine zeigten den erfolgreichen Erhalt des bukkalen Alveolarkamms und die Weichgewebeheilung um die Implantate. Die Osseointegration verlief ohne Probleme und die Planung für die endgültige Krone konnte beginnen. Dieser Fall wurde fünf Jahre lang verfolgt und auch nach diesem Zeitraum war die Alveolarkammkontur äußerst zufriedenstellend. Die Einheilung und das Management des

Weichgewebes verliefen angemessen, was darauf hindeutet, dass die Anwendung des Bindegewebestransplantats eine positive Rolle für den Erfolg des ästhetischen Ergebnisses spielte (Abb. 11-17) (genehmigt von Dr. I. D.).

Fall 4: Eine Patientin, eine Raucherin mit fortgeschrittener Parodontitis und zahlreichen apikalen Beherdungen in beiden oberen Seitenzahnbereichen, stellte sich mit einer terminalen putriden Periimplantitis bei den vorhandenen Titanimplantaten, starken Zahnlockerungen und ausgeprägtem Knochenabbau in allen Regionen des Oberkiefers vor. Zudem bestand eine Mittellinienverschiebung um ca. vier Millimeter und Nichtanlagen von 12 und 22. Der bukkale Alveolarknochen der Zähne 11 und 21 war größtenteils bereits verloren, die hohe Lachlinie der Patientin brachte ästhetische Herausforderungen. Um die Mittellinienverschiebung zu kompensieren und eine reguläre Bezahnung von 16-26 herzustellen, entschied sich die Patientin für eine Sofortimplantation mit sofortiger Belastung (Langzeitprovisorium) von zehn Implantaten im oberen Zahnbogen. Die Implantate wurden ebenso streng überwacht wie der parodontale Zustand der Patientin. Nach sechs Monaten wurden die Implantate final präpariert und mit endgültigen Keramik-Kronen versehen. Im selben Zeitraum stimmte die Patientin auch der Implantation im unteren Molarenbereich zu, wodurch eine vollständige orale Rehabilitation erreicht wurde. Bereits unmittelbar nach dem ersten operativen Eingriff

**15** Okklusales klinisches Bild fünf Jahre nach der Implantation. Erhalt des Alveolarkamms.

**16** Frontales klinisches Bild fünf Jahre nach der Implantation.

**17** Röntgenbild fünf Jahre nach der Implantation. MBL 1,24 mm.

**18** Fall 4: Klinische Ausgangssituation.



# “The Patient’s Choice“: Sofortimplantation + Sofortbelastung

all rights reserved

Hightech-Keramik aus Zirkoniumdioxid:  
Überlegene Ästhetik dank weißer Farbe  
und immunologischer Neutralität

Präparierbar: extrem  
reduzierte Behand-  
lungszeit sowie Anzahl  
der Sitzungen, keine  
zusätzlichen Teile erfor-  
derlich, jederzeit durch  
jeden Zahnarzt  
restaurierbar



Tissue Level mit Zirko-  
niumdioxid-Epithel-Ver-  
bindung: kein Spalt, kein  
Mikroleakage, geringes  
Risiko für Periimplantitis



51 verschiedene Formen:  
Sofortimplantate auch  
im oberen Molarenbe-  
reich möglich

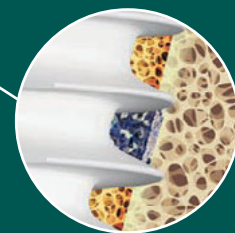
Vollständige Empfeh-  
lung gemäß S3-Leitlinie  
sowie wissenschaft-  
liche Akkreditierung  
der SDS Sofortimplan-  
tationsstudie beim AO  
Summit 2022



Dynamic Thread®: Wur-  
zelform mit größtmög-  
licher Oberfläche +  
eingebautem Knochen-  
Kondensierer: Sofort-  
versorgung fast immer  
möglich



Unerreicht hohe Stabilität durch  
Makrogeometrie & Mikrogewin-  
de ohne die Schwächung durch  
einen Hohlraum (Innengewinde)



Eingebaute „Healing Cham-  
bers“ generieren neuen „De  
Novo Bone“



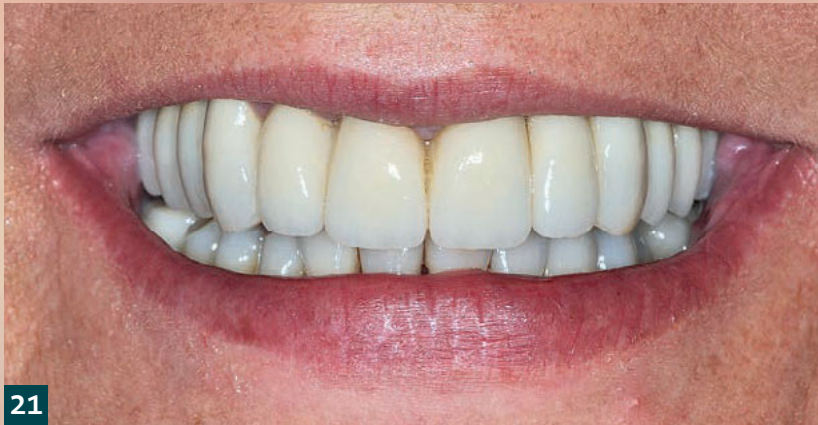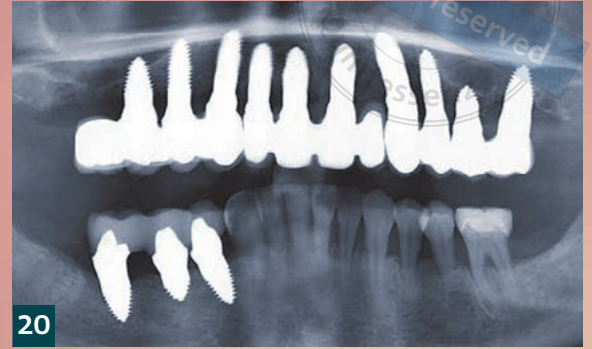
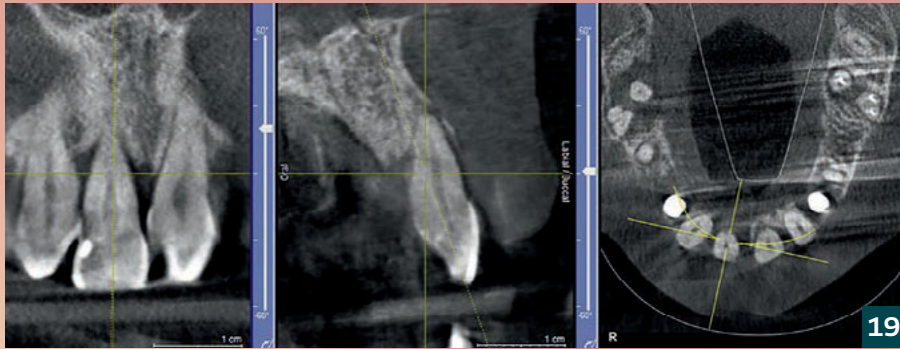einteilig Tissue Level:  
einteilige und zweigeteilte  
Implantate verfügbar

Apikal überragend  
hohes Drehmoment  
für höchste Primär-  
stabilität



Scannen Sie den QR-Code, um  
sich für die CIW zu registrieren.  
CIW 10. - 15. Juni, 2024





(Entfernung aller entzündeten Zähne und Titanimplantate im Oberkiefer und Sofortimplantation mit zehn Keramikimplantaten mit Sofortbelastung des Langzeitprovisoriums) verbesserte sich der allgemeine Gesundheitszustand der Patientin subjektiv stark, was bis zur letzten Kontrolle und Befragung sieben Jahre danach anhielt (Abb.18-21) (genehmigt von Dr. R. B.).

### Diskussion

Zahnimplantate aus Keramik bieten ästhetische Vorteile und vergleichbare Ergebnisse wie Titanimplantate [6]. Die Sofortbelastung ist zwar praktisch, kann aber das Risiko von Misserfolgen erhöhen, was durch Faktoren wie die Anwendung von PRF und größere Implantatlängen und/

oder breiten Sonderformen zur Erhöhung der Stabilität gemindert werden kann. Die ästhetischen Ergebnisse verbesserten sich im Laufe der Zeit signifikant ( $p < 0,05$ , Tabelle 2), was die Effizienz von gut aufgestellten Sofortbelastungsprotokollen bestätigt.

### Fazit

Trotz der Einschränkungen unterstreicht diese Studie, dass mit sofortbelasteten Keramikimplantaten sowohl kurz- als auch langfristig günstige ästhetische Ergebnisse erzielt werden können. Sie bietet praktische Erkenntnisse für Kliniker, die die Behandlungszeit und -kosten reduzieren und gleichzeitig die Patientenergebnisse verbessern können. ●



Scan mich!

LITERATUR  
zu dieser Publikation



DZR | Blaue Ecke

Abrechnungstipps  
zu dieser Publikation

**19** Röntgenbild und CBCT zeigen den Knochendefekt und den Verlust der Knochenstruktur, Parodontitis.

**20** Röntgenkontrollbild zwölf Monate nach Implantation. Vorbereitung der Implantate für das Aufsetzen der endgültigen Kronen.

**21** Endgültige Ansicht des Lächelns: nach sieben Jahren Fallkontrolle: Vollständige Erholung des Zahnfleischgewebes.



# CLEAN & SEAL®

Frühe und wirksame Behandlung  
von periimplantären Infektionen

## 1. CLEAN

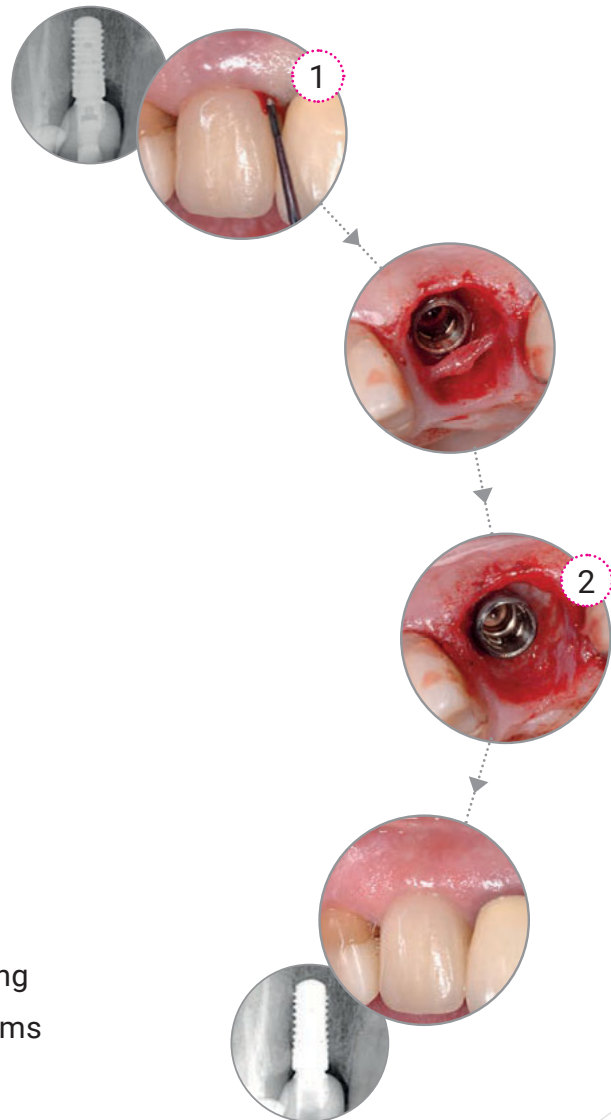
Mechanische Reinigung  
in Kombination mit wirksamem  
Biofilmentferner PERISOLV®.

## 2. SEAL

Versiegelung des Defekts und  
Unterstützung der Wundheilung  
mit vernetzter Hyaluronsäure xHyA.

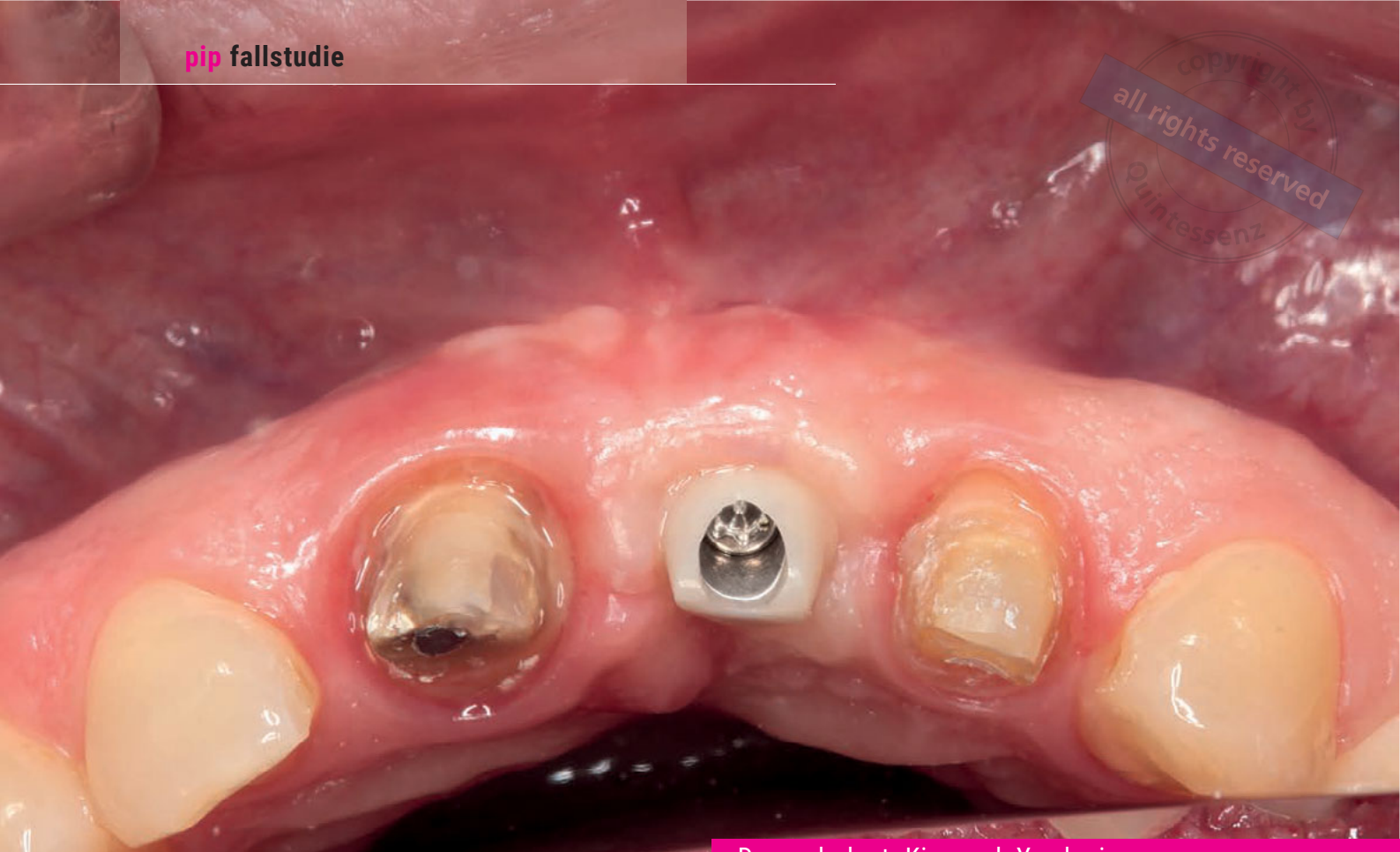## VORTEILE

- Beschleunigte Wund- und Gewebeheilung
- Stabilisierung und Schutz des Wundraums
- Erleichterte Entfernung von Biofilm und Granulationsgewebe



Weitere  
Infos

Klinische Bilder mit freundlicher Genehmigung von Dr. T. Liechti.



Dr. med. dent. Kianusch Yazdani

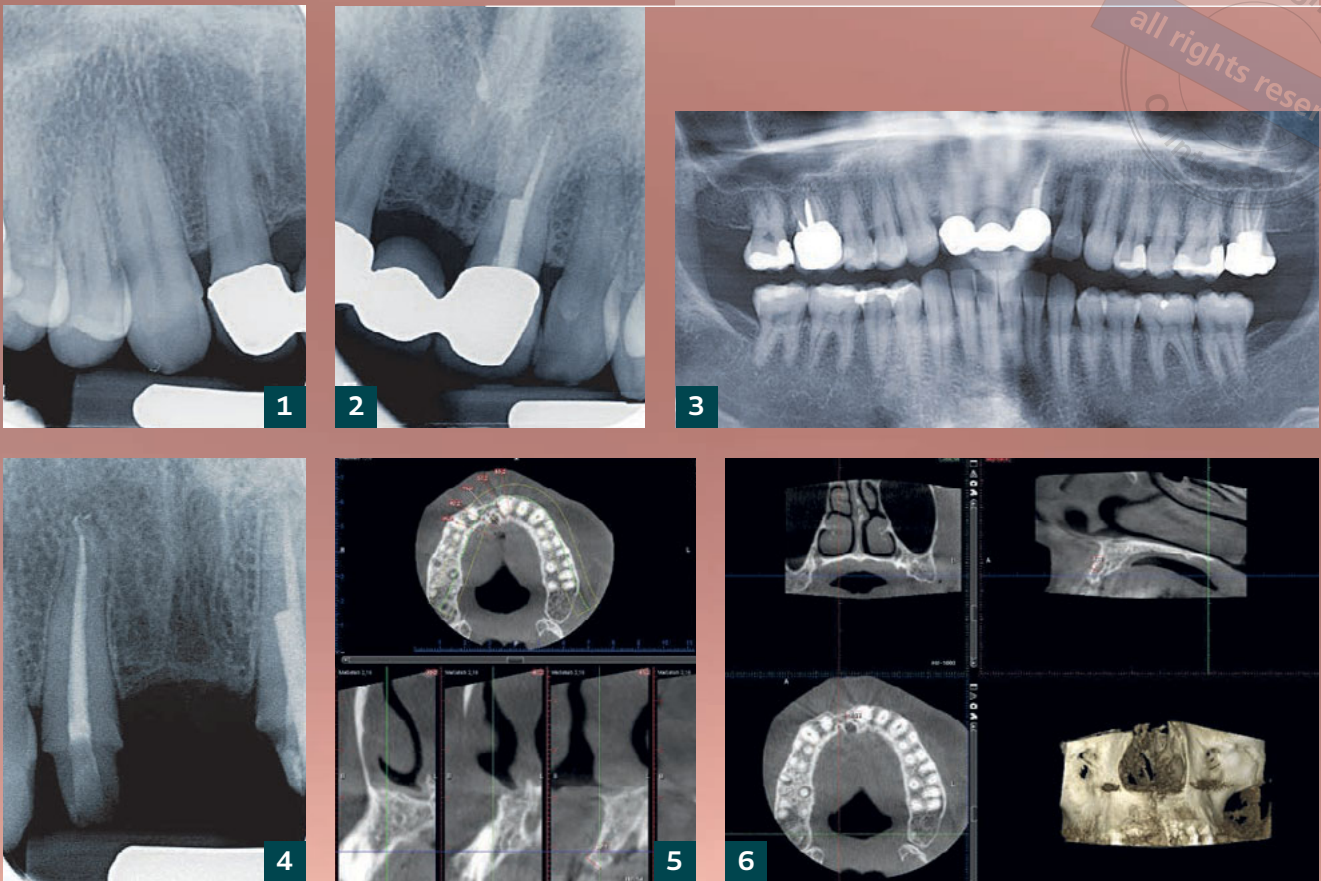


# Augmentation in der ästhetischen Zone mit einem alloplastischen bioaktiven Material

- 1995 Approbation Zahnmedizin WWU Münster
- 1995-2006 Zahnarzt, Zahnärztl. Leiter unterschiedl. Zahnstationen bei der Bundeswehr
- 1998 SFOR Auslandseinsatz in Sarajewo, BA, Aufbau einer stat. Zahnstation
- 2003 Diplom-Gesundheitsökonom
- 2003-2005 Zahnärztliche Tätigkeit bei Dr. Arndt Happe, Münster
- Seit 2003 Veröffentlichungen und Vorträge im In- und Ausland
- Seit 2006 Niederlassung in Münster: Spezialgebiete u.a. Endodontie, ästhet. Zahnmedizin, Funktionsdiagnostik, Implantologie, Sportzahnmedizin und kompl. festsitz. Restaurationen
- Seit 2011 Weiterführung der Praxis Dr. Yazdani als Einzelzahnarztpraxis
- Gründung der Arbeitskreise Endo und Ästhet. Zahnmedizin ZÄK Westfalen/Lippe
- 2020-2022 - 1. Vorsitz der Studiengruppe für Rest. Zahnmedizin

■ [praxis@dryzdani.de](mailto:praxis@dryzdani.de)  
 ■ [www.dryzdani.de](http://www.dryzdani.de)





*Schöne Zähne sind der Wunsch vieler Menschen. Die ästhetischen Ansprüche der Patienten sind gestiegen, unabhängig vom Zustand oder der Vorgeschichte ihrer Zähne. Gerade im Frontzahnbereich spielt die rote und weiße Ästhetik für Patienten in der Kommunikation beim Lachen, Sprechen, Kauen emotional und gesellschaftlich eine wichtige Rolle. Bei einer nicht optimalen hart- oder weichgeweblichen Ausgangssituation sind daher je nach Indikation augmentative und/oder weichgewebliche Maßnahmen notwendig, um Patienten funktionell und ästhetisch bestmöglich versorgen und zufriedenstellen zu können.*

Eine 45-jährige Patientin stellte sich mit Beschwerden am Zahn 12 und einer gelockerten insuffizienten VMK-Brücke in der Frontzahnregion (12-21) vor. Ihr Wunsch bestand in einem langfristigen Erhalt der eigenen Zähne mit einer Anfertigung eines neuen, ästhetischeren Zahnersatzes. Die Erhaltungswürdigkeit des pulpitisches langfristig empfindlichen Zahnes 12 (Kälte-, Wärme- und Perkussionsempfindlichkeit) wurde geprüft, er musste endodontisch behandelt werden (Abb. 4). Nach klinischer und weiterer radiologischer Diagnostik (Abb. 1-3), Beratung und Aufklärung entschied sich die Patientin für eine Einzelzahnversorgung des Zahnes 12, prothetische Neuversorgung des Zahnes 21 und in regio 11 für eine implantatgetragene Einzelkrone. Eine Revision des Zahnes 21 wurde aufgrund der Risiken der Stiftentfernung nicht in Betracht gezogen. Zusätzlich sollte anlässlich des vorhandenen Knochengewebedefizits Knochen aufgebaut werden. Mit ihrem dicken Gingivatyp wies die Patientin trotz des deutlich horizontal und vertikal resorbierten Kieferkammvolumens (Abb. 5, 6) gute Voraussetzungen auf.

### Implantation und Augmentation

Präoperativ wurde sie mit 2.000 mg Amoxicillin antibiotisch abgeschirmt, zusätzlich erhielt sie ein Kortisonpräparat. Der Flap mit nach palatinal versetzter, krestaler Schnittführung

**1** Ausgangssituation, Zahn 12 vor endodontischer Behandlung.

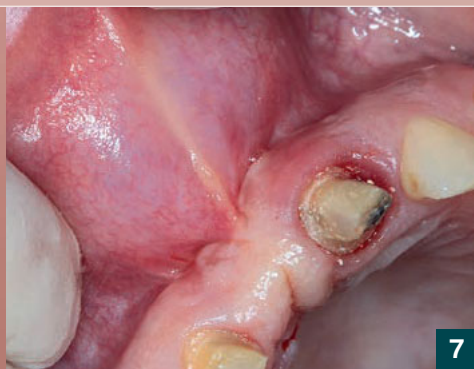**2** Zahnfilm beider Pfeilerzähne zur diagnostischen und prognostischen Einschätzung.

**3** Übersichtsaufnahme der Ausgangssituation.

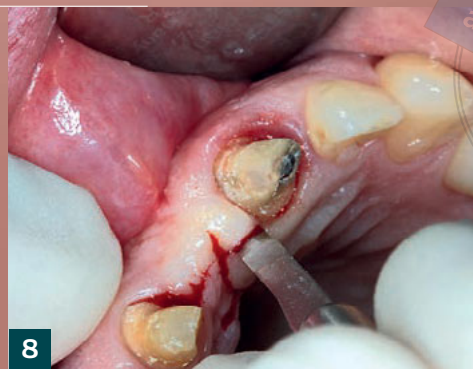**4** Zustand nach Wurzelfüllung an Zahn 12.

**5** Diagnostische Abklärung mittels DVT, in allen Ansichten ...

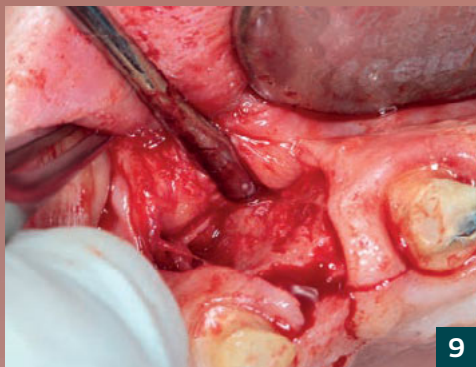
**6** ... wurden die knöchernen Volumina präoperativ vermessen.



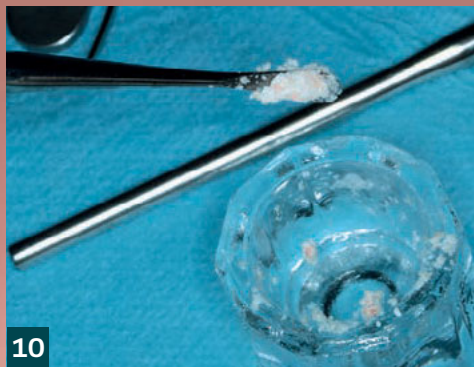7



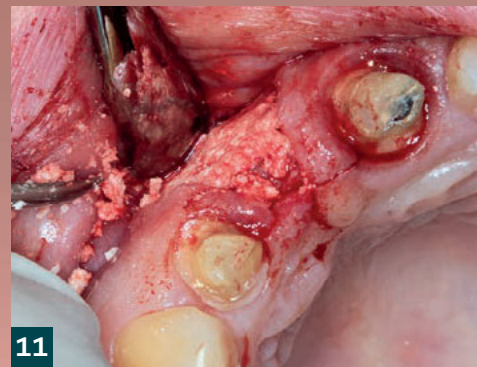
8



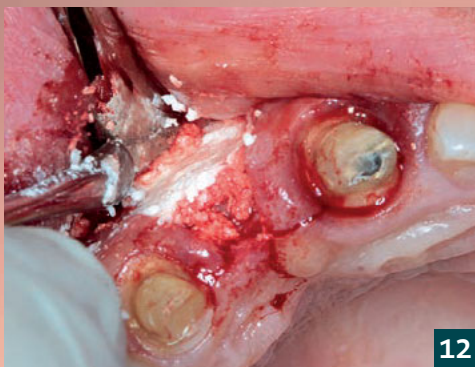
9



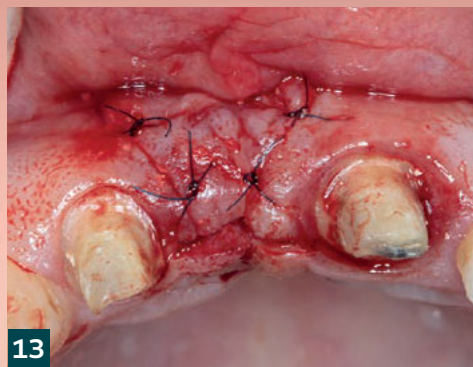
10



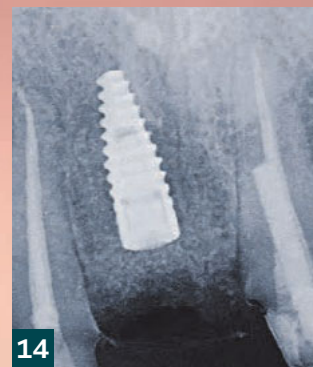
11



12



13



14

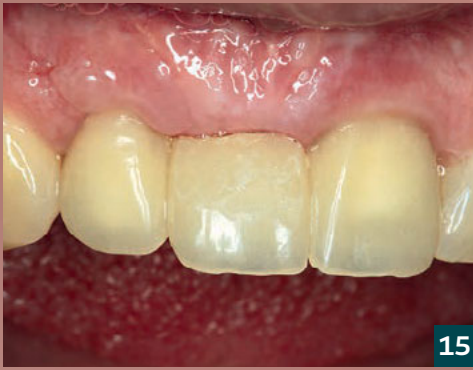wurde bewusst minimalinvasiv gehalten, eine zusätzliche Membran war nicht notwendig. Palatinal wurde leicht tunneliert, da das Foramen incisivum sehr ausgeprägt war (Abb. 7, 8). Die Augmentation des vertikalen und horizontalen Kieferkammdefektes erfolgte nach Implantation ( $\varnothing$  3,3 mm, L: 10 mm) eines einen Millimeter subkrestal gesetzten BLX-Implantates (Straumann) zweiphasig mit dem alloplastischen Material Ethoss (Zantomed) (Abb. 9-13). Das bioaktive synthetische Material ist ein Gemisch aus Calciumsulfat (CS) und  $\beta$ -Tricalciumphosphat ( $\beta$ -TCP). Ethoss wird in einer Art „sticky bone“ angemischt, dadurch lässt es sich gut und optimal adaptieren. Es härtet mit sehr wenig Kochsalzlösung innerhalb von fünf Minuten durch Entzug der Feuchtigkeit mit einer Gaze aus und bildet dadurch eine stabile Zellokklusionsbarriere.

Nach Fixation mittels Naht (6/0) wurde das LZP nach basaler Kürzung wieder eingesetzt (Abb. 15) und die Patientin antibiotisch mit 1.000 mg Amoxicillin 3x/d für eine Woche abgeschirmt. Das Röntgenkontrollbild zeigte eine mittige, subkrestale Position des Implantates mit Ethoss-Material oberhalb der Fixtur (Abb. 14). Die Nähte wurden nach sieben Tagen entfernt; nach zwei Wochen war der Situs verheilt (Abb. 16). Zwölf Wochen nach Insertion erfolgte die minimalinvasive Freilegung durch eine Tunnelierung und einem Rollappen nach vestibulär (Abb. 17, 18). Weitere zwei Wochen später bestanden entzündungsfreie und stabile Verhältnisse und ein gesundes dickes Emergenzprofil (Abb. 19). Nach Abformung in Doppelfadentechnik (Abb. 20) erfolgte kurze Zeit später die Abutmentanprobe (Abb. 21). Klinisch und 3D-röntgenologisch war der Nachbarzahn 21 zur Orientierung für das be-

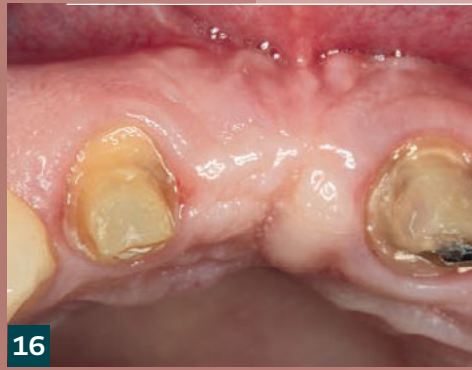- 7** Präoperativ wurde das LZP entfernt, Ansicht des Situs regio 11 von vestibulär.
- 8** Die Schnittführung erfolgte aus ästhetischen Gründen leicht nach palatinal versetzt.
- 9** Lappenbildung nach vorsichtiger Mobilisation, der Knochen war, wie zuvor klinisch zu sehen, vestibulär stark resorbiert.
- 10** Nach Insertion eines BLX-Implantates (Straumann) wurde Ethoss (Zantomed) angemischt, die Konsistenz ähnelt „sticky bone“.

- 11** Der primäre Ethosslayer wird dem Kieferkamm angepasst und härtet durch Trockenlegung mittels steriler Gaze in ca. fünf Minuten aus.
- 12** Anschließend wird der sekundäre Ethosslayer aufgebracht und härtet mit NaCl und einer Gaze zu einer „internen Membran“ aus.
- 13** Nach ca. drei bis vier Minuten kann der Lappen mit Nähten (6/0) spannungsfrei fixiert werden.
- 14** Röntgenkontrolle post implantationem.

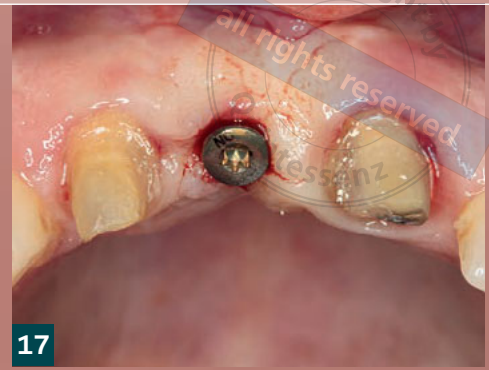



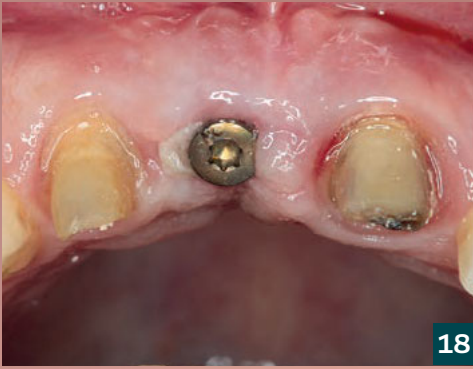
15



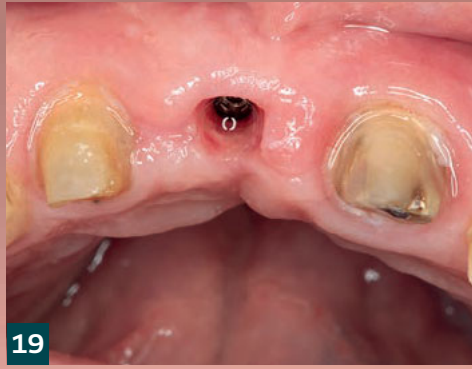16



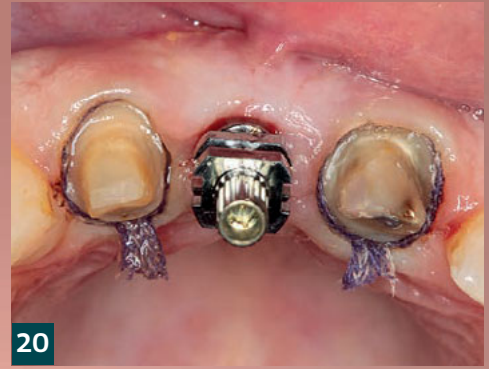17



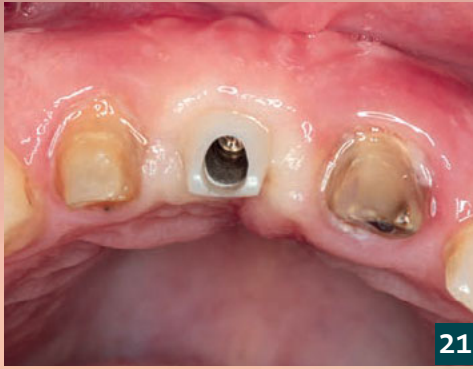18



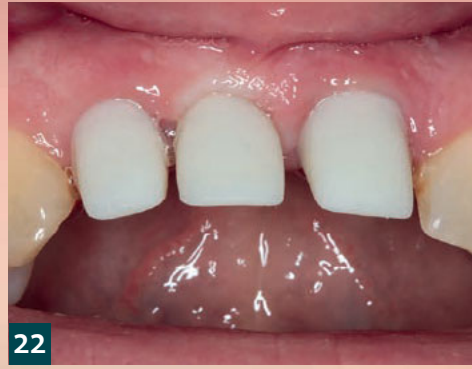19



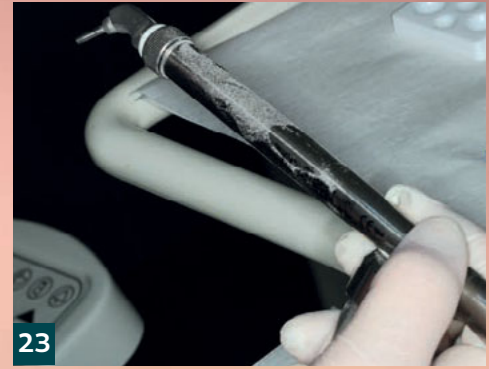
20



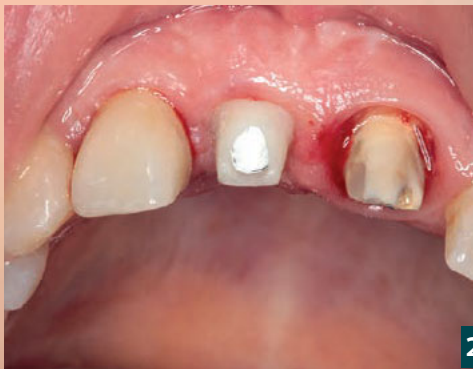21



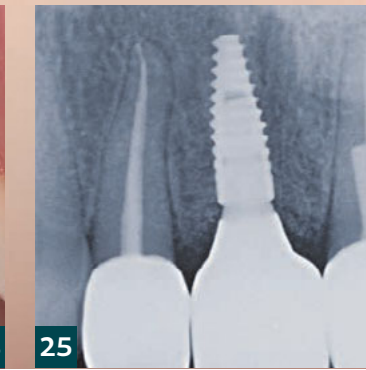
22



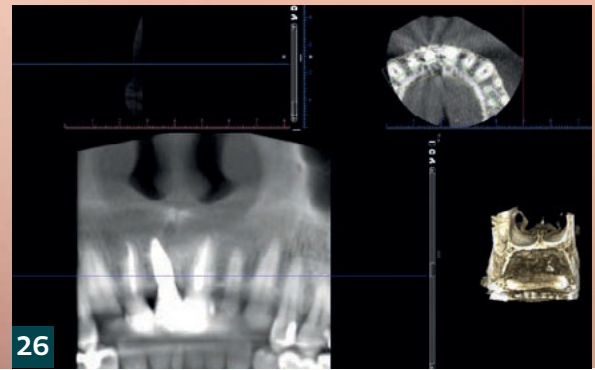
23



24



25



26

15 Das LZP wurde basal zur Schonung des Heilungsprozesses gekürzt und wieder eingesetzt.

16 Zustand zwei Wochen nach Nahtentfernung.

17 Das Implantat wurde weichgewebsschonend freigelegt.

18 Vier Tage nach Freilegung und Einsetzen des Gingivaformers hatte sich das Weichgewebe gut entwickelt.

19 Zwei Wochen später wurde der Gingivaformer entfernt, ...

20 ... um eine offene Abformung mit Doppelfadentechnik an den Zähnen und Abformpfosten vorzunehmen.

21 Abutmentanprobe mit ästhetischem Zirkonoxidabutment auf Titanklebebasis (Hybrid-Abutmentversorgung).

22 Überprüfung der Transluzenzstufe der Rohlinge, Anprobe und ästhetischer Vergleich mit den Nachbarzähnen.

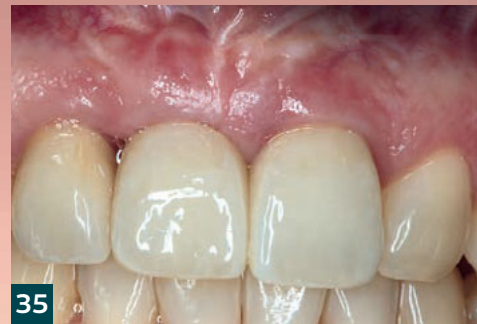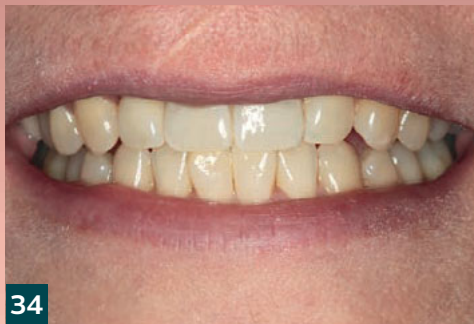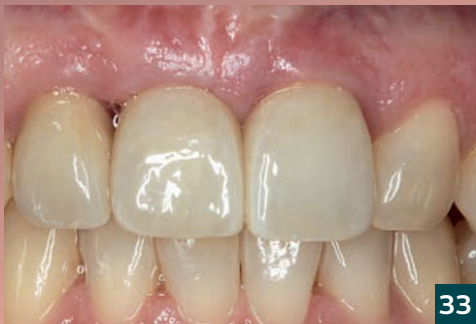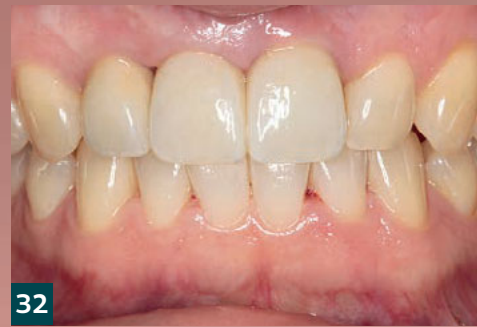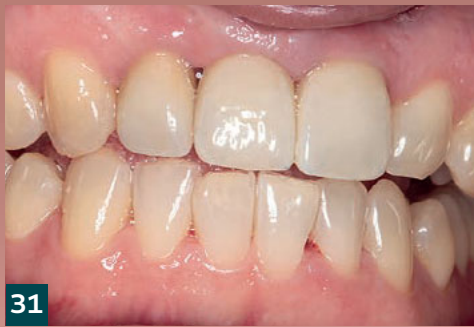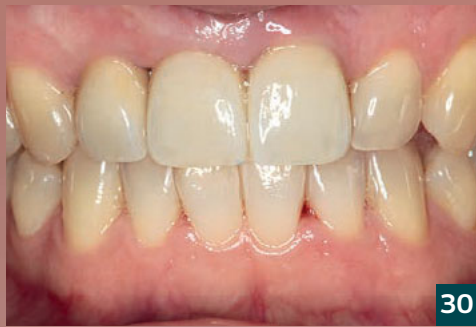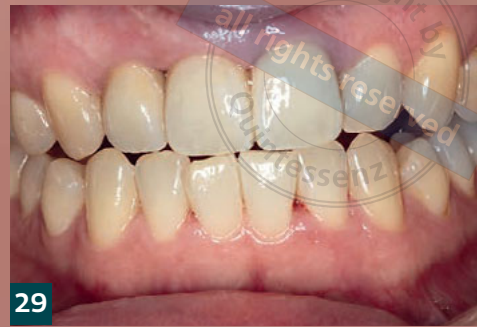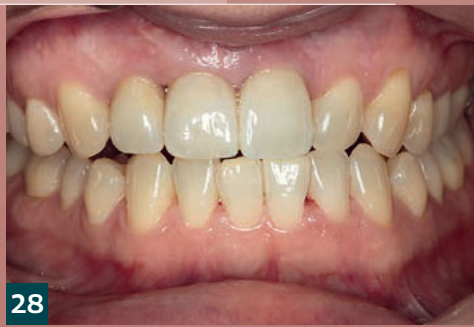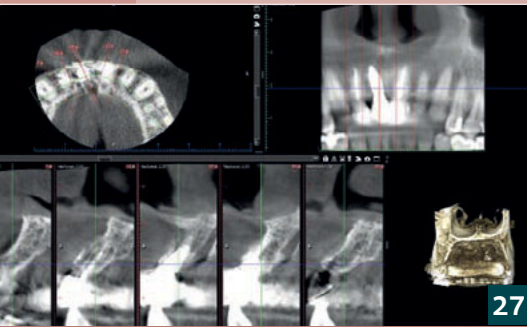
23 Reinigung der Zähne und Entfernung des Biofilms mittels Micro-etcher mit 50 µm Aluminiumoxid.

24 Definitive Eingliederung des Hybridabutments und der in Cut back-Technik individuell geschichteten e.max-Krone.

25 Zahnfilm nach Einsetzen der Krone, Kontrolle.

26 DVT nach Eingliederung: Der Umbau von Ethoss in patienteneigenen Knochen führte zu zu einer guten Ausformung des Kieferkamms.





nötigte Emergenzprofil herangezogen worden. Die Auswahl des polychromatischen Rohlings wurde anhand der Transluzenzstufe geprüft (Abb. 22). Bei der Anprobe der im Cutback inzisal und vestibulär geschichteten e.max-Krone war eine deutliche Verdickung des Weichgewebes zu erkennen. Vor dem definitiven Einsetzen wurden die Zähne gereinigt (Abb. 23). Nach der Eingliederung und röntgenologischen Kontrolle (Abb. 24-27) wurden die Funktion und die Exkursionsbewegungen überprüft (Abb. 28-31).

### Fazit

Die finalen Bilder sind sehr zufriedenstellend, besonders das Hart- und Weichgewebe hat an Volumen signifikant zugenommen, langfristig wird das Remodelling das Ergebnis nochmals

verbessern (Abb. 32-35). Das schönste Resultat war eine lächelnde, sehr zufriedene Patientin, die äußerte: „Ich bereue keinen Augenblick diese Behandlung, ich kann mir nicht mehr vorstellen, wie ich mit meinen ‚alten Zähnen‘ zufrieden war. Das sind jetzt wieder meine Zähne! Ich fühle mich wohl und habe ein viel besseres Gefühl beim Abbeißen und lerne wieder beim Lachen meine Zähne zu zeigen.“



**DZR | Blaue Ecke**  
Abrechnungstipps  
zu dieser Publikation

Mein ausdrücklicher Dank gilt der geduldigen und motivierten Patientin, meinem gesamten Team und den Meistern der Zahntechnik, Sonja Schürmann und Dietmar Meyer (Geschäftsführer), vom Labor Borchard aus Münster.

- 27** Drei Monate postoperativ war eine signifikante Volumenzunahme in horizontaler und vertikaler Richtung zu beobachten.
- 28** Überprüfung der Exkursionsbewegungen, hier im Kopfbiss.
- 29** Kontrolle der Funktion via Laterotrusion.
- 30** Schlussbiss in IKP, das Hart- und Weichgewebe hat an Volumen signifikant zugenommen.
- 31** Erfolgreiche Kontrolle der Eckzahnführung, keine okklusalen Interferenzen erkennbar.
- 32** Zufriedenstellendes ästhetisches Ergebnis, das Remodelling an der Papille distal am 11 wird sich noch stärker entwickeln.
- 33** Gesunde entzündungsfreie Verhältnisse.
- 34** Die Patientin ist mit der Ästhetik ihrer Frontzähne vollauf zufrieden.
- 35** Die gestipelte Gingiva im Operationsgebiet steht für eine erfolgreiche weich- und hartgewebliche Rehabilitation.






# Ihre Top 6 Produkte Oralchirurgie



**NEU**

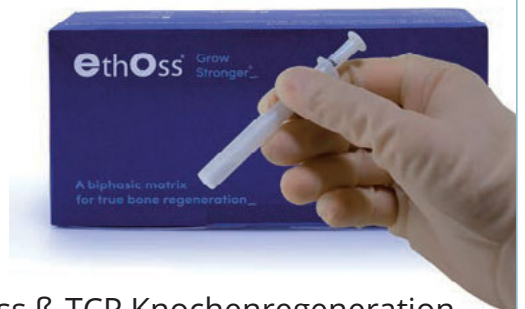**269,00 €**  
zzgl. MwSt.



## EthOss – Degransulations Kit

Entfernt Granulationsgewebe schonend und gründlich ohne den Knochen abzutragen. Regt die Osteogenese an und vermeidet Ingression von Weichgewebe.

**ab 349,00 €**  
zzgl. MwSt.



## EthOss $\beta$ -TCP Knochenregeneration

Die besondere Formel aus 65%  $\beta$ -TCP und 35% Kalzium Sulfat ermöglicht die Steuerung der Viskosität von pastös bis fest und erlaubt ein Arbeiten ohne Membran.

**NEU**

**Gerät  
999,00 €**  
zzgl. MwSt.  
1 Packung  
Speicheltests gratis



## OraFusion Mundhöhlenkrebs Früherkennung KI-Auswertungsgerät

BeVigilant Orafusion Mundhöhlenkrebs Früherkennung mittels KI-Diagnosegerät. Chairside-Ergebnis nach nur 15 Min.



**NEU**

**164,00 €**  
zzgl. MwSt.



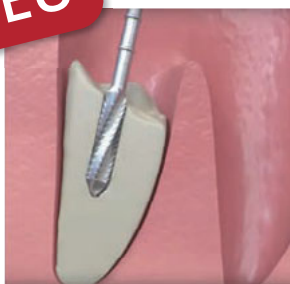**Inhalt: Rolle mit 3 Stück (Kammerkapazität je 2,5 cm<sup>3</sup>)**

## Safescraper® TWIST curve VOLUMIZER

Ermöglicht zusätzliches Auffangvolumen von kortikalen Knochenspänen im Vergleich zum klassischen Safescraper. Durch die zusätzliche Schneide auf der Klinge, werden somit mehr Knochenspäne abgeschabt. Funktioniert auf ebenen, konkaven und konvexen Oberflächen. Die verbesserte Schneidleistung reduziert die Beschwerden des Patienten, da in einigen Situationen eine zusätzliche Entnahmestelle für autologen Knochen vermieden werden kann.

**NEU**

**ab 149,00 €**  
zzgl. MwSt.

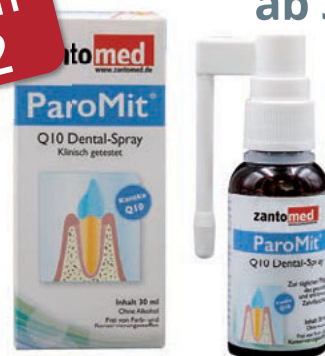

## Root-Ex Wurzelentferner Set

Diese innovativen Harpunenstecker ermöglichen die minimalinvasive Entfernung von abgebrochenen Wurzelspitzen und Zahnfragmenten ohne operativen Eingriff.

**Aktion  
5+2**

~~statt 54,90 €~~ nur  
**ab 39,00 €**  
zzgl. MwSt.



## ParoMit® Q10

Unterstützt die Heilungsfunktion im Weichgewebe. Ideal nach oralchirurgischen Eingriffen bei Blutungs- und Entzündungsrisiken.



Zantomed GmbH  
Ackerstraße 1 · 47269 Duisburg  
info@zantomed.de · www.zantomed.de

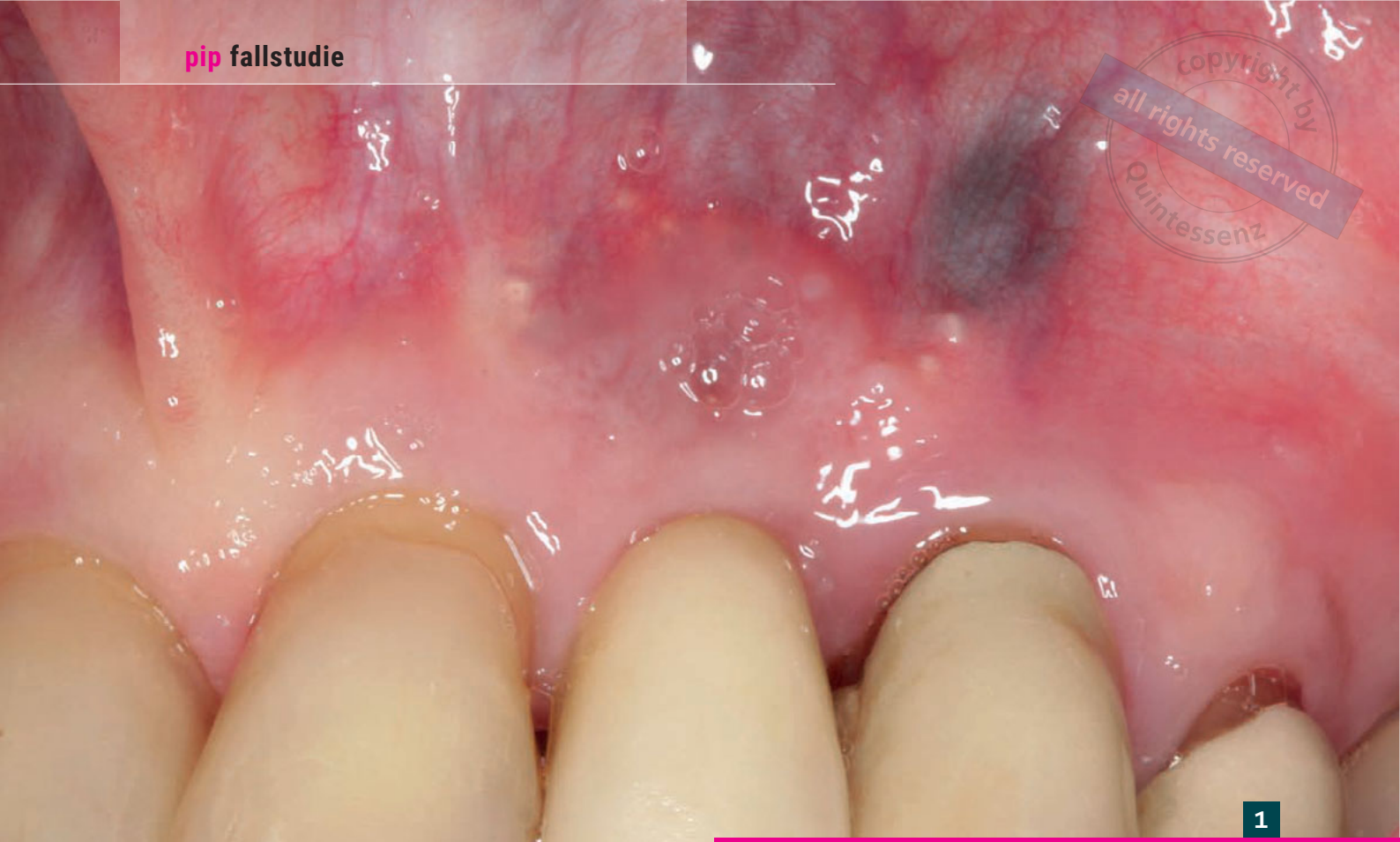


Tel.: +49 (203) 60 799 8 0  
Fax: +49 (203) 60 799 8 70  
info@zantomed.de



Preise zzgl. MwSt. Irrtümer und Änderungen vorbehalten.  
Angebot gültig bis 31.05.2024

**zantomed**  
www.zantomed.de



1

Dr. med. Dr. med. dent. Frank Hoffmann



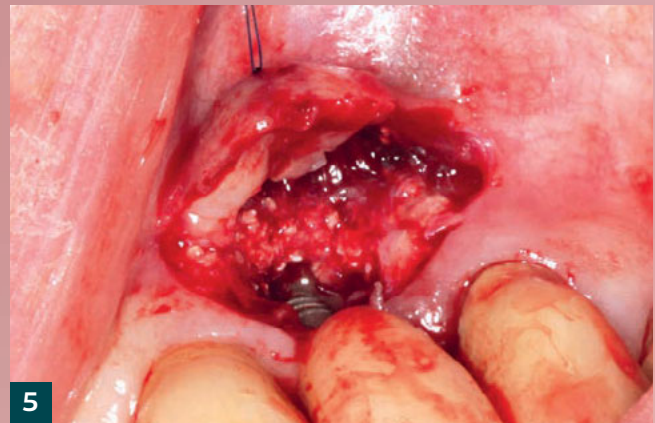
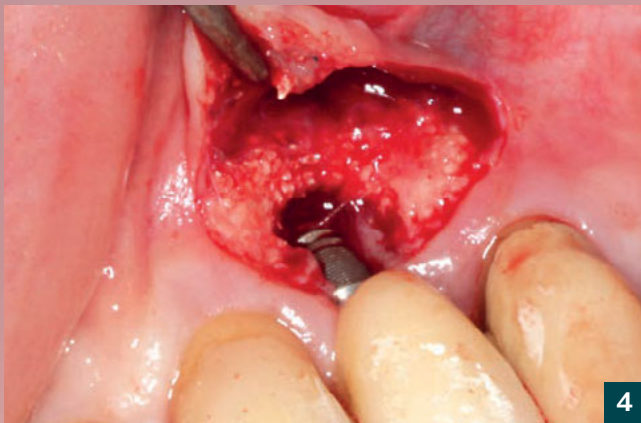
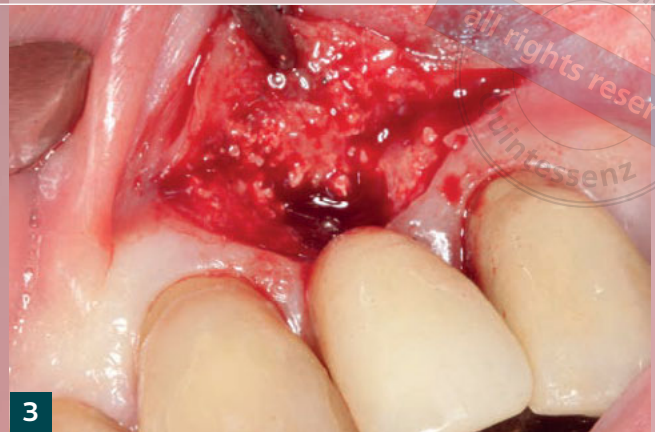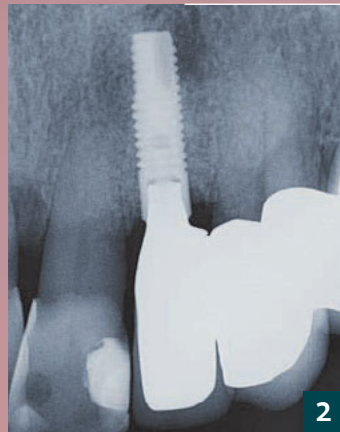# Periimplantitisbehandlung ohne knöchernerne Augmentation

Teil 1

- Studium der Zahnmedizin an der Universität Hamburg
- 1988 Staatsexamen und Approbation, Assistenz-zahnarzt in der Praxis Dr. Milde, Hamburg
- 1989 Promotion
- 1991 Gründung der zahnärztl. Gemeinschaftspraxis mit Dr. Karl-Hans Milde
- 1997 Zahnärztl. Gemeinschaftspraxis mit Dr. Karl-Hans Milde und Dr. Matthias Jahn
- 2019 Zahnärztliche Partnerschaft Dr. Frank Hoffmann, Dr. Matthias Jahn, Dr. Henning Brameyer, Dr. Kristian Jählig
- Curriculum Implantologie der DGI, Curriculum Umwelt-ZahnMedizin, DEGUZ
- Referententätigkeit: Vorträge und Leitung von praktischen Studiengruppen seit 2013

■ [zahnarztpraxis@borgweg.de](mailto:zahnarztpraxis@borgweg.de)  
■ [www.borgweg.de](http://www.borgweg.de)





*Die Strategien zur Behandlung kompromittierter Implantate sind vielfältig und die Vorhersagbarkeit unserer Maßnahmen oft schwierig. Einteilungen nach Defektklassen, wann etwa regenerative Maßnahmen eine Chance haben, oder ob besser gleich resektiv gearbeitet werden sollte, um dem Implantat noch ein paar Jahre in situ zu ermöglichen, sollen dem Praktiker die Einschätzung der Chancen erleichtern. Dabei spielt auch immer die Frage im Hintergrund eine Rolle, ob es zum Schutz vor weiterem Knochenverlust nicht ggf. besser ist, das kompromittierte Implantat zu entfernen und durch ein neues zu ersetzen.*

Anhand eines Falles über einen Beobachtungszeitraum von fünf Jahren möchte der Autor für den ästhetisch wichtigen Bereich eine Möglichkeit aufzeigen, die zwar von der knöchernen Situation einen Kompromiss darstellt, ästhetisch jedoch einwandfrei und vor allem über die bislang beobachteten fünf Jahre absolut entzündungsfrei geblieben ist.

Unser kerngesunder, männlicher Mittsechziger war Nichtraucher und stellte sich im August 2018 mit einer Fistel und Pusentleerung über dem alio loco, wahrscheinlich 2011 gesetzten Implantat regio 22 vor (Abb. 1). Durch den Fistelkanal waren die Gewinde des Implantats tastbar. Ein Röntgenbild lag vom April 2017 vor (Abb. 2), das approximale Knochen-niveau wies distal einen Knochenrückgang auf.

Am 29.08.2018 erfolgte durch eine an 22 marginale, jedoch jeweils nach lateral trapezförmige Schnittführung zur Schonung des approximalen Gewebes, der Zugang zum entzündeten Bereich. Unter dem vorsichtig präparierten Lappen lagen lose Krümel von Knochenersatzmaterial im Bereich der vestibulär freiliegenden Implantatoberfläche (Abb. 3). Offensichtlich war im Rahmen der Implantation massiv augmentiert worden. Dieser Bereich wurde vorsichtig mit

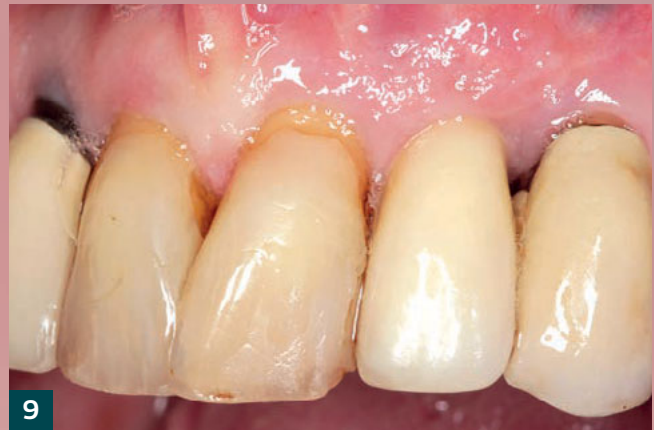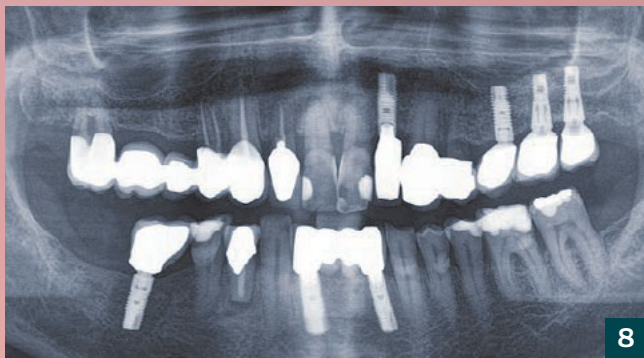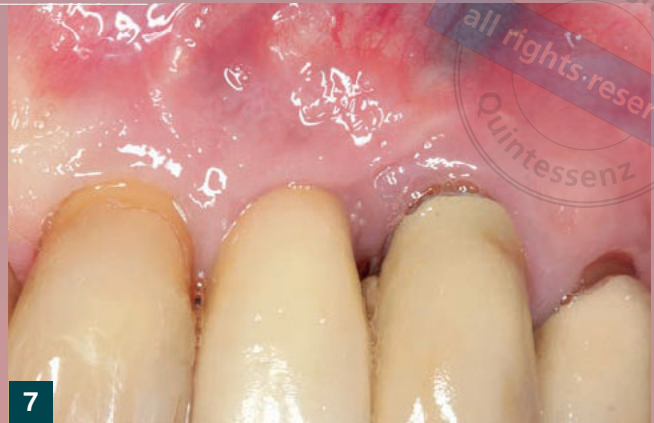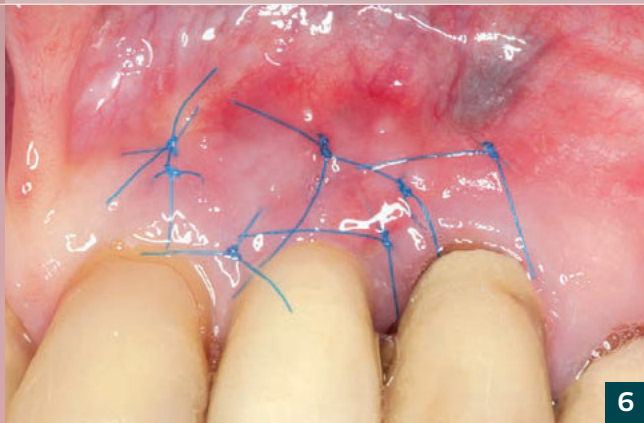
**1** Erstvorstellung: Fistel und Entleerung von Pus regio 22.

**2** Knochenresorption distal am Implantat regio 22.

**3** Freiliegende Implantatoberfläche und nicht osseointegriertes, freies KEM.

**4** Zustand nach Reinigung mittels Pulverstrahlgerät.

**5** BGT aus dem Tuber maxillae, unter dem Lappen vernäht.



einem Pulverstrahlgerät und Glycinpulver gereinigt (Abb. 4). Ein Teil des Augmentats schien relativ stabil zu sein, wenngleich die Vitalität des Gewebes diskutabel war. Wie vor dem Eingriff vermutet und weswegen die Größe des Zugangslappens angepasst worden war, lässt die Morphologie des Defekts, der im Bereich des Eigenknochens eben nur in der Höhe der zervikalen Ebene des Implantates liegt, die Möglichkeit der kompletten knöchernen Regeneration eher unwahrscheinlich erscheinen. Daher entschlossen wir uns ein dazu, ein Bindegewebsstransplantat (BGT) aus dem Tuber maxillae zu entnehmen und nach vorsichtiger Anfrischung des Fistelausgangs unter den mobilisierten Lappen zu nähen (Abb. 5). Danach erfolgte der primäre Wundverschluss mit 5/0 monophilem Nahtmaterial. Die Fäden wurden am 07.09.2018 entfernt (Abb. 6), das OP-Gebiet erschien reizlos, der Fistelgang war weg. Am 22.02.2019 erfolgte im Rahmen der professionellen Zahnreinigung, die unser Patient je nach Befund schon seit Jahren alle vier bis sechs

Monate in Anspruch nimmt, die Nachkontrolle mit Fotodokumentation (Abb. 7). Das Gewebe war straff und es war keine Tasche von marginal tastbar. Ästhetisch hatte sich ebenfalls nichts verändert, es kam zu keiner Rezession mit ggf. freiliegenden Metallanteilen. Ein Kontroll-OPG wurde im Mai 2020 gefertigt (Abb. 8).

Bis heute hat sich dies bei jedem Kontroll- oder Behandlungstermin exakt genau so dargestellt (Abb. 9) und wir hoffen auf weitere erfolgreiche Jahre.

### Zusammenfassung

Auch wenn wir primär danach streben, verlorenen Knochen an Implantaten wieder zu regenerieren, stellen mukogingivale Eingriffe wie etwa mittels Bindegewebsstransplantaten oder freie Schleimhauttransplantaten (Teil 2) ebenfalls eine sehr gute Möglichkeit dar, kompromittierte Implantate zu stabilisieren. ●



**DZR | Blaue Ecke**  
Abrechnungstipps  
zu dieser Publikation

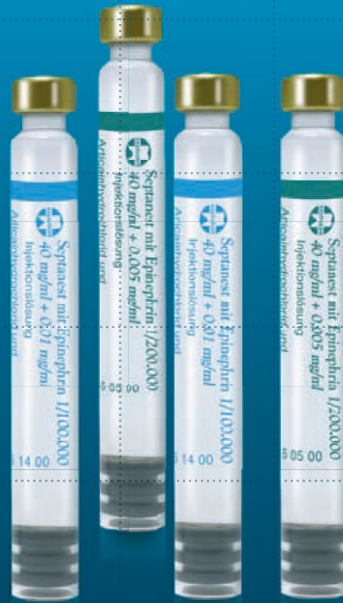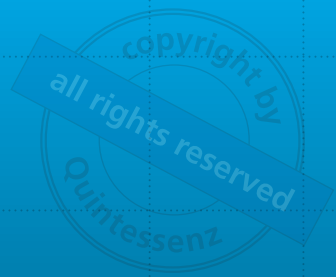**6** Der primäre Wundverschluss wurde mit monophilem Nahtmaterial (5/0) vorgenommen.

**7** Nachkontrolle sechs Monate später.

**8** Kontrollröntgenaufnahme neun Monate postoperativ.

**9** Stabiler Zustand des Weichgewebes ohne Rezessionen fünf Jahre postoperativ.





Weltmarktführer in der dentalen Schmerzkontrolle  
#1

# MANAGING PAIN FOR YOUR PRACTICE



# SEPTANEST

Mit 6 Injektionen jede Sekunde weltweit das bevorzugte Lokalanästhetikum der Zahnärzte.\*

Zugelassen von 94 Gesundheitsbehörden (u. a. FDA und EMEA) auf der ganzen Welt entspricht Septanest den höchsten Qualitätsstandards.

*Eine gute Entscheidung.*

**Wir unterstützen Sie in allen Bereichen der schmerzfreien Behandlung.**

\* Septanest wird in anderen Ländern auch unter dem Namen Septocaine® oder Medicaine® vertrieben – interne Daten, 2021.

**Septanest mit Epinephrin 1:200.000 – 40 mg/ml + 0,005 mg/ml Injektionslösung; Septanest mit Epinephrin 1:100.000 – 40 mg/ml + 0,01 mg/ml Injektionslösung**  
**Qualitative u. quantitative Zusammensetzung:**  
**Wirkstoff:** Articainhydrochlorid, Epinephrin. **Septanest mit Epinephrin 1:200.000:** 1 ml Injektionslösung enth. 40 mg Articainhydrochlorid u. 5 Mikrogramm Epinephrin als Epinephrinhydrogentartrat (Ph.Eur.). 1 Patrone mit 1,7 ml Injektionslösung enth. 68 mg Articainhydrochlorid u. 8,5 Mikrogramm Epinephrin als Epinephrinhydrogentartrat (Ph.Eur.). **Septanest mit Epinephrin 1:100.000:** 1 ml Injektionslösung enth. 40 mg Articainhydrochlorid u. 10 Mikrogramm Epinephrin als Epinephrinhydrogentartrat (Ph.Eur.). 1 Patrone mit 1,7 ml Injektionslösung enth. 68 mg Articainhydrochlorid u. 17 Mikrogramm Epinephrin als

Epinephrinhydrogentartrat (Ph.Eur.). **Sonstige Bestandteile:** Natriumchlorid; Natriummetabisulfit (Ph.Eur.) (E223); Natriumhydroxid (35%) (zur pH-Wert Einstellung); Wasser f. Injektionszwecke.  
**Anwendungsgebiete:** Lokal- u. Regionalanästhesie b. zahnärztlichen Behandl.; angewendet b. Erwachsenen, Jugendlichen u. Kindern ab 4 Jahren (oder ab 20 kg Körpergewicht).  
**Gegenanzeigen:** Überempfindlichkeit geg. Articain (o. andere Lokalanästhetika v. Amid-Typ), Epinephrin o. e. d. sonst. Bestand.; Patienten m. unzureichend behand. Epilepsie.  
**Nebenwirkungen:** **Häufig:** Gingivitis; Neuropathie: Neuralgie (neuropathische Schmerzen), Hypästhesie/Gefühllosigkeit (oral u. perioral), Hyperästhesie, Dysästhesie (oral u. perioral), einschließlich Geschmacksstörungen (beispielsweise metall. Geschmack, Geschmacksstörungen), Ageusia,

Allodynie, Thermohyperästhesie, Kopfschmerz; Bradykardie; Tachykardie; Hypotonie (mit Kollapsneigung); Schwellungen v. Zunge, Lippe u. Zahnfleisch. **Gelegentlich:** brennendes Gefühl; Hypertonie; Stomatitis; Glossitis; Übelkeit; Erbrechen; Diarrhö; Ausschlag; Pruritus; Nackenschmerz; Schmerz, a. d. Injektionsstelle. **Selten:** allergische; anaphylaktische/anaphylaktoid Reaktionen; Nervosität/Angst; Erkrankung d. Nervus facialis (Lähmung u. Parese); Horner-Syndrom (Augenlid- Ptosis, Enophthalmus, Miosis); Somnolenz (Verschlafenheit); Nystagmus; Doppeltsehen (Lähmung d. Augenmuskeln); Sehstörungen (vorübergehende Blindheit); Ptosis; Miosis; Enophthalmus; Hyperakusis; Tinnitus; Palpitationen; Hitzewallungen; Bronchospasmus/Asthma; Dyspnoe; Zahnfleisch/Exfoliation der Mundschleimhaut (Schuppung)/Ulzeration; Angioödem (Gesicht/Zunge/Lippe/Hals/Kehlkopf/periorbitales Ödem); Urtikaria; Muskelzuck;

Nekrosen/Abschuppungen a. d. Injektionsstelle; Erschöpfung; Asthenie (Schwäche)/Schüttelfrost. **Sehr selten:** Parästhesie (persistierende Hypästhesie u. Geschmacksverlust) nach mandibulärer Nervenblockade o. Blockade d. Nervus alveolaris inferior. **Nicht bekannt:** euphorische Stimmung; Reizleitungsstörungen (AV-Block); lokale/regionale Hyperämie; Vasodilatation; Vasokonstriktion; Dysphonie (Heiserkeit); Dysphagie; Schwellung d. Wangen; Glosso-dynie; Erythem; Hyperhidrose; Verschlimmerung neuromusk. Manifestationen b. Kearns-Sayre-Syndrom; Trismus; lok. Schwellungen; Hitzegefühl; Kältegefühl.  
**Inhaber der Zulassung:** Septodont GmbH, Felix-Wankel-Str. 9, 53859 Niederkassel, Deutschland.  
**Stand der Information:** Dezember 2022.  
**Verschreibungspflichtig.**

# AI Robotics (ohne Navigierte Implantologie)

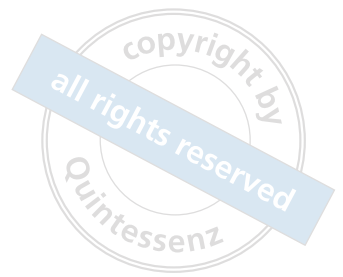

**A**rtifizielle bzw. Künstliche Intelligenz (AI/KI) wird in vielen Lebens- und Arbeitsbereichen eingesetzt. KI-Anwendungen basieren grundsätzlich auf dem Prinzip des Maschinellen Lernens (ML), in welchem die Analyse und die jeweiligen Entscheidungsprozesse in letzter Instanz menschlich gesteuert sind. Der Chatbot ChatGPT des US-Unternehmens OpenAI oder KI-Bildgeneratoren sind aktuelle Beispiele für die Fähigkeiten von KI, die anhand von Schlüsselbegriffen oder Schlüsselsätzen in der Lage sind, diese kreativ in Text oder bildgebende Kunst umzusetzen. Ein neuer, wichtiger Teilbereich des ML ist das sogenannte „Deep Learning“ (DL), welches über den Einsatz vieler geschichteter neuronaler Netzwerke im Gegensatz zu ML selbstständig in der Lage ist, über die Analyse riesiger Datenmengen Entscheidungen zu treffen, was nachvollziehbare ethische und juristische Einwände zur Folge hat. Bereits jetzt ist die KI, objektiv betrachtet, zu Erstaunlichem fähig, kommt menschlichen Fähigkeiten, wie der Schöpfung von Texten oder Kunst, sehr nahe und könnte diese – nach Ansicht vieler Experten – eines Tages sogar übertreffen. Diese Prognose ist nach Ansicht der Autorengruppe eines systematischen Reviews in einigen Bereichen der Zahnmedizin offensichtlich bereits eingetreten [Khanagar, et al., 2021]. Vor Kurzem war auf dem Online-Portal der Zahnärztlichen Mitteilungen (ZM) zu lesen, dass ChatGPT 4.0 im Rahmen einer Studie in der Lage war, die zahnärztliche Approbationsprüfung in den USA und Großbritannien mit Erfolg abzuschließen. Daher verwundert es nicht, dass Patienten – oder aber auch Zahnärzte – sich immer häufiger nicht mehr mit medizinischen Fragestellungen an „Dr. Google“ wenden, sondern direkt einen Chatbot konsultieren. KI könnte daher infolge ihrer Fähigkeiten in der Lage sein, zu einer Verbesserung der zahnmedizinischen Ausbildungs- und Versorgungsqualität und der Patientenkommunikation zu führen. Daher steigt der Einsatz von KI offensichtlich in der Zahnmedizin beständig. Wie in einer systematischen Übersichtsarbeit aus 2022 festgestellt wurde, wurde innerhalb eines Zehnjahreszeitraums ein mittlerer jährlicher Anstieg des Einsatzes von KI von 21,6 % beobachtet [Thurzo, et al., 2022]. In dieser Studie wurde ermittelt, dass KI mittlerweile in der Röntgendiagnostik (26,36 %), Kieferorthopädie (18,31 %), in der allgemeinen (17,10 %) und restaurativen Zahnheilkunde (12,09 %), in der Chirurgie (11,87 %) und für Fortbildungszwecke (5,63 %) angewendet wird. Die aktuelle Literaturlauswahl beschäftigt sich mit Einsatzbereichen der KI für die allgemeine zahnmedizinische Diagnostik [Abdul, et al., 2024, Farajollahi, et al., 2023, Ghods, et al., 2023, Khanagar, et al., 2021, Mayta-Tovalino, et al., 2023, Miragall, et al., 2023, Revilla-León, et al., 2022, Thurzo, et al., 2022], der Bestimmung der Zahnfarbe [Carrillo-Perez, et al., 2022, Tabatabaian, et al., 2023] sowie der Qualitätsverbesserung und der Analyse und Korrektur bildgebender Verfahren [Alam, et al., 2024, Carrillo-Perez, et al., 2022, Elgarba, et al., 2024, Miragall, et al., 2023, Yen, et al., 2024]. KI wird auch für die Früherkennung und zur Risikoermittlung für die Ausbildung maligner Schleimhautveränderungen eingesetzt [Abdul, et al., 2024, Ghods, et al., 2023]. Hier sind nach Ansicht der Autoren der Studiengruppe von Abdul, et al. insbesondere ethische und juristische Aspekte für die Ver-

wendung der KI zu beachten. Neben diesen prognostischen Fähigkeiten im Bereich der Tumordiagnostik ist KI durch den Einsatz von DL-Techniken offensichtlich ebenfalls in der Lage, zahnärztliche Behandlungsmaßnahmen vorausschauend zu planen und selbstständig Therapieentscheidungen zu treffen, was nach Ansicht der Autoren die Versorgungsqualität verbessern kann [Ahmed, et al., 2021, Khanagar, et al., 2021]. Andere Autoren sehen Vorteile der DL-Netzwerke bei der Beurteilung periapikaler Veränderungen, parodontaler Erkrankungen und periimplantärer Knochenverluste [Farajollahi, et al., 2023]. Allerdings attestierte diese Autorengruppe der KI gewisse Einschränkungen in Bezug auf ihre Genauigkeit sowie eine Inkonsistenz und vergleichsweise geringe diagnostische Effizienz. KI kann über eine Verbesserung der Zahnfarbenbestimmung einen sehr guten Beitrag in der ästhetischen Zahnmedizin leisten [Carrillo-Perez, et al., 2022, Tabatabaian, et al., 2023]. Diese KI-Modelle befinden sich jedoch bisher in der Entwicklung und sind noch nicht hinreichend untersucht [Tabatabaian, et al., 2023]. In einer systematischen Übersichtsarbeit wurde festgestellt, dass KI offensichtlich hauptsächlich in der Röntgendiagnostik eingesetzt wird [Thurzo, et al., 2022]. So eignet sich der Einsatz der KI insbesondere auch für die röntgenologische Erkennung von Implantatsystemen [Alqutaibi, et al., 2023, Bornes, et al., 2023, Chaurasia, et al., 2024, Dashti, et al., 2024, Revilla-León, et al., 2023]. Die KI ist offensichtlich sehr gut in der Lage, das jeweilige Implantatsystem mit einer Genauigkeit von > 90,0 % richtig zu bestimmen [Alqutaibi, et al., 2023, Chaurasia, et al., 2024, Dashti, et al., 2024]. Auch für die präoperative Planung der Implantatposition [Elgarba, et al., 2024, Miragall, et al., 2023] und die Prognose des Behandlungserfolgs [Bornes, et al., 2023, Mayta-Tovalino, et al., 2023, Revilla-León, et al., 2023, Wu, et al., 2024] werden KI-Systeme eingesetzt. Über die mittels DL mögliche Bildsegmentierung lassen sich 3D-Abbilder virtueller Patienten erstellen, anhand welcher die KI die virtuelle Implantatposition präoperativ planen kann [Elgarba, et al., 2024]. Ein Großteil der klinischen Studien und systematischen Reviews betrachtet die Genauigkeit der Implantatinserktion [Chen, et al., 2023, Elgarba, et al., 2024, He, et al., 2024, Jain, et al., 2023, Khan, et al., 2024, Khaohoen, et al., 2024, Klass, et al., 2023, Mai, et al., 2023, Neugarten, 2024, Shi, et al., 2024, Xie, et al., 2024, Yang, et al., 2023, Zhang, et al., 2024]. Hier wird sehr häufig die robotergestützte Implantatinserktion (rCAIS) mit der statischen oder dynamischen computergestützten Implantatchirurgie (sCAIS/dCAIS) bzw. der Freihandmethode verglichen. rCAIS erfolgt anhand eines Winkelstücks, welches am Roboterarm fixiert ist. Der Roboterarm wird dabei durch den Chirurgen geführt [Klass, et al., 2023]. In allen Untersuchungen wurden der rCAIS eine genauere Positionierung der Implantate sowie signifikant geringere apikale, koronale und Winkelabweichungen attestiert [Jain, et al., 2023, Khan, et al., 2024, Khaohoen, et al., 2024, Mai, et al., 2023, Yang und Li, 2024]. Grundsätzlich ist festzustellen, dass der Einsatz von KI in der Zahnmedizin vielversprechend ist. Allerdings wird von vielen Autoren dieser Literaturlauswahl die aktuelle Praxistauglichkeit noch infrage gestellt. Der vorliegende Text wurde ohne den Einsatz von KI erstellt.



# #25JahreCamlog Jubiläumskongress



Treffen wir uns beim Camlog Jubiläumskongress am 13. und 14. September 2024 im MOTORWORLD Village Metzingen? Wir möchten Danke sagen für 25 Jahre Camlog. Wir werden auf Erfolge, Erfahrungen und Erinnerungen zurückblicken sowie viele Anregungen für die Gegenwart und Zukunft der Implantologie liefern. Lassen Sie sich beim zweitägigen Programm von den Vorträgen renommierter Referenten inspirieren.



Jetzt online registrieren unter:  
[www.camlog.de/25jahre](http://www.camlog.de/25jahre)

a perfect fit

camlog



## Fallserien, Kohortenstudien

Chen W, Al-Taezi KA, Chu CH, Shen Y, Wu J, Cai K, Chen P, Tang C.

**Accuracy of dental implant placement with a robotic system in partially edentulous patients: A prospective, single-arm clinical trial.**

Clin Oral Implants Res. 2023 Jul;34(7):707-718.

**(»Die Genauigkeit der Positionierung von Dentalimplantaten mit einem Robotersystem im teilbezahnten Kiefer: Eine prospektive, einarmige klinische Studie.«)**

Das Ziel der klinischen Studie war die Überprüfung der Genauigkeit einer robotergestützten Implantatinserktion bei teilbezahnten Patienten. Zu diesem Zweck wurden 28 Patienten mit 31 Implantaten robotergestützt versorgt. Anschließend wurden die Abweichungen zwischen der geplanten und der tatsächlichen Implantatposition miteinander verglichen. Die Abweichungen wurden zusätzlich mit den Werten aus Studien zu vollnavigierten, statischen computerunterstützten Implantatinserktionen (sCAIS) und computerunterstützten dynamischen Implantatinserktionen (dCAIS) verglichen. Die Datenanalyse ergab eine mittlere Winkelabweichung von  $2,81 \pm 1,13$  Grad. Die mittlere koronale und apikale Abweichung betrug  $0,53 \pm 0,23$  mm bzw.  $0,53 \pm 0,24$  mm. Die oberen Grenzen der 95 %-Konfidenzintervalle der koronalen und apikalen Abweichungen waren niedriger als die aus den Studien zu sCAIS und dCAIS. Es wurden keine statistisch signifikanten Unterschiede in Abhängigkeit von der Implantatposition und den Implantatabmessungen festgestellt.

**Schlussfolgerung:** Das Robotersystem scheint bei teilbezahnten Patienten eine höhere Genauigkeit der Implantatpositionierung zu erreichen als sCAIS und dCAIS.

He J, Zhang Q, Wang X, Fu M, Zhang H, Song L, Pu R, Jiang Z, Yang G.

**In vitro and in vivo accuracy of autonomous robotic vs. fully guided**

**static computer-assisted implant surgery.**

Clin Implant Dent Relat Res. 2024 Jan 12. [Epub ahead of print].

**(»In vitro- und In vivo-Genauigkeit einer autonomen robotergestützten vs. einer vollnavigierten, statischen computerassistierten Implantatinserktion.«)**

Ziel der Studie war der retrospektive Vergleich der Genauigkeit der autonomen robotergestützten und der vollnavigierten, statischen computerunterstützten Implantatchirurgie (sCAIS) an Modellen und Patienten. Diese Studie wurde entsprechend in einen In vitro- und in einen klinischen Teil unterteilt. In vitro wurden 80 Operateure nach dem Zufallsprinzip in zwei Gruppen eingeteilt, die entweder autonome robotergestützte (ARI-Gruppe) oder sCAIS-Einzelimplantatinserktionen (FGI-Gruppe) an Oberkiefermodellen durchführten. Im klinischen Teil wurden 60 Patienten mit 113 Implantaten (ARI-Gruppe: 32 Patienten, 58 Implantate; FGI-Gruppe: 28 Patienten, 55 Implantate) versorgt. Im In vitro-Modell wurden beim Vergleich der präoperativen Planung und der Implantatposition auf der postoperativen DVT-Aufnahme signifikante Unterschiede zwischen den beiden Gruppen festgestellt. Die koronale Abweichung der ARI- und FGI-Gruppe betrug  $0,58 \pm 0,60$  mm bzw.  $1,50 \pm 1,46$  mm, die apikale Abweichung  $0,58 \pm 0,60$  mm bzw.  $1,78 \pm 1,35$  mm, während die Winkelabweichung bei  $1,01 \pm 0,87$  Grad bzw.  $2,93 \pm 1,59$  Grad lag. Auch im klinischen Teil zeigten sich in der ARI-Gruppe im Vergleich zur FGI-Gruppe signifikant geringere mittlere Winkelabweichungen sowie koronale und apikale Abweichungen von  $0,95 \pm 0,50$  Grad,  $0,45 \pm 0,28$  mm,  $0,47 \pm 0,28$  mm vs.  $4,31 \pm 2,60$  Grad,  $1,45 \pm 1,27$  mm und  $1,77 \pm 1,14$  mm.

Klass D, Price A, DiBattista M, Dibart S, Kernitsky J.

**Optical accuracy assessment of robotically assisted dental implant surgery for partially edentulous patients: a single arm clinical trial.**

Int J Oral Maxillofac Implants. 2023 Nov 1;0(0):1-17. [Epub ahead of print]

**(»Optische Beurteilung der Genauigkeit einer roboterassistierten**

**Implantatinserktion bei teilbezahnten Patienten: Eine einarmige klinische Studie.«)**

Um die Insertionsgenauigkeit eines robotergestützten Implantat-Insertionssystems bei teilbezahnten Patienten ohne Einsatz einer postoperativen DVT klinisch zu beurteilen, wurden sieben Patienten mit zehn Implantaten versorgt. Sieben Implantate wurden vollständig robotergeführt eingesetzt, während drei Implantationen teilweise roboterassistiert durchgeführt wurden. Nach der Implantatinserktion wurde ein Intraoralscan durchgeführt, um die Implantatposition zu registrieren. Der virtuelle Plan und der postoperative intraorale Scan wurden als STL-Dateien exportiert, überlagert und anschließend mit einer speziellen Software miteinander verglichen. Bei den vollständig robotergeführten Implantatinserktionen lagen die mittleren koronalen, apikalen sowie Winkelabweichungen des Implantats bei 1,31 mm, 1,58 mm und 2,34 Grad. Bei den teilweise robotergeführten Implantaten waren es 1,31 mm, 1,45 mm und 3,75 Grad. Acht der zehn Implantate (unabhängig von der Art der Insertion) wiesen eine Abweichung der Position nach bukkal auf.

**Schlussfolgerung:** Die robotergestützte Chirurgie bietet ohne Einsatz einer Bohrschablone ähnliche Genauigkeitswerte wie die vollnavigierte Implantatinserktion und ermöglicht jederzeit Änderungen des chirurgischen Plans. Die in dieser Studie beschriebene Analyseverfahren ist ein effektives und strahlungsfreies Qualitätskontrollinstrument, das sowohl in der Implantologie als auch in anderen Bereichen der Zahnmedizin eingesetzt werden kann.

Neugarten JM.

**Accuracy and Precision of Haptic Robotic-Guided Implant Surgery in a Large Consecutive Series.**

Int J Oral Maxillofac Implants. 2024 Feb 27;39(1):99-106.

**(»Genauigkeit und Präzision einer haptischen robotergeführten Implantatinserktion in einer großen Kohorte konsekutiver Patienten.«)**

Ziel der prospektiven Kohortenstudie war die Untersuchung der Genauigkeit der Implantatinserktion mittels



# PERFEKTION BIS INS KLEINSTE DETAIL

Die Semados® Esthetic Line

copyright by  
all rights reserved  
Quintessenz



## Die Semados® Esthetic Line von BEGO

Revolutionieren Sie Ihre Arbeit mit unserem innovativen, konkaven Design. Entwickelt, um ästhetische Perfektion und langfristige Stabilität in der dentalen Prothetik zu gewährleisten, unterstützt Sie die Semados® Esthetic Line bei anspruchsvollen Weichgewebsmanagement und der Gestaltung harmonischer Emergenzprofile. Profitieren Sie von intuitiver Farbcodierung, präzisen Abformsystemen und unserer umfassenden BEGO Security Plus Garantie. Mit der Semados® Esthetic Line erreichen Sie herausragende Ergebnisse, die Vertrauen schaffen und Ihre Patient:innen begeistern.



Überzeugen Sie sich selbst!  
<https://www.bego.com/de/perfektion>

 **BEGO**

haptischer Roboterführung. Zu diesem Zweck wurden 108 Patienten mit 273 Implantaten versorgt, die mit einer zahn- oder knochengelagerten Bohrschablone eingesetzt wurden. Die Präparation des Implantatbetts und die Implantatinsertion erfolgten durch einen Operateur mit einem Handstück, das an einem haptischen Roboterführungsarm befestigt war. Die Implantatpositionen wurden anhand von postoperativen DVT mit der präoperativen Planung verglichen und die Präzision der Platzierung wurde mit Werten aus der Literatur verglichen. Die mittlere Tiefenabweichung betrug  $0,14 \pm 0,87$  mm. Die mittlere Winkelabweichung lag bei  $1,42 \pm 1,53$  Grad. Die mittleren koronalen und apikalen Abweichungen betrugen  $1,10 \pm 0,69$  mm und  $1,12 \pm 0,69$  mm. Die haptische Roboterführung zeigte eine höhere Präzision als die freihändige, statische und dynamische computergestützte Implantatinsertion.

**Schlussfolgerung:** Die haptische Roboterführung ermöglicht eine genaue Implantatplatzierung und bietet in der vollständigen Visualisierung des Operationsfeldes und der Möglichkeit, den Plan intraoperativ zu ändern, zusätzliche Vorteile im Vergleich zur computergesteuerten Chirurgie.

Xie R, Liu Y, Wei H, Zhang T, Bai S, Zhao Y. **Clinical evaluation of autonomous robotic-assisted full-arch implant surgery: A 1-year prospective clinical study.**

Clin Oral Implants Res. 2024 Feb 6. [Epub ahead of print]

**(»Klinische Evaluation einer autonomen roboterassistierten Implantatbehandlung zahnloser Patienten: Einjahresergebnisse einer prospektiven klinischen Studie.«)**

Das Ziel der klinischen Studie war die Untersuchung der Genauigkeit einer Implantatinsertion mit einem autonomen Dentalimplantat-Roboter (ADIR) bei zahnlosen Patienten. Zwölf zahnlose Patienten wurden zu diesem Zweck mittels des ADIR-Systems mit 102 Implantaten versorgt. Die Patienten wurden drei Monate und ein Jahr nach dem Eingriff erneut untersucht. Die mittleren koronalen, apikalen sowie Winkelabweichungen betrugen  $0,53$

mm,  $0,58$  mm und  $1,83$  Grad. Es wurden keine signifikanten Unterschiede in Abhängigkeit vom Kiefer, der Implantatposition sowie des Implantatsystems und der Implantatabmessungen beobachtet. Die parodontalen Parameter sowie die Dicke und Höhe der bukkalen Knochenlamelle blieben während des Einjahres-Follow up stabil. **Schlussfolgerung:** Das ADIR-System zeigte eine ausgezeichnete Positionierungsgenauigkeit und gute Einjahresergebnisse. Dennoch sind weitere klinische Untersuchungen erforderlich, um geeignete Protokolle des Systems bei der Behandlung zahnloser Patienten zu entwickeln.

Yang S, Chen J, Li A, Deng K, Li P, Xu S. **Accuracy of autonomous robotic surgery for single-tooth implant placement: A case series.**

J Dent. 2023 May;132:104451.

**(»Die Genauigkeit eines autonomen Chirurgie-Roboters bei der Insertion von Einzelimplantaten: Eine Fallserie.«)**

Um die Genauigkeit der autonomen roboter- und computerunterstützten Implantatchirurgie (rCAIS) bei der Insertion von Einzelzahnimplantaten zu untersuchen, wurden zehn Patienten mit einer Einzelzahn- lücke nach diesem System versorgt. Das Robotersystem führte die Implantatbohrung und -platzierung unter Aufsicht des Chirurgen automatisch durch. Prä- und postoperative DVT dienten zum Abgleich der geplanten und tatsächlichen Implantatpositionen. Es wurden keine Komplikationen beobachtet. Die autonom robotergestützt inserierten Implantate wiesen eine mittlere koronale, apikale sowie Winkelabweichung von  $0,74$  mm,  $0,73$  mm und  $1,11$  Grad auf.

**Schlussfolgerung:** Die hohe Genauigkeit der autonomen rCAIS-Technologie bei der Einzelzahnimplantation spricht für das System als potenzielle Alternative zu gängigen Verfahren in der dentalen Implantatchirurgie.

Zhang S, Cai Q, Chen W, Lin Y, Gao Y, Wu D, Chen J.

**Accuracy of implant placement via dynamic navigation and autonomous robotic computer-assisted**

**implant surgery methods: A retrospective study.**

Clin Oral Implants Res. 2024 Feb;35(2):220-229.

**(»Die Genauigkeit der Implantatinsertion mittels dynamischer Navigation oder eines autonomen roboterassistierten Systems: Eine retrospektive Untersuchung.«)**

Das Ziel der klinischen Studie war der Vergleich der Abweichungen zwischen der geplanten und der endgültigen Implantatposition nach dynamischer computergestützter (dCAIS) oder autonomer roboter- und computergestützter Implantatinsertion (rCAIS). Zu diesem Zweck wurden 77 Patienten mit insgesamt 124 Implantaten versorgt. 38 Patienten mit 62 Implantaten wurden mittels dCAIS und 39 Patienten mit ebenfalls 62 Implantaten mittels rCAIS behandelt. Die Unterschiede zwischen dCAIS und rCAIS waren signifikant besser zu Gunsten der rCAIS und betrugen  $4,09 \pm 1,79$  Grad versus  $1,37 \pm 0,92$  Grad bei der mittleren Winkelabweichung,  $1,25 \pm 0,54$  versus  $0,68 \pm 0,36$  mm bei der mittleren koronalen und  $1,39 \pm 0,52$  versus  $0,69 \pm 0,36$  mm bei der mittleren apikalen Abweichung. Bei den von Patienten berichteten Ergebnissen (PROMs) zeigten sich keine statistischen Unterschiede zwischen den beiden Gruppen.

**Schlussfolgerung:** rCAIS ermöglicht eine genauere Implantatplatzierung als die dCAIS-Technologie. Beide Gruppen kamen zu gleichen Ergebnissen bei der Zufriedenheit der behandelten Patienten.



Shi JY, Liu BL, Wu XY, Liu M, Zhang Q, Lai HC, Tonetti MS.

**Improved positional accuracy of dental implant placement using a haptic and machine-vision-controlled collaborative surgery robot: A pilot randomized controlled trial.**

J Clin Periodontol. 2024 Jan;51(1):24-32.

**(»Verbesserte Positionierungsgenauigkeit von Dentalimplantaten**



all rights reserved



**INNOVATE  
THE GAME**

**BORN TO CHANGE  
IMPLANTOLOGY**

**CHAMPIONS** 

[CHAMPIONS-IMPLANTS.COM](http://CHAMPIONS-IMPLANTS.COM)



**mit einem haptischen und maschinell gesteuerten kollaborativen Operationsroboter: Eine randomisierte kontrollierte Pilotstudie.**«)

Das Ziel der RCT war der Vergleich der Positionierungsgenauigkeit von Einzelzahnimplantaten nach robotergestützter oder freihändiger Implantatinsertion. Zu diesem Zweck wurden 20 Patienten nach dem Zufallsprinzip einer der beiden Behandlungsgruppen zugeteilt. Für die robotergestützte und freihändige Implantatinsertion lag der Median der koronalen, apikalen sowie der Winkelabweichungen bei 1, 23 mm/1,9 mm, 1,40 mm/2,1 mm bzw. 3,0 Grad/6,7 Grad. Die koronalen und apikalen Abweichungen waren in der robotergestützten Gruppe signifikant niedriger, während sich die Winkelabweichungen nicht unterschieden. Beide Methoden führten nur zu einer niedrigen peri- und postoperativen Morbidität und wiesen die gleiche Vorhersehbarkeit auf.



Abdul NS, Shivakumar GC, Sangappa SB, Di Blasio M, Crimi S, Ciccù M, Minervini G. **Applications of artificial intelligence in the field of oral and maxillofacial pathology: a systematic review and meta-analysis.**

BMC Oral Health. 2024 Jan 23;24(1):122. **(»Der Einsatz Künstlicher Intelligenz (KI) in der MKG-Chirurgie: Ein systematischer Review und eine Metaanalyse.«)**

Um die potenziellen und aktuellen Einsatzbereiche der KI in der MKG-Chirurgie zu untersuchen, erfolgte eine systematische Literaturrecherche in den Datenbanken Pubmed, Scopus und Web of Science. Die meisten der neun in die Analyse einbezogenen Studien befassten sich mit der Frage, wie KI zur Diagnose von bösartigen Tumoren in der Mundhöhle eingesetzt werden kann. KI war besonders hilfreich bei der Vorhersage der Entwicklung von Veränderungen der Mundhöhlenschleimhaut. Darüber hinaus konnten die Vorhersagemodelle Patienten mit einem

hohen Risiko für die Entwicklung maligner Veränderungen in der Mundhöhle sowie die Wahrscheinlichkeit des Wiederauftretens der Erkrankung nach der Behandlung genau bestimmen.

**Schlussfolgerung:** Im Bereich der MKG-Chirurgie hat die KI das Potenzial, die diagnostische Präzision zu erhöhen, die Behandlung zu personalisieren und letztlich die Ergebnisse für die Patienten zu verbessern. Spezielle ethische und juristische Aspekte müssen beim Einsatz der neuen Technologien beachtet werden.

Ahmed N, Abbasi MS, Zuberi F, Qamar W, Halim MSB, Maqsood A, Alam MK.

**Artificial Intelligence Techniques: Analysis, Application, and Outcome in Dentistry-A Systematic Review.**

Biomed Res Int. 2021 Jun 22;2021:9751564.

**(»Künstliche Intelligenz: Analyse, Anwendung und Ergebnisse in der Zahnmedizin - Ein systematischer Review.«)**

Um den aktuellen Stand des Einsatzes von KI in der Zahnmedizin zu ermitteln, wurde eine elektronische Suche in den Datenbanken Pubmed, Scopus, ScienceDirect, Web of Science und Cochrane Collaboration durchgeführt. Anhand der 32 in die Analyse einbezogenen Studien zeigte sich, dass KI präzise Diagnosen, Therapien, Prognosen und Entscheidungsfindungen ermöglicht. Die Studien beschreiben, dass KI ein zuverlässiges Instrument ist, um die zahnärztliche Versorgung reibungsloser, besser, zeitsparender und wirtschaftlicher zu gestalten. Durch KI kann die Qualität der Behandlung gesichert und das Behandlungsergebnis verbessert werden. Auch die Vorhersage von Behandlungsfehlern und die Findung zuverlässiger Lösungsansätze wird mittels KI ermöglicht. Weitere Studien sind jedoch erforderlich, um die klinische Leistung von KI-Techniken in der Zahnmedizin zuverlässig beurteilen zu können.

Alam MK, Alftaikhah SAA, Issrani R, Ronsivalle V, Lo Giudice A, Ciccù M, Minervini G.

**Applications of artificial intelligence in the utilisation of imaging mo-**

**dalities in dentistry: A systematic review and meta-analysis of in-vitro studies.**

Heliyon. 2024 Jan 14;10(3):e24221-

**(»Der Einsatz Künstlicher Intelligenz bei der Bildung in der Zahnmedizin: Ein systematischer Review und eine Metaanalyse von In vitro-Studien.«)**

Ziel der vorliegenden systematischen Übersichtsarbeit war die Überprüfung der Fragestellung, inwieweit der Einsatz von KI in der zahnmedizinischen Bildung zu einer Verbesserung der Diagnostik bei bildgebenden Verfahren beitragen kann. Zu diesem Zweck wurde eine systematische Literaturrecherche zu In vitro-Studien in den Datenbanken Pubmed, Embase, Web of Science, Scopus, IEEE Xplore, Cochrane Library, CINAHL und Google Scholar durchgeführt. Die neun Studien, die in die Analyse einbezogen wurden, untersuchten Methoden zur Zahnsegmentierung und -klassifizierung, Kariesdiagnostik, Segmentierung des Kieferknochens und der Erstellung von 3D-Oberflächenmodellen. Zu den KI-Techniken gehörten Faltungsneuronale Netze (CNN), Deep-Learning-Algorithmen und KI-gesteuerte Tools. Die Studien ergaben einen statistisch signifikanten, besseren Gesamteffekt zugunsten der KI bei der bildgebenden Diagnostik in der Zahnmedizin. Weitere Untersuchungen ihres klinischen Einsatzes sind jedoch noch erforderlich, um diese In vitro-Ergebnisse klinisch zu validieren.

Alqutaibi AY, Algabri RS, Elawady D, Ibrahim WI.

**Advancements in artificial intelligence algorithms for dental implant identification: A systematic review with meta-analysis.**


J Prosthet Dent. 2023 Dec 28:S0022-3913(23)00783-7.

**(»Fortschritte bei den Algorithmen Künstlicher Intelligenz zur Erkennung des Implantatsystems: Ein systematischer Review und eine Metaanalyse.«)**

Das Ziel dieser systematischen Übersichtsarbeit und Metaanalyse war die umfassende Analyse und Bewertung des Einsatzes von KI bei der Identifizierung und Klassifizierung von Implantatsystemen.



# Wechseln Sie jetzt von Xive und starten Sie durch mit OmniTaper EV!



Übrigens,  
die Gerüchte  
sind wahr:  
Ankylos  
bleibt!



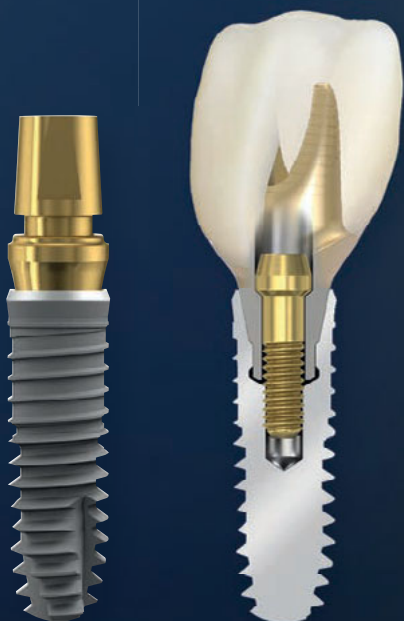## Das Beste aus zwei Welten:

- Außen Xive – mit dem seit 2001 bewährten Implantatdesign
- Innen konisch – mit der seit 2014 bewährten EV-Implantat-Abutment-Verbindung

Zum 31.12.24 wird das Xive-Implantat eingestellt.

Fragen Sie Ihren Außendienstmitarbeiter nach einer Test-OP und lassen Sie sich von den Vorteilen der EV-Prothetik überzeugen! Wussten Sie schon: OmniTaper EV besitzt dieselbe Prothetikplattform wie das Astra Tech Implant System EV und PrimeTaper EV.

Weitere Produktinformationen finden Sie hier



Anhand einer systematischen Recherche in den Datenbanken Pubmed, Cochrane und Scopus und einer zusätzlichen Handrecherche konnten 22 geeignete Studien identifiziert werden. In diesen Artikeln wurde der Einsatz von KI bei der Erkennung des Implantatsystems anhand von Zahnfilmen und Übersichtsröntgenaufnahmen untersucht. Die gepoolten Daten zeigten, dass die Genauigkeit der richtigen Erkennung des Implantatsystems bei 92,56 % lag.

Bassyouni Z, Elhadj IH.

**Augmented Reality Meets Artificial Intelligence in Robotics: A Systematic Review.**

Front Robot AI. 2021 Sep 22;8:724798.

**(»Augmented Reality trifft auf Künstliche Intelligenz in der Robotik: Ein systematischer Review.«)**

In jüngster Zeit haben Fortschritte in der Computertechnik die Integration von KI in fast alle Bereiche und Branchen ermöglicht. Diese rasante Entwicklung der KI und der Sensortechnologien hat eine Evolution im Bereich der Robotik ausgelöst. Gleichzeitig bieten Augmented-Reality-Anwendungen (AR) Lösungen für eine Vielzahl von Robotikanwendungen an. In diesem Beitrag werden Forschungsarbeiten der letzten zehn Jahre vorgestellt, die anhand einer Literaturrecherche in den Datenbanken Google Scholar, Scopus und Proceedings of the International Conference on Robotics and Automation 2020, die mit einer Handsuche ergänzt wurde. Insgesamt wurden 29 Artikel aus zwei Perspektiven analysiert: 1) eine themenbezogene Perspektive, die die Beziehung zwischen AR und KI aufzeigt, und 2) eine anwendungsbezogene Analyse, welche die Auswirkungen auf die Robotikanwendung beleuchtet. Die Studien zeigen, wie AR und KI kombiniert werden können, um das Paradigma der Modellkongruenz zu lösen, indem eine geschlossene Feedbackschleife zwischen dem Benutzer und dem Roboter geschaffen wird. Dies bildet eine solide Grundlage für die Steigerung der Effizienz von Roboteranwendungen.

Bornes RS, Montero J, Correia ARM, Rosa NRDN.

**Use of bioinformatic strategies as a predictive tool in implant-supported oral rehabilitation: A scoping review.**

J Prosthet Dent. 2023 Feb;129(2):322.e1-322.e8.

**(»Die Verwendung von Strategien der Bioinformatik als Vorhersageinstrument bei der oralen Rehabilitation mittels Implantaten: Ein Scoping Review.«)**

Um die derzeitige Anwendung von Omics-Wissenschaften und Algorithmen der KI zur Vorhersage für Behandlungserfolge in der dentalen Implantologie zu untersuchen, erfolgte eine Literaturrecherche in den Datenbanken Pubmed und Web of Science. 13 in die Analyse einbezogenen Untersuchungen wendeten Kombinationen von KI-Algorithmen und Omics-Technologien an. In diesen Studien wurden zwei Schlüsselaspekte für die Entwicklung der Präzisionsmedizin hervorgehoben: 1) eine tiefgreifende Phänotypisierung der Bevölkerung und 2) die Integration von Omics-Wissenschaften in klinische Protokolle. Die meisten der identifizierten Studien wandten KI nur bei der Identifizierung und Klassifizierung von Implantatsystemen, der Quantifizierung des periimplantären Knochenverlusts und der dreidimensionalen Knochenanalyse bei der Implantatplanung an.

**Schlussfolgerung:** KI-Algorithmen in Kombination mit Biomarkern ermöglichen eine Prognose für den Implantaterfolg. Dazu werden Tools benötigt, welche Informationen aus der Bildgebung, molekularer Daten, Risikofaktoren und Implantatmerkmalen zusammenbringen können.

Carrillo-Perez F, Pecho OE, Morales JC, Paravina RD, Della Bona A, Ghinea R, Pulgar R, Pérez MDM, Herrera LJ.

**Applications of artificial intelligence in dentistry: A comprehensive review.**

J Esthet Restor Dent. 2022 Jan;34(1):259-280.

**(»Der Einsatz Künstlicher Intelligenz in der Zahnmedizin: Ein umfassender Review.«)**

Um einen umfassenden Überblick über den Einsatz von KI und maschinellem Lernen (ML) in der Zahnme-

dizin zu ermöglichen, erfolgte eine Literaturrecherche in den Datenbanken Pubmed, Web of Science und Scopus. Von den 3.871 infrage kommenden Arbeiten wurden 120 für die endgültige Bewertung berücksichtigt. Zu den Studienmethoden gehörten Deep Learning (DL; n = 76), Fuzzy Logic (FL; n = 12) und andere ML-Techniken (n = 32), die hauptsächlich zur Krankheitserkennung, Bildsegmentierung, Bildkorrektur und biomimetischen Farbanalyse und -modellierung eingesetzt wurden. **Schlussfolgerung:** Der Einsatz von KI und ML hat einen zunehmenden Einfluss auf die Zahnmedizin und ergänzt die Entwicklung digitaler Technologien und Werkzeuge mit einer breiten Anwendung in der personalisierten Behandlungsplanung und der ästhetischen Zahnheilkunde. Durch KI und ML kann die Zahnfarbenbestimmung und die Passgenauigkeit prothetischer Restaurationen verbessert werden.

Chaurasia A, Namachivayam A, Koca-Ünsal RB, Lee JH.

**Deep-learning performance in identifying and classifying dental implant systems from dental imaging: a systematic review and meta-analysis.**

J Periodontal Implant Sci. 2024 Feb;54(1):3-12.

**(»Der Einsatz von Deep Learning zur Identifikation und Klassifizierung von Implantatsystemen anhand bildgebender Darstellungen: Ein systematischer Review und eine Metaanalyse.«)**

Das Ziel der Übersichtsarbeit war die Ermittlung der Genauigkeit von Deep Learning (DL)-Algorithmen bei der Identifizierung und Klassifizierung von Implantatsystemen anhand von Zahnfilmen und Übersichtsröntgenaufnahmen. Zu diesem Zweck erfolgte eine Recherche in den Datenbanken Pubmed, Scopus, Embase und Google Scholar. In den neun von insgesamt 1.293 Treffern wurde eine Genauigkeit der DL-basierten Implantatsystem-Erkennung ermittelt, die zwischen 70,75 % und 98,19 % lag. Die Gesamtgenauigkeit der gepoolten 46.645 Datensätze lag bei 92,16 %.



copyright by  
all rights reserved

DGI

Deutsche Gesellschaft  
für Implantologie

38. DGI-Kongress  
**Risiken. Misserfolge.  
Lerngeschenke.**

28. - 30.11.2024 in Dresden

jetzt zum  
**Früh-  
bucher-  
tarif**

→ *anmelden!*

Informationen & Anmeldung  
unter: [www.dgi-kongress.de](http://www.dgi-kongress.de)



**BESUCHEN SIE DIE LEITMESSE DER IMPLANTOLOGIE**  
29. - 30.11.2024 parallel zum 38. DGI-Kongress in Dresden  
[www.implantexpo.com](http://www.implantexpo.com)

**Implant**  **expo**®  
the dental implantology exhibition

**Schlussfolgerung:** Auf Basis von DL entwickelte, dentale Implantat-Erkennungssysteme bieten eine gute Grundlage für Entscheidungsprozesse. Die Systeme haben jedoch zum jetzigen Zeitpunkt noch keine ausreichende Entwicklungsreife für ihren klinischen Einsatz erreicht.

Dashti M, Londono J, Ghasemi S, Tabatabaei S, Hashemi S, Baghaei K, Palma PJ, Khurshid Z.

**Evaluation of accuracy of deep learning and conventional neural network algorithms in detection of dental implant type using intraoral radiographic images: A systematic review and meta-analysis.**

J Prosthet Dent. 2024 Jan 3;S0022-3913(23)00812-0.

**(»Untersuchung der Genauigkeit von Deep Learning und konventioneller neuronaler Netzwerk-Algorithmen bei der Erkennung von Implantatsystemen anhand von Röntgenbildern: Ein systematischer Review und eine Metaanalyse.«)**

Um die Genauigkeit, Sensitivität und Spezifität von DL-Algorithmen bei der Erkennung von Implantatsystemen anhand von Zahnfilmen oder Übersichtsröntgenaufnahmen zu ermitteln, wurden elektronische Recherchen in den Datenbanken Pubmed, Embase, Scopus, Scopus Secondary und Web of Science durchgeführt. 13 Studien wurden in die systematische Übersicht aufgenommen und anhand von drei Studien erfolgte eine Metaanalyse. Die Metaanalyse ergab, dass die Gesamtgenauigkeit der Algorithmen von Faltungsneuronalen Netzen (CNN) bei der Erkennung von Implantatsystemen 95,63 % betrug. Die Sensitivität lag bei 94,55 % und die Spezifität bei 97,91 %. Der CNN Multitask ResNet152-Algorithmus führte zu einem Maximalwert einer Genauigkeit von 99,08 %. Der CNN-Algorithmus Neuro-T Version 2.0.1 führte zu Sensitivitäts- und Spezifitätswerten von 100,00 %/98,70 % mit dem Straumann SLActive BLT-Implantat.

Elgarba BM, Fontenele RC, Tarce M, Jacobs R.

**Artificial intelligence serving pre-surgical digital implant planning: A scoping review.**

J Dent. 2024 Apr;143:104862.

**(»Künstliche Intelligenz zur präoperativen digitalen Implantatplanung: Ein Scoping Review.«)**

Ziele des vorliegenden Reviews waren die Ermittlung des derzeitigen Stands des Einsatzes von KI sowie der Automatisierungsgrad klinisch verfügbarer Software für die Implantatplanung. Zu diesem Zweck erfolgte eine systematische elektronische Literaturrecherche in den Datenbanken Pubmed, Embase, Web of Science, Cochrane Library und Scopus sowie eine Untersuchung webbasierter Quellen Grauer Literatur. Von ursprünglich 1.732 Studien erfüllten 47 die Zulassungskriterien. Innerhalb dieser Untergruppe konzentrierten sich 39 Studien auf KI-Netzwerke für die Bildsegmentierung anhand anatomischer Orientierungspunkte und die Erstellung virtueller Patienten. Acht Studien befassten sich mit KI-Netzen für die virtuelle Implantatplatzierung. Darüber hinaus wurden insgesamt zwölf gängige Softwareanwendungen für die Implantatplanung identifiziert und hinsichtlich ihres Automatisierungsgrads in präoperativen digitalen Implantat-Workflows bewertet. Bemerkenswert ist, dass nur sechs dieser Anwendungen mindestens einen vollautomatischen Schritt in der Planungssoftware enthielten, wobei keine davon ein vollautomatisches Implantat-Planungsprotokoll enthielt.

**Schlussfolgerung:** Künstliche Intelligenz spielt eine entscheidende Rolle bei der genauen, zeitsparenden und konsistenten Segmentierung anatomischer Orientierungspunkte, die für die Generierung eines virtuellen Patienten dient. Darüber hinaus weisen die derzeit verfügbaren Systeme für die virtuelle Implantatinsertion unterschiedliche Automatisierungsgrade auf. Es ist wichtig zu betonen, dass die vollständige Automatisierung dieses Prozesses bisher weder dokumentiert noch wissenschaftlich validiert wurde.

Farajollahi M, Safarian MS, Hatami M, Esmail Nejad A, Peters OA

**Applying artificial intelligence to detect and analyse oral and maxillofacial bone loss-A scoping review.**

Aust Endod J. 2023 Dec;49(3):720-734.

**(»Die Anwendung Künstlicher Intelligenz zur Detektion und Analyse von Knochenverlusten im Mund-, Kiefer-, Gesichtsbereich - Ein Scoping Review.«)**

Die röntgenologische Beurteilung von Knochenveränderungen ist eines der wichtigsten Instrumente bei der Diagnose vieler Mund- und Kieferkrankheiten. Dieser Bewertungsansatz weist jedoch Einschränkungen in Bezug auf Genauigkeit, Inkonsistenz und vergleichsweise geringe diagnostische Effizienz auf. Der Einsatz von KI-Algorithmen wie etwa Deep-Learning-Netzwerke kann zur Verbesserung der Diagnostik bei periapikalen Veränderungen, parodontalen Erkrankungen und deren Prognose sowie für periimplantäre Knochenverluste beitragen.

Ghods K, Azizi A, Jafari A, Ghods K.

**Application of Artificial Intelligence in Clinical Dentistry, a Comprehensive Review of Literature.**

J Dent (Shiraz). 2023 Dec 1;24(4):356-371.

**(»Der Einsatz Künstlicher Intelligenz in der Zahnmedizin. Ein umfassender Review der Literatur.«)**

Offensichtlich birgt der Einsatz von KI zahlreiche Nachteile, die ihre breite Anwendbarkeit derzeit noch einschränken. Ziel der vorliegenden Studie war daher, die verschiedenen Einsatzbereiche der KI in allen Bereichen der Zahnmedizin sowie ihre Vor- und Nachteile umfassend zu untersuchen. Zu diesem Zweck erfolgte eine Literaturrecherche in den Datenbanken Pubmed und Google Scholar, anhand welcher 116 relevante Artikel ermittelt werden konnten. KI-Anwendungen werden zur Erkennung von Zahnanomalien und oralen Malignomen auf der Grundlage von Röntgenaufnahmen und histopathologischen Merkmalen sowie zur Herstellung dentaler Implantate implantatgetragenen Restaurationen, zur Erkennung des Präparationsrandes, zur Analyse des Schädel-Wachstumsmusters, zur Schätzung des bio-





# HI-TEC IMPLANTS

copyright by  
all rights reserved  
Quintessenz

by condent

KOMPATIBEL ZU FÜHRENDEN IMPLANTATSYSTEMEN



...da bleibt noch  
Luft für Urlaub!

## Beispielrechnung

Implantat mit Deckschraube	95,- €
Abheilpfosten	15,- €
Einbringpfosten =Abdruckpfosten	0,- €
Modellimplantat	14,- €
Ti-Aufbau bzw. CAD/CAM Klebebasis	43,- €
	<hr/>
	167,- €

Das HI-TEC Implantatsystem bietet allen Behandlern die wirklich kostengünstige Alternative und Ergänzung zu führenden Systemen.

HI-TEC IMPLANTS Vertrieb Deutschland:  
condent GmbH

Owiefeldstraße 6 | 30559 Hannover

Tel.: +49 - 44 03 - 53 56 | Mobil: 0171 - 60 80 999

hi-tec@condent-service.de | [www.hitec-implants.de](http://www.hitec-implants.de)



logischen Alters, zur Vorhersage der Lebensfähigkeit von Stammzellen der Pulpa, zur Analyse der Genexpression im Bereich periapikaler Läsionen, zur forensischen Zahnmedizin und zur Vorhersage des Behandlungserfolgs eingesetzt. Trotz der Vorteile der KI gibt es Verbesserungsmöglichkeiten bei der Nutzerfreundlichkeit, der finanziellen Rentabilität und der Nachweis der Leistungsfähigkeit der Systeme. Der wichtigste Fortschritt der KI scheint laut der ausgewählten aktuellen Literatur bei der Diagnostik oraler Neoplasien zu liegen.

Jain S, Sayed ME, Ibraheem WI, Ageeli AA, Gandhi S, Jokhadar HF, AlResayes SS, Alqarni H, Alshehri AH, Huthan HM, Alami A, Al Wadei MHD, Aljabri Y.

**Accuracy Comparison between Robot-Assisted Dental Implant Placement and Static/Dynamic Computer-Assisted Implant Surgery: A Systematic Review and Meta-Analysis of In Vitro Studies.**

Medicina (Kaunas). 2023 Dec 20;60(1):11.

(»Genauigkeitsvergleich zwischen einer Roboter-assistierten Implantatplatzierung und der statischen/dynamischen Computer-assistierten Implantatchirurgie: Ein systematischer Review und eine Metaanalyse.«)

Um die Genauigkeit einer robotergestützten Implantatinserktion im Vergleich zur statischen oder dynamischen computergestützten Implantatchirurgie (sCAIS/dCAIS) und zu Freihandverfahren zu untersuchen, erfolgte eine systematische Literaturrecherche zu In vitro-Studien in den elektronischen Datenbanken Pubmed, Web of Science, Scopus und Cochrane. Nur fünf Artikel wurden in die Analyse einbezogen. Zur Bewertung der Genauigkeit wurden die Winkelabweichung sowie die koronale und apikale Abweichung der Implantate herangezogen. Die mittlere Winkelabweichung lag bei Robotik-Systemen 1,22 Grad niedriger im Vergleich zu dCAIS. Auch die mittlere koronale/apikale Abweichung war um 0,15 mm/0,19 mm niedriger als bei dCAIS. **Schlussfolgerung:** Es wurde festge-

stellt, dass das robotergestützte Implantatsystem im Vergleich zu dCAIS eine höhere Genauigkeit ermöglicht, signifikant geringere Winkelabweichungen und nur unwesentlich geringere koronale und apikale Abweichungen aufweist. Weitere Untersuchungen sind jedoch erforderlich, um die klinische Anwendung der Robotik in der Implantatchirurgie beurteilen zu können.

Khan M, Javed F, Haji Z, Ghafoor R.

**Comparison of the positional accuracy of robotic guided dental implant placement with static guided and dynamic navigation systems: A systematic review and meta-analysis.**

J Prosthet Dent. 2024 Mar 14:S0022-3913(24)00130-6. [Epub ahead of print]

(»Der Vergleich der Positionierungsgenauigkeit zwischen der Implantatplatzierung mittels Roboter-assistierter, statischer oder dynamischer Navigationssysteme: Ein systematischer Review und eine Metaanalyse.«)

Die Entwicklung der robotergestützten, computergestützten Implantatchirurgie (rCAIS) bietet Vorteile, aber es bleibt unklar, wie hoch die Positionierungsgenauigkeit der rCAIS im Vergleich zur statisch- oder dynamisch-geführten Implantatinserktion ist. Die zu diesem Zweck durchgeführte systematische Literaturrecherche in fünf Datenbanken und Handsuche ergab 13 Studien, von welchen neun In vitro- und vier klinische Studien mit insgesamt 920 Implantaten waren. rCAIS zeigte eine höhere Genauigkeit bei den koronalen, apikalen und Winkelabweichungen im Vergleich zu dCAIS (0,17 mm, 0,21 und -1,41 Grad). rCAIS führt im Vergleich zu dCAIS zu einer besseren Positionierungsgenauigkeit. Allerdings war die Evidenz für einen Vergleich der Genauigkeitswerte von rCAIS mit sCAIS nicht ausreichend.

Khanagar SB, Al-Ehaideb A, Maganur PC, Vishwanathiah S, Patil S, Baeshen HA, Sarode SC, Bhandi S.

**Developments, application, and performance of artificial intelligence in dentistry - A systematic review.**

J Dent Sci. 2021 Jan;16(1):508-522.

(»Weiterentwicklungen, Einsatz und Leistungsfähigkeit Künstlicher Intelligenz in der Zahnmedizin – Ein systematischer Review.«)

Das Ziel dieser systematischen Übersichtsarbeit war die Untersuchung der Weiterentwicklung von derzeit in der Zahnmedizin eingesetzten KI-Anwendungen und die Ermittlung ihrer Leistungsfähigkeit in Bezug auf die Diagnostik, klinische Entscheidungsfindung und Behandlungsprognose. Zu diesem Zweck wurde eine Literaturrecherche in den elektronischen Datenbanken Pubmed, Medline, Embase, Cochrane, Google scholar, Scopus, Web of Science und Saudi Digital Library durchgeführt. 43 Artikel wurden in die Analyse einbezogen. KI-Technologien werden in einem breiten Spektrum zahnmedizinischer Fachgebiete eingesetzt. Die meisten Arbeiten konzentrieren sich auf KI-Modelle, die auf Faltungsneuronalen Netzen (CNN) und Künstlichen Neuronalen Netzen (ANN) beruhen. Diese KI-Modelle wurden zur Kariesdiagnostik, zur Diagnostik vertikaler Wurzelfrakturen, apikaler Läsionen, Speicheldrüsenerkrankungen, Kieferhöhlenentzündungen, Zysten, Halslymphknotenmetastasen, Osteoporose, malignen Veränderungen, Knochenverlusten im Bereich des Alveolarkamms eingesetzt. Ergänzt wurde dies durch den Einsatz zur Vorhersage kieferorthopädischer Extraktionen und kieferorthopädischem Behandlungsbedarf, zur kephalometrischen Analyse sowie zur Alters- und Geschlechtsbestimmung.

**Schlussfolgerung:** Diese Studien zeigten, dass die Leistung eines KI-Systems hervorragend ist. In einigen Studien wurde festgestellt, dass diese Systeme sogar in der Lage waren, die Leistung und die Genauigkeit von Zahnärzten zu übertreffen.

Khaohoen A, Powcharoen W, Sornsuan T, Chaijareenont P, Rungsiyakull C, Rungsiyakull P.

**Accuracy of implant placement with computer-aided static, dynamic, and robot-assisted surgery: a sys-**



# Technik ist einfach

... mit den Technik-Profis

copyright  
all rights reserved  
Plandent



**Schnelle Hilfe  
bei IT-Problemen**  
dank Experten-Hotline und  
Technikern direkt vor Ort

2018-579-10361\_Stand: 27.01.2023

### *tematic review and meta-analysis of clinical trials.*

BMC Oral Health. 2024 Mar 21;24(1):359.

**(»Die Genauigkeit der Implantatplatzierung mit computergestützter statischer, dynamischer oder roboterassistierter Chirurgie: Ein systematischer Review und eine Metaanalyse.«)**

Um die Genauigkeit der computerunterstützten statischen, dynamischen und robotergestützten Chirurgie miteinander zu vergleichen, erfolgte eine elektronische Suche in den Datenbanken Pubmed, Embase und Scopus. 67 Artikel wurden in die Analyse einbezogen. Der Genauigkeitsvergleich ergab eine mittlere koronale Abweichung von 1,11 mm und eine apikale Abweichung von 1,40 mm. Die mittlere Winkelabweichung betrug 3,51 Grad. Unter den computergesteuerten Implantatinsertionen wies das Robotersystem tendenziell die geringsten Abweichungen auf (0,81 mm koronal, 0,77 mm apikal und 1,71 Grad Winkelabweichung). Das vollständig geführte Protokoll wies ein signifikant höheres Maß an Genauigkeit auf als das Protokoll nur mit geführter Pilotbohrung, zeigte jedoch keinen signifikanten Unterschied im Vergleich zum teilgeführten Protokoll.

Mai HN, Dam VV, Lee DH.

***Accuracy of Augmented Reality-Assisted Navigation in Dental Implant Surgery: Systematic Review and Meta-analysis.***

J Med Internet Res. 2023 Jan 4;25:e42040.

**(»Die Genauigkeit der Augmented Reality-assistierten Navigation in der dentalen Implantatchirurgie: Ein systematischer Review und eine Metaanalyse.«)**

Die immersive chirurgische 3D-Augmented-Reality-Navigation (AR) ermöglicht es Chirurgen, sich bei der Implantatinsertion direkt auf das chirurgische Ziel zu konzentrieren, ohne auf einen separaten Monitor schauen zu müssen. Um die Genauigkeit der Implantatinsertion mittels AR-Navigation zu ermitteln und sie mit der Freihandmethode (FH), der schablonengeführten statischen

(TG) und der konventionellen navigierten Implantatinsertion (CN) zu vergleichen, erfolgte eine Recherche in den Literaturdatenbanken Pubmed, Scopus, Science Direct, Cochrane Library und Google Scholar. 15 von 425 Artikeln wurden in die Analyse einbezogen. Mit acht dieser Artikel wurde eine einarmige Metaanalyse durchgeführt und mit vier Publikationen erfolgte eine zweiarmige Metaanalyse. Die mittleren lateralen, globalen, Tiefen- und Winkelabweichungen der mit AR-Navigation inserierten Implantate betragen 0,90 mm, 1,18 mm, 0,78 mm und 3,96 Grad. Die Genauigkeit der AR-Navigation war signifikant höher als die der FH- und der CN-Methode. Die Genauigkeitswerte der AR-Navigation und der TG-Methode waren hingegen ähnlich gut.

**Schlussfolgerung:** Die Positionsabweichungen der AR-navigierten Implantatinsertionen lagen innerhalb der Sicherheitszone, was auf eine klinisch akzeptable Genauigkeit der AR-Navigationsmethode hindeutet. Diese Übersichtsarbeit unterstreicht die Möglichkeit der Verwendung von AR-Navigation als effektive und genaue immersive chirurgische Methode in der dentalen Implantologie.

Mayta-Tovalino F, Munive-Degregori A, Luza S, Cárdenas-Mariño FC, Guerrero ME, Barja-Ore J.

***Applications and Perspectives of Artificial Intelligence, Machine Learning and "Dentronics" in Dentistry: A Literature Review.***

J Int Soc Prev Community Dent. 2023 Feb 27;13(1):1-8.

**(»Einsatzbereiche und Perspektiven Künstlicher Intelligenz, maschinellen Lernens und „Dentronics“ in der Zahnmedizin: Ein Literaturreview.«)**

Das Ziel dieser Studie war die Untersuchung der Einsatzbereiche und der Perspektiven Künstlicher Intelligenz, maschinellen Lernens und „Dentronics“ in der Zahnmedizin. Zu diesem Zweck erfolgte eine Literaturrecherche in den Datenbanken Scopus, Pubmed und Web of Science. Künstliche Intelligenz hat die Möglichkeiten zur Behandlungsprognose, Diagnostik und Therapie in der modernen Zahnmedizin revolutioniert. Künstliche Intelligenz ist zudem eine potenzielle

Ergänzung für die Verwaltung künftiger Daten in diesem Bereich.

Miragall MF, Knoedler S, Kauke-Navarro M, Saadoun R, Grabenhorst A, Grill FD, Ritschl LM, Fichter AM, Safi AF, Knoedler L.

***Face the Future-Artificial Intelligence in Oral and Maxillofacial Surgery.*** J Clin Med. 2023 Oct 30;12(21):6843.

**(»Begegne der Zukunft - Künstliche Intelligenz in der Oral- und Mund-, Kiefer-, Gesichtschirurgie.«)**

KI umfasst verschiedene Konzepte wie maschinelles Lernen, Deep-Learning-Techniken und neuronale Netze. KI bietet Möglichkeiten zur Verbesserung der präoperativen Planung, des OP-Verlaufs und der postoperativen Ergebnisse im Bereich der Mund-, Kiefer- und Gesichtschirurgie (MKG). Der Zweck dieser Übersichtsarbeit war die Bündelung der aktuellen Erkenntnisse zum Einsatz der KI in der MKG zu präsentieren. Zu diesem Zweck erfolgte eine Recherche in den Datenbanken Pubmed und Embase. Der Literatur zufolge wird KI zur Verbesserung der Qualität von Röntgenbildern, zur Diagnose von Zysten und Tumoren und zur Lokalisierung von kephalometrischen Landmarken in der MKG eingesetzt. Durch weitere Forschung könnte es möglich sein, Ärzten in zahlreichen Disziplinen zusätzliche Unterstützung zu bieten, um die präoperative Planung, das intraoperative Screening und die postoperative Überwachung zu verbessern.

Mohammad-Rahimi H, Motamedian SR, Pirayesh Z, Haiat A, Zahedrozegar S, Mahmoudinia E, Rohban MH, Krois J, Lee JH, Schwendicke F.

***Deep learning in periodontology and oral implantology: A scoping review.***

J Periodontal Res. 2022 Oct;57(5):942-951.

**(»Deep Learning in der Parodontologie und der Implantologie: Ein Scoping Review.«)**

Deep Learning (DL) wird bereits für eine Vielzahl von Aufgaben in der Zahnmedizin eingesetzt. Das Ziel dieser systematischen Untersuchung war die Identifikation von Studien, in welchen DL für parodontale und implantologische Zwecke eingesetzt wird. Dazu erfolgte



eine systematische elektronische Suche in den Datenbanken Pubmed, Google Scholar, Scopus und Embase. 47 Studien wurden in die Analyse einbezogen. Die wichtigsten Anwendungsbereiche waren die Erkennung von Parodontitis und Gingivitis oder des parodontalen Knochenverlustes, der Klassifizierung von Implantatsystemen oder der Vorhersage von Behandlungsergebnissen in der Parodontologie und Implantologie. Die Leistung der Modelle war im Allgemeinen hoch. Sie variierte jedoch aufgrund der verwendeten Methoden (darunter verschiedene Arten von Faltungsneuronalen Netzen und CNN), der Vielfalt der spezifischen Modellierungsaufgaben sowie der Ergebnisparameter. Nur wenige Studien (n = 7) wiesen in allen bewerteten Bereichen ein geringes Verzerrungsrisiko auf.

Mörch CM, Atsu S, Cai W, Li X, Madathil SA, Liu X, Mai V, Tamimi F, Dilhac MA, Ducret M.

#### **Artificial Intelligence and Ethics in Dentistry: A Scoping Review.**

J Dent Res. 2021 Dec;100(13): 1452-1460.

#### **(»Künstliche Intelligenz und Ethik in der Zahnmedizin: Ein Scoping Review.«)**

In der Zahnmedizin wird zunehmend KI eingesetzt, um den aktuellen Stand der klinischen zahnärztlichen Praxis zu verbessern. Dieses revolutionäre Technologiefeld wirft jedoch verschiedene komplexe ethische Herausforderungen auf. Ziel dieses systematischen Scoping Reviews war daher, die aktuellen Anwendungen von KI in der Zahnmedizin und die damit verbundenen ethischen Bedenken oder Herausforderungen zu untersuchen. Zu diesem Zweck erfolgte eine Recherche in den Datenbanken Pubmed, SciVerse, Scopus, Cochrane Library, ArXiv und IEEE Xplore. Insgesamt wurden 178 Studien in die Analyse einbezogen und analysiert. In 75 Artikeln (42,1 %) wurden neuronale Lerntechniken, in 76 (42,7 %) herkömmliche Lerntechniken und in 20 (11,2 %) eine Kombination mehrerer Technologien verwendet. Insgesamt trugen sieben Länder zu 109 (61,2 %) Studien bei und es wurden insgesamt 53 verschiedene Anwendungen von KI in der Zahnmedizin

identifiziert, die in den meisten zahnmedizinischen Fachgebieten eingesetzt werden. In 152 (85,4 %) Studien wurde über die Verwendung von Ausgangsdatensätzen zur internen Validierung berichtet. 45 ethische Fragen (im Zusammenhang mit dem Einsatz von KI in der Zahnmedizin) wurden in 22 (12,4 %) Studien zu sechs Grundsätzen genannt: Umsicht (10), Gerechtigkeit (8), Datenschutz (8), Verantwortung (6), demokratische Beteiligung (4) und Solidarität (4). Die Anzahl an Studien, die sich mit ethischen Fragen im Zusammenhang mit KI befassen, ist in den letzten Jahren gleichgeblieben, was zeigt, dass das Interesse an diesem Thema in der Zahnmedizin nicht zunimmt. Diese Studie bestätigt die zunehmende Präsenz von KI in der Zahnmedizin und zeigt, dass es derzeit an Informationen über die ethischen Herausforderungen im Zusammenhang mit ihrer Anwendung mangelt. Die Autoren formulieren Empfehlungen, die zu einem verantwortungsvolleren Einsatz von KI-Technologien in der Zahnmedizin beitragen sollen.

Revilla-León M, Gómez-Polo M, Vyas S, Barmak BA, Galluci GO, Att W, Krishnamurthy VR.

#### **Artificial intelligence applications in implant dentistry: A systematic review.**

J Prosthet Dent. 2023 Feb;129(2): 293-300.

#### **(»Der Einsatz Künstlicher Intelligenz in der dentalen Implantologie: Ein systematischer Review.«)**

Da die derzeitige Verbreitung und Leistung von KI-Modellen in der Implantologie noch nicht systematisch dokumentiert und analysiert worden ist, war das Ziel dieser systematischen Übersichtsarbeit die Untersuchung der Leistung von KI-Modellen in der Implantologie für die Erkennung von Implantatsystemen, die Vorhersage des Implantaterfolgs anhand von patientenspezifischen Risikofaktoren sowie die Optimierung des Implantatdesigns durch die Kombination von Finite-Elemente-Analyse (FEA)-Berechnungen und KI-Modellen. Zu diesem Zweck wurde eine elektronische systematische Literatursuche in den Datenbanken Pubmed, Embase, World of Science, Cochrane

und Scopus durchgeführt und mit einer Handsuche ergänzt. 17 Artikel wurden in die Analyse einbezogen. Sieben Untersuchungen analysierten KI-Modelle zur Erkennung des Implantatsystems, sieben Studien befassten sich mit KI-Modellen zur Prognose des Implantaterfolgs, und drei Studien bewerteten KI-Modelle zur Optimierung des Implantatdesigns. Die KI-Modelle, die zur Erkennung des Implantatsystems anhand von Zahnfilmen und Panoramaaufnahmen entwickelt wurden, erzielten eine Gesamtgenauigkeit, die zwischen 93,8 % und 98,0 % lag. Die Modelle zur Prognose einer erfolgreichen Osseointegration oder des Implantaterfolgs variierten zwischen den Studien und lagen zwischen 62,4 % und 80,5 %.

**Schlussfolgerung:** KI-Modelle zur Erkennung von Implantattypen, zur Prognose des Implantaterfolgs und zur Optimierung des Implantatdesigns haben großes Potenzial, befinden sich aber noch in der Entwicklung.

Revilla-León M, Gómez-Polo M, Vyas S, Barmak AB, Özcan M, Att W, Krishnamurthy VR.

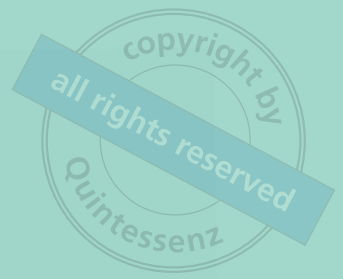#### **Artificial intelligence applications in restorative dentistry: A systematic review.**

J Prosthet Dent. 2022 Nov;128(5): 867-875.

#### **(»Der Einsatz Künstlicher Intelligenz in der Zahnmedizin: Ein systematischer Review.«)**

Der aktuelle Einsatz und die Leistungsfähigkeit von KI in der restaurativen Zahnheilkunde ist derzeit noch nicht systematisch dokumentiert und analysiert worden. Daher war das Ziel der systematischen Übersicht, die Fähigkeiten der KI-Modelle bei der Kariesdiagnostik, der Diagnose von vertikalen Wurzelfrakturen, der Erkennung von Präparationsgrenzen und der Vorhersage des Restaurationserfolgs zu ermitteln und zu bewerten. Zu diesem Zweck wurde eine elektronische systematische Überprüfung in den Datenbanken Pubmed, Embase, World of Science, Cochrane und Scopus durchgeführt und mit einer manuellen Suche ergänzt. Insgesamt wurden 34 Artikel in die Analyse einbezogen. 29 Studien befassten sich mit KI-Techniken für die

Pioneering the past.  
**Leading the future.**



Erleben Sie den digitalen Workflow live:  
Beim **Ostsee-Symposium** in Rostock oder beim **DACH-Symposium** in Saalfelden.

Hier geht's zu den Anmeldungen:



Ostsee-Symposium



DACH-Symposium

Schon wieder  
**gute**  
Nachrichten  
für die Zukunft.

Stefan Lieb  
Geschäftsführer DACH





Pech gehabt – unsere Information  
zum digitalen Workflow  
hat schon jemand vor Ihnen gefunden.  
Wenn Sie trotzdem alles darüber  
wissen wollen, empfehlen wir  
Ihnen einen Besuch unserer Website.  
Vielen Dank.

Kariesdiagnostik, zwei mit der Diagnostik vertikaler Wurzelfrakturen, eine mit der Lokalisierung der Präparationsgrenze und zwei mit der Vorhersage des Restaurationserfolgs. In den untersuchten Studien erreichten die getesteten KI-Modelle eine Genauigkeit der Kariesdiagnostik von 76,0 % bis 88,3 %, eine Sensitivität von 73,0 % bis 90,0 % und eine Spezifität von 61,5 % bis 93,0 %. Die Genauigkeit der Karieserkennung lag in den Studien zwischen 83,6 % und 97,1 %. Die Studien berichteten über eine Diagnosegenauigkeit vertikaler Wurzelfrakturen von 88,3 % bis 95,7 %. Die Artikel, in denen KI-Modelle zur Lokalisierung der Präparationsgrenze verwendet wurden, wiesen eine Genauigkeit zwischen 90,6 % und 97,4 % auf.

**Schlussfolgerung:** KI-Modelle haben das Potenzial, ein leistungsfähiges Instrument zur Unterstützung bei verschiedenen Anwendungen in der Zahnmedizin zu sein. Die zahnmedizinischen Anwendungen von KI-Modellen befinden sich jedoch noch in der Entwicklung.

Tabatabaian F, Vora SR, Mirabbasi S. *Applications, functions, and accuracy of artificial intelligence in restorative dentistry: A literature review.*

J Esthet Restor Dent. 2023 Sep;35(6):842-859.

**(»Anwendungsbereiche, Funktionen und Genauigkeit Künstlicher Intelligenz in der restaurativen Zahnmedizin: Ein Literaturreview.«)**

Um die Anwendungsbereiche, Funktionen und die Genauigkeit von KI in verschiedenen Bereichen der restaurativen Zahnmedizin zu untersuchen, wurde eine elektronische Suche in den Datenbanken Pubmed, Embase, Web of Science, Cochrane, Scopus und Google Scholar durchgeführt und mit einer manuellen Suche ergänzt. 157 Artikel wurden in die Analyse einbezogen. KI-Modelle führen bei der Karieserkennung, der Erkennung von Präparationsgrenzen, der Planung von Restaurationen, dem Guss von Metallgeräten, der Erkennung von Implantatsystemen und der Zahnfarbenbestimmung zu vielversprechenden Ergebnissen. Da sich diese Modelle jedoch noch in der

Entwicklung befinden, sind weitere Studien erforderlich, um ihre Genauigkeit zu validieren und sie in der klinischen Routinepraxis anzuwenden.

Thurzo A, Urbanová W, Novák B, Czako L, Siebert T, Stano P, Mareková S, Fountoulaki G, Kosnáčová H, Varga I.

*Where Is the Artificial Intelligence Applied in Dentistry? Systematic Review and Literature Analysis.*

Healthcare (Basel). 2022 Jul 8;10(7):1269.

**(»Wo sind die Einsatzbereiche der Künstlichen Intelligenz in der Zahnmedizin? Ein systematischer Review und eine Analyse der Literatur.«)**

Eines der Ziele dieser Literaturrecherche bestand darin, die Häufigkeit des Einsatzes von KI in der zahnmedizinischen Literatur von 2011 bis 2021 zu bestimmen. Das zweite Ziel bestand darin, Schwerpunktbereiche des Einsatzes von KI zu ermitteln. Zu diesem Zweck erfolgte eine Recherche in den Literaturdatenbanken Web of Science, Pubmed, Scopus und Google Scholar. Von insgesamt 4.413 Treffern wurden 1.497 in die Analyse einbezogen. Der Einsatz von KI steigt beständig. In den letzten zehn Jahren war ein durchschnittlicher Anstieg von 21,6 % pro Jahr zu beobachten. In den letzten fünf Jahren war es bereits ein Anstieg von 34,9 % pro Jahr. Die Einsatzbereiche der KI waren: Radiologie 26,36 %, Kieferorthopädie 18,31 %, allgemeine zahnmedizinische Bereiche 17,10 %, restaurative Zahnheilkunde 12,09 %, Chirurgie 11,87 % und Fortbildung 5,63 %. Die Ergebnisse bestätigen, dass KI hauptsächlich in der röntgenologischen Diagnostik eingesetzt wird.

Wang W, Yu X, Wang F, Wu Y.

*Clinical efficacy of computer-assisted zygomatic implant surgery: A systematic scoping review.*

J Prosthet Dent. 2023 Nov 24; S0022-3913(23)00717-5. [Epub ahead of print]

**(»Klinische Wirksamkeit der computer-assistierten Zygoma-Implantatinsertion: Ein systematischer Scoping Review.«)**

Ziel dieser Übersichtsarbeit war die Ermittlung der Insertionsgenauigkeit, der Überlebens- und Komplikationsraten bei der computer-assistierten Zygoma-Implantatinsertion (CAZIS). Zu diesem Zweck wurde eine systematische Suche in den Datenbanken Pubmed, Web of Science, Embase und der Wanfang-Datenbank durchgeführt. Von den 28 geeigneten Artikeln betrafen 18 die statische computergestützte Zygoma-Implantatinsertion (sCAZIS), acht die dynamische computergestützte Zygoma-Implantatinsertion (dCAZIS) und zwei die robotergestützte Zygoma-Implantatinsertion (rAZIS). In der sCAZIS-Gruppe wurden  $1,15 \pm 1,37$  mm koronale Abweichung,  $2,29 \pm 1,95$  mm apikale Abweichung und  $3,32 \pm 3,36$  Grad Winkelabweichung gefunden. Die mittleren Abweichungen der dCAZIS betragen  $1,60 \pm 0,74$  mm koronal,  $2,27 \pm 1,05$  mm apikal und  $2,89 \pm 1,69$  Grad. Die mittleren Abweichungen der rAZIS waren  $0,82 \pm 0,21$  mm koronal,  $1,25 \pm 0,52$  mm apikal und  $1,46 \pm 0,35$  Grad. Die Implantatüberlebensraten lagen bei 96,3 % für sCAZIS, 98,2 % für dCAZIS und 100,0 % für rAZIS. Die Inzidenz von Komplikationen war gering, aber aufgrund der wenigen relevanten Studien (nur in vier von 21 Studien angegeben) konnten keine gültigen Schlussfolgerungen in Bezug auf Komplikationen gezogen werden.

Wu Z, Yu X, Wang F, Xu C.

*Application of artificial intelligence in dental implant prognosis: A scoping review.*

J Dent. 2024 Mar 11;144:104924. [Epub ahead of print]

**(»Der Einsatz Künstlicher Intelligenz zu prognostischen Zwecken in der dentalen Implantologie: Ein Scoping Review.«)**

Um die Fähigkeiten von KI bei der Implantatprognose zu ermitteln, erfolgte eine Literaturrecherche in den Datenbanken Pubmed, Embase, Cochrane Library und Scopus, die mit einer Handsuche ergänzt wurde. Von 892 Studien erfüllten zwölf Studien die Einschlusskriterien. Acht verwendeten Deep-Learning-Modelle, drei wendeten traditionelle Algorithmen des maschinellen Lernens



an und eine Studie kombinierte beide Methoden. Die prognostische Genauigkeit lag zwischen 70,00 % und 96,13 %. **Schlussfolgerung:** Die KI ist ein vielversprechendes Instrument für zur Beurteilung der Implantatprognose, muss aber noch weiter verbessert werden. Um die Leistung der KI bei der Implantatprognose zu verbessern, sind zusätzliche radiografische und klinische Daten erforderlich.

Wu XY, Shi JY, Qiao SC, Tonetti MS, Lai HC. *Accuracy of robotic surgery for dental implant placement: A systematic review and meta-analysis.* Clin Oral Implants Res. 2024 Mar 22. [Epub ahead of print]

**(»Die Genauigkeit der robotergestützten Chirurgie bei der Implantatinserktion: Ein systematischer Review und eine Metaanalyse.«)**

Um die Genauigkeit der robotergestützten Implantatinserktion zu ermitteln, erfolgte eine systematische Literaturrecherche in den Datenbanken Pubmed, Embase und Central. Acht präklinische und klinische Studien mit 109 Patienten und 242 Implantaten wurden in die Analyse einbezogen. Bei den klinischen Studien betrug die gepoolten Werte für die koronale, apikale und Winkelabweichung jeweils 0,68 mm, 0,67 mm und 1,69 Grad. Es gab keinen statistisch signifikanten Unterschied zwischen der Genauigkeit von Implantaten, die bei teilweise oder vollständig zahnlosen Patienten eingesetzt wurden.

Bei den präklinischen Modellstudien betrug die gepoolten koronalen, apikalen und Winkelabweichungen 0,72 mm, 0,90 mm und 1,46 Grad. Komplikationen wurden nicht beobachtet.

**Schlussfolgerung:** Die Roboterchirurgie zeigte eine angemessene Genauigkeit bei der Implantatpositionierung, es wurden keine Komplikationen beobachtet.

Yang J, Li H.

*Accuracy assessment of robot-assisted implant surgery in dentistry: A systematic review and meta-analysis.*

Prosthet Dent. 2024 Jan 8:S0022-3913(23)00819-3. [Epub ahead of print]

**(»Die Bestimmung der Genauigkeit der roboterassistierten dentalen Implantatchirurgie: Ein systematischer Review und eine Metaanalyse.«)**

Da es derzeit an aussagekräftigen Daten zur Genauigkeit der robotergestützten Implantatchirurgie mangelt, erfolgte eine Literaturrecherche in den Datenbanken Science Direct, Web of Science, Cochrane Library, Pubmed und CNKI. Es wurden elf In vitro-Studien mit 809 Implantaten und zehn klinische Studien mit 257 Implantaten in die Analyse einbezogen. Bei den In vitro-Studien betrug die mittleren koronalen, apikalen und angulären Abweichungen der robotergestützten Implantatchirurgie 0,7 mm, 0,8 mm und 1,8 Grad. In den klinischen Studien betrug die durchschnittlichen koronalen, apikalen und angulären Abweichungen bei der robotergestützten Implantation 0,6 mm, 0,7

mm und 1,6 Grad. In den In vitro-Studien zeigte die robotergestützte Implantatgruppe signifikant geringere koronale, apikale und anguläre Abweichungen als die computergestützte Implantatgruppe.

Yen TY, Ho CS, Chen YP, Pei YC.

*Diagnostic Accuracy of Deep Learning for the Prediction of Osteoporosis Using Plain X-rays: A Systematic Review and Meta-Analysis.*

Diagnostics (Basel). 2024 Jan 18;14(2):207

**(»Diagnostische Genauigkeit des Deep Learning für die Vorhersage einer Osteoporose mittels zweidimensionaler Röntgenaufnahmen: Ein systematischer Review und eine Metaanalyse.«)**

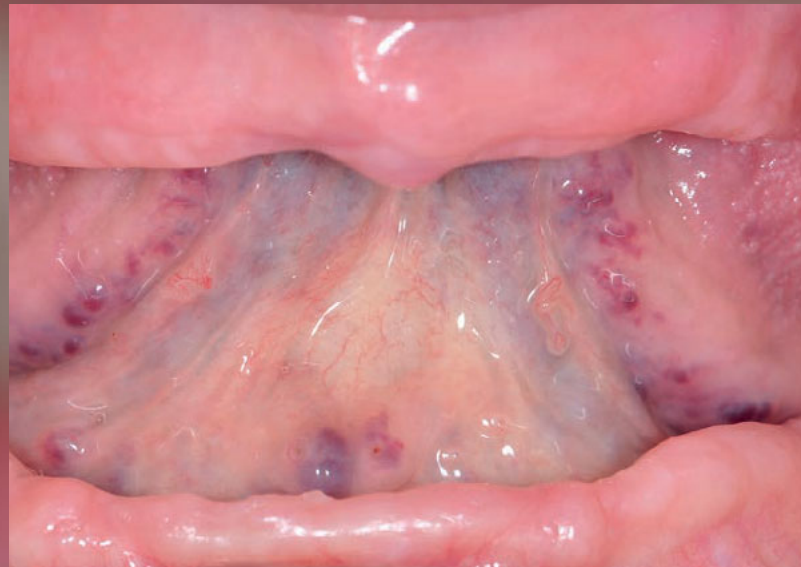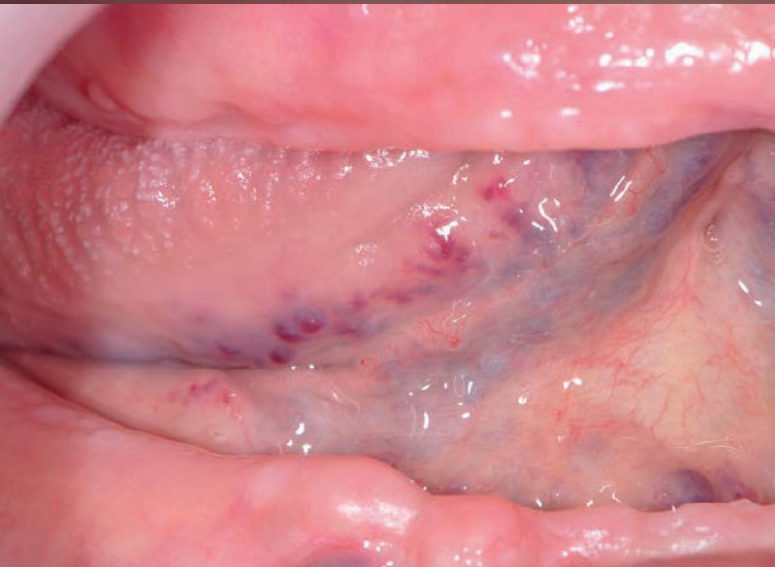
In dieser Metaanalyse wurde die diagnostische Genauigkeit der auf DL-Modellen basierenden Osteoporose-Vorhersage anhand einer Recherche in den Datenbanken Pubmed, Web of Science, Scopus und Google Scholar zu Studien ermittelt, die zur Diagnostik eine zweidimensionale Bildgebung mittels Röntgenbildern durchgeführt hatten. Sechs Studien wurden in die Analyse eingeschlossen. Die gepoolte area under the receiver operating characteristic curve (AUROC), die Sensitivität und die Spezifität betrug 0,88, 0,81 und 0,87. Alle Werte wiesen auf eine gute Leistung hin. Meta-Regressions- und Subgruppenanalysen konnten aufgrund der begrenzten Anzahl der eingeschlossenen Studien nicht durchgeführt werden. ●

## In der nächsten Ausgabe **pip** 4/2024: Navigierte Implantologie

Wollen Sie mehr zu einer bestimmten Arbeit wissen?

Nutzen Sie unseren Volltext-Service auf [www.frag-pip.de](http://www.frag-pip.de), senden Sie ein Fax an **0 30 761 80-680** oder eine E-Mail an [leser@frag-pip.de](mailto:leser@frag-pip.de). Wir recherchieren die Gesamtkosten bei den einzelnen Verlagen bzw. Textservices, Sie erhalten eine Gesamtkostenübersicht und können über uns bestellen.

Für **pip**-Abonnenten sind Recherche, Handling und Versand der Texte kostenlos!

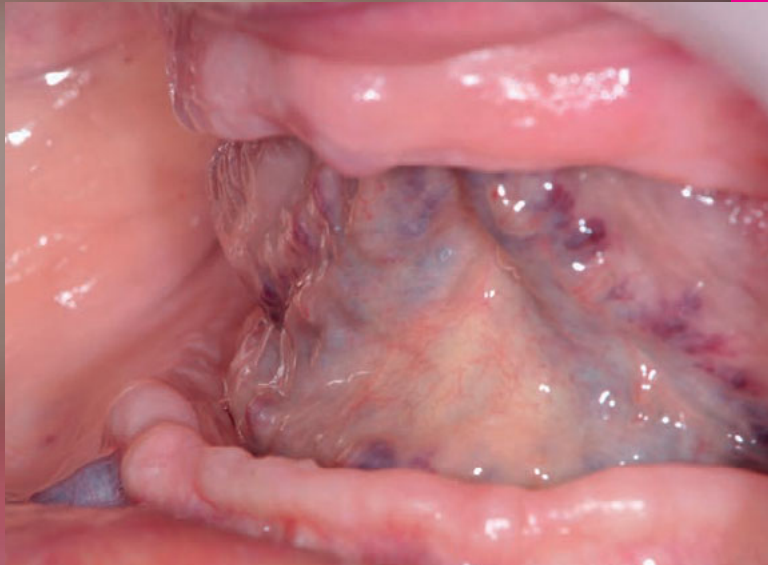


# Vorausschauendes Backward planning

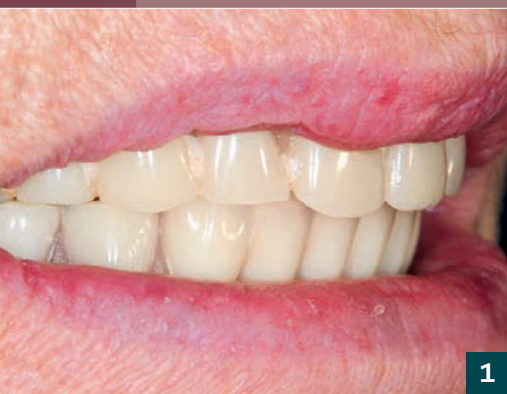Fest & schnell, herausnehmbare Lösungen fürs Alter



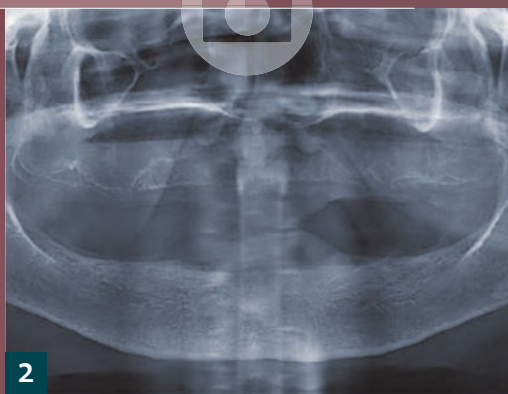Dr. med. dent. Peter Randelzhofer

 [dr.randelzhofer@icc-m.de](mailto:dr.randelzhofer@icc-m.de)  
 [www.icc-m.de](http://www.icc-m.de)

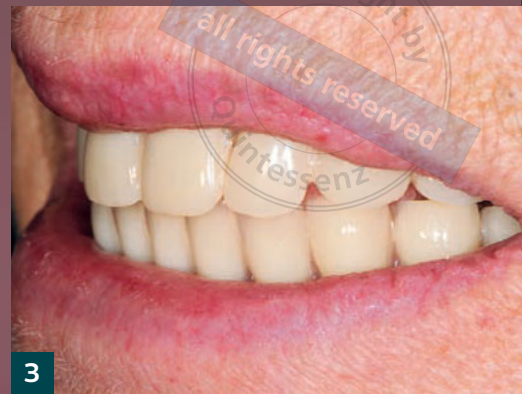*Im Zuge der mit dem Alter einhergehenden Beeinträchtigung der körperlichen und mentalen Gesundheit ist alles, was im Alter zu Lebensqualität beiträgt, von großer Bedeutung - auch in der zahnmedizinischen Praxis. Kauen, beißen, lachen und essen in Gesellschaft gehören für Senioren zur Lebensqualität. Vor dem Hintergrund von demografischem Wandel, steigender Morbidität und Fachkräftemangel, vor allem in der Pflege, sind implantatprothetische Versorgungslösungen, die zugleich funktional und ästhetisch, aber auch im Alter gut und einfach zu pflegen sind, für diese Patientengruppe anzustreben.*



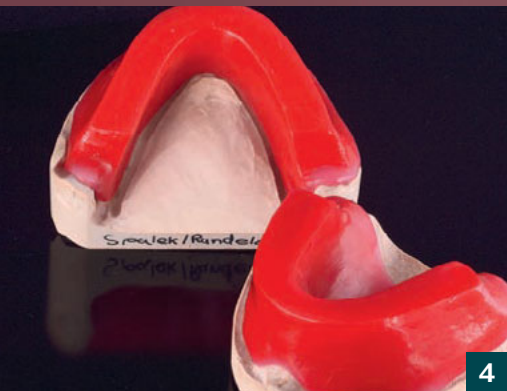
1



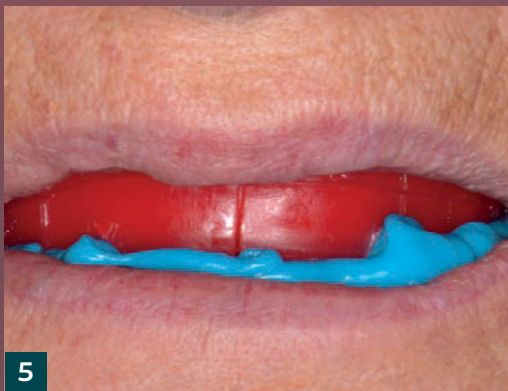
2



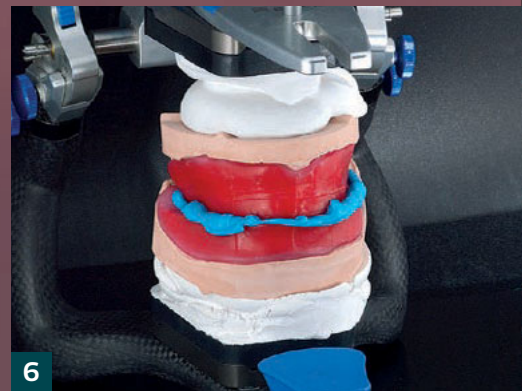
3



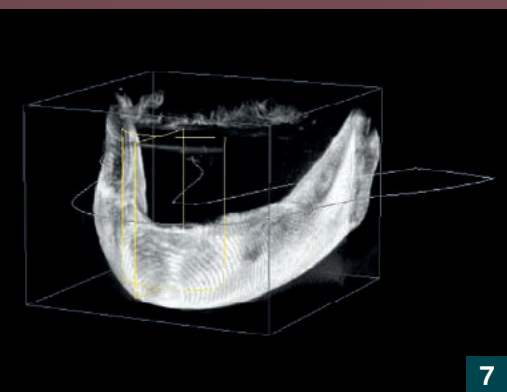
4



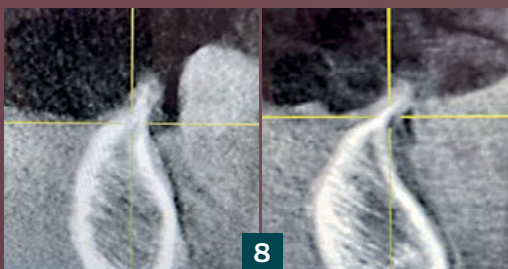
5



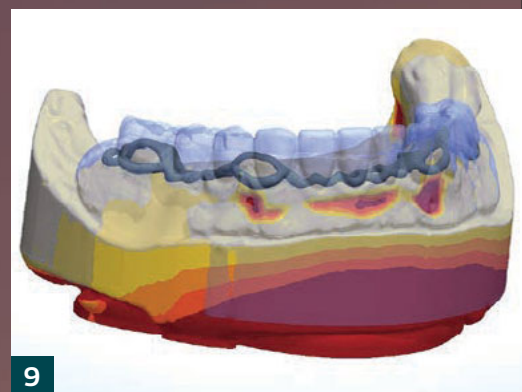
6



7



8



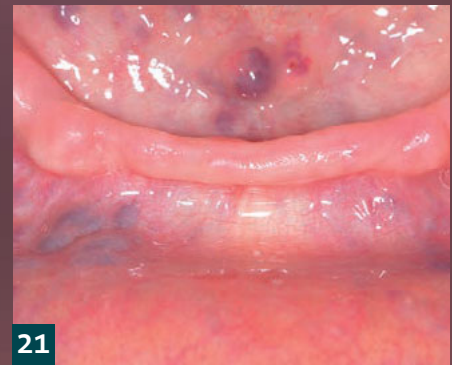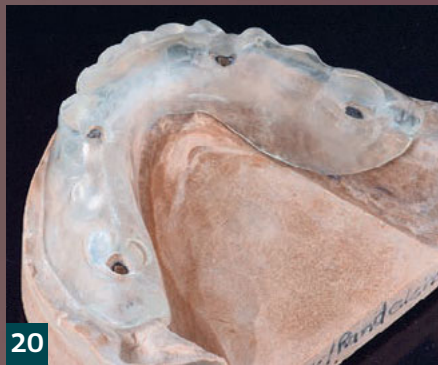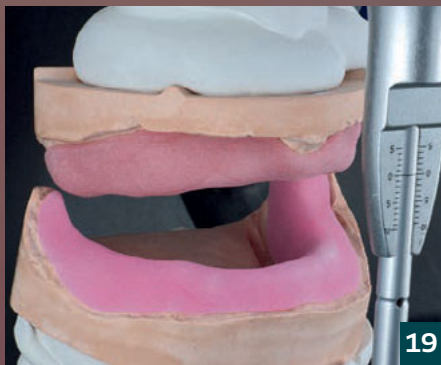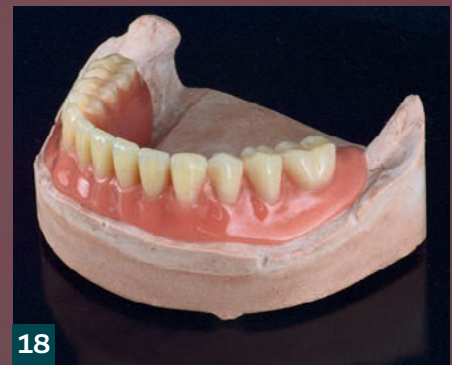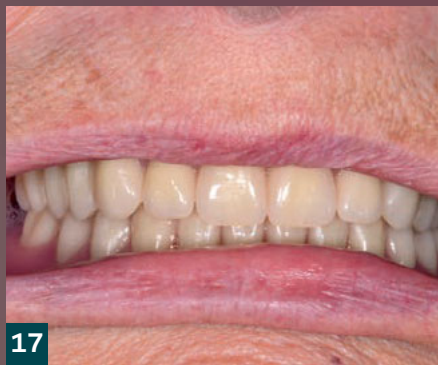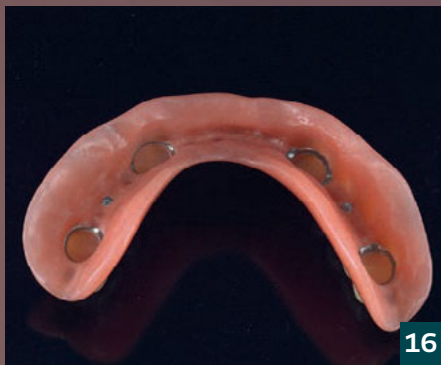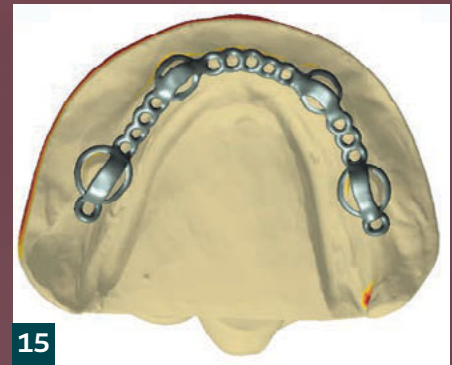
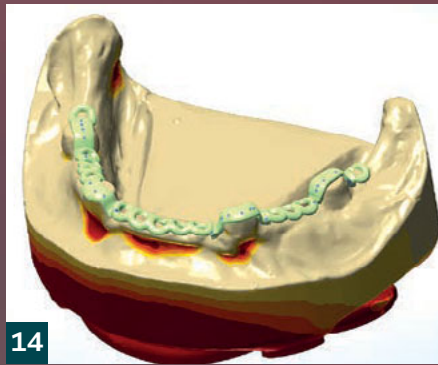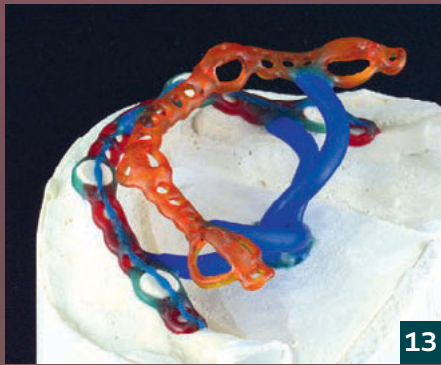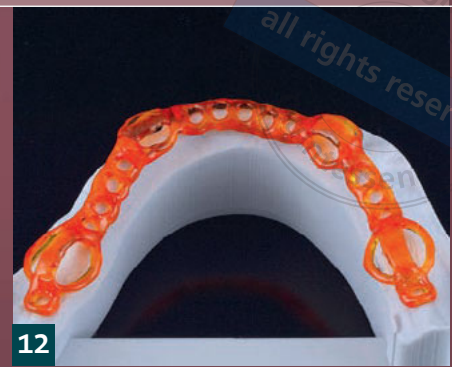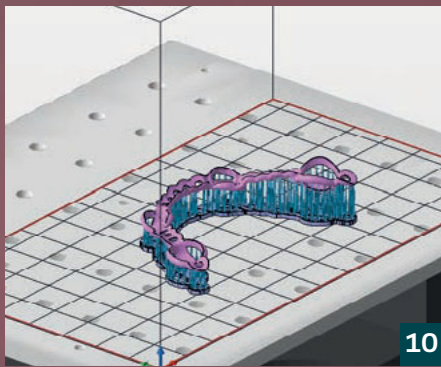
9

Beim zahnlosen Unterkiefer ist die Kaufunktion im Vergleich zum Oberkiefer durch einen mit der Resorption assoziierten mangelhaften Halt verbunden (Abb. 1-3). Aus dem Mund fallende Prothesen, Sprachschwierigkeiten, Kauprobleme haben eine in der Kommunikation und im Nahrungsverhalten gestörte Reaktion der Betroffenen zur Folge. Ebenso wie bei den noch im Beruf stehenden jüngeren Senioren ist daher nach Implantation eine sofortige Versorgung, möglichst mit einer direkten Belastungsmöglichkeit, von großem Interesse im Sinne der Lebensqualität.

Im vorliegenden Fall sollte die wackelnde Unterkieferprothese besser sitzen, es wurden anhand des Knocheniveaus und der zu erwartenden Knochenqualität vier Anyridge (Megagen) Unterkieferimplantate ausgewählt, um die Prothese fest zu verankern. Diese wurden fotofunktionalisiert, um die Osseointegration zu unterstützen. Um den Wunsch der Patientin, nicht ohne Zähne zu sein, zu berücksichtigen, wurde unter Zuhilfenahme der alten Prothese nach Bisslagenbestimmung mittels Backward planning (Abb. 4-15) zunächst eine neue Unterkieferprothese angefertigt (Abb. 16-18). Vorab waren

- |  |  |
|--|--|
| <p><b>1</b> Die Seniorin erschien in der Praxis mit dem Wunsch nach einer ...</p> <p><b>2</b> ... besser sitzenden Unterkieferprothese. Anhand der Resorption und des minimal erhaltenen Knochens ...</p> <p><b>3</b> ... saß die UK-Prothese nicht gut, das Kauen von fester Nahrung war problematisch.</p> <p><b>4</b> Je für den Unter- und Oberkiefer wurden über die Prothesen Bisswälle angefertigt.</p> <p><b>5</b> Bissregistrierung über die Bisswälle.</p> | <p><b>6</b> Übertragung in den Artikulator.</p> <p><b>7</b> DVT zum Backward planning.</p> <p><b>8</b> Das Knochenangebot im Unterkiefer war eingeschränkt.</p> <p><b>9</b> Virtuelle Planung der unter der neuen Prothese gelagerten Unterstützung mit eingearbeiteten vier Implantationsregionen ...</p> |
|--|--|

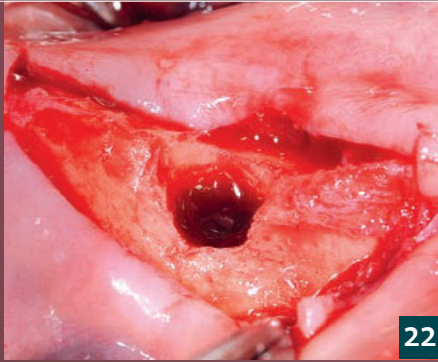




- 10 ... im Unterkiefer, erster Schritt. Es folgte die Übertragung der Planung zum Drucken (3D).
- 11 Werkstück nach dem 3D-Druck und grober Bearbeitung.
- 12 Ausgearbeitete Schablone im Rahmen des Backward planning.
- 13 Einarbeitung der erworbenen prothetischen Parameter ...
- 14 ... zur Umsetzung der Planung für neue Ober- und Unterkieferprothesen.
- 15 Die Prothese soll mit Lokatoren auf den Implantaten verankert werden, diese sind im Gerüst eingepplant.

- 16 Prothesenanfertigung, die Verankerungsregionen sind metallverstärkt.
- 17 Anprobe der Prothese, Überprüfung der Funktion und des Sitzes.
- 18 Fertigstellung der Unterkieferprothese zur Sofortversorgung nach Implantation.
- 19 Die zahntechnischen Arbeiten zur Herstellung der OK-Prothese wurden im Labor weitergeführt.
- 20 Übertragung der mittels Backward planning geplanten Implantatregionen in die Bohrschablone.
- 21 Klinisches Bild des schmalen Unterkiefer-Alveolarkammes, altersbedingt stark reduziertes Knochenangebot.

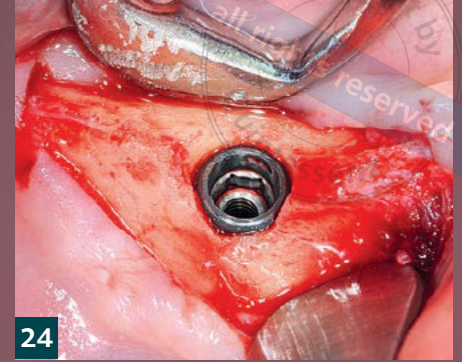




22



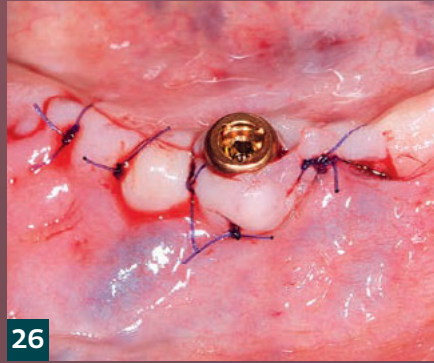
23



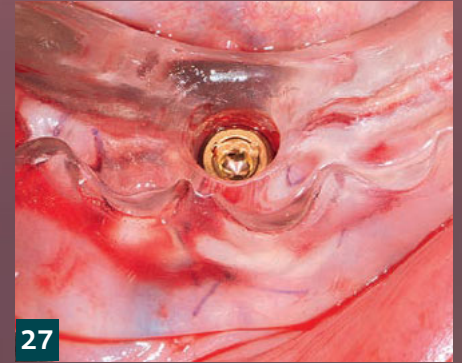
24



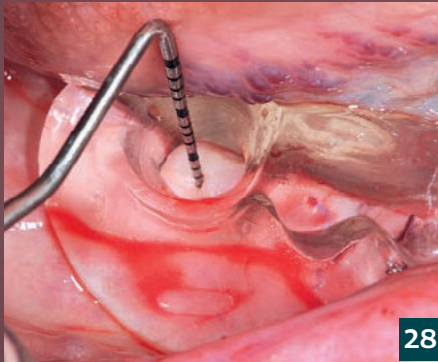
25



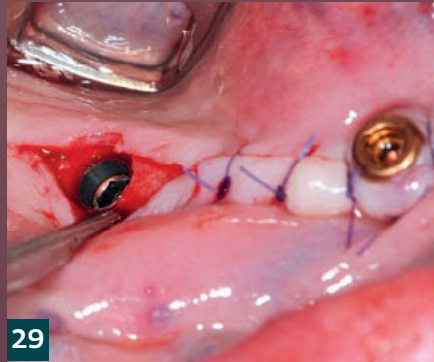
26



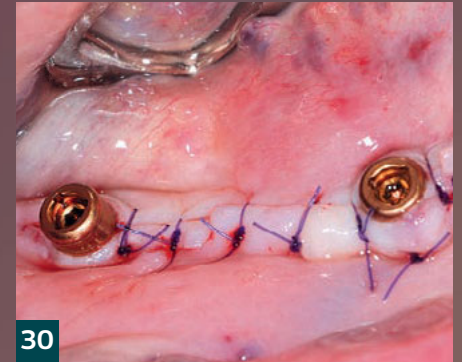
27



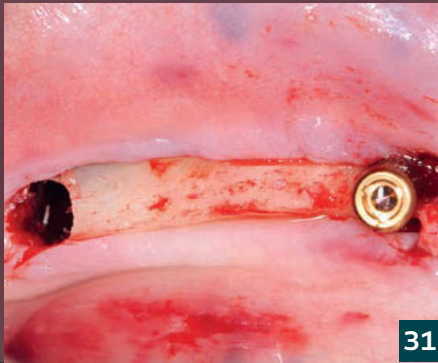
28



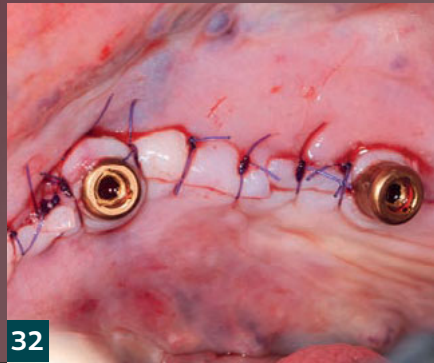29



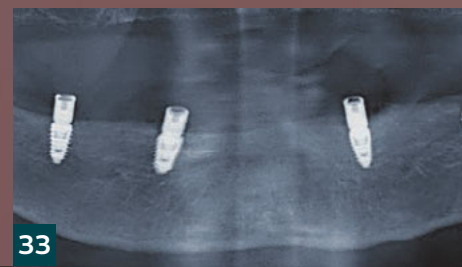
30



31



32



33

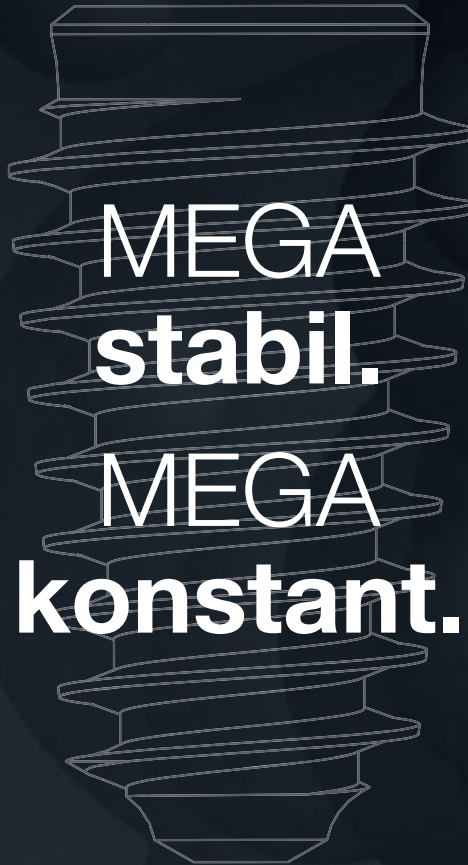- 22 Als erste Implantatregion wurde die prothetische ausbalancierte Position in der Eckzahn-/Prämolarenregion gewählt.
- 23 Ein Megagen Anyridge (Ø 4 mm, Länge 10 mm) Implantat wurde ...
- 24 ... wegen seiner guten Primärstabilität ausgewählt, Ziel waren Werte über 75 (Ostell) und über 35 Ncm.
- 25 Das Implantat wurde mit einem Abutment (Docklocs, Medealis für Megagen Anyridge) versorgt und sollte offen einheilen, ...
- 26 ... spannungsfreie Nähte folgten, um die minimalinvasive Schnittführung zu fixieren.
- 27 Erneute Kontrolle der Position mittels Bohrschablone zur Sicherung der Prothesenpassung.
- 28 Als nächstes sollte das Anyridge Implantat regio 46 inseriert werden, Kontrolle der Position und Sounding.
- 29 Implantatinserterion nach minimaler Schnittführung.
- 30 Versorgung des ausreichend primärstabilen Anyridge Implantates mit einem Abutment (Docklocs).
- 31 Als nächstes sollte das Implantat in der linken Eckzahn-/Prämolarenregion inseriert werden.
- 32 Nach Einsetzen des Gingivaformers und Nahtfixation wurde das Anyridge Implantat regio 36 inseriert.
- 33 Das Implantat regio 36 erreichte nicht die ausreichende Primärstabilität, es sollte geschlossen einheilen.



HOME OF BONE.

Biologisch inspiriertes Implantatdesign.

all rights reserved



Perfekte Oberflächen und Implantatdesigns für eine beschleunigte Osseointegration und maximalen Erhalt des Hart- und Weichgewebes – bei gleichbleibend hoher Primärstabilität.

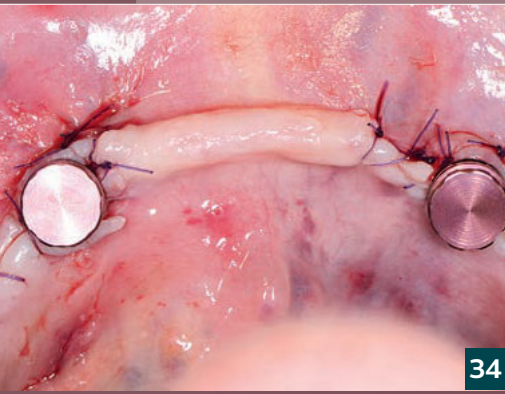
**Ein neues Paradigma für beste Prognosen und  
hervorragende klinische Ergebnisse.**

**ANYRIDGE®**  
by MEGA'GEN

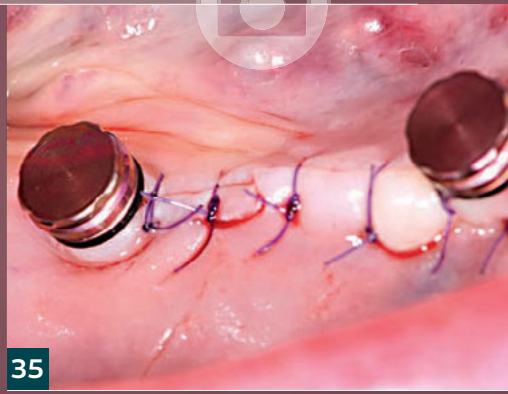**BLUEDIAMOND**  
IMPLANT

[www.imegagen.de](http://www.imegagen.de) | 06221 - 4551140 | [info@imegagen.de](mailto:info@imegagen.de)

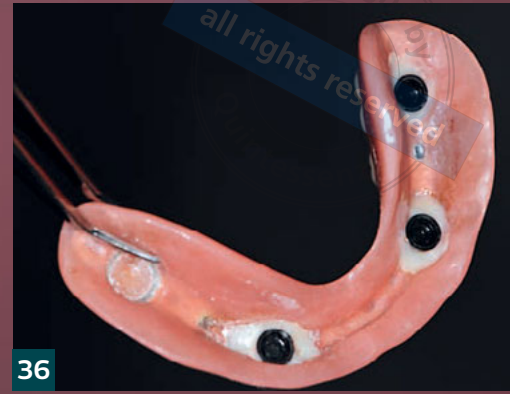 **MEGA'GEN**  
For Lifetime Smiles



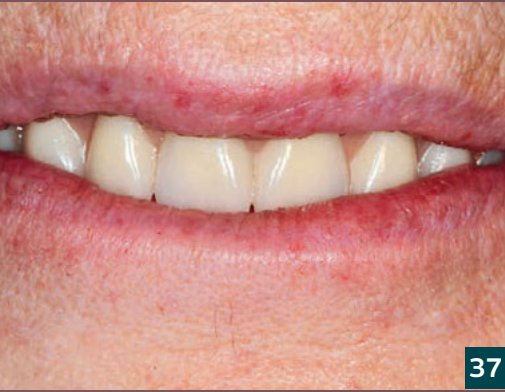34



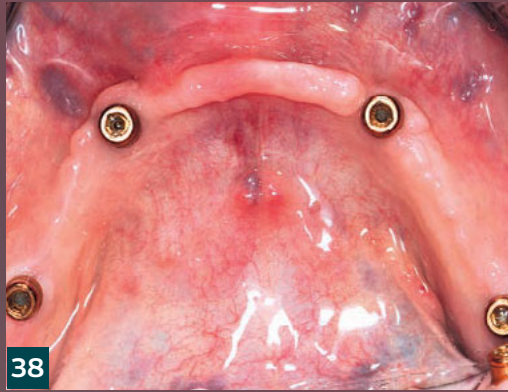35



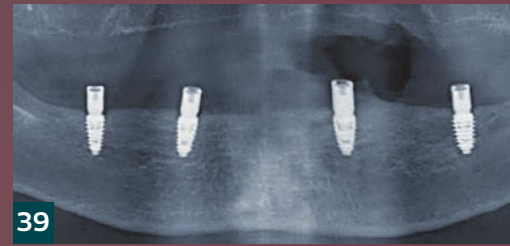
36



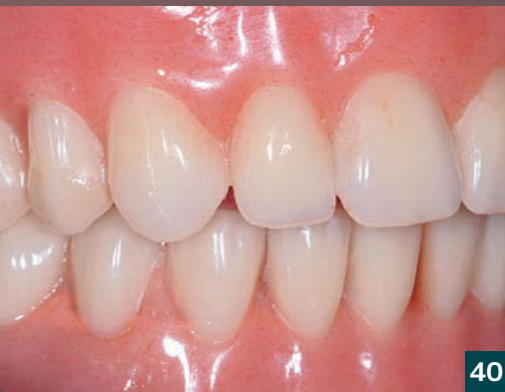37



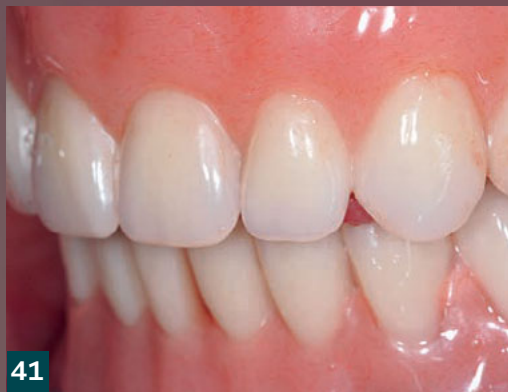38



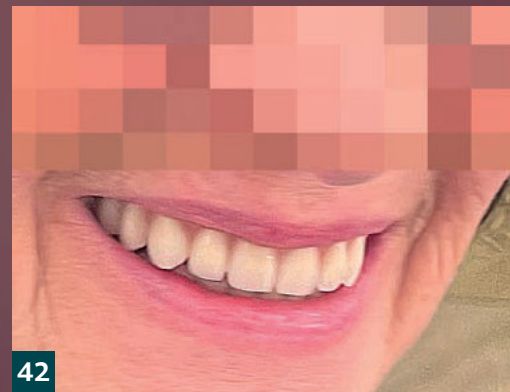39



40



41



42

die optimalen Implantatinsertionsregionen im Unterkiefer röntgenologisch via Software detektiert, für die Prothese markiert und aufgrund der geforderten Übertragungsgenauigkeit in eine Bohrschablone überführt worden (Abb. 19, 20). Die Implantation der Anyridge Implantate (Ø 4 mm, Länge 10 mm) erfolgte unter minimalinvasiver Schnittführung step by step. Aufgesetzt wurden Abutments eines Lokatorsystems (Docklocs, Medealis für Anyridge) (Abb. 22-32). Das Implantat regio 36 konnte die geforderte Primärstabilität für die Sofort-

belastung (über 75 (Ostell) und über 35 Ncm) nicht erreichen, es sollte daher drei Monate geschlossen einheilen (Abb. 33). Die Prothese wurde angepasst, mit den weichen Laboreinsätzen für die Sofortversorgung versehen versorgt (Abb. 34-36) und die Patientin entlassen. Das Implantat regio 36 war 90 Tage später gut eingeeilt und wurde ebenfalls mit einem Lokator versorgt, was der Patientin zu einem sehr guten Tragekomfort und einem zufriedenen glücklichen Lächeln verholfen hat (Abb. 39-42).

Zahntechnik: Daniel Sandmair, Sandmair Zahntechnik GmbH, www.dentallabor-sandmair.de

34 Aufsetzen der Retentionseinsätze und Implantataufsätze (Docklocs, Medealis) für die herausnehmbare Prothese.

35 Nur die Implantate in den Regionen 33, 43 und 46 wurden sofort belastet, das Implantat regio 46 sollte drei Monate einheilen.

36 An die vorhandenen Verankerungselemente angepasste Unterkieferprothese.

37 Bereits jetzt berichtete die Patientin über einen deutlich verbesserten Sitz, eine gute Kaufunktion und ein schönes Lächeln.

38 Nach drei Monaten wurde das Implantat regio 46 freigelegt, man sah die gesunde Gingiva rund um die Implantate.

39 Abschließende Röntgenkontrolle nach Einsetzen aller Lokatoren.

40 Optimale Verzahnung, prothetisch abgestützt und ästhetisch gestaltet ...

41 ... tragen die neuen Prothesen auch langfristig zu einer hohen Lebensqualität der Patientin bei.

42 Ein glückliches unbeschwertes Lächeln.



„Finaler Zahnersatz nach Fertigstellung“ Video



# Wissenschaft trifft Klinik

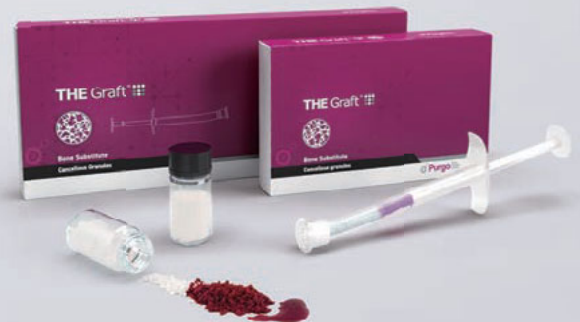**THE Graft** - Klinische Performance sowie grosse Auswahl internationaler Artikel (von Case-Reports zu randomisierten klinischen Studien).



Klinisches Feedback !



Ausgewählte Literatur !



**THE Graft™**

Knochenersatzmaterial

**THE Graft™**

**THE Graft  
Collagen**

Membranen

**THE Cover™**

**BioCover®**

**OpenTex®**

**OpenTex™TR**

Nahmaterial

**Botex™**

EU Importer Purgo Biologics Europe SAS

1 Square Félix Bloch – Pôle Activ Océan – 85300 Challans – France  
Tel. +33 (0)2 28 10 61 02 | E-mail. europe@purgobiologics.com  
www.purgo-europe.com

Offizieller Distributor **Purgo Deutschland** by LUMADENTAL GmbH

Am Stadtgarten 1 • 45879 Gelsenkirchen  
Telefon. 01 60 / 98 75 16 15 | E-mail. kundenservice@lumadental.de  
<http://www.purgo-deutschland.de>



# Erarbeitung von Leitlinien

*Der Europäische Gerichtshof (EuGH) in Luxemburg hat der Europäischen Arzneimittelagentur (EMA) in einer Entscheidung vom 14.03.2024 - C-291/22 P - eine kräftige Ohrfeige verpasst. Dabei ging es im Kern um die Frage, wie die EMA Gutachter in Arzneimittelzulassungsverfahren auswählt und welche externen Sachverständigen sie beizieht. Das Thema betrifft generell das Verhältnis von Sachverstand und Kontrolle und eignet sich auch, um die deutsche Leitlinienerstellungspraxis zu erneuern.*

Im Verfahren ging es um eine von der Europäischen Kommission verweigerte Zulassung für das Medikament Hopveus (Natriumoxybat) zur mittel- und langfristigen Bekämpfung von Alkoholabhängigkeit des Herstellers Debregeas et associés Pharma (D & A). Grundlage für die Ablehnung war ein Gutachten des EMA-Ausschusses für Humanarzneimittel (CHMP) und einer von der Behörde einberufenen Ad-hoc-Sachverständigengruppe. D & A hatte vergeblich gerügt, einzelne Mitglieder der Sachverständigengruppe seien nicht unabhängig, sondern von Interessenkonflikten geprägt gewesen. Mit der Klage scheiterte D & A in erster Instanz beim Gericht der Europäischen Union (EuG, Urteil vom 02.03.2022, AZ: T-556/20). Das EuG sah den Nachweis von Interessenkonflikten als nicht erbracht an. Anders der EuGH.

Der EuGH erinnert daran, dass das in Art. 41 der europäischen Grundrechtecharta verankerte Grundrecht auf eine gute Verwaltung das Recht jeder Person einschließt, dass ihre Angelegenheiten von den Organen, Einrichtungen und sonstigen Stellen der Europäischen Union unparteiisch behandelt werden, und dass dazu auch gehöre, ausreichende Garantien zu bieten, um jeden berechtigten Zweifel hinsichtlich etwaiger Vorurteile auszuschließen. Die objektive Unparteilichkeit der EMA sei beeinträchtigt, wenn sich aus einer Ämterkollision ein Interessenkonflikt bei einem der Mitglieder des CHMP ergeben könne, und zwar unabhängig vom persönlichen Verhalten dieses Mitglieds. Ein solcher Verstoß könne zur Rechtswidrigkeit des am Ende des Verfahrens von der Kommission erlassenen Beschlusses führen. Die objektive Unparteilichkeit des CHMP werde auch dann beeinträchtigt, wenn ein Sachverständiger, der sich in einem Interessenkonflikt befinde, zu der Sachverständigengruppe gehöre, die vom CHMP im Rahmen der Überprüfung konsultiert werde, die zum Gutachten der EMA und zum Beschluss der Kommission über den Zulassungsantrag führt. Die Meinungsäußerung der vom CHMP einberufenen Sachverständigengruppe habe einen potenziell entscheiden-

Prof. Dr. Thomas Ratajczak

Rechtsanwalt, Fachanwalt für Medizinrecht, Fachanwalt für Sozialrecht, Justiziar des BDIZ EDI

Kanzlei RATAJCZAK & PARTNER Rechtsanwälte mbB  
Berlin · Duisburg · Essen · Freiburg i.Br. · Köln ·  
Meißen · München · Sindelfingen

Posener Str. 1, 71065 Sindelfingen  
Tel.: 07031-9505-27 (Frau Sybill Ratajczak)  
Fax: 07031-9505-99

- [ratajczak@rpped.de](mailto:ratajczak@rpped.de)
- [www.rpped.de](http://www.rpped.de)
- Blog: [www.rpped.de/aktuelles](http://www.rpped.de/aktuelles)

den Einfluss auf das Gutachten der EMA und mittels dieses Gutachtens auf den Beschluss der Kommission. Jedes Mitglied dieser Gruppe könne die vertraulichen Erörterungen und Beratungen in dieser Gruppe, unter Umständen erheblich, beeinflussen. Folglich entstehe dadurch, dass eine Person, die sich in einem Interessenkonflikt befinde, an einer vom CHMP einberufenen Sachverständigengruppe teilnehme, eine Situation, die keine ausreichenden Garantien biete, um jeden berechtigten Zweifel hinsichtlich etwaiger Vorurteile auszuschließen.

Der EuGH sieht die EMA in der Pflicht, die Interessenkonflikte selbst zu ermitteln und daraus Konsequenzen zu ziehen. Bei einem der Ad-hoc-Sachverständigen wurde festgestellt, dass er bei der europäischen klinischen Phase-3-Studie „leitender Forscher“ bei einem Konkurrenzprodukt war. Der EuGH verlangt den Ausschluss bei Interessenkonflikten, nicht nur das Nichtabstimmen oder die stimmrechtslose Teilnahme an Beratungssitzungen.

Wer deutsche Leitlinien, insbesondere die Leitlinienreporte und die Statements zu Interessenkonflikten liest, wer sich noch zudem mit der Materie vertieft auskennt, die Gegenstand der Leitlinienerarbeitung ist, wünschte sich, dass sich die AWMF künftig an diese Vorgaben des EuGH hält und keine Leitlinien akzeptiert, bei deren Erarbeitung Personen mit Interessenkonflikten beteiligt waren. Das würde erfordern, dass die AWMF ihre Rolle nicht nur im bürokratischen Abwickeln sieht, sondern in der Gewährleistung der Unparteilichkeit der Leitliniengruppe. Das ist meines Erachtens dringlich. ●







Programm  
und  
Registration

# 6. Schweizer Implantat Kongress

Implantatgesundheit

19.-21. September 2024 | Kursaal Bern

Interaktives und patientenorientiertes Kongressprogramm

- Donnerstagnachmittag: **Praktische und kliniknahe Workshops in Partnerschaft mit der Industrie**
- Freitag und Samstag: **Vier Sessions und Paneldiskussionen mit Referentinnen und Referenten aus der Praxis und der Wissenschaft**
- Freitagabend: **Social Evening** (limitierte Plätze)

Vorteilhafte  
«Early-Bird-Preise»  
bis 30. Juni 2024  
(20 Prozent Rabatt)



[www.implantatstiftung.ch/kongress](http://www.implantatstiftung.ch/kongress)

Kongressveranstalter

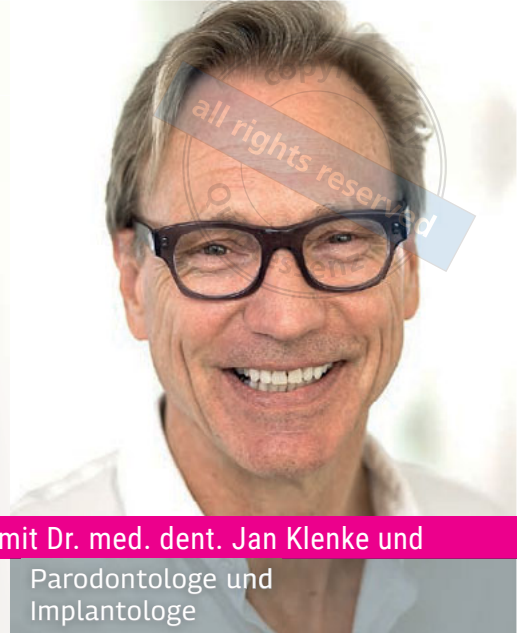Mit Unterstützung der zahnmedizinischen Fachgesellschaften

Zahnmedizinische Universitätskliniken

Industriepartner

# Der Gamechanger in der dentalen Implantologie

*Als das Camlog-Implantat in der klinischen Praxis eingeführt wurde, ließ ein Umstand bereits aufmerken: Erstmalig stellte ein chirurgisch-prothetisch-zahntechnisches Team ein neues Implantatsystem vor. Zwei Anwender berichten, warum das kein Zufall war und wie weit Camlog damals seiner Zeit voraus war.*



Interview mit Dr. med. dent. Jan Klenke und

Parodontologe und  
Implantologe

## Wie sah die implantatchirurgische und implantatprothetische Praxis kurz vor der Jahrtausendwende aus?

**Stimmelmayr:** Ich persönlich habe zu dieser Zeit mit parallelwandigen Implantaten gearbeitet, die natürlich etwas schwieriger zu inserieren waren und weniger Primärstabilität aufwiesen. Gerade bei Bone-spreading/-splitting Techniken und/oder Sofortimplantationen war es deutlich schwieriger, die Implantate in den präparierten Bohrstollen einzubringen. Prothetisch habe ich mit einer Außenhex-Verbindung gearbeitet. Aufgrund der instabilen Verbindung mit deutlich größerer Rotationsfreiheit musste bei der prothetischen Versorgung, vor allem bei verblockten Rekonstruktionen, grundsätzlich eine Gerüstverblockung im Mund nach Einsetzen der Abutments erfolgen. Dies war natürlich ein deutlicher Mehraufwand für Prothetiker und Zahntechniker, jedoch die einzige Möglichkeit einen ‚passive fit‘ der Suprarekonstruktion zu erreichen.

**Klenke:** Wenn man diese 25 Jahre zurückblickt, muss man schon sagen, dass die Implantologie zur Jahrtausendwende wenig prothetisch orientiert war. Der Fokus lag doch eher auf der Chirurgie. Es gab beispielsweise keine individuellen prothetischen Aufbauteile, geschweige denn Guidelines oder einen wissenschaftlichen Konsens zur Prothetik, auf dem man sich in der implantologischen Behandlung verlassen konnte.

## Was machte Sie persönlich neugierig auf das neue System?

**Stimmelmayr:** Camlog hatte mich damals zusammen mit Dr. Claudio Cacaci als Referent eingesetzt, obwohl ich zu diesem Zeitpunkt noch keine Camlog-Implantate inserierte und dies auch klar kommuniziert hatte. Ein Überweiser hat mich dann 2006 dazu ‚gezwungen‘ ein Camlog-Implantat – damals noch als Schraubenzylinder – in regio 22 zu setzen. So kam der Wechsel quasi durch Zufall zustande. Im Laufe der Jahre konnte ich dann die Vorzüge des Systems kennen und lieben lernen.

**Klenke:** Damals war ich noch am Anfang meiner implantologischen Karriere, erst seit ein paar Jahren niedergelassen und

habe meine Patienten im Schwerpunkt prothetisch versorgt. Im Endeffekt startete ich gemeinsam mit dem Camlog-Implantat meine chirurgisch-implantologische Laufbahn. Alleine das verbindet uns schon. Und dann kamen auch relativ schnell die persönlichen Empfehlungen aus dem Kollegenkreis – insbesondere aus der Gemeinschaftspraxis von Dr. Karl-Ludwig Ackermann und Dr. Axel Kirsch. Das macht einen natürlich neugierig, wenn solche Experten einem ein Implantat nahebringen. Das Schöne am Camlog-Implantatsystem war damals bereits, dass es für mich als Einsteiger sehr einfach im Handling war, denn das Zylinderimplantat wurde ja in den Knochen geklopft, nicht geschraubt.

## Man bezeichnet Camlog gern als ‚das erste prothetisch orientierte Implantatsystem‘ – was bedeutet das genau, auch im Unterschied zu den damals bestehenden Systemen?

**Stimmelmayr:** Die stabile Innenverbindung mit einer sehr geringen Rotationsfreiheit der prothetischen Systemteile, wie beispielsweise der Abformpfosten oder Abutments, durch die Nut-Nocken-Verbindung war gemäß Semper et al neu und einzigartig. Dadurch sind die Übertragungsfehler zwischen Mundsituation und Labor/Modell deutlich geringer und somit die Passgenauigkeit der Rekonstruktionen besser. Vor allem bei verblockten Arbeiten – und damals wurde noch mehr verblockt als heute – waren spannungsfreiere Versorgungen möglich. Zudem wurde die Wichtigkeit des passiv fit sehr früh erkannt und Klebebasen für Stegkonstruktionen zum passiven Einkleben in die gegossenen Stege angeboten. Außerdem ist es bis heute möglich, die verschraubten Abformpfosten aufgrund ihrer Konstruktionsform für eine verschraubt-verblockte Abformung zu verblocken. Denn der Abformpfosten reicht nur 0,4 mm in das Implantatinterface und die Innenkonfiguration ist über die Schraube gesichert. Diese Verblockung von Abformpfosten führt bei verblockten Arbeiten zu signifikant exakteren Passungen der Suprarekonstruktionen. Nachzulesen ist das unter anderem bei Lee et al. und Stimmelmayr et al.

## Das Nuten-Nocken-Design wurde vom Hersteller sogar im Firmenlogo aufgegriffen. Hat das klini-





**Prof. Dr. med. dent. Michael Stimmelmayer**  
Oralchirurg, Parodontologe

### *sche Relevanz oder war das ein Gag?*

**Stimmelmayer:** Die Tube-in-Tube-Verbindung war kein Werbegag, sondern erhöht wissenschaftlich nachgewiesen von Graf, et al. die Stabilität des Implantat-Abutment-Komplexes. Eine Außenhex-Verbindung, mit der ich zu damaliger Zeit gearbeitet habe, führt häufiger zu Abutment- und Schraubenlockerungen, da die auf die Suprarekonstruktion wirkenden Kräfte nur über die Abutmentschraube abgefangen werden. Auch wenn heute in manchen Indikationen zum Beispiel bei okklusal verschraubten Brücken mit dem Camlog-System tubeless gearbeitet werden kann, versuche ich, wann immer möglich, zumindest ein Abutment mit Tube einzusetzen, um die Stabilität der Versorgung zu erhöhen.

**Klenke:** Für mich als Prothetiker war das kein Werbegag, sondern ein echter Gamechanger. Meiner Meinung nach war die Tube-in-Tube-Verbindung die erste sichere Implantat-Abutment-Verbindung. Ihr Vorteil war außerdem das viel einfachere Einbringen von Abform- und Prothetikkomponenten. Und damit bietet Camlog dem Behandler deutlich effizientere, sicherere und einfachere prothetische Versorgungsmöglichkeiten. Das war bereits zu Beginn ein großer Unterschied zu anderen Implantatsystemen.

**Was vor 25 Jahren revolutionär und bahnbrechend war, muss nicht zwingend den Patientenansprüchen und der Klinik von heute genügen – sind Sie immer noch Anwender?**

**Stimmelmayer:** Natürlich bin ich heute noch Anwender und genieße die Vorzüge des Systems. Camlog hat sich ja glücklicherweise nicht auf seinen Lorbeeren ausgeruht. Das System wurde in den vergangenen 25 Jahren ständig weiterentwickelt und den heutigen Anforderungen angepasst. Somit haben wir heute ein altbewährtes, erprobtes und funktionierendes System vereint mit neuen Technologien – was will man als Implantologe mehr?

**Klenke:** Camlog ist in meiner Hamburger Praxis auch heute immer noch unser Hauptsystem für die implantologische Versor-

gung der Patienten. Denn grundsätzlich bietet die Tube-in-Tube-Verbindung mit den nur drei möglichen Positionen des Abutments eine effiziente und sichere Implantat-Abutment-Verbindung. Das Camlog-Implantatsystem hat sich zudem massiv weiterentwickelt. Man braucht sich nur die Außengeometrie, die Implantatoberfläche oder die prothetischen Komponenten anzuschauen. Damit können wir auf die ganz individuellen Indikationen bei den Patienten reagieren. Ein weiteres Plus sind die vielfältigen Möglichkeiten der digitalen Versorgung. Für mich als Behandler zeigt das, dass Camlog mit der Zeit geht und beständig sein System verbessert. Und ebenfalls nicht zu unterschätzen ist, dass die Forschung durch Camlog umfangreich unterstützt wird. Das Implantatsystem ist wissenschaftlich bestens untersucht und bietet eine breite klinische und wissenschaftliche Evidenz.

**Werden Sie denn auch vor Ort sein beim großen Camlog-Jubiläumskongress vom 13. bis 14. September in Metzingen?**

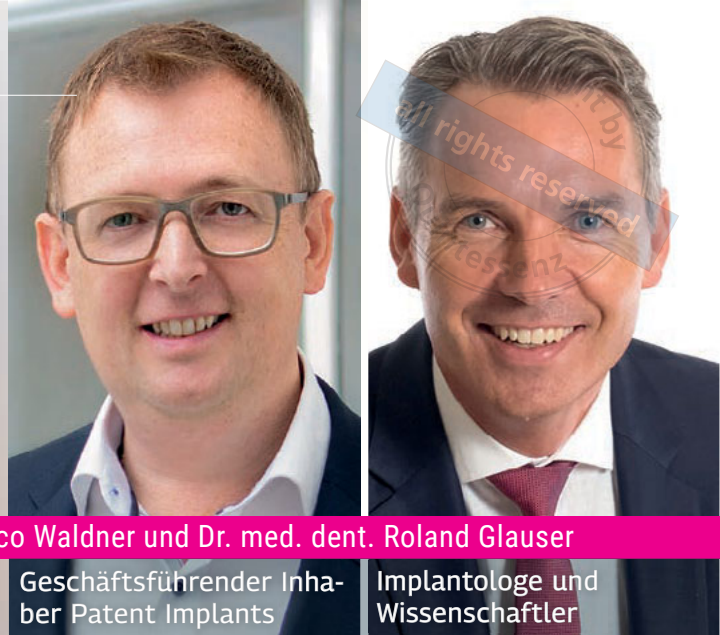**Stimmelmayer:** Selbstverständlich! Ich werde direkt am ersten Kongresstag einen Vortrag zum Thema ‚Ästhetische 3D-Rekonstruktion mit Hart- und Weichgewebetechniken‘ halten und freue mich sehr auf diese außergewöhnliche Veranstaltung. Das Programm verspricht zwei äußerst spannende Tage. Auch das Feiern des Camlog-Jubiläums mit gemeinsamen Kollegen und Wegbegleitern wird sicherlich nicht zu kurz kommen.

**Klenke:** Den Camlog-Kongress zum 25. Jubiläum kann ich mir natürlich auch nicht entgehen lassen. Wenn Sie einen Blick in das Programm werfen, werden Sie dort auch meinen Vortrag finden. Darin beschäftige ich mich mit der Frage ‚Klinischer Einsatz von Biomaterialien zur Gewebeaugmenta-tion – ein Benefit in der Implantattherapie?‘. Ich bin zudem auf den Veranstaltungsort, die Motorwelt Metzingen, gespannt und freue mich auf ein Wiedersehen mit vielen Kollegen und Freunden.

**Meine Herren, vielen Dank für das interessante Gespräch und Ihre Zeit.** ●

# Zero Periimplantitis!

*Zwar gibt es für die Therapie der Periimplantitis zahlreiche, teils auch vielversprechende Ansätze, aber ungebrochen steigen die Inzidenzen. Daher bleibt der allgemeine Konsens, eine Periimplantitis möglichst gar nicht entstehen zu lassen. Patent Implants hat dazu nun eine vielbeachtete Studie vorgelegt.*



Interview mit Marco Waldner und Dr. med. dent. Roland Glauser

Geschäftsführender Inhaber Patent Implants

Implantologe und Wissenschaftler

## **Herr Waldner, haben Sie den Heiligen Gral endgültig gefunden?**

Was wir in 20 Jahren von heute als ‚Heiligen Gral‘ bezeichnet werden, kann ich nicht beurteilen. Aber zum gegebenen Zeitpunkt sind wir offenbar die einzigen, denen es gelungen ist, über einen so langen, wissenschaftlich dokumentierten Zeitraum Implantatversorgungen ohne jegliches Anzeichen von Periimplantitis zu generieren. Wichtig: Wir reden hier von zweiteiligen Implantaten, und innerhalb der im JOMI publizierten prospektiven Langzeitstudie der Universität Graz unter Leitung von Dr. Sofia Karapataki wurden auch Risiko-Patienten eingeschlossen, wie sie Zahnärzten in der täglichen Praxis eben begegnen. Seitdem ist unser Credo ‚Zero Periimplantitis!‘ zu Recht noch lauter und selbstbewusster geworden.

## **Zero Periimplantitis – da hätten wir schon gerne ein paar wissenschaftliche Erläuterungen, Herr Dr. Glauser?**

Durch seine abgestimmte Kombination aus Soft-Tissue-Level-Design, mucophiler Oberflächentopografie und patentierter Materialkomposition erzielt das zweiteilige Patent Implantat einen besonders adhärenen Kontakt zwischen seiner transmukosalen Oberfläche und dem Weichgewebe. Dieses biologische Interface kann Bakterien daran hindern, in die periimplantären Weich- und Hartgewebe einzudringen. Darüber hinaus findet sich bei Patent kein Mikrospace auf dem kritischen krestalen Knochenniveau. Vielmehr wird der Kronenrand einschließlich der dichten prothetischen Verbindung epigingival positioniert und ist folglich durch häusliche Mundhygiene gut pflegbar. Diese Faktoren sind schon einmal entscheidend, um chronische Gewebeentzündungen wie Periimplantitis langfristig zu vermeiden. Wie so oft haben wir also nicht den einen, von Ihnen genannten ‚Heiligen Gral‘, sondern eine ganze Kombination positiver wirkender Faktoren.

## **Nun sind Sie ja in erster Linie ein Keramik-Implantatsystem ...**

Manchmal frage ich mich, wie lange wir noch dafür kämp-

fen müssen, dass im Patent-System nicht nur ein weiteres Keramikimplantatsystem gesehen wird. Wir müssen uns dringend von dieser eindimensionalen Materialfrage lösen. Die Entwicklung des Patent-Systems wollte keine weitere Keramik-Philosophie begründen. Es ging um ein System und ein Protokoll, mit dem sich die Entstehung biologischer Komplikationen, die bei anderen Systemen im klinischen Alltag so oft beobachtet werden musste, eindämmen oder bestmöglich sogar verhindern ließe. Die Keramikoberfläche ist damit nur einer von mehreren ineinandergreifenden Faktoren, die erfolgreich dieses Ziel erreicht haben.

Es stimmt genau aus dem Grund ja auch nicht, dass Keramikimplantate grundsätzlich weniger periimplantäre Komplikationen zeigen. Gerade bei zweiteiligen Systemen mit nachweislich nicht dichten Verbindungen sehen wir ähnlich oft die Gewebeerirritationen wie bei Titanimplantaten eines ähnlichen Designs. Man darf es sich da nicht zu einfach machen. Wie in den histologischen Studien von Dr. Peter Schüpbach gezeigt wurde, verhält es sich beim Patent-System grundlegend anders. Es war keine Plaque-Migration in Richtung des krestalen Knochens zu beobachten. Obwohl bei Dr. Schüpbach im Tiermodell keine professionellen Mundhygienemaßnahmen durchgeführt werden konnten und damit eine erhebliche Zahnsteinbildung erfolgte, waren nur im Bereich des Bindegewebes leichte Entzündungsreaktionen zu beobachten. Dank der bereits beschriebenen, äußerst vorteilhaften dichten Anhaftung des Weichgewebes beim Patent-System konnten keine Bakterien in den Raum zwischen Implantat und Saume epithel eindringen. Um das Patent-System entsteht eine sehr effiziente biologische ‚Firewall‘.

## **Haben Sie noch einen Wunsch an unsere Leser, Herr Waldner?**

Ich würde mich freuen, wenn wir uns darauf einigen, dass der Schlüssel zum Erfolg in der Gesunderhaltung des Weichgewebes liegt – und wenn wir beim Patent-System künftig nicht mehr von einem ‚Keramikimplantat‘ reden, sondern von einem ‚Zero Periimplantitis‘-Implantat.

**Herzlichen Dank für das Gespräch.** ●



Patent 

copyright by  
all rights reserved  
Quintessenz

# Implantologie ohne Periimplantitis

Durch Langzeitstudien unabhängig belegt<sup>1,2</sup>

- **Einzigartige Anheftung** von Weichgewebe
- **Starke Abdichtung** gegenüber Bakterien
- **Kein Mikrospace** auf Knochenniveau
- **Langfristig keine Periimplantitis**

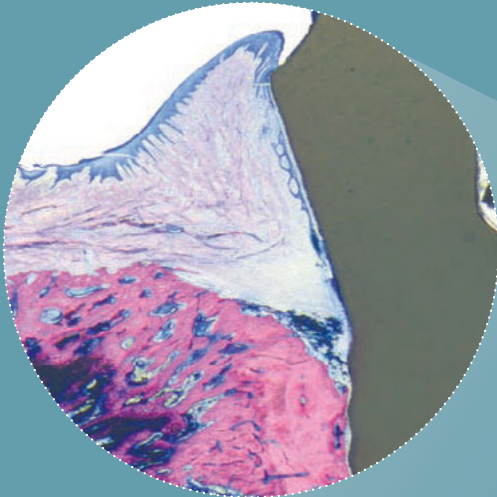


Abbildung © Dr. Peter Schüpbach

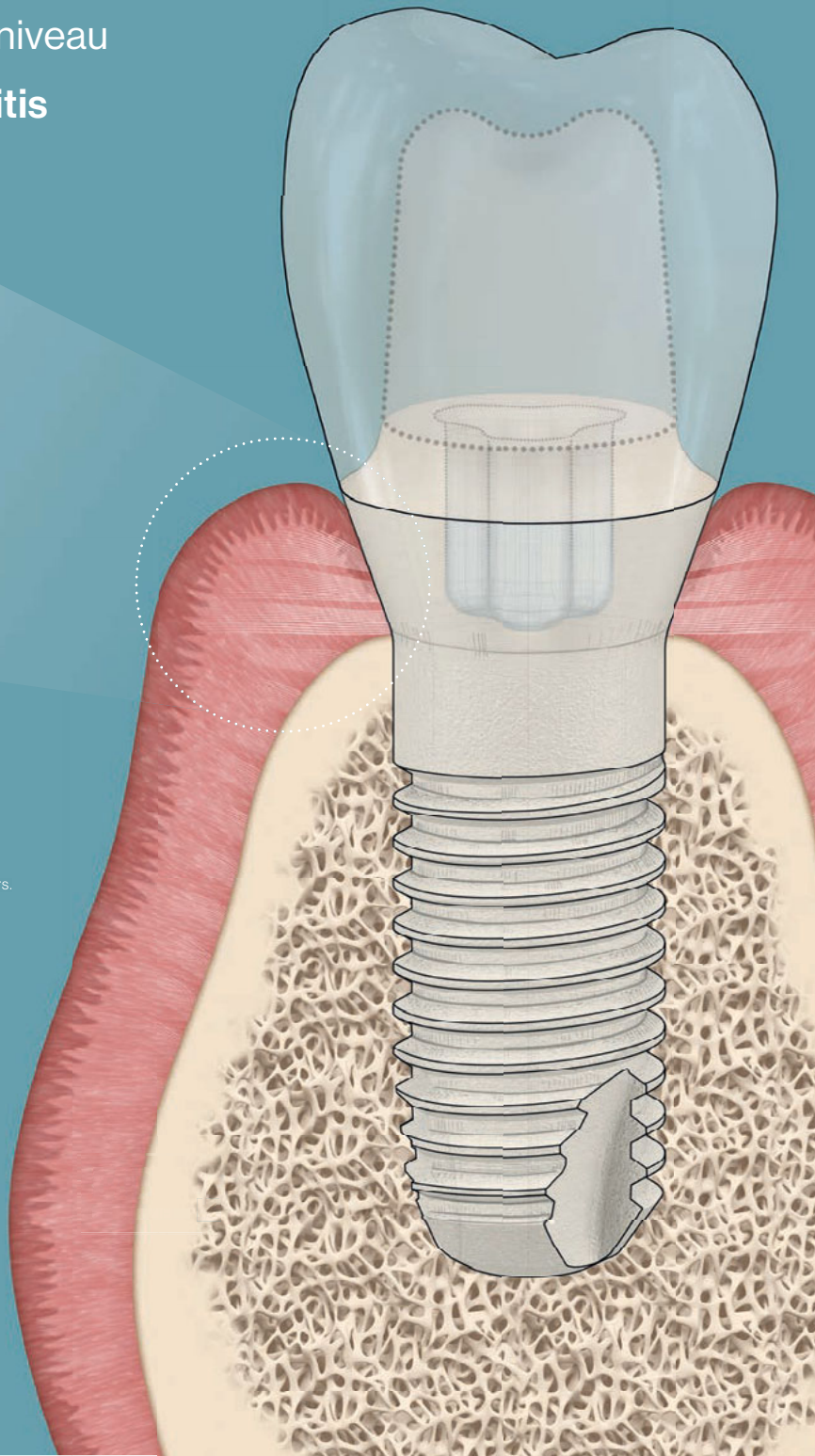
1. Brunello G, Rauch N, Becker K, Hakimi AR, Schwarz F, Becker J. Two-piece zirconia implants in the posterior mandible and maxilla: a cohort study with a follow-up period of 9 years. Clin Oral Implants Res. 2022 Dec;33(12):1233–44. doi: 10.1111/clr.14005. PMID: 36184914.
2. Karapatakis S, Vegh D, Payer M, Fahrenholz H, Antonoglou GN. Clinical performance of two-piece zirconia dental implants after 5 and up to 12 years. Int J Oral Maxillofac Implants 2023;38:1105–1114. doi: 10.11607/jomi.10284

## Der Neue Standard



Keine Periimplantitis in unabhängigen  
Langzeitstudien zu einem zweiteiligen  
Implantatsystem – wie ist das möglich?  
Erfahren Sie mehr auf [www.mypatent.com](http://www.mypatent.com)

**Patent™ Dental Implant System**  
Schweiz | Tel. : +41 44 552 84 54



# Primärstabilität auch bei schwierigen Knochenverhältnissen



Interview mit Dr. med. dent. Andreas Petschelt

Fachzahnarzt für Oralchirurgie

*Immer mehr Patienten wünschen sich eine Versorgung mit Implantaten, am liebsten mit Sofortimplantation. Was aber, wenn der Patient einen Knochentyp D3 oder D4 hat? Welchen Weg schlägt ein Oralchirurg dann für das Ziel Primärstabilität ein?*

**Primärstabilität ist kein neues Thema in der Implantologie. Wieso ist dieser Aspekt heute noch genauso ausschlaggebend für den Implantaterfolg wie vor 40 Jahren?**

Mittlerweile hat sich die Erkenntnis durchgesetzt, dass eine Sofortimplantation entscheidende Vorteile mit sich bringt – denken Sie nur an den möglichen Erhalt der natürlichen Strukturen im Hinblick auf die Ästhetik und den Zeitgewinn. Mit dem jahrzehntelangen Wissen ist es daher naheliegend, dass auch die Implantatgeometrie hierzu Lösungsansätze bietet. Einerseits haben wir bei erreichter Primärstabilität des Implantats eine größere Chance auf Lagestabilität und weniger Mikrobewegungen während der Einheilphase und den einzelnen Wundheilungsphasen – auch der entzündlichen Phase. Dies verbessert die Prognose jedes Implantats. Andererseits steigt der prozentuale Anteil an Sofortbelastungen, wofür ein Drehmoment von mindestens 30 Ncm essentiell ist.

**Welche Optionen haben Sie bei Patienten, bei denen die Knochendichte nicht optimal ist?**

Wir können unser angestrebtes Drehmoment entweder durch unterdimensionierte Bohrungen des Implantatbetts erreichen oder durch variable Implantatdesigns. BTI bietet hierbei mit drei verschiedenen Plattformen in allen gängigen Durchmessern und Längen eine maximale Variabilität. Somit erreicht man bei geringerer Knochendichte die Festigkeit des Implantats nicht über die Länge, sondern über den Durchmesser, das Bohrprotokoll und die Implantatgeometrie. Das neue Core-X Implantat etwa verfügt über weit ausladende Gewindegänge, die geringen physiologischen Druck auf die Kompaktaschicht erzeugen.

**Welche Anforderungen stellen Sie an ein Implantatsystem, das auch bei ungünstiger Knochensituation eine sehr gute Primärstabilität liefern soll?**

Wir müssen auf jede ungünstige Knochensituation möglichst vielfältig reagieren können und auch bei atrophierten Kiefersituationen vor allem im Seitenzahnbereich die Möglichkeit haben, die Länge des Implantats zu verringern und kurze

oder durchmesserreduzierte Implantate setzen zu können. BTI bietet uns viele Möglichkeiten, da die Längen ab 4,5 mm beginnen und es durchmesserreduzierte Implantate ab 2,5 mm gibt. Ein aggressives Gewinde, wie bei Core-X, ermöglicht es uns bei diversen Knochenverhältnissen die anzustrebende Primärstabilität zu erreichen. In kaum fehlerverzeihenden und schwierigen oralchirurgischen Situationen ist zudem die Implantatoberfläche wichtig. Die superhydrophile UnicCa-Oberfläche von BTI, die mit Calciumionen modifiziert ist und so Thrombozyten bindet, ist wahrlich einzigartig und verbessert meiner Erfahrung nach die Erfolgsrate für Patient und Behandler.

**Wie sind Ihre klinischen Erfahrungen mit Core-X?**

Ich habe Core-X hauptsächlich im Oberkiefer bei Knochensituationen mit ausgeprägten Spongiosaanteilen verwendet. Ich war begeistert, da man mittels vereinfachtem Bohrprotokoll und den schneidenden, weiten Gewinden ‚einfach‘ die angepeilte Position und Primärstabilität des Implantats erreicht. Aber auch in kompakteren Situationen im Unterkiefer war ich unter anderem bei Sofortimplantationen glücklich über diese Erneuerung. Wir vergrößern die Anlagefläche von vitalen Knochensegmenten auf der schon angesprochenen UnicCa-Oberfläche und nutzen die Möglichkeit, auf jede Indikation individuell reagieren zu können. Außerdem ist die Prothetik unverändert und einheitlich mit der 3,5-Plattform, wie bei dem schon bekannten Core-Implantat, versehen.

**Für welche Patientenfälle ist es passend?**

Sicherlich bei strukturschwachen, spongiösen Knochenverhältnissen und bei quantitativem Knochendefizit nach Atrophie. Erhebliche Vorteile ergeben sich auch für Sofortimplantationen, besonders im ästhetisch wichtigen Areal. Es gibt meiner Meinung nach keine Kontraindikation für die Anwendung des neuen Core-X Implantats. Im harten D1 Knochen ist durch das aggressive, selbstschneidende Außengewinde allerdings Vorsicht geboten und zur Vermeidung von zu hohen Kräften ein kongruentes Implantatbett anzustreben.

**Vielen Dank für das interessante Gespräch. ●**




# WE FIGHT DIRTY.



## sterile + clean

Wer ist dabei?

sterile + dirty



(R)Evolution – **CHAMPIONS IMPLANTS**

SDS 1.2 – **SWISS DENTAL SOLUTIONS**

SDS 2.2 – **SWISS DENTAL SOLUTIONS**

ICX-Premium – **MEDENTIS MEDICAL**

Astra Tech EV – **DENTSPLY SIRONA**

Spiral SB/LA – **RITTER IMPLANTS**

Inverta – **SOUTHERN IMPLANTS**

whiteSKY – **BREDED MEDICAL**

Kontakt W – **BIOTECH DENTAL**

BlueDiamond – **MEGAGEN**

s-Clean SQ-SL – **DENTIS**

AnyRidge – **MEGAGEN**

SuperLine – **DENTIUM**

T6 torQ – **NUCLEOSS**

In-Kone – **GLOBAL D**

T6 – **NUCLEOSS**

UnicCa – **BTI**

Aufnahmen auf dem Raster-Elektronen-Mikroskop von neuen Implantaten - Beide Implantate mit CE-Zeichen waren steril verpackt für die Insertion bei Patienten.

Wir testen auch die in Ihrer Praxis verwendeten Implantatsysteme.

Nutzen Sie jetzt unsere unabhängige Qualitätsbewertung. Gewinnen Sie neue Patienten. Vermeiden Sie Risiken.



Stärken Sie das Vertrauen Ihrer Patienten

Werden Sie Mitglied!

Mehr Information:

[www.cleanimplant.com/dentists](http://www.cleanimplant.com/dentists)

LEAN IMPLANT  
FOUNDATION

The independent dental implant quality assessment.

# W&H feiert 60. Jubiläum in Deutschland

*1964 expandiert die österreichische W&H Dentalwerk Bürmoos GmbH mit einer ersten Vertriebstochter nach Deutschland. Diese Erfolgsgeschichte feiert nun 60. Geburtstag. Grund genug, gemeinsam mit W&H einen Blick in die Vergangenheit und die Zukunft zu werfen.*



## Interview mit Stefan Rippel

Geschäftsleitung Marketing & Vertrieb bei W&H Deutschland und W&H Austria

### **60 Jahre W&H in Deutschland sind wahrlich ein Grund zum Feiern. Wie begann diese Erfolgsgeschichte genau?**

Unter dem Namen ‚W&H Dental-Vertrieb Dentalwerk Bürmoos‘ wurde 1964 die erste Vertriebsorganisation des W&H Dentalwerks gegründet. Zu Beginn wurde das Unternehmen von Mitbegründerin Hilde Malata betreut und erst ein paar Jahre später die ersten Mitarbeiter eingestellt. Aufgrund des anhaltenden Expansionskurses bezog das deutsche Tochterunternehmen 1984 neue Büroräumlichkeiten in Laufen. Außendienstmitarbeiter gab es allerdings erst seit 1990.

### **Mit welchen Produkten startete W&H damals in den deutschen Markt und wie konnten die deutschen Zahnärzte von diesen überzeugt werden?**

Als feinmechanischer Betrieb lag unser Fokus in den ersten Jahren eindeutig auf Hand- und Winkelstücken. Auch Geräte für das Dentallabor bzw. für Zahntechniker hatten wir bereits früh im Portfolio. Ab den 1980er-Jahren kamen dann Produkte aus anderen Anwendungsbereichen hinzu.

### **Wie würden Sie das Wachstum von W&H in Deutschland bis in die 2000er-Jahre zusammenfassen?**

Durch die hohe Qualität der Hand- und Winkelstücke und eigene Patente konnten wir ein rasches Wachstum und immer mehr zufriedene Anwender am deutschen Markt gewinnen. Wir blieben stets am Zahn der Zeit und entwickelten eigene Produkte weiter. Durch das wachsende Vertrauen der Kunden etablierten wir uns zudem in vielen verschiedenen Produktbereichen. Mit der Assistina brachten wir im Jahr 1992 beispielsweise das erste Pflegegerät für Hand- und Winkelstücke auf den Markt und platzierten uns auch als Experten in der Hygiene und Pflege. Mit der Einführung des Lisa-Sterilisators in den 2000ern gelang es uns, den ersten ausschließlichen Klasse-B Sterilisator international in der Dentalbranche einzuführen. Heute ist W&H Komplettanbieter im Segment Praxishygiene. Zur Wachstums-

steigerung beigetragen hat natürlich auch die Einführung eines eigenen Außendienstes in Deutschland.

### **W&H ist insbesondere bei Implantologen und Oralchirurgen als zuverlässiger Partner bekannt. Was ist die Grundlage dieser guten Beziehung?**

In den 2000ern entwickelten wir die Chirurgieeinheit Implantmed mit borstenlosem Motor. Der Clou: Das Gerät ist quasi wartungsfrei und hat einen bis dato unbekannt hohen Drehmoment. Damit wurde Implantmed schnell zu einem Liebling der Implantologen und Oralchirurgen. Mit sterilisierbarem Motor und Kabel, fünf verschiedenen Programmen sowie der einfachen und sicheren Bedienung sorgte Implantmed für Aufsehen in der Fachcommunity. Gleichzeitig wurde von uns ein spezielles Sortiment an Hand- und Winkelstücken für die Chirurgie entwickelt, um dem Anwender optimale Bedingungen in seiner täglichen Arbeit und bei allen Indikationen anbieten zu können. Durch mehr als 100 Hands-on-Workshops pro Jahr, geben wir den W&H-Anwendern dabei die Möglichkeit, die Produkte praxisnah auszuprobieren. Mit dem W&H ProService haben wir zusätzlich den Standard für Servicequalität definiert. Ob einfache Wartung oder umfassende Reparatur – wertvolles Know-how vom Hersteller ist unserer Meinung nach unabdingbar für den nachhaltigen und sicheren Einsatz der Produkte. Bei W&H gehört guter Service daher zum Selbstverständnis.

### **Wo liegt der aktuelle Fokus von W&H Deutschland?**


Wir möchten uns zukünftig vor allem noch stärker als Komplettanbieter in der Oralchirurgie und Implantologie, aber auch Hygiene und Pflege platzieren. In der Chirurgie ist das Implantmed der zentrale Mittelpunkt für den chirurgischen Workflow, welches durch verschiedene Produkte erweitert werden kann, wie etwa mit dem Piezomed-Modul für die Piezochirurgie oder mit Osstell Beacon für die Implantatstabilitätsmessung. Weitere wichtige Themen für uns sind Digitalisierung und Nachhaltigkeit, als zentrale Pfeiler der W&H-Unternehmensstrategie.

**Vielen Dank für das Gespräch.** ●



#whdentalde  
f @ in ▶  
video.wh.com

W&H Deutschland GmbH  
office.de@wh.com  
wh.com



# Der Durchbruch in der oralen Chirurgie

Jetzt kostenlos  
testen! Mehr Infos:



## Piezochirurgie für Implantmed - jetzt als einfaches Add-on.

### Moderne Piezochirurgie für Ihr Implantmed.

Das Piezomed Modul ist der Game Changer in der Piezochirurgie. Als einfache Add-on-Lösung kann es mit Implantmed Plus kombiniert werden. Damit durchbricht W&H erstmals Grenzen in der chirurgischen Anwendung. Geballte Kompetenz verschmilzt zu einem faszinierenden modularen System.



piezomed  
module

## Irgendetwas hat Osstem wohl richtig gemacht ...

*Eine der größten Rückkaufaktionen für Intraoralscanner, das umfangreiche Implantatangebot zu einem interessanten Preis-Leistungsverhältnis und nun ein neuer Geschäftsführer für die deutsche Niederlassung von Osstem Implant. Zeit für ein paar Fragen.*

**Interview mit Chang Won Lee**

Geschäftsführer Osstem Implant Deutschland



### **Herr Lee, wo sehen Sie die Herausforderung für die Dentalindustrie im Jahr 2024?**

Wir konzentrieren uns intensiv auf unsere Rolle als zahnmedizinischer Komplettanbieter und setzen stets einen sehr hohen Qualitätsanspruch an uns und unsere Produkte, was sich in der Zufriedenheit unserer Kunden widerspiegelt. Ich finde, dass es kein Wunder ist, dass die Nachfrage bezüglich unseres Implantatangebots weltweit unangefochten an der Spitze zu finden ist.

### **Auf welches spannende Projekt freuen Sie sich im Jahr 2024 am meisten?**

Vor meiner jetzigen Aufgabe als Geschäftsführer von Osstem Implant Deutschland, habe ich in Russland und Kasachstan gearbeitet und dort eine solide Vertriebsbasis aufbauen können. Nun ist es unser Ziel, dass Osstem Implant auch auf dem deutschen Markt die Poleposition einnimmt. Besonders gut hat sich das TS-Implantatsystem auf dem hiesigen Markt etablieren können. Dieses möchten wir in diesem Jahr noch komplett in den digitalen Workflow integrieren. Im gleichen Zuge planen wir außerdem, unsere Kompetenz im digitalen Workflow zu stärken und weiter auszubauen.

### **Damit wären wir beim Stichwort digitaler Workflow. Aktuell macht Osstem Implant durch eine IOS-Rückkaufaktion von sich reden. Um was geht es dabei?**

Bis Jahresende 2024 haben wir ein Spezialangebot für unsere IOS-Kunden ins Leben gerufen. Wir bieten unseren Kunden den neuen Medit i700 zu einem vergünstigten Preis an, wenn sie uns im Gegenzug ihre alten Intraoralscanner zurückgeben. Beim Medit i700 handelt es sich übrigens um einen Intraoralscanner der absoluten Spitzenklasse. Er vereint robuste Hardware mit einer intelligenten KI-gestützten Software, die insbesondere das Scanverfahren zur Herstellung von Implantatprothesen zum Kinderspiel werden lässt. Die ScanBody Matching-Funktion enthält die komplette Osstem-Bibliothek und ermöglicht so eine genauere und schnellere Erfassung der Scandaten.

### **Lassen Sie uns noch über die Osstem Implantate sprechen. Welche besondere Rolle haben die TS-Implantate inne?**

Die TS-Serie zählt zu unserem meistverkauften Implantat-System. Das liegt vor allem am unschlagbaren Preis-Leistungsverhältnis dieser Implantatserie. Dank des sehr hohen weltweiten Produktionsaufkommens ist es uns möglich, faire Preise bei gleichzeitig hoher Qualität zu vereinen. Es ist uns als einem der Globalplayer möglich, sehr viel effizienter zu produzieren. Diese günstigeren Herstellungskosten geben wir als direkten Preisvorteil an unsere Kunden weiter.

### **Welche Wahlmöglichkeiten hat ein Implantologe beim TS-Implantat?**

Der konische Implantatkörper steht den Kunden in 1,5° oder 6° zur Verfügung. Die Oberfläche ist grundsätzlich mit Alumina sandgestrahlt und mit Säure vorbehandelt beziehungsweise konditioniert. Neben Alumina sandgestrahlt steht noch die hydrophile Liquid Variante zur Verfügung. Ende 2024 folgt die nächste Generation, die mit einer Spezialbeschichtung ausgestattet sein wird. Das TS-Implantatkörper-Design ermöglicht eine einfache Tiefenkontrolle und bietet eine hohe Primärstabilität. Verschiedene Durchmesser- und Längenoptionen ermöglichen Zahnärzten eine weniger invasive Behandlung der Patienten.

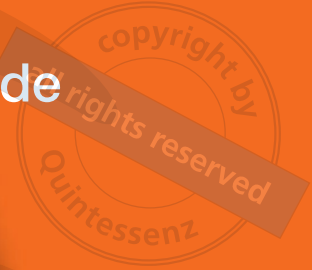### **Wie liegt für den Implantologen der besondere Reiz beim TS-Implantat?**

Die TS-Serie bewirbt sich in Deutschlands Praxen als Eco-Implantat, also für Patientenfälle, bei denen weder spezielle noch Premium-Implantate gefragt sind. Wenn das TS-Implantat kompliziert wäre oder weder Preis noch Qualität stimmen würden, dann wäre es nicht die Nummer 1. Aber eben weil es die Nummer 1 ist, können auch Neu-Kunden direkt von unserer effizienten Produktion profitieren. Irgendwas haben wir also richtig gemacht.

**Vielen Dank für das interessante Gespräch. ●**



# Entfesseln Sie die Zukunft der Zahnheilkunde mit dem Medit i700!



## Schnell: Scannen in Rekordzeit

Scannen als ein komfortables Erlebnis für Zahnarzt und Patient mit bis zu 70 Bildern pro Sekunde. Der i700 definiert Geschwindigkeit neu und arbeitet bis zu 2x schneller als herkömmliche Modelle.



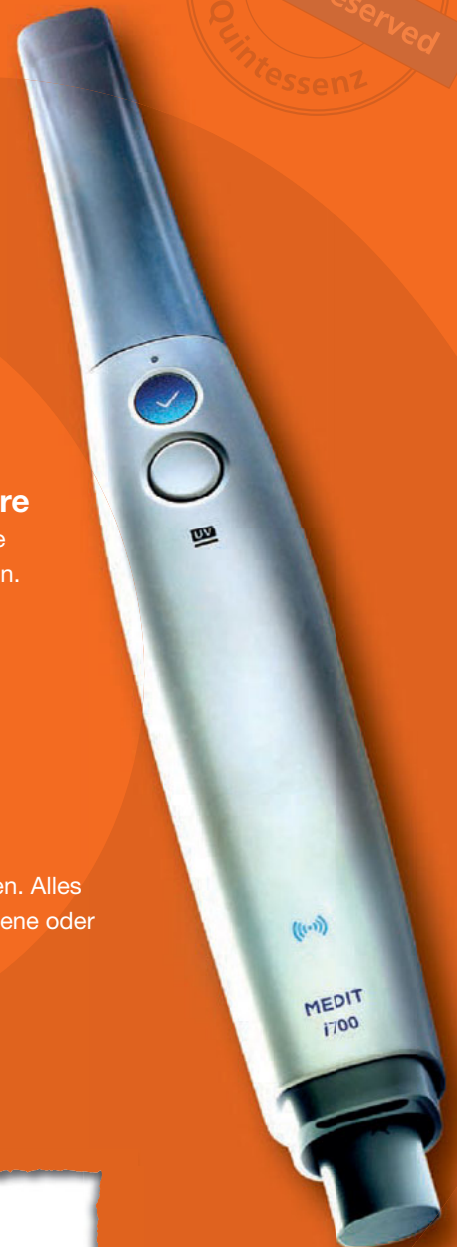## Smart: Intelligente Software, starke Hardware

Leistungsfähige Hardware kombiniert mit intelligenter Software als Schlüssel um das volle Potential Ihrer Praxis auszuschöpfen. Mit Medit Link, einem vollständig offenen System, erleben Sie intelligente Funktionen und Apps.




## Handlich: Komfortabel und federleicht

Ergänzung digitaler Zahnmedizin mit fortschrittlichster Scantechnologie für die bessere Versorgung ihrer Patienten. Alles verpackt in federleichten 245 Gramm für die kabelgebundene oder 328 Gramm für die kabellose Version!



### Jetzt TradeIN-Prämie sichern!

Tauschen Sie Ihren alten Intraoralscanner gegen den Medit **i700** oder den **i700 wireless**. Es ist die perfekte Gelegenheit, Ihre Praxisausstattung zu modernisieren und gleichzeitig von exklusiven Vorteilen zu profitieren!



Entdecken Sie die Revolution in der digitalen Zahnmedizin mit dem Medit i700! Die UV-C-LED Desinfektion garantiert höchste Hygienestandards, während die 180° Wendespitzen und die Fernbedienung mit einer Taste ultimative Vielseitigkeit bieten. Bieten Sie Ihren Patienten ein verbessertes Beratungserlebnis und optimieren Sie die Kommunikation mit Laborpartnern durch das Cloud-basierte Echtzeitsystem. Treten Sie der Medit-Familie bei, entfesseln Sie das Potenzial Ihrer Klinik und gestalten Sie die Zukunft der digitalen Zahnheilkunde. Beginnen Sie noch heute Ihre Reise mit dem Medit i700!

✉ [bestellung@osstem.de](mailto:bestellung@osstem.de)

☎ +49 (0)6196 777 5501

🌐 [www.osstem.de](http://www.osstem.de)

**OSSTEM**<sup>®</sup>  
IMPLANT

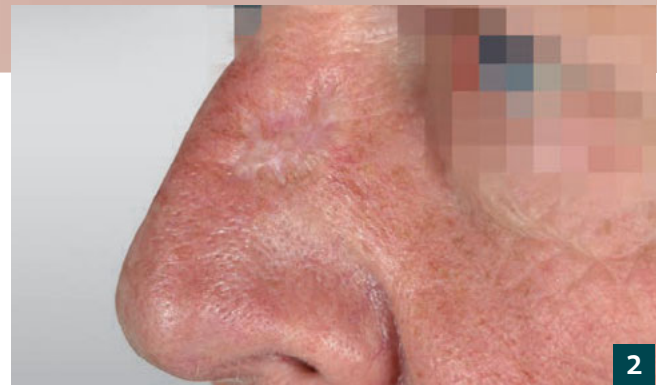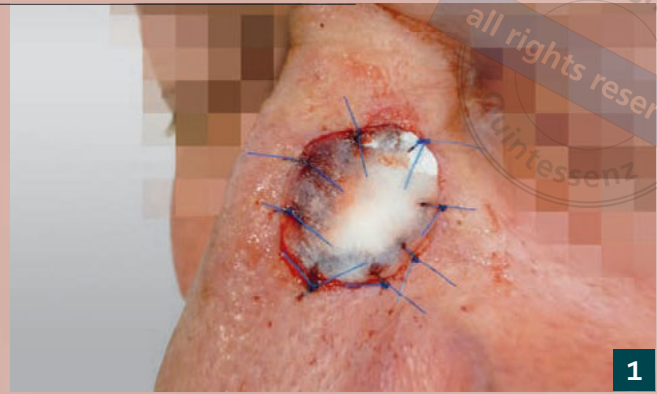# Behandlung extraoraler Hautdefekte

Die resorbierbare porcine Kollagenmatrix Geistlich Mucograft kann ab sofort auch zur extraoralen Wundversorgung von Hautdefekten im Gesichts- und Kopfbereich verwendet werden. Ermöglicht wird dies durch eine Indikationserweiterung im Rahmen der MDR. Damit positioniert sich Geistlich klar als Experte für hochwertige Biomaterialien, erstmals auch in einem neuen Indikationsgebiet.

In der oralen Anwendung kann die Geistlich Mucograft als Alternative zum freien Schleimhaut- oder Bindegewebs- transplantat verwendet werden. Sie gilt als etabliertes Medizinprodukt zur Augmentation von Weichgewebe sowie zur Verbreiterung keratinisierter Mucosa. Die zweischichtige, nicht vernetzte Kollagenmatrix zeichnet sich durch eine Einheilung ohne Fremdkörperreaktion aus und ermöglicht eine schnelle Geweberegeneration durch eine unauffällige, druck- und spannungsfreie Integration der Geistlich Mucograft ins Umgebungsgewebe. Fixiert werden kann die Kollagematrix beispielsweise mittels Einzelknopfnähten, vollkommen ohne Verzug des umliegenden Gewebes.

## Behandlung von Hautdefekten im Gesichts- und Kopfbereich

Durch die Indikationserweiterung im Rahmen der Medical Device Regulation (MDR) vergrößert sich ab sofort das Behandlungsspektrum der Kollagenmatrix um die Behandlung extraoraler Hautdefekte und Hautwunden am Kopf. Damit setzt das Schweizer Familienunternehmen Geistlich einen weiteren Meilenstein in der Weichgeweberegeneration und baut seine Positionierung als Experte für hochwertige Biomaterialien erstmals auch im extraoralen Indikationsgebiet weiter aus. Von besonderer Relevanz dürfte die Indikationserweiterung für chirurgisch tätige Ärzte sein, die sich mit der Thematik der Resektion von Tumoren im Kopf-Hals-Bereich, wie zum Beispiel Basalzell- oder Plattenepithelkarzinome, und der daraus folgenden Wundversorgung auseinandersetzen (MKG-Chirurgie, plastische Chirurgie, Dermatologie et cetera). Als Goldstandard bei der Versorgung von Hautdefekten gelten lokale Verschiebelappenplastiken. Sollte eine Lappenplastik vom Behandler jedoch als nur bedingt oder nicht geeignet eingestuft werden, kann alternativ ein autologes Hauttrans-



plantat oder die Geistlich Mucograft zur Gewebe- und Defektregeneration angewendet werden.

## „Vergleichbare Ergebnisse“ wie beim Hauttransplantat

In der Zulassungsstudie zur extraoralen Anwendung der Geistlich Mucograft konnte gezeigt werden, dass ihre Verwendung nach Tumorresektion im Kopfbereich gegenüber autologen Hauttransplantaten zu vergleichbaren Ergebnissen führt. Hervorzuheben ist, dass bei Verwendung der Geistlich Mucograft auf eine Gewebeentnahme, wie bei der Behandlung durch ein autologes Hauttransplantat, verzichtet werden kann. Das Produkt ist gut mit dem Wundrand vernähbar beziehungsweise mit Nähten fixierbar und unterstützt die Wundheilung. Patienten profitieren außerdem von einer kurzen OP-Zeit mit einfacher Nachversorgung und schnellem Heilungsverlauf.

## Einsatzmöglichkeiten der Geistlich Mucograft im Kopfbereich

Bei der Auswahl möglicher extraoraler Indikationsbereiche sind defektspezifische Faktoren, wie beispielsweise die Defektlokalisation, Verschiebbarkeit der Haut beziehungsweise des Defektareals, Intensität der Bewegung, Dicke des Umgebungsgewebes ebenso wie patientenspezifische Parameter zu beachten. ●

1 Druck- und spannungsfreie Applikation der Geistlich Mucograft in den Hautdefekt, mit Einzelknopfnähten fixiert.

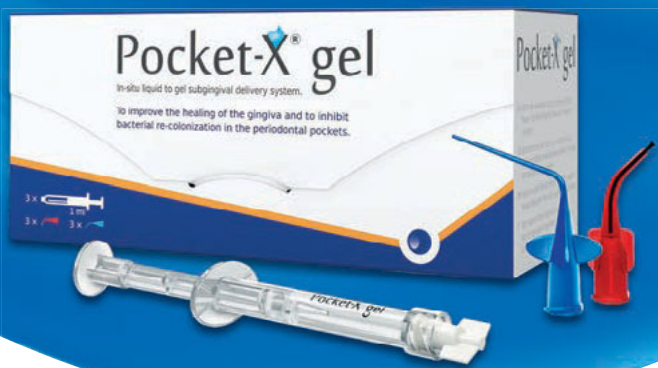2 1,5 Jahre nach Tumorresektion: Die Narbe zeigt sich leicht hypotroph, ohne Gewebeverzug und unauffällig.



Geistlich



Als Teil der  
routinemäßigen  
Parodontalbehand-  
lung und Zusatz-  
behandlung nach  
subgingivaler  
Instrumentierung



# Pocket-X® Gel



Einfach in der Anwendung. Doppelt in der Wirkung.

Vertrieb Deutschland:  
Geistlich Biomaterials Vertriebsgesellschaft mbH  
76534 Baden-Baden | Schöckstraße 4  
Tel. 07223 9624-0 | Fax 07223 9624-10  
info.de@geistlich.com | www.geistlich.de

Hersteller: Tree of Life Pharma Ltd. | Israel

leading regeneration


# Nobel Biocare creos: Erweitertes regeneratives Portfolio

Die bei Klinikern sehr beliebte regenerative Produktlinie von Nobel Biocare, creos, wurde um einige Komponenten erweitert. Wie immer kamen die Impulse direkt aus der Praxis, und nun erweitern ein monofiles PTFE-Nahtmaterial, Fixiersysteme, Wundauflagen und weitere Premium-Membranen das bestehende wissenschaftlich fundierte regenerative Portfolio.

Das Nahtmaterial creos syntostitch wurde speziell für zahnärztliche Knochentransplantationen und Implantatversorgungen entwickelt, bei denen ein weiches monofiles Nahtmaterial erwünscht ist. Die Struktur verhindert das Eindringen von Bakterien in den Operationsbereich. „Ich mag das syntostitch von creos wegen seiner Stärke, der hochwertigen Nadeln und seiner Handhabung. Noch wichtiger: Meine Patienten mögen es, weil es weich und leicht zu reinigen ist und keinerlei Geschwüre oder Entzündungen verursacht“, sagt Dr. Pedro Peña, Oralchirurg aus Spanien.

## Gute Handhabung und Verlässlichkeit

creos xenofill ist ein in drei verschiedenen Formen und Größen erhältliches Wundauflagematerial und wird aus hochgereinigtem bovinem Kollagen hergestellt. Die Verbände werden zur Blutstillung, zum Schutz des Wundbetts und zur Unterstützung der Wundheilung bei der Behandlung chirurgischer Wunden, Extraktionsstellen, nicht infizierten oder nicht viralen Zahnwunden und anderen Indikationen verwendet. In der Regel wird es innerhalb von 30 Tagen rückstandslos resorbiert. Die creos-Schraubenfixierung bietet Fixierungsinstrumente und eine Vielzahl an Schrauben für die schnelle, einfache und sichere Platzierung von Membranen, Knochenblöcken und Spannschrauben. Die Schrauben können dank einer speziellen Konstruktion sehr leicht aufgenommen und stabil in den Operationsbereich eingebracht werden. Durch die selbstschneidende Konstruktion dringen die Schrauben in den kortikalen Knochen ein, ohne dass Vorbohrungen erforderlich sind oder gar ein Hammer verwendet werden muss. Dr. Giorgio Tabanella, Parodontologe aus Italien: „Ich mag die Fixierung mit creos-Schrauben, weil sie meine Membran verlässlich über mehrere Monate an Ort und Stelle halten, sie sich leicht in den kortikalen Knochen einbringen lassen und



ich sie dank des Gegenwinkels auch in schwierigen Bereichen platzieren kann.“

## Weitere Membran-Variationen

Eine resorbierbare, feste und dauerhafte Kollagenmembran mit optimierter Flexibilität und hoher Zugfestigkeit ist creos xenofirm. Mit einer Resorptionszeit von 26 bis 38 Wochen bietet sie Praktikern neben dem bekannten xenoprotect eine weitere Option für verschiedene GBR-Verfahren, wenn ein festeres Handling oder eine längere Barrierefunktion gewünscht sind. Auch die syntoprotect-Produktlinie wurde um neue Formen, Größen und Verpackungsoptionen erweitert. So bietet creos von Nobel Biocare den Behandlern genau die Auswahlmöglichkeiten, die auf ihre spezifischen Bedürfnisse zugeschnitten sind. Stefan Lieb, Geschäftsführer DACH und Nordics, fasst zusammen: „Nobel Biocare ist mehr als ein Implantathersteller. Wir wollen bevorzugter Partner für die Patientenversorgung sein. Mit unseren hochwertigen regenerativen Produkten verbessern wir den zahnmedizinischen Arbeitsablauf in der Praxis. Unser umfassendes Portfolio bietet Qualitätsprodukte für Anwender und deren Patienten mit den zusätzlichen Vorteilen eines bequemen Einkaufs und beispiellosen Supports.“

1 Dr. Pedro Peña: „Meine Patienten mögen das syntostitch von creos, weil es keinerlei Entzündungen verursacht.“

2 Dr. Giorgio Tabanella: „Die creos-Schrauben halten meine Membran verlässlich an Ort und Stelle.“

3 Stefan Lieb: „Nobel Biocare ist mehr als ein Implantathersteller.“



# (S)implantology statt Implantology.

## Neu bei Nobel Biocare: Das MultiNeO™ Implantatsystem.

MultiNeO™ ist nicht nur besonders günstig – es bietet zudem Qualität und Sicherheit auf höchstem Niveau. Und dazu volle Flexibilität, weil es einzeln bestellt werden kann und immer komplett einsatzbereit geliefert wird. Einfach in der Anwendung, einfach überzeugend, einfach erfolgreich – deshalb (S)implantology statt Implantology.

Mehr Informationen und Bestellmöglichkeiten finden Sie hier: <https://alpha-bio.net/de/multineo/>  
Sie können natürlich auch unseren Kundenservice unter **0221 50085590** anrufen oder eine Mail senden an [order.germany@nobelbiocare.com](mailto:order.germany@nobelbiocare.com)  
Wir freuen uns einfach auf Sie.

**89€**je Implantat inklusive  
Deckschraube



FLONHEIM

## Praxisnahe Fortbildung an der Champions Future Academy

*Ungebrochen ist die dentale Implantologie einer der dynamischsten sich stetig weiterentwickelnden Bereiche in der Zahnmedizin. Umso mehr tut kontinuierliche Fort- und Weiterbildung not. Zahnmediziner beklagen dabei oft das mangelnde praktische Angebot. Anders in der Champions Future Academy in Flonheim!*

Im Mittelpunkt stehen an der Flonheimer Future Academy minimalinvasive implantologische Protokolle. Das seit mehr als 28 Jahren erfolgreich etablierte MIMI-Verfahren und auch die Therapie mit den zweiteiligen (R)evolutions-Implantaten wird dabei vor allem durch „learning by doing“ vermittelt. Dr. Armin Nedjat und weiteren erfahrenen Referenten wie Dr. Gerhard Quasigroch geht es darum, die dentale Implantologie zu entmystifizieren: „Nach wie vor zögern viel zu viele Kolleginnen und Kollegen, selber implantologisch tätig zu werden, weil sie glauben, dass es ohne DVT, technisch enorm hochgerüstete Praxis und digital gestützte Verfahren gar nicht mehr geht“, beklagt Dr. Nedjat. Der Respekt vor der durchaus komplexen Implantologie soll gewahrt bleiben, unbegründete Berührungsängste aber abgebaut werden.

### Keine Operation am offenen Herzen

So betritt Dr. Nedjat nach einer passenden Video-Einspielung zu Beginn der Fortbildung in einem schweren Raumanzug die Bühne als satirischen Bezug auf die für den Patienten verstörende bisweilen völlig übertriebene OP-Ausrüstung „wie bei einer Operation am offenen Herzen“. Nicht einmal ein Mikromotor wird benötigt; es reicht das grüne Winkelstück, bei



transgingivalem Vorgehen für die ersten 1 bis 2 mm des kortikalen Knochens das rote Winkelstück mit Wasserkühlung. Viele Teilnehmende, die bereits erste Erfahrungen mit Lappenbildung und Implantationen sammeln konnten, sind sichtbar überrascht über Tools und Techniken, wie die kostenlose CNIP-Navigation, und über die Einfachheit der Champions Guides, Position Guides und die „ossäre Metamorphose“ von D4- in D2-Knochen mittels der WS-Condenser bei der Versorgung schmaler Kiefer und der Sofortimplantation. Auch bei Fällen mit einer apikalen Aufhellung oder Granulom-Bildung ist eine Sofortimplantation direkt nach der Extraktion möglich. Mit dem MIMI-Verfahren und den dazugehörigen Kugelkopf- oder Vierkantimplantaten erhalten alle Patienten spätestens innerhalb von drei Monaten eine hochwertige prothetische Versorgung. Können vier Pfeiler gesetzt werden, besteht sogar die Möglichkeit, den Zahnersatz sofort im selben Eingriff oder innerhalb von nur einer Woche postoperativ einzugliedern. Auch der interne, direkte Sinuslift und das von Dr. Ernst Fuchs-Schaller begründete MIMI-II-Ver-

**1** Das macht Mut: Viele junge Teilnehmer und darunter viele Frauen!

**2** Erste Übungen am Modell.

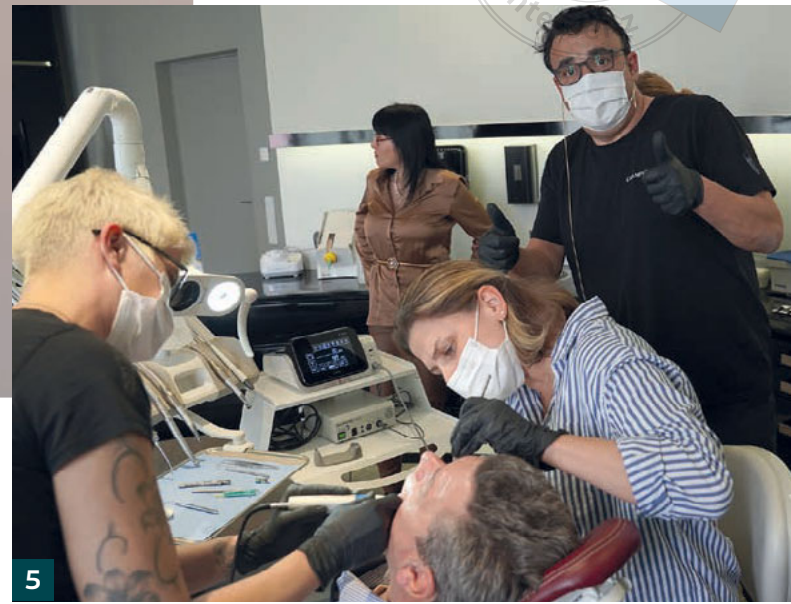



3



4



5

fahren für die Distraction und Implantation hochatropher Kiefer werden praxisnah vermittelt. Immer wieder werden weitere praktische Tipps, Tricks und hilfreiche Tools eingestreut, wie die Gewinnung autologen Knochenersatzmaterials aus patienteneigenen Zähnen mittels des Smart Grinders, die optimale Wundversorgung ohne Naht und Heilungsförderung durch das innovative Blood Stop Pflaster, der multifunktionale Shuttle bei den zweiteiligen (R)evolutions-Implantaten, die Hybridschraube Georgi oder der Gingivaformer Quasi-Georgi. „Aus der Praxis für die Praxis“ ist hier ganz klar kein reiner Marketing-Slogan.

### Wenig Theorie, viel Praxis

Der Vormittag gehört der theoretischen Einführung. Auch hier entsteht durch die gezielte Limitierung der Teilnehmenden auf nur um die 25 bereits eine hohe Dynamik. Fragen schwirren hin und her und es ergeben sich zwischen dem Referenten, dem Publikum sowie bei den Teilnehmenden untereinander viele lebendige Diskussionen. Man kann spüren, wie die Scheu von vielen abfällt und sie sich auf den angekündig-

ten praktischen Teil zu freuen beginnen. Der lässt dann auch nicht lange auf sich warten. Nach kurzen Übungen am Modell und einigen Videos zu den einzelnen Verfahren geht es in die Live-OPs. Unter Supervision werden mit dem MIMI-Verfahren erste Implantate gesetzt. Die Freude an der Einfachheit des Vorgehens ist nicht nur den Teilnehmern, sondern auch den Patienten deutlich anzusehen: Nach dem Eingriff stellen sich ausnahmslos alle erstaunlich schmerzfrei, fröhlich und sichtbar wenig angeschlagen dem Fortbildungskurs im Saal vor und loben das angenehme Verfahren. Aber auch der interne direkte Sinuslift und die MIMI-II-Technik werden eingeübt. Noch am selben Abend hat jeder Kursteilnehmer mindestens ein Implantat selbst gesetzt.

### Take Home Praxis statt Take Home Message

In der Champions Future Academy geht es darum, die Anwender mit modernsten, minimalinvasiven Techniken für die tägliche Praxis zu unterstützen. Während der gesamten Fortbildung werden die Teilnehmer durch Coaches und Supervisoren begleitet. Das am Wochenende in der Future Academy Erlernete sollen die Teilnehmer bestmöglich direkt am Montag darauf in der eigenen Praxis sicher, vorhersagbar und erfolgreich anwenden können. Die aufgeräumte Stimmung beim gemeinsamen BBQ am Abend und viele direkt geäußerte Pläne der Fortbildungsgruppe zeigten, dass die Future Academy wieder einmal sehr vielen eine neue implantologische Zukunft für ihre Praxis eröffnen konnte. ●

3 Dr. Gerhard Quasigroch arbeitet die Theorie zackig ab.

4 Alles zu sehen beim MIMI-Verfahren - auch ohne DVT und navigierte Implantologie.

5 Die Praxis läuft!



Foto: Shutterstock


WIEN



Prof. Dr. Istvan Urban



Prof. Dr. Rino Burkhardt



Asst. Prof. Dr. Juraj Brozović

## Resorba präsentiert: UBB Vienna 2024

*UBB - das steht für Urban, Burkhardt und Brozović und damit eine ganz besondere Masterclass. Am 29. und 30. November 2024 kann man die drei Meister des Knochen- und Weichgewebsmanagements sowie ihren Gast, Prof. Dr. Reinhard Gruber, in einem Symposium erleben.*

In seinem Vortrag wird Prof. Dr. Istvan Urban seine Sichtweisen zur vertikalen und horizontalen Augmentation mitteilen. Nach diesem Programmteil verstehen die Teilnehmer die Besonderheiten der chirurgischen Anatomie des Mundbodens, die chirurgischen Prinzipien der Kammaugmentation und sie lernen die Prinzipien des spannungsfreien Wundverschlusses nach vertikalen Augmentationen sowie die gelungene Weichgewebsrekonstruktion nach Kammaugmentation. „Wie verbessere ich die Ergebnisse in der parodontalen und periimplantären Weichgewebschirurgie?“, fragt Prof. Dr. Rino Burkhardt. „Tacit knowledge“ – das implizite chirurgische Wissen kommt hierbei neu auf den Prüfstand. Welche Bedeutung haben Soft Skills wie die intraoperative Entscheidungsfindung, die korrekte Einschätzung der Situation und die Kommunikation? Wo liegen die Schwachpunkte bei den lebenslangen Lernstrategien vieler Chirurgen? Asst. Prof. Dr. Juraj Brozović widmet sich den Mysterien: „Die unsichtbaren Dinge bei Defektversorgungen und ästhetischen Augmentationen“ entscheiden oft über Erfolg oder Misserfolg. Die Teilnehmer werden die „verborgenen Säulen der Knochenaugmentation“ kennenlernen, die genaue Struktur eines Lappens und den modernsten Stand der Lappenmobilisation. Mit der mikrochirurgischen Vorgehensweise verbessert man signifikant die Vorhersagbarkeit beim Wundverschluss und erzielt bei kleinen bis mittleren Kieferkamm-Defekten dank biologisch orientierter, minimalinvasiver

Protokolle beste ästhetische Ergebnisse. Als „Special Guest“ führt Prof. Dr. Reinhard Gruber als führende Figur der lokalen Wiener Szene in die klinische Relevanz der biologischen Prinzipien der Osseointegration ein. Gewohnt praxisorientiert werden anhand von Histologien die Grundlagen der Osseointegration vermittelt, das Wissen um Osteoklasten und Osteoblasten aufgefrischt und die Bedeutung der Osteozyten für die dentale Implantologie und das pharmakologische Targeting von Rankl und Sost beleuchtet.

Am vorgeschalteten Hands on-Tag geht es unter der Leitung von Asst. Prof. Dr. Juraj Brozović um die Augmentatabdeckung mit dem Six-Zero-Standard, einem betont minimalinvasiven mikrochirurgischen Ansatz, und besonders raffinierten Naht-Techniken beim Wundmanagement. Wo ist daneben der „Point of no return“ bei der Freilegung des Periosts und der Lappenmobilisation?

Die Masterclasses jedes einzelnen der hier versammelten Referenten sind weit im Voraus ausgebucht. Diese Experten im Verbund erleben zu können, sollte sich kein parodontal- oder implantatchirurgisch interessierter Praktiker entgehen lassen. Den Rahmen für dieses Symposium der Sonderklasse bildet die historische Umgebung der von Kaiser Franz Joseph I. begründeten Kaiserlichen Hofreitschule aus dem 19. Jahrhundert. Im heutigen Hotel der Autograph Collection verschmelzen die aristokratischen Kostbarkeiten der einstigen K.u.K.-Monarchie hochelegant mit modernen Elementen. ●

Save the dates  
SYMPOSIUM VENUE  
29. November 2024 - Workshop  
30. November 2024 - Symposium



UBB steht für Urban, Burkhardt und Brozović - und für ein exklusives Symposium mit limitierter Teilnehmerzahl.

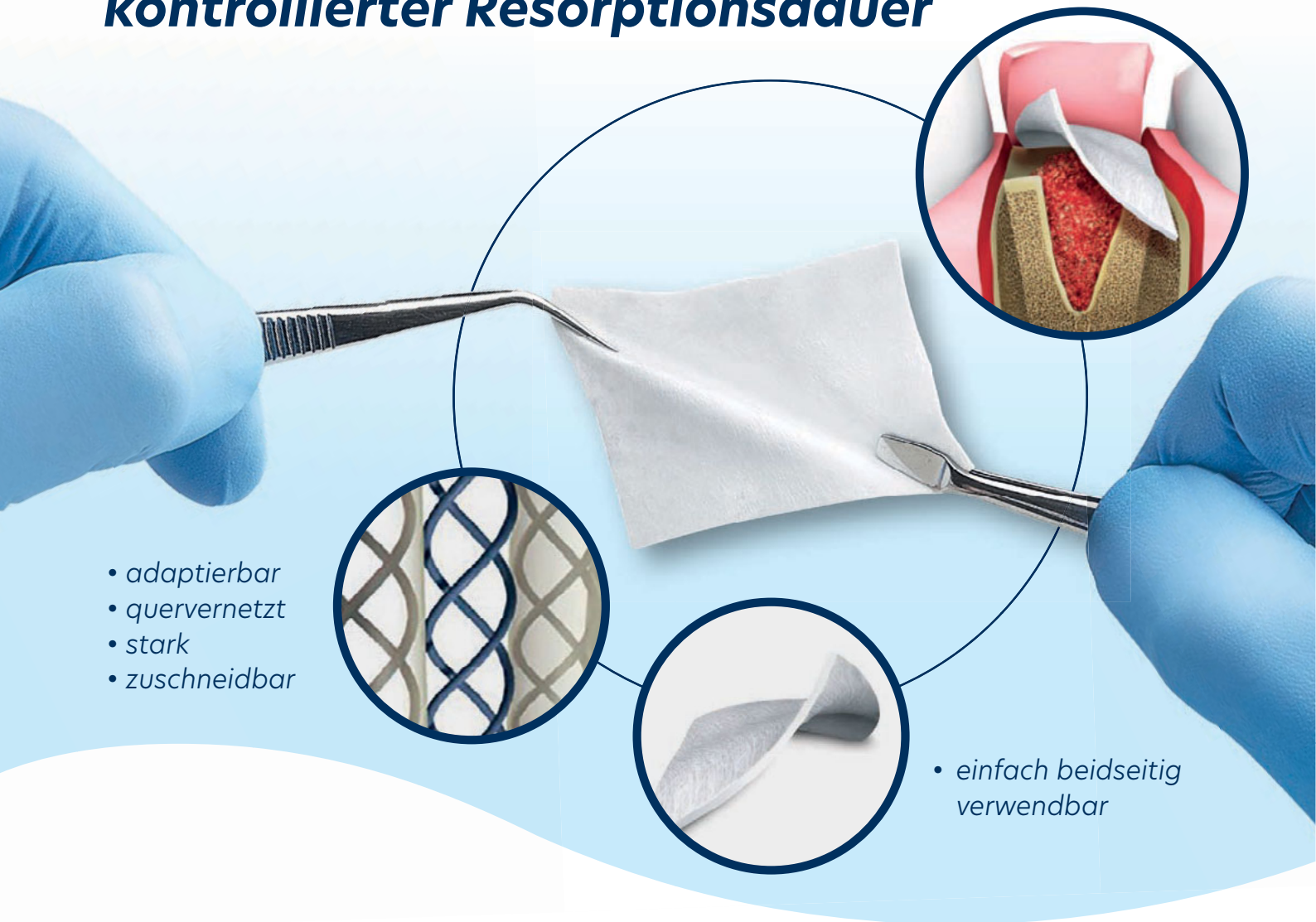


# RESORBA® EasyFlex

RESORBABLE COLLAGEN MEMBRANE



## Flexible Kollagenmembran mit kontrollierter Resorptionsdauer



- adaptierbar
- quervernetzt
- stark
- zuschneidbar

- einfach beidseitig verwendbar

RESORBA® EasyFlex ist eine resorbierbare Membran aus Kollagen der Schweinedermis für die gesteuerte Knochen- und Geweberegeneration (GBR und GTR). Dank seiner lang bewährten Biokompatibilität und niedrigen Immunogenität wird porcines Gewebe bereits seit vielen Jahren in verschiedenen Verfahren der Mund-, Kiefer- und Gesichtschirurgie eingesetzt.

RESORBA® EasyFlex ist eine quervernetzte Kollagenmembran, die eine vorhersagbare Resorptionsdauer und Flexibilität vereint. Sie hält die gewünschte Barrierefunktion 12 Wochen lang aufrecht.

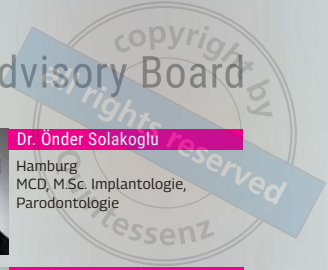
### Bestellinformation

REF	Größe	Inhalt
SB0701EZC1525	15 x 25 mm	1 Membran
SB0901EZC1525	15 x 25 mm	2 Membranen
SB0702EZC2030	20 x 30 mm	1 Membran
SB0703EZC3040	30 x 40 mm	1 Membran

Hersteller: Biomatlante SA, ZA Les Quatre Nations, 5 rue Edouard Belin, 44360 Vigneux de Bretagne, France



Advanced Medical Solutions



**Univ.-Prof. Dr. Dr. Bilal Al-Nawas**  
 Mainz  
 MKG-Chirurgie, Knochen- und Weichgewebsmanagement, EBM, Hygiene und Infektiologie

**ZT Uli Hauschild**  
 San Remo, Italien  
 Computergesteuerte Implantologie, Digitale Zahnmedizin, Komplexe Behandlungsplanung, Implantatprothetik, Ästhetik

**Prof. Dr. Thomas Ratajczak**  
 Sindelfingen, Ulm  
 Medizinrecht, Sozialrecht

**Dr. Önder Solakoglu**  
 Hamburg  
 MCD, M.Sc. Implantologie, Parodontologie

**Prof. Dr. Eduardo Anitua**  
 Vitoria, (Alava), Spanien  
 Regenerative Medizin, Implantologie, Prothetik

**Prof. Dr. Joachim S. Hermann**  
 Stuttgart  
 Implantologie, Parodontologie, Ästhetische Zahnmedizin

**Dr. Florian Rathe**  
 Forchheim  
 Parodontologie, Implantologie, Periimplantitistherapie, Ästhetische Zahnmedizin

**Dr. Thomas Staudt**  
 Frankfurt/Main  
 Implantologie, Laserzahnheilkunde

**Dr. Georg Bayer**  
 Landsberg am Lech  
 Implantologie, Knochenregeneration, Prothetik, Past Präsident DGÖI

**Dr. Frank Hoffmann**  
 Hamburg  
 Implantologie, Mukogingivalchirurgie, Perioprothetik

**Dr. Stefan Ries**  
 Wertheim  
 Implantologie

**Dr. Marius Steigmann**  
 Neckargemünd  
 Adjunct Clinical Associate Professor University of Michigan

**Dr. Sebastian Becher**  
 Düsseldorf  
 Parodontologie, Implantologie, Periimplantitis-Behandlung

**Dr. Oliver Hugo**  
 Berlin  
 M.Sc. Implantologie, Implantatprothetik, GBR, Sofortimplantationen, Hart- und Weichgewebsmanagement

**Prof. Dr. Georgios Romanos**  
 Stony Brook, New York, USA  
 Professor School of Dental Medicine Dept. of Periodontology

**Dr. Dr. Alexander Steiner**  
 Berlin  
 Implantologie, Epithetik

**Dr. Angela Bergmann**  
 Düsseldorf  
 Fachzahnärztin für ÖGW, Fachjournalistin, Infektionshygiene

**Eleni Kapogianni**  
 Schweinfurt  
 Implantatchirurgie, Implantatprothetik M.Sc. Parodontologie, M.Sc. Implantattherapie

**Prof. Dr. Dr. Daniel Rothamel**  
 Mönchengladbach  
 Implantologie, Augmentationen, Biomaterialien, MKG-Chirurgie

**Prof. Dr. Dr. Philipp Streckbein**  
 Limburg, Gießen  
 Mund-, Kiefer und Gesichtschirurgie, Implantologie, Knochenmanagement

**Prof. Dr. Fred Bergmann**  
 Viernheim  
 Oralchirurgie, Implantologie, PA Past Präsident DGÖI, ICOI

**Dr. Mario Kirste**  
 Frankfurt/Oder  
 Implantologie, Bone-Management

**Prof. Dr. Thea Rott**  
 Köln  
 M.Sc. Implantologie, Parodontologie, Ästhetische Zahnmedizin

**Dr. Dr. Anette Strunz**  
 Berlin  
 Fachärztin für Mund-, Kiefer-, Gesichtschirurgie, Implantologie, DVT, Pressesprecherin DGI

**Dr. Sven Marcus Beschnidt**  
 Baden-Baden  
 Implantologie, Spezialist für Prothetik

**Dr. Henriette Lerner**  
 Baden-Baden  
 Implantologie, Parodontologie, Ästhetische Zahnheilkunde

**Prof. Dr. Dr. Eik Schiegnitz M.Sc.**  
 Mainz  
 Implantologie, Oralchirurgie, Parodontologie

**Dr. Georg Taffet**  
 Rielasingen-Worblingen  
 M.Sc. Implantologie und Orale Chirurgie

**Dr. Peter Bongard**  
 Moers  
 Behandlungsplanung (funktionell/ästhetisch), Implantologie, Parodontologie

**Dr. Wolf-Ullrich Mehmke**  
 Chemnitz  
 Implantologie, Laserzahnheilkunde

**Priv.-Doz. Dr. Dr. Markus Schlee**  
 Forchheim  
 Implantologie, Parodontologie

**Dipl. ZT Olaf van Iperen**  
 Wachtberg  
 Implantologie, Ästhetik

**Dr. Michael Claar**  
 Kassel  
 Implantologie, Oralchirurgie

**Prof. Dr. Michael Payer**  
 Graz, Österreich  
 Orale Chirurgie, Implantologie, Geweberegeneration, Biomaterialien, Materialkunde

**Dr. Paul Schuh**  
 München  
 Implantologie, Parodontologie, digitale Zahnmedizin

**Dr. Alexa van Schöll**  
 Düsseldorf  
 Ästhetische Zahnmedizin, Implantologie, Implantatprothetik

**Dr. Annette Felderhoff-Fischer**  
 München  
 Oralchirurgie, Digitale Implantologie

**Dr. Pantelis Petrakakis**  
 Düsseldorf  
 Fachzahnarzt für ÖGW, Fachjournalist, Epidemiologie, Statistik, Dental Public Health

**Dr. Doris Seiz**  
 Kelsterbach  
 Implantologie, Oralchirurgie

**Dr. Bastian Wessing**  
 Berlin  
 Implantologie, Implantatprothetik, Hart- und Weichgewebsmanagement, GBR, Sofortimplantationen

**Dr. Sven Görrissen**  
 Kaltenkirchen  
 M.Sc. Implantologie, Knochenregeneration, Implantatprothetik, Vorstandsmitglied DGÖI

**Dr. Peter Ranzelzhofer**  
 München  
 Implantologie, Prothetik

**Univ.-Prof. Dr. Dr. Ralf Smeets**  
 Hamburg  
 MKG-Chirurgie, Implantologie, Hart- und Weichgewebsmanagement, Biomaterialien

**Dr. Dr. Bijan Zahedi**  
 Ratingen  
 Implantologie

Haben Sie eine Anregung oder Frage? Wünschen Sie ein spezielles Thema in **pip** oder möchten Sie mit einem Mitglied des **pip EA – Editorial Advisory Boards** Kontakt aufnehmen? Schreiben Sie einfach an: **ea@frag-pip.de**

**pip impressum**

**Herausgeber:**  
 Quintessenz Verlags-GmbH

**Gründungsherausgeberin:**  
 Marianne Steinbeck

**Chefredakteur:**  
 Sven Skupin  
 skupin@quintessenz.de

**Chefin vom Dienst:**  
 Dr. med. dent. Angela Bergmann  
 ab@frag-pip.de

**Chefredakteur Wissenschaft International:**  
 Dr. med. dent. Pantelis Petrakakis  
 pp@frag-pip.de

**Chefredakteure Klinik & Praxis:**  
 Dr. med. dent. Thomas Staudt  
 Dr. med. dent. Peter Ranzelzhofer

**Ressortleitung:**  
 Kerstin Jung  
 kj@kommunikation-dental.de

**Abo-/Leserservice:**  
 Adelina Hoffmann  
 abo@quintessenz.de

**Webdesign und Online-Support:**  
 Mike Kieschnick  
 mike@neondots.com

**Anzeigen & PR:**  
 Markus Queitsch  
 queitsch@quintessenz.de  
 Mob.+49 (0) 172 -933 71 33

**Grafik & Layout:**  
 Jan Szczepanski  
 info@szcpe.de

**Druck und Vertrieb:**  
 Gotteswinter und FIBO Druck- und Verlags GmbH  
 Joseph-Dollinger-Bogen 22,  
 80807 München  
 www.gfdruck.de

**Verlag:**  
 Quintessenz Verlags-GmbH  
 Iffentpfad 2-4 · 12107 Berlin  
 Tel.: +49 (0) 30 761 80-5  
 Fax: +49 (0) 30 761 80-680  
 www.quintessenz-publishing.com

Andere als mit redaktionseigenen Signaturen gezeichnete Beiträge und als redaktionsfremd gekennzeichnete Sonderleiste unterliegen nicht der Verantwortlichkeit

der Redaktion. Alle Rechte, auch das der Nutzung in elektronischen Datenbanken, sind dem Verlag vorbehalten.

Für unverlangt eingesandte Materialien wird keine Haftung übernommen. Bei Einlieferung von Manuskripten und sonstigen Materialien gilt das Einverständnis zur vollen oder auszugsweisen Veröffentlichung, auch in elektronischen Medien, als gegeben.

**Frequenz:**  
 6 x jährlich (Februar, April, Mai, August, September, November)  
 15. Jahrgang 2024  
 Es gilt die Anzeigenpreisliste, gültig ab 01.09.2023  
 Druckauflage: 16.161 Expl./Verbreit.  
 Auflage: 15.901 Expl.



IVW-geprüft I. Quartal 2024  
 IVW-geprüfte Auflage – klare Basis und Sicherheit für Werbekunden

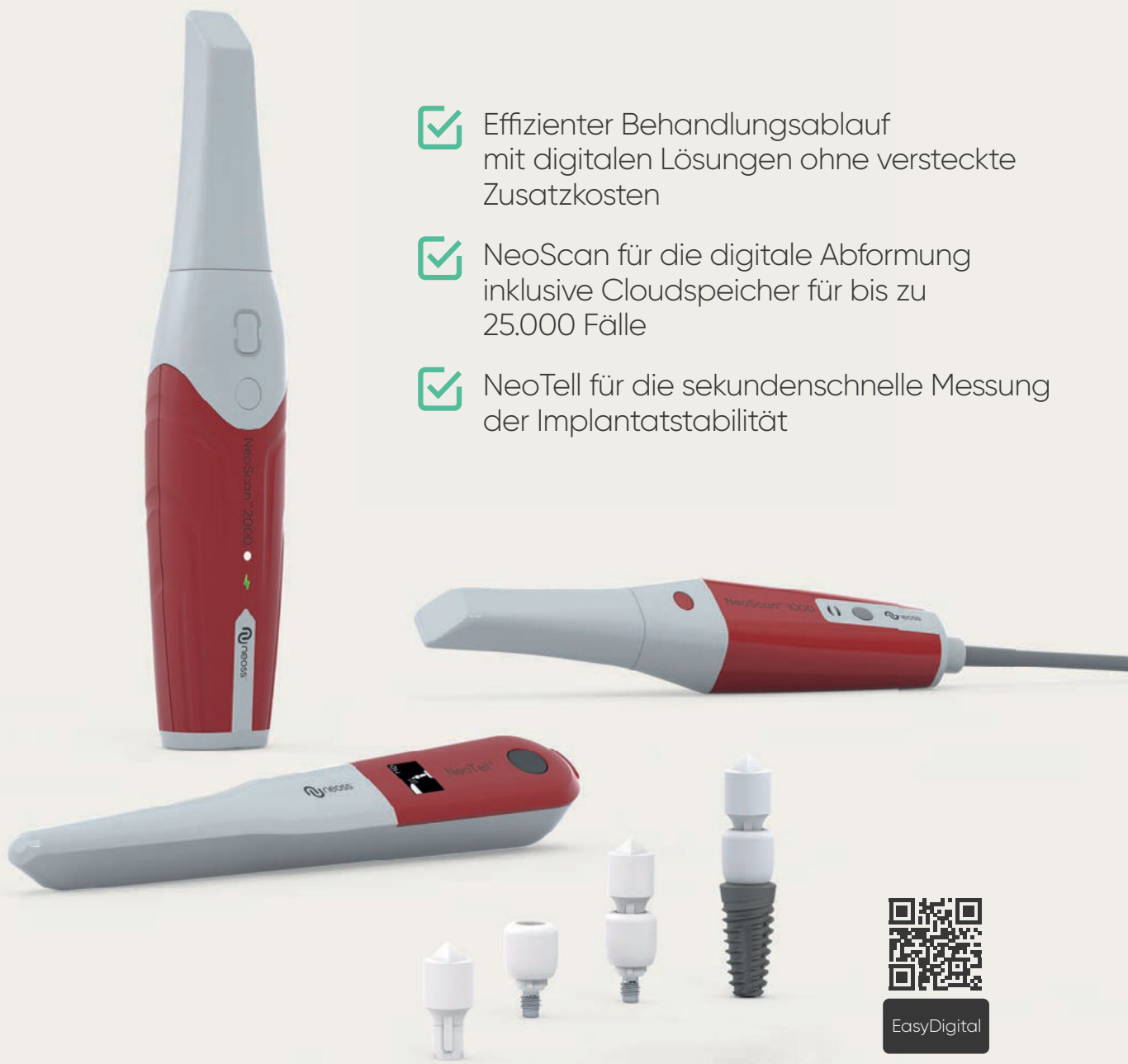Diese Ausgabe enthält Beilagen von:  
 Bego Implants Systems GmbH & Co. KG,  
 Champions-Implants GmbH, Fraga Dental,  
 metcon Deutschland Vertriebs GmbH,  
 Nobel Biocare Deutschland GmbH, Quintessenz Verlags-GmbH, Vigilant Biosciences GmbH

**Termine: pip Ausgabe August 2024**  
 Redaktionelle Beiträge: 07.06.2024  
 Anzeigenbuchungen: 2024 ausgebucht  
 Beilagen: 2024 ausgebucht  
 www.frag-pip.de: 2024 ausgebucht  
 pip Newsletter: 2024 ausgebucht



# Sie möchten einen Partner, mit dem Sie digital arbeiten, sowie *Zeit und Geld sparen* können?

Neoss® EasyDigital



- ✓ Effizienter Behandlungsablauf mit digitalen Lösungen ohne versteckte Zusatzkosten
- ✓ NeoScan für die digitale Abformung inklusive Cloudspeicher für bis zu 25.000 Fälle
- ✓ NeoTell für die sekundenschnelle Messung der Implantatstabilität



EasyDigital

all rights reserved

 QUINTESSENCE PUBLISHING

Quintessenz Verlags-GmbH  
Ifenpfad 2-4  
12107 Berlin  
<https://frag-pip.de>