

ISSN: 1869-6317

Magazin für die
implantologische Praxis
14. Jahrgang 2023

Heft 6 | November 2023
www.quintessence-publishing.com

6
2023

all rights reserved

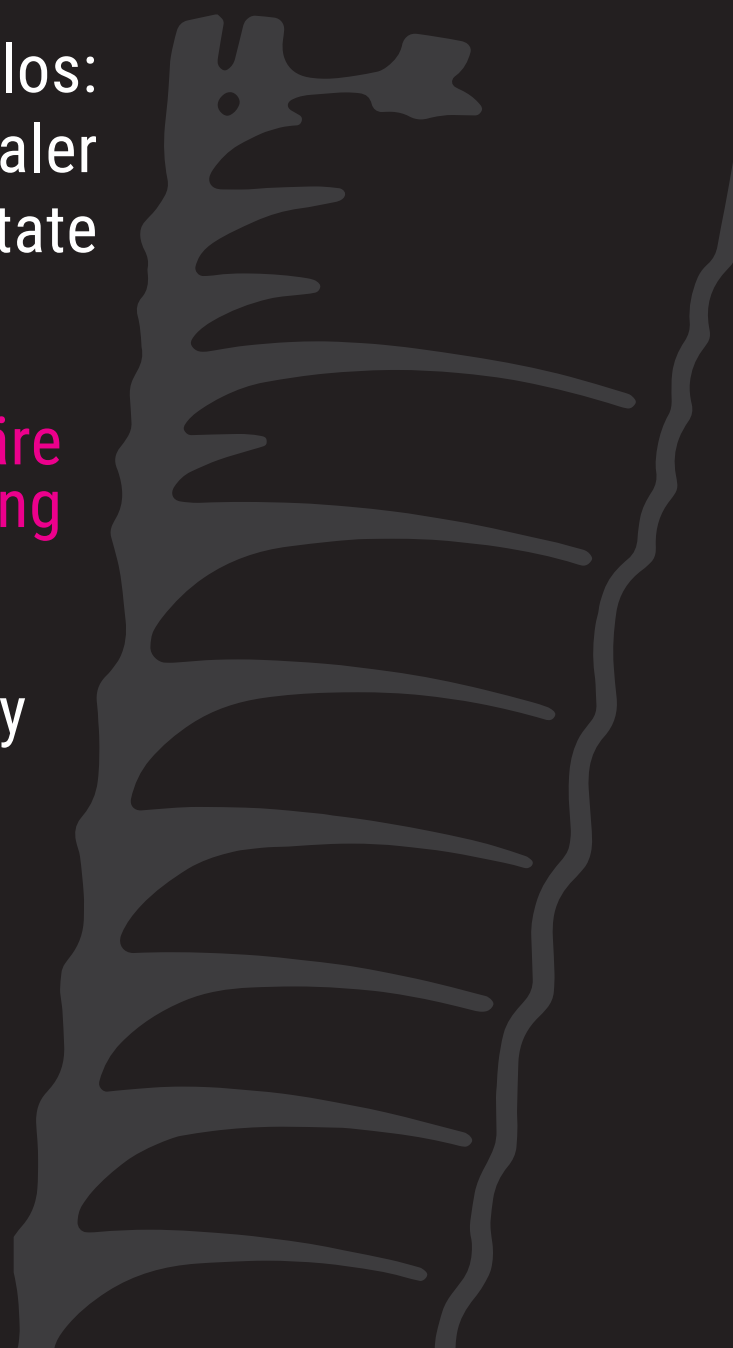
pip
Praktische Implantologie
und Implantatprothetik

kurz & schmerzlos:
Explantation dentaler
Implantate

Bimaxilläre
Sofortversorgung

fotostory

pip hat recht:
Gutachter und Gutachten



EINE KLASSE FÜR SICH.

Einfache und intuitive Bohrabfolge –
unkomplizierte Prothetik.

X-FIT- Verbindung

- präzise und selbstzentrierend
- kein fehlerhaftes Einsetzen möglich
- unkomplizierte Prothetik

BLUE DIAMOND IMPLANT

Maximal minimal

- höchste Festigkeit
auch bei kleinen
Implantatdurchmessern
- geführte Bohrabfolge
für dauerhaft hohe ISQ-
Werte – von Anfang an



Liebe Leserin,
lieber Leser,



CDU-Chef Friedrich Merz hat sich mit seinen Aussagen zu nicht-vorhandenen Zahnarztterminen wegen der bevorzugten Behandlung von Asylbewerbern, die sich ‚die Zähne neu machen lassen‘, offenbar einen Bärendienst erwiesen. KZBV und BZÄK widersprechen diesen Anschuldigungen deutlich und erklären unisono, dass Patienten in Deutschland jederzeit problemlos Termine beim Zahnarzt ihrer Wahl bekommen würden.

Fakt ist: Die Leistungsansprüche für Asylbewerberinnen und Asylbewerber richten sich generell nach dem Asylbewerberleistungsgesetz (AsylbLG). Für den zahnärztlichen Bereich wird im Gesetz eingeschränkt, dass eine Akut-/Schmerzbehandlung nur erfolgt, soweit dies im Einzelfall aus medizinischen Gründen unaufschiebbar ist. Die Realität sieht also ganz anders aus und das Echo aus deutschen Zahnarztpraxen ist entsprechend deutlich.

Dabei hätte die Politik ausreichend Futter aus den Zahnarztpraxen, das ebenfalls so scharf diskutiert werden könnte: Fachkräftemangel, Gefährdung der flächendeckenden Versorgung, Auswirkungen des GKV-Finanzstabilisierungsgesetzes, Bürokratiebelastung oder Digitalisierung und Telematikinfrastruktur. Das sind allerdings Themen, die offenbar nicht sexy oder aufregend genug sind, um darüber derart polemisch zu diskutieren.

Schade eigentlich! Denn so landen die tatsächlichen Probleme der deutschen Zahnarztpraxen wieder einmal nicht auf dem Tisch des Bundestags, obwohl sie ganz dringend thematisiert werden sollten. Ganz ohne Populismus. Nur die reinen Fakten.

Herzlichst
Ihr

Sven Skupin

Wir freuen uns auf Sie auf www.frag-pip.de!
Profitieren Sie als Teil der **pip**-Community vom Expertenpool für all Ihre Fragen.



PURE SIMPLICITY



NEW CHIROPRO

IMPLANTOLOGY
motor system



NEW CHIROPRO PLUS

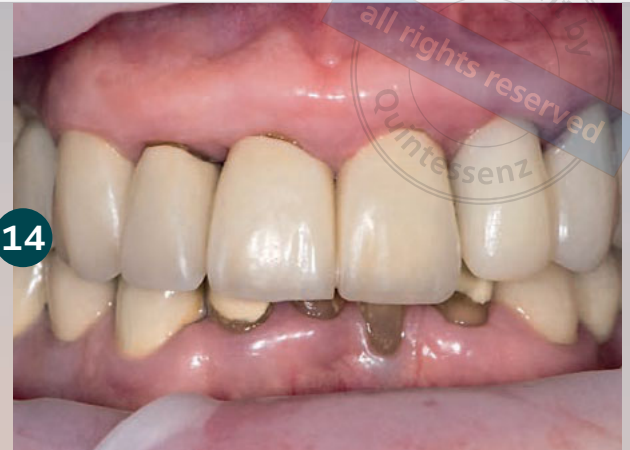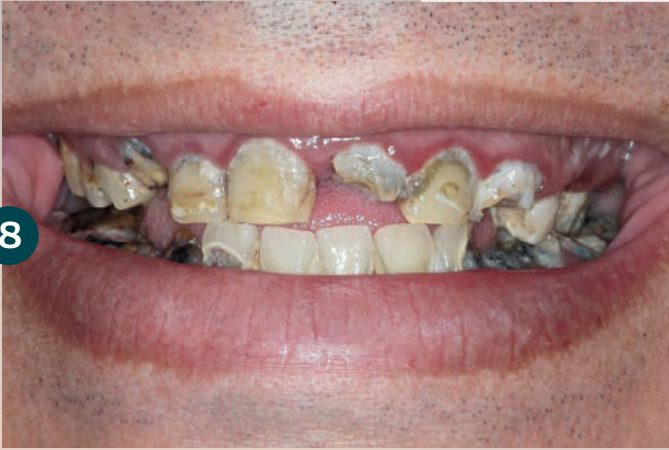IMPLANTOLOGY
motor system

ORAL SURGERY
motor system

Steuern Sie Ihren Implantologie- und Chirurgie-Motor mit einem einzigen Drehknopf. Die neuen Chiropro von Bien-Air Dental wurden komplett nach einer Philosophie konzipiert: **Schlichkeit!**

 **GO TO online shop**
 bienair.com/eshop

FREE SHIPPING!



03 so viel vorweg

05 pip auf einen blick

08 pip fallstudie

K. Baader-Yildirim, H. Baader: Bimaxilläre Sofortversorgung – ein Fallbericht

14 pip fallstudie

A. Fischer: Sofortimplantation mit Sofortversorgung in regio 22 nach Längsfraktur

22 pip fallstudie

Ch. Zizelmann, T. Fillies: Der künstliche Ersatz des Kiefergelenks

26 kurz & schmerzlos

Explantation dentaler Implantate, Nachsorge/Neuversorgung

52 pip fotostory

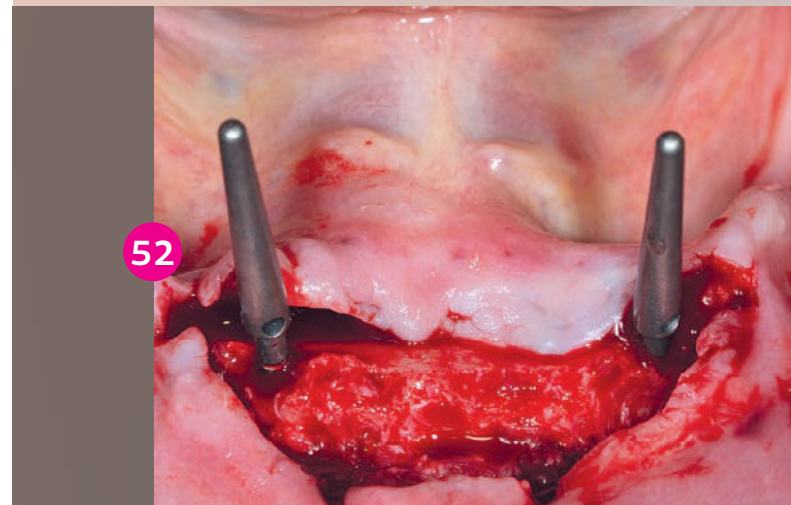
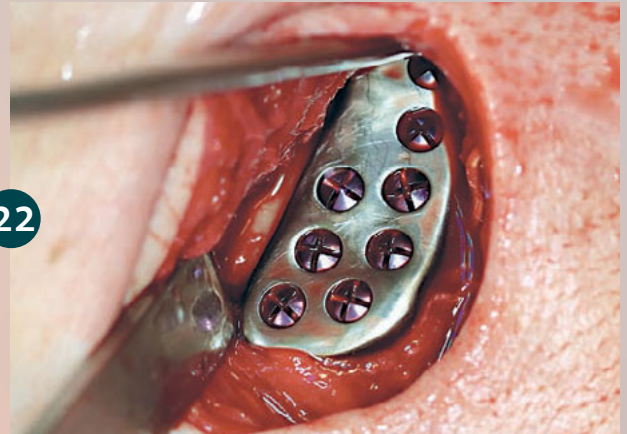
P. Randelzhofer: Schnelle Hilfe mittels Implantatprothese

58 pip comic





Neulich in der Praxis Drs. Gestern und Heute

60 pip hat recht

T. Ratajczak: Gutachter und Gutachten



copyright by
all rights reserved
Quintessenz



INTERVIEW

INTERVIEW



pip fragt

62 M. Hoh, S. Wirnharter, F. Kauffmann, A. Müller-Busch: Entlastung im Praxisalltag durch echte Partnerschaft

64 R. Glauser: Keine Periimplantitis nach neun Jahren

68 D. Rothamel: Alternativen zum Goldstandard

70 P. Kämmerer: Keine bekannten Nebenwirkungen, viele Vorteile

72 P. Gehrke: Das Beste aus zwei Welten

74 R. Hakimi: Sicherheit dank Primärstabilität

76 R. Woyna: Erfolgreiche Lösungen, die immer digitaler werden

78 J. Lorenz: Chirurgiemotoren: zuverlässig, leistungsstark, einfach

80 A-S. Volz: Maßgeschneiderte Kurse für die Anwender

pip produktreport

82 Mundhöhlenkrebs: Schnelltest zur Früherkennung

84 Wohin mit Amalgam, Röntgenchemie und Co?

pip vor ort

86 Der internationale Weg der Esthetic Days

88 Fachtag Implantologie: Gelungene Premiere in Erlangen

pip experten

90 Editorial Advisory Board

pip impressum

90 Wir stehen hinter pip

MDI® -HERBSTOFFENSIVE

Gültig bis
30.11.23



MDI®

www.original-mdi.de

by condent

Ich hör wohl nicht richtig!

Bestellen Sie
gern über
WhatsApp



PREISVORTEIL A 10%

ANGEBOT A:

Kaufen Sie **MDI**-PRODUKTE im Gesamtwert von MINDESTENS **1.000,- EURO** und sparen Sie **10%**!

Unsere Empfehlung für Sie:

- 12 x IMPLANTATE Ihrer Wahl für Unterkiefer
- + 12 x METALLGEHÄUSE Ihrer Wahl
- + 3 x 1,1 mm PILOTBOHRER

Im Wert von 1.388,40 Euro kaufen und nur **1.249,56 Euro** bezahlen mit 10% Preisvorteil.

PREISVORTEIL B 15%

ANGEBOT B:

Kaufen Sie **MDI**-PRODUKTE im Gesamtwert von MINDESTENS **2.000,- EURO** und sparen Sie **15%**!

Unsere Empfehlung für Sie:

- 16 x IMPLANTATE Ihrer Wahl für Unterkiefer
- + 16 x METALLGEHÄUSE Ihrer Wahl
- + 4 x 1,1 mm PILOTBOHRER
- + 1 x 1,3 mm BOHRER
- + 1 x ANSCHAUUNGSMODELL
- + 1 x SECURE HARD PICK-UP KIT

Im Wert von 2.572,10 Euro kaufen und nur **2.186,29 Euro** bezahlen mit 15% Preisvorteil.

PREISVORTEIL C 20%*

ANGEBOT C:

Kaufen Sie **MDI**-PRODUKTE im Gesamtwert von MINDESTENS **2.800,- EURO** und sparen Sie bis zu **20%***!

Unsere Empfehlung für Sie:

- 20 x IMPLANTATE Ihrer Wahl für Unterkiefer
- + 20 x METALLGEHÄUSE Ihrer Wahl
- + 5 x 1,1 mm PILOTBOHRER
- + 1 x 1,3 mm BOHRER
- + 1 x SECURE HARD PICK-UP KIT
- + 1 x SECURE Anmischpistole

Im Wert von 2.817,65 Euro kaufen und die Teilnahmegebühr für das Symposium in Höhe von **569,- Euro** sparen.

*Nicht auszahlbar.



Bestellen Sie über Ihren condent **MDI**®-Außendienst oder über unsere Hotline.

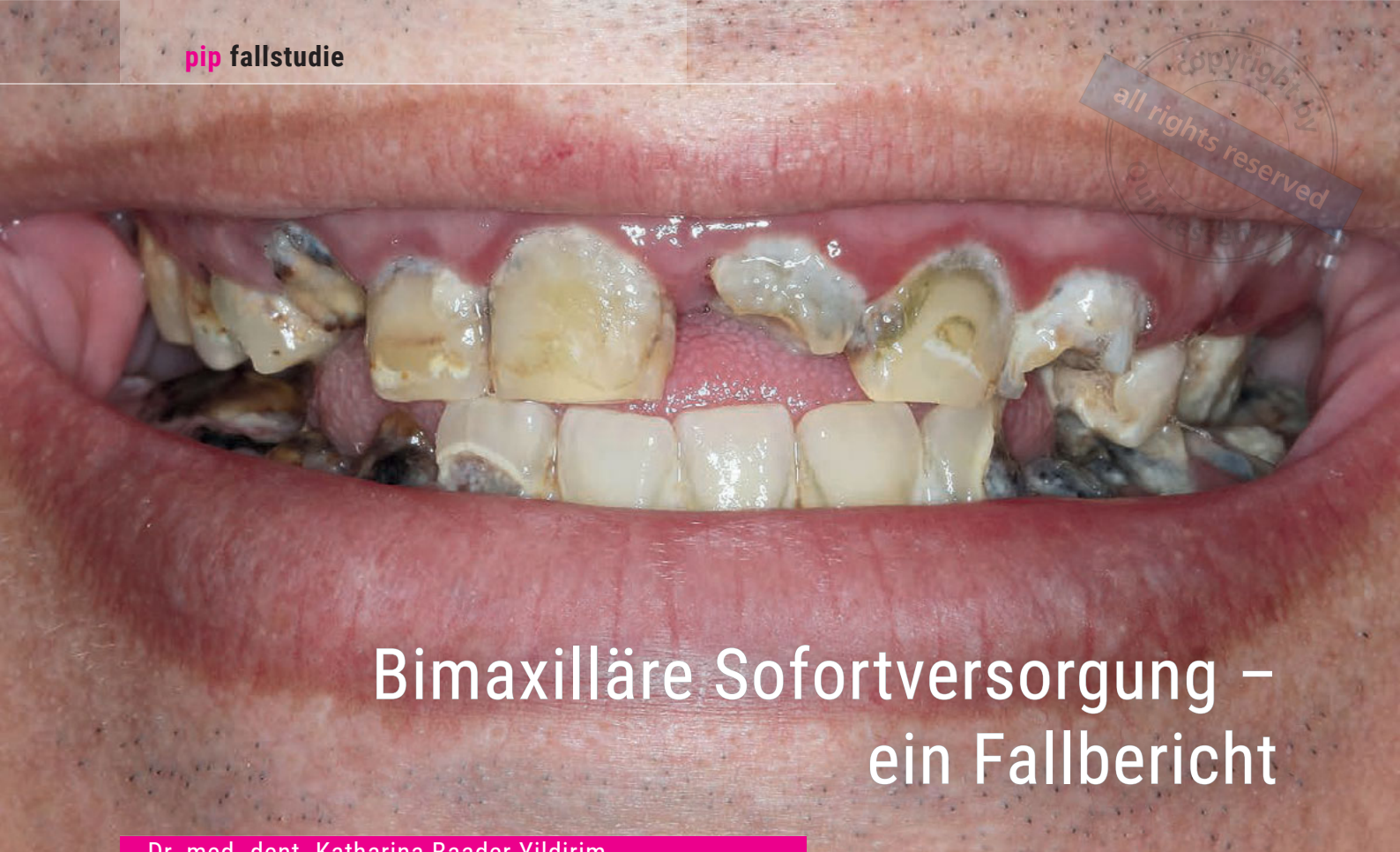Zur Gewährung des Rabattes ist die Nennung des Rabattcodes „Herbstoffensive 2023“ erforderlich.

condent GmbH
Owienfeldstraße 6
30559 Hannover

Kontakt Deutschland:
Hotline 0800 / 100 3 70 70
Fax 0800 / 100 3 70 71

Kontakt Österreich:
Hotline 0800 / 555 699
Fax 0800 / 40 00 74

Kontakt Schweiz:
Hotline 0800 / 88 44 77
Fax 0800 / 88 55 11



Bimaxilläre Sofortversorgung – ein Fallbericht

Dr. med. dent. Katharina Baader-Yildirim



- 2007-2012 Studium der Zahnheilkunde, Universität Regensburg
- 2013 Dissertation am Lehrstuhl für MKG-Chirurgie, Universität Regensburg
- 2012-2014 Wissenschaftliche Mitarbeiterin, Poliklinik für Zahnerhaltung und Parodontologie, Universität Regensburg
- Seit 2017 Zahnärztin, MVZ Dr. Baader & Kollegen, Mindelheim
- 2017-2018 Curriculum Implantologie (DGOI)

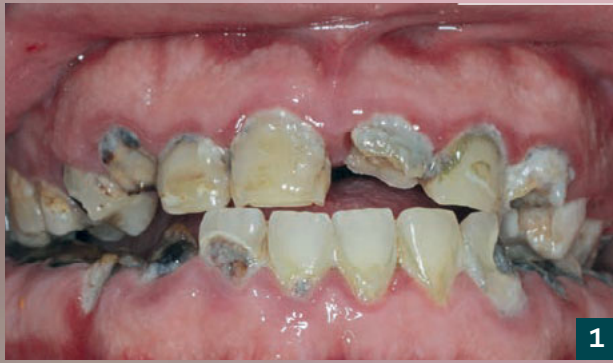■ info@drbaader.de
■ www.drbaader.de

Dr. med. dent. Helmut Baader M.Sc. M.Sc.

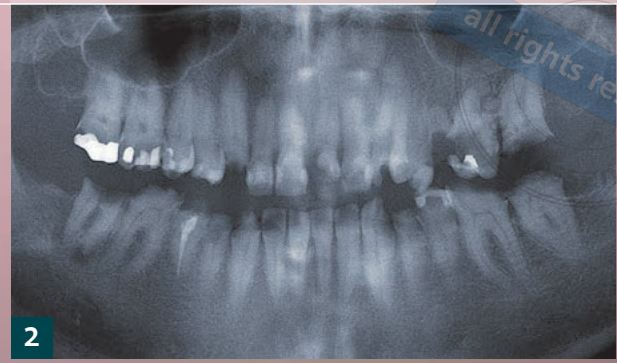

- 1988-1994 Studium der Zahnheilkunde, LMU München
- Seit 1996 Zahnarzt in eigener Praxis, Mindelheim
- 1999 Dissertation am Lehrstuhl für MKG-Chirurgie, Universität Aachen
- 2004 Tätigkeitsschwerpunkt Implantologie (BDIZ und DGZI)
- 2005 Spezialist für Ästhetische und Restaurative Zahnheilkunde (Dental School)
- 2007 Master of Science Implantologie
- 2008 Geprüfter Experte Implantologie (DGOI)
- 2009 Master of Science Oralchirurgie
- Seit 2015 Ärztlicher Leiter, MVZ Dr. Baader & Kollegen, Mindelheim
- Seit 2015 All-on-4 Kompetenzzentrum
- Seit 2017 All-on-4 Ausbildungszentrum und Hospitationspraxis

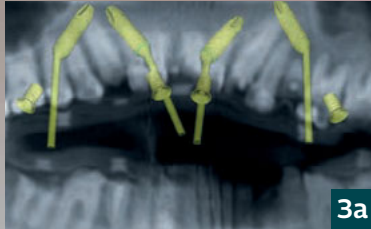
■ info@drbaader.de
■ www.drbaader.de



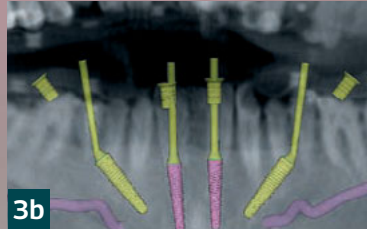
1



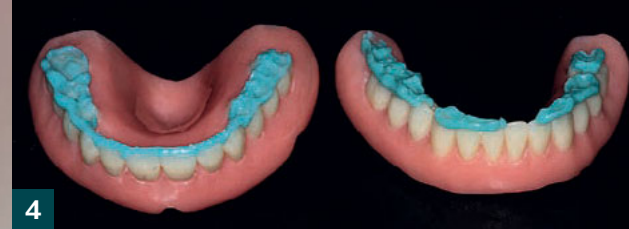
2



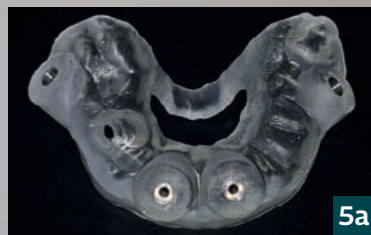3a



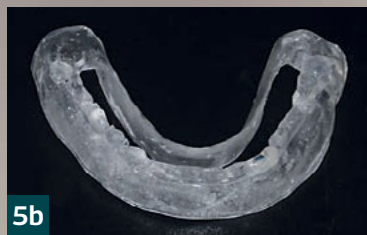3b



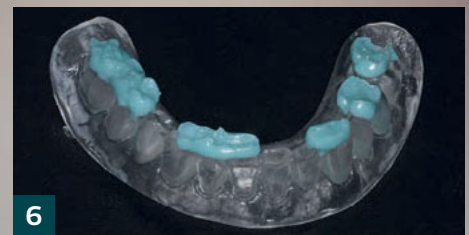4



5a



5b



6

Der vorgestellte Patient (männlich, 43 Jahre alt) mit nicht erhaltungswürdiger Bezahlung kann mithilfe der All-on-4 Behandlungsmethode (Nobel Biocare) mit festsitzenden implantatgetragenen Brücken versorgt werden. Der chirurgische Eingriff findet unter Intubationsnarkose statt und bereits am Abend des OP-Tages werden die definitiven Brücken - noch mit verkürzter Zahnreihe und ohne Titangerüst - eingesetzt. Dieses Vorgehen unterscheidet sich somit maßgeblich von Protokollen, in denen zunächst festsitzende Provisorien eingegliedert werden.

Nach einem oftmals jahrzehntelangen Leidensweg, nicht selten begleitet von einer ausgeprägten Zahnarztangst, wünschen sich viele Patienten ein effektives und zügiges Behandlungskonzept, das ihnen Zahnersatz auf einem hohen funktionellen und ästhetischen Niveau ermöglicht. Der vorgestellte Patient äußert genau diesen Wunsch, zudem ist es für ihn ausgeschlossen, mit herausnehmbarem, wie etwa teleskopierendem Zahnersatz versorgt zu werden.

Der Indikationsstellung für das All-on-4 Konzept geht immer voraus, dass im Zuge der Beratungsgespräche sowie einer strukturierten Diagnostik abgewogen wird, ob der Wunsch der Patienten nach verschraubten implantatgetragenen Brücken mit den anatomischen Gegebenheiten, der Compliance und Motivation zur Gewährleistung der Hygiene zu vereinbaren ist. Kann die Indikation „All-on-4“ gestellt werden, ermöglichen eine präoperative 3D-Diagnostik (DVT) sowie die Herstellung von Bohrschablonen intraoperativ eine entscheidende Risikominimierung sowie Verkürzung der Behandlungsdauer. Auch die Verwendung von autologen Fibrinmembranen aus PRGF (Plasma Rich in

1 Klinische Ausgangssituation: Stark kariös und parodontal geschädigte Bezahlung im Ober- (OK) und Unterkiefer (UK).

2 Ausgangssituation (OPG): Multiple profunde Zahnhartsubstanzdefekte, Knochenabbau v.a. im OK-Seitenzahnbereich.

3a DVT-Planung: Implantate distal anguliert (OK: Schonung der Kieferhöhlen).

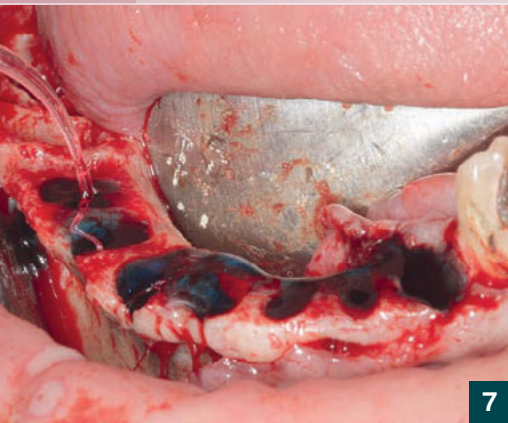
3b DVT-Planung UK: Schonung des N. mandibularis inf. (beidseits).

4 OK-/UK-Aufstellung mit Bissverschlüsselung zur Bezahlung des jeweiligen Gegenkiefers.

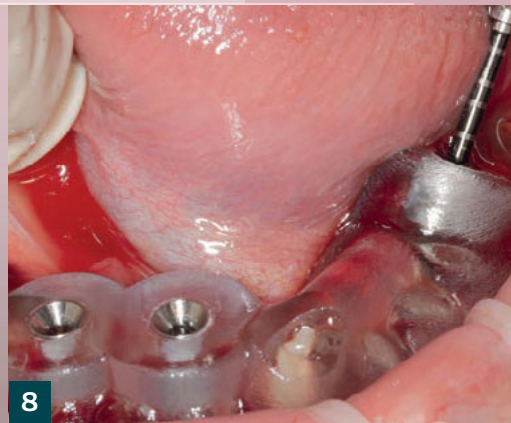5a Bohrschablone für den OK (UK-Schablone nicht abgebildet).

5b UK-Schablone zur Ausrichtung der Multi-Unit Abutments (OK-Schablone nicht abgebildet).

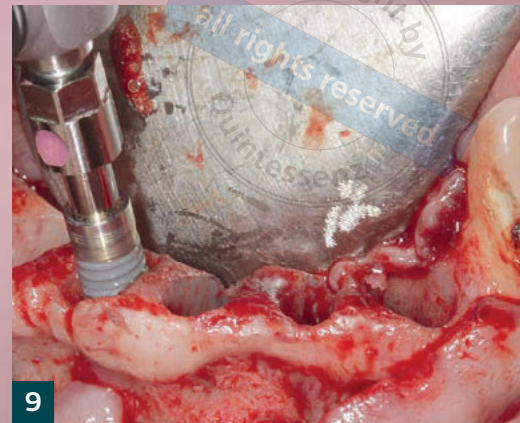
6 Unterkiefer-Prothesenduplikat mit Bissverschlüsselung zur Oberkiefer-Aufstellung.



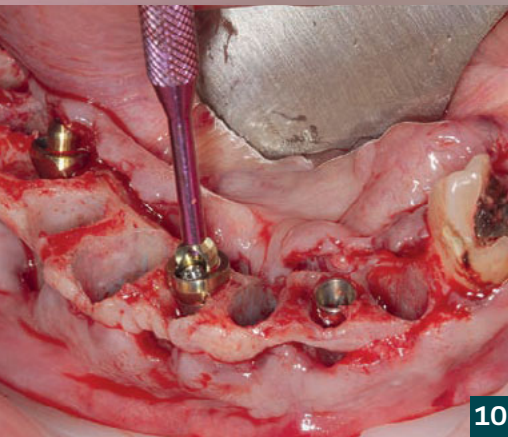
7



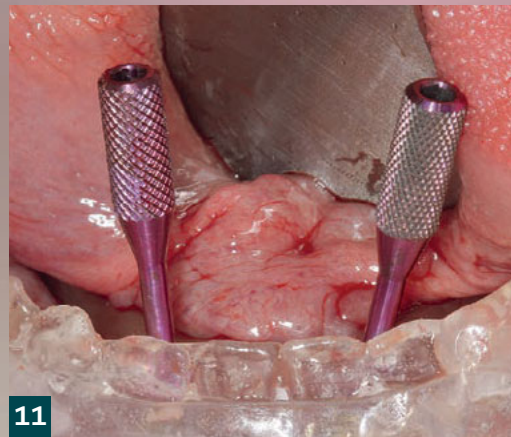
8



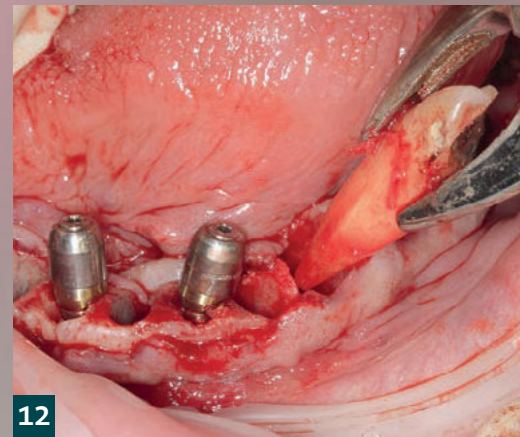
9



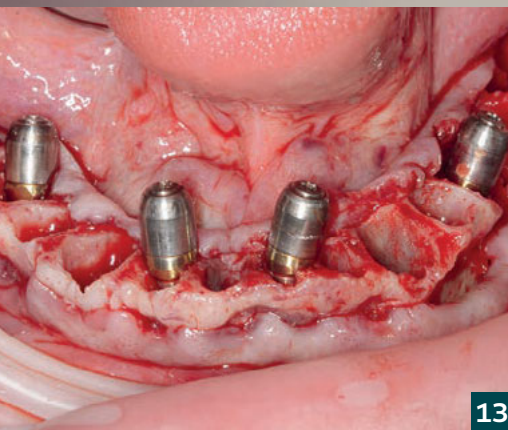
10



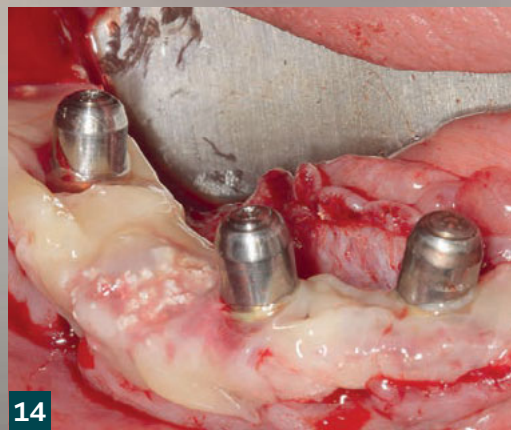
11



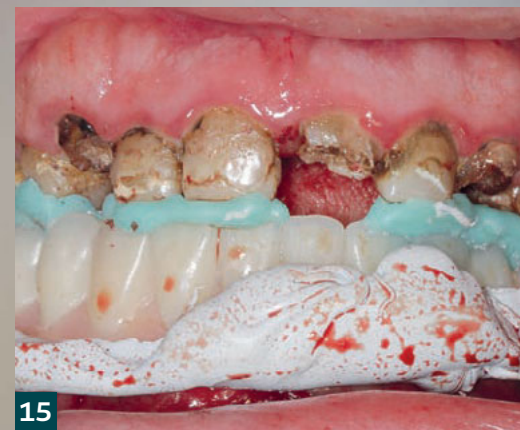12



13



14



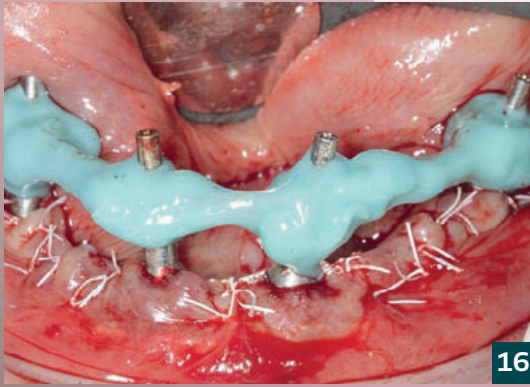
15

Growth Factors) sorgt für eine sehr gute Wundheilung von Knochen und Weichgewebe sowie eine Reduktion postoperativer Schmerzen und Schwellungen [1]. Nach der Einheilphase ist die Aufnahme der Patienten in ein regelmäßiges Prophylaxeprogramm (zwei bis dreimal pro Jahr) obligat. Dieses umfasst ein Abschrauben, Reinigen und Polieren

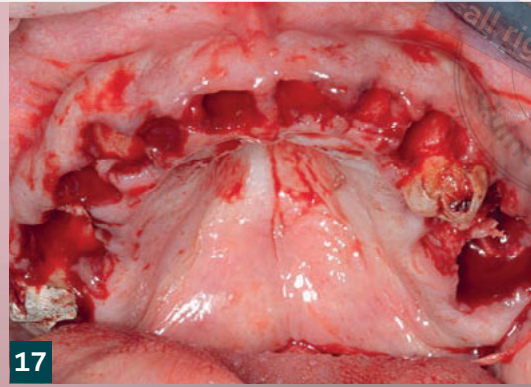
der Brücken sowie die professionelle Reinigung der Implantate und gegebenenfalls der Restzähne. Erfahrungsgemäß sollten Patienten mit bimaxillären Versorgungen aufgrund der fehlenden Taktilität nachts eine Aufbiss-/Schutzschiene tragen, um Chipping an den Hybridkomposit-Verblendungen zu vermeiden.

- 7** Extraktion der UK-Zähne bis auf 33 (Abstützung Bohrschablone), Kürettage u. Desinfektion der Alveolen (PACT), Knochenplateau.
- 8** Positionierung der UK-Bohrschablone und Anlegen der Vorbohrungen regio 35, 32, 42, 45.
- 9** Implantation regio 42 (Nobel Biocare, NobelReplace CC).
- 10** Insetierte Implantate regio 32, 42, 45 mit Multi-Unit Abutments regio 42, 45 sowie Multi-Unit Halterung regio 42.
- 11** Auswahl der Multi-Unit Abutments regio 32, 42: Kontrolle der späteren Schraubkanaleingänge (Inzisiven: lingual, Molaren: okklusal).

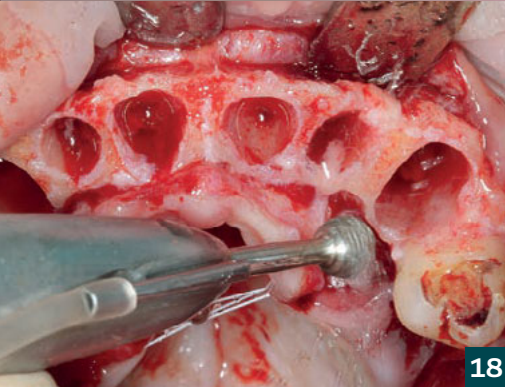
- 12** Aufschrauben der Heilkappen auf die Multi-Unit Abutments regio 32, 42, 45 sowie Extraktion des Zahnes 33.
- 13** Insetierte Implantate regio 35, 32, 42, 45 mit aufgeschraubten Heilkappen.
- 14** Augmentation mit porcinem KEM/autologem Knochen, autologen Fibrinmembranen (PRGF); anschließend Wundverschluss.
- 15** Positionierung der UK-Aufstellung anhand der Bissverschlüsselung, „basale Bissnahme“ mit Silikon über die Heilkappen.



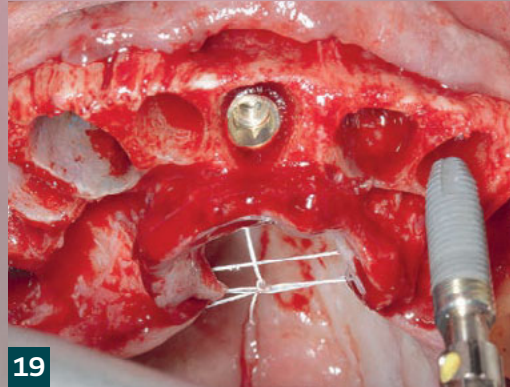
16



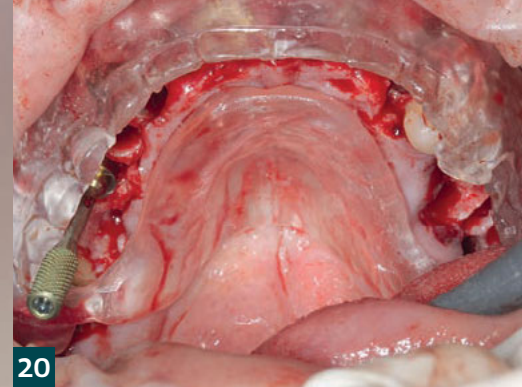
17



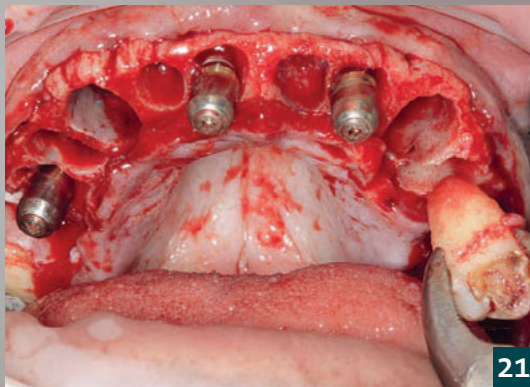
18



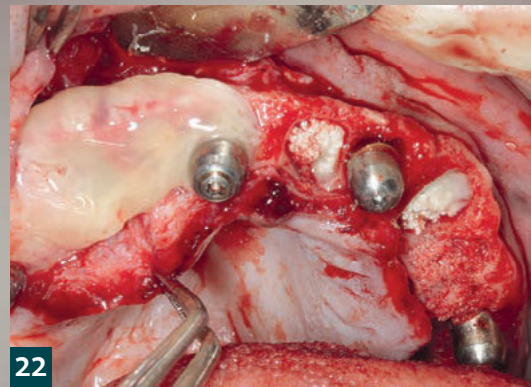
19



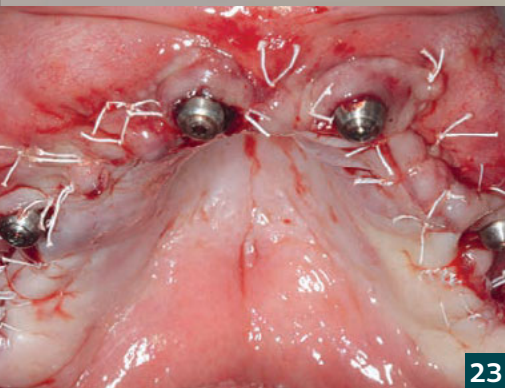
20



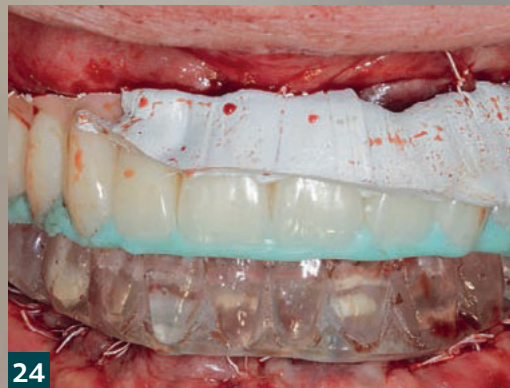
21



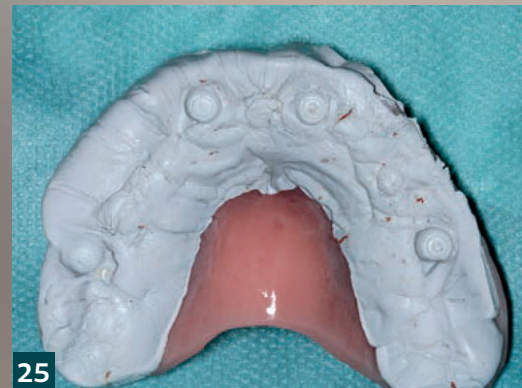22



23

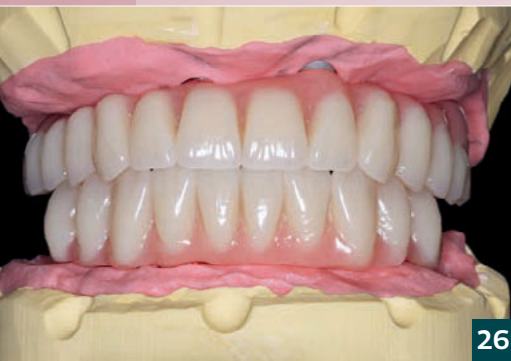

24

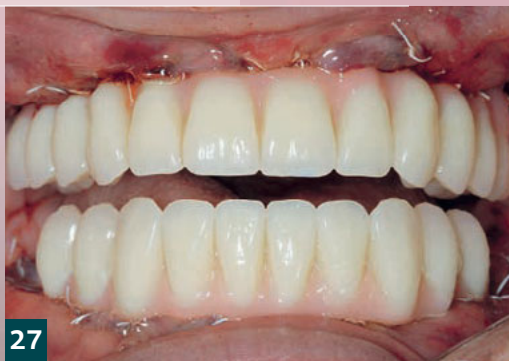

25

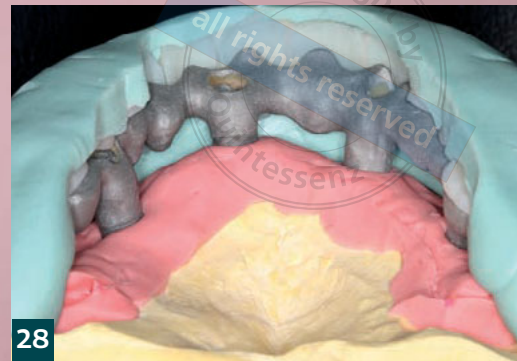- 16** Austausch der Heilkappen gegen Abformpfosten (verblockt mit Kunststoff-Modellergel), zuletzt Abformung m. Polyethermasse.
- 17** Zustand nach Extraktion aller OK-Zähne bis auf 16 und 24 zur Abstützung der Bohrschablone.
- 18** Chirurgisches Vorgehen analog zum UK: Kürettage, PACT, Knochenplateau, Vorbohrungen mithilfe der Bohrschablone.
- 19** Implantation regio 22 (Nobel Biocare, NobelParallel CC).
- 20** Auswahl der passenden Multi-Unit Abutments.
- 21** Implantate regio 15, 12, 22 mit Heilkappen, Extraktion der Zähne 16 und 24, anschließend Implantation regio 25.
- 22** Vorgehen analog zum UK: Augmentation mit porcinem KEM/autologem Knochen sowie autologen Fibrinmembranen (PRGF).
- 23** Spannungsfreier Wundverschluss.
- 24** Positionierung der OK-Aufstellung auf dem verschraubten UK-Duplikat sowie „basale Bissnahme“ in zentrischer Kondylenposition.
- 25** Impressionen der Heilkappen im Silikon zur Überführung in den Artikulator; Abformung der OK-Implantate analog zum UK.



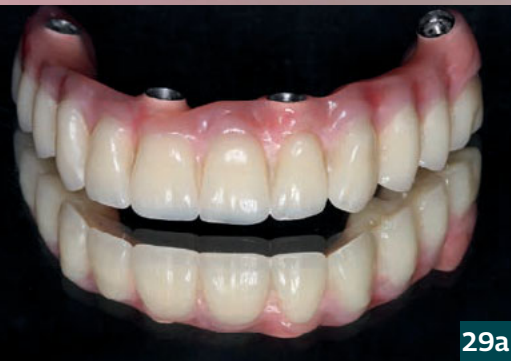26



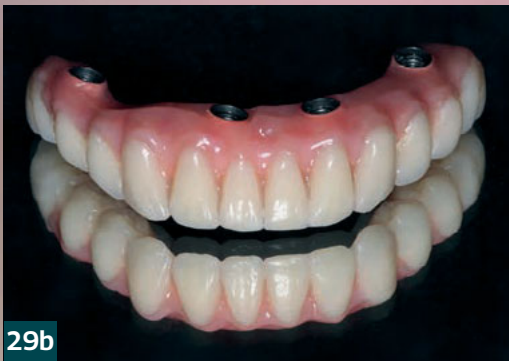27



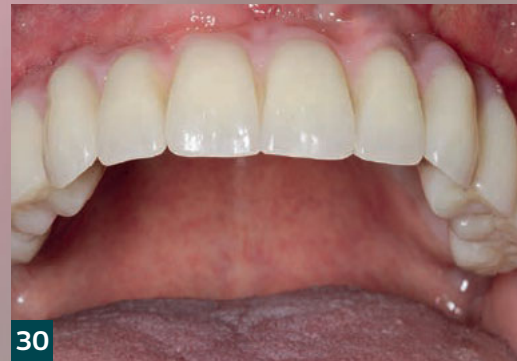28



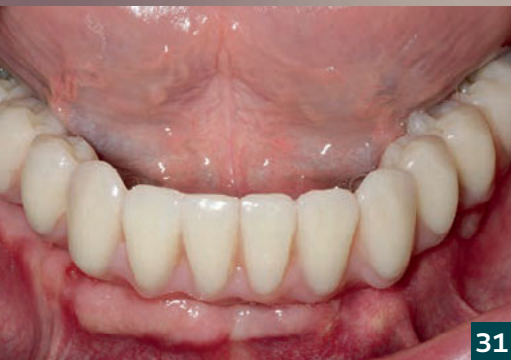29a



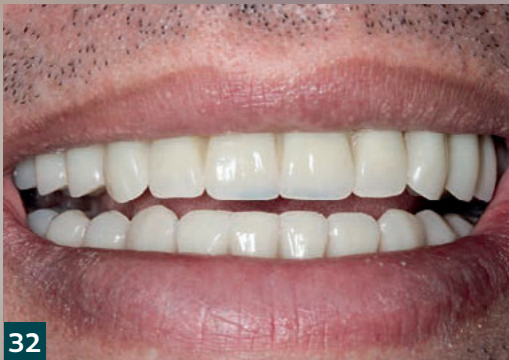29b



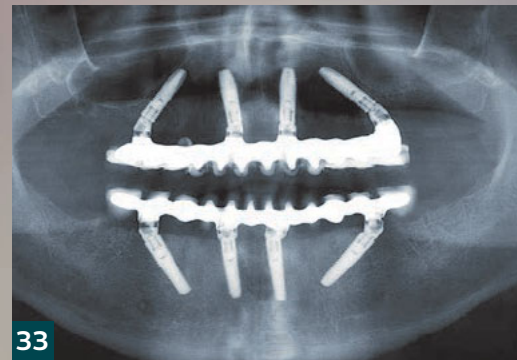30



31



32



33

Ein Blick in die Literatur ergibt, dass das All-on-4 Konzept mit Implantatüberlebensraten von weit über 90 Prozent (Untersuchungszeitraum bis zu zehn Jahre) – verglichen mit konventionellen Operationstechniken in ausgeheilten Kiefern

– eine erfolgreiche Methode darstellt, um zahnlose Patienten bzw. Patienten mit nicht erhaltungswürdiger Bezaugung ausreichend und ästhetisch zu versorgen sowie ein hohes Maß an Lebensqualität zu gewährleisten [2,3,4].



Scan mich!

LITERATUR
zu dieser Publikation



Abrechnungstipps
zu dieser Publikation

DZR | Blaue Ecke

Operateur: Dr. med. dent. Helmut Baader, M.Sc. M.Sc., Autorin: Dr. med. dent. Katharina Baader-Yildirim

26 OK-/UK-Aufstellung überführt in den Artikulator (mittels Implantat-Abformungen und „basalen Bissnahmen“), Fertigstellung.

27 Abends postoperativ: Fest eingeschraubte All-on-4 Brücken im OK und UK; Verzicht auf 36, 46 (Vermeidung exzentrischer Kräfte).

28 Zwölf Wochen post op.: OK/UK-Unterfütterung und Einarbeitung zahnunterstützender ...

29a ... CAD/CAM-gefertigter Titangerüste in die OK-Brücke sowie ...

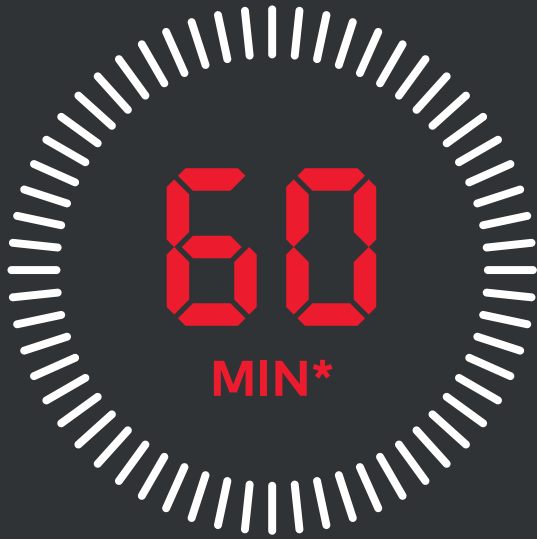29b ... die UK-Brücke (Zähne: Nano-Hybrid-Komposit; Basis: Kunststoff); 36/46 wurden hinzugefügt.

30 Zwölf Wochen post. op.: Klinische Abschlussituation im OK ...

31 ... und UK: entzündungsfreie Verhältnisse.

32 Zwölf Wochen postoperativ: Wiederherstellung von Funktion und Ästhetik.

33 Im selben Termin röntgenologische Kontrolle (OPG): Erfolgreiche Osseointegration der Implantate im OK und UK.



zum S.c.a.n vom zum Provisorium.



Die SprintRay-Drucker Pro 95 S und Pro 55 S beeindruckend durch den schnellsten dentalen 3D-Druck-Workflow.

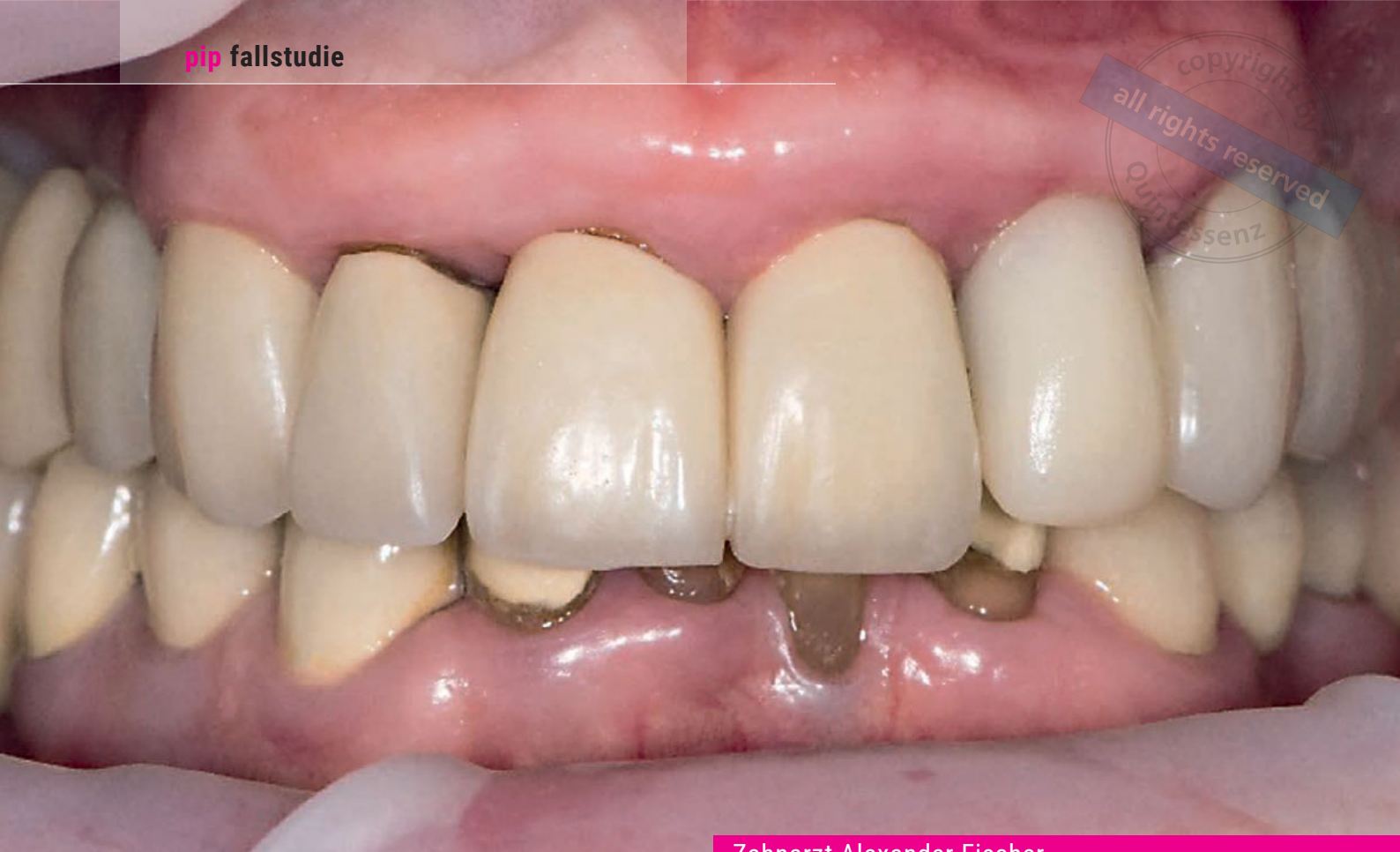Damit können Sie die Strecke vom Scan bis zum Provisorium oft in weniger als 60 Minuten schaffen. Am besten, Sie informieren sich blitzschnell – beispielsweise über den QR-Code oder via E-Mail an tobias.boeinghoff@envistaco.com.

**Save the Date:
Das Webinar am
22. November 2023
von 16:00–18:00 Uhr.**

Mehr Informationen und die Anmeldung finden Sie unter www.quintessence-publishing.com/deu/de/event/pioneering-the-past-leading-the-future



nobelbiocare.de



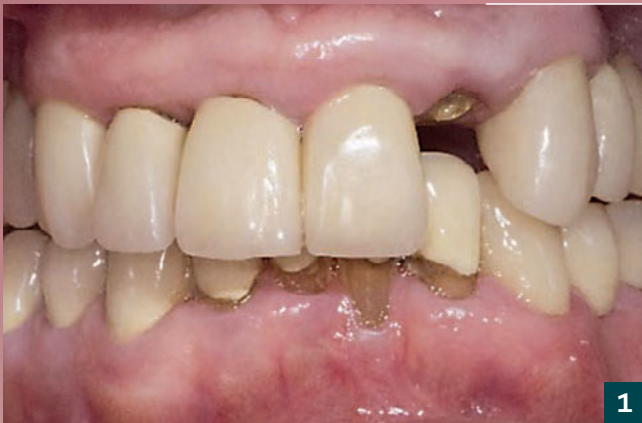Zahnarzt Alexander Fischer



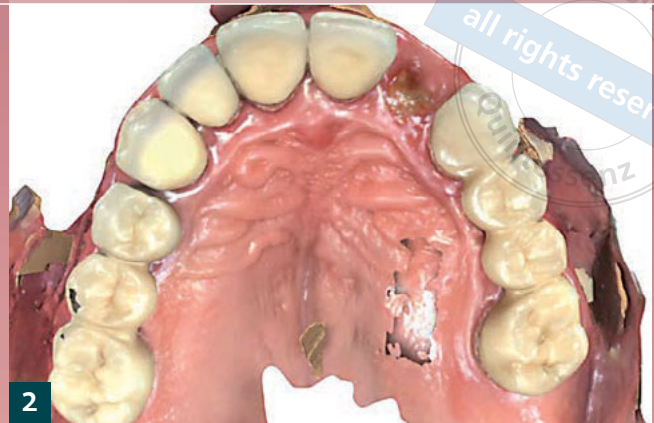
Sofortimplantation mit Sofortversor- gung in regio 22 nach Längsfraktur

- 1988-1996 Studium Zahnmedizin an der HU Berlin u. Tätigkeit in verschiedenen Zahnarztpraxen
- 2005 Niederlassung in eigener Praxis in Berlin Tegel
- 2007 Tätigkeitsschwerpunkt Funktionsdiagnostik, Curriculum Implantologie
- Seit 2008 international tätiger Referent und Speaker
- Seit 2010 Geprüfter Experte der Implantologie der DGOI und „Diplomate“ of Implantology der ICOI
- 2014 2. Vorsitzender der Dentsply Sirona PEERS Gruppe Spree
- 2016 Anerkennung zum Zertifizierten Referenten der DGOI

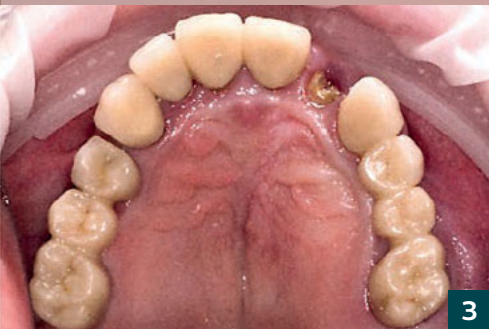■ empfang@zahnfischer.de
■ www.zahnfischer.de



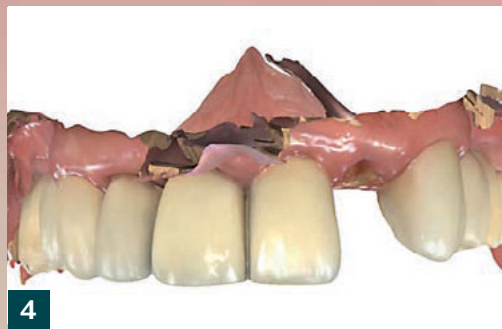1



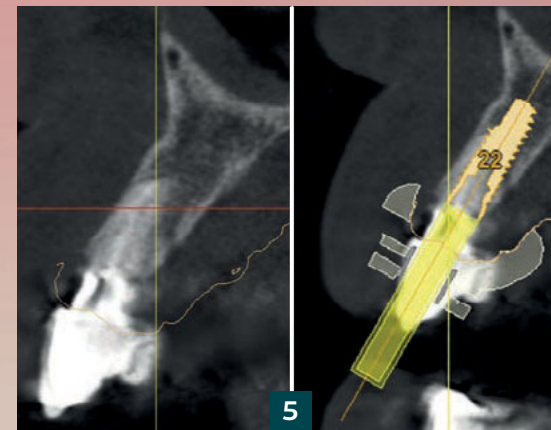
2



3



4



5

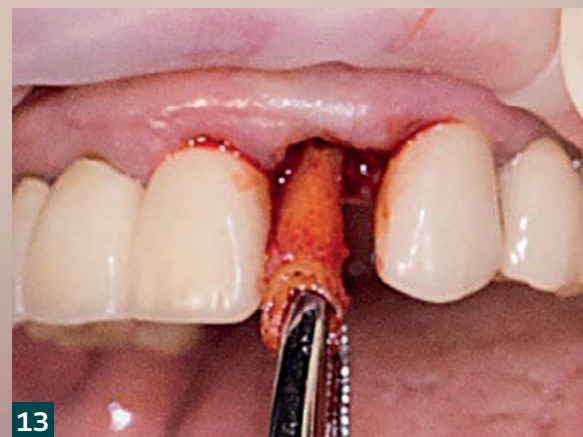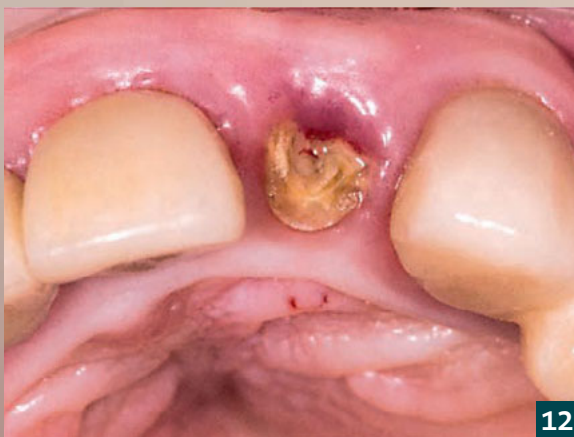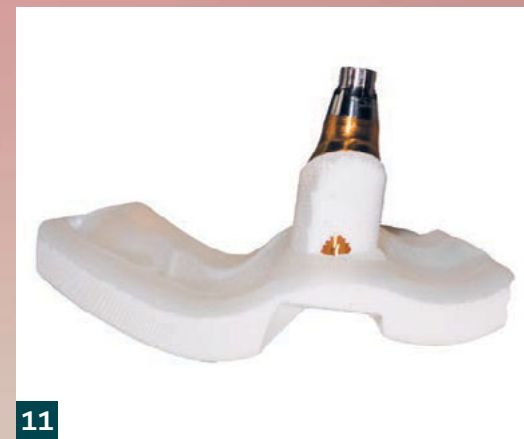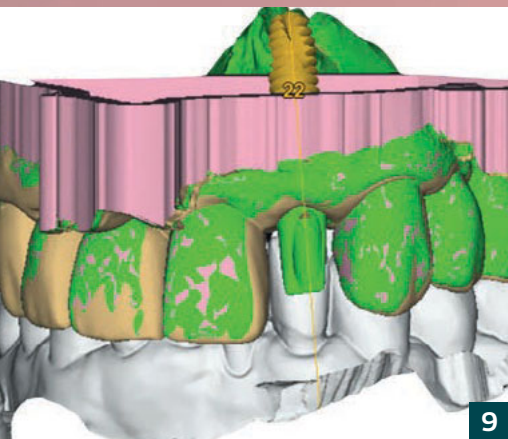
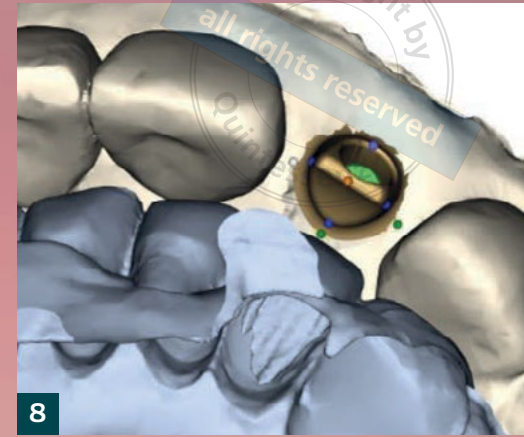
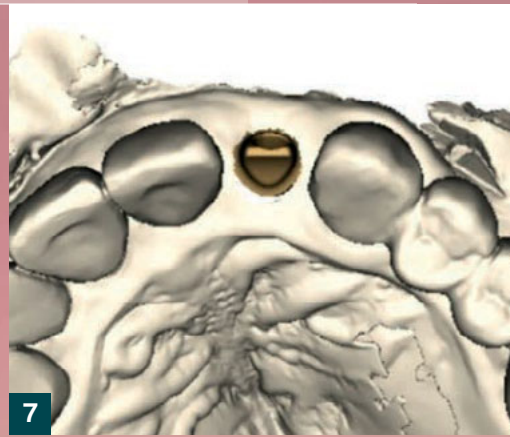
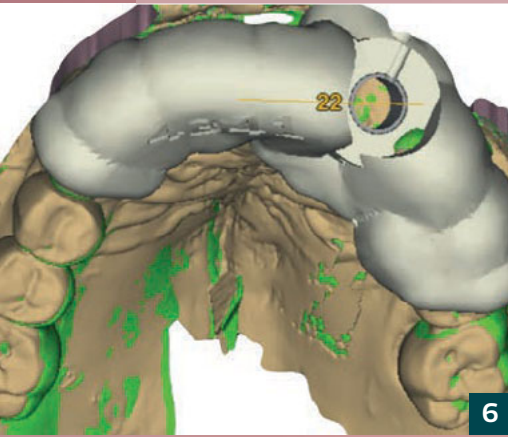
Im März 2023 stellte Dentsply Sirona das DS OmniTaper-Implantatsystem als Teil der EV-Implantat-Familie vor. Es verfügt wie die anderen Implantate innerhalb dieser Familie über eine konische Innenverbindung, die sich seit 2014 bewährt hat und von Anwendern weltweit geschätzt wird. Alexander Fischer, niedergelassener Zahnarzt und Implantologe aus Berlin, beschreibt im vorliegenden Fall die Versorgung einer Patientin mit einem OmniTaper EV-Implantat.

Eine 73-jährige Patientin stellte sich Ende März 2023 in unserer Praxis vor. Der Zahn 22, bereits endodontisch versorgt, wies eine Längsfraktur auf und war damit nicht erhaltungswürdig (Abb. 1, 3). Da die Patientin für eine Brückenversorgung ihre vorhandenen Metallkeramikronen nicht abnehmen lassen wollte, stellte auch eine Versorgung durch eine Klebebrücke keine Option dar. Die Patientin war jedoch implantaterfahren, so bot es sich an, den Zahn durch ein Implantat zu ersetzen. Tatsächlich stellte sich der Oberkiefer als ästhetisch ansprechend prothetisch versorgt dar – die Entscheidung für ein Implantat war somit naheliegend und wurde von uns auch so empfohlen. Die Patientin leidet unter Hypertonie, ist aber medikamentös gut eingestellt. Aufgrund der Position in der ästhetischen Zone sowie auf Wunsch der Patientin planten wir eine Sofortversorgung mit einem patientenindividuellen Atlantis Abutment und einer chairside hergestellten Celtra-Duo-Krone (Dentsply Sirona) als Langzeitprovisorium.

Zum Einsatz kam dabei das OmniTaper EV-Implantat, das für mich eine gute Kombination von Eigenschaften aufweist, die ich bei Implantaten für wesentlich halte: eine konische Innenverbindung und ein progressives Ge-

- 1 Intraorale Ausgangssituation vor der Operation - frontale Ansicht.
- 2 Präoperativer Scan mit der DS Primescan.
- 2 Intraorale Situation mit frakturiertem Zahnstumpf - okklusale Ansicht.

- 4 Darstellung aus der Connect Software.
- 5 Radiologische Situation präoperativ und Planung des Implantats mit Darstellung des Austrittsprofils.



windedesign. Damit erreichen wir eine gute Primärstabilität im Knochen, wenn er, wie häufig bei älteren Patienten, nicht mehr ganz so optimal durchblutet wird. Dazu kommt ein sehr einfaches Handling. Insgesamt sorgen die sehr gut aufeinander abgestimmten Systemkomponenten für einen Behandlungsablauf, der hilft, mögliche Fehler zu minimieren.

Behandlungsablauf

Nach dem Ersttermin mit Intraoralscan und DVT-Aufnahme (Abb. 2, 4, 5) wurde eine Implantatplanung erstellt. Deren Umsetzung erfolgte in einem zweiten Termin im „full guided system“ von Simplant (Dentsply Sirona) mit einem auf die Situation abgestimmten Bohrprotokoll. Nach Extraktion des

6 Visualisierung des Guides in der Simplant Planungssoftware.

7 Planung des goldfarbenen Atlantis Abutments in der Atlantis Editor Software.

8 Darstellung des Abutments im Atlantis Editor.

9 Das editierte Atlantis Abutment als Datensatz in die Simplant Software eingefügt.

10 Simplant Guide, die Bohrschablone.

11 Der Atlantis Insertion Guide mit Abutment.

12 Wurzelrest am Tag der implantologischen Versorgung in situ.

13 Schonende Extraktion des Wurzelrests 22.



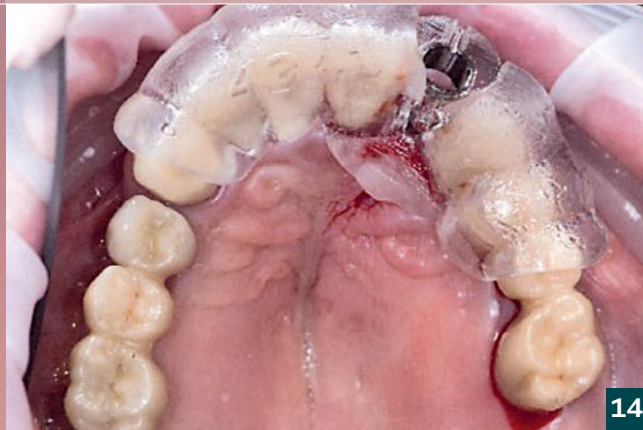DS OmniTaper™ Implantatsystem – Eine starke Basis um Ihr Praxiswachstum zu unterstützen

Herausragende Ergebnisse beginnen mit einer starken und zuverlässigen Basis. Das DS OmniTaper™ Implantatsystem ist eine intuitive, zuverlässige und zukunftsorientierte Lösung, mit der Sie durchstarten und mehr für Ihre Patienten tun können.

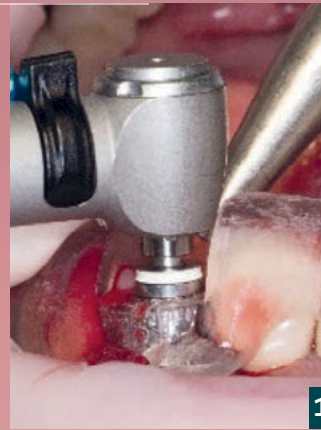- Vormontiertes TempBase-Abutment für Sofortversorgungen und effiziente Arbeitsabläufe
- OsseoSpeed® Oberfläche – für eine stärkere und schnellere Osseointegration
- Konische EV-Verbindung und harmonisierte Prothetik für optimierte Effizienz

Besuchen Sie uns auf dentsplysirona.com/ds-omnitaper oder sprechen Sie mit Ihrem Außendienstmitarbeiter, um mehr über DS OmniTaper zu erfahren.

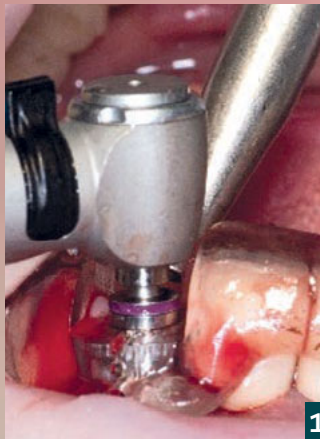
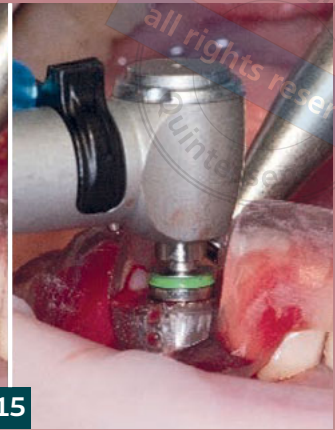



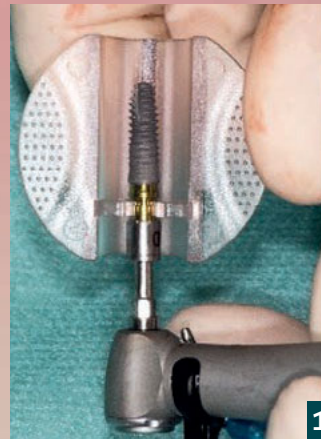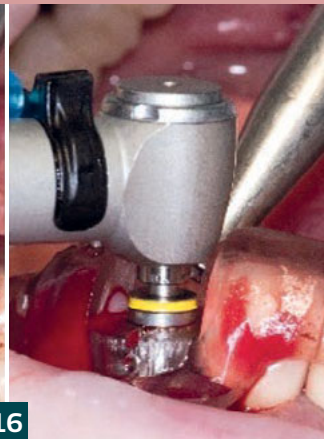14



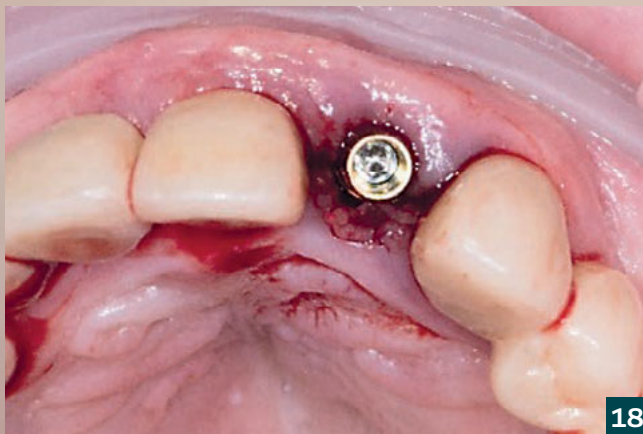
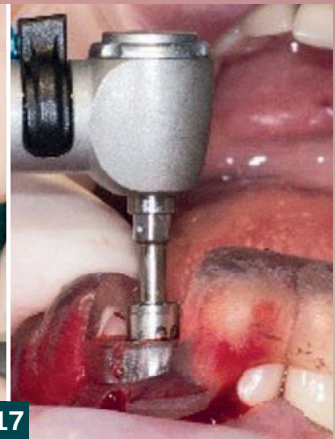
15



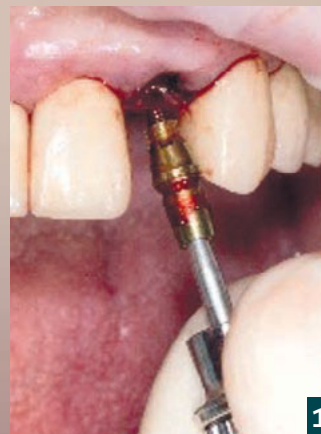16



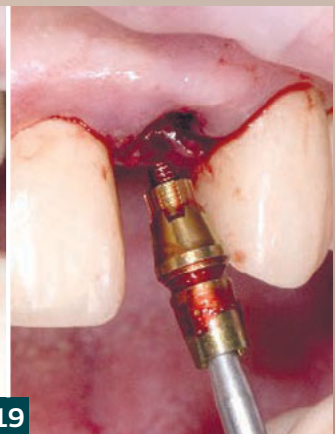
17



18



19



Wurzelrests und Insertion des Implantats (Abb. 10-24) wurde das individuelle Atlantis Abutment (Abb. 7-9) mit Unterstützung des Insertion-Guides (Abb. 6) eingeschraubt. Anschließend fertigten wir mit dem Cerec-Verfahren eine Celtra-Duo-Krone als Langzeitprovisorium für ein gutes ästhetisches Ergebnis. Diese Krone stellen wir außer Okklusion, um eine schonende Einheilung sicherzustellen (Abb. 24-31). Nach vier Monaten baten wir die Patientin zu einem Kontrolltermin. Dabei entfernten wir die Krone und scannten die Situa-

tion erneut. Im Fall der Fälle hätte dieser Datensatz im Labor mit dem Core File überlagert werden können, um die prothetische Versorgung noch einmal nachzujustieren. Hintergrund dieses Zwischenschritts: Ich möchte sicherstellen, dass das Abutment zu 100 Prozent korrekt ausgerichtet und das Zahnfleisch gesund ist. Auch wenn uns die Verschraubung von Abutment und Implantat immer die Möglichkeit gibt, Teile voneinander zu lösen, so ist es mein Ziel, genau das zu vermeiden. Wir wissen, dass der Austausch von Implan-

14 Stereolithografisch hergestellte Simplant Bohrschablone in situ - Aufsichtsbild post extraktionem.

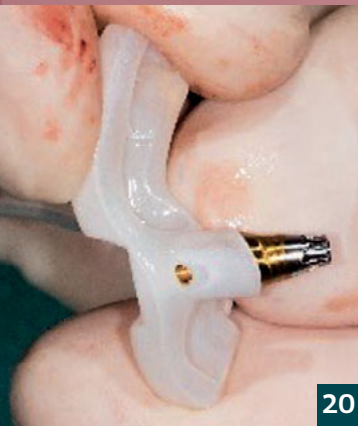15 Geführte Bohrfolge im full guided System von Simplant.

16 Das auf die Situation abgestimmte Bohrprotokoll.

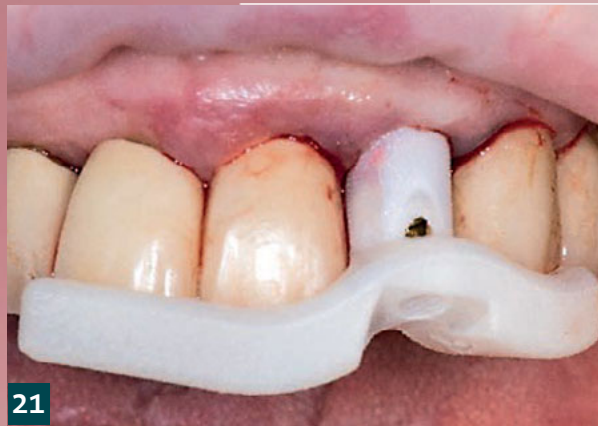17 Entnahme des OmniTaper EV-Implantats aus dem Shuttle und Insertion durch den Guide.

18 Exakt ausgerichtetes Implantat vor der provisorischen Versorgung.

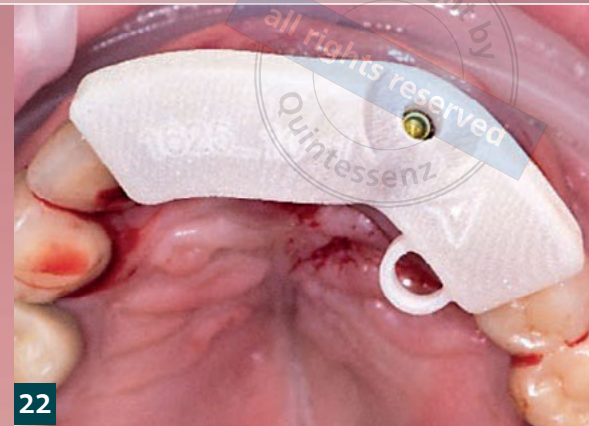
19 Demontage der TempBase.



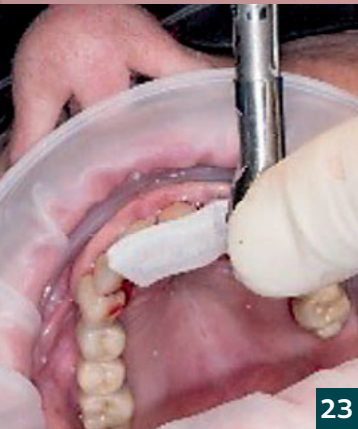20



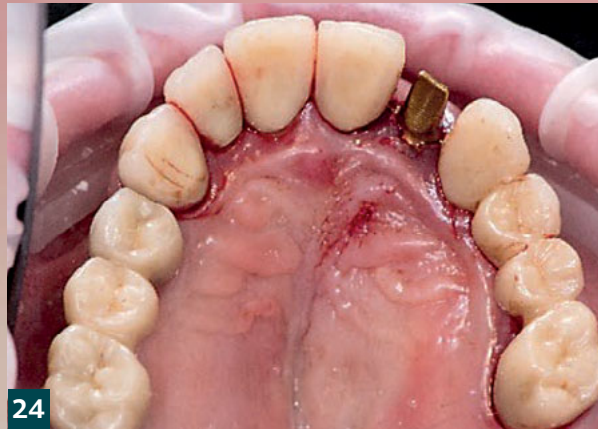21



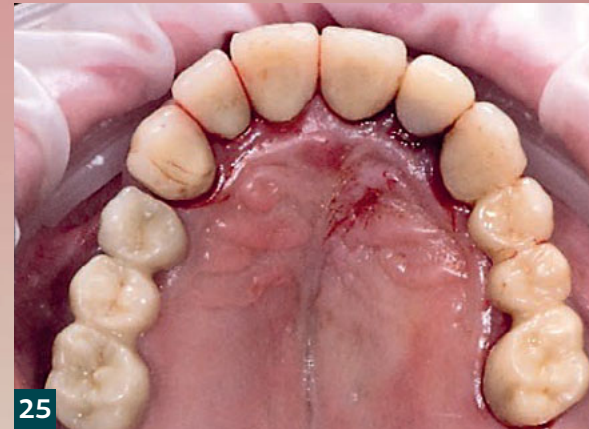22



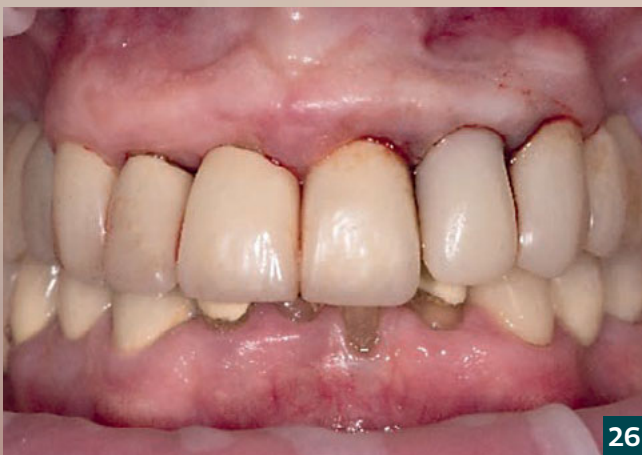23



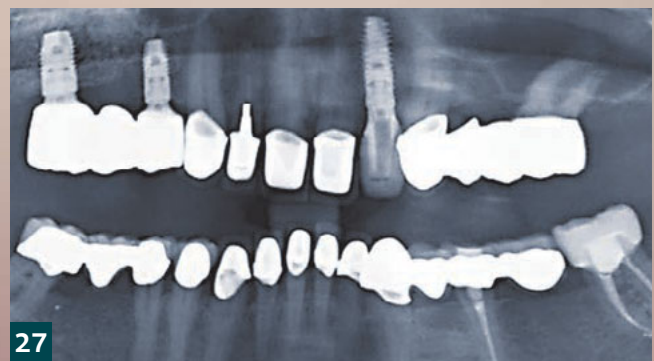24



25



26



27

tateilen das Risiko eines Knochenabbaus signifikant erhöhen kann. In diesem Fall präsentierte sich die Situation wie gewünscht. Das Abutment passte gut, das Weichgewebe war reizlos.

Drei Monate später versorgten wir die Patientin mit einer laborgefertigten verblendeten Vollkeramikkrone, die

mit Zement eingesetzt wurde (Abb. 32, 33). Auch wenn ich selbst Cerec nutze, war mir an dieser Stelle wichtig, mein Partnerlabor mit ins Boot zu holen. Die Zahn-techniker dort sind in der Lage, noch mehr Ästhetik herauszuholen – in diesem Fall mit einer geschichteten Keramik. Die Patientin zeigte sich mit dem Ergebnis sehr zufrieden.

20 Das goldfarbene Atlantis Abutment mit dem Insertion Guide.

21 Einbringen des Abutments mit dem Guide.

22 Der Insertion Guide mit Abutment in situ.

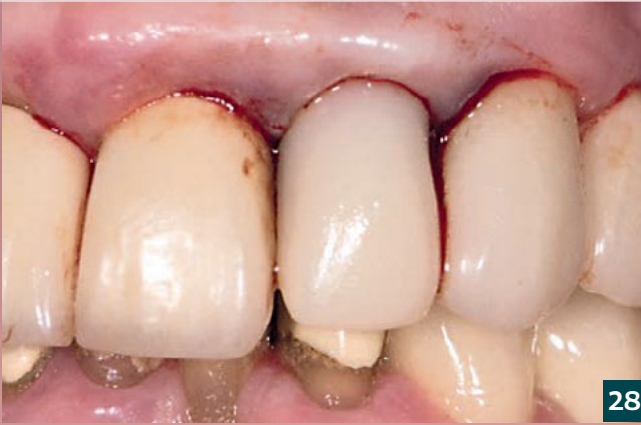23 Das Atlantis Abutment definitiv eingesetzt für ein „One-Abutment-One-Time“-Vorgehen.

24 Das Drehmoment wird exakt eingestellt. Ausgerichtetes Abutment in Endposition.

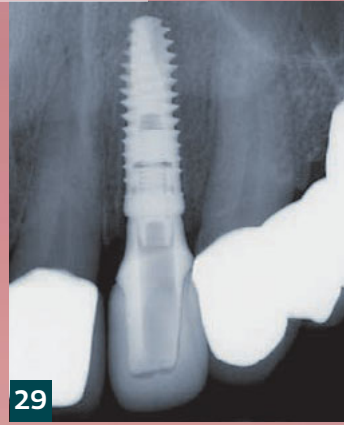
25 Provisorische Celtra Duo Krone in situ.

26 Die provisorische Krone außer Okklusion.

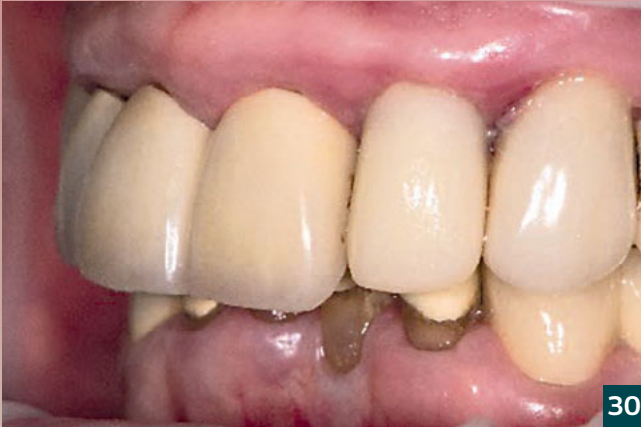27 Röntgenologische Übersicht postoperativ.



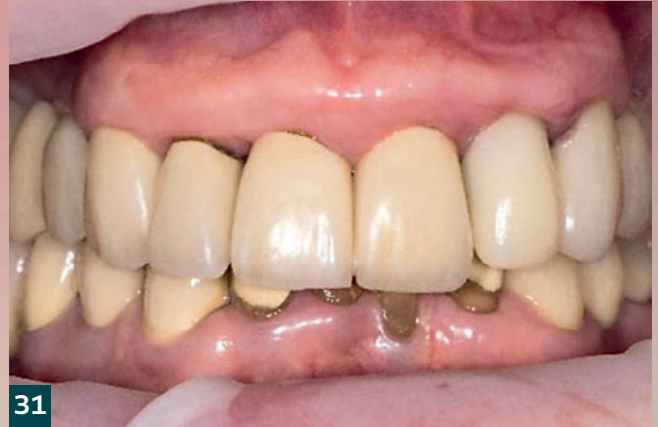28



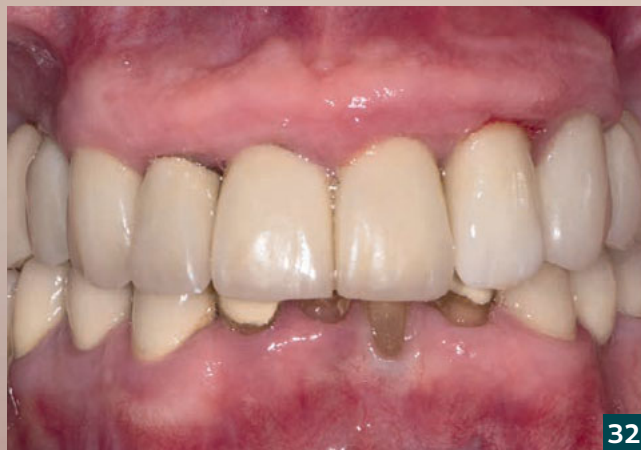29



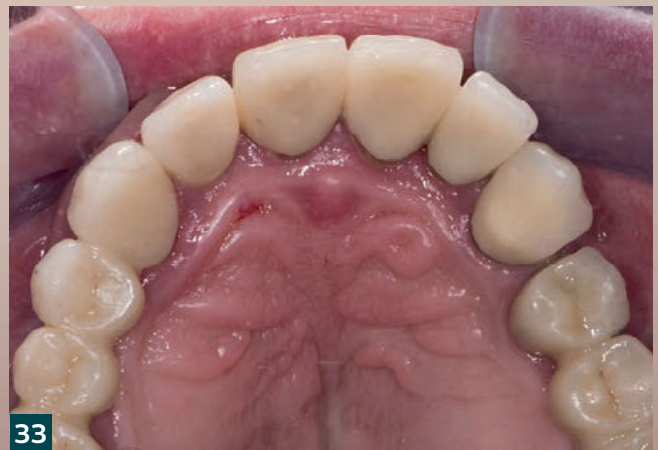30



31



32



33

Diskussion

Der röntgenologische Befund bestätigte die planungsgemäße Positionierung des OmniTaper EV-Implantats bei guter Osseointegration sowie eine korrekte Position des Abutments. Die Versorgung mit einem Einzelzahnimplantat erwies sich in diesem Fall als adäquate Lösung für die Patientin. Die neue Krone fügt sich harmonisch in die prothetische Zahnreihe ein. ●



Abrechnungstipps
zu dieser Publikation

DZR | Blaue Ecke

Bilder: Dentsply Sirona

28 Exakter Sitz der chairside gefertigten Krone.

29 Einzelröntgenbild ein Tag postoperativ.

30 Klinische Situation ein Tag postoperativ – laterale Ansicht.

31 Klinische Situation ein Tag postoperativ – frontale Ansicht.

32 Eingliederung der finalen Restauration von frontal.

33 Definitive Krone in der Oberkieferaufsicht.

In einem abwechslungsreichen Programm präsentieren Ihnen unsere hochkarätigen Gastredner vom 9. bis 10. Mai auf Mallorca dentale Entwicklungen und Erkenntnisse. Vernetzen Sie sich und Ihr Team mit den Trendsettern der digitalen Zahnheilkunde und Kollegen aus aller Welt auf unserer exklusiven Abendveranstaltung ganz in Perlweiß.



LERNEN SIE VON PIONIEREN



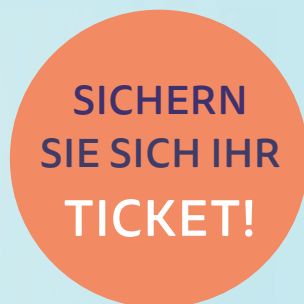Flora Couper



Dr. August de Oliveira



Vincent Fehmer



Dr. Elaine Halley



Dr. Eimear O'Connell



Edris Rasta



Dr. Guilherme Saavedra

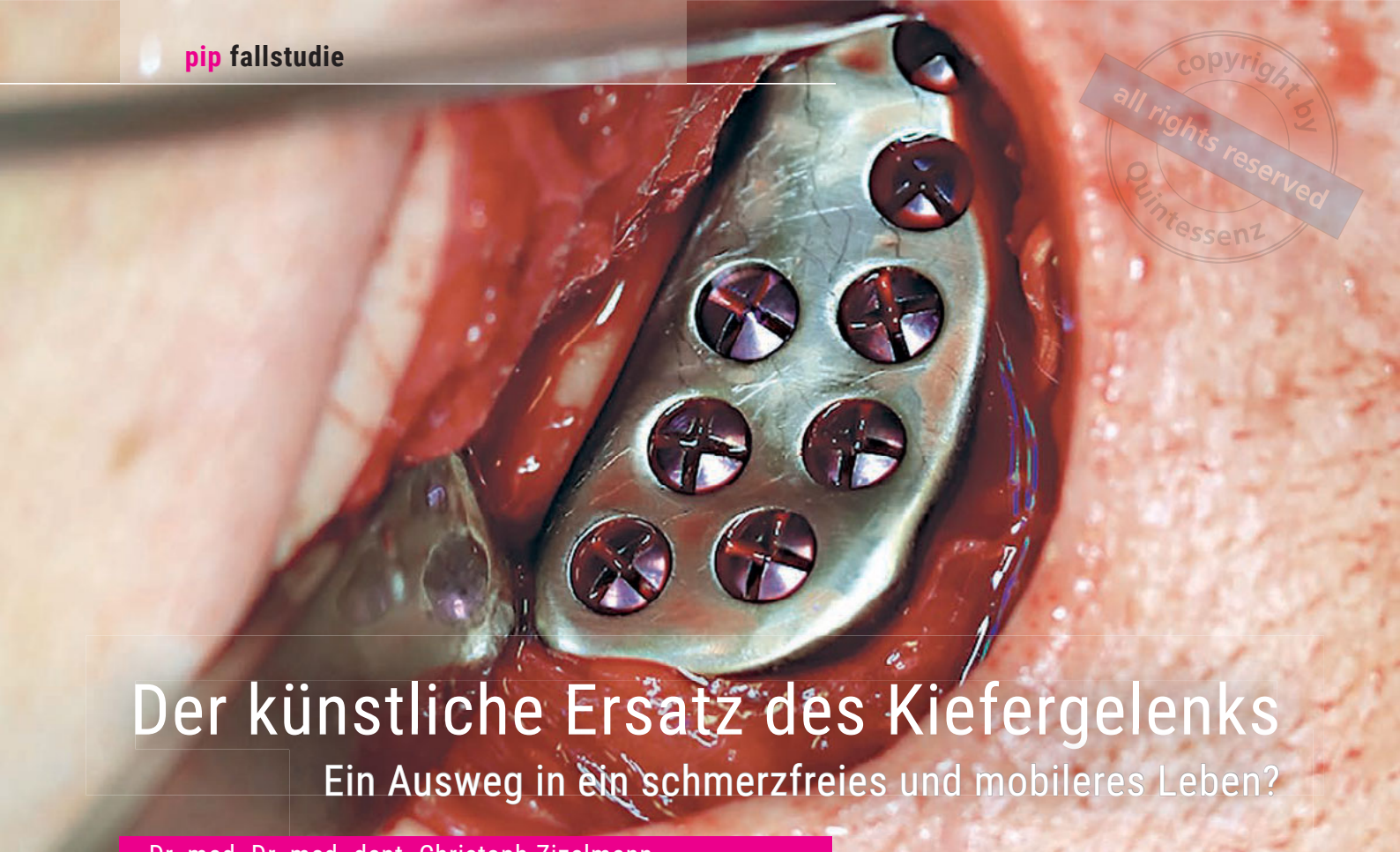

Dr. Miguel Stanley



Kristina Vaitelytė





Der künstliche Ersatz des Kiefergelenks

Ein Ausweg in ein schmerzfreies und mobiles Leben?


Dr. med. Dr. med. dent. Christoph Zizelmann



- 1994-1999 Studium der Zahnheilkunde in Freiburg, Approbation
- 2003 Promotion zum Dr. med. dent., Universität Freiburg
- 2005 Fachzahnarzt für Oralchirurgie
- 2001-2007 Studium der Humanmedizin in Freiburg, Approbation
- 2011 Promotion zum Dr. med., Universität Basel
- Seit 2012 Klinik für Mund-, Kiefer- und Gesichtschirurgie, Marienhospital Stuttgart
- 2015 Facharzt für Mund-, Kiefer- und Gesichtschirurgie
- Seit 2017 Angestellt. Tätigkeit in oralchirurgischer Überweiserpraxis Dr. Björn Lang, Rheinfelden

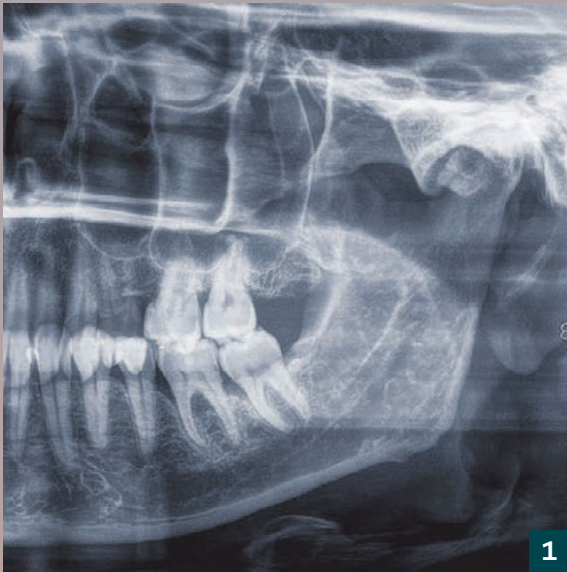
■ christoph.zizelmann@gmx.de
 ■ www.marienhospital-stuttgart.de

Priv.-Doz. Dr. med. Dr. med. dent. Thomas Fillies

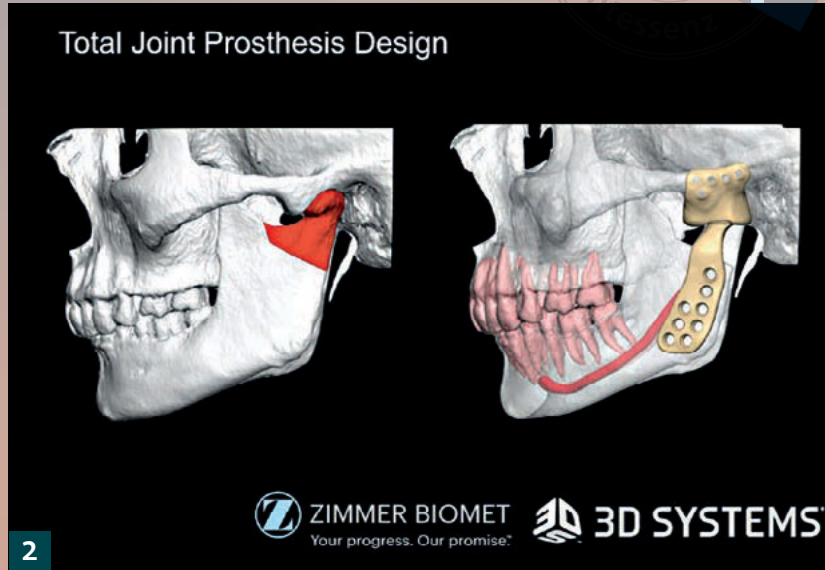


- 1990-1996 Studium der Humanmedizin, Universität Münster
- 1996-1999 Studium der Zahnmedizin, Universität Münster
- 2004-2005 Masterstudiengang für zahnärztliche Implantologie (IMC)
- 2004 Facharzt für Mund-Kiefer-Gesichtschirurgie, Fachzahnarzt für Oralchirurgie
- 2007 Zusatzbez.: Plastische Operationen
- Seit 2011 Ärztlicher Direktor der Klinik für MKG-Chirurgie am Zentrum für Plast. Chirurgie, Marienhospital Stuttgart

■ mkg@vinzenz.de
 ■ www.marienhospital-stuttgart.de



1



2

Fortgeschrittene degenerative Kiefergelenkerkrankungen können für betroffene Patienten mit erheblichen Funktionseinschränkungen und Schmerzen verbunden sein. Die Therapie ist herausfordernd, insbesondere wenn nach Ausschöpfung konservativer Maßnahmen eine weitere Progredienz zu beobachten ist. Eine mögliche Behandlungsoption stellt dann der Ersatz des Kiefergelenkes durch eine Totalendoprothese (TEP) dar [1,2,3].

Obwohl der künstliche Ersatz großer Gelenke wie z.B. dem Hüft-, Schulter- oder Kniegelenk längst etabliert und verbreitet ist, registriert man eine zunehmende Akzeptanz des Kiefergelenkersatzes erst seit kürzerem.

So gerieten Kiefergelenksprothesen der frühen Generation durch ein häufig beobachtetes Implantatversagen in Verruf [4]. Weitere Komplikationen traten durch Nichtbeachtung orthopädischer Standards beim operativen Vorgehen auf [5]. Durch Änderung des Designs und Auswahl entsprechender Materialien sowie Anpassung des chirurgischen Protokolls konnten diese Probleme aber weitgehend behoben werden [6]. Eine weitere Verbesserung wurde durch die Einführung patientenindividuell hergestellter Prothesen erreicht. Die hohe Passgenauigkeit reduziert die Eingriffszeit und steigert nochmals die Prognose [7]. Inzwischen weisen moderne Kiefergelenksprothesen Standzeiten von teilweise mehr als 25 Jahren auf [8].

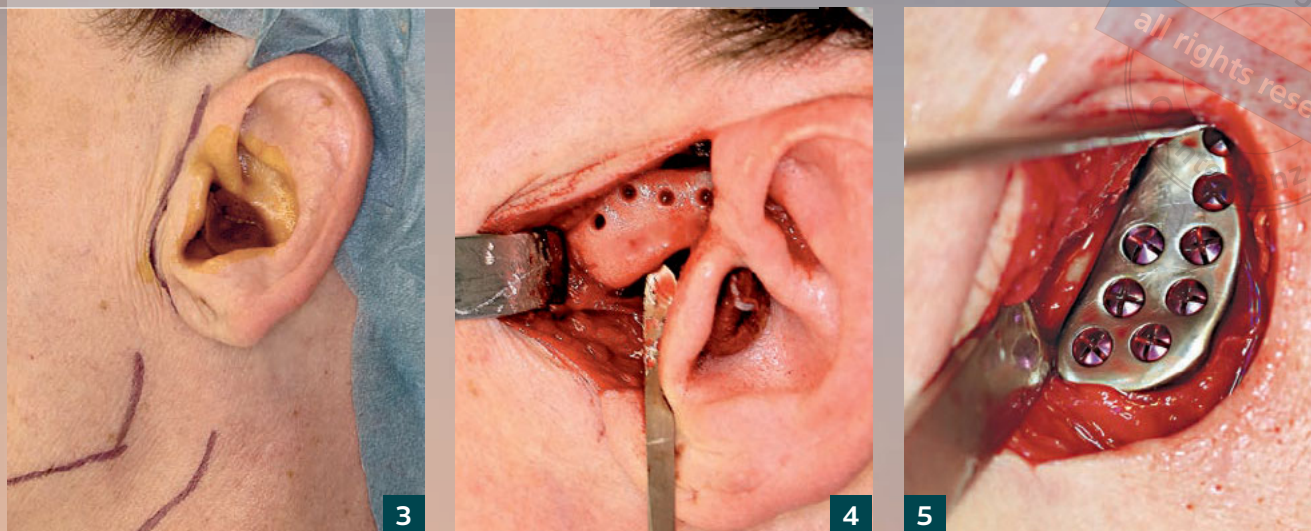
Im Unterschied zu anderen Gelenken sollte der künstliche Ersatz des Kiefergelenkes komplett erfolgen, da beim Ersatz lediglich des Gelenkkopfes ohne Abstützung durch eine künstliche Gelenkpfanne die Gefahr einer Perforation durch die Schädelbasis als gefürchtete Komplikation nicht sicher gebannt ist [3,5,6].

Fallbericht

Die 41-jährige Patientin wurde zur Weiterbehandlung mit seit langem bestehenden und nun zunehmenden funktionellen Be-

1 Das angefertigte OPG bei der Erstvorstellung zeigt den strukturellen knöchernen Schaden des linken Kiefergelenkes.

2 Auszug aus dem Planungsdesign der patientenindividuellen Kiefergelenksendoprothese.



schwerden des linken Kiefergelenks überwiesen (Abb. 1). Bei der Eigenanamnese berichtete die Patientin von einem alten Trauma mit Kieferköpfchenfraktur links im Jugendalter. Zum Zeitpunkt der Vorstellung erfolgte bereits eine langjährige Schmerztherapie mit nichtsteroidalen Antiphlogistika und Physiotherapie. Diese zeigte zuletzt keine hinreichende Linderung der Beschwerden. Besonders belastend waren für die Patientin die starken bewegungsabhängigen Schmerzen, wodurch sie sich in ihrer Lebensqualität stark beeinträchtigt fühlte. Durch die Schmerzen zeigte sich auch der aktive Bewegungsumfang wegen eines Vermeidungsverhaltens deutlich reduziert.

Neben einer orientierenden Funktionsdiagnostik wurde ergänzend eine Magnetresonanztomografie (MRT) der Kiefergelenke angefertigt. Diese bestätigte einen strukturellen Schaden des linken Kiefergelenks im Sinne einer schweren Arthrose mit fortgeschrittener Gelenkdestruktion. Der Schaden war bereits so ausgeprägt, dass minimalinvasive Verfahren wie die Arthrozentese oder die arthroskopische Operation des Kiefergelenkes nicht mehr berücksichtigt werden konnten [9].

Entsprechend des Wunsches der Patientin zur Beseitigung der Schmerzen und Wiederherstellung einer adäquaten Funktion, wurde der Ersatz des linken Kiefergelenkes geplant. Zur Wahl stehen abhängig vom Hersteller unterschiedliche biokompatible Materialien. Beim Hersteller Zimmer Biomet besteht die Gelenkpfanne (Fossa-Komponente) allein aus einem ultrahochvernetztem Kunststoff (Polyethylen). Beim individuell gefertigten Gelenkkopf (mandibuläre Komponente) hat man die Wahl zwischen einer Kobalt-Chrom-Molybden- (Co-Cr-Mo-) oder einer Titanlegierung.

Zusätzlich ist fachlich abzuwägen, welche Art der Kiefergelenk-TEP man verwendet. Es lassen sich zwei Arten von Kiefergelenkendoprothesen unterscheiden, die konfektionierte oder die individuell angepasste Prothese. Individuell mit dem CAD/CAM-

Verfahren hergestellte TEP sind maßgeschneidert, benötigen jedoch Zeit zur Herstellung und sind kostenintensiver als konfektionierte Modelle. Konfektionierte TEP sind rasch verfügbar, jedoch gibt es nur wenige Standardgrößen. Daher ist der Einsatz individuell abzuwägen, weil die Anpassung in der Regel deutlich aufwändiger ist. Mit individuellen und auch mit konfektionierten TEP lassen sich virtuelle Operationsplanungen im Vorfeld durchführen. Bei der konfektionierten TEP empfiehlt sich dies sogar, weil die Anpassung deutlich schwieriger ist und durch die Simulation im Vorfeld mögliche intraoperative Probleme besser aufgedeckt werden können.

Planung

Zur Planung eines individuellen Gelenkersatzes (CAD/CAM-Verfahren) wurde eine digitale Volumentomografie (DVT) des Schädels nach Protokoll des Herstellers (Zimmer Biomet) in Okklusion angefertigt. Das Design des individuellen Gelenkersatzes (bestehend aus den Komponenten Gelenkpfanne und Gelenkkopf) kam in Abstimmung mit den Technikern der Firma 3D Systems (Littleton, Colorado, USA) zustande (Abb. 2). Nach Designfreigabe durch den Kieferchirurgen erfolgte die Herstellung der Kiefergelenkendoprothese durch das Unternehmen Zimmer Biomet (Jacksonville, Florida, USA). Für den Gelenkkopf wurde eine Titanlegierung gewählt, die Gelenkpfanne besteht standardmäßig aus ultrahoch vernetztem Polyethylen (UHP). Der gesamte Planungs- und Fertigungsprozess (Anfertigung der Planungsunterlagen bis zur Auslieferung der Prothesenkomponenten) erstreckte sich über einen Zeitraum von etwa vier Monaten.

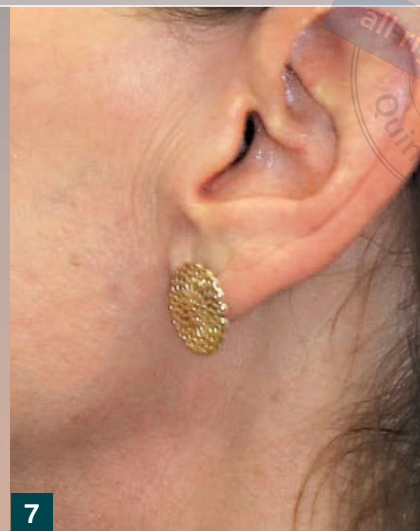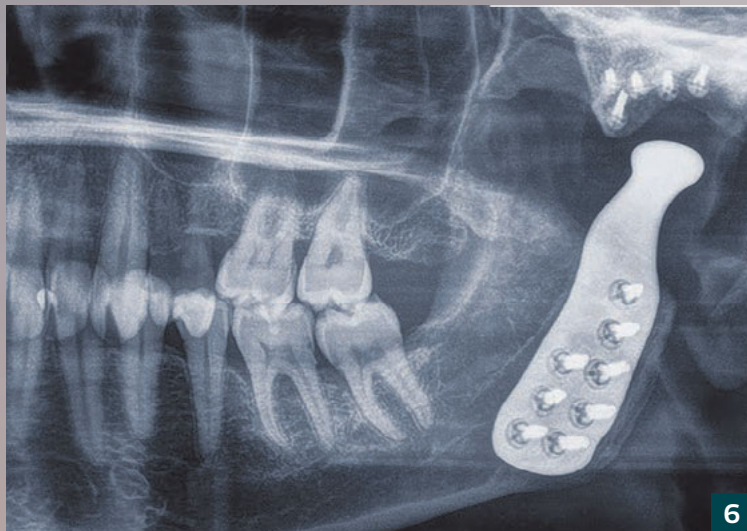
Operation

Das operative Protokoll zur Implantation einer Kiefergelenk-TEP folgt orthopädischen Standards. Das heißt, hier ist – im Gegensatz zur dentalen Implantologie oder auch bei der Osteo-

3 Angezeichnet sind die operativen Zugänge (präaurikulär, submandibulär) sowie dazwischen der tastbare knöcherne Unterkieferrand.

4 Anprobe der der künstlichen Gelenkpfanne.

5 Gelenkkopf nach Implantation über den submandibulären Zugang.



synthese von Kieferfrakturen – auf eine strenge Asepsis zu achten, da die Bildung eines Biofilms auf den Implantaten durch Keimkontamination eine schwere Komplikation im Sinne eines implantologischen Misserfolges darstellt [10].

Der Eingriff wurde in Allgemeinnarkose durchgeführt. Die Abdeckung erforderte eine Trennung des Operationsgebietes von der Mundhöhle (Abb. 3). Über einen präaurikulären Zugang wurde das Kiefergelenk eröffnet. Nach der Entfernung des erkrankten Gewebes sowie der Resektion des Kieferköpfchens wurde die Passung mit einem baugleichen Probe-Implantat geprüft (Abb. 4). Die Implantation der originalen UHP-Fossa erfolgte erst hiernach, um die Exposition möglichst kurz zu halten. Über einen submandibulären Zugang wurde der Gelenkkopf implantiert (Abb. 5). Zur Prophylaxe einer heterotropen Ossifikation wurde die Endoprothese mit Eigenfett ummantelt. Hiernach erfolgte der mehrschichtige Wundverschluss.

Verlauf

Das postoperative Röntgenbild (Panoramaschichtaufnahme) zeigte regelrechte Verhältnisse bei Zustand nach Implantation einer Kiefergelenks-TEP (Abb. 6). Noch während des stationären Aufenthaltes wurde ab dem zweiten postoperativen Tag mit der Frühmobilisation begonnen. Die ambulante Nachsorge ab dem fünften postoperativen Tag umfasste regelmäßige Verlaufskontrollen sowie eine begleitende Physiotherapie. Drei Wochen nach dem Eingriff zeigte sich die Patientin völlig beschwerdefrei, nach ca. vier Monaten war eine normale Mundöffnung mit einer Schneidezahn-Kantendistanz (SKD) von circa 40 mm erreicht.

Die Verlaufskontrolle nach zehn Monaten zeigte praktisch keine auffälligen Narben der operativen Zugänge (Abb. 7).

Fazit

Seit etwa 25 Jahren sind patientenindividuelle Kiefergelenks-TEP verfügbar. Deren Einsatz ist in jüngster Zeit stetig gestiegen. Die bisherigen Ergebnisse bei degenerativen Kiefergelenks-erkrankungen im Endstadium zeigen, dass angesichts der Einschränkungen und Schmerzen der Patienten der totale Gelenkersatz zwar weiterhin kein Routineeingriff aber auch keine Ultima Ratio mehr darstellen muss. Für eine abschließende Beurteilung der langfristigen Stabilität und Ergebnisqualität sind weitere Ergebnisse abzuwarten. Auch wenn zur Prophylaxe vor zahnärztlich-chirurgischen Maßnahmen bei Patienten mit alloplastischen Kiefergelenkersatz noch keine abschließend gesicherten Erkenntnisse vorliegen, wird diese zumindest teilweise empfohlen [11]. Wesentliche Informationen zum eingesetzten Implantat können dem Implantatausweis entnommen werden.

Im Falle fortgeschrittener Kiefergelenksdestruktionen kann der totale alloplastische Kiefergelenkersatz eine Behandlungsoption sein, um für den Patienten einen Gewinn an Lebensqualität durch Wiederherstellung eines zufriedenstellenden Bewegungsumfanges und der Schmerz beseitigung zu erreichen. Moderne individuelle Kiefergelenkersatzsysteme bieten das Potenzial, für den Patienten auch langfristig eine gute Funktion zu erhalten. Obwohl in jüngster Zeit eine Ausweitung der Indikationsstellung für den alloplastischen Kiefergelenkersatz zu verzeichnen ist, sollte diese weiterhin zurückhaltend erfolgen. ●



Scan mich!

LITERATUR
zu dieser Publikation

6 Postoperatives OPG nach zehn Monaten.

7 Unauffällige Verhältnisse im Bereich der extraoralen Zugänge zehn Monate postoperativ.

Explantation dentaler Implantate, Nachsorge/Neuversorgung



Implantatprothetische Restaurationen ermöglichen die festsitzende Versorgung zahnloser Patienten und den Erhalt gesunder Zahnhartsubstanz, z. B. im Bereich von Schaltlücken als Alternative zur Behandlung mittels festsitzender Brücken. Daher besitzt die Insertion von Dentalimplantaten sowohl bei Behandelnden als auch bei Patienten eine hohe Akzeptanz. Insbesondere die hohen Überlebensraten der Implantate bestärken ihren Einsatz als bevorzugte Behandlungsoption. Ungeachtet dessen werden Verlustraten von immerhin 3,0-8,0 % innerhalb des ersten Jahres nach Implantatinsertion aufgrund unterschiedlicher Komplikationen berichtet [Mardinger, et al., 2012]. Am häufigsten von Explantationen betroffen ist offensichtlich der Bereich des ersten Oberkiefermolaren [Kang, et al., 2019, Kim, et al., 2010]. Ergebnisse von Querschnittsuntersuchungen zufolge ist eine Periimplantitis der Hauptgrund für die notwendige Explantation [Anitua, et al., 2016, Gargallo-Albiol, et al., 2021, Roy, et al., 2020, Stajčić, et al., 2016, Sukegawa, et al., 2020]. Angaben zu Explantationsraten auf Grundlage einer Periimplantitis schwanken dabei zwischen 64,5 % [Gargallo-Albiol, et al., 2021] und 82,9 % [Anitua, et al., 2016]. Andere Gründe für Explantationen sind krestale Knochenverluste [Roy, et al., 2020, Stajčić, et al., 2016], Fehlpositionierungen der Implantate [Anitua, et al., 2016, Roy, et al., 2020] und Implantatfrakturen [Roy, et al., 2020]. Es werden unterschiedliche, mehr oder weniger invasive Explantationsverfahren angewendet. Dazu gehören verschiedene Ausdrehtechniken, thermische Verfahren, Trepanbohrungen oder Kombinationstechniken, die sich an Extraktion natürlicher Zähne mittels rotierender Bohrer und anschließendem Einsatz von Hebeln und Extraktionszangen orientieren. In einer Untersuchung wurden u. a. die zwei letztgenannten Techniken sowie Trepanbohrungen und die Explantation mittels Ausdrehtechnik miteinander verglichen. Das Ausdrehen von Implantaten scheint hierbei im Vergleich zu den anderen Methoden die „elegante“ Form der Explantation zu sein und zudem die Vorhersehbarkeit einer erneuten Implantatinsertion an der Explantationsstelle zu erhöhen [Stajčić, et al., 2016] sowie zu Explantationserfolgsraten von 98,4 % zu führen [Anitua, et al., 2020]. Allerdings berichteten die Autoren der letztgenannten Untersuchung insbesondere über Implantatfrakturen, die zu Komplikationen bei der Explantation führten. Auch in einem systematischen Review wurde das Ausdrehen von Implantaten, trotz etwas geringerer Erfolgsraten von 87,7 % als Explantationstechnik empfohlen [Roy, et al., 2020]. Thermische Methoden zur Implantatentfernung arbeiten sowohl mit Kälte als auch mit Wärme. Sie führen zu einer Nekrose im periimplantären Knochen und zu einer Auflösung der Osseointegration des Implantats, welche die Explantation erleichtern soll. Ihre Wirksamkeit ist von der Knochenqualität abhängig, sie wirken demnach im spongiosen Knochen besser als in der Kortikalis [Kniha, et al., 2020]. Für die klinische Anwendung am Menschen sind die Me-

thoden jedoch noch nicht ausgereift genug und es gibt lediglich präklinische Daten aus In vitro-, In vivo- oder tierexperimentellen Studien. In der aktuell verfügbaren Literatur stehen derzeit zur Dauer und zu Temperaturgrenzwerten zudem keine ausreichend validen Daten zur Verfügung, wie einer systematischen Übersichtsarbeit zu entnehmen ist [Kniha, et al., 2020]. Als Wärmequellen dienen u. a. Wasser, Laser sowie monopolare und elektrische Joule-Erhitzer. Ergebnisse aus einer neueren In vitro-Untersuchung konnten zeigen, dass Wasser und Laser sowie eine Temperatur von 47,0 Grad Celsius über eine Zeitdauer von 120 bis 180 Sekunden am besten für die Explantation geeignet zu sein scheinen [Kniha, et al., 2021]. Auch kryogene Verfahren führen mittels Anwendung von Gefrier-Auftau-Zyklen bei Temperaturen von -40 Grad Celsius im Tierexperiment zu Gewebeschäden im Knochen und ermöglichen die Entfernung der Implantate bereits mit einem Removal Torque von 5,0 Ncm [Ak, et al., 2022]. Eine ganze Reihe Studien beschäftigen sich verständlicherweise mit Behandlungsoptionen nach Explantation. Hier stehen die Fragen im Mittelpunkt, wie häufig Nachimplantationen an der gleichen Insertionsstelle möglich sind und welche Implantatüberlebensraten nach Reimplantation zu erwarten sind. In der Literatur wird über Zweit-, Dritt- und sogar über Viertimplantationen an der gleichen Stelle berichtet. Die Ergebnisse zu Implantatüberlebensraten bei Nachimplantation sind widersprüchlich. Einerseits wird über sehr hohe Überlebensraten bei Zweitimplantation zwischen 91,5 bis 99,0 % berichtet [Anitua, et al., 2020, Leisner, et al., 2021, Mardinger, et al., 2012, Onclin, et al., 2020, Wang, et al., 2015]. In anderen klinischen Studien wurden hingegen deutlich niedrigere Überlebensraten bei Zweitimplantationen von weniger als 80,0 % beobachtet [Agari und Le, 2020, Chrcanovic, et al., 2017]. Bei Dritt- und Viertimplantationen war eine weitere Abnahme der Überlebensraten festzustellen [Agari und Le, 2020, Machtei, et al., 2011]. Systematische Reviews bestätigen die niedrigeren Überlebensraten von Implantaten nach Zweit- bzw. Drittimplantation [Gomes, et al., 2018, Oh, et al., 2020, Quaranta, et al., 2014]. Allerdings konnte in einem der drei Reviews keine niedrigere Überlebensrate nach Dritt- im Vergleich zur Zweitimplantation festgestellt werden [Gomes, et al., 2018]. Als Risikofaktoren für erneute Implantatverluste nach Zweit- und Drittimplantation wurden patientenspezifische Faktoren wie der allgemeine Gesundheitszustand, Rauchgewohnheiten und eine verbesserungsbedürftige Mundhygiene identifiziert [Park, et al., 2022, Zhou, et al., 2016]. Ein früher Implantatverlust wird nicht als Kontraindikation für eine erneute Implantatversorgung betrachtet [Park, et al., 2022, Wang, et al., 2015]. Es besteht bei vielen Autoren die vorherrschende Ansicht, dass Implantatverluste die Behandelnden nicht von einer Reimplantation abhalten sollten und dass die Reimplantation eine gute Versorgungsoption nach Explantation darstellt [Quaranta, et al., 2014, Wang, et al., 2015, Zhou, et al., 2016].

ICX-DIAMOND[®]

DAS NEUE ZAHN-IMPLANTAT VON MEDENTIS MEDICAL.

LIQUID

Wir kennen kein
stärkeres Ø 3.3 Implantat
als ICX-DIAMOND[®]!
Aus Giga-Titan gefertigt.



GIGA-TITAN =
Rein Titan Grad 4KV,
mit 1.100 MPa.³

Mehr Infos zu
ICX-DIAMOND
im ICX-Shop!



DER NEUE
ICX-GOLD-STANDARD
VON MEDENTIS MEDICAL.

SERVICE-TEL.: 02641 9110-0 · BE SMART. BE ICX.

medentis
medical



Surveys

Wentorp F, Jablonowski L, Pink C, Holtfreter B, Kocher T.

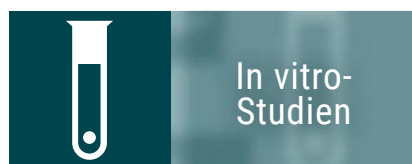At which bone level are implants explanted?

Clin Oral Implants Res. 2021 Jul;32(7):786-798.

(»Ab welchem Knochenlevel sollten Implantate explantiert werden?«)

Da bislang eindeutige Empfehlungen fehlen, ab welchem Ausmaß eines periimplantären Knochenverlusts Implantate entfernt werden sollten, war das Ziel dieser Studie, die Ermittlung der persönlichen fachärztlichen Einschätzung, ab welchem Ausmaß an Knochenverlust die Explantation als Behandlungsmittel der Wahl eingeschätzt wird. Zu diesem Zweck wurden Fachärzte für Implantologie zu ihren Entscheidungskriterien zu konkreten Patientenfällen gefragt, bei denen sie sich bei Vorliegen einer Periimplantitis für eine Explantation entschieden hatten. Frühe Misserfolge (Überlebenszeit < 12 Monate) wurden separat analysiert. In Fragebögen wurden Alter, Geschlecht, Rauchgewohnheiten, Implantatposition, Verwendung von Knochenersatzmaterialien und Implantathersteller abgefragt. Anhand von Röntgenbildern wurde das Ausmaß des periimplantären Knochenverlusts bei den explantierten Implantaten beurteilt und die explantierten Implantate wurden seitens der Befragten zur Verfügung gestellt. Zwölf Zahnarztpraxen stellten 192 explantierte Implantate von 161 Patienten mit 99 dazugehörigen Röntgenbildern zur Verfügung. Bei (17,2 %) 33 Implantaten handelte es sich um Frühverluste. Ohne die frühen Misserfolge betrug die mittlere Überlebenszeit $9,5 \pm 5,8$ Jahre mit einem absoluten und relativen Knochenverlust von $7,0 \pm 2,7$ mm bzw. $66,2 \pm 23,7$ %. Späte Explantationen erfolgten bei einem mittleren Knochenverlust von 57,7 % im Oberkiefer und 73,7 % im Unterkiefer. Das Alter der Patienten bei der Implantation scheint ein signifikanter Faktor für die Überlebensdauer zu sein.

Die Implantate wiesen einen signifikant höheren relativen Knochenverlust auf, wenn sie im Unterkiefer positioniert wurden oder wenn sie kürzer waren. Es wurde deutlich, dass es derzeit keinen allgemein akzeptierten Schwellenwert gibt, ab welchem ein Implantat nicht mehr erhalten werden kann.



In vitro-Studien

Gungormus M, Erbasar GNH.

Transient Heat Transfer in Dental Implants for Thermal Necrosis-Aided Implant Removal: A 3D Finite Element Analysis.

J Oral Implantol. 2019 Jun;45(3):196-201.

(»Vorübergehende Wärmeübertragung auf Dentalimplantate zur Erzielung einer thermisch bedingten Nekrose zur Unterstützung einer Implantatentfernung: Eine 3D-Finite-Elemente-Analyse.«)

Die Implantatentfernung mittels thermischer Nekrose-gestützter Verfahren wird als minimalinvasive Methode zur Implantatentfernung betrachtet. Bei dieser Methode wird eine Elektrokauterspitze mit dem Implantat in Kontakt gebracht, um eine Temperatur von 47° Celsius zu erzielen und um auf diese Weise eine begrenzte und kontrollierte thermische Nekrose an der Knochen-Implantat-Grenzfläche zu erzeugen. In der vorliegenden Studie wurde mithilfe der Finite-Elemente-Analyse-Methode die optimale Einstellung zur Erzielung einer thermischen Nekrose bei drei Implantatsystemen, bei einer Geräteleistung von 5 und 40 Watt und mit unterschiedlich großen Spitzen untersucht. Der Temperaturanstieg der Implantate bei 40 Watt erfolgte sehr plötzlich (< 0,5 Sekunden), und als der Knochen 47° Celsius erreichte, wurde bei den Implantaten ein hoher Hitzeanstieg registriert. Bei einer Leistung von fünf Watt erfolgte der Temperaturanstieg der Implantate in überschaubaren Zeiträumen (< 1 Sekunde). Außerdem war

der Temperaturanstieg bei größeren Implantaten und größeren Instrumentenspitzen noch langsamer. Daher wird empfohlen, für die thermisch gestützte Implantatentfernung niedrige Leistungseinstellungen zu verwenden. Auch die Dauer des Kontakts mit der Spitze muss berücksichtigt werden

Ichioaka Y, Derks J, Larsson L, Berglundh T. **Surface decontamination of explanted peri-implantitis-affected implants.**

J Clin Periodontol. 2023 Aug;50(8):1113-1122.

(»Oberflächendekontamination von Implantaten nach ihrer Explantation aufgrund einer Periimplantitis.«)

In der vorliegenden Studie wurde die Wirkung von Air-Polishing (AP) und einer Kombination aus AP und alkalischem elektrolysiertem Wasser (AEW) bei der Oberflächendekontamination von Implantaten untersucht, die aufgrund einer Periimplantitis explantiert werden mussten. Zu diesem Zweck wurden bei 25 Patienten 34 von Periimplantitis betroffene Implantate entfernt und mit ihrem apikalen Anteil in Acrylblöcke eingebettet. Die Implantate wurden nach dem Zufallsprinzip einer Oberflächendekontamination mit AP mit oder ohne AEW zugewiesen. Vier Implantate wurden unbehandelt gelassen und dienten als Negativkontrollen. Die Proben wurden mittels Rasterelektronenmikroskopie (SEM) und energiedispersiver Röntgenspektroskopie (EDS) analysiert. Die Anzahl an Restbakterien wurde als primärer Endpunkt definiert. Die REM-Analyse ergab, dass beide Behandlungsprotokolle bei der Entfernung des Biofilms wirksam waren und nur ein geringer Anteil der Implantatoberfläche bakterielle oder mineralisierte Rückstände aufwies. Obwohl die Unterschiede zwischen den Behandlungsprotokollen gering waren, beeinflussten die verschiedenen Anteile der Implantatgewinde, der Bereich des Implantats (apikales/mittleres/koronaales Drittel), die Implantatoberfläche und das Geschlecht die Ergebnisse. Darüber hinaus zeigte die EDS-Analyse, dass die Zonen den atomaren Anteil von Kohlenstoff und Kalzium beein-

copyright by
all rights reserved
Straumann

axiomX3[®]

ÜBER GRENZEN HINAUS



Entdecken Sie neue Welten, um besser auf die individuellen Bedürfnisse ihrer Patienten eingehen zu können.

Profitieren Sie von einer ganzheitlichen Lösung für ein breites Spektrum an klinischen Indikationen, die den wertvollen Kieferknochen erhält.

Erfahren Sie jetzt mehr über Axiom X3[®].

Mehr erfahren



anthogyr.de/x3-axiom

Folgen Sie uns auf Social Media



Anthogyr
A Straumann Group Brand

flussten und dass die Eigenschaften der Implantatoberfläche den atomaren Anteil des Titans beeinflussten. **Schlussfolgerung:** Die AP, mit oder ohne AEW, ist eine wirksame Methode zur Entfernung des Biofilms von Implantaten, die von Periimplantitis betroffen sind.

Kniha K, Buhl EM, Hermanns-Sachweh B, Al-Sibai F, Bock A, Peters F, Hölzle F, Modabber A.

Implant removal using thermal necrosis-an in vitro pilot study.

Clin Oral Investig. 2021 Jan;25(1):265-273.

(»Implantatentfernung mittels thermischer Nekrose - eine In vitro-Pilotstudie.«)

Um die möglichen Temperaturschwellenwerte zu untersuchen, die sich auf die Überlebensfähigkeit der Osteozyten und die Knochenmatrix auswirken, wurden im Ober- und Unterkiefer von Schweinekadavern Implantataufbereitungen durchgeführt. Anschließend wurde der Knochen an den aufbereiteten Stellen mit speziellen Ansätzen zehn Sekunden lang auf 49° bis 56° Celsius erwärmt oder 30 Sekunden lang auf 5° bis 1° Celsius heruntergekühlt. Die Auswirkungen wurden mittels Histomorphometrie, Rasterelektronenmikroskopie (REM), energiedispersiver Röntgenspektroskopie (EDX) und Transmissionselektronenmikroskopie (TEM) untersucht. Ab 51° Celsius für zehn Sekunden und 5° Celsius für 30 Sekunden war eine signifikante Degeneration im Knochen erkennbar. Die Osteozyten zeigten signifikante Schädigungen beginnend ab Temperaturen von 2° Celsius. Temperaturen ab 53° Celsius führten zu Entkalkungen und Mitochondriendegenerationen im Knochen.

Schlussfolgerung: In dieser Studie wurden Temperaturschwellenwerte ermittelt, die möglicherweise zu einer thermischen Explantation von Implantaten führen können.

Kniha K, Hölzle F, Al-Sibai F, Jörg J, Kneer R, Modabber A.

Heat Analysis of Different Devices for Thermo-explantation of Dental

Implants: A Numeric Analysis and Preclinical In Vitro Model.

J Oral Implantol. 2021 Dec 1;47(6):455-463.

(»Temperaturanalyse verschiedener Geräte zur thermischen Explantation von Dentalimplantaten: Eine numerische Analyse und ein präklinisches In vitro-Modell.«)

Um die thermische Explantation von Dentalimplantaten zu untersuchen, wurden zwei verschiedene Versuchsaufbauten mit vier verschiedenen Wärmequellen (Wasser, Laser, monopolare und elektrische Joule-Erhitzer) verwendet. Infrarotmessungen und numerische Berechnungen wurden bei 47° Celsius entlang der Implantatachse und entlang des Kontaktbereichs zwischen Knochen und Implantat durchgeführt. Außerdem wurden die erforderlichen Zeitintervalle für die Erwärmung des Implantatapex von 33° Celsius auf 47° Celsius ermittelt. Das monopolare elektrische Gerät führte zu der ungleichmäßigsten und unvorhersehbarsten Erwärmung des Implantats und wurde daher ausgeschlossen. Die thermische Analyse ergab identische Wärmeverteilungen ohne signifikante Unterschiede für Wasser und elektrische Joule-Quellen mit einem Wärmemaximum im Bereich der Implantatschulter. Mittels Laser konnte das Temperaturmaximum in der Implantatmitte erzeugt werden, ohne dass ein Nachglüh effekt auftrat. Wasser führte zur schnellsten Erwärmung des Implantats von 33° Celsius auf 47° Celsius.

Schlussfolgerung: Wasser- und Laserquellen könnten für klinische Anwendungen zur Explantation geeignet sein. Für künftige Untersuchungen schlägt die numerische Analyse ein ideales Zeitintervall von 120 bis 180 Sekunden zur Erzielung einer homogenen Implantattemperatur von 47° Celsius vor.

Meir H, Sebaoun A, Raz P, Levartovsky S, Arieli A, Pilo R, Dor Z, Beitlitum I.

Evaluation of Implant Stability and Trephination Depth for Implant Removal-An In Vitro Study.

Materials (Basel). 2022 Jun 13;15(12):4200.

(»Untersuchung der Implantatstabi-

lität und der notwendigen Tiefe der Trepanbohrung für eine Implantatentfernung - eine In vitro-Studie.«)

Da fehlplatzierte und gebrochene Implantate in der Regel vollständig osseointegriert sind, ist ihre Entfernung, insbesondere im Unterkiefer, sehr erschwert. Der Reverse Torque (RT) und die Trepanbohrung sind geeignete Techniken zur Explantation. Die Trepanbohrung ist eine invasive Technik, die zu Ermüdungsfrakturen im Unterkiefer oder zu Entzündungen des Alveolarknochens führen kann. Ziel dieser Studie war die Untersuchung der Beziehung zwischen der Tiefe der Trepanbohrung und der Implantatstabilität mittels des Implantatstabilitätsquotienten (ISQ). Zu diesem Zweck wurden 48 Implantate mit einem Durchmesser von 3,75 mm und einer Länge von 13,0 bzw. 8,0 mm in synthetische Polyurethanblöcke inseriert. Die Implantatstabilität wurde mittels Resonanzfrequenzanalyse (RFA) gemessen. Anschließend wurden Trepanbohrungen durchgeführt und die Implantatstabilität in Tiefen von 0,3 und sechs Millimeter für die 8,0 mm-Implantate und null, drei, sechs, acht, zehn und 11,5 mm für die 13,0 mm-Implantate gemessen. Die lineare Regressionsanalyse ergab einen signifikanten Zusammenhang zwischen der Tiefe der Trepanbohrung und dem ISQ. Der ISQ nahm jeweils um -5,33 ab, wenn die Tiefe der Trepanbohrung um 1,0 mm zunahm.

Schlussfolgerung: Die mittels RFA während der Trepanbohrung gemessene Verringerung der Implantatstabilität kann ein wertvoller Anhaltspunkt für die Bestimmung eines sicheren Zeitpunkts bzw. Ausdrehmoments bei der Explantation sein.



Ak B, Eroğlu EG, Ertugrul AS, Öztürk AB, Yılmaz ŞN.

Non-Destructive Removal of Dental Implant by Using the Cryogenic Method.

Medicina (Kaunas). 2022 Jun 25;58(7):849.

Mehr Knochen.
Mehr Patienten.
Mehr Behandlungen.

Backtaper.

Mikrostrukturierung.

Subcrestale
Positionierung.

Einen Schritt weiter
als Plattform Switch –
Bone Growth Concept
von bredent medical.



SCAN ME!



360° IMPLANTOLOGY



Bone Growth Concept

Open for next

DENTAL INNOVATIONS
SINCE 1974

bredent group

(»Nicht-destruktive Entfernung von Dentalimplantaten mittels eines kryogenen Verfahrens.«)

Besteht die Notwendigkeit der Explantation eines Implantats, ist es wichtig, das Implantat mit einer möglichst minimalen Schädigung des umliegenden Gewebes zu entfernen. Osteozyten können bei Temperaturen unter -2° Celsius nicht überleben, Epithelzellen, Fibroblasten und andere Zellen des umliegenden Gewebes hingegen schon. Die Remodellierung des Knochens kann daher durch eine CO₂-Kryotherapie bei Temperaturen ausgelöst werden, die speziell zur Nekrose der Osteozyten führen und das umliegende Weichgewebe nicht beeinflussen. Zur Untersuchung der Wirksamkeit der Methode wurden jeweils acht einteilige Mini-Implantate (zwei Kontroll- und sechs Testimplantate) mit einem Durchmesser von 2,8 mm in die Tibia von neuseeländischen Kaninchen eingesetzt und heilten über einen Zeitraum von zwei Monaten ein. Veränderungen im Knochengewebe wurden nach Explantation mittels Reverse Torque (RT) in histologischen Schnitten untersucht. Die Testimplantate wurden eine Minute sowie zwei und fünf Minuten lang kryotherapeutisch behandelt. Drei der Implantate wurden jeweils einer Kryotherapie bei -40 °C unterzogen, die anderen Implantate bei -80°Celsius. Bei -40° Celsius unterschieden sich die Lakunenstruktur, die Osteozyten und die Osteonenzahl nicht signifikant von der Kontrollimplantate. Die Anwendung von -40° Celsius für eine Minute verursachte nur minimale Schäden an den Knochenzellen. Die Implantate, die eine Minute und zwei Minuten lang mittels CO₂ behandelt worden waren, wurden am zweiten Tag mit einem RT von 5,0 Ncm erfolgreich explantiert. Testimplantate, die fünf Minuten mit Temperaturen von -40° Celsius behandelt wurden, konnten am gleichen Tag explantiert werden. Bei -80° Celsius wurden in allen Testgruppen Gewebeschäden festgestellt.

Schlussfolgerung: Die Methode zur Entfernung von Implantaten mit Kryotherapie erwies sich bei dreimaliger Anwendung von Gefrier-Auftau-Zyklen bei -40° Celsius für jeweils eine Minute als erfolgreich. Um Explantationen mittels Kryotherapie zu standardisieren, sollten weitere Studien durchgeführt werden.

Hasanoğlu-Erbaşar GN, Güngörmüş M, Alimoğullari E, Çaylı S, Peker E, Narin A, Orhan M.

Thermal necrosis-aided dental implant removal: A rabbit model pilot study.

Med Oral Patol Oral Cir Bucal. 2023 Mar 1;28(2):e148-e155.

(»Implantatentfernung mittels thermischer unterstützter Nekrose: Eine Pilotstudie im Kaninchenmodell.«)

Die kontrollierte thermische Nekrose wird als alternative unterstützende Technik zur Explantation von Dentalimplantaten mit einer minimalen Schädigung des umliegenden Gewebes betrachtet. Um die Methode zu untersuchen, wurden im Oberschenkelknochen von acht männlichen Neuseeland-Kaninchen zwei Implantate (Test und Kontrolle) eingesetzt. Sieben Wochen nach der Implantation wurden die Testimplantate mittels eines elektrochirurgischen Instruments im monopolaren Modus mit verschiedenen Leistungseinstellungen und Kontaktdauern (fünf Watt bei zwei und zehn Sekunden und zehn Watt bei zehn Sekunden) erwärmt. Die Implantate der Kontrollgruppe wurden nicht erwärmt. Die Implantatstabilität direkt nach der Implantation, vor und nach der Wärmeanwendung wurde mittels Osstell bestimmt. Nach der Entfernung der Implantate wurden histologische Analysen durchgeführt. Die ISQ-Werte der zehn Watt-zehn Sekunden-Gruppe waren im Vergleich zu den anderen Gruppen signifikant niedriger. In keiner der Gruppen wurden Anzeichen einer fortschreitenden Nekrose oder irreversiblen Schädigung des Knochens beobachtet. Der prozentuale Anteil leerer Knochenlakunen war jedoch in den Gruppen mit fünf Watt-zehn Sekunden Modus und mit zehn Watt-zehn Sekunden Modus statistisch höher als in den Kontroll- und fünf Watt-zwei Sekunden-Gruppen.

Schlussfolgerung: Eine Wärmeanwendung bei einer Leistung von zehn Watt für zehn Sekunden führt zu einer optimalen Auflösung der Osseointegration von Dentalimplantaten, ohne dass es zu einer Schädigung des Knochens kommt.

Kasraei S, Torkzaban P, Shams B, Hosseinipannah SM, Farhadian M.

CO₂ laser surface treatment of failed dental implants for re-implantation: an animal study.

Lasers Med Sci. 2016 Jul;31(5):985-9.

(»Oberflächenbehandlung explantierter Implantate mittels CO₂-Laser und ihre Reimplantation: Eine tierexperimentelle Studie.«)

Das Ziel der vorliegenden Studie war die Untersuchung der Erfolgsraten von zehn explantierten Implantaten, welche nach einer Oberflächenbehandlung mit einem CO₂-Laser nach dem Zufallsprinzip in die Oberkiefer von Hunden reimplantiert wurden. Drei Implantate wurden als Negativkontrollen nach Spülung mit Kochsalzlösung ohne Laseroberflächenbehandlung eingesetzt. Die Stabilität der Implantate wurde anhand der Periotest-Werte (PTV) am ersten Tag nach dem Eingriff sowie ein, drei und sechs Monate postoperativ untersucht. Die mittleren PTVs der behandelten Implantate stiegen im ersten Monatsintervall an, was auf eine Abnahme der Implantatstabilität aufgrund der Entzündung und der anschließenden Heilung des Gewebes hinweist. Nach drei und sechs Monaten sanken die mittleren PTV im Vergleich zum ersten Monat, was auf eine verbesserte Implantatstabilität hindeutet. In der Kontrollgruppe nahmen die mittleren PTV im Vergleich zum Ausgangswert zu. Die mittleren PTV der behandelten Implantate waren drei und sechs Monate nach der Implantation signifikant niedriger als die der Kontrollgruppe. Die Reimplantation explantierter Implantate ist nach einer CO₂-Laserbehandlung im Hundemodell mit einer hohen Erfolgsrate in Bezug auf die Implantatstabilität verbunden.

Ulu M, Kılıç E, Soylu E, Kürkçü M, Alkan A.

Reusing dental implants?: an experimental study for detecting the success rates of re-osseointegration.

Int J Implant Dent. 2018 Jun 19;4(1):22.

(»Erneute Verwendung von Implantaten? Eine experimentelle Studie zur Untersuchung der Erfolgsraten in Bezug auf die erneute Osseointegration.«)

Das Ziel dieser Studie war der histomor-

phometrische Vergleich der Osseointegration bei Reimplantation von explantierten Implantaten sowie der Insertion neuer Implantate. Zu diesem Zweck wurden 36 Implantate in die Kiefer von zehn Beagles inseriert. In den Gruppen 1 und 2 wurde innerhalb von zwei Monaten nach dem Einsetzen der Implantate eine experimentelle Periimplantitis ausgelöst und die Implantate wurden entfernt. In Gruppe 1 wurde die Oberfläche der Implantate anschließend mittels Pulver-Luft-Abrasion und Zitronensäure dekontaminiert. In Gruppe 2 wurden die Implantate ebenfalls mittels Pulver-Luft-Abrasion und Zitronensäure dekontaminiert und anschließend zusätzlich im Autoklaven sterilisiert. Anschließend wurden diese Implantate in die kontralateralen Kiefer derselben Hunde eingesetzt und heilten über einen Zeitraum von drei Monaten ein. In Gruppe 3 wurden Implantate verwendet, die aufgrund einer Periimplantitis bei menschlichen Probanden explantiert werden mussten und nach einem Oberflächenreinigungsprotokoll und einer Sterilisation im Autoklaven in die Hundekiefer eingesetzt wurden. Gruppe 4 diente als Kontrollgruppe mit neuen Implantaten. Nach Ablauf der Einheilphase wurde der Grad der Osseointegration durch die Auswertung der ISQ-Werte und durch histomorphometrische Analysen ermittelt. Die histologischen Befunde zeigten, dass der prozentuale Anteil des Knochen-Implantat-Kontakts (BIC) 83,39 % in Gruppe 1, 79,93 % in Gruppe 2, 75,45 % in Gruppe 3 und 80,53 % in Gruppe 4 betrug. Die Ergebnisse des BIC sowie der ISQ-Messungen ergaben keinerlei signifikante Unterschiede zwischen den Gruppen.



Fallserien, Kohorten- studien

Agari K, Le B.

Successive Reimplantation of Dental Implants into Sites of Previous Failure.

J Oral Maxillofac Surg. 2020 Mar;78(3):375-385.

(»Schrittweise Reimplantation in

die gleiche Insertionsstelle verloren gegangener Dentalimplantate.«)

Im Zeitraum zwischen Mai 2015 und Januar 2020 wurden in einem chirurgischen Praxissetting insgesamt 3.597 Patienten mit 5.532 Dentalimplantaten versorgt. Bei einem Verlust von 252 Implantaten lag die Gesamtüberlebensrate nach erstmaliger Implantatinsertion bei 95,4 %. Die Überlebensrate der ersten Reinsertion (Zweitimplantation) der Implantate in die gleiche Insertionsstelle der verloren gegangenen Implantate betrug 77,4 % (137 von 177 Implantaten). Es wurde ein statistisch signifikanter Unterschied zwischen den Überlebensraten nach Erst- und Zweitimplantation ermittelt. Nach der zweiten Reinsertion (Drittimplantation) betrug die Überlebensrate 72,7 % (16 von 22). Die Überlebensrate der dritten Reimplantation (Viertimplantation) lag bei 50,0 % (1 von 2). In jeder Patientengruppe mit Implantatverlusten wurden signifikant häufiger über postoperative Beschwerden bei den Implantaten berichtet, die anschließend verloren gingen. In jeder Untersuchungsgruppe wurden frühe Implantatverluste (noch während der Einheilphase) signifikant häufiger beobachtet als Spätverluste.

Schlussfolgerung: Bei Reimplantation wurden niedrigere Überlebensraten beobachtet als nach Erstimplantation. Verluste von erstmalig inserierten und reimplantierten Implantaten waren signifikant häufiger von postoperativen Schmerzen betroffen.

Anitua E, Fernandez-de-Retana S, Alkhraisat MH.

Performance of the counter-torque technique in the explantation of nonmobile dental implants.

Int J Implant Dent. 2020 Jan 9;6(1):1.

(»Die Wirksamkeit der Counter Torque-Technik zur Explantation nicht mobiler Dentalimplantate.«)

Die Counter Torque-Technik gilt als konservative und atraumatische Methode für die Explantation nicht gelockerter Dentalimplantate durch die Lösung des Knochen-Implantatverbands infolge der Drehung der Implantate gegen das Eindrehmoment. Die Explantation von 749 nicht gelockerten Implantaten bei

355 Patienten ergab eine erfolgreiche Explantationsrate von 98,4 %. In 1,3 % der Fälle traten Komplikationen ein, die sich in den meisten Fällen als Frakturen im Bereich des Implantathalses äußerten.

Schlussfolgerung: Die Counter Torque-Technik hat eine hohe Erfolgsrate, ist aber nicht frei von Komplikationen, auch wenn diese relativ selten sind.

Anitua E, Montalvillo A, Eguia A, Alkhraisat MH.

Clinical outcomes of dental implants placed in the same region where previous implants failed due to peri-implantitis: a retrospective study.

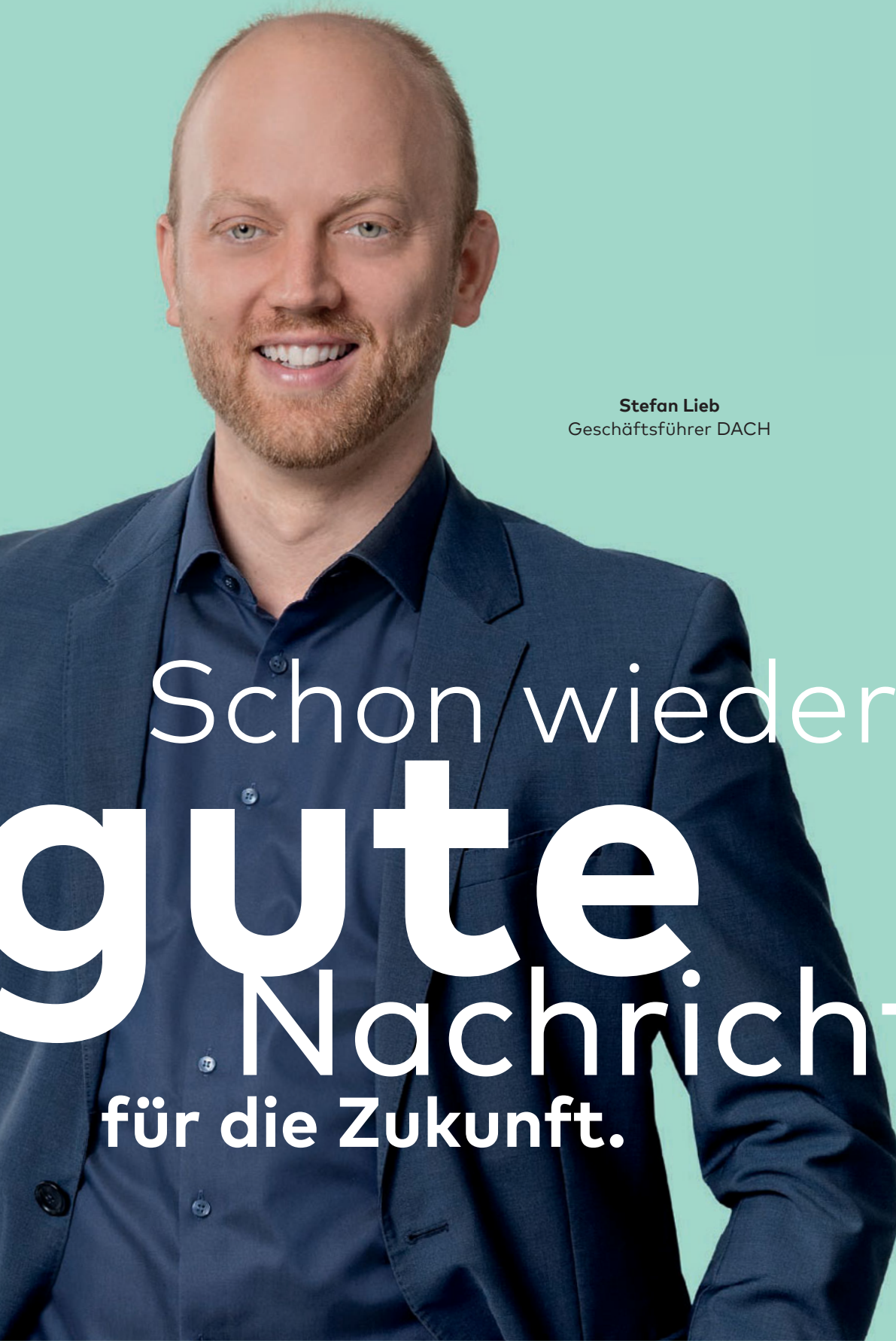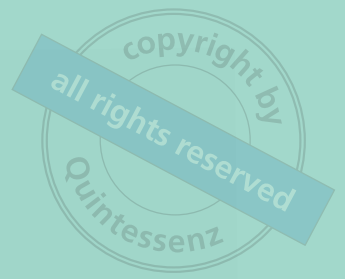Int J Implant Dent. 2021 Nov 9; 7(1):109.

(»Klinische Ergebnisse nach erneuter Implantatinsertion in Bereiche mit einem vorherigen Implantatverlust aufgrund einer Periimplantitis: Eine retrospektive Studie.«)

311 Implantate wurden bei 146 Patienten erneut in die gleichen Bereiche bzw. mesial oder distal der entsprechenden Region inseriert, in welchen die Implantate im Vorfeld aufgrund einer Periimplantitis explantiert werden mussten. Das Durchschnittsalter der Patienten betrug 63 ± 10 Jahre. 97 Patienten waren weiblich und 49 waren männlich. Bei einem Verlust von zwei Implantaten nach einer mittleren Nachbeobachtungszeit von 34 ± 17 Monaten, betrug die kumulative Überlebensrate 99,0 %. Der marginale Knochenverlust lag bei -0,1 ± 0,6 mm. Eine Sofort- oder Spätimplantation nach Explantation des Erstimplantates hatten keinen Einfluss auf das Überleben des neuen Implantats oder auf den krestalen Knochenverlust. Als prothetische Komplikationen der verschraubten Restaurationen wurden ein Chipping der Keramik (n=3), Frakturen der Kunststoffzähne (n=1) und Lockerungen der Prothetikschrabe (n=1) beobachtet.

Schlussfolgerung: Dentalimplantate, die nach Implantatverlust aufgrund einer Periimplantitis erneut zum Einsatz kommen, zeigen hohe Überlebensraten und geringe krestale Knochenverluste.

Pioneering the past.
**Leading the
future.**



Stefan Lieb
Geschäftsführer DACH

Schon wieder
gute
Nachrichten
für die Zukunft.



Nobel
Biocare™



Pech gehabt – unsere Information
zum digitalen Workflow
hat schon jemand vor Ihnen gefunden.
Wenn Sie trotzdem alles darüber
wissen wollen, empfehlen wir
Ihnen einen Besuch unserer Website.
Vielen Dank.

nobelbiocare.de

Anitua E, Murias-Freijo A, Alkhraisat MH. *Conservative Implant Removal for the Analysis of the Cause, Removal Torque, and Surface Treatment of Failed Nonmobile Dental Implants.* J Oral Implantol. 2016 Feb;42(1):69-77.

(»Konservative Implantatentfernung zur Analyse der Ursachen, des Removal Torques und der Oberflächeneigenschaften verloren gegangener, nicht gelockerter Implantate.«)

In dieser Studie wurde der Einfluss der Oberflächeneigenschaften von Implantaten auf die Ursache für ihre Explantation und die Größe des notwendigen Removal Torques (RT) zur Entfernung nicht erhaltungswürdiger, nicht gelockerter Implantate untersucht. 158 Implantate wurden bei 81 Patienten explantiert. Das Durchschnittsalter der Patienten betrug 62 ± 11 Jahre. Hauptursachen für die notwendigen Explantationen waren Periimplantitiden (131 Implantate; 82,9 %), und eine Fehlpositionierung der Implantate (22 Implantate; 13,9 %). Bei 139 Implantaten war eine Explantation mittels RT mit einem mittleren Ausdrehmoment von 146 ± 5 Ncm ohne zusätzlichen Einsatz einer Trepanfräse möglich. Bei 19 Explantationen mussten die ersten drei bis vier Millimeter mittels Trepanfräse vorgefräst werden, um die Implantate mit einem mittleren Ausdrehmoment von 161 ± 13 Ncm zu explantieren. Alle Implantate mit einer plasmabehandelten Titanoberfläche mussten aufgrund einer Periimplantitis entfernt werden, wobei das mittlere Ausdrehmoment signifikant niedriger war als das bei Implantaten mit einer säuregeätzten, gesandstrahlten oder Oxidoberfläche. Eine Sofortimplantation nach Entfernung der nicht erhaltungswürdigen Implantate erfolgte in den Fällen, in welchen eine ausreichende Primärstabilität erzielt werden konnte. Die postoperative Heilung verlief ereignislos, und das vorhandene Hart- und Weichgewebe konnte erfolgreich erhalten werden. Das in dieser Studie angewandte Protokoll könnte eine echte Alternative zu anderen traumatischen Techniken für die Entfernung von nicht erhaltungswürdigen Implantaten darstellen. Die Art der Oberflächenbehandlung des Implantats

könnte den Wert des Entfernungsdrehmoments und das Auftreten einer Periimplantitis beeinflussen.

Chrcanovic BR, Kisch J, Albrektsson T, Wennerberg A.

Survival of dental implants placed in sites of previously failed implants.

Clin Oral Implants Res. 2017 Nov;28(11):1348-1353.

(»Überleben von Implantaten, die in die gleichen Regionen verloren gegangener Implantate eingesetzt wurden.«)

Bei insgesamt 10.096 Implantaten wurden bei 98 Patienten insgesamt 175 Implantate erneut inseriert. Es erfolgten 159 Zweitimplantationen, 14 Dritt- und zwei Viertimplantationen in die gleichen Areale, in welchen die Implantate zuvor verloren gegangen waren. Die neu inserierten Implantate hatten im Allgemeinen einen ähnlichen Durchmesser, waren aber kürzer als die zuvor eingesetzten Implantate. Ein statistisch signifikant höherer Prozentsatz der verlorenen Implantate wurde an Stellen mit geringem Knochenangebot gesetzt. Es bestand ein statistisch signifikanter Unterschied in den Überlebensraten zwischen Implantaten, die zum ersten Mal bzw. einmalig eingesetzt wurden (94,0 %), und Implantaten, welche die verloren gegangenen Implantate ersetzten (73,0 %). Bei Patienten, die Antidepressiva und Antithrombose-Medikamente einnahmen, war die Verlustrate der erneut inserierten Implantate statistisch höher.

Gargallo-Albiol J, Tavelli L, Barootchi S, Monje A, Wang HL.

Clinical sequelae and patients' perception of dental implant removal: A cross-sectional study.

J Periodontol. 2021 Jun;92(6):823-832.

(»Klinische Folgeerscheinungen und die Wahrnehmung der Patienten bei der Entfernung von Dentalimplantaten: Eine Querschnittsstudie.«)

Ziele der Querschnittsuntersuchung anhand der Daten von 31 Patienten, bei welchen 45 Implantate entfernt wurden,

waren die Ermittlung der Gründe für die Explantation, die Untersuchung klinischer und radiologischer Parameter vor und nach der Explantation sowie die nach dem Eingriff durchgeführten chirurgischen und prothetischen Maßnahmen. Zusätzlich wurde die Patientenzufriedenheit abgefragt und mittels des Oral Health Impact Profile (OHIP)-14 Funktionseinschränkungen und Beschwerden erfasst. Die durchschnittliche Überlebenszeit der Implantate vor der Explantation betrug $120,3 \pm 88,2$ Monate. Eine Periimplantitis war der Hauptgrund für eine Explantation (64,5 %). Anzeichen einer Infektion (51,7 %) und Blutungen bei der Sondierung (37,5 %) waren die häufigsten Anzeichen, die zum Zeitpunkt der Explantation festgestellt wurden. Die gesteuerte Knochenregeneration war der Eingriff, der am häufigsten gleichzeitig mit der Implantatentfernung durchgeführt wurde (74,1 %). Die Patientenzufriedenheit nach dem Eingriff war hoch und die Werte des OHIP-14 waren dementsprechend niedrig. Es wurde jedoch eine gewisse Abneigung der Patienten gegenüber zukünftigen Implantationen in derselben Klinik oder bei demselben Behandelnden festgestellt. Gleichzeitig wurde eine statistisch signifikante Verbesserung der Mundhygienefrequenz nach dem Eingriff beobachtet.

Kang DW, Kim SH, Choi YH, Kim YK.

Repeated failure of implants at the same site: a retrospective clinical study.

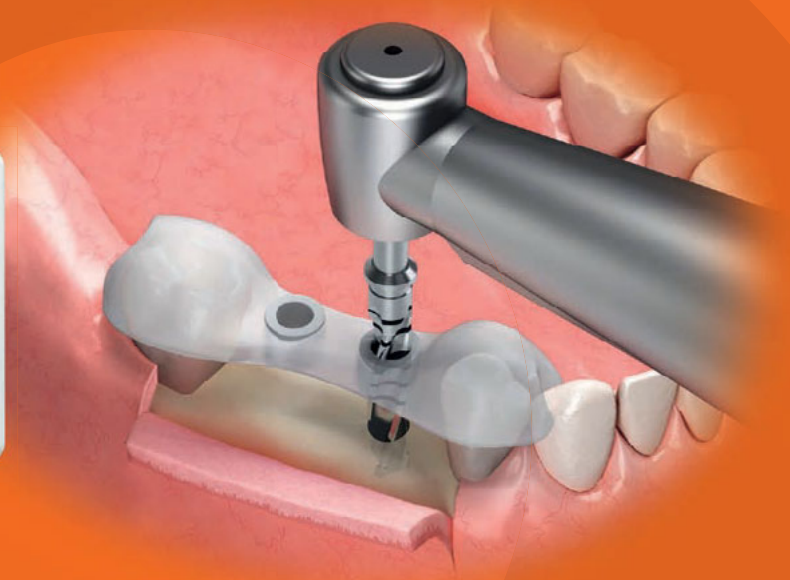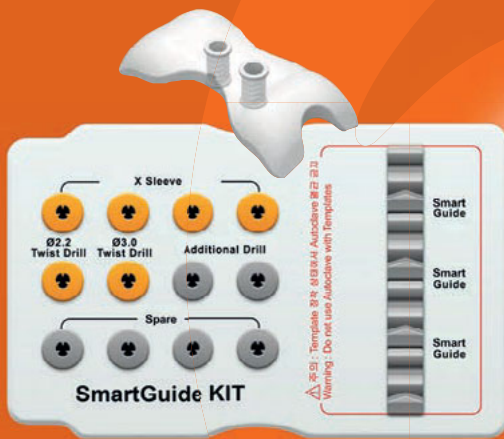
Maxillofac Plast Reconstr Surg. 2019 Jul 10;41(1):27.

(»Wiederholter Implantatverlust an der gleichen Insertionsstelle: Eine retrospektive klinische Studie.«)

Die Behandlungsunterlagen von 13 Patienten (elf Männer und zwei Frauen, Durchschnittsalter $60 \pm 9,9$ Jahre), bei welchen zwischen 2004 und 2017 in der Abteilung für Mund-, Kiefer- und Gesichtschirurgie des Bundang-Krankenhauses der Seoul National University an derselben Stelle bereits zwei oder mehr Implantatverluste stattgefunden hatten, wurden retrospektiv nach den Parametern Implantattyp, Insertionsstelle,

Chairside Bohrschablonen für präzise Implantation

Smart Guide Kit von Osstem




Anpassbare & leicht zu handhabende Bohrschablonen für eine präzise Implantation und Chairside-Fertigung



Bohrhülsen ermöglichen eine stabile Bohrerführung sowie einen präzisen Bohrfad



Die Schablonen sind systemunabhängig und kompatibel zu einer Vielzahl von verschiedenen Implantatsystemen



Die Bohrschablonen lassen sich mühelos anpassen. Einfach für eine Minute in 70 °C warmes Wasser einlegen. Anschließend kann sie individuell geformt werden, um eine maßgeschneiderte Passform zu erzielen. Die Schablonen sind bereits dreidimensional vorgeformt und können dadurch umso besser an individuelle anatomische Gegebenheit angepasst werden. Ein besonderes Merkmal der Smart Guide Kits ist die Systemunabhängigkeit. Die Kompatibilität mit verschiedenen Implantatsystemen soll eine größere Flexibilität und Auswahlmöglichkeiten bieten. Mit dem Smart Guide Kit erhalten Sie eine effiziente und zuverlässige Lösung für Ihre implantologischen Eingriffe.

Informieren Sie sich gerne bei unserem Außendienst für mehr Informationen und lassen Sie sich umfassend beraten. Wir freuen uns, Ihnen dabei zu helfen, Ihre Ziele in der Implantologie zu erreichen. Ihr Team von Osstem Implant.

✉ bestellung@osstem.de

☎ +49 (0)6196 777 5501

🌐 www.osstem.de

OSSTEM[®]
IMPLANT

Durchmesser und Länge der Implantate, Zeitpunkt und geschätzte Ursache des Verlustes sowie Röntgendiagnostik analysiert. Insgesamt gingen 14 Implantate mehr als zweimal verloren. Zwölf Implantate wurden im Oberkiefer und zwei Implantate im Unterkiefer inseriert. Am häufigsten gingen Implantate im Molarenbereich des Oberkiefers verloren (57,1 %), gefolgt von den Unterkiefermolaren sowie den Prämolaren und Frontzähnen im Oberkiefer (jeweils 14,3 %). Am häufigsten traten Implantatverluste nach der prothetischen Versorgung und einer mittleren funktionellen Belastungsphase von 3,8 Monaten auf (35,7 %). In zehn Fällen erfolgte nach Entfernung des Implantats eine Sofortimplantation, während die Implantate in den übrigen vier Fällen nach einer mittleren Einheilphase von 3,9 Monaten nach Explantation inseriert wurden. Auch der erneute Implantatverlust trat am häufigsten nach der prothetischen Versorgung und einer mittleren funktionellen Belastungsphase von 31 Monaten auf (42,9 %). 14,3 % der Implantate gingen nach ihrer Freilegung während der rekonstruktiven Phase verloren. In drei Fällen (21,4 %) wurde die Lücke prothetisch ohne Implantatinsertion geschlossen, während in den anderen elf Fällen erneut ein Implantat eingesetzt wurde (78,6 %). Neun Implantate (64,3 %) überlebten schließlich mit einer durchschnittlichen Funktionsdauer von 60 Monaten.

Schlussfolgerung: Implantate können an derselben Stelle aufgrund von Überlastung, Infektionen und anderen nicht näher spezifizierten Gründen wiederholt verloren gehen. Alter und Geschlecht des Patienten sowie die Insertionsstelle, scheinen mit dem wiederholten Implantatverlust in Zusammenhang zu stehen. Die Art des Implantats, erfolgte Augmentationsmaßnahmen und das verwendete Augmentationsmaterial hatten keinen Einfluss auf die Implantatverluste.

Kim YK, Park JY, Kim SG, Lee HJ.
Prognosis of the implants replaced after removal of failed dental implants.

Oral Surg Oral Med Oral Pathol Oral Ra-

diol Endod. 2010 Sep;110(3):281-6.

(»Die Prognose einer erneuten Implantatinsertion nach Implantatverlust.«)

In die Studie wurden 49 Patienten mit 60 Implantaten einbezogen, bei welchen nach Implantatverlust ein neues Implantat inseriert wurde. Retrospektiv wurden die Operationstechniken, die Einheilzeit und die Überlebensraten nach Zweitimplantation und das Protokoll der Zweitimplantation (sofort oder konventionell) ermittelt. Bei der abschließenden Nachuntersuchung wurden periimplantäre Knochenverluste und der Weichgewebszustand dokumentiert. Am häufigsten wurden Implantatverluste im Bereich des ersten Oberkiefermolaren beobachtet. 48,3 % der Zweitinsertion erfolgten sofort und 51,7 % konventionell. Die mittlere Einheilzeit betrug beim konventionellen Insertionsprotokoll 2,4 Monate. Das Insertionsprotokoll hatte keinen signifikanten Einfluss auf den Implantatverlust. Die Implantatverlustrate nach Zweitimplantation betrug 11,7 %. Alle verloren gegangenen Zweitimplantate wurden durch eine Drittimplantation ersetzt. Bis zum Zeitpunkt der Nachuntersuchung nach einem mittleren Follow up von 22 Monaten ging kein weiteres Implantat verloren. Im Rahmen der Nachuntersuchung wurde ein mittlerer periimplantärer Knochenverlust von 0,33 mm festgestellt. Die mittlere Breite der befestigten Gingiva lag bei 1,68 mm. Der mittlere Plaqueindex/Gingivaindex betrug 0,81 bzw. 0,56. Die mittlere Sondierungstiefe lag bei 3,33 mm.

Korsch M, Marten SM, Stoll D, Prechtl C, Dötsch A.

Microbiological findings in early and late implant loss: an observational clinical case-controlled study.

BMC Oral Health. 2021 Mar 11;21(1):112.

(»Mikrobiologische Befunde bei Früh- und Spätverlusten von Implantaten: Eine klinische Fall-Kontroll-Beobachtungsstudie.«)

Beim Implantat-Misserfolg sollte zwischen Früh- und Spätverlusten unterschieden werden. Das Ziel der Studie war

die Untersuchung des mikrobiologischen Spektrums auf den Oberflächen explantierter Implantate, die entweder früh oder spät verloren gegangen waren. Zu diesem Zweck wurden 53 Proben der Oberflächen explantierter Implantate von 48 Patienten ohne schwere Allgemeinerkrankungen mikrobiologisch untersucht. Frühverluste waren bei 13 Patienten mit 14 Implantaten eingetreten und Spätverluste waren bei 14 Patienten mit 17 Implantaten erfolgt. Die Implantatverluste wurden mit zwei Kontrollgruppen verglichen. Diese bestanden aus Patienten mit Implantaten ohne periimplantäre Knochenverluste direkt nach abgeschlossener Osseointegration, zwei bis vier Monate nach der Implantation (17 Patienten mit 17 Implantaten) und nach funktioneller Belastung seit mehr als drei Jahren (fünf Patienten mit fünf Implantaten). Es konnten große individuelle Unterschiede in der Zusammensetzung des Biofilms beobachtet werden. Sowohl bei frühem als auch bei spätem Implantatverlust wurden *Fusobacterium nucleatum* und *Porphyromonas gingivalis* in großer Anzahl gefunden. Spätverluste wiesen eine höhere bakterielle Diversität und darüber hinaus höhere Zahlen von *Treponema*, *Fretibacterium*, *Pseudoramibacter* und *Desulfobulbus* im Vergleich zu Frühverlusten auf.

Schlussfolgerung: Da *P. gingivalis* und *F. nucleatum* sowohl bei frühen und späten Implantatverlusten häufig gefunden wurden, könnten sie als charakteristisch für Implantatverluste im Allgemeinen betrachtet werden. Anhand der Ergebnisse der Mikrobiologie konnten jedoch keine Hinweise auf die Ursachen für frühe und späte Verluste ermittelt werden.

Lee DW, Kim SY, Jeong SN, Lee JH.

Artificial Intelligence in Fractured Dental Implant Detection and Classification: Evaluation Using Dataset from Two Dental Hospitals.

Diagnostics (Basel). 2021 Feb 3; 11(2):233.

(»Künstliche Intelligenz zur Erkennung und Klassifizierung frakturierter Dentalimplantate: Untersuchung anhand zweier Datensätze aus zwei unterschiedlichen Zahnkliniken.«)

Möchten Sie *vertikales Knochenwachstum* sicherstellen?

NeoGen® Cape PTFE Membrane

- Weniger Behandlungsschritte
- Bei bukkalen Knochendefiziten in der ästhetischen Zone
- Flexibilität im Behandlungsprotokoll mit zwei Spacer-Größen



NeoGen Cape
PTFE Membrane



Dr. Christian Schober
Facharzt für ZMK & MKG
Wien, Österreich

Klinischer Fall



Webinar

NeoGen® Cape PTFE-Membran, fixiert auf einem gleichzeitig eingesetzten Implantat.
(Den vollständigen Fall sehen Sie im verlinkten Webinar)

Scannen Sie den QR-Code, um das verlinkte Webinar anzuschauen.

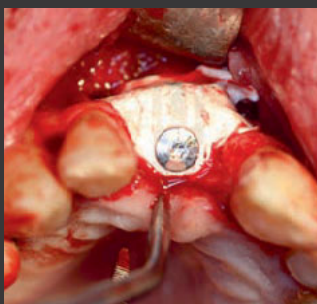


Abbildung 1. NeoGen Cape PTFE-Membran, fixiert auf einem Neoss ProActive® Implantat zur Behandlung eines bukkalen Knochendefekts.

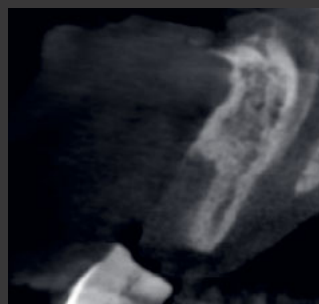

Abbildung 2. CBCT-Aufnahme der Ausgangssituation.

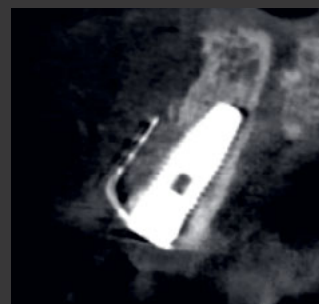

Abbildung 3. Postoperative Situation mit eingesetztem Implantat und eingesetzter NeoGen Cape PTFE-Membran.

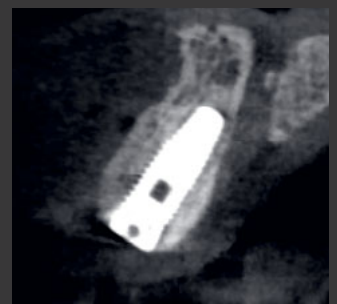


Abbildung 4. Ergebnis nach fünfmonatiger Heilung. Beachten Sie den nachgewachsenen bukkalen Knochen.

Das Ziel der Studie war die Untersuchung der Zuverlässigkeit und Richtigkeit von drei verschiedenen Deep Convolutional Neural Network (DCNN)-Architekturen (VGGNet-19, GoogLeNet Inception-v3 und automatisiertes DCNN) bei der Erkennung und Klassifizierung von frakturierten Dentalimplantaten (DI) anhand von Panoramaaufnahmen und Zahnfilmen. Insgesamt wurden 21.398 DI in zwei Zahnkliniken untersucht. Röntgenbilder von 251 intakten und 194 frakturierten DI wurden als Datensätze in die Studie aufgenommen. Alle drei DCNN-Architekturen erreichten eine Erkennungs- und Klassifizierungsgenauigkeit der frakturierten DI von über 0,80 AUC (area under the curve). Insbesondere die automatisierte DCNN-Architektur, die Zahnfilme verwendet, zeigte die höchste und zuverlässigste Erkennungs- (AUC = 0,984) und Klassifizierungsgenauigkeit (AUC = 0,869) im Vergleich zu den fein abgestimmten und vortrainierten VGGNet-19 und GoogLeNet Inception-v3 Architekturen.

Schlussfolgerung: Die drei DCNN-Architekturen zeigten eine akzeptable Genauigkeit bei der Erkennung und Klassifizierung von frakturierten DIs, wobei die beste Genauigkeitsleistung von der automatisierten DCNN-Architektur erzielt wurde, die nur Zahnfilme verwendet.

Leisner L, Kronsteiner D, Rammelsberg P. *Effect of previous implant failure on the prognosis of subsequent implants: A retrospective study.*

Clin Oral Implants Res. 2021 Jul;32(7):863-870.

(»Der Einfluss eines vorherigen Implantatverlustes auf die Prognose einer Folgeimplantation: Eine retrospektive Studie.«)

Das Ziel der retrospektiven Analyse war der Vergleich der Überlebensraten von Implantaten bei Erstimplantation oder nach Zweitimplantation nach vorherigem Implantatverlust. Zu diesem Zweck wurden die Ergebnisse von 59 Patienten, die im Rahmen einer Zweitimplantation nach vorherigem Implantatverlust mit 137 Implantaten versorgt worden waren (Tests), mit denen von

1.072 Patienten und 2.664 Erstimplantationen verglichen (Kontrollen). Während des Beobachtungszeitraums von bis zu 15 Jahren gingen elf Implantate (8,0 %) in der Test- und 74 Implantate (2,5 %) in der Kontrollgruppe verloren. Die Implantatüberlebensrate war in der Kontrollgruppe signifikant besser. Die kumulative Fünfjahresüberlebensrate betrug 96,8 % in der Kontrollgruppe und 91,5 % in der Testgruppe. Das Risiko für einen Implantatverlust war im Unterkiefer sowohl in der Test- als auch in der Kontrollgruppe fünfmal niedriger. Das Risiko später Implantatverluste war, ebenfalls unabhängig von der Gruppenzugehörigkeit, bei Oberkieferimplantaten doppelt so hoch wie bei Unterkieferimplantaten.

Machtei EE, Horwitz J, Mahler D, Grossmann Y, Levin L.

Third attempt to place implants in sites where previous surgeries have failed.

J Clin Periodontol. 2011 Feb;38(2):195-8.

(»Dritter Versuch einer Implantatinsertion in die gleichen Bereiche nach vorherigem Implantatverlust.«)

Drittimplantationen nach einem zweimaligen Implantatverlust an der gleichen Stelle sind selten und führen häufig zu erneuten Misserfolgen. Sie können jedoch notwendig sein, wenn es keine anderen Behandlungsalternativen gibt. Um die Implantatüberlebensraten nach einer Drittimplantation zu ermitteln, wurden zwölf Patienten nachuntersucht, bei welchen ein dritter Implantationsversuch mit 15 Implantaten durchgeführt worden war. Das Durchschnittsalter der Patienten bei der Erstimplantation betrug $48,8 \pm 14,1$ Jahre. Sechs der 15 Drittimplantate gingen verloren, was in einer Überlebensrate von 60,0 % resultierte. Die Implantate, die überlebten, wurden $44,1 \pm 35$ Monate lang nachverfolgt. Die durchschnittliche Implantatlänge und der durchschnittliche Implantatdurchmesser variierten nicht zwischen den einzelnen Implantationen. Die durchschnittliche Implantatbreite/-länge betrug $3,6 \pm 0,3/12,2 \pm 1,4$,

$3,7 \pm 0,3/12,6 \pm 1,5$ und $3,80 \pm 0,3/12,4 \pm 1,6$ mm für den ersten, zweiten bzw. dritten Versuch.

Schlussfolgerung: Drittimplantationen in Bereiche, in welchen bereits Implantatverluste eingetreten waren, führten zu signifikant niedrigeren Überlebensraten im Vergleich zu Implantatinsertionen im unberührten Knochen.

Machtei EE, Mahler D, Oettinger-Barak O, Zuabi O, Horwitz J.

Dental implants placed in previously failed sites: survival rate and factors affecting the outcome.

Clin Oral Implants Res. 2008 Mar;19(3):259-64.

(»Erneute Implantatinsertion nach Implantatverlust in die gleiche Region: Überlebensraten und Einflussfaktoren.«)

Um die Implantatüberlebensraten nach Implantatverlust und erneuter Implantatinsertion in die gleiche Region in Bezug auf die Überlebensraten und Einflussfaktoren auf den Behandlungserfolg zu untersuchen, wurden 56 Patienten mit insgesamt 79 Zweitimplantaten in die Studie aufgenommen. Die Implantate wurden nach Insertion über einen mittleren Zeitraum von 29,9 Monaten nachverfolgt. Bei einem Verlust von 13 Implantaten betrug die Gesamtüberlebensrate 83,5 %. Der Einsatz von Implantaten mit einem breiteren Durchmesser führte zu besseren Ergebnissen ($4,05$ mm vs. $3,72$ mm), die jedoch statistisch nicht signifikant waren. Ebenso hatten die Rauchgewohnheiten, die Länge und Lage der Implantate sowie das Insertions- und Belastungsprotokoll keinen signifikanten Einfluss auf die Behandlungsergebnisse.

Schlussfolgerung: Die Überlebensraten nach Zweitimplantation in die gleichen Bereiche nach vorherigem Implantatverlust führt zu niedrigeren Überlebensraten im Vergleich zu berichteten Überlebensraten nach Zweitimplantation in unberührtem Knochen. Die Ergebnisse der Studie standen in keinem Zusammenhang mit den meisten implantat- und/oder patientenbezogenen Faktoren. Daher könnte ein möglicher negativer Effekt mit den spezifischen Eigenschaften

#whdentalwerk



video.wh.com

W&H Deutschland GmbH

office.de@wh.com

wh.com



copyright by
all rights reserved

Der Durchbruch in der oralen Chirurgie

Jetzt zum
Aktionspreis!
Mehr Infos:



Piezochirurgie für Implantmed - jetzt als einfaches Add-on.

Moderne Piezochirurgie für Ihr Implantmed.

Das Piezomed Modul ist der Game Changer in der Piezochirurgie. Als einfache Add-on-Lösung kann es mit Implantmed Plus kombiniert werden. Damit durchbricht W&H erstmals Grenzen in der chirurgischen Anwendung. Geballte Kompetenz verschmilzt zu einem faszinierenden modularen System.



piezomed
module

des Implantatlagers zusammenhängen. Manor Y, Chaushu G, Lorean A, Mijiritzky E.

A Retrospective Analysis of Dental Implants Replacing Failed Implants in Grafted Maxillary Sinus: A Case Series.

Int J Oral Maxillofac Implants. 2015 Sep-Oct;30(5):1156-60.

(»Eine retrospektive Analyse zur erneuten Implantatinsertion nach Implantatverlust in der augmentierten Kieferhöhle: Eine Fallserie.«)

Ziel der Fallserie war die Untersuchung der Implantatüberlebensraten nach Implantatverlust und erneuter Implantatinsertion bei 75 Patienten mit insgesamt 75 Zweitimplantaten in die augmentierte Kieferhöhle (Tests, n=40) vs. im nicht augmentierten Oberkiefer-Seitenzahnbereich (Kontrollen, n=35). Der Hauptgrund für die Entfernung der Implantate war eine fehlende Osseointegration bei 23 von 35 Implantaten (65,7 %) in der Kontrollgruppe und bei 35 von 40 Implantaten in der Testgruppe (87,5 %). Obwohl in der Testgruppe die fehlende Osseointegration signifikant häufiger der Grund für die Implantatentfernung war, ging keines der Implantate in dieser Gruppe verloren, während in der Kontrollgruppe drei Implantatverluste (Überlebensrate von 92,0 %) eintraten. In der Testgruppe war es auch signifikant häufiger zu einem frühen Implantatverlust nach Erstimplantation als in der Kontrollgruppe gekommen (77,0 % vs. 62,0 %). **Schlussfolgerung:** Dentalimplantate, die im Oberkiefer-Seitenzahnbereich ersetzt wurden, hatten eine hohe Überlebensrate. Eine höhere Überlebensrate wurde in augmentierten Kieferhöhlen gefunden. Die Autoren schlussfolgern aus der hohen Implantatüberlebensrate in der augmentierten Kieferhöhle, dass die Behandelnden nicht von einem zweiten Versuch abgehalten werden sollten.

Mardinger O, Ben Zvi Y, Chaushu G, Nissan J, Manor Y.

A retrospective analysis of replacing dental implants in previously failed sites.

Oral Surg Oral Med Oral Pathol Oral

Radiol. 2012 Sep;114(3):290-3.

(»Eine retrospektive Analyse des Ersatzes verloren gegangener Implantate mittels neuer Implantate in die gleiche Insertionsstelle.«)

Die Implantatverlustrate kann im ersten Jahr nach Implantation zwischen 3,0-8,0 % betragen. Dementsprechend nimmt die Notwendigkeit für eine erneute Implantatinsertion zu. Ziele der vorliegenden Studie waren daher die Untersuchung der Implantatüberlebensraten nach Zweitimplantation in die gleichen Insertionsstellen bereits entfernter Implantate sowie Einflussfaktoren auf die Behandlungsergebnisse. Die Implantatüberlebensrate nach Zweitimplantation betrug 93,0 % (133 von 144 Implantaten). Bei sieben der elf explantierten Implantate erfolgte eine Drittimplantation, bei welcher ein weiteres Implantat verloren ging und die zu einer Überlebensrate von 85,0 % führte. Es wurden keine Korrelationen zwischen den Implantatverlusten und den verschiedenen untersuchten Parametern festgestellt.

Schlussfolgerung: Ein früherer Implantatverlust sollte nicht als Hinderungsgrund für eine Zweit- oder Drittimplantation aufgefasst werden.

Mardinger O, Oubaid S, Manor Y, Nissan J, Chaushu G.

Factors affecting the decision to replace failed implants: a retrospective study.

J Periodontol. 2008 Dec;79(12):2262-6.

(»Entscheidungsfaktoren für den Ersatz verloren gegangener Implantate: Eine retrospektive Untersuchung.«)

Das Ziel der vorliegenden retrospektiven Kohortenstudie war die Untersuchung der wichtigsten Faktoren, welche die Entscheidung über den Ersatz verloren gegangener Implantate beeinflussen können. In der Testgruppe (n=74 Patienten mit 135 Implantaten) erfolgte eine Nachimplantation, während in der Kontrollgruppe (n=120 Patienten mit 157 Implantaten) keine Reimplantation durchgeführt wurde. In der Kontrollgruppe war das Durchschnittsalter der Patienten höher und der medizinische Status schlechter. Die Zahl der fehlge-

schlagenen Implantate je Patient war in der Kontrollgruppe ebenfalls höher. Die Zeitspanne zwischen der Implantatinsertion/Diagnose des Implantatmisserfolgs und der Entfernung des Implantats war in der Kontrollgruppe größer. Die Wahrscheinlichkeit, dass ein Patient mit geringem Knochenverlust eine Reimplantation erhielt, war 20-mal größer als bei einem Patienten mit schwerem Knochenverlust. Die wichtigsten patientenbezogenen Gründe für die Vermeidung einer erneuten Implantatinsertion waren die zusätzlichen Kosten (27,0 %), die Angst vor Schmerzen (17,7 %) und die Angst vor einem zweiten Misserfolg (16,2 %).

Schlussfolgerung: Die frühe Diagnostik eines Misserfolgs und die frühe Explantation erhöhen die Chancen für eine erfolgreiche Reimplantation.

Nguyen R, Soldatos N, Tran D, Stylianou P, Angelov N, Weltman R.

Survival of Dental Implants Replacing Previously Failed Implants: A Retrospective Study in a University Setting.

Int J Oral Maxillofac Implants. 2018 Nov/Dec;33(6):1312-1319.

(»Implantatüberleben erneut inserierter Implantate nach vorhergegangenen Implantatverlust: Eine retrospektive Studie in einem universitären Setting.«)

Die Zweit- oder Drittimplantation nach Implantatverlust führt zu erhöhten Risiken für einen erneuten Verlust der Implantate. Um die damit verbundenen Risikofaktoren zu bestimmen, wurde eine retrospektive Untersuchung der Aufzeichnungen einer Patientenkohorte durchgeführt, die zwischen 1985 und 2017 an der University of Texas, School of Dentistry, mit Dentalimplantaten versorgt worden waren. 1.234 Patienten mit 2.742 Implantaten wurden in die Untersuchung eingeschlossen. Insgesamt traten 247 Implantatverluste ein. Mehr als die Hälfte dieser Implantate ging innerhalb des ersten Jahres nach der Implantation verloren. Bei 85 Patienten erfolgte eine Zweitimplantation mit 99 Implantaten. Die kumulativen Überlebensraten der Implan-

PHÄNOMENAL (R)EVOLUTIONÄR

Das Champions (R)Evolution® inkl. seines Shuttles (Einbringhilfe, chirurgische Verschlusschraube, Abformungstool, Gingivaformer in Einem) wird in der ersten Patientensitzung inseriert und abgeformt bzw. gescannt.

Nach zwei Monaten wird der Shuttle in seinem sterilen Implantat-körper durch das entsprechende Abutment (evtl. mit Krone zusammen) ausgetauscht.

100%
Made in Germany



Ein
einzigartiger
Workflow
seit 2011



Das ist alles enthalten im
Champions Chirur-gie-Kit



Das ist das
Champions (R)Evolution

Servicenummer: 06734 91 40 80
champions-implants.com

CHAMPIONS

te nach Zweitimplantation betragen 91,0 % nach einem Jahr, 88,0 % nach fünf Jahren und 83,0 % nach zehn Jahren. Implantatverluste traten häufiger vor der funktionellen Belastung auf.

Onclin P, Meijer HJA, van Minnen B, Vissink A, Raghoobar GM.

Retreatment of multiple failing maxillary implants after full arch rehabilitation: a retrospective, observational cohort study.

Int J Oral Maxillofac Surg. 2020 Nov;49(11):1481-1488.

(»Wiederholungsbehandlung nach multiplem Implantatverlust im Rahmen implantatprothetischer Vollversorgungen im Oberkiefer: Eine retrospektive Beobachtungsstudie.«)

15 Patienten, die in der Zeit zwischen 2008 und 2018 im zahnlosen Oberkiefer mit insgesamt 70 Implantaten versorgt worden waren und bei welchen es zu Spätverlusten der Implantate gekommen war, wurden in die Studie aufgenommen. Die mittlere Nachbeobachtungszeit nach erneuter Implantation betrug 3,3 Jahre. Die Therapie umfasste die Explantation der Implantate und anschließend eine Augmentation und eine Reimplantation. Die Gesamtüberlebensrate der Implantate betrug nach Zweitimplantation 95,7 %. Drei Implantatverluste wurden innerhalb des ersten Jahres unter funktioneller Belastung beobachtet. Der mittlere periimplantäre Knochenverlust betrug 0,32 mm und die mittlere Sondierungstiefe lag bei 4,55 mm. Plaque, Zahnstein, Entzündungen und Blutungen wurden kaum beobachtet. Die Patienten bewerteten ihre Zufriedenheit mit ihrer Deckprothese als hoch. Das Kauen weicher und zäher Nahrung wurde als gut und das Kauen harter Nahrung als mäßig bewertet.

Schlussfolgerung: Der Ersatz mehrerer verloren gegangener Implantate im zahnlosen Oberkiefer in Verbindung mit Augmentationsmaßnahmen und der implantatprothetischen Versorgung mit einer Deckprothese stellt ein sicheres und vorhersagbares Behandlungsverfahren dar.

Park YS, Lee BA, Choi SH, Kim YT.

Evaluation of failed implants and reimplantation at sites of previous dental implant failure: survival rates and risk factors.

J Periodontal Implant Sci. 2022 Jun;52(3):230-241.

(»Die Untersuchung von Implantatverlusten und erneuter Implantationen in die gleichen Insertionsstellen: Überlebensraten und Risikofaktoren.«)

Das Ziel der Studie war die Untersuchung der Überlebensraten von Zweitimplantaten nach Implantatverlust sowie die Ermittlung von Risikofaktoren für einen erneuten Implantatverlust. 91 Implantate (Oberkiefer: n=56; Unterkiefer: n=35) gingen im Zeitraum zwischen 2006 und 2020 bei 77 Patienten nach der Behandlung im National Health Insurance Service Ilsan Hospital verloren. Bei 61 Patienten wurden 69 Zweitimplantationen an der gleichen Stelle durchgeführt, während 22 Patienten eine erneute Implantation bzw. eine erneute Implantation an der gleichen Stelle ablehnten. Bei einem erneuten Verlust von acht der 69 Implantate nach Implantatinsertion lag die Überlebensrate bei 89,4 %. 66,0 % der Implantate gingen früh verloren und bei 34,0 % lag ein Spätverlust vor. Ein höheres Patientenalter und Rauchen erhöhten das Risiko eines erneuten Implantatverlustes erheblich. Die Einnahme von Antithrombose-Medikamenten wirkte sich eher protektiv aus. Von den acht verloren gegangenen Implantaten wurden nur drei erneut implantiert, diese gingen während des Beobachtungszeitraums nicht verloren.

Schlussfolgerung: Ein früherer Misserfolg hatte keinen Einfluss auf den Erfolg des nächsten Implantationsversuchs. Der erneute Implantatmisserfolg wurde stärker durch patientenspezifische als durch implantatspezifische Faktoren beeinflusst.

Raghoobar GM, Meijer HJA, van Minnen B, Vissink A.

Immediate Reconstruction of Failed Implants in the Esthetic Zone Using a Flapless Technique and Autogenous Composite Tuberosity Graft.

J Oral Maxillofac Surg. 2018 Mar;76(3):528-533.

(»Sofortrekonstruktion nach Implantatverlust im ästhetisch sichtbaren Bereich mittels eines lappenlosen Zugangs und eines autologen Augmentats aus dem Tuberbereich.«)

16 Patienten, bei welchen im ästhetisch sichtbaren Bereich eine Implantatentfernung durchgeführt wurde, erhielten eine Hart- und Weichgewebsaugmentation des entstandenen Hart- und Weichgewebsdefekts mit einem autologen Transplantat aus dem Tuberbereich. Nach einer Einheilzeit von drei Monaten wurden die neuen Implantate inseriert. Ein Jahr nach der Versorgung mit definitivem Zahnersatz war keines der Implantate verloren gegangen. Das periimplantäre Weichgewebe zeigte keine Entzündungszeichen und die Ästhetik wurde mittels des Pink Esthetic Scores als sehr gut eingestuft.

Schlussfolgerung: Mit der vorgestellten Technik scheint die sofortige Rekonstruktion der Hart- und Weichgewebekomponenten mit einem kombinierten Knochen-Weichgewebetransplantat nach der Entfernung eines Implantats sowohl aus Sicht der Patienten als auch der Behandelnden eine praktikable Behandlungsoption zu sein. Sie beschleunigt die Rehabilitation, reduziert die Morbidität und führt zu einem günstigen ästhetischen Ergebnis.

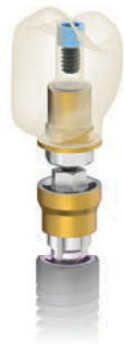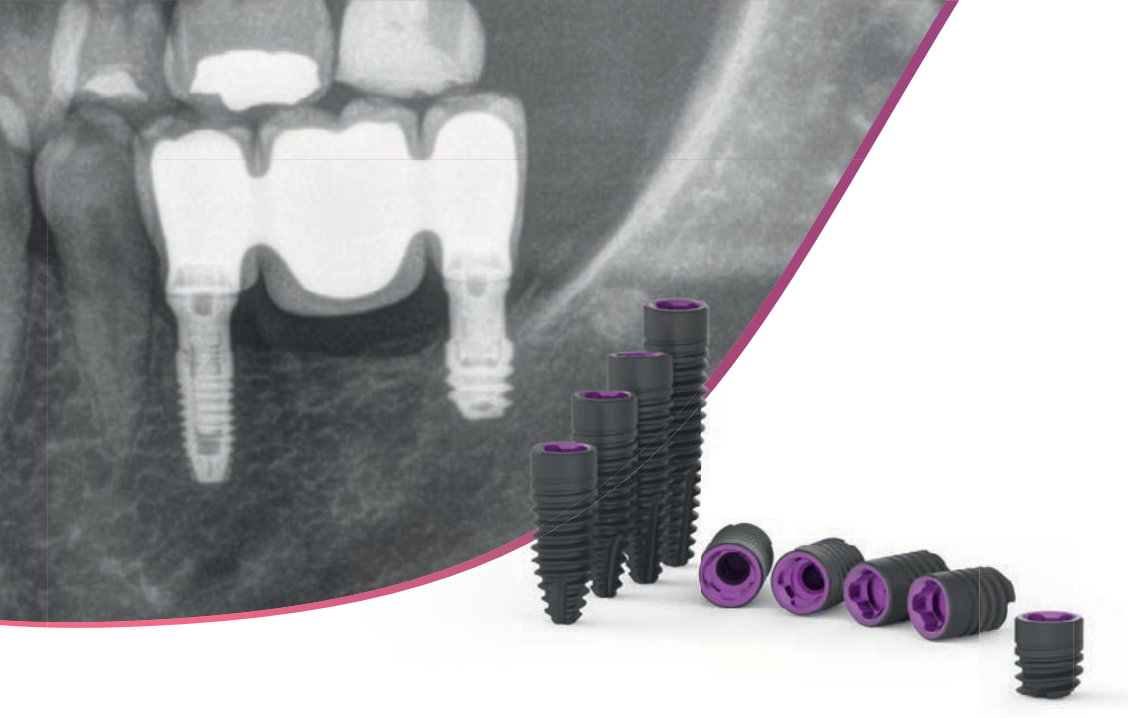Stajčić Z, Stojčev Stajčić LJ, Kalanović M, Đinić A, Divekar N, Rodić M.

Removal of dental implants: review of five different techniques.

Int J Oral Maxillofac Surg. 2016 May;45(5):641-8.

(»Die Entfernung von Dentalimplantaten: Ein Überblick zu fünf verschiedenen Techniken.«)

Ziele dieser Studie waren die Überprüfung fünf verschiedener Explantationstechniken zur Entfernung nicht erhaltungswürdiger Implantate und die Erstellung/Empfehlung eines klinischen Standardprotokolls für die Explantation von Dentalimplantaten. In einem Zeitraum von zehn Jahren wurden 95 Im-



BioBlock®

Die beste Wahl zur Vorbeugung von Periimplantitis, dank der hermetischen Versiegelung, der biologischen Versiegelung mit besserer Vaskularisierung und der prothetischen Einfachheit.

BTI CORE® IMPLANTATE

EINE LÖSUNG FÜR ALLE ANFORDERUNGEN

Steigern Sie die Rentabilität Ihrer Praxis durch den Einsatz von BTI CORE® Implantaten. Die einheitliche prothetische Plattform ermöglicht es Ihnen, Ihre Investitionen in prothetische Komponenten deutlich zu reduzieren, Fehler im restaurativen Prozess zu minimieren und schnellere und einfachere Protokolle umzusetzen.



BTI Roadshow 2023/2024

IMPLANTOLOGIE
und REGENERATION

1 + 1 = 3

LEIPZIG 15.11.23 Dr. Detlef Hildebrand

HAMBURG 25.11.23 Dr. Babak Saidi

DÜSSELDORF 02.12.23 Dr. Babak Saidi

LIMBURG 24.02.24 Prof. Dr. Dr. Streckbein

STUTTGART 02.03.24 Prof. Dr. Fred Bergmann

MÜNCHEN 15.03.24 Dr. Wenninger, MOM, MSc.

BEGRENZTE PLÄTZE!
Max. 30 Personen



ANMELDUNG

plantate bei 81 Patienten explantiert. Bei den verwendeten Explantationstechniken handelte es sich um die Techniken Bur-Forceps (BF), Neo Bur-Elevator-Forceps (nBEF), Trepanfräse (TD), High Torque Wrench (HTW) und Scalpel-Forceps (SF). Die häufigsten Indikationen für eine Implantatentfernung waren Periimplantitis (n=37) und krestale Knochenverluste (n=48). Im Oberkiefer-Seitenzahnbereich wurden die meisten Explantationen durchgeführt (n=48) und längere Implantate mussten am häufigsten entfernt werden (n=78). Die meisten Implantate wurden nach einem Jahr unter Funktion entfernt (n=69). Alle Explantationstechniken erwiesen sich als erfolgreich für die Entfernung nicht erhaltungswürdiger Implantate. Die Techniken BF/nBEF und SF erwiesen sich als die effizientesten. Die BF/nBEF- und SF-Techniken waren zu 100,0 % erfolgreich. Die nBEF-Technik ermöglichte die sichere Insertion eines neuen Implantats an der gleichen Explantationsstelle. Die HTW-Technik erwies sich als die eleganteste Technik mit der höchsten Vorhersagbarkeit für das Einsetzen eines weiteren Implantats.

Sukegawa S, Saika M, Tamamura R, Nakano K, Takabatake K, Kawai H, Nagatsuka H, Furuki Y.

Clinical retrospective study of dental implant removal: do patients who require implant removal desire implant prosthesis again?

Med Oral Patol Oral Cir Bucal. 2020 Nov 1;25(6):e784-e790. .

(»Retrospektive klinische Studie zur Entfernung von Implantaten: Würden Patienten nach Implantatentfernung eine erneute implantatprothetische Versorgung durchführen lassen?«)

Das Ziel der retrospektiven Fall-Kontroll-Studie, war die Untersuchung, in wie vielen Patientenfällen, bei welchen Implantate entfernt werden mussten, eine erneute implantatprothetische Versorgung durchgeführt wurde. Insgesamt mussten bei 143 Patienten 215 Implantate entfernt werden. Der häufigste Grund für die Implantatentfernung war eine Pe-

riimplantitis, die bei 165 Implantaten festgestellt wurde. Nach der Implantatentfernung wurde bei 98 Implantaten (45,6 %) eine Reimplantation durchgeführt. Bivariate Analysen zeigten, dass das Alter, ein Diabetes, der Implantattyp und die jeweilige Ursache für die Implantatentfernung mit dem Wunsch nach einer erneuten Implantatversorgung verbunden waren. Die Regressionsanalyse ergab, dass Reimplantationen bei jüngeren Patienten bei Verwendung von wurzelförmigen Implantaten und bei Entfernung der Implantate aufgrund prothetisch bedingter Komplikationen eher erwünscht waren.

Wang F, Zhang Z, Monje A, Huang W, Wu Y, Wang G.

Intermediate long-term clinical performance of dental implants placed in sites with a previous early implant failure: a retrospective analysis.

Clin Oral Implants Res. 2015 Dec;26(12):1443-9.

(»Mittelfristiges klinisches Verhalten erneut inserierter Dentalimplantate in Bereiche mit einem vorherigen Implantatverlust: Eine retrospektive Analyse.«)

Das Ziel der retrospektiven Fall-Kontroll-Studie war die Untersuchung der mittelfristigen klinischen Leistungsfähigkeit und der Erfolgsraten nach Zweitimplantation in Bereichen, in welchen bereits Implantatverluste stattgefunden hatten. Die Sichtung der Akten von 6.456 Patienten mit 10.234 Implantaten ergab 100 frühe Implantatverluste bei 96 Patienten. Bei 66 Patienten wurden erneut insgesamt 67 Implantate inseriert und über eine mittlere Dauer von 69,4 Monaten nachbeobachtet. Drei Patienten mit drei Implantaten schieden während der Nachbeobachtungszeit aus der Studie aus. Die Zahl der Stellen, an denen zusätzliche Eingriffe erforderlich waren, stieg von 18 bei Erstversorgung auf 24 bei der Zweitimplantation. Eines der 67 Ersatzimplantate ging kurz vor der prothetischen Versorgung verloren und eines 20 Monate nach funktioneller Belastung, was einer kumulativen Überlebensrate der Zweitimplantate von

94,6 % entspricht. Bei der letzten Nachuntersuchung betrug der mittlere krestale Knochenverlust 1,7 mm. Zwei von 64 Implantaten wurden entsprechend der Implant Quality Scale als Misserfolg eingestuft. Bei drei Implantaten wurde der Erfolg als zufriedenstellend und bei einem als nicht ausreichend bewertet. Bei den restlichen 58 Implantaten wurden keine Mängel ermittelt, was eine Erfolgsrate von 90,6 % ergab.

Schlussfolgerung: Im Rahmen der vorliegenden Studie stellte ein früher Implantatverlust kein Hindernis für eine erneute Implantatversorgung an derselben Insertionsstelle nach einer angemessenen Einheilungszeit des Weich- und Hartgewebes dar.

Yang G, Chen L, Gao Y, Liu H, Dong H, Mou Y.

Risk factors and reoperative survival rate of failed narrow-diameter implants in the maxillary anterior region.

Clin Implant Dent Relat Res. 2020 Feb;22(1):29-41.

(»Risikofaktoren und Überlebensraten von durchmesserreduzierten Implantaten nach Reimplantation im Oberkiefer-Frontzahnbereich.«)

Das Ziel dieser Studie waren die Untersuchung der Überlebens-/Erfolgsraten von durchmesserreduzierten Implantaten (NDI) nach Erst- bzw. Zweitimplantation in die gleichen Insertionsstellen im Oberkiefer-Frontzahnbereich und die Identifikation potenzieller Risikofaktoren für Verluste der NDI. Die kumulativen Überlebensraten (CSRs) und Erfolgsraten von 1.095 NDI, die bei 835 Patienten inseriert worden waren, betragen 96,99 % bzw. 96,51 %. Insgesamt gingen 33 NDI verloren. Die TiUnite (TU)-Oberfläche war ein Risikofaktor, der die Erfolgsrate (92,56 %) und die CSR (92,4 %) der NDI signifikant beeinflusste. Bei NDI mit Knochenaugmentation lag eine geringere Misserfolgsrate vor. Der mittlere periimplantäre Knochenverlust bei den 33 Implantatverlusten betrug 1,92 mm. 22 Patienten mit 23 NDI stimmten einer Reimplantation zu. Die Erfolgsrate der Reimplantationen betrug 95,65 %.

ITI
World
Symposium
Singapore
May 9 – 11
2024



International Team
for Implantology

copyright by
all rights reserved
intelligent

Every patient has a story

Evidence meets patient perspectives to guide clinical care



LEARN MORE!

[www.iti.org/
worldsymposium](http://www.iti.org/worldsymposium)

3 days packed with lectures, cases, clinical procedures and discussions
50+ international experts live on stage | 5 main sessions with 9 real patient stories



Systematische Reviews, Metaanalysen

Gomes GH, Misawa MYO, Fernandes C, Pannuti CM, Saraiva L, Huynh-Ba G, Villar CC.

A systematic review and meta-analysis of the survival rate of implants placed in previously failed sites.

Braz Oral Res. 2018;32:e27.

(»Ein systematischer Review und eine Metaanalyse der Überlebensraten von Implantaten, die in die Insertionsstelle bereits verloren gegangener Implantate implantiert wurden.«)

Das Ziel der systematischen Übersichtsarbeit und Metaanalyse war die Untersuchung der Implantatüberlebensraten nach Zweit- bzw. Drittimplantation in die gleichen Insertionsstellen nach frühem oder spätem Implantatverlust. Die zu diesem Zweck durchgeführte elektronische Literatursuche in mehreren Datenbanken identifizierte elf Studien von geringer bis mäßiger methodischer Qualität. Nach Erstimplantation konnten eine höher gewichtete Überlebensrate (SR) ermittelt werden, als nach Zweit- oder Drittimplantation. Die SR nach Zweit- bzw. Drittimplantation betrug 88,7 % bzw. 67,1 %. Bei Zweitimplantation nach frühem Implantatverlust lag die SR bei 91,8 %. Es bestand kein signifikanter Unterschied in den Überlebensraten der Implantate nach Zweit- bzw. Drittimplantation.

Kniha K, Heussen N, Weber E, Möhlhenrich SC, Hölzle F, Modabber A.

Temperature Threshold Values of Bone Necrosis for Thermo-Explantation of Dental Implants-A Systematic Review on Preclinical In Vivo Research.

Materials (Basel). 2020 Aug 6;13(16):3461.

(»Temperatur-Schwellenwerte für die Entstehung einer Knochennekrose bei thermischer Explantation von Dentalimplantaten - Ein systemati-

scher Review präklinischer In vivo-Studien.«)

Um Schwellenwerte für Knochennekrosen bei thermischer Implantatentfernung zu ermitteln, erfolgte eine elektronische Literaturrecherche zu entsprechenden histologischen tierexperimentellen Studien in den Datenbanken Pubmed, Cochrane Library, Embase und Web of Science, die mit einer manuellen Suche in englisch- und deutschsprachigen Zeitschriften ergänzt wurde. Die Camarades-Checkliste für Studienqualität wurde für die Qualitätsbewertung der Studien verwendet. Insgesamt 25 Studien mit 455 Versuchstieren standen für die Analyse zur Verfügung. Die Schwellenwerte für Knochennekrosen lagen zwischen 47° und 55° Celsius für die Dauer von einer Minute. Ein Schwellenwert für die Kryoinsult- und Laserbehandlung ist in der Literatur noch nicht festgelegt worden. Temperaturen in der Nähe von 3,5° Celsius haben jedoch eine histologisch nachgewiesene Wirkung auf den Knochen und das umliegende Gewebe. Bei 50° Celsius für die Dauer von einer Minute sanken die BIC-Werte der Implantate signifikant ab und die Bildung infraalveolärer Knochentaschen nahm zu. Die Knochenqualität hatte einen Einfluss auf das Ergebnis, da spongioser Knochen im Vergleich zu kortikalem Knochen durch die thermische Behandlung stärker geschädigt wurde.

Schlussfolgerung: In der aktuellen Literatur gibt es keinen eindeutigen Schwellenwert für eine Knochennekrose bei Hitze- oder Kälteeinwirkung.

Oh SL, Shiao HJ, Reynolds MA.

Survival of dental implants at sites after implant failure: A systematic review.

J Prosthet Dent. 2020 Jan;123(1):54-60.

(»Überlebensraten von Dentalimplantaten in Bereichen nach vorherigem Implantatverlust: Ein systematischer Review.«)

Um die Überlebensraten von Implantaten zu untersuchen, die in Bereiche inseriert wurden, in welchen es bereits zu einem Implantatverlust gekommen war, erfolgte eine systematische Recherche in elektronischen Datenbanken,

die mit einer Handsuche in relevanten Journalen ergänzt wurde. Von 668 Publikationen erfüllten acht retrospektive klinische Studien mit 673 Implantaten bei 557 Patienten die Einschlusskriterien. Die gewichtete mittlere Implantatüberlebensrate betrug 86,3 %, wobei die Nachbeobachtungszeit zwischen weniger als einem Jahr und mehr als fünf Jahren lag. Es zeigte sich eine signifikant höhere Überlebensrate für Implantate mit rauer Oberfläche als für Implantate mit glatter Oberfläche (90,0 % gegenüber 68,7 %). Es standen nicht genügend Daten zur Verfügung, um die Auswirkung von patienten- oder behandlungsbezogenen Merkmalen auf das Überleben der Implantate nach der Nachbehandlung zu analysieren.

Schlussfolgerung: Die Überlebensraten von Implantaten nach erneuter Insertion in Bereiche, in welchen ein Implantatverlust eingetreten war, ist niedriger als die, die im Allgemeinen nach der Erstimplantation beobachtet wird. Für Implantate mit rauer Oberfläche wurden höhere Überlebensraten ermittelt.

Quaranta A, Perrotti V, Piattelli A, Piemontese M, Procaccini M.

Implants placed in sites of previously failed implants: a systematic review.

Implant Dent. 2014 Jun;23(3):311-8.

(»Implantatinsertion in die gleichen Bereiche nach vorherigem Implantatverlust: Ein systematischer Review.«)

Zur Ermittlung der Überlebens- und Erfolgsraten von Implantaten, die nach einem vorherigen Implantatverlust an der gleichen Stelle inseriert wurden, erfolgte eine systematische Recherche in den Literaturdatenbanken Medline und Cochrane Oral Health Group. Insgesamt ergab die Suche sechs Artikel mit 334 Patienten und 338 Implantaten. Die Überlebensraten lagen zwischen 71,0 % bis 100,0 %. Die mittlere Überlebensrate für Implantate, die nach einem zweimaligen Implantatverlust in der gleichen Position inseriert worden waren, betrug 83,75 %. In keiner der in diese Übersichtsarbeit einbezogenen Studien wurde die kumulative Erfolgsrate an-

Das Original – bei RUNDAS.

Vier Jahrzehnte Know-How vereint in einem Implantat für Deckprothesen.

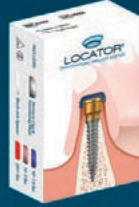
LODI
LOCATOR® Overdenture
Implant (LODI) System



www.lodi-system.de



LODI-Komplettsset



159,-€

je Set **127,- €**

1 LODI-Komplettsset enthält:

- 1 x 1 x LODI-Implantat (Ø 2,4 mm oder 2,9 mm)
- 1 x 1 x LODI-Abutment (für Gingivahöhe 2,5 mm oder 4 mm)
- 1 x 1 x LOCATOR®-Laborset mit Retentionsgehäuse, Retentionseinsätzen und Ausblockring

1 x

1 x

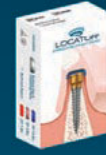1 x



4 x LODI-Komplettsset + 1 x LODI-Chirurgiekit

4 x

LODI-Komplettsset




636,-€

508,-€

1 x

LODI- Chirurgiekit (Standard)*



945,-€

490,-€

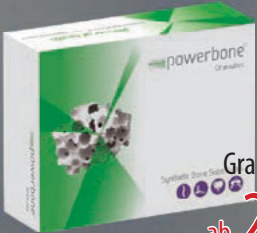zusammen

1.581,-€

998,- €

* Chirurgiekit Standard: OHNE Universalinstrument, Drehmoment-Ratsche + Einsatz, Bohrer Ø 1,8 und 2,6 mm.

powerbone®
pioneer of health



Granulat / 0,5 cm³

ab **29,95 €**

Knochenersatzmaterial

- 100 % synthetisch: als Paste oder Granulat
- auf β -TCP (Beta-Tricalciumphosphat)-Basis
- biokompatibel, vollständig resorbierbar, vegan

Weitere powerbone®-
Produkte im Shop:

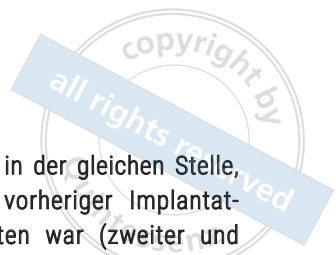

RUNDAS

Handschuhe, Mundschutz und
viele mehr... www.rundas.de



RUNDAS GmbH • Amalienstraße 62 • 46537 Dinslaken
Tel. 02064 625 95 50 • info@rundas.de • www.rundas.de



gegeben, mit Ausnahme einer prospektiven Studie, in der eine Erfolgsrate von 93,7 % ermittelt wurde.

Schlussfolgerung: Die Autoren der Übersichtsarbeit gehen davon aus, dass trotz der relativ niedrigen Überlebensraten von Implantaten, die in der gleichen Position zuvor verloren gegangener Implantate eingesetzt wurden, die Behandelnden nicht davon Abstand nehmen sollten, eine erneute Implantatinsertion durchzuführen.

Roy M, Loutan L, Garavaglia G, Hashim D. **Removal of osseointegrated dental implants: a systematic review of explantation techniques.**

Clin Oral Investig. 2020 Jan;24(1):47-60.

(»Entfernung osseointegrierter Dentalimplantate: Ein systematischer Review zu Explantationstechniken.«)

Um die verfügbaren Techniken zur Entfernung osseointegrierter Implantate sowie den Erfolg der Explantation, Komplikationen und Knochenverluste zu ermitteln, erfolgte eine systematische Literaturrecherche in den elektronischen Datenbanken Pubmed und Embase, die mit einer Handrecherche ergänzt wurde. 18 Artikel mit 372 Implantaten und 241 Patienten wurden in die Analyse einbezogen. Unter anderem wurden Reverse Torque (RT), Trepanbohrungen, Piezochirurgie und laserunterstützte Verfahren als Explantationstechniken identifiziert. Periimplantitiden waren

die häufigsten Gründe für eine Explantation, gefolgt von krestalen Knochenverlusten, Implantatfrakturen und Fehlpositionierungen der Implantate. Der RT war mit 284 Implantaten die häufigste Explantationsmethode, die zu einer Erfolgsrate von 87,7 % führte. 49 Implantate wurden mit einer Erfolgsrate von 100,0 % ausgebohrt und 35 Implantate wurden mit einer Erfolgsrate von 9,0 % mittels Trepanfräse entfernt. Die Entfernungen mittels Piezochirurgie (elf Implantate) und Er.Cr:YSGG-Laser (ein Implantat) waren zu 100,0 % erfolgreich. In einer Studie wurde über eine Perforation des Sinusbodens nach einer Trepanbohrung berichtet, in einer anderen über eine Fraktur von drei Implantaten nach Anwendung des RT.

Schlussfolgerung: Der RT sollte nach Meinung der Autoren trotz der geringeren Erfolgsrate die erste Wahl für die Explantation sein.

Zhou W, Wang F, Monje A, Elnayef B, Huang W, Wu Y.

Feasibility of Dental Implant Replacement in Failed Sites: A Systematic Review.

Int J Oral Maxillofac Implants. 2016 May-Jun;31(3):535-45.

(»Machbarkeit des Ersatzes von Dentalimplantaten nach Implantatverlust in der gleichen Position: Ein systematischer Review.«)

Die PICO-Fragestellung der vorliegenden Untersuchung lautete: Sind bei

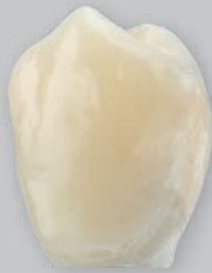Implantaten, die in der gleichen Stelle, in welcher ein vorheriger Implantatverlust eingetreten war (zweiter und dritter Versuch) inseriert wurden, vergleichbare klinische Ergebnisse in Bezug auf die Überlebens-/Erfolgsraten zu erwarten wie bei Erstimplantation? Zu diesem Zweck erfolgte eine elektronische Literatursuche in mehreren Datenbanken, anhand welcher fünf retrospektive klinische Kohortenstudien und zwei Fallserien mit 396 Patienten identifiziert werden konnten. Die Implantatüberlebensrate betrug beim zweiten Versuch 88,84 % nach einem mittleren Follow-up von $41,59 \pm 16,77$ Monaten. 31 Implantate zeigten nach einer Nachbeobachtungszeit von $29,66 \pm 14,71$ Monaten beim dritten Versuch eine mittlere Überlebensrate von 74,19 %. Die wichtigsten Risikoindikatoren waren patientenbezogene Faktoren (allgemeiner Gesundheitszustand, Rauchgewohnheiten und Mundhygiene), Implantatmerkmale (Abmessungen, Beschichtung und Belastung) und Eigenschaften der Implantatregion (Knochenqualität und -dichte, vertikale und horizontale Dimension des Alveolarfortsatzes, periimplantäres Weichgewebe). **Schlussfolgerung:** Eine erneute Implantatinsertion stellt eine gute Versorgungsoption nach Implantatverlust dar. Allerdings empfehlen die Autoren, entsprechende Risikofaktoren zu identifizieren und zu beseitigen, bevor eine erneute Implantatinsertion durchgeführt wird. ●

In der nächsten Ausgabe **pip** 1/2024: Die Bedeutung der Implantatoberflächen

Wollen Sie mehr zu einer bestimmten Arbeit wissen?

Nutzen Sie unseren Volltext-Service auf www.frag-pip.de, senden Sie ein Fax an **0 30 761 80-680** oder eine E-Mail an leser@frag-pip.de. Wir recherchieren die Gesamtkosten bei den einzelnen Verlagen bzw. Textservices, Sie erhalten eine Gesamtkostenübersicht und können über uns bestellen.

Für **pip**-Abonnenten sind Recherche, Handling und Versand der Texte kostenlos!



BEGOPODIUM


Kostenlose Online-Seminare
www.bego.com/podium

- Monatlich ein neues Thema der dentalen Implantologie
- Moderiert von Dr. Dr. Markus Tröltzsch
- Hochkarätige Gastreferenten aus Universität und Praxis
- Je 2 Fortbildungspunkte gemäß Leitsätzen der BZÄK/DGZMK

30

Jahre
implantologische
Kompetenz by BEGO

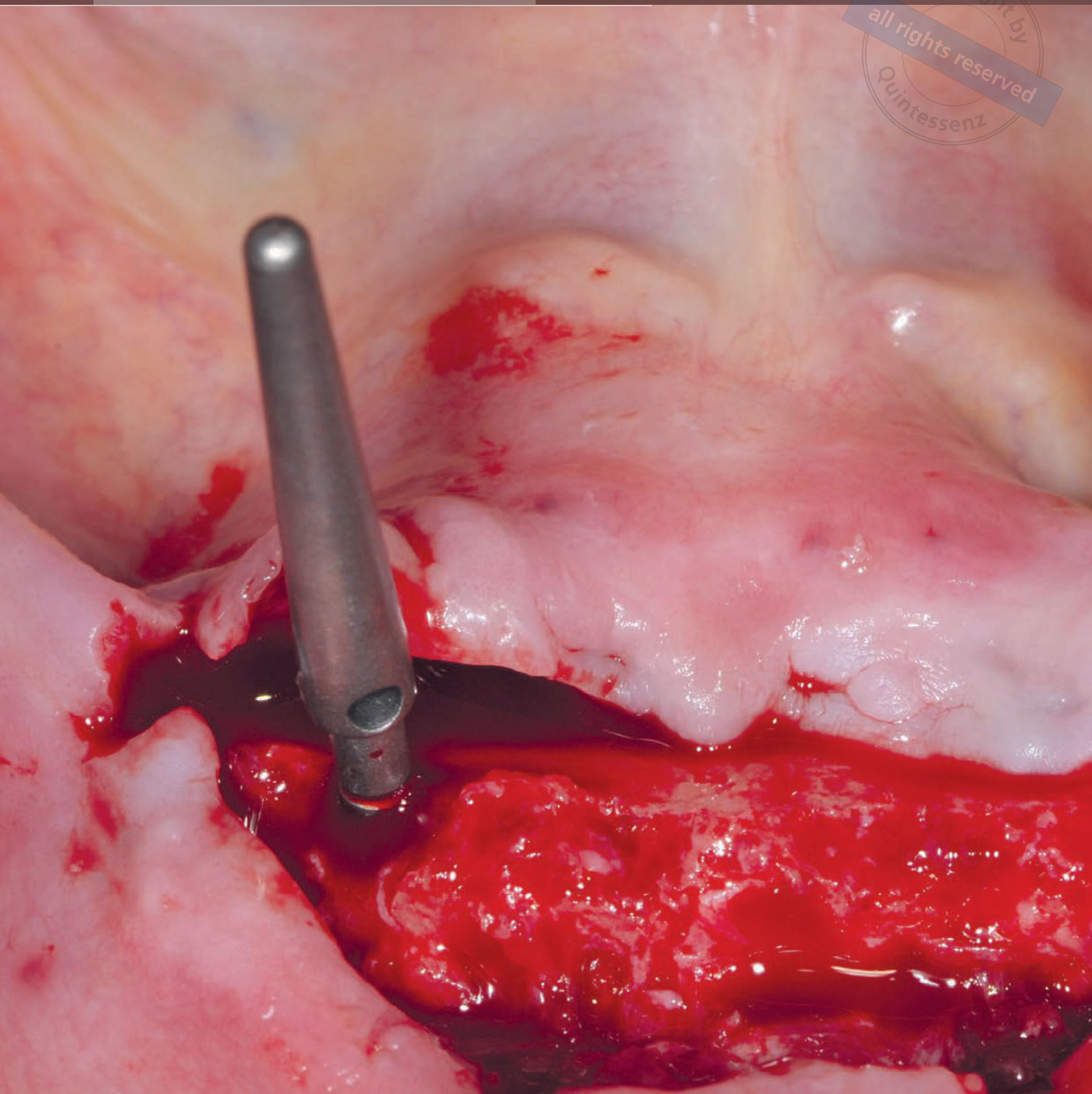
Feiern Sie mit uns
30 Jahre
implantologisches
Knowhow



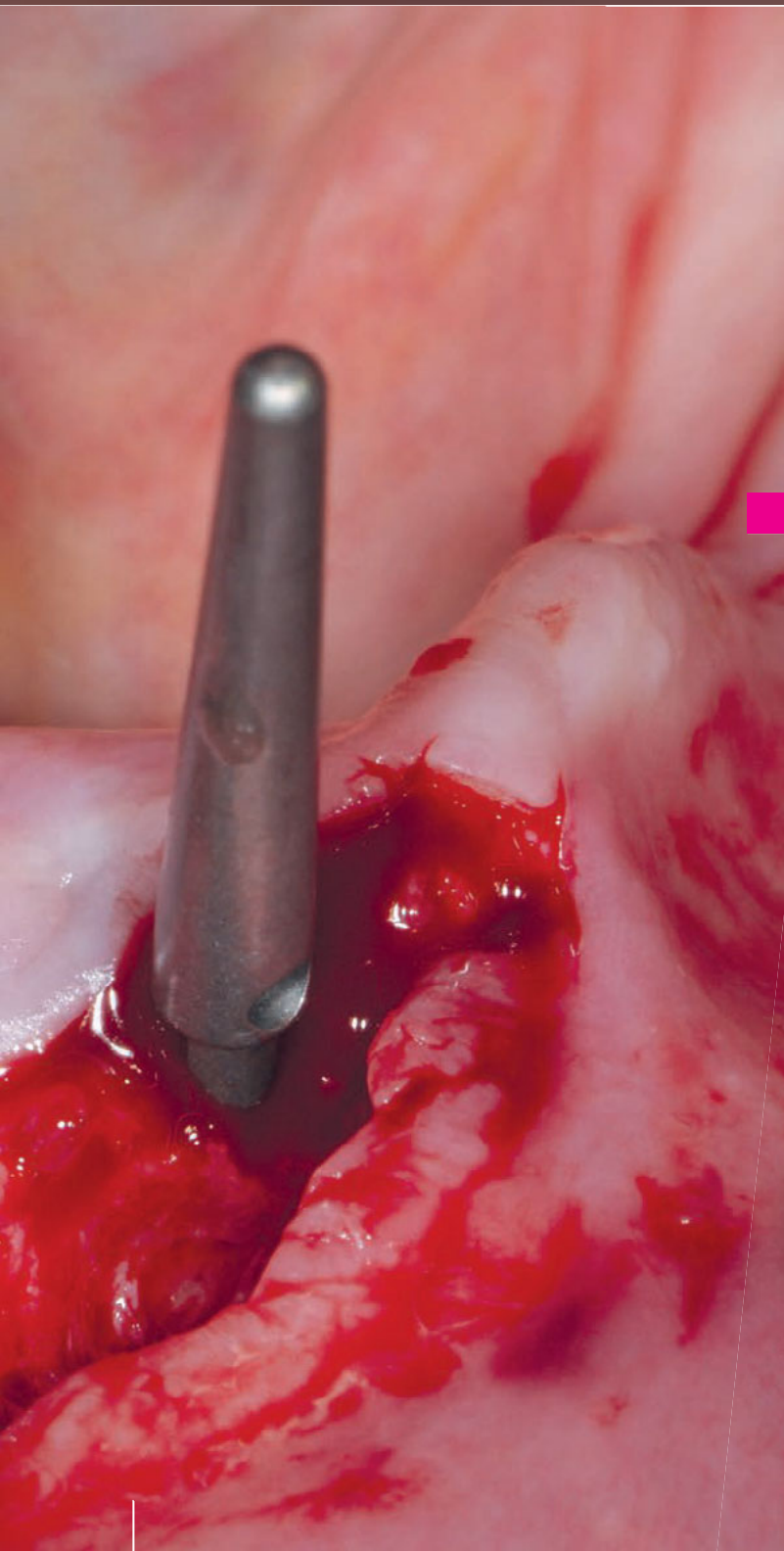
[www.bego.com/
de/implantologie-loesungen/](http://www.bego.com/de/implantologie-loesungen/)

Miteinander zum Erfolg

BEGO




Schnelle Hilfe mittels Implantatprothese

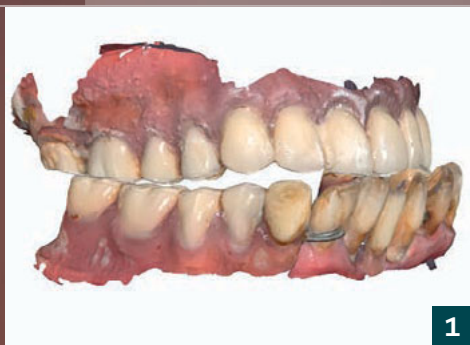

Dr. med. dent. Peter Randelzhofer

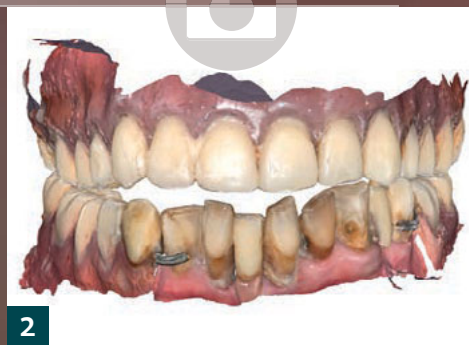■ dr.randelzhofer@icc-m.de
■ www.icc-m.de



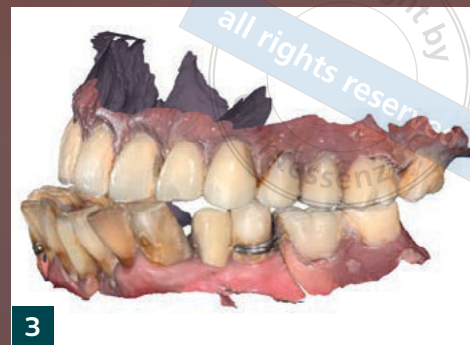Seniorinnen und Senioren, die körperlich wie etwa durch einen Schlaganfall eingeschränkt sind, können u.a. unter Koordinationsstörungen, Zittern, Sprech- und Schluckstörungen, Sehstörungen, Lähmungen an Arm und Bein, Schwindel und Bewusstseinsstörungen leiden. Je nach Schweregrad und Lokation der Durchblutungsstörung oder Blutung im Gehirn variieren die Einschränkungen und die Prognose. Die zahnärztliche Versorgung von diesen Patienten muss daher mit Bedacht ausgewählt werden. Einfache und schnelle, eine möglicherweise reduzierte Mundhygienefähigkeit berücksichtigende Versorgung ist zu bevorzugen.



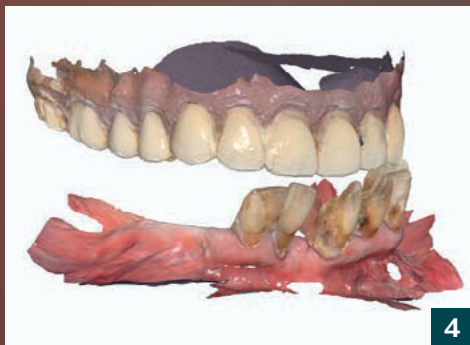1



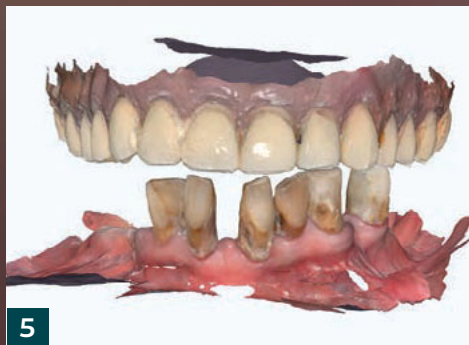2



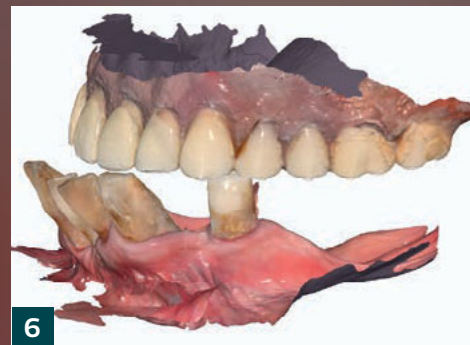3



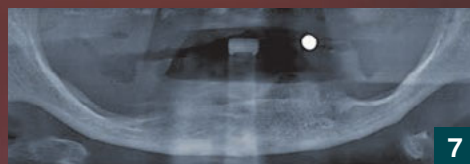
4



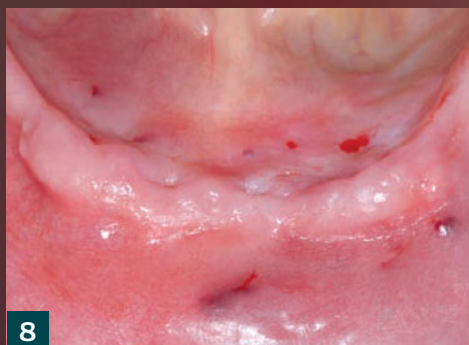5



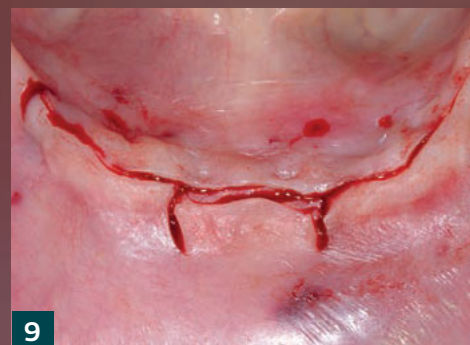6



7



8



9

Die 74-jährige Patientin hatte einige Monate zuvor einen Schlaganfall gehabt, der sie motorisch einschränkte. Ihr alltägliches Leben wurde bei Anstrengung durch Zittern, Lähmungen im rechten Arm und Bein sowie leichte Sehstörungen rechts beeinträchtigt. Neben Blutverdünnern und ein paar Vitaminen nahm sie keine weiteren Medikamente. Eine schlechte Mundhygiene, eine Beschränkung der oralen Funktionen sowie eine schlechte Allgemeingesundheit erhöhen das Risiko von schweren Komplikationen (wie etwa eine generalisierte Mangelernährung). Zudem kann sich die Mundgesundheit nach einem Schlaganfall u. a. aufgrund von Hirnschäden, einer Verschlechterung des systemischen Zustands, Bewusstseinsstörungen und anderen Faktoren negativ verändern. Ziel war es, zunächst die Anzahl an Ent-

zündungsherden zu reduzieren und mittels Hilfsmittel zur geeigneten Mundhygiene zu motivieren.

Vorgehen

Zunächst wurde die Patientin über den Zustand der Zähne aufgeklärt, ihre Oberkieferprothese wollte sie unbedingt erhalten. Im Unterkiefer hatten acht Zähne einen Lockerungsgrad II-III und III mit persistierenden Entzündungen. Diese sollten gezogen werden. Die UK-Frontzähne wollte die Patientin ebenfalls ausdrücklich behalten. Es galt also eine schnelle und einfach umzusetzende Versorgung auszuwählen, um die Bedürfnisse der Patientin gemäß ihren Wünschen zu befriedigen und die Funktionsfähigkeiten innerhalb der krankheitsbedingten und

- 1 Scan der aktuellen Situation in Ober- und Unterkiefer einer Patientin, Zustand nach Apoplex, schlechte Mundhygiene.
- 2 Aus dem Scan soll im Unterkiefer eine Interimprothese erstellt werden, acht UK-Zähne sind nicht erhaltungswürdig.
- 3 Der Oberkieferzahnbestand soll auf Wunsch der Patientin erhalten werden, zusätzlich wird der Biss gescannt.
- 4 Scan zur Herstellung der Teilprothese nach Extraktion der nicht erhaltungswürdigen UK-Zähne.
- 5 Im Scan sind die Probleme der Patientin bei der Mundhygiene gut zu erkennen, sie will dennoch ihre Zähne erhalten.
- 6 Lockerungsgrade liegen neben tiefen Taschen an der Restbeziehung im UK vor, erneute Zahnreinigungen werden vorgenommen.
- 7 Nach Problemen mit der UK-Prothese, die UK-Zähne waren zudem nicht haltbar, wurden alle UK-Zähne extrahiert.
- 8 Drei Monate später wurde eine Implantation von zwei Implantaten geplant, auf denen die UK-Prothese einen besseren Halt finden sollte.
- 9 Abgestimmte Schnittführung zum maximalen Erhalt der keratinisierten Gingiva rund um die Implantate regio 43 und 33.

MinerOss® A – die allogene Alternative zu autologen Transplantaten



Die Pflichtangaben finden Sie unter
www.camlog.de/mineross-a-angaben

MinerOss® A ist ein aus menschlichem Spenderknochen hergestelltes Allograft. Es bietet eine hervorragende Alternative zur Knochenentnahme bei Patienten:

- Natürliche Knochenzusammensetzung – mineralisiertes humanes Kollagen
- Hohe biologische Regenerationsfähigkeit und natürliches Remodelling^{1,2}
- Osteokonduktive Eigenschaften unterstützen den kontrollierten Gewebeumbau

www.camlog.de/mineross-a

patient28^{PRO}
Schützt Ihre Implantatversorgung

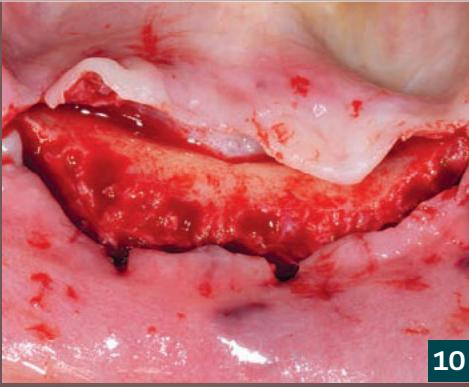
¹ Solakoglu et al. Clin Implant Dent Relat Res. 2019, 21, 1002-1016.
² Wen et al. J Periodontol. 2020 Feb;91(2):215-222.

MinerOss® A wird von C+TBA hergestellt. BioHorizons® und MinerOss® sind eingetragene Marken von BioHorizons. Sie sind aber unter Umständen nicht in allen Märkten eingetragen. Alle Rechte vorbehalten.

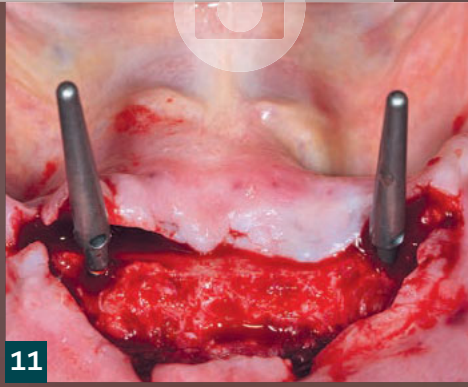




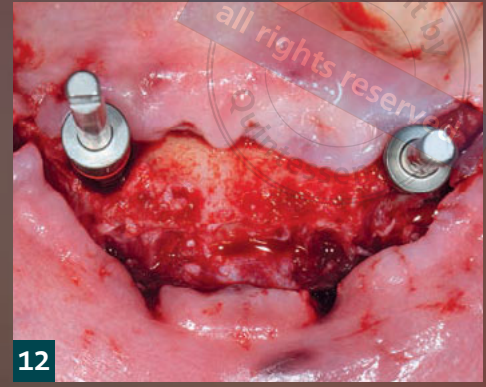
copyright ©
all rights reserved



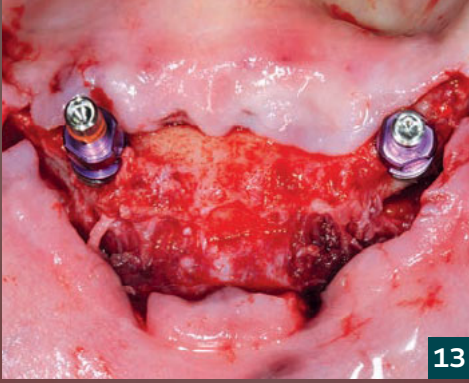
10



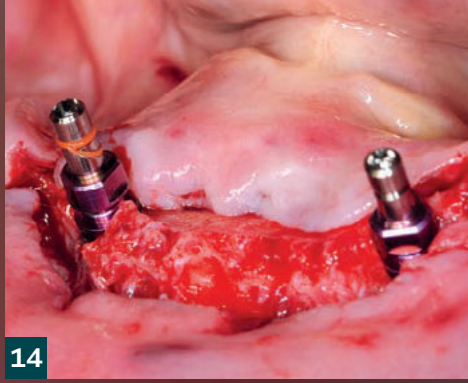
11



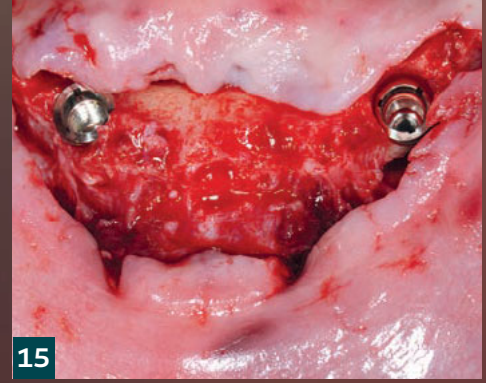
12



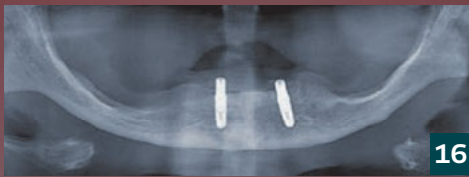13



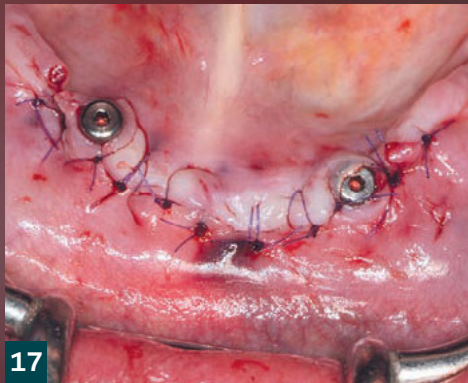
14



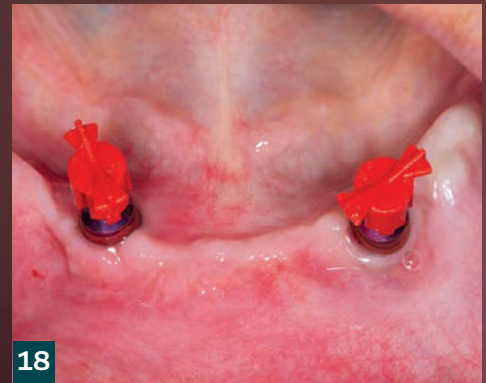
15



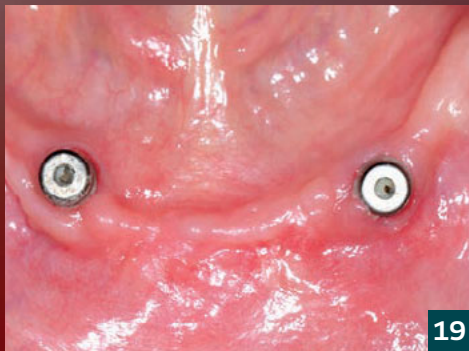
16



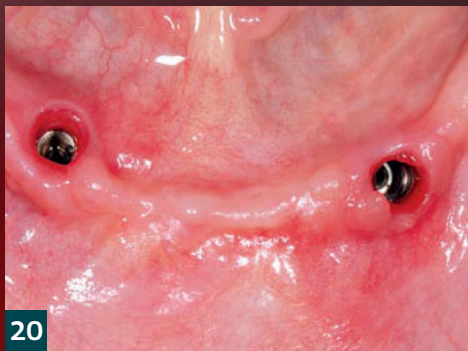17



18



19

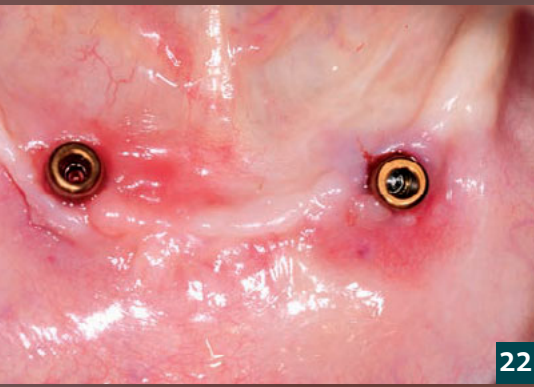


20

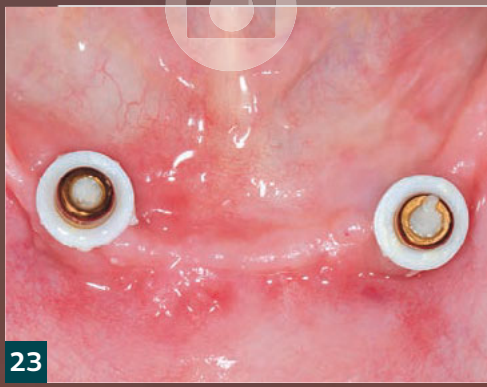

21

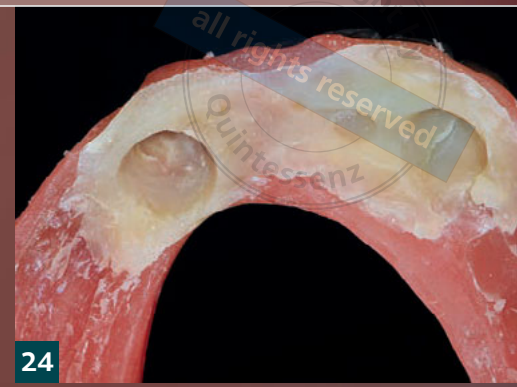
- 10 Vorsichtige Lappenmobilisation.
- 11 Ausrichtung der Achsen für einheitliche Einschubrichtung.
- 12 Leichte Abweichungen sind mit den Elementen des Docklocks Attachment System (Medealis) ausgleichbar.
- 13 Zwei Implantate mit Ø 4,3 mm, neun Millimeter lang (Camlog), wurden inseriert.
- 14 Die Position der Einbringpfosten wird kontrolliert.
- 15 Knochendefizit labial, Positionierung der Implantate regio 33 und 43 erfolgreich.
- 16 Röntgenkontrolle der Implantatinsertion im Unterkiefer mittels OPG.
- 17 Einsatz der Gingivaformer und Fixation des OP-Situs mit Nähten.
- 18 Abformung nach fünf Wochen Einheilzeit.
- 19 Gute Wundheilung, saubere Mundhygienesituation, die Patientin wurde mit geeigneten Hilfsmitteln zur Mundhygiene angeleitet.
- 20 Entfernen der Gingivaformer.
- 21 Einsatz des Docklocks Attachmentsystem für Totalprothesen (Medealis), hier angefertigt für Camlog-Implantate.



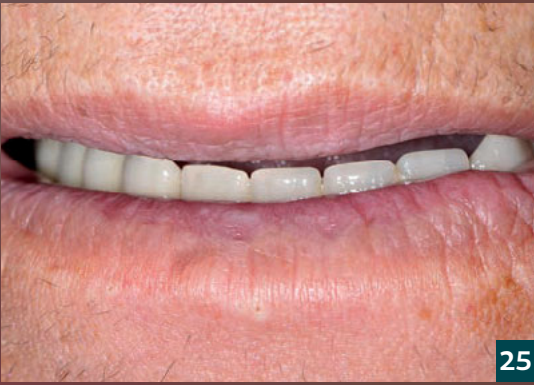22



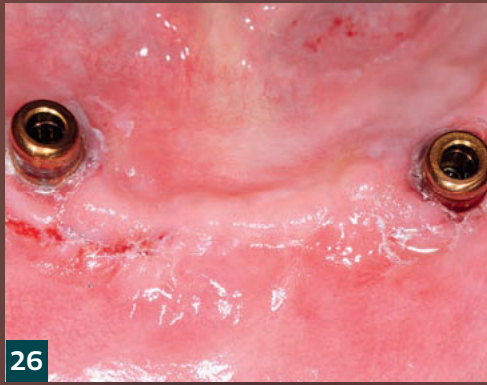23



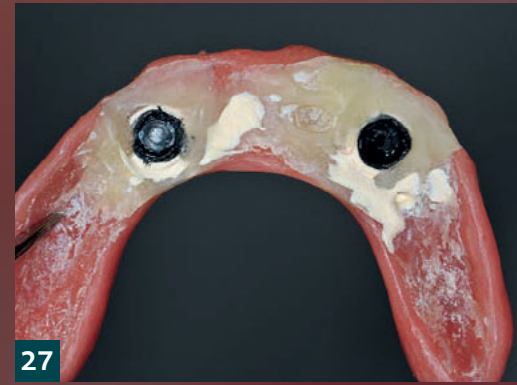24



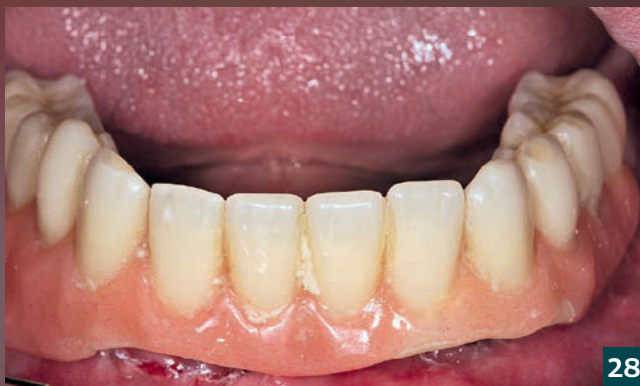25



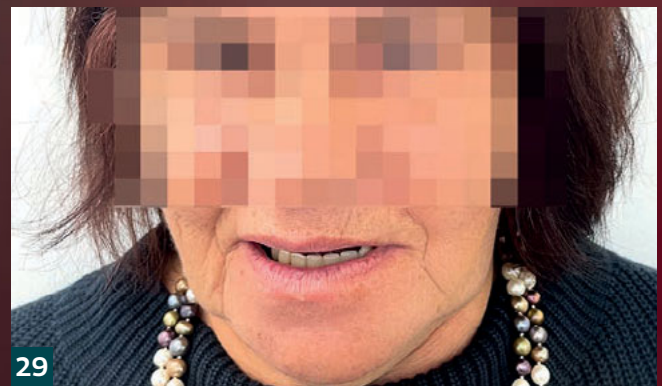26



27



28



29

finanziellen Möglichkeiten zu fördern. Mittels eines Scans wurde der Biss zwischen Oberkiefertotalprothesen- und Unterkiefer-Bezahnung sowie die Zähne/Prothese digital erfasst (Abb. 1-3). Nach Extraktion der acht Zähne wurde ein neuer Scan erstellt und eine UK-Interimsprothese angefertigt (Abb. 4-6). Zwei Wochen nach Eingliederung erschien die Patientin in der Praxis, sie kam mit dieser Lösung nicht zurecht. Die Patientin wurde über die Möglichkeiten mittels Implantate aufgeklärt. Zwei Implantate im Unterkiefer versprachen Abhilfe. Daraufhin wurden ihr auch die restlichen Unterkieferzähne gezogen (Abb. 7) und die Interimsprothese angepasst. Drei Monate später wurden zwei Implantate (Camlog-Implantate,

Ø 4.3 mm, L 9 mm) in den Regionen 43 und 33 inseriert (Abb. 8-17). Dabei wurde darauf geachtet, dass angesichts der Prognose und der Reinigungsfähigkeit rund um die Implantate ein mindestens zwei Millimeter breites Band an keratinisierter Gingiva bestand. Nach einer Einheilzeit von sechs Wochen wurde die Situation abgeformt (Abb. 18) und die Prothese mittels Abutments des Docklocs Attachmentsystems (Medealis) mit den Implantaten verbunden (Abb. 19-26). Die Prothese wurde nach einer Tragezeit von zwei Wochen unterfüttert, bis sie perfekt saß (Abb. 27, 28). Die Patientin hatte durch die schnelle, ihren Bedürfnissen und Möglichkeiten angepasste und auch für sie bezahlbare Lösung deutlich an Lebensqualität gewonnen (Abb. 29). ●

22 Einsatz von zwei Docklocs Abutments.

23 Einsatz des Retentionseinsatzes ohne Retention (grau) zur temporären Einpassung in die Prothese.

24 Erste Unterfütterung der UK-Interimsprothese.

25 Einprobe und Kontrolle des Prothesensitzes.

26 Nach dem Probetragen soll die Prothese erneut unterfüttert werden.

27 Befestigung des Docklocs Retentionsgehäuses nach Unterfütterung (schwarzer Verarbeitungseinsatz) mit Panavia in der Prothese.

28 Nach dem Ersatz des Retentionseinsatzes mit dem niedrigsten Niveau kann die Prothese eingegliedert werden.

29 Eine Patientin, die trotz ihrer Einschränkungen wieder ordentlich mit ihren Zähnen das Leben genießen kann.



DER COMIC VON MEDICAL INSTINCT:

Neulich in der Praxis

VON DR. HEUTE UND DR. GESTERN

WILLKOMMENS-KULTUR GESTERN + HEUTE




DAS SIND SOFIA UND MARINA AUS VALENCIA. SIE HABEN ZUHAUSE SCHON DREI JAHRE ALS ZFAS GEARBEITET UND WERDEN UNS BALD NACH KRÄFTEN UNTERSTÜTZEN.




WIR HATTEN JA SCHON BESPROCHEN, DASS SIE SICH NICHT NUR IN UNSERER PRAXIS, SONDERN AUCH INSGESAMT WOHLFÜHLEN SOLLEN.

SOFIA WIRD DOCH IN MEINER NÄHE WOHNEN. DA KANN ICH IHR ALLES IM VIERTEL ZEIGEN UND EIN, ZWEI SHOPPINGTOUREN MIT IHR MACHEN.



ICH NEHME MARINA MIT AUF'S HIESIGE VOLKSFEST UND AUCH MIT ZU UNS NACHHAUSE. VIELLEICHT BRINGT SIE MIR BEI, WIE MAN EINE ECHTE PAELLA KOCHT ...

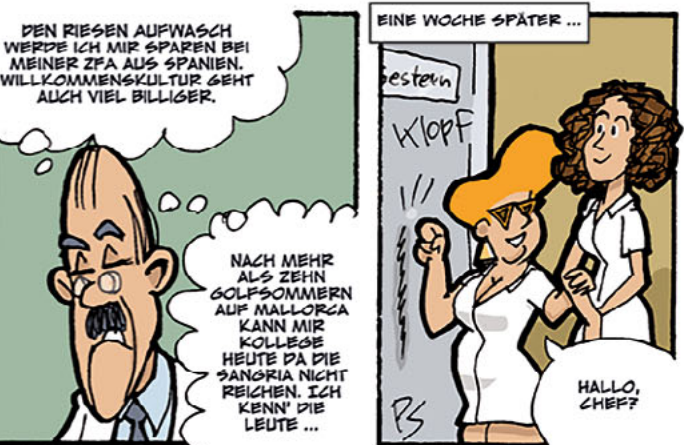SEHR GUT. ICH WERDE UNS ALLEN EINEN SPANISCH-SPRACHKURS BUCHEN, UM DIE VERSTÄNDIGUNG AUCH VON UNSERER SEITE AUS ZU ERLEICHTERN.



KLASSE, DASS MEIN TEAM SICH SO REINHÄNGT. DANN STEHEN DIE CHANCEN DOCH GUT, DASS UNSERE NEUEN ZFAS AUS SPANIEN UNS LANGE ERHALTEN BLEIBEN. WAS MEINEN SIE, HERR KOLLEGE?

JA JA - KLAR DOCH ...

SPANISCH-KURS? SUPER!



DEN RIESEN AUFWASCH WERDE ICH MIR SPAREN BEI MEINER ZFA AUS SPANIEN. WILLKOMMENSKULTUR GEHT AUCH VIEL BILLIGER.

NACH MEHR ALS ZEHN GOLFSOMMERN AUF MALLORCA KANN MIR KOLLEGE HEUTE DA DIE SANGRIA NICHT REICHEN. ICH KENN' DIE LEUTE ...

EINE WOCHE SPÄTER ...



HALLO, CHEFF?



HIER IST MARINA, UNSERE NEUE ...

HOLA, CHICA UND: AN DIE ARBEIT, SIGNORINA!

O MEIN GOTT ...




ABER ... WAS ...?

DAS GEHT ZU WEIT, CHEF!

>HEULK

FRAUENSOLIDARITÄT. WIR SIND JETZT ERSTMAL 'VAMOS A LA PLAYA', SIE ALTER KULTURBANAU! FROHES SCHAFFEN - ALLEINE!

© by Medical Instinct



Discover

The World Of Surgery

360° Chirurgie - rund um die Uhr

KLICK. KLICK. KLICK. KLICK. KLICK. KLICK. KLICK. KLICK. KLICK.
KLICK. KLICK. KLICK. KLICK. KLICK. KLICK. KLICK. KLICK. KLICK.
KLICK. KLICK. KLICK. KLICK. KLICK. KLICK. KLICK. KLICK. KLICK.
KLICK. KLICK. KLICK. KLICK. KLICK. KLICK. KLICK. KLICK. KLICK.
KLICK. KLICK. KLICK. KLICK. KLICK. KLICK. KLICK. KLICK. KLICK.
KLICK. KLICK. KLICK. KLICK. KLICK. KLICK. KLICK. KLICK. KLICK.
KLICK. KLICK. KLICK. KLICK. KLICK. KLICK. KLICK. KLICK. KLICK.
KLICK. KLICK. KLICK. KLICK. KLICK. KLICK. KLICK. KLICK. KLICK.



www.wegmann-dental.de/shop

Gutachter und Gutachten



Die effektive Vertretung von Zahnärzten vor Gericht gegenüber Behandlungsfehlervorwürfen ist oft eine Gratwanderung zwischen Verteidigung des Zahnarztes und Schutz des Vertrauens in das Gutachterwesen als solches.

Die Gratwanderung beginnt schon damit, dass ein (Zahn) Arzt, der von einem Gericht zum Gutachter bestellt wird, nach § 407 Abs. 1 ZPO grundsätzlich verpflichtet ist, das Gutachten zu erstatten. Es gibt zwar Möglichkeiten, dem zu entrinnen, etwa wenn die Erstattung innerhalb der vom Gericht gesetzten Frist nicht möglich ist (§ 407a Abs. 1 Satz 1 ZPO). Aber im Grundsatz kommt man da nicht ohne Weiteres raus.

Die Auswahl als Gutachter scheint dem Ego förderlich zu sein. Man ist immer wieder erstaunt, wie viele Gutachten manche Sachverständige pro Jahr erstatten und weiß aus bestimmten Gerichtszweigen, dass es (Zahn)Ärzte geben soll, die ihren eigentlichen Beruf bestenfalls noch neben der Gutachtereigenschaft ausüben. Dabei gerät immer wieder in Vergessenheit, wie anspruchsvoll die Aufgabe ist. Der Gutachter soll dem Gericht den Fall so ziselieren, dass zum einen klar wird, ob und welche fachlich-wissenschaftlichen Vorgaben auf den Fall anwendbar sind (wenn es keine gibt, ist das auch eine wichtige Feststellung), wie hoch oder niedrig deren Evidenz ist, ob der Behandler von diesen Vorgaben abwich oder sich im Wesentlichen daran gehalten hat, und ggf. ob die Abweichungen hinnehmbar sind („vertretbar“; kein Behandlungsfehler) oder nicht (einfacher Behandlungsfehler) oder schlicht nicht passieren dürfen (grober Behandlungsfehler). Vielfach findet man im Anhang der Gutachten Literaturlisten, die einen überraschen. Als pars pro toto sei die Literaturliste aus einem im Mai 2023 vor einem Landgericht erstatteten Gutachten zu Fragen der implantologischen Versorgung und Periimplantitis vorgestellt:

Literatur:

- Gutweit R, Schmelzeisen R.: Präimplantologischer Knochenaufbau bei atrophiertem Oberkiefer. Zahnärztl. Mitt 88, 21 (01.11.98) 2704-2710
- Mombelli A, FD.: The characteristics of biofilms in peri-implant disease. J Clin Periodontol, 2011; 38(2): 203-213
- Christgau M. Implantattherapie im vorgeschädigten Gebiss. Parodontologie, 2013;24(2):163-176.
- Karoussis IK, Salvi GE, Heitz-Mayfield LJ, Bragger U, Hämerle CH, NR L. Long-term implant prognosis in patients with and without a history of chronic periodontitis: a 10-year prospective cohort study of the ITI Dental Implant System. Clin Oral Res 2003(14) 329-339
- Rocuzzo M, Bonino F, Aglietta M. PD, ten-year results of a three arm prospective cohort study on implants in periodontally compromised patients. Part 2:clinical results. Clin Oral

Prof. Dr. Thomas Ratajczak

Rechtsanwalt, Fachanwalt für Medizinrecht, Fachanwalt für Sozialrecht, Justiziar des BDIZ EDI

Kanzlei RATAJCZAK & PARTNER Rechtsanwälte mbB
Berlin · Duisburg · Essen · Freiburg i.Br. · Köln ·
Meißen · München · Sindelfingen

Posener Str. 1, 71065 Sindelfingen
Tel.: 07031-9505-27 (Frau Sybill Ratajczak)
Fax: 07031-9505-99

- ratajczak@rpped.de
- www.rpped.de
- Blog: www.rpped.de/aktuelles

Implants Res 2012(23) 389-395

- Renvert S, Polyzois I, N C. Surgical therapy for the control of peri-implantitis. Clin Oral Implants Res. 2012; 23(6): 84-94

Insgesamt sechs Aufsätze, alle mindestens zehn Jahre, der älteste 25 Jahre alt. Man muss nur eine kurze Recherche in PubMed starten, um zu erkennen, wie veraltet diese Literaturliste ist.

Woran hakt es? Die PubMed-Recherche kann der Gutachter doch als Aufwand abrechnen. Braucht es spezifischer Ausbildung für Gutachter? Sollte der Umgang mit wissenschaftlichem Argumentieren und Denken im Studium stärker verankert und weniger Wert auf Auswendiglernen gelegt werden? Liegt es am Gutachter? Wenn der Gutachter sich die erforderliche Mühe nicht macht, dann macht sich in solchen Prozessen idR niemand die Mühe. Das Gericht nicht, weil ohnehin chronisch überlastet, der Behandler idR leider auch nicht, weil ihn der Fall belastet und er sich mit solchen Stressoren lieber nicht befasst, der vom Berufshaftpflichtversicherer eingeschaltete Anwalt nicht, weil ihm das spezifische Knowhow fehlt bzw. weil die deutschen Versicherer nach der gesetzlichen Gebührenordnung bezahlen und nicht den Aufwand honorieren, den der Fall erfordert.

Das heißt, die Hauptlast der Verfahren liegt im (Zahn)Arzthaltungsbereich auf den Gutachtern.

Die Situation ist bei den Gutachtern im weiten Bereich der Wirtschaftlichkeitsprüfungen nicht anders. Hier kommt allerdings erschwerend hinzu, dass der Bestellung von Gutachtern in den Kammer- und KZV-Bereichen mehr Systemtransparenz gut täte. Man könnte die dort bestehenden Probleme dezidierter beschreiben, aber auch die Kritik am Gutachterwesen ist eine Gratwanderung.

Es gibt immerhin regional Ansätze zur Strukturverbesserung. ●



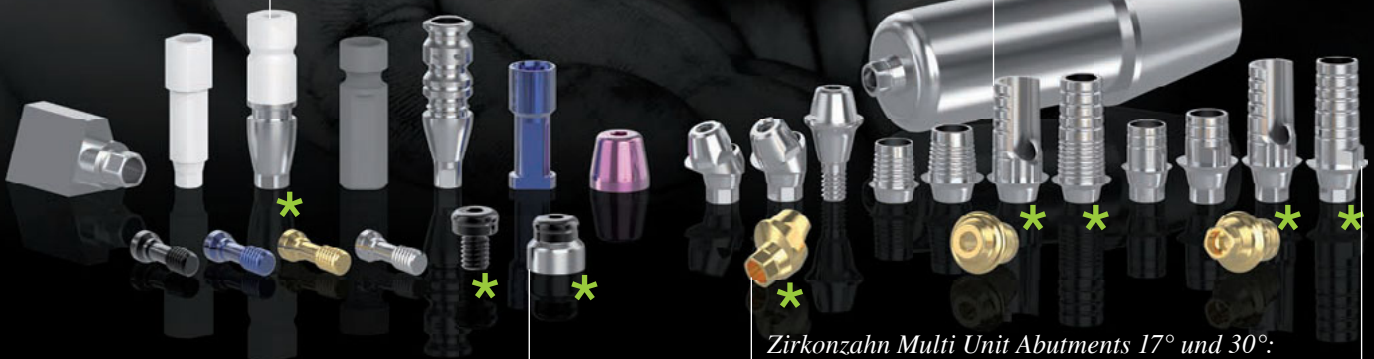HOCHWERTIGES VON ZIRKONZAHN

IMPLANTATPROTHETISCHE KOMPONENTEN – ALLES AUS EINER HAND
BIS ZU 30 JAHRE GARANTIE



White Metal Scanmarker: zur Erfassung der Implantatpositionen bei der Verwendung von Intraoralscannern, können aber auch als Modellscanmarker verwendet werden

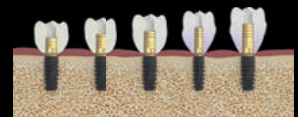Titanbasen K80 Angled Screw Channel (ASC): verfügen über einen hohen Kamin, welcher an die Zahnlänge angepasst werden kann und einem von 0° bis 30° angulierbaren Schraubzugangskanal. Zudem in verschiedenen Plattformhöhen erhältlich, um die Implantate auf Gingivaniveau zu bringen.



Zirkonzahn LOC-Connectoren:
Verankerungssystem für Implantate und Stege zur Fixierung von herausnehmbarem Zahnersatz auf Implantaten

Zirkonzahn Multi Unit Abutments 17° und 30°:
sind mit einem Winkel von 17° oder 30° ausgestattet, um damit eventuelle Neigungen der Implantate auszugleichen und mit zwei unterschiedlich rotationsgesicherten Anschlussstypen erhältlich, die Zwischenpositionen ermöglichen

Titanbasen K85: mit hohem Kamin, welcher an die Zahnlänge angepasst werden kann und in verschiedenen Plattformhöhen erhältlich, um die Implantate auf Gingivaniveau zu bringen



***NEUE KOMPONENTEN FÜR EINE NOCH GRÖßERE VIELFALT!**

ZIRKONZAHN LIBRARY DOWNLOAD CENTER

Mit dem kostenlosen Programm Zirkonzahn Library Download Center können auch exocad®- und 3Shape-Nutzer die Zirkonzahn Implantatkomponenten in ihre Modellersoftware importieren.



Entlastung im Praxisalltag durch echte Partnerschaft

Der Generationenwechsel in den Praxen nimmt gewaltig Fahrt auf und damit ändern sich auch die Rahmenbedingungen, das Geschlechterverhältnis, die Lebenskonzepte und die Erwartungshaltungen der neu niedergelassenen Zahnärztinnen und Zahnärzte. Zeit, bei einem runden Tisch einmal die Konzepte und Vorstellungen abzuklopfen.



Fachzahnärztin für
Oralchirurgie



Implantologin und
Parodontologin

Interview mit Dr. Martha Hoh, Dr. Stephanie Wirnharter, M.Sc.

Wo sehen Sie hauptsächlich die veränderten Rahmenbedingungen für niedergelassene implantologisch tätige Zahnärztinnen und Zahnärzte heute?

Die zunehmende Erwartung auch von Zahnärztinnen und Zahnärzten an eine ausgeglichene Work-Life-Balance trifft wenig übereinstimmend auf eine Art ‚Amazon/Netflix‘-Syndrom bei den Patienten: Alles immer sofort verfügbar, Praxis möglichst durchgehend offen und die Versorgung bitte sofort und gleich. Gleichzeitig ist die Behandlerin und der Behandler heute einer Vielzahl neuer Aufgaben ausgesetzt, von betriebswirtschaftlicher Steuerung über eine ausufernde Bürokratie und Dokumentationspflicht, die immer wichtigere Führung und Motivation der Mitarbeiter und eine sich vor allem auch im digitalen Bereich sehr schnell verändernde Zahnmedizin und der Pflicht, sich kontinuierlich mit neuen Techniken und Technologien zu beschäftigen und auch die entsprechenden Investitionen zu tätigen. Bei der Komplexität und Menge an Aufgaben ist eine klare Struktur der Praxis und ein möglichst konstantes Team mit klaren Aufgaben sehr wichtig. Stand vielleicht einst hinter dem Berufswunsch Zahnarzt vor allem die Lust, Patienten zu helfen und handwerklich tätig zu sein, steht heute die komplexe betriebswirtschaftliche Führung eines Betriebs und die immer aufwändigere Aufklärung des zwar immer mehr, aber über das Internet nicht unbedingt korrekt informierten Patienten über Behandlungsalternativen im Vordergrund. Für die implantologische Behandlung erwarten Patienten heute möglichst minimalinvasive Konzepte, eine schnelle und sichere Versorgung und ein dauerhaft gutes ästhetisches Ergebnis.

In welcher Hinsicht haben sich für Sie damit auch die Anforderungen in der Zusammenarbeit mit Industriepartnern verändert?

Industriepartner werden immer mehr zu All-in-one-Partnern, die nicht nur Produkte herstellen und liefern, sondern ganze Konzepte aus einer Hand bieten und auch planerische Arbeiten mit übernehmen oder unterstützen können. Angesichts des Fachkräftemangels ist es sehr hilfreich, bestimmte Prozesse so aus der Praxis auslagern zu können. Ebenso

wie unsere Patienten von uns vermehrt umfassenden Service erwarten, gilt dies auch für unsere Zusammenarbeit mit der Industrie: Verlässliche Qualität der Produkte, umfassende Beratung, Unterstützung bei Problemen und Ehrlichkeit im Umgang miteinander sind heute essenziell. Man könnte sagen: Je komplexer und zeitraubender die sonstigen Prozesse um uns werden, umso effizienter, einfacher und zuverlässiger sollte der Kontakt zu unserem Industriepartner sein. Kurze Wege, eine möglichst geringe Personalfuktuation beim Hersteller und zentrale Ansprechpartner auf personalisierter Ebene sind hier ein ganz wichtiges Element. Neben der zuverlässigen Hardware sind natürlich auch die entsprechenden Fortbildungsangebote wichtig, um uns schnell für neue Techniken fit zu machen.

Welche Ansprüche haben Sie heute an ein Produkt, um den Vorstellungen Ihrer Patienten und Ihren eigenen gerecht zu werden?

Ein Implantat sollte in der operativen Anwendung sicher und in der prothetischen einfach und vorhersagbar sein. Innovative Produkte und Systeme erlauben es auch uns wiederum, Behandlungsoptionen weiter zu stecken, Belastungsmomente nach vorne zu ziehen und ganz neue ästhetische Zielvorstellungen zu entwickeln. Ein ‚biologisch inspiriertes‘ Implantat und ein ausgezeichnetes Verhalten an der Durchtrittsstelle bzw. der Schnittstelle von Implantologie und Parodontologie ist daher wichtig, um die Belastung zu minimieren, die Heilung zu beschleunigen und Funktion wie Ästhetik gleichermaßen optimal zu unterstützen. Die Informationen zur Handhabung, auch bei Produktneuerungen, sollten einfach und leicht verdaulich sein – am besten über kurze Erklär-Videos oder durch ein kurzes persönliches Gespräch oder Telefonat. Natürlich möchte ich mit einem Produkt gut vertraut sein, aber auch keine Wissenschaft daraus machen. Neben einer soliden wissenschaftlichen Untersuchung muss auch ein Garantieverprechen, nicht nur für den Patienten, auch für die Praxis und den Behandler, selbstverständlich sein. Letztlich sollte auch der Support stimmen, wenn es doch einmal klemmt. Daneben möchte ich nicht in Sorge leben, dass in einigen Jahren keine Er-



Dr. Frederic Kauffmann und Dr. Alexander Müller-Busch, M.Sc.

Spezialist für Parodontologie

Parodontologe und Implantologe

satzteile für ein System mehr lieferbar sind, schließlich bewegen wir uns bei unseren Versorgungen im Bereich von Jahrzehnten.

Über die reine Hardware hinaus: Welche weiteren Services und Angebote erwarten Sie von einem Industriepartner?

Es geht nicht mehr nur um ein Produkt, sondern um komplette zukunftsorientierte Konzepte, die auch rechtzeitig und ausreichend kommuniziert werden müssen. Der Wortbestandteil ‚Partner‘ sollte Programm sein: Sowohl positiv als auch kritisch muss ein offener Austausch erfolgen können. Ein Außendienstmitarbeiter sollte in der Lage sein, etwaige Fehler in einer Materialbestellung rasch und ohne Umwege sofort zu lösen, damit der Behandler nahtlos weiterarbeiten kann. Wir brauchen daneben Ansprechpartner, die in der Sache Ahnung haben oder alternativ gut gemachte Erklär-Videos. Ein Musterbeispiel dafür ist das Megagen R2Gate-Video auf YouTube.

Wie muss für Sie die ideale Fortbildung von heute aussehen?

Auf den Punkt gebracht: Montagstauglich. Statt der einstigen ‚take home message‘ möchte ich heute die sofortige Implementierung: Wie setze ich das Gelernte direkt in der Praxis um, wie integriere ich es in meinen bestehenden Workflow? Nicht zu vergessen, wie kann ich eine tolle neue Methode berechnen, die meinen Patienten einen Mehrwert bieten? Was sind die üblichen Preise im Markt, gibt es eine Abrechnungsziffer oder bewährte Analog-Positionen? Eine Veranstaltung mit kleinen Gruppen, auf Augenhöhe mit der Referentin oder dem Referenten und einem maximalen Praxisanteil, bringt oft mehr als ein Standard-Frontalvortrag. Nicht zuletzt sollte ausreichend Zeit für soziale Kontakte und den Austausch mit Kolleginnen und Kollegen eingeplant werden. Oft entstehen dabei gute Netzwerke weit über die eigentliche Veranstaltung hinaus. Einen Hersteller wie Megagen, der dafür den Rahmen geschaffen hat, behält man dann durchaus sehr warm und dankbar in Erinnerung.

Wie viel Zeit, vor allem Wochenenden im Jahr wollen Sie durchschnittlich in Fortbildungen investieren?

Es geht weniger um die Quantität als um die Qualität. Je nach persönlicher und familiärer Situation sind manche Kolleginnen und Kollegen mindestens ein Wochenende im Monat an einer Fortbildungsveranstaltung, andere räumen sich dafür drei Wochenenden im Frühjahr und drei im Herbst frei. Ebenso gibt es viele Veranstaltungen an Mittwoch-Nachmittagen. Die Komplexität und Dynamik der modernen Zahnmedizin und Zahntechnik verlangt ein überdurchschnittliches Engagement auch im Fortbildungsbereich, um am Ball zu bleiben und unseren Patienten die kontinuierlich bestmögliche Versorgung zu bieten. Bei allem zeitlichen und finanziellen Aufwand, den das alles erfordert, erhalten Fortbildungen unseren Praxisalltag natürlich auch sehr lebendig und innovativ. Das merken auch das Team und der Patient.

Was nimmt Sie in der Zusammenarbeit besonders für Megagen ein?

Man merkt Megagen an, dass es, im positiven Sinne, noch ein vergleichsweise junges Unternehmen ist. Damit sind die Strukturen noch nicht so verknöchert, Ideen werden rasch adaptiert und noch rascher umgesetzt, der Austausch ist sehr direkt und persönlich und man ist bereit, auch einmal unkonventionellere Wege zu gehen, statt sich erst einmal intern maximal den Kopf zu zerbrechen und dadurch nichts realisiert zu bekommen. Der Support ist einfach super, man kümmert sich immer sofort, es gibt zeitnah Rückmeldung. Speziell im Bereich der 3D-Navigation mit R2Gate und der geführten Implantologie kann man so auch komplexe Fälle total unkompliziert gemeinsam umsetzen. Mit AnyRidge und dessen Konusverbindung, Platformswitch und dem ausgeprägten Gewinde bietet Megagen daneben genau das Implantatsystem, das ich für meine Sofortversorgungen gesucht habe, aber ebenso gut dank der unterschiedlichen Designs für verzögerte Konzepte nutzen kann.

Herzlichen Dank für Ihre Zeit und das interessante Gespräch!

Keine Periimplantitis nach neun Jahren

Eine unabhängige Langzeitstudie zu zweiteiligen Patent Implantaten zeigt nach mehr als neun Jahren Funktion gesunde Weichgewebe, minimale Knochenverluste und keine Periimplantitis – werden hier gerade Grenzen verschoben? Wie ist es möglich, das Risiko von chronischen Gewebeentzündungen auf der Langzeitachse zu minimieren?

Interview mit Dr. med. dent. Roland Glauser

Synoptische Implantologie



Keine Periimplantitis um zweiteilige Patent-Implantate nach neun Jahren – welcher Faktor ist entscheidend, um dieses Ergebnis zu erzielen?

Ausschlaggebend für die Vermeidung von Periimplantitis ist das Weichgewebe. Es stellt die alles entscheidende Verteidigungslinie dar. Im transmukosalen Bereich ist nicht das Material per se, sondern die Nano-Textur sowie die Oberflächenchemie ausschlaggebend, die für eine schnelle und dauerhafte Anlagerung von Fibroblasten und Saumeepithelzellen optimiert sein muss. Das Ziel ist, eine effektive Barriere gegenüber Bakterien zu erzeugen. Patent hat es geschafft, eine solche biologische Firewall zwischen Weichgewebe und Implantatoberfläche herzustellen.

Was macht das Patent-System im transmukosalen Bereich so besonders?

Der transmukosale Bereich ist mukophil. Dies wird erreicht durch das Zusammenspiel von drei Faktoren: Oberflächenstruktur, Materialkomposition und Oberflächenchemie. Mit der Wundheilung sucht das Weichgewebe direkt den Kontakt, lagert sich unmittelbar an und diese mukophile Zone ist während der Wundheilung eine hochgradig wirksame Leitstruktur. Nach der Abheilung unterstützt der mukophile Bereich auch die stete koronale Migration der Saumeepithelzellen – und somit eine der essentiellen Abwehrfunktionen. Die weiterführende humorale und zelluläre Abwehr werden durch die Oberflächencharakteristika gleichermaßen unterstützt. Der mukophile Bereich ist zudem Plaque-abweisend und minimiert somit insgesamt die Besiedelung mit Bakterien. Diese vorteilhafte Interaktion von Weichgewebe und Implantatoberfläche bezeichne ich als augmented biological interface – der entscheidende Faktor zu einem anhaltend gesunden periimplantären Weichgewebe.

Was bedeutet das konkret für das Weichgewebe?

Es findet kaum eine Abwärtsmigration von Plaque statt. Plaque lagert sich bekannterweise zwar an jeder Implantatoberfläche an, allerdings ist dieses augmented biological interface in der Lage,

eine Plaquemigration einschließlich schädlicher Mikroorganismen in Richtung der tieferen Gewebe zu verhindern, wodurch chronischen und progressiven Gewebeentzündungen vorgebeugt wird.

Spielt noch ein weiterer Aspekt bei der Vermeidung von Periimplantitis eine Rolle?

Genauso wichtig ist es, dass das Implantatdesign in der Tiefe keine Zone aufweist, die Mikroorganismen penetrieren können. Egal um welches System es sich handelt: Keine Implantat-Abutment-Verbindung ist unter klinischen Alltagsbedingungen langfristig hundertprozentig dicht, auch wenn dies immer wieder behauptet wird. Studien haben gezeigt, dass ein Mikropalt auf einem kritischen Niveau, das heißt sub- oder epikrestal, aber auch leicht suprakrestal, biologische Komplikationen begünstigt. Die prothetische Verbindungsstelle des Patent Implantatsystems liegt nicht auf einem solchen kritischen Punkt, sondern ist epigingival positioniert, um sie kontrollier- und pflegbar zu machen.

Wenn Periimplantitis also langfristig vermeidbar ist – was bedeutet das für Behandler und die Umsetzbarkeit in der täglichen Praxis?

Die Erkenntnis für Behandler ist klar: Periimplantitis muss in der täglichen Praxis nicht mehr als gegeben hingenommen werden. Weltweit wird viel Zeit und Geld in die Therapie von Periimplantitis investiert. Allerdings sind die heutigen Behandlungsansätze keineswegs anhaltend erfolgreich. Das bedeutet, dass diese als Altlasten zu behandelnden Periimplantitis-Fälle zukünftig immer mehr an wertvoller Behandlungszeit in Anspruch nehmen werden – und ohne Umdenken kommen obendrauf täglich neue hinzu. Umso wichtiger ist es, zu betonen, dass dieses Problem gar nicht erst entstehen muss, wie wir anhand der Langzeitstudie der Universität Düsseldorf sehen: Gesunde Weichgewebe, minimale marginale Knochenverluste und keine Periimplantitis nach neun Jahren. Für uns alle ist dies eine unmissverständliche Botschaft, dass heutige Implantatbehandlungen zwingend auf solche Langzeitergebnisse abzielen müssen.

Herzlichen Dank für das interessante Gespräch. ●

Implantologie ohne Periimplantitis

Durch Langzeitstudie über 9 Jahre wissenschaftlich belegt¹

- **Einzigartige Anheftung** von Weichgewebe
- **Starke Abdichtung** gegenüber Bakterien
- **Langfristig keine Periimplantitis**

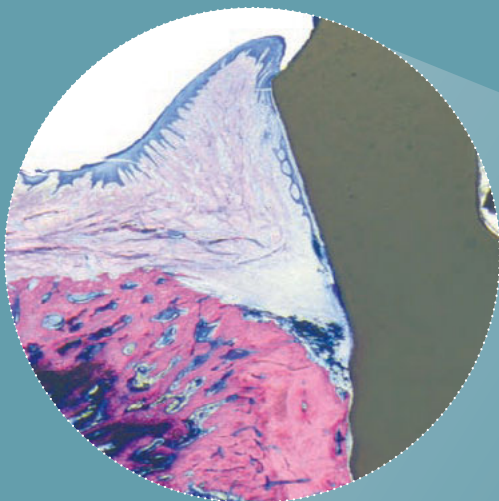
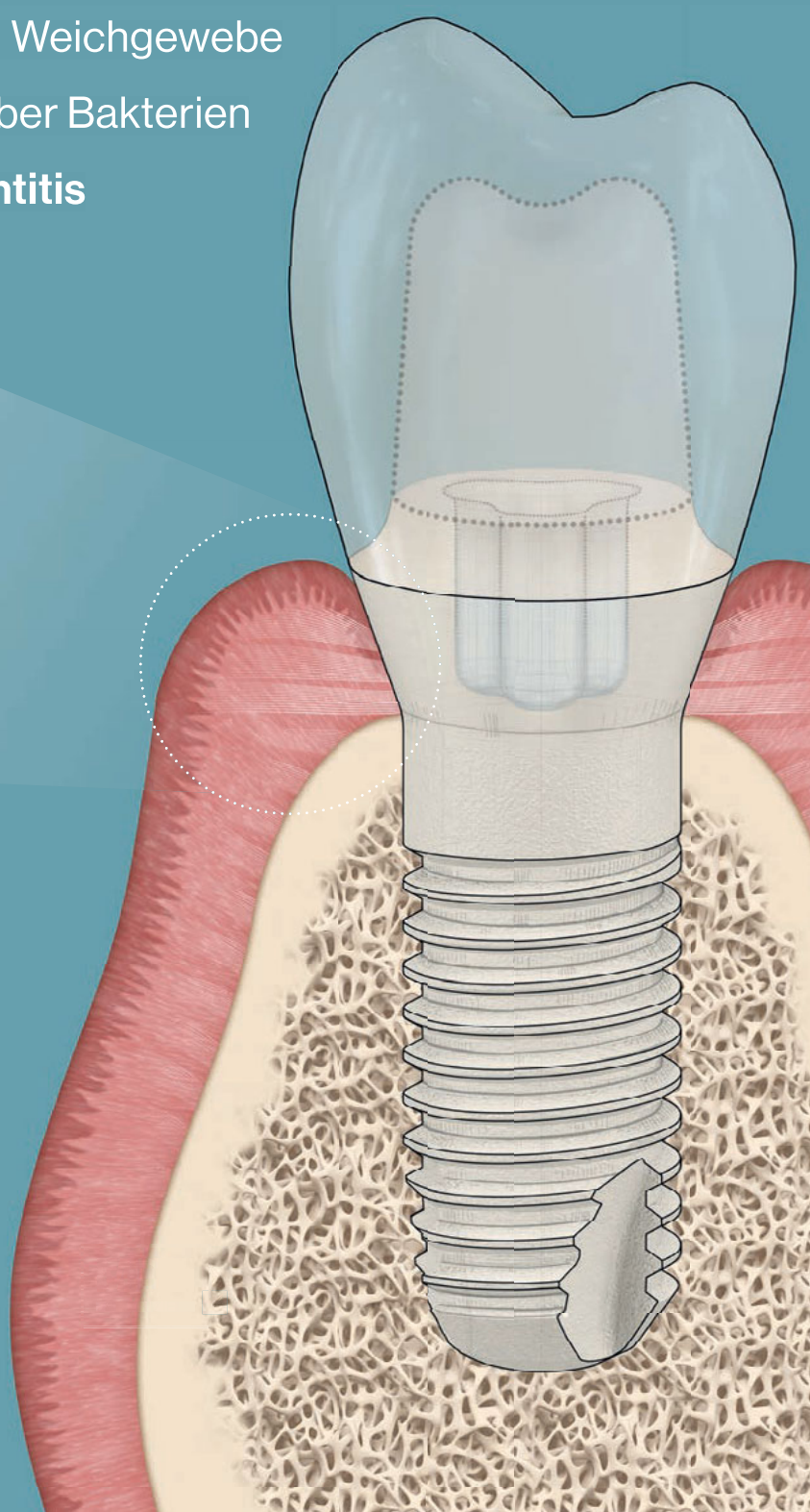


Abbildung © Dr. Peter Schüpbach



1. Brunello G, Rauch N, Becker K, Hakimi AR, Schwarz F, Becker J. Two-piece zirconia implants in the posterior mandible and maxilla: a cohort study with a follow-up period of 9 years. Clin Oral Implants Res. 2022 Dec;33(12):1233–44. doi: 10.1111/clr.14005. PMID: 36184914.

Der Neue Standard



Keine Periimplantitis in einer unabhängigen Langzeitstudie zu einem zweiteiligen Implantatsystem – wie ist das möglich? Erfahren Sie mehr auf www.mypatent.com



WARUM MACHEN SIE NOCH FAST ALLES SELBST?

Es geht auch anders!



LIEBER ÖFTER ENTSPANNT ZURÜCKLEHNEN!



Sie konzentrieren sich auf das, was Ihnen
wichtig ist, wir kümmern uns um den Rest!



Holen Sie sich Unterstützung vom Marktführer
in der zahnärztlichen Privatliquidation.
0711 99373-4993 | kontakt@dzr.de

DZR

Alternativen zum Goldstandard

Obwohl das Potenzial von Knochenersatzmaterial in der Implantologie unbestritten hoch ist, wird immer wieder heiß diskutiert, welches Knochenersatzmaterial sich am besten eignet. Vor allem allogene KEM rücken Kliniken und Praxen immer mehr in den Fokus.



Interview mit Prof. Dr. med. Dr. med. dent. Daniel Rothamel

Implantologe

Die Frage, Allografts oder herkömmliche Knochenersatzmaterialien, wird oftmals sehr emotional diskutiert. Welche Eigenschaften sollte ein Material für die Augmentation von Kieferdefekten generell haben?

Wir sind uns alle einig, dass der Eigenknochen klassisch betrachtet den Goldstandard für implantologische Augmentationen darstellt. Er ist osteoinduktiv, osteokonduktiv und osteogenetisch wirksam. Nur leider ist er manchmal nicht ganz so stabil wie wir ihn uns wünschen – insbesondere, wenn er in partikulierter Form angewendet wird. Außerdem ist er auch nicht unbegrenzt verfügbar und ohne jegliche Morbidität zu generieren. Hier kommen verschiedene Knochenersatzmaterialien zum Zuge, die spezielle Eigenschaften adressieren, ohne an anderer Stelle entnommen werden zu müssen und so zum Beispiel eine deutlich bessere Volumenstabilität als der Eigenknochen mitbringen. Die eher historische Forderung nach vollständiger Resorbierbarkeit steht dem gewissermaßen im Wege, da man durch eine sehr langsame oder fehlende Resorbierbarkeit ebenfalls ein knöchernes Regenerat langfristig stabilisieren kann. Auf der anderen Seite wünschen wir uns aber auch manchmal ein Material aus der Packung, was den Eigenschaften des Eigenknochens ganz besonders nah kommt – und da sind wir schon bei den Allografts.

Welche Argumente könnten noch gegen den Eigenknochen als Mittel der Wahl aufgeführt werden?

Wie eben schon erwähnt, ist das größte Problem des Eigenknochens, dass er auch irgendwo entnommen werden muss. Je nach Entnahmestelle ist hier bereits eine gewisse Limitation in der Menge gegeben. Natürlich können wir auch größere Volumina beispielsweise für eine Vier-Quadranten-Rehabilitation aus dem Beckenkamm entnehmen – hier ist jedoch direkt eine Vollnarkose von Nöten, und auch die perioperative Belastung wird größer. Manche Patienten brauchen dann lange, um wieder normal gehen zu können. Dennoch haben wir mit dem Beckenkamm eine Möglichkeit, auch sehr ausgedehnte Defekte unter schwierigen Bedingungen vorher-

sagbar zu rehabilitieren. Wenn wir an intraorale Entnahmestellen denken, ist bei separater Entnahme auch hier eine vermehrte Belastung zu erwarten – zusätzlich kann auch die Gefahr einer Kontamination bei der Entnahme nicht immer zu 100 Prozent ausgeschlossen werden. Kein Patient mag eine retromolare Blockentnahme oder dass man die gesamte Kinnmuskulatur abpräpariert, um an sein eigenes Gewebe zu kommen. Hier stellen die Knochenersatzmaterialien – wenn das Transplantatlager es erlaubt – eine sehr gute Alternative dar.

Welche Vorteile sehen Sie bei allogem KEM und bei welchen Indikationen verwenden Sie dieses Material?

Die Vorteile der Verwendung von Spenderknochen liegt in der sehr knochenahnen Zusammensetzung des Materials. Es ist eben menschlicher Knochen und unterstützt durch die in der Matrix belassenen Kollagenanteile auf sehr natürlichem Wege die Knochenregeneration. Somit haben wir bis auf die Osteogenität und Osteoinduktion – also das Belassen vitaler Zellen und der in der Matrix enthaltenen BMPs – ein ideales Material für die Anlagerung von Serumproteinen, die Proliferation von Zellen und der Apposition von neuem Knochen. Zudem sind die Materialien vollständig resorbierbar, sodass man nach ein bis zwei Jahren gar nicht mehr histologisch unterscheiden kann, ob mit eigenem Knochen oder mit Spenderknochen augmentiert wurde. Ein weiterer wichtiger Vorteil ist aber auch die Anwendbarkeit in anderen Formen als einfach nur als Granulat. Durch das enthaltene Kollagen bleibt das Material flexibel, sodass wir bekannte chirurgische Prinzipien wie die Block- oder auch Schalenteknik sehr einfach auf die Materialien übertragen können.

Wie sicher sind inzwischen die Kontrollinstrumente bei der Beschaffungskette, sowohl in ethischer als auch qualitativer Hinsicht?

Bei den vier großen Herstellern von Allografts in Deutschland erfolgt eine stetige Kontrolle der Lieferkette menschlichen Gewebes als auch der weiteren Aufbereitung. Die Entnahme beispielsweise von Hüftköpfen bei der Hüftgelenksendoprothetik

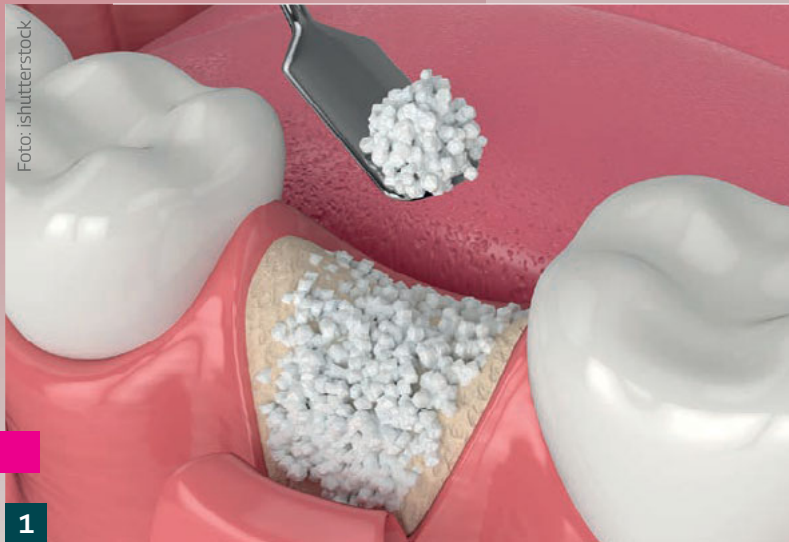
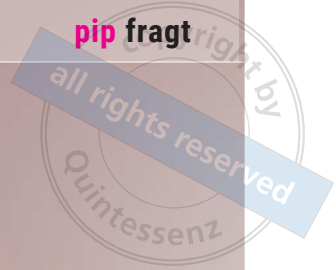

Foto: ishutterstock



1

darf nur durch zertifizierte Zentren erfolgen, die Untersuchungen der Spender erfolgen standardisiert und auch die weitere Aufbereitung wird vom Paul Ehrlich Institut überwacht. Zudem sind in Europa nur prozessierte Spenderknochen erhältlich. Diese haben noch nie eine Infektionsübertragung verursacht. Wenn über Infektionsrisiken diskutiert wird, so sind diese ausschließlich ein Resultat der Verwendung nicht prozessierter Gewebe, wie es beispielsweise als frisch gefrorener und kryokonservierter Knochen in den USA zum Einsatz kommt. Hierzulande sind diese Materialien berechtigterweise gar nicht zugelassen.

Allografts sind in verschiedenen Formen, als Granulat, Block oder Platte erhältlich. Worauf sollten Kolleginnen und Kollegen bei der Auswahl der Form achten?

Das Interessante bei Allografts ist, dass man sie in klassischen Indikationen als Granulat als auch für die spezielleren Techniken in anderer Form anwenden kann. Für den Sinuslift und die Socket Preservation beispielsweise kommen Granulate zum Einsatz oder auch für laterale Augmentationen innerhalb der Kieferkammkontur. Geht man allerdings in die vertikale oder auch mal größer aus der Außenkontur des verbliebenen Kiefers heraus, muss man schon irgendeine Art der Stabilisierung gewährleisten. Denn man möchte den Knochen auch dort regenerieren, wo man ihn benötigt. Hier wurden Techniken wie titanverstärkte Membranen, die Sausage-Technik, der sticky bone oder auch Schirmschrauben und Mesh-Applikationen entwickelt, um trotzdem bei den Granulaten zu bleiben. Als Alternative bietet es sich aber an, die Stabilität aus dem Material selbst zu generieren. Dies ist mit den erhältlichen allogenen Schalen oder auch Platten sehr einfach möglich. Fällt dann, wie von uns mit Priv.-Doz. Dr. Dr. Markus Schlee vor zehn Jahren publiziert, auch noch die Anpassung der Blöcke durch eine CAD/CAM-Technik weg – sie passen auf den jeweiligen Defekt wie die Faust aufs Auge –, werden kom-

plexe Augmentationen plötzlich gar nicht mehr so kompliziert. Trotzdem sollte natürlich das Weichgewebsmanagement beherrscht werden, um eine komplikationslose Wundheilung zu ermöglichen. Bloß weil die Entnahme entfällt, heißt das noch lange nicht, dass eine dreidimensionale Augmentation nun zum Kinderspiel wird. Erfahrungen in der Verwendung von Schrauben oder das passende Weichgewebsmanagement, um das Augmentat spannungsfrei abzudecken, sollten beim Behandler natürlich auch vorliegen oder zumindest langsam erarbeitet werden.

Wie beurteilen Sie die wissenschaftliche Datenlage im Bereich Knochenersatzmaterialien? Gibt es speziell für Allografts ausreichend Evidenz?

Die Verwendung von Knochenersatzmaterialien für die Kieferdefektaugmentation ist – daran besteht sicherlich kein Zweifel – sehr gut dokumentiert. Wider Erwarten gilt dies auch für allogene Materialien. Insbesondere, wenn man sich große Übersichtsarbeiten ansieht. Wobei die Studien hier eher aus dem angloamerikanischen Raum stammen, während wir in Europa uns in der Vergangenheit eher auf die xenogenen und synthetischen Materialien fokussiert haben. Dies ändert sich aber gerade und es gibt auch von deutschen Anwendern und Universitätskliniken eine zunehmende Anzahl an Publikationen und Studien. So hat beispielsweise Prof. Dr. Dr. Peer Kämmerer von der Uniklinik Mainz kürzlich ein Paper mit begeisternden Ergebnissen nach allogener Schalen-technik bei über 350 Patienten publiziert. Ich bin mir sicher, dass insbesondere die Einführung von Allografts bei den beiden größten deutschen Implantat-Anbietern diesen Trend weiter vorantreiben wird und wir in Zukunft noch eine Menge über die faszinierenden Möglichkeiten dieser Materialien hören werden.

Lieber Herr Prof. Rothamel, vielen Dank für Ihre Zeit und das Gespräch. ●

1 Allografts lassen sich unter anderem als Granulat anwenden.

Keine bekannten Nebenwirkungen, viele Vorteile



Neben der Infiltrations- und Leitungsanästhesie hat sich die intraligamentäre Anästhesie (ILA) in den vergangenen 40 Jahren bewährt. Wo liegen die Vorteile dieser Methode der Schmerzausschaltung und worauf muss bei der Umsetzung geachtet werden?

Interview mit Univ.-Prof. Dr. med. Dr. med. dent. Peer Kämmerer

Stellvertretender Direktor der Klinik und Poliklinik für MKG-Chirurgie, Uniklinik Mainz

Warum gibt es bei der Lokalanästhesie Nebenwirkungen für Risikopatienten und wie könnten diese aussehen?

Generell sind die Nebenwirkungen bei der Lokalanästhesie relativ gering. Ein Blick auf die Zahlen zeigt: Bei geschätzten 60 Millionen Lokalanästhesien pro Jahr in Deutschland, treten bei etwa ein Prozent der Patienten Nebenwirkungen auf. Dabei sprechen wir von Nebenwirkungen wie beispielsweise Hypertonie oder allergischen Reaktionen. Problematischer sind die Nebenwirkungen bei Risikopatienten. Wir wissen zum Beispiel, dass sich bei Patienten, die mehr als zwei Medikamente einnehmen, das Risiko für Nebenwirkungen bei der Lokalanästhesie verdoppelt. Zu den Risikopatienten zählen zudem ältere Patienten. Nicht wegen ihres Alters, sondern wegen der Multimedikation oder den systemischen Erkrankungen.

Was sind die Vorteile einer intraligamentären Anästhesie – kurz ILA?

Bei der ILA haben wir den großen Vorteil, dass wir nur den einzelnen Zahn sowie minimal das umgebende Weichgewebe betäuben. Dadurch entfällt das Problem der Taubheit in der Unterlippe. Der Patient kann also nach der ILA direkt wieder essen, ohne sich selbst zu verletzen. Das bietet insbesondere bei der Behandlung von Kindern große Vorteile. Außerdem verwendet man bei der ILA nur sehr geringe Konzentrationen des Lokalanästhetikums – zwischen 0,2 und 0,3 ml pro Wurzel. Bei einer Leitungsanästhesie hingegen verwendet man zwischen 1,5 und 1,7 ml. Aus diesem Grund sind systemische Reaktionen als Nebenwirkung bei der ILA auch nicht bekannt. Außerdem gibt es bei der intraligamentären Anästhesie kein Risiko von Nervverletzungen sowie eine geringe Blutungsgefahr. Generell kann man sagen, dass die ILA die bessere Alternative insbesondere für Risikopatienten ist.

Wie erreicht man eine optimale Dosierung bei der ILA?

In der Literatur wird 0,2 ml Lokalanästhetikum pro Wurzel empfohlen. Diskussionen in internationalen Arbeitsgruppen

haben gezeigt, dass auch bei der ILA gilt: ein bisschen mehr ist nicht unbedingt schlecht. Ich persönlich dosiere so, dass ich beim einwurzeligen Zahn sowohl mesial als auch distal 0,2 ml gebe. Verabreichen kann man die passende Dosierung mit unterschiedlichen Spritzensystemen. Mit einem herkömmlichen Spritzensystem – mit oder ohne Luer-Lock – bekommt man allerdings kaum eine ILA umgesetzt, da der benötigte Druckaufbau im Parodontalspalt einfach zu groß dafür ist. Deshalb weicht man auf spezielle Spritzensysteme aus – mein persönlicher Favorit ist das Sopira-Citoject-N-System von Kulzer, da man mit diesem ein wunderbar haptisches Feedback drüber hat, ob das Anästhetikum durch den Parodontalspalt in den Knochen diffundiert.

Was sagen Sie Kolleginnen und Kollegen, die sich nicht richtig an die ILA „rantrauen“?

Es gibt gute Fortbildungsmöglichkeiten, um sich mit der ILA vertraut zu machen. In unserem Studentenkurs an der Uniklinik Mainz lehren wir die ILA bereits seit einiger Zeit. Dabei haben wir festgestellt, man benötigt schon ein paar Versuche, um sicher in der Umsetzung zu sein. Wie bei jeder anderen Injektion benötigt man einfach Übung. Dafür würde ich mir zunächst unkritische Behandlungsfälle aussuchen und mit einem Kältespray und Wattepellet testen, ob der Zahn wirklich betäubt ist. Danach wird die ILA recht schnell zur klinischen Routine.

Was sind Ihre Erfahrungen mit Patientenreaktionen auf die ILA?

Patienten ohne Erfahrung mit der ILA sind anfangs doch sehr überrascht, wenn wir mit der Behandlung anfangen, ohne dass bei ihnen das bekannte Gefühl der Betäubung in der Unterlippe einsetzt. Zu der Verblüffung kommt dann noch hinzu, dass der Injektionsschmerz deutlich geringer ausfällt als bei der Leitungsanästhesie und die Betäubung durch die ILA trotzdem funktioniert. Patienten berichten manchmal von einem Druckgefühl bei der ILA. Das ist aber logisch, da das Lokalanästhetikum unter hohem Druck durch das Desmodontalgewebe appliziert wird. Darauf bereite ich die Patienten vor.

Vielen Dank für das interessante Gespräch. ●

SOPIRA®

all rights reserved
Quintessenz10 zum
Preis
von 9

Aktion Lokalanästhesie

SOPIRA® Citocartin® Das Articain von Kulzer



Profitieren bis zum 30.11.2023

Bestellmengen über den QR Code eingeben oder direkt unter: kulzer.de/citocartin-aktionen



SOPIRA – Lokalanästhesie aus einer Hand.

Citocartin® – Das Lokalanästhetikum von Kulzer



Mundgesundheit in besten Händen.



KULZER
MITSUI CHEMICALS GROUP

© 2023 Kulzer GmbH. All Rights Reserved.

Sopira Citocartin mit Epinephrin 40 mg/ml + 10 Mikrogramm/ml Injektionslösung; Sopira Citocartin mit Epinephrin 40 mg/ml + 5 Mikrogramm/ml Injektionslösung • Für Erwachsene, Jugendliche (13 – 18 Jahre) und Kinder ab 4 Jahren. • **ZUSAMMENSETZUNG:** Sopira Citocartin mit Epinephrin 40 mg/ml + 10 Mikrogramm/ml Injektionslösung: 1 ml Injektionslösung enth. 40 mg Articainhydrochlorid u. 10 Mikrogramm Epinephrin; Sopira Citocartin mit Epinephrin 40 mg/ml + 5 Mikrogramm/ml Injektionslösung: 1 ml Injektionslösung enth. 40 mg Articainhydrochlorid u. 5 Mikrogramm Epinephrin; Sonst. Bestandt. m. bek. Wirkung: Natriummetabisulfit (Ph. Eur.) (E223), Natriumchlorid, Wasser f. Injekt., Salzsäure 2% (E507) z. pH-Einstellung. • **Anwendungsgebiete:** Bei Erwachsenen, Jugendlichen (13 – 18 Jahren) und Kindern ab 4 Jahren zur Lokalanästhesie (Infiltrations- u. Leitungsanästhesie) in der Zahnheilkunde; Sopira Citocartin mit Epinephrin 40 mg/ml + 10 Mikrogramm/ml Injektionslösung: Zahnärztl. Behandlungen, die verlängerte Schmerzfreiheit und starke Verminderung der Durchblutung erfordern; Sopira Citocartin mit Epinephrin 40 mg/ml + 5 Mikrogramm/ml Injektionslösung: Zahnärztliche Routinebehandlungen. • **Gegenanzeigen:** Überempfindlichkeit/Allergie geg. einen d. Bestandteile; Allergie geg. Lokalanästhetika v. Amid-Typ; Allergie gegen Sulfite; schwere Störungen d. Reizbildungs- od. Reizleitungssystems des Herzens; Anamnese v. plötzlich auftretenden schweren Herzinfällen mit Atemnot u. anschwellenden Extremitäten; sehr niedriger od. sehr hoher Blutdruck; Muskelschwäche (Myasthenia gravis); kürzlich erfolgter Herzinfarkt; nach Koronararterien-Bypass-Operation; unregelmäßiger Herzschlag (Arrhythmie); Herzrasen (paroxysmale Tachykardie); Nebennierentumor (Phäochromocytom); Engwinkelglaukom; Schilddrüsenüberfunktion (Hyperthyreose); Asthma. • **Nebenwirkungen:** Selten: verlangsamer Herzschlag (Bradykardie); unregelm. Herzschlag (Arrhythmie); Erregung (exzitatorische Reaktionen), Zittern (Tremor), Orientierungsprobleme, metall. Geschmack, Schwindelgefühl (Vertigo), Ohrenklingen/Ohrgeräusche (Tinnitus), Pupillenerweiterung (Mydriasis), „Ameisenlaufen“ (Parästhesie), Kieferkrämpfe/Krampfanfälle (Konvulsionen); vorübergehende Augenbeschwerden (z. B. Doppelsehen); beschleunigte Atmung (Tachypnoe), Erweiterung d. Luftwege (Broncho dilatation); Übelkeit/Erbrechen; beschleunigter Stoffwechsel; niedriger od. hoher Blutdruck (Hypotonie od. Hypertonie); Anstieg d. Körpertemperatur; Nervosität (Angstzustände), Schmerzen i. Rachen od. hinter dem Brustbein, Hitzegefühl, Schweißausbrüche, Kopfschmerzen; schwere allerg. Rkt. u. Bronchialkrämpfe (Bronchospasmen). Sehr selten: Hautausschlag, Juckreiz (Pruritus), juckender Hautausschlag – oftmals m. Blasenbildung (Urtikaria); Überempfindlichkeitsreaktionen (Atembeschwerden, Anschwellen von Kehlkopf u. Luftröhre bis z. Herz- u. Atemversagen [kardiorespiratorischer Kollaps] aufgr. eines anaphylakt. Schocks). Aufgrund des Gehaltes an Natriummetabisulfit kann es, insbesondere bei Bronchialasthmatikern, sehr selten zu Überempfindlichkeitsreaktionen kommen, die sich als Erbrechen, Durchfall, keuchende Atmung, akuter Asthmaanfall, Bewusstseinsstörungen oder Schock äußern können. Bei versehentl. Injektion in ein Blutgefäß: Blockierung d. Durchblutung a. d. Injektionsstelle bis z. Absterben des Gewebes (Gewebsstod, Gewebnekrose). • **Verschreibungspflichtig** • **Pharmazeutischer Unternehmer:** Kulzer GmbH, Leipziger Straße 2, 63450 Hanau • **STAND DER INFORMATION:** 07/2017

Das Beste aus zwei Welten

Mit der EV-Implantat-Familie bietet Dentsply Sirona seit einiger Zeit Kombinationen aus bewährten Innovationen mit einer einheitlichen Prothetik-Verbindung an. Es wird also Zeit, zu schauen, wie die versprochene chirurgische Flexibilität zustande kommt.



Interview mit Priv.-Doz. Dr. med. dent. Peter Gehrke

Implantologe und Implantatprothetiker

Unter der EV-Implantat-Familie bietet Dentsply Sirona drei verschiedene Implantatformen an. Welche Vorteile hat das für den Behandler?

Unabhängig für welches Implantat aus der EV-Implantat-Familie sich der Oralchirurg/implantierende Zahnarzt entscheidet – für den Prothetiker oder das Labor bleibt die Prothetik die Gleiche. Dadurch wird es sowohl für die Anwender als auch das gesamte Praxisteam weniger komplex. Zudem verringert sich damit die Notwendigkeit, unterschiedliche prothetische Lösungen zu lagern.

Das jüngste Mitglied der EV-Implantat-Familie ist das OmniTaper EV. Für welche Indikationen ist dieses besonders geeignet?

Das OmniTaper-Implantat ist für nahezu für alle Indikationen geeignet. Es hat dieselbe Außengeometrie wie das Xive-Implantat und bietet somit durch die Kombination aus knochenkondensierendem und knochenspezifischem Aufbereitungsprotokoll selbst in weichem Knochen hohe Primärstabilität. Damit ist es auch für die Sofortversorgung geeignet, insofern diese indiziert ist. Die mitgelieferte TempBase EV vereinfacht die Kreation einer schnellen und kostengünstigen provisorischen Versorgung.

Was unterscheidet OmniTaper EV und Xive?

Wie bereits erwähnt, hat das OmniTaper EV dieselbe Außengeometrie wie das Xive-Implantat. Die chirurgische Handhabung und Leistung sind somit unverändert. Beide Implantatsysteme sind auch in gleichen Durchmessern und Längen verfügbar. Im Vergleich zu Xive hat das OmniTaper EV aber die bewährte konische EV-Innenverbindung des Astra Tech Implant EV und des PrimeTaper EV. Um gegenüber Xive eine noch höhere Dauerfestigkeit gewährleisten zu können, wurde der Titan-grad beim OmniTaper EV von Grade 2 auf Grade 4 (extra clean) angepasst. Da die spezifischen Eigenschaften der Plus-Oberfläche nur bei Titan Grade 2 gegeben sind, entschied man sich beim OmniTaper für die bewährte OsseoSpeed-Oberfläche, die für eine starke und schnelle Osseointegration mit einer starken

Knochenbildung und einem festen Knochen-Implantat-Verbund bekannt ist. Mit der chemisch modifizierten OsseoSpeed-Titanoberfläche erhält das OmniTaper EV-Implantat eine Oberfläche, deren Langzeiterfolg und -funktion umfassend dokumentiert ist. Eine aktuelle Metaanalyse (Anm. d. Red.: Norton MR, Astrom M. Int J Oral Maxillofac Implants 2020; 35:1099–1111) kommt zu dem Ergebnis, dass es einen statistisch signifikanten Unterschied zwischen drei Premium-Implantatoberflächen gibt. OsseoSpeed ist demnach der eindeutige Gewinner gegenüber TiUnite und SLA/SLActive, wenn es um den Erhalt des marginalen Knochens nach einem sowie fünf Jahren geht.

Wichtig ist ja auch was drauf kommt. Welche Lösungen bietet die Prothetik an?

Die EV-Prothetik bietet eine hohe und zudem erweiterte Anzahl an präfabrizierten Aufbauten. Beispiele hierfür sind die erweiterte Zahl an TiDesign EV(+28)- und MultiBase EV(+22)-Komponenten. Zudem wurde das Material beim CastDesign an das der Xive AuroBase (POM-Kunststoff) angeglichen. Des Weiteren gibt es die zentral gefertigten patientenindividuellen Atlantis-Abutments und -Suprastrukturen sowie die Vorort-Lösungen wie Ti(tanium)Bases und Pre-Milled Blanks.

Werden die Erfolgsversprechen des OmniTaper EV Implantatsystems auch mit Daten durch Studien untermauert?

Die EV-Implantat-Familie besitzt die ‚DNA‘ des Astra Tech Implant System EV und fußt damit auf mehr als 1.100 Studien. Da OmniTaper EV dieselbe Außengeometrie wie das seit 2001 verfügbare Xive-Implantatsystem besitzt, kann auch auf diese Studien zurückgegriffen werden. Zudem läuft für das neue OmniTaper EV Implantatsystem eine Langzeitstudie. Wer die neue EV-Implantat-Familie hautnah erleben will, dem kann ich einen Besuch des EV-Implantat Familientreffens am 15. November in Stuttgart empfehlen. Dort werde ich im kleinen Kreis gemeinsam mit Prof. Dr. Christian Mertens die Besonderheiten der einzelnen Systeme erläutern und praktische Hands on Tipps geben.

Vielen Dank für das informative Gespräch. ●

Technik ist einfach

... mit den Technik-Profis



**Schnelle Hilfe
bei IT-Problemen**

dank Experten-Hotline und
Technikern direkt vor Ort

2018-579-10381 - Stand: 27.01.2023

Höhere Sicherheit dank Primärstabilität

Die Sofortimplantation bietet in vielen Praxen mittlerweile eine wichtige Versorgungsoption für die Patienten. Wir erfahren von einem der ersten Anwender eines neuen Implantatsystems für die Sofortimplantation, welche Besonderheiten dieses bereit hält.



Interview mit Dr. med. dent. Reza Hakimi

Oralchirurg und Implantologe

Wie beurteilen Sie den Trend hin zu den immer häufiger eingesetzten Sofortimplantationen?

Die Sofortimplantation ist eine Methode, die von vielen Kolleginnen und Kollegen sowie auch in meiner Berliner Praxis immer mehr bevorzugt wird. Ausschlaggebend dafür sind die vielen Vorteile, die diese Methode mit sich bringt. Dazu zählen der größere Patientenkomfort, die verkürzte Behandlungszeit sowie eine reduzierte Anzahl an Eingriffen bei der Sofortimplantation. Ich habe schon sehr früh zu Beginn meiner implantologischen Tätigkeit mit der Sofortimplantation und Sofortbelastung in der ästhetischen Zone begonnen und kann zurückblickend in der Verlaufskontrolle über die Jahre sehr gute Ergebnisse beobachten. Mithilfe der inzwischen zunehmenden Anzahl an Implantaten mit einer aggressiveren Außengeometrie sind heutzutage indikationsbezogenen Sofortimplantationen auch im kaukräfttragenden Bereich und bei Full-Arch-Rehabilitationen eine sehr gute Option, auf die keine Praxis mehr verzichten möchte.

Wie sind Sie in Ihrer Praxis auf das TSX-System von ZimVie gestoßen?

Ich bin bereits seit 2006 Anwender des Tapered-Screw-Vent-Implantats, kurz TSV, von ZimVie und wurde schon sehr früh von meinem Außendienstmitarbeiter über die geplante Einführung des neuen Implantats informiert. Natürlich war ich schon gespannt, was mich dabei erwartet. Zum ersten Mal in der Hand hatte ich das Implantat dann auf der AEEDC im Februar 2023 in Dubai. Anschließend habe ich dann, meines Wissens nach, auch das erste TSX-Implantat in Europa gesetzt.

Welche Vorteile sehen Sie bei den TSX-Implantaten speziell in der Sofortimplantation?

Ganz eindeutig liegen die Vorteile in der höheren Primärstabilität. Diese gibt mir als Behandler eine größere Sicherheit, vor allem bei der Sofortbelastung der Implantate. Außerdem bietet mir das neue durchmesserreduzierte TSX-Implantat mehr Optionen in der Versorgung bei schmalen Lücken – beispielsweise in der ästhetischen Zone.

Worauf gilt es bei der Anwendung zu achten?

Die Anwendung ist im Prinzip sehr einfach. Ich merke beispielsweise, dass ich beim Eindrehen des TSX-Implantats meine Bohrachse sehr gut einhalten kann, wohingegen man bei manch anderen Implantaten mit aggressivem Gewinde sehr vorsichtig sein muss, um nicht von der gewünschten und geplanten Achse abzuweichen.

Welche Rolle spielt die Oberfläche des Implantats für den Erfolg bei der Sofortimplantation?

Die Oberfläche des TSX ist die gleiche, wie die sehr lange bewährte Oberfläche des TSV-Implantats. Hinzu kommt einfach, dass durch das neue Außengewinde mehr Bone-to-Implant-Contact, kurz BIC, erzielt werden kann. Insgesamt sind es im Durchschnitt 25 Prozent mehr BIC im Vergleich zum TSV-Implantat. Und damit kann außerdem ein höheres Eindrehmoment erreicht werden. Das ist ganz entscheidend bei der Sofortimplantation.

Gibt es Besonderheiten bei der prothetischen Versorgung?

Hier brauchte ich mich dank meiner langjährigen Erfahrungen mit dem TSV-Implantat von ZimVie überhaupt nicht umzustellen. Denn das TSX-Implantat ist mit den bestehenden prothetischen Komponenten des TSV komplett kompatibel und bietet dieselbe Flexibilität. Das TSX-Implantat lässt sich ebenfalls in einen digitalen Workflow implementieren – von der Planung über die geführte Chirurgie bis hin zur endgültigen prothetischen Versorgung.

Wie sind Ihre Erfahrungen im Praxisalltag?

Das neue TSX-Implantat bietet mir einfach mehr Optionen bei der Sofortimplantation, vor allem bei den Full-Arch-Rehabilitationen im Sinne einer festsitzenden Sofortversorgung des gesamten Kiefers mit vier bzw. sechs Implantaten. Davon sind natürlich auch meine Patienten begeistert.

Vielen Dank für das interessante Gespräch.●



Kompromissloser Einsatz
für Primärstabilität und
periimplantäre Gesundheit

TSX™ Implantate

Entwickelt für Exzellenz

Direkte Anwendung der neuesten Generation
trifft auf klinische Zuverlässigkeit

Das TSX-Implantat ist die nächste Generation des bewährten TSV®-Implantats.

TSX-Implantate sind zur Unterstützung der periimplantären Gesundheit, sofortige Belastungsprotokolle in Extraktionaveolen, der Vorhersagbarkeit bei der Platzierung und einer Primärstabilität in weichen und dichteren Knochen entwickelt worden.

Integriert in die digitalen End-to-End-Workflows von ZimVie und entwickelt mit chirurgischer und restaurativer Vielseitigkeit. Das TSX-Implantat fördert das Bestreben von ZimVie Verfahren zu vereinfachen und Praxisprotokolle zu optimieren.



Für weitere Informationen kontaktieren Sie bitte Ihren zuständigen Außendienstmitarbeiter.

[ZimVie.com/Dental](https://www.zimvie.com/Dental)



Soweit nicht anders angegeben, sind sämtliche der hier erwähnten Handelsmarken und geistigen Eigentumsrechte Eigentum von ZimVie Inc. oder einem verbundenen Unternehmen; alle Produkte werden von einer oder mehreren der Dental-Tochtergesellschaften von ZimVie Inc. (Biomet 3i, LLC, Zimmer Dental, Inc. etc.) hergestellt und von ZimVie Dental und seinen zugelassenen Handelspartnern vermarktet und vertrieben. Weitere Produktinformationen sind den jeweiligen Produktetiketten oder Gebrauchsanweisungen zu entnehmen. Die Produktzulassung und -verfügbarkeit kann auf bestimmte Länder/Regionen beschränkt sein. Diese Unterlagen sind ausschließlich für Zahnärzte bestimmt und beinhalten keine medizinischen Ratschläge oder Empfehlungen. Die Weitergabe an jegliche anderen Empfänger ist untersagt. Dieses Material darf ohne ausdrückliche schriftliche Zustimmung von ZimVie nicht vervielfältigt oder nachgedruckt werden. ZV0975DE REV A 04/22
©2023 ZimVie. Alle Rechte vorbehalten.



Erfolgreiche Lösungen, die immer digitaler werden

Mit Rainer Woyna verstärkt ein dentales Urgestein das Team von Permadental. Der neue Business Development Manager soll seine dentalen Fachkenntnisse einbringen und helfen, digitale Prozesse zu etablieren. Was heißt das aber konkret für die implantologische Zukunft von Permadental?

Interview mit Rainer Woyna

Business Development Manager Permadental

Wie sehen Sie mit Ihrer dentalen Expertise Permadental im Bereich Implantologie aufgestellt?

Als Spezialist im Bereich Implantologie sehe ich Permadental sehr gut aufgestellt. Wir bieten mit All-on X erfolgreiche Lösungen sowohl für zahnlose, implantologisch versorgte Kiefer an, wie wir auch ein großes Spektrum von Lösungen bei Abutments und Versorgungen für alle Implantatsysteme im Angebot haben.

Sie haben All-on X bereits angesprochen. Wo sehen Sie hier die Vorteile durch das Angebot von Permadental für Zahnärzte?

Die Vorteile von All-on X liegen darin, dass es eine feste, von mehreren Implantaten getragene Versorgung ist, die eine hohe Stabilität und Ästhetik bietet und deren Protokolle vorhersagbar zum Behandlungsziel führen. Zudem ermöglicht All-on X eine schnelle und wirtschaftliche Rehabilitation der Patienten mit einer verbesserten Lebensqualität.

Wie wichtig ist es, dass All-on X auch eine digitale Lösung für die Praxen bietet?

All-on X hatte sich als analoges Verfahren bereits bewährt. Eine digitale Lösung für die Praxen ist sehr wichtig, da dies die Effizienz und Genauigkeit der Behandlungsplanung und -durchführung weiter verbessert. Durch die digitale Technologie können Praxen Implantatpositionen präzise planen und die Prothetik individuell dazu anpassen. Beim Intraoralscan bieten wir mit den Lo Russo Retraktoren ‚die‘ Lösung für alle Intraoralscanner bei ganz oder teilweise zahnlosen Kiefern. Das Retraktorsystem wurde entwickelt, um das intraorale Scannen von Alveolarkämmen zu unterstützen und es ermöglicht die Spreizung und Stabilisierung des Gewebes, um das Scannen zu erleichtern.

Wie profitieren Praxen vom neuen RAYFace-Scanner bei Permadental?

Der RAYFace-Scanner bietet innovative Lösungen für die digitale Gesichtsanalyse und -simulation, die bei der Behand-

lungsplanung und der modernen Patientenberatung unterstützen. Durch den Einsatz von sechs Kamera paaren wird in einem Bruchteil einer Sekunde ein 3D-Bild aufgenommen, ohne dass eine Bewegung erforderlich ist. Dieser einzigartige Ansatz gewährleistet eine außergewöhnliche Bildqualität und Genauigkeit. Mithilfe von KI führt die RAYFace-Software die intraoralen Scans und CT-Daten automatisch zusammen. So entsteht ein ‚Dental Avatar‘, der für ein ästhetisches und funktionelles Smile-Design analysiert wird.

Permadental ist auch in der Prothetik wichtiger Partner der Praxen. Wie bedient man hier die verschiedenen Kundenwünsche?

Permadental erfüllt die unterschiedlichen Kundenwünsche nach Zahnersatz, indem wir eine Vielzahl an Lösungen in unterschiedlichen Varianten, Materialien und Formen anbieten. Dadurch können die Praxen die Prothetik individuell an Indikation und Bedürfnisse ihrer Patienten anpassen – egal ob analog oder digital. Natürlich spielt dabei auch der Kostenfaktor eine Rolle. Die Patienten werden durch uns optimal und qualitativ hochwertig mit der passenden Prothetik versorgt und das zu wirtschaftlich attraktiven Konditionen. Bei der EVO Fusion-gefrästen Totalprothese zum Beispiel wird alles ‚Made in Germany‘ durch Permadental geliefert und hergestellt bei MD3D Solutions in Emmerich.

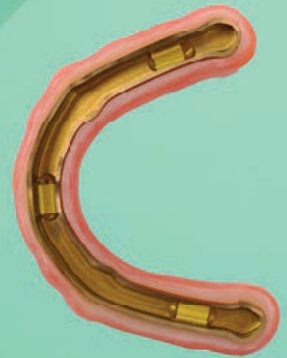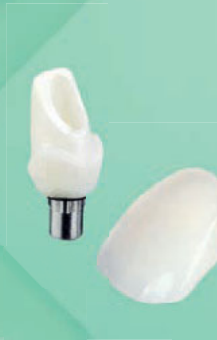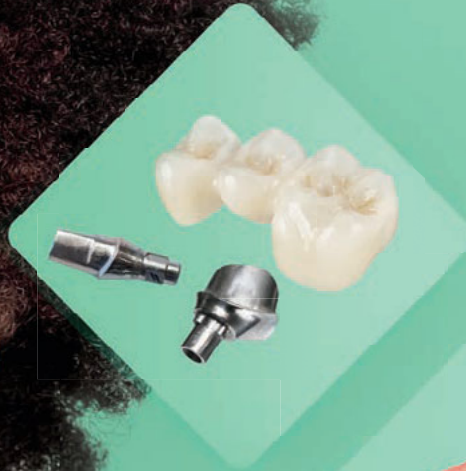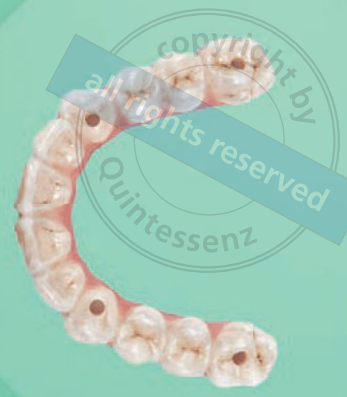Wie hat sich durch die zunehmende Digitalisierung auf die Zusammenarbeit mit den Praxen dabei verändert?

Die Zusammenarbeit mit den Praxen hat sich insgesamt klar verbessert. Digitale Technologien ermöglichen eine noch effizientere Kommunikation und Planung zwischen den Praxen und Permadental in Hinblick auf Zeit, Genauigkeit und Kosten-Nutzen. Zudem können digitale Abformungen genommen werden, was nicht nur den Komfort für die Patienten erhöht, sondern wodurch eine präzisere Durchführung der Behandlungen umgesetzt werden kann.

Vielen Dank für das interessante Gespräch. ●

permadental[®]
Modern Dental Group

PERMADENTAL.DE
0 28 22 -71330



EGAL, OB ABDRUCK ODER SCAN.

WIR SIND IHR ANSPRECHPARTNER FÜR IMPLANTAT- VERSORGUNGEN

Der Mehrwert für Ihre Praxis: Als Komplettanbieter für zahntechnische Lösungen beliefern wir seit Jahrzehnten renommierte Zahnarztpraxen, Implantologen und implantologisch tätige Praxen.

All-on-X
Implant solutions

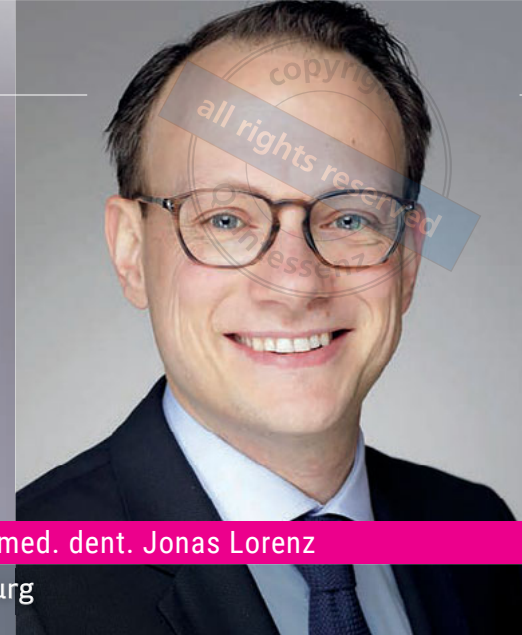

Chirurgiemotoren: zuverlässig, leistungsstark, einfach

Für die Implantologie und Oralchirurgie sind Chirurgiemotoren aus der täglichen Arbeit mittlerweile nicht mehr wegzudenken. Doch was macht einen guten Chirurgiemotor aus? Worauf kommt es bei der Wahl des passenden Gerätes wirklich an?

Interview mit Priv.-Doz. Dr. med. dent. Jonas Lorenz

Implantologe und Oralchirurg



Welche Anforderungen haben Sie an einen Implantologiemotor?

Ein Chirurgiemotor ist ein sehr wichtiger Bestandteil der Ausstattung einer chirurgischen sowie implantologischen Praxis, wie beispielsweise bei mir und meinen Kolleginnen und Kollegen in unserer Passauer Praxis. Dort ist ein Chirurgiemotor regelmäßig im Einsatz. Deshalb ist das Thema Zuverlässigkeit bei diesen Geräten so wichtig. Aber auch in kleineren Praxen sind Chirurgiemotoren nicht unbegrenzt als Ersatz vorrätig. Die Geräte müssen einfach zuverlässig funktionieren. Ebenso wichtig ist für mich eine entsprechende Leistung des Chirurgiemotors. Für mich als Implantologen heißt das, dass ich ein hohes Drehmoment bei geringer Umdrehungszahl für das maschinelle Einbringen von Implantaten benötige. Weitere wichtige Anforderungen, die ich an einen Chirurgiemotor habe, sind eine einfache Handhabung, gute Hygienefähigkeit beziehungsweise Aufbereitungsfähigkeit und Komfort. Dazu zähle ich etwa die Laufruhe und eine geringe Geräuschkentwicklung. Sind diese Aspekte gegeben, ist ein angenehmes Arbeiten mit dem Gerät möglich.

Inwieweit unterstützt ein solches Gerät den Behandler bei der Planung und Durchführung der Implantatinsertion?

Im Praxisalltag arbeite ich mit dem iChiropro von Bien-Air. Dieser Chirurgiemotor verfügt über eine umfangreiche und intuitive Software, die es mir erlaubt, wichtige Daten der Behandlung auszulesen und zu speichern. Für die Implantatplanung und -insertion ist eine Vernetzung von Geräten und Software sicherlich hilfreich und wünschenswert. Beispielsweise die Übersetzung des Bohrprotokolls der digitalen Implantatplanung in den Chirurgiemotor oder die Aufzeichnung wichtiger Parameter der Implantation wie Einbring-Drehmoment und Knochenqualität in eine Patientendatenbank. Nicht zu unterschätzen ist der Aspekt, dass sämtliche Patientendaten auf dem iPad in der jeweiligen Patientenakte eingesehen werden können. Das erleichtert uns die lückenlose Dokumentation und garantiert die Rückverfolgbarkeit der gesetzten Implantate.

Wie sind Sie erstmals auf die Implantologie- und Chirurgiemotoren von Bien-Air aufmerksam geworden und wie konnten diese Sie überzeugen?

Die ersten Erfahrungen habe ich in meiner Zeit in der Klinik für Mund-, Kiefer- und Gesichtschirurgie der Uniklinik Frankfurt am Main gemacht. Dort habe ich die Chirurgiemotoren erstmals eingesetzt, um für eine Studie das Drehmoment beim Einbringen der Implantate exakt zu messen. Die Handhabung und Software haben mich dann überzeugt, da die Behandlung mit dem Chirurgiemotor sehr angenehm war und die Software zusätzlich die Sammlung von Patientendaten und deren Auswertung vereinfacht hat.

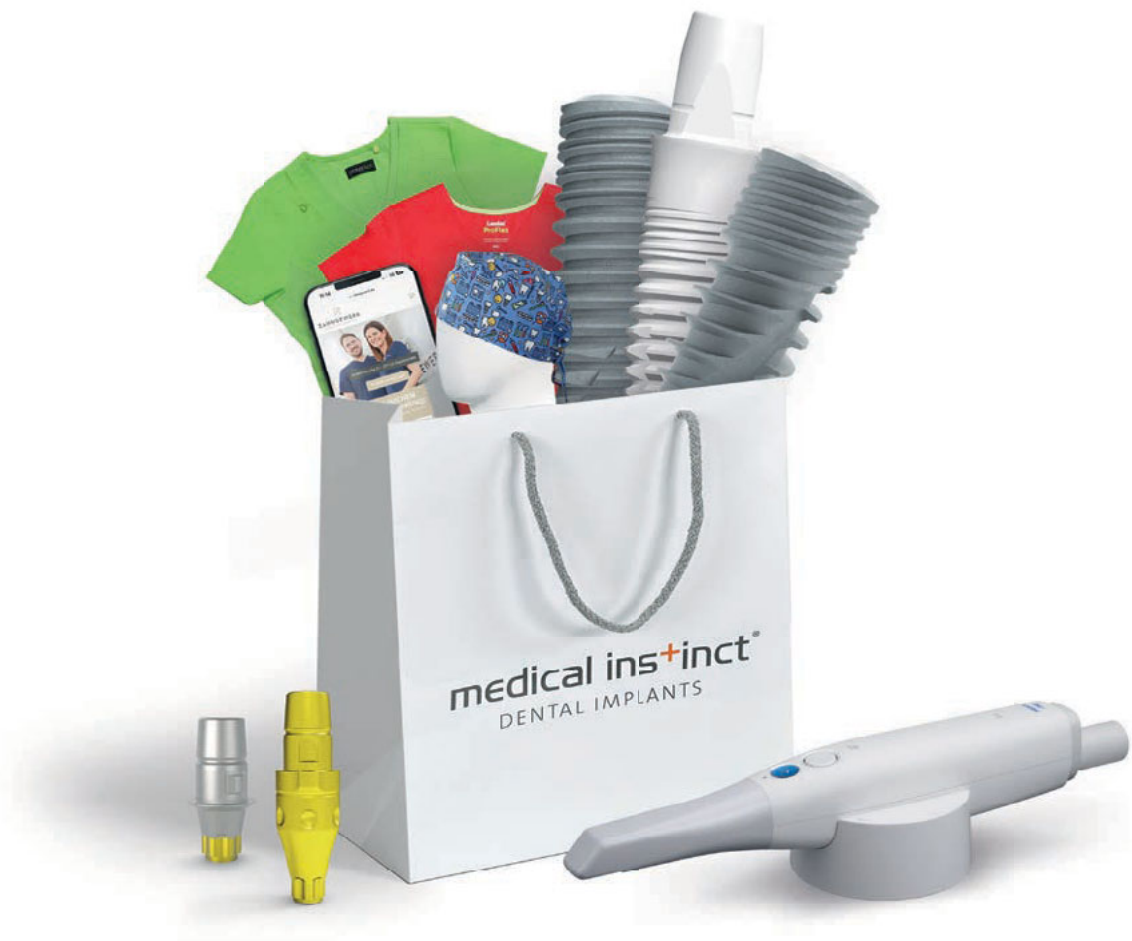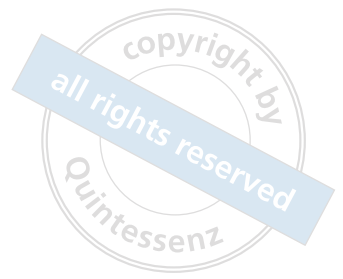Sie arbeiten im Praxisalltag mit dem iChiropro. Wie ist hier Ihr Feedback zu dem Gerät und wie zufrieden sind Sie mit dem Serviceangebot von Bien-Air?

Ich bin absolut zufrieden damit. Das Gerät ist nicht nur total verlässlich und extrem leistungsstark. Ein weiterer Pluspunkt ist der gute Service durch den Anbieter. Der Bien-Air Service Plus hat ein gutes Preis-Leistungs-Verhältnis und bietet nicht nur den Austausch verschlissener Komponenten, sondern beispielsweise auch die komplette Instandsetzung des Chirurgiemotors. Der Kundendienst arbeitet schnell und zuverlässig und sollte einmal wirklich ein größeres technisches Problem bestehen, gibt es die Möglichkeit, ein Leihgerät zu nutzen. Die Mitarbeiter in meiner Praxis schätzen zudem die einfache Hygienefähigkeit des iChiropro. Hinzu kommt, dass das Gerät auch bei den Patienten ein absoluter Blickfang ist.

Wem würden Sie die Chirurgiemotoren von Bien-Air ohne Bedenken empfehlen?

Allen Chirurgen, Implantologen und interessierten Zahnärzten, die ein verlässliches, leistungsstarkes Gerät und dazu ein Maximum an Informationen über Ihre Behandlung erhalten wollen. Für Kollegen mit einem gewissen Interesse an Technik und Digitalisierung ist die Steuerung via iPad ein zusätzliches Highlight.

Herzlichen Dank für das interessante Gespräch. ●



WE ARE IMPLANTOLOGY.

Medical Instinct® bietet implantologische Komplettlösungen für Ihre Praxis. Implantatsysteme mit komplett digitalem Workflow, Scanner, Praxisbekleidung und Praxismarketing. Alles aus einer Hand. Für Ihren Praxiserfolg.

medical ins+inct®

WWW.MEDICAL-INSTINCT.DE

Maßgeschneiderte Kurse für die Anwender

Wer mit Swiss Dental Solutions (SDS) zusammenarbeitet, weiß, dass zu den Keramikimplantaten auch ein biologisches Konzept gehört. Mindestens ebenso wichtig ist den Schweizer Experten um Firmengründer Dr. Ulrich Volz das Thema Fortbildung.

Interview mit Ann-Sophie Volz

Chief Education Officer bei SDS



Frau Volz, bei SDS spielt das Thema Fortbildung eine zentrale Rolle. Welchen Part übernimmt dabei das Swiss Biohealth Education Center?

Absolut. Die Themen Fortbildung und vor allem Aus- und Weiterbildung werden bei uns großgeschrieben und sind auch ein maßgeblicher Teil der Firmenpolitik bei SDS. Wir hinterfragen und entwickeln uns ständig weiter und wollen neu erworbene Techniken sowie Tipps und Tricks, welche wir in der Swiss Biohealth Clinic sammeln, an unsere Anwender weitergeben. In unserem The Swiss Biohealth Education Center bieten wir auf die Bedürfnisse unserer Anwender maßgeschneiderte Kurse an.

Können Sie uns einen kurzen Überblick darüber geben, welche Fortbildungen von SDS angeboten werden?

Da wäre die Ceramic Implantology Week (CIW), unser Zertifizierungskurs für Neueinsteiger in der Keramikimplantologie. Die sechs Kursetage setzen sich aus drei intensiven Hands-On-Tagen, einem Live OP-Tag und abschließend zwei Theorietagen zusammen, in denen das biologische und immunologische Konzept gelehrt wird. Für diejenigen, die es nicht zu uns in die Schweiz schaffen, gehen wir einmal jährlich im deutschsprachigen Raum auf Roadshow, um interessierte Neueinsteiger in deren Stadt abzuholen und zu zertifizieren. Aufbauend zur CIW gibt es die Bone Augmentation Week (BAW), die ebenfalls aus zwei Hands on-Tagen, einem Live-OP-Tag und einem Theorietag mit Prof. Ghanaati besteht. Ein sehr beliebtes Format sind auch unsere Dr. Volz Signature Days. Gemeinsam mit seinem Zahnärzte-Team steht Dr. Volz dabei in vier OP-Sälen. Diese OPs werden dann den Teilnehmern auf einem Großbildschirm im Swiss Biohealth Education Center gezeigt. Dr. Volz kommentiert seine Operationen und Entscheidungen live und steht zwischen den Operationen für Fragen zur Verfügung. Neben unseren Kursen für Zahnärzte bieten wir zudem Schulungen für das gesamte Praxisteam an, denn für eine erfolgreiche Behandlung sowie zufriedene Patienten ist qualifiziertes und kompetentes Personal erforderlich.

Welche Ziele haben Sie mit der umfangreichen Ausbildung und Zertifizierung Ihrer Anwender?

Das Ziel ist ganz klar, unsere Zahnärzte auch im Sinne der Patienten bestmöglich auszubilden. Keramik ist einfacher, aber anders als Titan und es gibt einige Regeln, die beachtet werden müssen, um ein perfektes Ergebnis zu erzielen. Wir konnten durch den Aufbau des Swiss Biohealth Education Centers beobachten, dass die Erfolgsquote unserer Anwender deutlich angestiegen ist.

Wie wird ein Anwender zum SDS-Spezialisten und welche Vorteile gibt es mit diesem Zertifikat?

Das Curriculum ‚Spezialist für biologische Zahnheilkunde und Keramikimplantate‘ richtet sich an Zahnärzte und Implantologen, die Keramikimplantate setzen und biologische Zahnheilkunde praktizieren. Das Curriculum ist von den beiden Gesellschaften ISMI und IAOC anerkannt, setzt sich aus Pflichtkursen und 100 abgeschlossenen und dokumentierten Keramikimplantatfällen zusammen und wird mit einer schriftlichen und mündlichen Prüfung abgeschlossen. Nach erfolgreichem Abschluss dieses Curriculums werden die Zertifizierten zudem unter unseren Top Anwendern aufgeführt.

Was können Interessierte auf dem JCCI-Kongress erwarten und was ist dort zukünftig geplant?

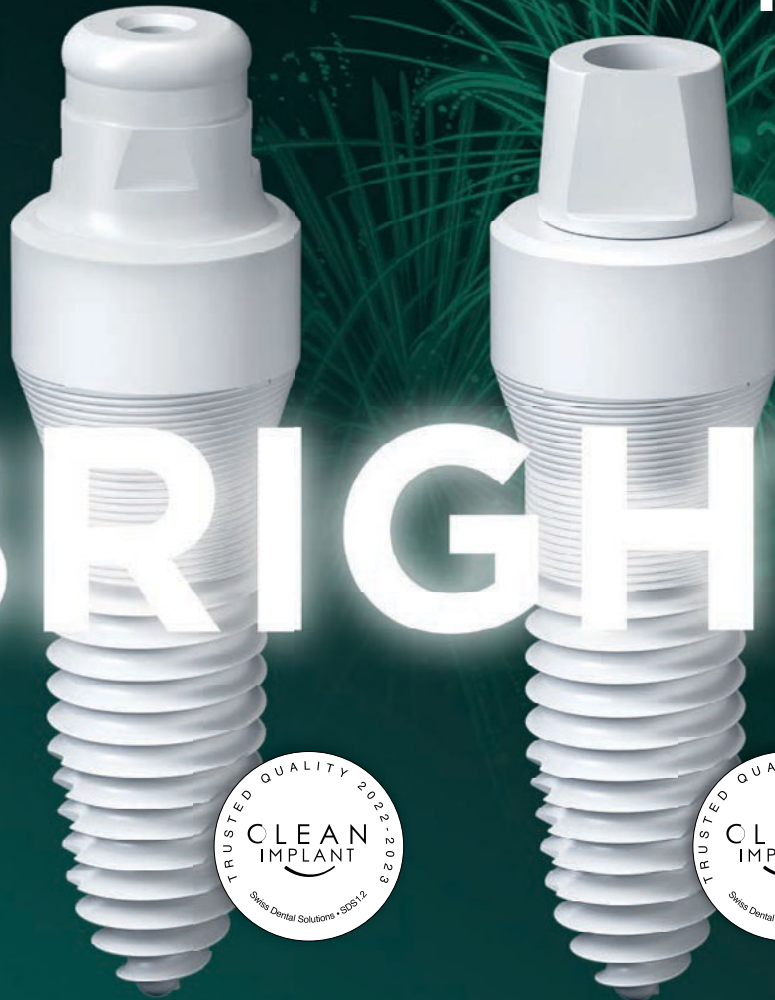Der JCCI ist mein persönliches Highlight! Unter Garantie kommt hier niemand zu kurz. Jedes Jahr aufs Neue dürfen wir weltbekannte Speaker aus den Bereichen Zahnmedizin und Medizin, aber auch anderen Disziplinen präsentieren, wie etwa Prof. Skibicki, der dieses Jahr zum Thema Digitalisierung sprach. Mit dem JCCI verfolgen wir das Ziel, den Marktanteil der Keramikimplantate zu vergrößern, weshalb es uns enorm wichtig ist, andere Firmen aus der Industrie miteinzubinden, denn nur wenn wir alle am selben Strang ziehen, kommen wir diesem Ziel näher, ganz nach unserem Motto: Making the world a healthier place.

Vielen Dank für das Gespräch.




10 Jahre
SDS

BRIGHT

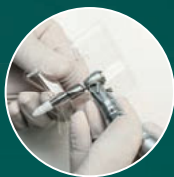

SDS1.2 und SDS2.2 BRIGHT

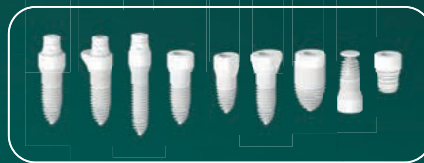
Das Premiumprodukt des Weltmarktführers
für dentale Keramikimplantate



130.000 fach
bewährtes Gewinde



Non-Touch
Verpackung



Ein- oder Zweiteilig,
unzählige Indikationsmöglichkeiten!



kompatibel mit dem SDSBOX
full guided Navigationssystem

Bei der Entwicklung und Produktion der Implantatserien SDS1.2 und SDS2.2 kann das SDS-Team auf eine über 20-jährige Erfahrung im Bereich der Keramikimplantate zurückgreifen. Das Premiumprodukt von SDS setzt neue Maßstäbe in Sachen Stabilität und Erfolgsraten. Keine andere Marke bietet so viele Formen und Indikationsmöglichkeiten wie SDS mit der Produktlinie BRIGHT. Und warum ist SDS „THE CLEANEST IMPLANT COMPANY IN THE WORLD“? Weil

SDS der erste Implantathersteller ist, der sowohl das „Trusted Quality“ (Produkt) als auch das „Certified Production Quality“ (Produktion) Siegel erlangt hat. Mit SDS-Zirkonoxidimplantaten implantieren Sie ein BIOMATERIAL und gewinnen zusammen mit Ihren Patienten neue Freunde: die Biologie und die Immunologie!



QR-Code scannen für den gesamten Produktkatalog der BRIGHT Produktlinie!

SDS SWISS DENTAL SOLUTIONS

SDS Deutschland GmbH
Bücklestrasse 5a
78467 Konstanz | Deutschland

Hotline +49 7531 89 16 86 0
info@swissdentalsolutions.com
www.swissdentalsolutions.com


Mundhöhlenkrebs: Schnelltest zur Früherkennung

Im Kampf gegen Mundhöhlenkrebs spielt das Thema Früherkennung eine entscheidende Rolle. Denn die rechtzeitige Diagnose kann die Heilungschancen nahezu verdoppeln. Mit dem BeVigilant OraFusion stellt Vigilant Biosciences Inc. den ersten Point-of-Care-Test für die Früherkennung vor. Zusammen mit dem KI-Reader wird dieser in Deutschland und Österreich ab sofort über Zantomed vertrieben.

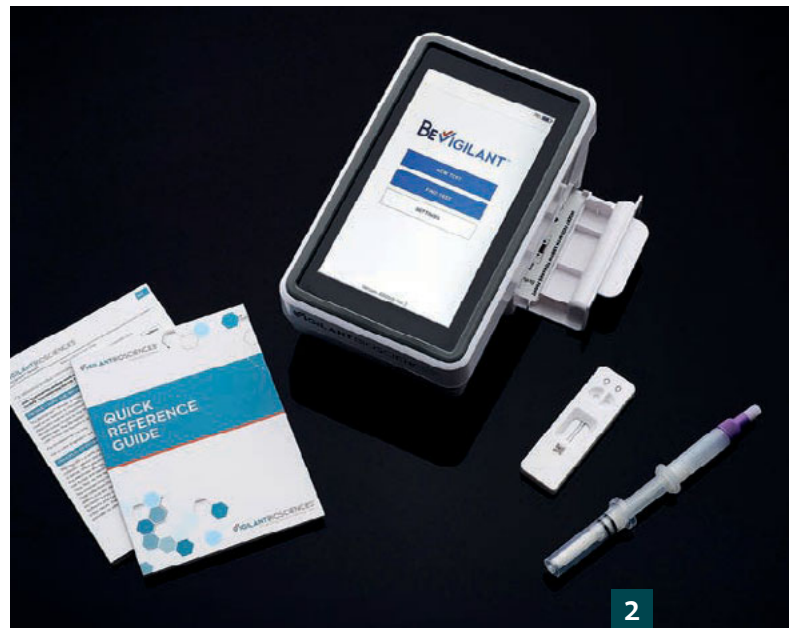Die frühzeitige Erkennung von Mundhöhlenkrebs in Stadium I oder II kann zu deutlich besseren Ergebnissen mit Überlebensraten von bis zu 90 Prozent führen. Oft wird die Krankheit jedoch erst in Stadium III oder IV erkannt. Mit dem OraFusion-Speicheltest und dem OraFusion KI-Reader können die Biomarker für klinische Risikofaktoren frühzeitig bestimmt werden. Der Test basiert auf der Erkenntnis, dass Körperflüssigkeiten wie Speichel Veränderungen in der microRNA anzeigen, die mit Plattenepithelkarzinomen assoziiert sind. Die Krebsarten im Kopf- und Halsbereich sind zu 90 Prozent Plattenepithelkarzinome, die in der Schleimhaut von Mundhöhle und Oropharynx entstehen. Die nicht-invasiven Speicheltests ermöglichen die Früherkennung von intraoralen kanzerogenen Veränderungen in der gesamten Mundhöhle. Die Untersuchung kann im Rahmen der zahnärztlichen Behandlung erfolgen und als Ergänzung der bestehenden prädiagnostischen Mittel die Bewertung oraler Pathologien unterstützen. Dabei ist der Test in seiner Durchführung sehr einfach und kann nach kurzer Einweisung ohne weiteres durch das zahnmedizinische Fachpersonal erfolgen.

Neue Wege zur Prävention oraler Erkrankungen

Von der Relevanz der Schnelltests sind Prof. Dr. Dirk Ziebolz und Priv.-Doz. Dr. Gerhard Schmalz bereits überzeugt. Die Wissenschaftler aus Leipzig sehen in den Früherkennungstests neue Möglichkeiten, bei Patienten mit Prädisposition, wie Rauchen, Alkoholabusus etc., in einem schnellen und wirtschaftlichen, aber dennoch aussagekräftigem Verfahren zu evaluieren, ob weiterer diagnostischer Handlungsbedarf beim Allgemeinmediziner besteht. Dies könne die präventive Funktion der Zahnarztpraxis erhöhen. Zum Standard der rou-



1



2

tinemäßigen Vorsorgeuntersuchung gehört bislang vor allem das Abtasten aller relevanten Bereiche im Mund- und Halsbereich mit Fokus auf den klinischen Merkmalen von oralen Läsionen. Im Verdachtsfall werden mittels Biopsie potenziell bösartige Veränderungen von Mundschleimhauterkrankungen mit gutartiger Ursache unterschieden.

Attraktives Angebot für die ersten Anwender in Deutschland

Die Speicheltests und den OraFusion Mundhöhlenkrebs Früherkennung KI-Reader gibt es bei Zantomed derzeit unter folgendem Link zu einem Angebotspreis: <https://tinyurl.com/bdzkcdtr>

1 Der Schnelltest reduziert bisherige falsch positive Ergebnisse um ein Vielfaches.

2 Das System gibt es derzeit bei Zantomed zu einem attraktiven Angebotspreis.



Ihre Top 6 Produkte Oralchirurgie



NEU



Gerät
statt ~~999,00 €~~ nur
799,00 €
zzgl. MwSt.

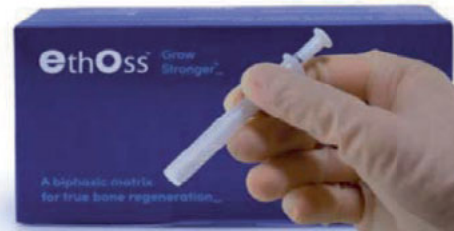

Ora Fusion Mundhöhlenkrebs Früherkennung KI-Diagnostikgerät

BeVigilant Orafusion Mundhöhlenkrebs Früherkennung mittels KI-Diagnosegerät. Chairside-Ergebnis nach nur 15 Min.

ab 349,00 €

zzgl. MwSt.



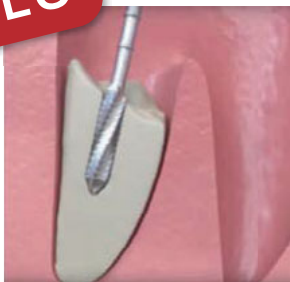EthOss β -TCP Knochenregeneration

Die besondere Formel aus 65% β -TCP und 35% Kalzium Sulfat ermöglicht die Steuerung der Viskosität von pastös bis fest und erlaubt ein Arbeiten ohne Membran.

NEU

ab 149,00 €

zzgl. MwSt.



Root-Ex Wurzelentferner Set

Diese innovativen Harpunenstecker ermöglichen die minimalinvasive Entfernung von abgebrochenen Wurzelspitzen und Zahnfragmenten ohne operativen Eingriff.

ab 75,75 €

zzgl. MwSt.



Safescraper® gebogen



Safescraper® gerade

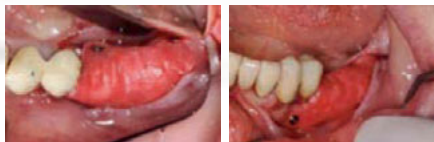Safescraper®

Die intraorale Gewinnung von kortikalen Knochenspänen gelingt mittels dem originalen Safescraper®-Twist sicher, einfach und schnell.

NEU



Preis SMARTACT evo
2.090,00 €
sterile PINS - 3 Stück
36,00€
zzgl. MwSt.



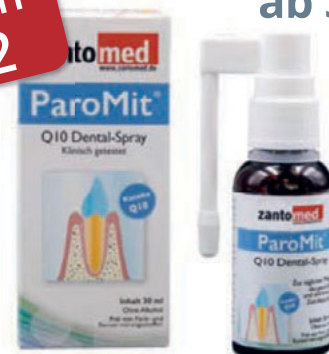SMARTACT evo - Membran Fixierer im neuen Design

Mit SMARTACT evo lassen sich Membranen sicher, präzise und zeitreduziert fixieren. Die neuen PINS aus Reintitan ermöglichen eine sichere Verankerung, auch in sehr hartem Knochen. Das pneumatische System dient der Fixierung der PINS völlig ohne Kraftaufwand.

**Aktion
5+2**

statt ~~54,90 €~~ nur
ab 39,00 €

zzgl. MwSt.



ParoMit® Q10

Unterstützt die Heilungsfunktion im Weichgewebe. Ideal nach oralchirurgischen Eingriffen bei Blutungs- und Entzündungsrisiken.



Zantomed GmbH
Ackerstraße 1 · 47269 Duisburg
info@zantomed.de · www.zantomed.de



Tel.: +49 (203) 60 799 8 0
Fax: +49 (203) 60 799 8 70
info@zantomed.de



Preise zzgl. MwSt. Irrtümer und Änderungen vorbehalten.
Angebot gültig bis 30.11.2023

zantomed
www.zantomed.de

Wohin mit Amalgam, Röntgenchemie und Co?

Was sind gefährliche Abfälle und wie werden sie richtig entsorgt? Timo Hand, Leitung Marketing und Vertrieb bei enretec, gibt nachfolgend fünf Tipps für die umweltsichere Entsorgung gefährlicher Praxisabfälle.

Gefährliche Abfälle sind auf den ersten Blick an dem Sternchen (*) hinter der sechsstelligen Abfallschlüsselnummer zu erkennen. Damit gekennzeichnet sind zum Beispiel Amalgam, extrahierte Zähne mit Amalgamfüllungen, Amalgamabscheider, Röntgenchemikalien und medizinische Elektroaltgeräte, zum Beispiel Behandlungseinheiten. Diese – teilweise sogar giftigen – Abfälle dürfen während des Entsorgungsprozesses auf keinen Fall in die Umwelt gelangen. Wer die folgenden Punkte berücksichtigt, handelt sicher für Mensch und Umwelt.

Der richtige Entsorger

Nur ein zertifizierter Entsorgungsfachbetrieb ist der richtige Partner, wenn gefährliche Praxisabfälle zu entsorgen sind. Diese haben das professionelle Equipment und die jahrelange Erfahrung, um diese Abfälle für Mensch und Umwelt sicher zu entsorgen und gegebenenfalls aufzubereiten.

Der richtige Entsorgungsbeleg

Zahnarztpraxen müssen nachweisen, dass sie gefährliche Abfälle richtig entsorgt haben. Nur die Nachweise von zertifizierten Entsorgungsspezialisten sind rechtssicher und für drei Jahre ab Ausstellungsdatum zu archivieren. Alternativ zu konventionellen Papierbelegen bietet enretec die digitale Archivierung als Bestandteil des Service-Abos „enretec4you“ an. Entsorgungsbelege können jederzeit über einen Login einfach abgerufen werden.

Umweltsicherer Transport

Der Weg von der Praxis zum Entsorger birgt bei unsachgemäßem Transport die Gefahr, dass medizinische Abfälle in die Umwelt gelangen sowie Praxispersonal, Logistiker und Entsorger verletzt werden. Um das zu vermeiden, sollten alle Praxisabfälle durch Logistiker mit speziellen Genehmigungen und in den dafür vorgesehenen Behältern direkt in der Praxis abgeholt



1



2

werden. Gut zu wissen: Wer gefährliche/kontaminierte Abfälle mit normalen Paketdiensten versendet, handelt fahrlässig und haftet, wenn der Abfall während des Versands in die Umwelt gelangt oder sich jemand verletzt.

Amalgamabfälle

Diese sind zum Beispiel in Filtersieben von Behandlungseinheiten, extrahierten Zähnen mit Amalgamfüllungen, Amalgamkapseln und Amalgamabscheider-Behältern enthalten. Für diese Abfälle sollten bis zur Abholung sichere Sammelboxen verwendet werden. Sie können auch für Filtersiebe, die in Behandlungseinheiten Verwendung finden, genutzt werden. Gut zu wissen: In Filtersieben sammeln sich amalgamhaltige Füllungsmaterialien. Daher dürfen sie nicht über dem Waschbecken ausgewaschen werden. Das amalgamhaltige Material würde ins Abwasser gelangen und die Umwelt belasten.

Röntgenchemikalien

Entwickler- und Fixierbadlösungen müssen in besonders zugelassenen Kanistern gesammelt werden – und zwar getrennt voneinander in zwei verschiedenen Behältern. Nur dann können sie umweltfreundlich recycelt werden. enretec arbeitet mit einem Spezialunternehmen zusammen, das diese Lösungen für die Zementherstellung wiederverwertet. ●

1 Für gefährliche Praxisabfälle gibt es unterschiedliche, sichere Sammelboxen.

2 Der Weg von der Praxis zum Entsorger birgt bei unsachgemäßem Transport große Gefahren.



enretec

entsorgung. effizient. einfach.



UNSERE PHILOSOPHIE

ZÄHNE IM FOKUS!

AUF DEN ZAHN GEFÜHLT...WAS BIETEN WIR?

- › die gesammelten Zähne finden Einsatz an Instituten sowie Universitäten und erfüllen in Forschung und Ausbildung einen sinnvollen Zweck
- › **kostenfreie ZahnBox** zur Entsorgung der Zähne
- › vertragsfreie und sichere **Entsorgung aller medizinischen Abfälle**

Sichere Dir jetzt Deine kostenfreie ZahnBox!



Jetzt
ZahnBox
sichern!

enretec GmbH | Telefon: 0800 805 432 1 | Fax: 0800 777 888 3
kundenservice@enretec.de | www.enretec.de



BADEN-BADEN

Der internationale Weg der Esthetic Days

Bereits im Dezember 2022 hat die Straumann Group auf Palma de Mallorca mit den Esthetic Days den internationalen Weg eingeschlagen und führte nun das Format in Baden-Baden in die zweite Runde. Rund 900 Teilnehmer aus 40 Ländern erlebten hochkarätige internationale Referenten mit vielen unterschiedlichen Ansätzen für die bessere Versorgung der Patienten.

Im internationalen Setting der Sessions und Referenten zeigte sich auch, dass die Erwartungen der Patientinnen und Patienten an Funktion und Ästhetik regional doch unterschiedlich sind, ebenso wie die Lösungen, die ihnen von den Zahnärztinnen und Zahnärzten dafür angeboten werden. Den Auftakt des Programms, in bewährter Weise moderiert von Kristina Sterz und Dr. Kai Vietor, machte eine Session zu den Erwartungen der Patienten, geleitet von Prof. Dr. Ronald Jung. Am Beispiel einer Patientin verdeutlichte er, was nicht aus dem Fokus geraten darf: Der Patient ist Zentrum jedes Behandlungsplans. Ausgangspunkt muss immer eine genaue Diagnosestellung und das Erfragen der Bedürfnisse und Vorstellungen des Patienten sein, betonten auch die beiden Referenten Dr. Laurence Adriaens und Dr. Fernando Franch in ihren Vorträgen.

Individuelle Lösungen für die Patienten

Die digitalen Möglichkeiten – Intraoralscans, Visualisierungstools, Planungs- und Austauschplattformen wie SmileCloud, neue Materialien und Fertigungsverfahren für Mock ups,



Provisorien und finale Restaurationen – seien Mittel zum Zweck. Es gelte, ihre Vorteile gut einzusetzen, um für die Patienten die passende Lösung zu finden. „Wir behandeln Menschen, nicht Zähne“, brachte es Dr. Franch auf den Punkt – und diese Menschen haben oft Angst. Gerade, wenn es um chirurgische Eingriffe geht. Prof. DDr. Gabor Tepper plädierte dafür, diese Ängste ernst zu nehmen und mit weniger invasiven Alternativen zu arbeiten. Er machte das am Sinuslift fest – das sei ein sehr gutes und hilfreiches Verfahren, aber auch sehr risikobehaftet. Angesichts moderner Implantatsysteme und neuer diagnostischer und operativer Möglichkeiten sei der Sinuslift für ihn in der überwiegenden Zahl der Fälle (85 bis 90 Prozent) für eine Implantatversorgung im Oberkiefer nicht mehr notwendig.

Full-Arch-Versorgungen aus Dubai und Belgien

Die zweite Session gehörte dem eingespielten Team Dr. Florin Cofar und Dr. Eric van Dooren. Beide führten ihr Pub-

1 Rund 900 Teilnehmer aus 40 Ländern kamen zu den International Esthetic Days nach Baden-Baden.

2 Prof. DDr. Gabor Tepper plädierte für weniger invasive Methoden.



likum strukturiert durch die Arbeit mit SmileCloud. Die dritte Session der International Esthetic Days widmete sich unterschiedlichen Konzepten für Full-Arch-Implantatversorgungen – Dr. Barbara Sobczak, in Polen und Dubai tätige Zahnärztin, und der Belgier Dr. David Norré stellten ihre Konzepte vor. Die letzte Session am Freitag widmete sich der Ästhetik in der Front und den geeigneten Keramiken. Dr. André Chen hob die Vorteile der Keramikimplantate hervor, unter anderem die aus seiner Sicht bessere Adaptation des Weichgewebes und die Möglichkeit, die komplette Versorgung metallfrei aus Keramik zu gestalten. Prof. Dr. Irena Sailer befasste sich mit den adäquaten Materialien für die CAD/CAM-gefertigte Implantatprothetik, während sich Dr. Martin Gollner auf die rot-weiße Ästhetik fokussierte. Deren größtes Problem seien nach wie vor Fehlentscheidungen des Behandlers in der Planung, wie falsch platzierte Implantate. Der Samstag stand zunächst ganz im Zeichen der Kieferorthopädie und der Aligner-Therapie. Auch hier lag der Fokus auf den Patienten und vor allem auf der Funktion. Außerdem ein wichtiges Thema des zweiten

Co-Autorin: Dr. Marion Marschall



Tages: die Sofortimplantation. Dr. Maja Chmielewska moderierte diese Session und betonte die Wichtigkeit der vorher-sagbaren Ergebnisse. Man brauche auch nach sieben, neun oder zwölf Jahren stabile Verhältnisse bei der Sofortimplantation. Prothetiker Prof. Dr. Armand Bedrossian blickte auf die digitalen Lösungen in seinem Bereich und mahnte, die Scanprotokolle der verschiedenen Scanner sorgfältig zu studieren, zu üben und zu befolgen – davon hänge entscheidend die Genauigkeit der Scandaten und damit der Arbeitsgrundlage für alle weiteren digitalen Schritte ab.

Roter Faden Digitalisierung

Holger Haderer, Head Implantology Business Unit der Straumann Group, und Andreas Utz, Geschäftsführer Straumann Deutschland, zogen ein positives Fazit zur Neuausrichtung der Esthetic Days. „Durch den internationalen Ansatz war es uns möglich, ganz andere Speaker für das Programm zu bekommen“, betonte Haderer. Davon profitierten die Teilnehmer genauso wie Straumann. Auch thematisch sei man sehr zufrieden gewesen. „Die Digitalisierung hat sich wie ein roter Faden durch das Programm gezogen“, so Utz. Allerdings sei man sich schon bewusst, dass immer noch rund 80 Prozent der deutschen Praxen ohne Intraoralscanner agieren würden. Deshalb sei es für die Teilnehmer spannend, zu sehen, wie Produktivität und Effizienz durch die Digitalisierung gesteigert werden könnten. Denn: „Die Digitalisierung macht den Praxisalltag einfacher“, davon ist Utz überzeugt. Straumann könne den Praxen den Weg dorthin zeigen und sie begleiten. Eine Neuauflage erleben die International Esthetic Days dann im kommenden Jahr. Vom 19. bis 21. September findet der Kongress diesmal auf Mallorca statt. ●

3 Ihr Konzept der Full-Arch-Versorgung zeigte Dr. Barbara Sobczak.

4 Dr. André Chen hob die Vorteile von Keramikimplantaten hervor.

5 Ausreichend Gelegenheit zum kollegialen Austausch gab es in der begleitenden Industrieausstellung.



ERLANGEN

Fachtag Implantologie: Gelungene Premiere in Erlangen

Die Fachtage Implantologie von Dentaforum sind bereits eine feste Größe im Fortbildungskalender. In Lübeck findet dieser inzwischen zum 14. Mal statt, in Erlangen gab es jetzt die Premiere mit mehr als 100 Teilnehmern.

Renommierte Referenten bringen die Teilnehmer beim Fachtag Implantologie in Erlangen auf den aktuellen Stand der Forschung – passend zum Arbeitsalltag der Implantologen und Oralchirurgen. In entspannter, persönlicher Atmosphäre startete die Fortbildung in der Friedrich-Alexander-Universität Erlangen mit interessanten Informationen rund um die „guten und bösen Gifte in der Zahnheilkunde“. Prof. Dr. Dr. Lars Bräuer beispielsweise präsentierte neueste Erkenntnisse zu Paracetamol und Antibiotika. Bei Prof. Dr. Dr. Marco Kesting ging es anschließend um „Revision, Resektion, Extraktion, Implantation“.

Eine zeitgemäße Alternative: Mini-Implantate

Jan Kielhorn hielt ein beeindruckendes Plädoyer für Mini-Implantate. Der Oralchirurg aus Öhringen sieht viele Chancen in der Behandlung mit Mini-Implantaten – insbesondere beim Kostendruck, den viele Patienten aktuell hätten. „Man kann die Patienten so von heute auf morgen glücklich machen“, berichtete Kielhorn. Eine Chance sieht er für die Mini-Implantate auch, um neue Zielgruppen für Praxen zu erschließen. Im Blick hat er dabei die Senioren, die oft aufgrund Alter, Morbidität oder des vermeintlich nicht vorhandenen Budgets gar nicht erst auf diese Therapiemöglichkeiten angesprochen werden. „Dabei sind ältere Patienten sehr offen für Lösungen bis zu einem

bestimmten Budget“, erklärte der Oralchirurg. Der Vorteil nach einer erfolgreichen Behandlung mit Mini-Implantaten sei, dass die dankbaren Patienten einen hohen Weiterempfehlungsfaktor hätten. „Sie erzählen es allen – auch denen, die es gar nicht wissen wollen“, scherzte Kielhorn. Generell seien die Vorteile auf jeden Fall groß, wie der Experte betonte: hohe Patientenzufriedenheit, Wirtschaftlichkeit, einfach ins Praxiskonzept integrierbar sowie eine große Patientengruppe. Nicht zu unterschätzen sei auch die hohe Lebensqualität, die Patienten durch festsitzende Prothesen dank der Mini-Implantate zurückerhalten würden.

Keine Kompromisse bei der Implantatposition

Die Vorteile durch den digitalen Workflow in der Prothetik zeigte Dr. Johannes Petschelt. Das Problem der Genauigkeit etwas beim Intraoralscanner sei dabei – anders als noch vor einigen Jahren – nicht mehr aktuell. Hier hätte die Dentalindustrie große technische Fortschritte gemacht. Aber: „Die Genauigkeit ist auch abhängig von der Erfahrung und dem Können der Person, die scannt“, betonte Petschelt. Mit dem Einfluss von Implantatposition, Anschlussdesign und Befestigungsart auf die Langzeitstabilität der Implantate beschäftigten sich die erfahrenen Referenten Dr. Joachim Hoffmann und Dr. Friedemann Petschelt. Ihr Fazit: Beim Anschlussdesign geht die Tendenz zum Konus, bei der Befestigung zum Verschrauben und bei der Implantatposition gibt es keinen Kompromiss. Gerade wenn es zu einer palatinalen Knochenresorption komme, sollte man sich gut anschauen, wie die Implantate positioniert seien. „Darüber wird leider viel zu selten gesprochen“, so Dr. Hoffmann. Zum Abschluss gab es einen Vortrag von Cem Karakaya. Der Experte für Internetkriminalität zeigte, warum das World Wide Web manchmal Fluch und Segen zugleich sein kann, wie man sich im Internet schützen könne und präsentierte die Tricks von Cyberkriminellen. ●

1 Gelungene Premiere: Zum 1. Fachtag Implantologie in Erlangen konnte Dentaforum rund 100 Teilnehmer begrüßen.



tiologic
TWINFIT

conical

plattform

IT'S MY CHOICE.

Entscheiden Sie jederzeit individuell und flexibel, welche Abumentvariante für Ihren Patienten die beste ist – conical oder platform.

Mehr Informationen [↔](#)



D
DENTAURUM



| | | | |
|--|--|---|--|
|  <p>Univ.-Prof. Dr. Dr. Bilal Al-Nawas Mainz MKG-Chirurgie, Knochen- und Weichgewebsmanagement, EBM, Hygiene und Infektiologie</p> |  <p>Dr. Sven Görrißen Kaltenkirchen M.Sc. Implantologie, Knochenregeneration, Implantatprothetik, Vorstandsmitglied DGOI</p> |  <p>Dr. Pantelis Petrakakis Düsseldorf Facharzt für ÖGW, Fachjournalist, Epidemiologie, Statistik, Dental Public Health</p> |  <p>Dr. Önder Solakoglu Hamburg MCD, M.Sc. Implantologie, Parodontologie</p> |
|  <p>Prof. Dr. Eduardo Anita Vitoria, (Alava), Spanien Regenerative Medizin, Implantologie, Prothetik</p> |  <p>ZT Uli Hauschild San Remo, Italien Computergesteuerte Implantologie, Digitale Zahnmedizin, Komplexe Behandlungsplanung, Implantatprothetik, Ästhetik</p> |  <p>Dr. Peter Ranzelzhofer München Implantologie, Prothetik</p> |  <p>Dr. Thomas Staudt Frankfurt/Main Implantologie, Laserzahnheilkunde</p> |
|  <p>ZA Tobias Bauer Singen Allgemeinzahnarzt, Parodontologie, Fachjournalist</p> |  <p>Prof. Dr. Joachim S. Hermann Stuttgart Implantologie, Parodontologie, Ästhetische Zahnmedizin</p> |  <p>Prof. Dr. Thomas Ratajczak Sindelfingen, Ulm Medizinrecht, Sozialrecht</p> |  <p>Dr. Marius Steigmann Neckargemünd Adjunct Clinical Associate Professor University of Michigan</p> |
|  <p>Dr. Georg Bayer Landsberg am Lech Implantologie, Knochenregeneration, Prothetik, Past Präsident DGOI</p> |  <p>Dr. Frank Hoffmann Hamburg Implantologie, Mukogingivalchirurgie, Perioprothetik</p> |  <p>Dr. Florian Rathe Forchheim Parodontologie, Implantologie, Periimplantitistherapie, Ästhetische Zahnmedizin</p> |  <p>Dr. Dr. Alexander Steiner Berlin Implantologie, Epithetik</p> |
|  <p>Dr. Sebastian Becher Düsseldorf Parodontologie, Implantologie, Periimplantitis-Behandlung</p> |  <p>Dr. Oliver Hugo Schweinfurt Implantatchirurgie, Implantatprothetik M.Sc. Parodontologie, M.Sc. Implantattherapie</p> |  <p>Dr. Stefan Ries Wertheim Implantologie</p> |  <p>Prof. Dr. Dr. Philipp Streckbein Limburg, Gießen Mund-, Kiefer und Gesichtschirurgie, Implantologie, Knochenmanagement</p> |
|  <p>Dr. Angela Bergmann Düsseldorf Fachärztin für ÖGW, Fachjournalistin, Infektionshygiene</p> |  <p>Eleni Kapogianni Berlin M.Sc. Implantologie, Implantatprothetik, GBR, Sofortimplantationen, Hart- und Weichgewebsmanagement</p> |  <p>Prof. Dr. Georgios Romanos Stony Brook, New York, USA Professor School of Dental Medicine Dept. of Periodontology</p> |  <p>Dr. Dr. Anette Strunz Berlin Fachärztin für Mund-, Kiefer-, Gesichtschirurgie, Implantologie, DVT, Pressesprecherin DGI</p> |
|  <p>Prof. Dr. Fred Bergmann Viernheim Oralchirurgie, Implantologie, PA Past Präsident DGOI, ICOI</p> |  <p>Dr. Mario Kirste Frankfurt/Oder Implantologie, Bone-Management</p> |  <p>Prof. Dr. Dr. Daniel Rothamel Mönchengladbach Implantologie, Augmentationen, Biomaterialien, MKG-Chirurgie</p> |  <p>Dr. Georg Taffet Rielasingen-Worblingen Implantologie, Augmentationen und Orale Chirurgie</p> |
|  <p>Dr. Sven Marcus Beschnidt Baden-Baden Implantologie, Spezialist für Prothetik</p> |  <p>Dr. Christian Köneke Bremen CMD-Therapie, Implantologie, Parodontologie</p> |  <p>Prof. Dr. Thea Rott Köln M.Sc. Implantologie, Parodontologie, Ästhetische Zahnmedizin</p> |  <p>Dipl. ZT Olaf van Iperen Wachtberg Implantologie, Ästhetik</p> |
|  <p>Dr. Peter Bongard Moers Behandlungsplanung (funktionell/ästhetisch), Implantologie, Parodontologie</p> |  <p>Dr. Henriette Lerner Baden-Baden Implantologie, Parodontologie, Ästhetische Zahnheilkunde</p> |  <p>Priv.-Doz. Dr. Dr. Markus Schlee Forchheim Implantologie, Parodontologie</p> |  <p>Dr. Alexa van Schöll Düsseldorf Ästhetische Zahnmedizin, Implantologie, Implantatprothetik</p> |
|  <p>Dr. Michael Claar Kassel Implantologie, Oralchirurgie</p> |  <p>Dr. Wolf-Ullrich Mehmke Chemnitz Implantologie, Laserzahnheilkunde</p> |  <p>Dr. Doris Seiz Kelsterbach Implantologie, Oralchirurgie</p> |  <p>Dr. Bastian Wessing Berlin Implantologie, Implantatprothetik, Hart- und Weichgewebsmanagement, GBR, Sofortimplantationen</p> |
|  <p>Dr. Annette Felderhoff-Fischer München Oralchirurgie, Digitale Implantologie</p> |  <p>Prof. Dr. Michael Payer Graz, Österreich Orale Chirurgie, Implantologie, Geweberegeneration, Biomaterialien, Materialkunde</p> |  <p>Univ.-Prof. Dr. Dr. Ralf Smeets Hamburg MKG-Chirurgie, Implantologie, Hart- und Weichgewebsmanagement, Biomaterialien</p> |  <p>Dr. Dr. Bijan Zahedi Ratingen Implantologie</p> |

Haben Sie eine Anregung oder Frage? Wünschen Sie ein spezielles Thema in **pip** oder möchten Sie mit einem Mitglied des **pip EA – Editorial Advisory Boards** Kontakt aufnehmen? Schreiben Sie einfach an: ea@frag-pip.de

pip impressum

Herausgeber:
Quintessenz Verlags-GmbH

Gründungsherausgeberin:
Marianne Steinbeck

Chefredakteur:
Sven Skupin
skupin@quintessenz.de

Chefin vom Dienst:
Dr. med. dent. Angela Bergmann
ab@frag-pip.de

Chefredakteur Wissenschaft International:
Dr. med. dent. Pantelis Petrakakis
pp@frag-pip.de

Chefredakteure Klinik & Praxis:
Dr. med. dent. Thomas Staudt
Dr. med. dent. Peter Ranzelzhofer

Ressortleitung:
Kerstin Jung
kj@kommunikation-dental.de

Abo-/Leserservice:
Adelina Hoffmann
abo@quintessenz.de

Webdesign und Online-Support:
Mike Kieschnick
mike@neondots.com

Anzeigen & PR:
Markus Queitsch
queitsch@quintessenz.de
Mob.+49 (0) 172 -933 71 33

Grafik & Layout:
Jan Szczeplanski
info@sczep.de

Druck und Vertrieb:
Gotteswinter und FIBO Druck- und Verlags GmbH
Joseph-Dollinger-Bogen 22,
80807 München
www.gfdruck.de


Verlag:
Quintessenz Verlags-GmbH
Iffentpfad 2-4 - 12107 Berlin
Tel.: +49 (0) 30 761 80-5
Fax: +49 (0) 30 761 80-680
www.quintessence-publishing.com

Andere als mit redaktionseigenen Signaturen gezeichnete Beiträge und als redaktionsfremd gekennzeichnete Sonderleite unterliegen nicht der Verantwortlichkeit

der Redaktion. Alle Rechte, auch das der Nutzung in elektronischen Datenbanken, sind dem Verlag vorbehalten.

Für unverlangt eingesandte Materialien wird keine Haftung übernommen. Bei Einreichung von Manuskripten und sonstigen Materialien gilt das Einverständnis zur vollen oder auszugsweisen Veröffentlichung, auch in elektronischen Medien, als gegeben.

Frequenz:
6 x jährlich (Februar, April, Mai, August, September, November)
14. Jahrgang 2023
Es gilt die Anzeigenpreisliste, gültig ab 01.09.2023
Druckauflage: 16.379 Expl./Verbreit.
Auflage: 15.706 Expl.

 IVW-geprüft III. Quartal 2023
IVW-geprüfte Auflage – klare Basis und Sicherheit für Werbekunden

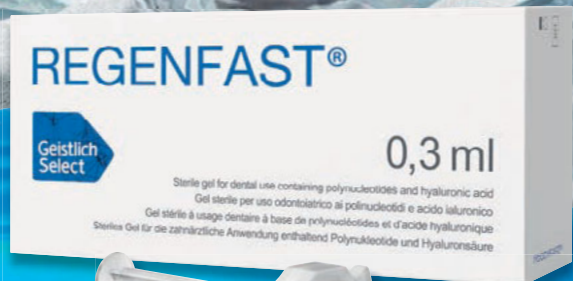Diese Ausgabe enthält Beilagen von:
Bego Implants Systems GmbH & Co. KG, Bien-Air Dental SA, Champions-Implants GmbH, Condent GmbH, Fairimplant GmbH, Kulzer GmbH, mectron Deutschland Vertriebs GmbH, MegaGen F.D. SA, Zantomed GmbH, Quintessenz Verlags-GmbH.

Termine: pip Ausgabe Februar 2024

| | |
|-------------------------|-----------------|
| Redaktionelle Beiträge: | 21.11.2023 |
| Anzeigenbuchungen: | 2024 ausgebucht |
| Beilagen: | 2024 ausgebucht |
| www.frag-pip.de: | 2024 ausgebucht |
| pip Newsletter: | 2023 ausgebucht |

Geistlich

copyright
rights reserved
Quintessenz



Für schnelle Geweberegeneration

REGENFAST®

Regeneration. Neu. Kombiniert.



Vertrieb Deutschland:
Geistlich Biomaterials Vertriebsgesellschaft mbH
76534 Baden-Baden | Schöckstraße 4
Tel. 07223 9624-0 | Fax 07223 9624-10
info.de@geistlich.com | www.geistlich.de

Hersteller: Mastelli S.r.l. | Italien

leading regeneration

all rights reserved

 QUINTESSENCE PUBLISHING

Quintessenz Verlags-GmbH
Ifenpfad 2-4
12107 Berlin
<https://frag-pip.de>