



Gabriel Bosch

G. Bosch<sup>a</sup>, A. Ender<sup>b</sup>, A. Mehl<sup>c</sup>

## Non- and minimally invasive full-mouth rehabilitation of patients with loss of vertical dimension of occlusion using CAD/CAM: an innovative concept demonstrated with a case report

### Non- und minimalinvasive CAD/CAM-Rehabilitation bei vertikalem Verlust der Okklusion: Vorstellung eines innovativen Konzepts anhand einer Kasuistik

#### Zusammenfassung

Abrasion und Erosion sind zwei immer wichtiger werdende Ursachen für eine zahnmedizinische Behandlung. Dank moderner digitaler Technik und neuen Materialien lassen sich solche Substanzverluste nahezu noninvasiv nach neuen Konzepten versorgen. Anhand einer Kasuistik wird solch ein neues Konzept dargestellt. Ein Patient mit stark abradierter Eigenbezahnung wurde defektorientiert und möglichst noninvasiv mit Hochleistungskomposit im Seitenzahnbereich und der „Sandwich-Technik“ im Frontzahnbereich versorgt. Die Restaurationen wurden auf einer Schleifmaschine ausgeschliffen, die für passgenaue und dünn auslaufende Restaurationen optimiert ist.

**Schlüsselwörter:** *Bisshebung, ultradünne okklusale Veneers, Hochleistungskomposit, noninvasiv, virtuelle Artikulation, CAD/CAM, komplexe Rehabilitation*

#### Abstract

Abrasion and erosion are two increasingly common indications for dental treatment. Thanks to modern digital technologies and new restorative materials, there are novel therapeutic approaches to restoring such losses of tooth structure in a virtually non-invasive manner. The case study in this article demonstrates one such innovative approach. The patient's severely abraded natural dentition was restored in a defect-driven, minimally invasive manner using high-performance composite materials in the posterior region, and the "sandwich technique" in the anterior region. The restorations were milled on an optimized milling machine with milling cycles adapted for the fabrication of precision-fit restorations with thin edges.

**Keywords:** *bite raising, CAD/CAM, complex rehabilitation, high-performance composite, non-invasive, ultra-thin occlusal veneers, virtual articulation*

a Dr. med. dent. Gabriel Bosch  
b Dr. med. dent. Andreas Ender  
c Prof. Dr. Dr. med. dent. Albert Mehl

alle:  
Abteilung für Computergestützte Restaurative Zahnmedizin, Klinik für Präventivzahnmedizin, Parodontologie und Kariologie, Universität Zürich, Schweiz

## Introduction

As more and more patients today retain all or some of their natural teeth until old age, the tooth structure has to remain functional over an increasingly long period of service. Therefore, tooth wear occurring in the form of abrasion, attrition, and erosion is a problem of increasing relevance. Even in people without parafunctional habits, this may result in a visible loss of tooth structure by middle age. Extensive abrasion and erosion damage and defects are not uncommon.<sup>1,2</sup> The most common approach to rehabilitating these patients, which was still frequently described in case reports until a few years ago, was to place full crowns on the eroded teeth.<sup>3-5</sup> However, full-crown placement sometimes involves a massive sacrifice of tooth structure, depending on the amount of occlusal space available.<sup>6,7</sup> The planning and execution of such an approach is a complex treatment process comprising many individual steps, carried out in both the dental practice and the dental laboratory. Today, the use of full crowns is viewed more and more critically because of the extensive removal of tooth structure and the biological complications (pulp necrosis) associated with it.<sup>8,9</sup> More modern techniques call for minimally invasive adhesive techniques involving the fabrication of a wax-up, which is either used to manufacture indirect restorations or to serve as a starting point for splints designed for plastic reconstruction with composite.<sup>10,11</sup>

Thanks to modern computer-aided design and manufacturing (CAD/CAM) technologies, new dental restorative materials, and adhesive techniques, there are now more ways to perform prosthodontic rehabilitation in a steadily growing patient population adequately, gently, more efficiently, and more cost-effectively. One such modern full-mouth rehabilitation concept will be demonstrated in the following case report.

## Case report

The patient, a 47-year-old male, presented at our dental clinic with increasing pain and hypersensitivity in multiple teeth, and general dissatisfaction with the esthetics of his teeth. The diagnostic evaluation showed insufficient fillings, tooth decay, and chipping of the enamel on teeth 12, 11, 21, 23, 27, 36, and 46, as well as apical foci on tooth 37, which had already received root canal treatment. Tooth 27 showed signs of pulpitis, with great percussion sensitivity and significantly increased cold sensitivity. Almost all of the

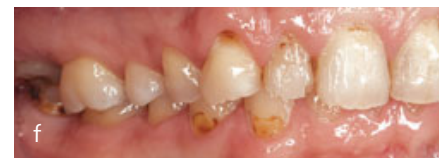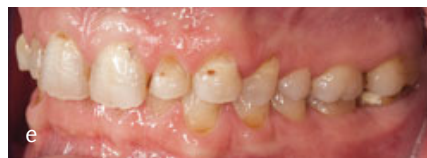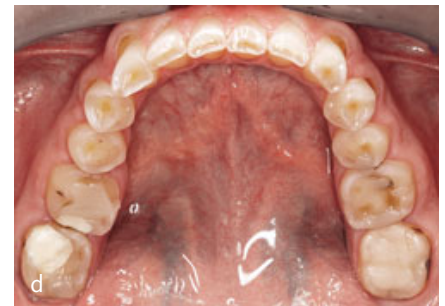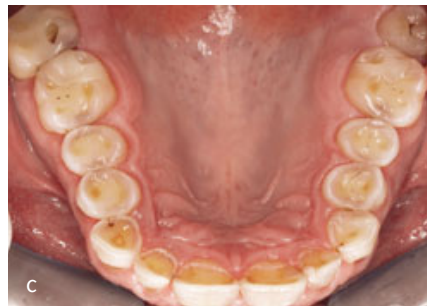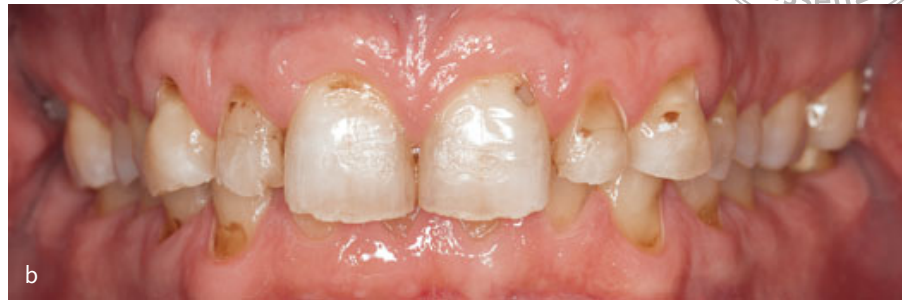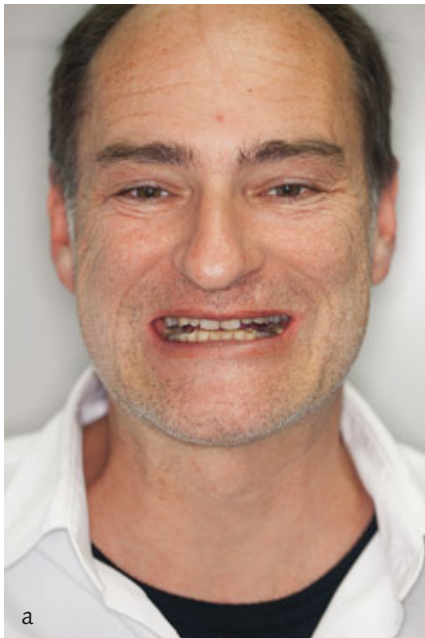## Einleitung

Viele Patienten sind heute immer häufiger bis ins hohe Alter voll- oder teilbezahnt. Die Zahnhartsubstanz muss über einen immer größeren Zeitrahmen funktionieren. Daher ist die Zahnabnutzung in Form von Abrasion, Attrition und Erosion ein an Relevanz zunehmendes Problem. Selbst bei Menschen ohne Parafunktionen ist der daraus resultierende Substanzverlust schon im mittleren Alter gut zu sehen. Abrasions- und Erosionsschäden mit größeren Defekten sind keine Seltenheit<sup>1,2</sup>. Die gebräuchlichste und noch vor wenigen Jahren häufig in Fallbeschreibungen gezeigte Therapie ist die Versorgung mit Vollkronen<sup>3-5</sup>. Dafür muss jedoch, je nach okklusalen Platzverhältnissen, zum Teil massiv Zahnhartsubstanz geopfert werden<sup>6,7</sup>. Die Planung und Durchführung einer solchen Therapie umfasst einen komplexen Behandlungsablauf mit vielen Einzelschritten sowohl in der Praxis als auch im zahntechnischen Labor. Vor allem die Präparation von Vollkronen wird aufgrund des starken Substanzabtrags mit ihren biologischen Komplikationen (beispielsweise Pulpanekrosen) zunehmend kritisch beurteilt<sup>8,9</sup>. Aktuellere Techniken beschreiben ein minimalinvasives adhäsives Vorgehen, welches über ein Wax-up geht, das entweder zur Herstellung indirekter Restaurationen verwendet wird, oder als Ausgangspunkt für Schienen zur plastischen Rekonstruktion mit Komposit dient<sup>10,11</sup>.

Dank moderner Techniken im Computer Aided Design und Computer Aided Manufacturing (CAD/CAM), neuen Materialien und der Adhäsivtechnik gibt es heute weitere Wege, um ein immer größer werdendes Patientengut adäquat, schonend, zeitsparend und kostengünstiger zu versorgen. Eine Möglichkeit einer solchen modernen Versorgung soll im folgenden Patientenbeispiel erörtert werden.

## Kasuistik

Der 47-jährige Patient stellte sich mit zunehmenden Schmerzen, Hypersensibilitäten an mehreren Zähnen und einer allgemeinen Unzufriedenheit über die Ästhetik seiner Zähne in der Zahnklinik vor. Bei der dentalen Befundung präsentierten sich insuffiziente Füllungen, Karies und abfrakturierte Schmelzbereiche an den Zähnen 12, 11, 21, 23, 27, 36 und 46 sowie die apikale Beherdung eines bereits wurzelkanalbehandelten Zahnes 37. Zahn 27 zeigte eine Pulpitis bei starker Perkussionsempfindlichkeit mit



**Figs 1a to f** Patient with severe dental erosion and dentin exposure.

**Abb. 1a bis f** Patient mit starken Erosionen und großflächig exponiertem Dentin.

deutlich erhöhter Sensibilität auf Kälte. Nahezu alle Zähne wiesen starke Abrasionen und Erosionen auf (okklusale, orale und vestibuläre Grad 2<sup>12</sup>) mit teils stark exponiertem Dentin (Abb. 1a bis f). Der Patient ist starker Raucher und gab an, dass er einen Reflux hatte und Parafunktionen aufwies. Gegen den Reflux nahm er zum Zeitpunkt der Befundung bereits Protonenpumpeninhibitoren. Anhand des tiefen Bisses und der starken Abnutzungserscheinungen war zu vermuten, dass der Patient bereits deutlich an okklusaler vertikaler Dimension (OVD) verloren hat. Es lagen keine kranio-mandibulären Dysfunktionen (CMD) vor. Studien zeigen, dass bei CMD-freien Patienten möglichst direkt mit festsitzenden Techniken gearbeitet werden sollte, da dies zu weniger Symptomen führt<sup>13</sup>. Moderate OVD-Änderungen bis zu 5 mm sind nicht schädlich für das mastikatorische System<sup>14-19</sup>.

### Vorbereitungsphase

Dem Patienten wurden nach einer professionellen Zahnreinigung ausführliche Instruktionen für seine Mundhygiene gegeben. Die insuffizienten Füllungen an den Zäh-

teeth were severely abraded and eroded (occlusal, lingual, and vestibular grade 2<sup>12</sup>) and some showed severe dentin exposure (Figs 1a to f). The patient stated that he was a heavy smoker with parafunctional habits and reflux. At the time of evaluation, he was already taking proton pump inhibitors for reflux. Based on the findings of deep bite and severe abrasion, it can be assumed that the patient already had a significant loss of occlusal vertical dimension (OVD). He was negative for temporomandibular dysfunction (TMD). Studies suggest that fixed restorations should be used to increase the OVD in TMD-free patients whenever possible because this results in fewer symptoms.<sup>13</sup> Moderate increases in OVD of up to 5 mm are not detrimental to the masticatory system.<sup>14-19</sup>

### Preparatory phase

After professional tooth cleaning, the patient received detailed oral hygiene instructions. The insufficient fillings in teeth 12, 11, 21, 23, 36, 46, and 47 were replaced, root canal treatment was performed on tooth 27, and the insufficient root canal filling in tooth 37 was revised.



## Planning phase

The tooth shades were determined, portrait photographs taken, and full-arch intraoral scans made (Cerec Omnicam, using inLab 4.3.1 software, Sirona) (Fig 2). For bite registration, virtual models of the maxilla and mandible in habitual occlusion were created with Buccal Bite and articulated by means of average-value articulation. To check the virtual occlusion, intraoral photographs were made of the occlusal surfaces of the arches marked with articulating paper. The digital models were imported to the CAD software (inLab 4.3.1 Sirona). The virtual occlusion was then checked with the previous intraoral photographs and corrected where necessary (Fig 3). Next, the functionally generated paths of the mandibular arch were calculated using the Virtual Articulator function. The functional analysis showed that the envelope of motion of the virtually computed functionally generated paths correlated precisely with the occlusal guidance surfaces (Figs 4a and b). The virtual articulator is a fully adjustable articulator. Based on tooth contact data, it calculates all possible guidance positions for the teeth of one arch relative to the opposing dentition, and generates two envelopes as a functionally generated path for both the maxillary and mandibular jaws. This tool allows the user to quickly register and visualize the entire range of contact movements of occlusion.

Any changes in the OVD should be made based on the esthetic and restorative needs of the individual patient.<sup>13,20</sup> To determine which OVD changes were needed for a successful functional and esthetic result, teeth 11 and 41 were reconstructed at the assumed intact length, and the resulting overbite was measured and determined to be 6 mm. In the literature, the normal degree of overbite is reported to be 1 to 3 mm.<sup>21</sup> The patient's overbite, with restorations, was reduced to 3 mm by lowering the mandible, ie, by raising the OVD to 3 mm using the pen tool for cropping (Figs 5a and b). The Smile Design function was then used to make a setup of the anterior teeth according to the esthetic criteria of the 60 LADA Rule, as described by Bandel.<sup>22</sup> Palatal veneers were fabricated for the anterior maxillary teeth, and buccal veneers for the anterior mandibular teeth (Fig 6).

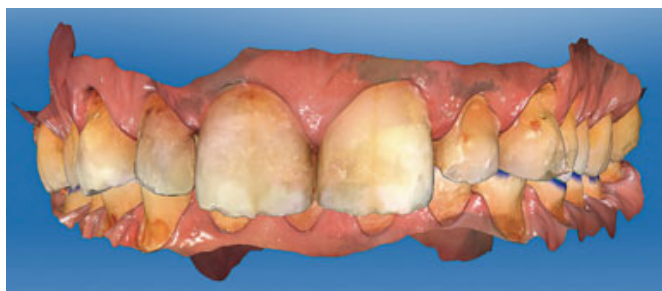With the Smile Design function, reference points on a portrait photograph of the patient were defined on a 3D avatar image and matched with points on the jaw models. The advantage of this is that extraoral characteristics such as the bipupillary line, smile line or facial asymmetry can be related to the restorations, and the occlusal plane can be better assessed with respect to the skull.

nen 12, 11, 21, 23, 36, 46, 47 wurden ausgetauscht. Am Zahn 27 wurde eine Wurzelkanalbehandlung durchgeführt. Die insuffiziente Wurzelfüllung am Zahn 37 wurde revidiert.

## Planungsphase

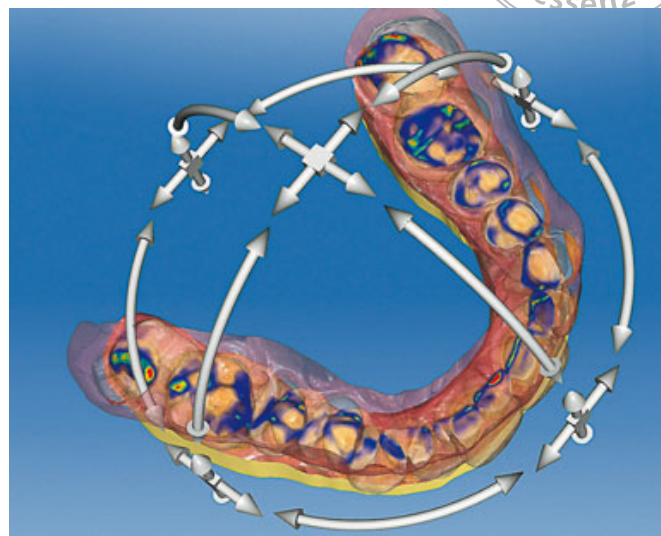
Es erfolgten die Farbnahme und Porträtaufnahmen und es wurden Ganzkieferintraoralscans angefertigt (Cerec Omnicam 4.3.1, Sirona, Bensheim [Abb. 2]). Der Biss wurde in habitueller Interkuspitation mit dem Bukkalbiss genommen und die Modelle mittelwertig einartikuliert. Zur Kontrolle der virtuellen Okklusion wurden Intraoralfotografien der unter Verwendung von Okklusionspapier angefärbten Okklusion angefertigt. Die digitalen Modelle wurden in eine CAD-Software importiert (inLab 4.3.1, Sirona). Dort wurde eine Kontrolle der virtuellen Okklusion mit den vorher angefertigten Intraoralaufnahmen vorgenommen und die Bisslage entsprechend korrigiert (Abb. 3). Jetzt wurden die Bewegungsbahnen des Unterkiefers über die Funktion „Virtueller Artikulator“ berechnet. In der Funktionsanalyse zeigte sich, dass die Einhüllende der virtuell berechneten Bewegungsbahnen exakt mit den Führungsflächen der Zähne korrelierte (Abb. 4a und b). Der virtuelle Artikulator ist ein volljustierbarer Artikulator. Er berechnet auf Basis der Zahnkontakte vom Ober- zum Unterkiefermodell die Funktionsbewegungen und stellt unter anderem alle möglichen Kieferpositionen relativ gesehen zum jeweiligen Gegenkiefer in Einhüllenden als Funktionsregistrare dar. Mit diesem Tool lässt sich schnell und visuell eindeutig das gesamte auf Kontakt laufende Bewegungsspektrum der Kiefer erfassen.

OVD-Änderungen sollten anhand der ästhetischen und restaurationsbezogenen Ansprüche bestimmt werden<sup>13,20</sup>. Zur Festlegung der nötigen OVD-Änderung für ein funktionelles und ästhetisch gutes Ergebnis wurden die Zähne 11 und 41 in zunehmender unversehrter Länge wieder rekonstruiert und der daraus resultierende Overbite gemessen, der nun bei 6 mm lag. Ein normaler Overbite wird in der Literatur mit 1 bis 3 mm angegeben<sup>21</sup>. Durch Absenken des Unterkiefers beziehungsweise Anheben der OVD um 3 mm mit dem Tool „Stützstift“ wurde der Overbite mitsamt den Restaurationen auf 3 mm reduziert (Abb. 5a und b). Mithilfe des Smile Design Tools (inLab 4.3.1) wurden alle Frontzähne nach ästhetischen Merkmalen anhand der „60-Lada-Regel“ nach Bandel aufgestellt<sup>22</sup>. In der Oberkieferfront wurden palatinale Veneers und in der Unterkieferfront bukkale Veneers konstruiert (Abb. 6).



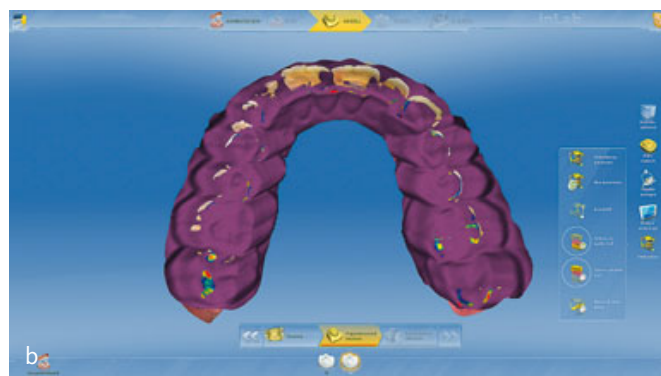
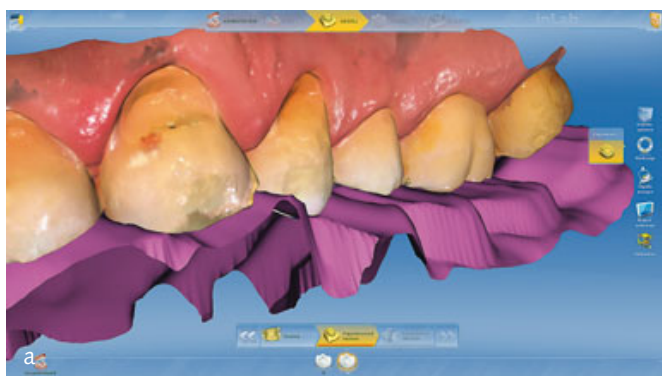
**Fig 2** Full-arch scan made with an intraoral scanner.

**Abb. 2** Intraoraler Ganzkieferscan.



**Fig 3** Readjustment of occlusal position using inLab.

**Abb. 3** Nachjustieren der Bisslage in inLab.

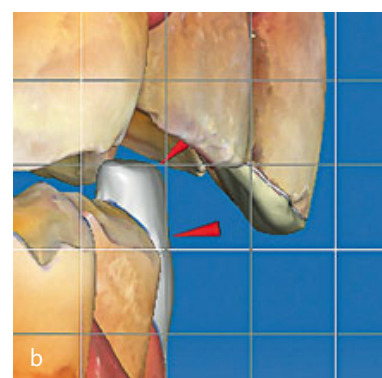
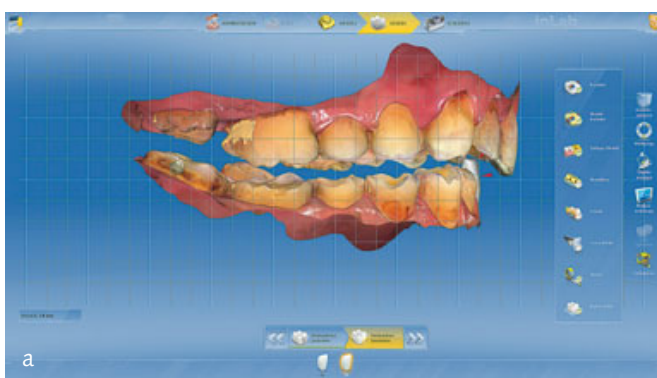


**Figs 4a and b** Virtual function bite registration runs along the abrasion facets.

**Abb. 4a und b** Das virtuelle Funktionsbissregistrat läuft entlang der Schliiffacetten.

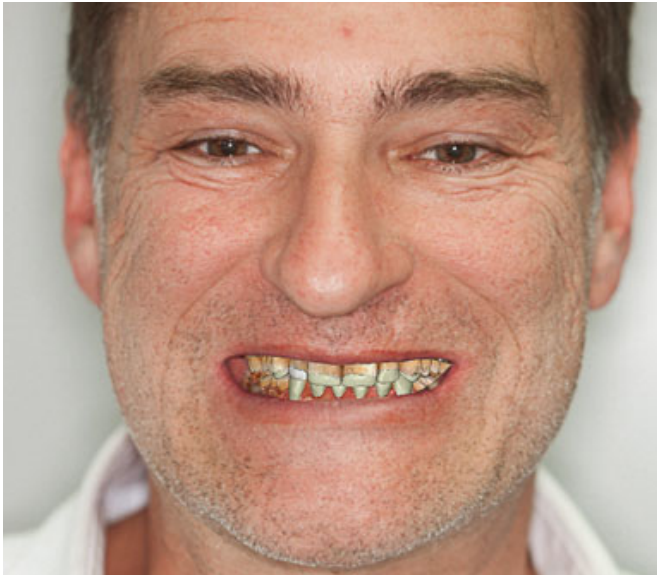**Figs 5a and b**  
 Determination of the required change in OVD, based on overbite.

**Abb. 5a und b**  
 Evaluierung der notwendigen OVD-Änderung anhand des Overbites.




Mit dem Smile Design Tool lässt sich ein Porträtfoto des Patienten auf einen 3-D-Avatar rechnen und dieses mit den Kiefermodellen matchen. So können extraorale

Erosion and abrasion patients often have uneven loss of tooth structure and a non-uniform distribution of compensatory extrusive movements of antagonists and agonists.



**Fig 6** Setup of the anterior teeth made using Smile Design.

**Abb. 6** Aufstellung der Frontzähne mit Smile Design.



**Fig 7** Alignment of the new occlusal plane over the lip/smile line, and setup of the posterior teeth using Smile Design.

**Abb. 7** Orientierung der neuen Okklusionsebene anhand des Smile Designs über die Lippenlachlinie, Aufstellung der Seitenzähne.

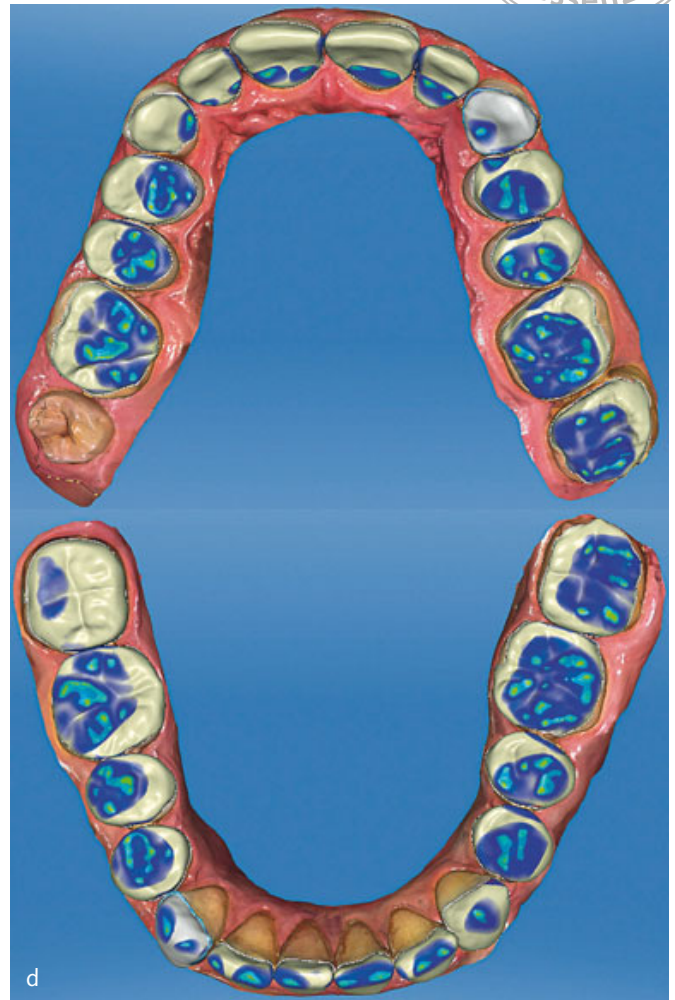
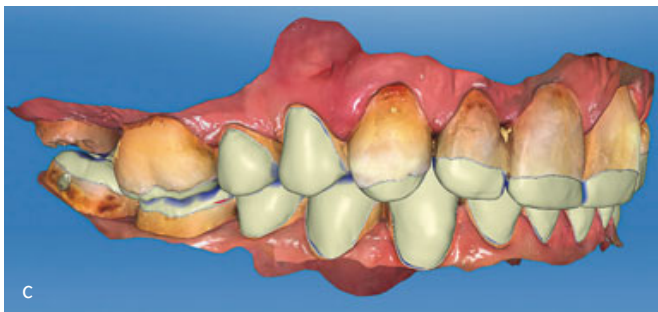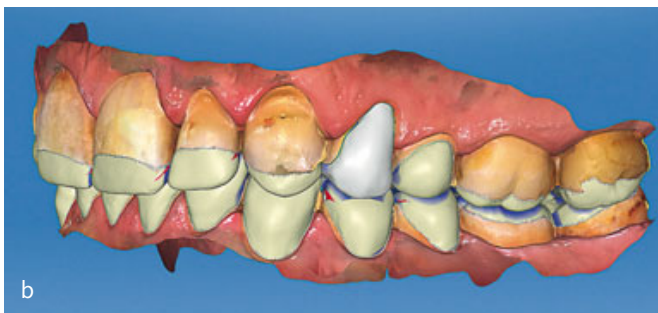
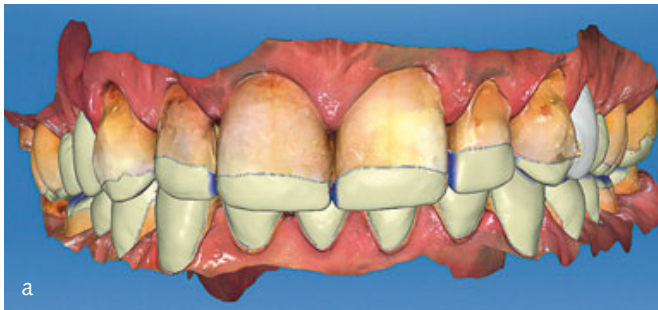
The restorations should not be centered in the gained interocclusal space, but individually distributed so as to optimally correct the position of the occlusal plane, which may be shifted or slanted.<sup>20</sup> For good esthetics and function, Smile Design was used to design the maxillary premolar following the lip/smile line, and to adjust the remaining teeth to this height (Fig 7). The extent of restoration is highly individual and dependent on the unique defects, wear facets, and occlusal positions. Restorations were designed using the Biogeneric Individual design mode, and individually adapted to the occlusal plane with the positioning tool. The Anatomic and Circular shaping tools were utilized to create fissure lines that were as flat as possible, and to make the edges of the restorations thin and tapering (Figs 8a to d). The minimum thickness of the restorations was no less than 100  $\mu\text{m}$ . Studies suggest that ultrathin composite restorations are clinically sufficient for the treatment of dental erosion.<sup>23,24</sup> Canine guidance was established to protect the posterior teeth.<sup>13</sup>

Non-prep veneers were milled on a 5-axis milling machine (CORiTEC 450i, imes-icore) with milling software (DS CAM, Dental Softworks) especially designed for ultrathin veneers (Figs 9 and 10). Palatal veneers (12 to 22) and the posterior restorations were milled from

Merkmale wie Bipupillarlinie, Lachlinie oder Gesichtssymmetrien auf die Restaurationen bezogen werden und die Okklusionsebene lässt sich schädelbezüglich besser einschätzen.

Bei Erosions- und Abrasionspatienten kommt es häufig zu ungleichmäßigem Zahnhartsubstanzverlust und auch zu ungleichmäßig verteilten kompensierenden Extrusionsbewegungen von Antagonist und Agonist. Die Restaurationen sollten den gewonnenen interokklusalen Platz nicht mittig, sondern individuell aufteilen, um die meist verschobene oder schräge Okklusionsebene zu korrigieren<sup>20</sup>. Für eine gute Ästhetik und Funktion wurden mithilfe des Smile Designs (der Lippenlachlinie folgend) die Oberkieferprämolaren aufgestellt und die restlichen Seitenzähne an diese Höhe angepasst (Abb. 7). Die Ausdehnung der einzelnen Restaurationen ist sehr individuell und stark orientiert an den Defekten und Schliiffacetten sowie an der Stellung der Zähne. Die Restaurationen wurden mit der Option „Biogenerik individuell“ berechnet und einzeln mit dem „Positionieren Tool“ an die Okklusionsebene angepasst. Mit dem „Anatomisch und kreisförmig gestalten Tool“ wurde das Fissurenrelief möglichst flach und die Ränder dünn auslaufend gestaltet (Abb. 8a bis d). Lokal hatten die Restaurationen minimal bis zu 100  $\mu\text{m}$  Schicht-






**Figs 8a to d** Complete computer-planned full-arch rehabilitation.  
**Abb. 8a bis d** Komplette berechnete Ganzkieferrehabilitation.

stärke. Studien weisen darauf hin, dass ultradünne Kompositrestaurationen klinisch suffiziente Versorgung darstellen<sup>23,24</sup>. Zum Schutz der Seitenzähne wurde eine Eckzahnführung aufgestellt<sup>13</sup>.

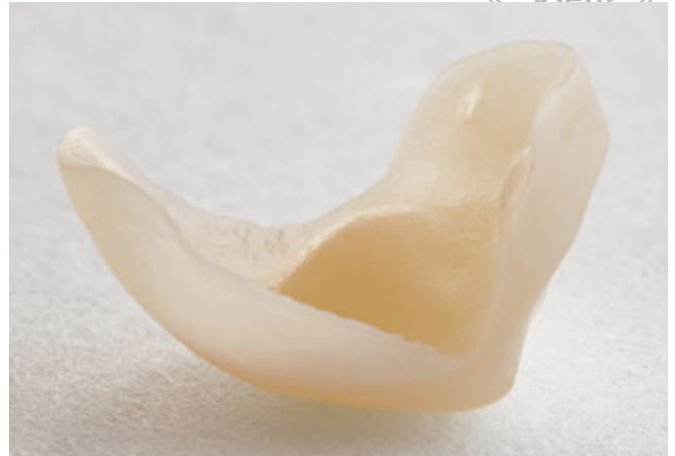Die Non-Prep-Restaurationen wurden auf einer 5-Achs-Schleifmaschine (CORiTEC 450i, Imes-Icore, Eiterfeld) mit speziell angepassten Schleifbahnen (DS-Cam, Dental Softworks, Wahlsburg) für ultradünne Restaurationen ausgeschliffen (Abb. 9 und 10). Die Palatinalveneers in Regio 12 bis 22 und die Seitenzahnrestaurationen wurden aus Hochleistungskomposit (Lava Ultimate, 3M Espe, Neuss) ausgeschliffen. Die Eckzähne und die Unterkieferfront wurden aus Gründen der Ästhetik und für eine möglichst abrasionsstabile Führung aus Glas-keramik (Empress CAD Multi, Ivoclar Vivadent, Schaan,

high-performance composite material (Lava Ultimate, 3M ESPE). For esthetic reasons and for maximum abrasion resistance, the canine and mandibular anterior restorations were milled from glass-ceramic material (Empress CAD Multi, Ivoclar Vivadent). Studies have shown that direct composite restorations used to increase the vertical dimension of occlusion demonstrate good clinical performance.<sup>11,25</sup> The failure rates of posterior direct composites showed no significant differences when compared to those of ceramic restorations.<sup>26-28</sup> As they are industrially manufactured, CAD/CAM high-performance composites are superior to composites for direct plastic composite fillings.<sup>29</sup> When placing non-prep restorations, optimal primary fit is essential because these restorations do not have a shape conducive to macromechanical retention. The



**Fig 9** CAD/CAM composite blocks loaded in the milling machine.

**Abb. 9** In der Schleifmaschine eingespannte Kompositblöcke.



**Fig 10** Milled restoration with thin edges.

**Abb. 10** Ausgeschliffenes Werkstück mit dünn auslaufenden Rändern.

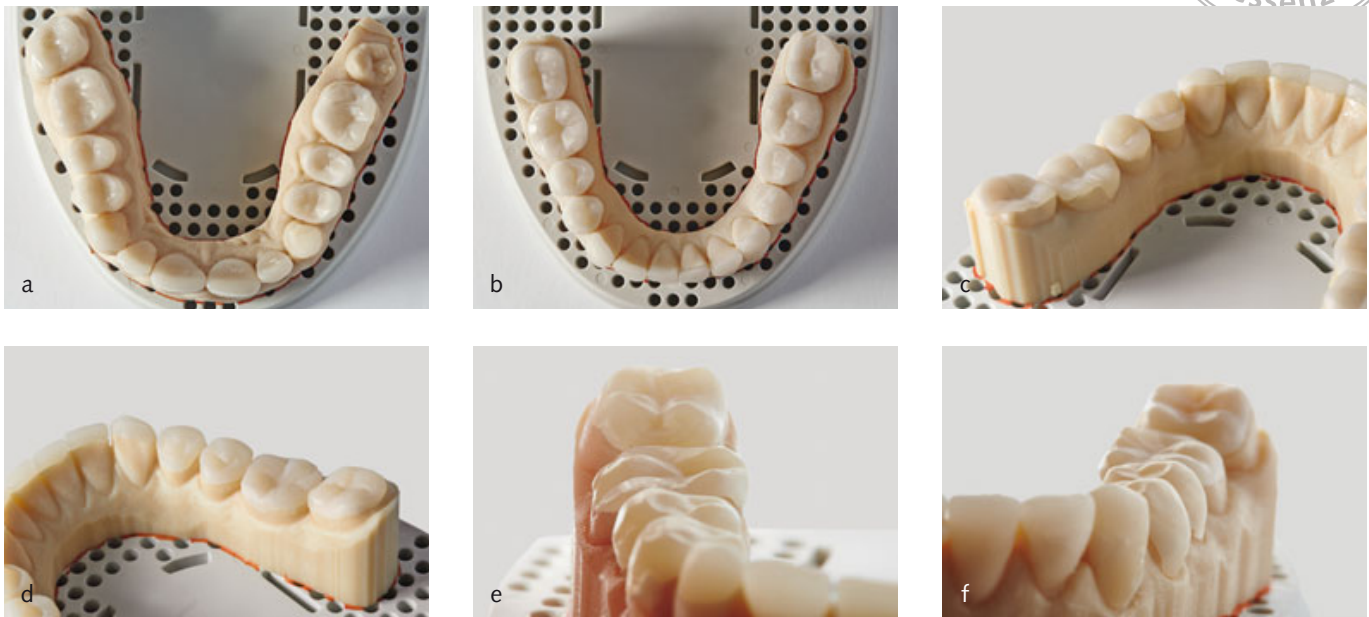
technical possibilities of CAD/CAM milling systems make it possible to produce shapes of complex geometry for optimal accuracy of fit. Special grinding tools (CORiTEC glass ceramics, imes-icore), available in 2.5 mm, 1 mm, and 0.6 mm diameters, were used for this purpose. The 5-axes simultaneous processing mode was used for optimal machining of acute angles, thin edges, and steep walls in the fine finishing process. To get a better impression and for greater ease of handling, physical models of the virtual models were created by rapid prototyping (infiniDent, Sirona) (Figs 11a to f). The try-in of the models showed that the restorations would accurately fit and seat without manual adjustment of the interior surfaces.

### Restorative phase

The restorations were placed in two directly consecutive sessions. The composite restorations and existing intraoral fillings were sandblasted. CoJet sand was used to ensure that sandblasting did not damage the restorations, which in some parts only had a thickness of a few 100  $\mu\text{m}$ . Aluminum oxide of 50  $\mu\text{m}$  is too abrasive for such delicate restorations. The ceramic restorations were etched with hydrofluoric acid. Eroded dentin was gently roughened with a diamond<sup>30</sup> and the enamel was selectively etched. Adhesive conditioning of tooth structure and restorative material

Liechtenstein) ausgeschliffen. OVD-Hebungen mit direkten plastischen Kompositen zeigten gute klinische Ergebnisse<sup>25,11</sup>. Die Misserfolgsquoten von posterioren direkten Kompositrestaurationen wiesen keine signifikanten Unterschiede im Vergleich zu Keramikrestaurationen auf<sup>26-28</sup>. CAD/CAM-Hochleistungskomposite sind durch ihre industrielle Produktion den direkten plastischen Füllungskompositen qualitativ überlegen<sup>29</sup>. Für die Insertion von Non-Prep-Restaurationen, die zudem eine makromechanische Retentionsform aufwiesen, war eine optimale Primärpassung erforderlich. Mit den technischen Möglichkeiten von CAD/CAM-Schleifmaschinen ist es möglich, diese komplexen geometrischen Formen mit einer optimalen Passgenauigkeit zu fertigen. Hierfür wurden Schleifergeometrien mit 2,5 mm, 1 mm und 0,6 mm Durchmesser verwendet (CORiTEC glass ceramics, Imes-Icore). Für eine optimale Ausarbeitung von engen Winkeln, dünn auslaufenden Randbereichen und steilen Wänden wurden beim Feinschliffprozess die Schleifbahnen 5-Achs-simultan berechnet. Für eine bessere Übersicht und ein einfacheres Handling wurden die virtuellen Modelle per Rapid Prototyping (infiniDent, Sirona) ausgedruckt (Abb. 11a bis f). Die Anprobe auf den Modellen verdeutlichte die Passung und den definierten Sitz der Restauration ohne manuelle Nacharbeitung der Innenflächen.





**Figs 11a to f** Milled ultrathin non-prep restorations on the 3D printed models.

**Abb. 11a bis f** Ausgeschliffene ultradünne Non-Prep-Restaurationen auf den gedruckten Modellen.

## Restaurationsphase

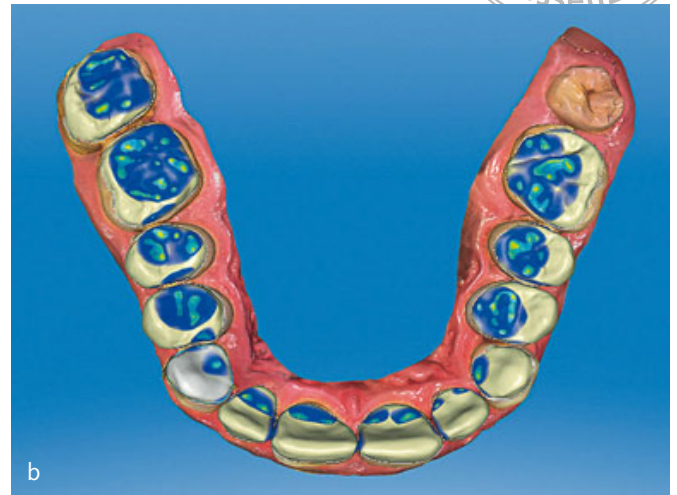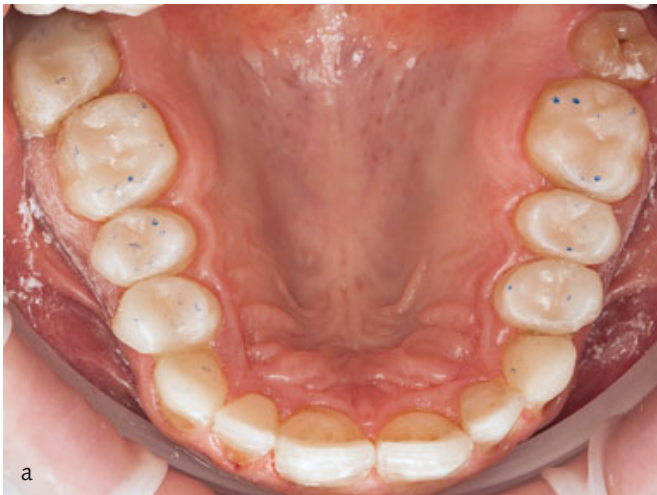
Die Restaurationen wurden in zwei direkt aufeinanderfolgenden Sitzungen eingesetzt. Die Kompositrestaurationen und eventuell vorhandene intraorale Füllungen wurden sandgestrahlt. Da die Restaurationen zum Teil wenige 100 µm dünn sind und kein Schaden gesetzt werden sollte, wurde hierfür 30 µm Beschichtungsstrahlmittel (CoJet Sand, 3M Espe) verwendet. 50 µm Aluminiumoxid war in diesem Fall zu abrasiv. Die Keramikrestaurationen wurden mit Flusssäure geätzt, erodiertes Dentin vorsichtig mit einem Diamanten aufgeraut<sup>30</sup> und der Zahnschmelz selektiv geätzt. Die adhäsive Konditionierung von Zahnhartsubstanz und Restaurationsmaterial erfolgte mit einem Einflaschenuniversaladhäsiv (Scotchbond Universal Adhesive, 3M Espe). Die Zähne wurden mit Matrizen separiert und zwei bis drei Restaurationen jeweils gleichzeitig mit dualhärtendem Komposit (RelyX Ultimate TR, 3M Espe) eingesetzt.

Die statische und dynamische Okklusion musste minimal korrigiert werden (Abb. 12). Für eine bessere Ästhetik wurden in einer weiteren Sitzung die Zähne 13 bis 33 im Sinne der „Sandwich-Technik“<sup>31</sup> von bukkal mit Glaskeramikveneers (Empress CAD Multi, Ivoclar Vivadent) versorgt (Abb. 13a bis d). Um für diese Veneers Schichtstärken von 600 µm zu erreichen, wurde minimal die bukkale Facette der Zähne präpariert. Der Patient konnte sich in

was carried out using a one-bottle universal adhesive (Scotchbond Universal Adhesive, 3M ESPE). The teeth were separated with matrices, and two to three restorations at a time were cemented with dual-cure adhesive resin cement (RelyX Ultimate TR, 3M ESPE).

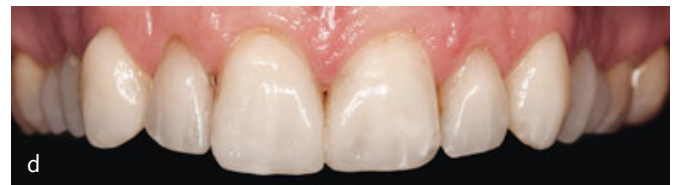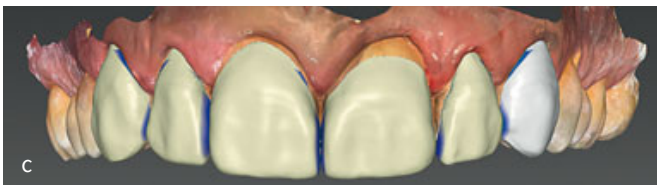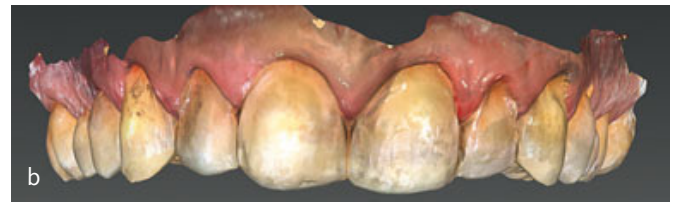
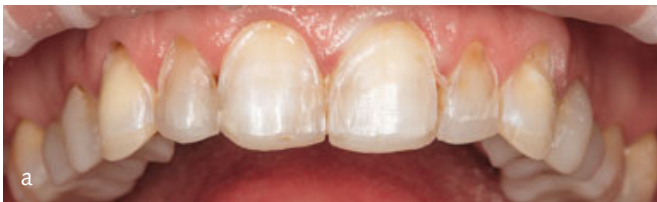It was only necessary to make minimal adjustments with the teeth in static and dynamic occlusion (Figs 12a and b). For improved esthetics, glass-ceramic veneers made of IPS Empress CAD Multi (Ivoclar Vivadent) were placed on the buccal surfaces of teeth 13 to 33 in another session using the “sandwich technique”<sup>31</sup> (Figs 13a to d). To allow for veneers with a layer thickness of 600 µm, the buccal surfaces of the teeth were minimally prepared. The patient was able to adjust to the new bite position quickly and without any complications (Figs 14a to f and 15a to g).

After bite raising, the patient continued to show signs of parafunctional activity (bruxism), of which he was unaware. The newly established canine guidance had probably resulted in local overload on the mandibular veneers (33 and 43). The affected teeth started to show horizontal cracks in the middle third of the teeth soon after placement, despite their 1-mm thickness. Therefore, these restorations were replaced with more solid veneers made of lithium disilicate ceramic (e.max CAD, Ivoclar Vivadent) using BioCopy.



**Figs 12a and b** Result following insertion after minimal grinding (a) and digitally computed target occlusion (b). The green dots on the CAD data indicate the occlusal contacts.

**Abb. 12a und b** Situation nach dem Einsetzen mit minimalem Einschleifen (a), digital berechnete und angestrebte Okklusion (b). Die grünen Punkte auf den CAD-Daten kennzeichnen die Okklusionskontakte.



**Figs 13a to d** Veneers for restoration of the maxillary anterior teeth. Preparation (a); intraoral scan (b); digital planning (c); view after placement (d).

**Abb. 13a bis d** Veneerversorgung der Oberkieferfront. Präparation (a), Intraoralscan (b), digitale Planung (c), Situation nach dem Einsetzen (d).

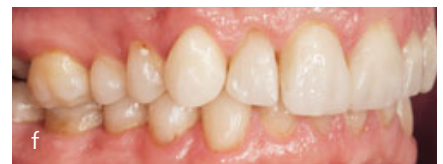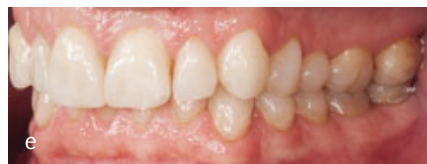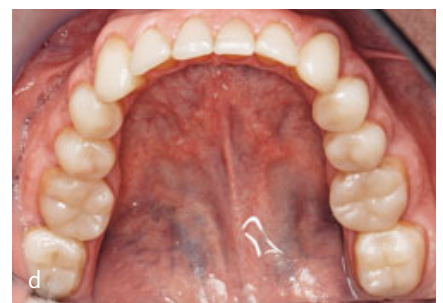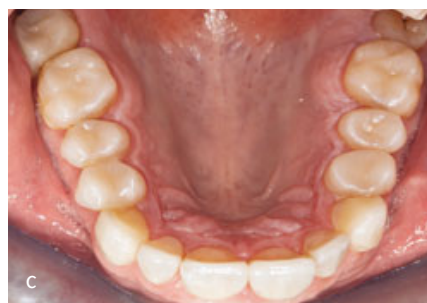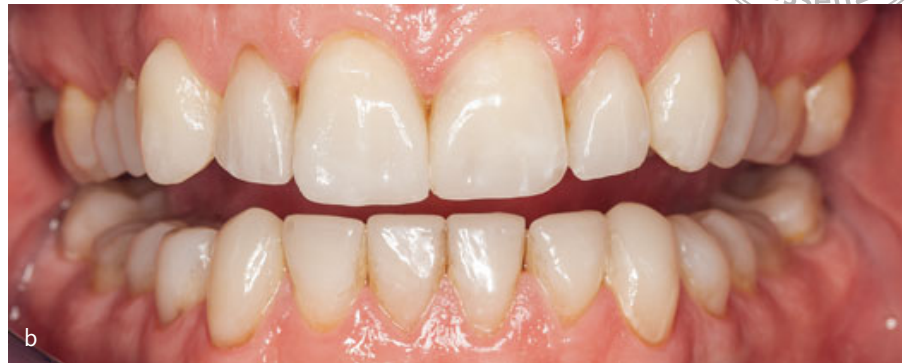### Follow-up phase

Full-arch scans were made at regular intervals and checked for abrasion using special diagnostic software (OraCheck, Cyfex). As a protective measure, the patient received a Michigan splint, manufactured based on the final control scan using CAD software (exocad, exocad).

kurzer Zeit ohne Komplikationen an die neue Bisslage gewöhnen (Abb. 14a bis f, 15a bis g).

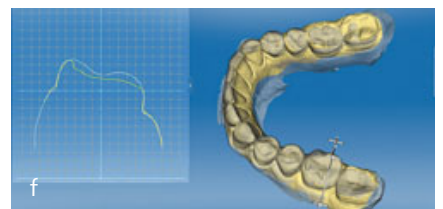
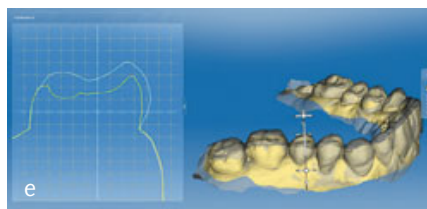
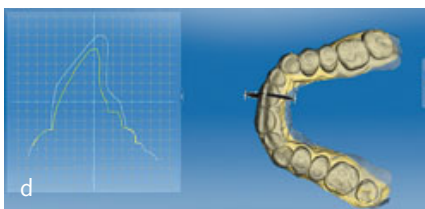
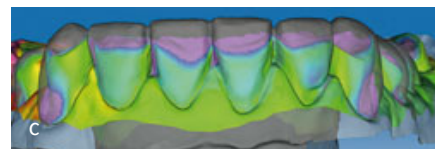
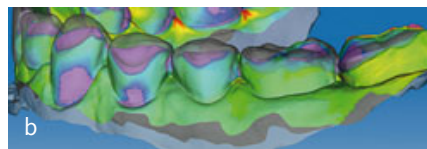
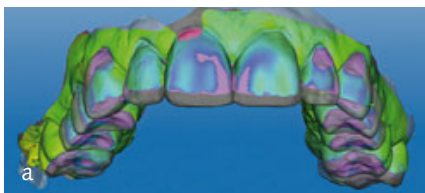
Der Patient zeigte auch nach der Bisshebung, ohne dies selbst wahrzunehmen, weiterhin Parafunktionen im Sinne von Bruxismus. Die neu eingestellte Eckzahnführung führte wahrscheinlich zu einer lokalen Überlastung der Unterkieferveneers (Zähne 33 und 43), da diese schon nach kurzer Zeit trotz einer Schichtstärke von 1 mm horizontale Risse im mittleren Zahndrittel aufwies. Deshalb





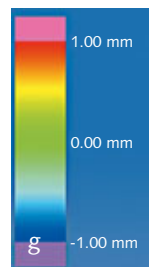
**Figs 14a to f** Post-treatment photographs.

**Abb. 14a bis f** Abschlussbilder.



**Figs 15a to g** OraCheck superimposition results before and after bite raising. Color-coded representation of the differences between the superimposed surfaces (a to c); cross-sectional images showing the restoration layer thicknesses before (yellow) and after (white) bite raising (d to f); color-coded representation of the differences before and after treatment: blue:  $\leq 1$  mm increase, purple:  $> 1$  mm increase, green: no change, red:  $\leq 1$  mm decrease (g).

**Abb. 15a bis g** OraCheck-Überlagerung vor und nach der Bisshhebung. Farbcodierte Differenzbilder (a bis c). Schnittbilder zur Darstellung der Restaurationsschichtstärken; Gelb: Ausgangssituation, Weiß: Situation nach Bisshhebung (d bis f). Farbcodierung der Differenzbilder: Blau: Zunahme bis 1 mm, Lila: Zunahme über 1 mm, Grün: keine Veränderung; Rot: Abnahme bis 1 mm (g).





## Discussion

The treatment concept presented here is versatile and leaves plenty of room for variation. The process can also be reversed. In cases where several old restorations need to be replaced, the occlusal vertical dimension can first be carried out in the existing situation. Provisional occlusal veneers are then bonded to the insufficiently restored teeth in the initial phase. After several weeks' wearing time and bite adjustment, the insufficient restorations are removed, along with the provisional veneers, and replaced with monolithic final restorations made using BioCopy. Use of the BioCopy procedure in conjunction with the Cerec software can be very advantageous. With the digital techniques available today it is possible to easily replace and optimize individual teeth. This leaves the dentist many possibilities for later restorative work.

Study data<sup>23,32</sup> suggest that restorations made of ultrathin composite resin demonstrate good clinical performance, and that meticulous adhesive bonding of CAD/CAM composites results in high bond strength.<sup>33</sup> With the optimized milling algorithms and leaner-geometry grinding instruments available today, a high accuracy of fit can be achieved when milling CAD/CAM composite restorations, even those with ultrathin layer thicknesses. This makes it possible to obtain excellent primary fit in the patient's mouth.

As composite also offers the advantage of high elasticity, it may be able to act as a stress absorber in patients with parafunctional habits. However, the abrasion characteristics of composite on composite compared to those of ceramic on ceramic have yet to be determined in future studies.

More accurate assessment of possible parafunctional habits in the context of the diagnostic work-up would be useful. More and more digital jaw motion analysis systems (eg, Zebris, Sicat Function) are available for this purpose today. However, the integration of these systems in the treatment process must be simplified in the future. Precise parafunctional diagnosis before and after treatment would help to determine whether a patient's parafunctional habits persist after full-mouth rehabilitation and, if so, to fabricate splints to protect the occlusion as needed.

In light of the new dental restorative materials and CAD/CAM technologies available, approaches to treating loss of vertical dimension of occlusion should be rethought, and non-prep restorations should be used in these patients so as to protect their teeth from further damage.

wurden diese Restaurationen mit einer festeren Lithium-Disilikat-Keramik (e.max CAD, Ivoclar Vivadent) per „Biokopie-Funktion“ ausgetauscht.

### Nachsorgephase

In regelmäßigen Abständen wurden Ganzkieferscans angefertigt und mit einer speziellen Diagnosesoftware (OraCheck, Cyfex, Zürich, Schweiz) die Abrasionen kontrolliert. Der Patient bekam zum Schutz eine Michigan-Schiene, angefertigt in einer CAD-Software (exocad, exocad GmbH, Darmstadt) basierend auf den Abschlusskontrollscans.

### Diskussion

Die hier vorgestellte Technik ist vielseitig und lässt reichlich Freiraum für Variationen. Der Prozess kann beispielsweise auch umgekehrt werden. In Fällen, bei denen viele alte Restaurationen ausgetauscht werden müssen, kann zuerst auf der bestehenden Situation eine Anhebung der OVD erfolgen. In diesem Fall werden zuerst provisorische okklusale Veneers auf die insuffizient versorgten Zähne aufgeklebt. Nach mehreren Wochen Tragezeit und Optimierung der Bisslage werden die insuffizienten Restaurationen mitsamt den provisorischen Veneers per „Biokopie-Funktion“ jeweils aus einem monolithischen Werkstück zu definitiven Restaurationen ausgetauscht. Hierbei kann im Rahmen der Cerec Software die „Biokopie Funktion“ sehr vorteilhaft angewendet werden. Durch die digitalen Techniken, die uns heute zur Verfügung stehen, können leicht Einzelzähne ausgetauscht und optimiert werden, so bleiben dem Zahnarzt viele Möglichkeiten der Weiterversorgung.

Die Studienlage deutet darauf hin, dass Komposit in diesen dünnen Schichtstärken klinisch funktioniert<sup>23,32</sup> und, dass das sorgfältig ausgeführte adhäsive Verkleben von CAD/CAM-Kompositen mit guten Haftwerten resultiert<sup>33</sup>. Mit optimierten Schleifalgorithmen und schlanker Geometrie der Schleifkörper lassen sich Restaurationen mit einer hohen Genauigkeit (auch bei extrem dünner Schichtstärke) ausschleifen, die intraoral am Patienten eine sehr gute Primärpassung zeigen.

Komposit birgt einen weiteren Vorteil der hohen Elastizität und kann als möglicher Stressabsorber bei Patienten mit Parafunktionen dienen. Wie sich die Abrasion von Komposit auf Komposit im Vergleich zu Keramik auf Keramik darstellt, muss noch in weiteren Studien gezeigt werden.

Im Rahmen der Diagnostik ist eine genauere Abklärung eventueller Parafunktionen sinnvoll. Hierfür stehen heutzutage auch mehr und mehr digitale Systeme zur Bewegungsanalyse zur Verfügung (zebris Medical, Isny, Sicat Function, Sirona). Die Einbindung dieser Systeme in den Behandlungsablauf muss jedoch in der Zukunft vereinfacht werden. Um die Restaurationen – falls notwendig

– direkt mit Schienen zu schützen, wäre eine genaue Diagnostik vor und nach der Therapie auf weiterhin bestehende Parafunktionen sinnvoll.

Mit den neuen Materialien und CAD/CAM-Techniken sollte ein Umdenken stattfinden und Zähne geschützt werden, ohne sie vorher erst beschleifen und damit beschädigen zu müssen.

## References

- Bartlett DW, Blunt L, Smith BG. Measurement of tooth wear in patients with palatal erosions. *Br Dent J* 1997;182: 179–184.
- Edelhoff D, Beuer F, Schweiger J, Brix O, Stimmelmayer M, Guth JF. CAD/CAM-generated high-density polymer restorations for the pre-treatment of complex cases: a case report. *Quintessence Int* 2012;43:457–467.
- Kavoura V, Kourtis SG, Zoidis P, Andritsakis DP, Doukoudakis A. Full-mouth rehabilitation of a patient with bulimia nervosa. A case report. *Quintessence Int* 2005;36:501–510.
- Van Roekel NB. Gastroesophageal reflux disease, tooth erosion, and prosthodontic rehabilitation: a clinical report. *J Prosthodont* 2003;12:255–259.
- Bonilla ED, Luna O. Oral rehabilitation of a bulimic patient: a case report. *Quintessence Int* 2001;32:469–475.
- Edelhoff D, Sorensen JA. Tooth structure removal associated with various preparation designs for posterior teeth. *Int J Periodontics Restorative Dent* 2002;22:241–249.
- Edelhoff D, Sorensen JA. Tooth structure removal associated with various preparation designs for anterior teeth. *J Prosthet Dent* 2002;87:503–509.
- Kontakiotis EG, Filippatos CG, Stefopoulos S, Tzanetakakis GN. A prospective study of the incidence of asymptomatic pulp necrosis following crown preparation. *Int Endod J* 2015;48:512–517.
- Valderhaug J, Jokstad A, Ambjørnsen E, Norheim PW. Assessment of the periapical and clinical status of crowned teeth over 25 years. *J Dent* 1997;25:97–105.
- Grütter L, Vailati F. Full-mouth adhesive rehabilitation in case of severe dental erosion, a minimally invasive approach following the 3-step technique. *Eur J Esthet Dent* 2013;8:358–375.
- Attin T, Filli T, Imfeld C, Schmidlin PR. Composite vertical bite reconstructions in eroded dentitions after 5.5 years: a case series. *J Oral Rehabil* 2012;39:73–79.
- Lussi A. Dental erosion clinical diagnosis and case history taking. *Eur J Oral Sci* 1996;104:191–198.
- Abduo J, Lyons K. Clinical considerations for increasing occlusal vertical dimension: a review. *Aust Dent J* 2012;57:2–10.
- Rivera-Morales WC, Mohl ND. Relationship of occlusal vertical dimension to the health of the masticatory system. *J Prosthet Dent* 1991;65:547–553.
- Ormianer Z, Gross M. A 2-year follow-up of mandibular posture following an increase in occlusal vertical dimension beyond the clinical rest position with fixed restorations. *J Oral Rehabil* 1998;25:877–883.
- Ormianer Z, Palty A. Altered vertical dimension of occlusion: a comparative retrospective pilot study of tooth- and implant-supported restorations. *Int J Oral Maxillofac Implants* 2009;24:497–501.
- Gross MD, Ormianer Z. A preliminary study on the effect of occlusal vertical dimension increase on mandibular postural rest position. *Int J Prosthodont* 1994;7:216–226.
- Carlsson GE, Ingervall B, Kocak G. Effect of increasing vertical dimension on the masticatory system in subjects with natural teeth. *J Prosthet Dent* 1979;41:284–289.
- Dahl BL, Krogstad O. Long-term observations of an increased occlusal face height obtained by a combined orthodontic/prosthetic approach. *J Oral Rehabil* 1985;12:173–176.
- Vailati F, Belser UC. Full-mouth adhesive rehabilitation of a severely eroded dentition: the three-step technique. Part 1. *Eur J Esthet Dent* 2008;3:30–44.
- Fattahi H, Pakshir H, Afzali Baghdadabadi N, Shahian Jahromi S. Skeletal and dentoalveolar features in patients with deep overbite malocclusion. *J Dent (Tehran)* 2014;11:629–638.
- Bandel A. Modellieren statt Präparieren: Frontzahnästhetik mit Komposit. *ZWR* 2014;123:212–216.



23. Schlichting LH, Maia HP, Baratieri LN, Magne P. Novel-design ultrathin CAD/CAM composite resin and ceramic occlusal veneers for the treatment of severe dental erosion. *J Prosthet Dent* 2011;105:217–226.
24. Kunzelmann KH, Rösch P, Schäfer S. Fatigue testing of ultrathin occlusal veneers. EFCD Conseuro 2015.
25. Hamburger JT, Opdam NJ, Bronkhorst EM, Kreulen CM, Roeters JJ, Huysmans MC. Clinical performance of direct composite restorations for treatment of severe tooth wear. *J Adhes Dent* 2011;13:585–593.
26. Hickel R, Manhart J. Longevity of restorations in posterior teeth and reasons for failure. *J Adhes Dent* 2001;3:45–64.
27. Dietschi D, Argente A. A comprehensive and conservative approach for the restoration of abrasion and erosion. Part I: concepts and clinical rationale for early intervention using adhesive techniques. *Eur J Esthet Dent* 2011;6:20–33.
28. Manhart J, Chen H, Hamm G, Hickel R. Buonocore Memorial Lecture. Review of the clinical survival of direct and indirect restorations in posterior teeth of the permanent dentition. *Oper Dent* 2004;29:481–508.
29. Koksai T, Dikbas I, Kazaoglu E. Alternative restorative approach for treatment of patient with extremely worn dentition. *N Y State Dent J* 2009;75:52–55.
30. Zimmerli B, De Munck J, Lussi A, Lambrechts P, Van Meerbeek B. Long-term bonding to eroded dentin requires superficial bur preparation. *Clin Oral Investig* 2012;16:1451–1461.
31. Vailati F, Belser UC. Full-mouth adhesive rehabilitation of a severely eroded dentition: the three-step technique. Part 3. *Eur J Esthet Dent* 2008;3:236–257.
32. Egli G. Influence of layer thickness on the fracture resistance of CAD/CAM molar crowns made of different materials [dissertation], Zurich: University of Zurich, 2013.
33. Wiegand A, Stucki L, Hoffmann R, Attin T, Stawarczyk B. Repairability of CAD/CAM high-density PMMA- and composite-based polymers. *Clin Oral Investig* 2015;[epub ahead of print].

### Address/Adresse

Dr. med. dent. Gabriel Bosch  
 Abteilung für Computergestützte Restaurative Zahnmedizin  
 Klinik für Präventivzahnmedizin, Parodontologie und Kariologie, Universität  
 Zürich  
 Plattenstrasse 11, 8032 Zürich, Schweiz  
 Tel.: +41 (0) 44 634 03 10  
 Fax: +41 (0) 44 634 43 07  
 E-Mail: gabriel.bosch@zzm.uzh.ch