

# Keramikimplantate

## Ein Update

Die Vorteile von Keramikimplantaten werden in der Literatur mit einer im Vergleich zu Titanimplantaten verbesserten Ästhetik, absoluter Biokompatibilität und reduzierten immunologischen Reaktionen des Körpers angegeben<sup>1</sup>. Gerade in der ganzheitlichen Zahnmedizin erleben vor allem einteilige Systeme momentan eine besondere Fokussierung. Die materialkundlichen Schwierigkeiten aus der Vergangenheit wie (Ermüdungs-)Brüche oder ein erschwelter Verbund zur Suprakonstruktion scheinen durch neue Materialien irrelevant geworden zu sein. Sowohl Keramik- und Titanimplantate zeigten nach Fatigue eine hohe Zuverlässigkeit ohne Ausfälle<sup>2</sup>. Es wird im Artikel ein Überblick über den aktuellen Stand der Keramikimplantate in der Wissenschaft gegeben.

### Einteilige vs. zweiteilige Systeme

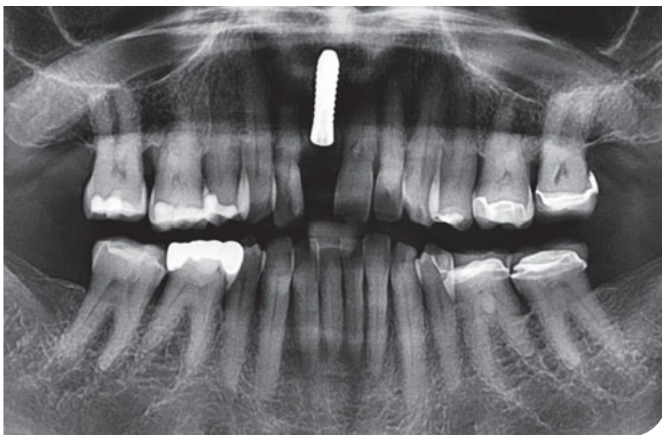
Sind Abutment und Implantat(schraube) aus einem Monoblock hergestellt, so wird

die Implantatschulter auf „Tissue level“ bzw. epigingival inseriert. Die an die konventionellen Implantatsysteme angelehnten zweiteilige Systeme werden gemäß den üblichen Kautelen inseriert und können bezüglich der Suprakonstruktion entweder verklebt oder verschraubt werden (Abb. 1 und 2).

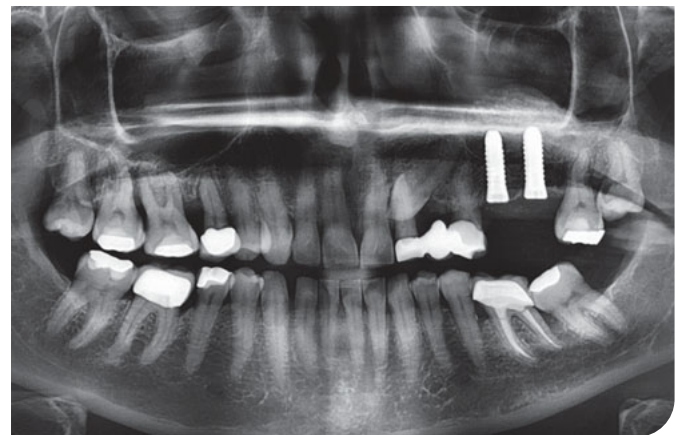
Einteiligen Keramikimplantaten (Abb. 3 und 4) wird eine ähnliche Osseointegrationsfähigkeit zugeschrieben wie den Titanimplantaten<sup>3,4</sup>. Gleiches gilt für die Oberflächenbeschaffenheit<sup>5,6</sup>. Abhängig von der jeweiligen kristallinen Gestaltung der Systeme und auch der Insertionstiefe kann von einem stabilen marginalen Knochenniveau oder sogar von einem leichten Knochenzuwachs ausgegangen werden. Ebenso soll eine Sofortbelastung oder provisorische Versorgung der Implantate den Verlauf der Osseointegration nicht beeinträchtigen. Wissenschaftliche Beweise für zweiteilige Implantate sind rar<sup>7</sup>. Es wird eine stringente Kommunikation mit dem Patienten empfohlen, um hier die jeweiligen Optionen zu beleuchten und falladaptiert die gewünschte Therapie durchführen zu können.

### Langzeitergebnisse

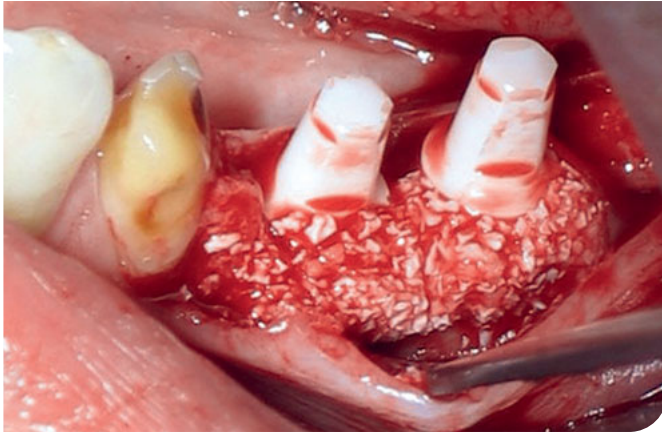
Basierend auf den sehr guten Langzeitergebnissen in diversen Studien, stellen Titanimplantate immer noch den Goldstandard dar. Das Thema Keramikimplantate ist auch momentan im Zentrum kontroverser Diskussionen. Sicherlich wird die angemeldete S3-Leitlinie „Keramikimplantate“ (AWMF-Reg.-Nr. 083-039), die bis Ende 2023 fertiggestellt werden soll, eine evidenzbasierte Darstellung des Themas auf höchstem akademischem Niveau liefern. In der Vergangenheit wurden einteilige Keramikimplantate auf Zirkonbasis als Ergänzung oder Alternative zu Titanimplantaten beschrieben. Hinsichtlich zweiteiliger Systeme konnte basierend auf der aktuellen Literatur noch keine Empfehlung ermittelt werden<sup>8,9</sup>. Misserfolge bei Keramikimplantaten wurden in Zusammenhang mit Fehlern des Operateurs, Herstellerfehlern und inadäquaten Belastungsprotokollen gesetzt. Dies zeigt sowohl den Bedarf an geschulten und erfahrenden Behandlern, um den chirurgischen Eingriff konse-



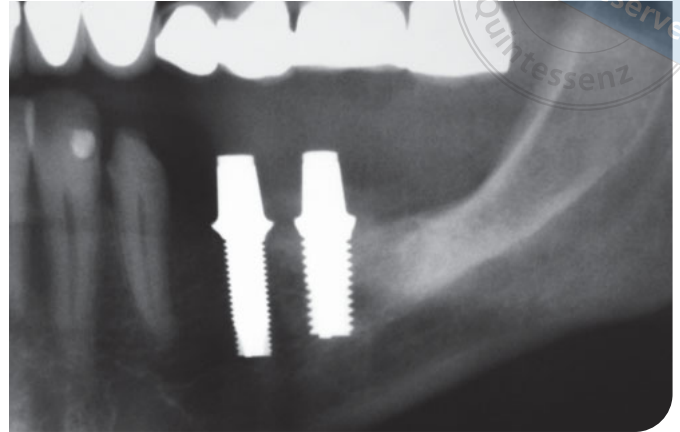
**Abb. 1** Insertion eines zweiteiligen Keramikimplantats (Ceralog, Camlog, Wimsheim) in der ästhetischen Zone. Quelle: Z. Younan



**Abb. 2** Keramikimplantate können ebenso in Zusammenhang mit augmentativen Techniken wie dem externem Sinuslift eingesetzt werden. Quelle: Z. Younan



**Abb. 3** Das einteilige Keramikimplantat (Z-Systems, Z-Systems, Freiburg i. Br.) wird zusammen mit einer „Guided bone regeneration“ (partikuläres Material: BioOSS, Geistlich Pharma, Wolhusen) eingesetzt. Quelle: H. Hildebrandt



**Abb. 4** Postoperatives Orthopantomogramm. Quelle: H. Hildebrandt

quent zu planen, als auch strikten Qualitätskontrollen vonseiten des Herstellers. Aktuell wird in der Literatur dieses Jahr der Bedarf an wissenschaftlichen Ergebnissen langsam nachgearbeitet.

In einer prospektiven 8-Jahres-Langzeitstudie wurden einteilige Zirkonimplantate untersucht. Hier zeigte sich eine 100%ige „Survival rate“. Die „Overall success rate“ (generelle Erfolgsrate der Implantate) lag bei 89,6 %. Subgruppenanalysen konnten bei Sofortimplantationen mit Zirkonimplantaten eine 94,7%ige Erfolgsrate darstellen, bei den verzögerten Implantaten 89,6 %. Gleichmaßen wurde bei den Sofortimplantaten ein signifikant höheres krestales Knochenniveau angetroffen im Vergleich zu den verzögerten Implantaten ( $p = 0,0120$ ). Ebenso zeigte der „Pink esthetic score“ (PES) nach Fürhauer<sup>10</sup> ein im Vergleich verbessertes ästhetisches Ergebnis (0,0002)<sup>11</sup>. Ob sich hieraus die Empfehlung zu Sofortimplantationen hinsichtlich der Keramikimplantate ableiten lässt, sei dahingestellt. Selbstverständlich gilt es hier, die allgemeinen Prinzipien der S2k-Leitlinie „Implantationszeitpunkte“<sup>12</sup> zu berücksichtigen.

In einer weiteren, 15-Jahres-Follow-up-Studie wurden die „Survival rates“ von 1.828 einteiligen Zirkonimplantaten

(Y-TZP) mit einer angerauten, säuregeätzten Oberfläche in 771 Patienten untersucht. Es wurden 6 verschiedene Implantatgrößen und Formen eingesetzt. Auch die Zugänge unterschieden sich („flapless“/Vollappen) sowie die begleitenden augmentativen Maßnahmen (Sinuslift/„Guided bone regeneration“, wenn nötig). Die Insertion der Suprakonstruktion erfolgte, sobald der Periotestwert  $> -3$  zeitunabhängig erreicht wurde. Die „Survival rate“ lag hierbei nach 15 Jahren bei 98,69 %. Die 6 verschiedenen Implantatformen/-größen zeigten keine signifikante Differenz<sup>13</sup>. Jedoch lässt sich durch die verschiedenen (begleitaugmentativen-) Maßnahmen, Zeitpunkte und fehlenden Indikationsklassen eine wirkliche Vergleichbarkeit erschwert erzielen.

In einer akuten Kurzdarstellung wurden erste Langzeitergebnisse zu zweiteiligen Systemen publiziert. Hierbei wurden von 110 ursprünglich inserierten Fällen 104 als erfolgreich und 6 als Misserfolg (Verlust) angegeben<sup>14</sup>. Die Daten bedürfen einer weiteren wissenschaftlichen Aufbereitung, da die Darstellung von einer üblichen Präsentation abweicht (präzisere Fallbeschreibungen, Indikationen, Einschlusskriterien, Auswertungskriterien etc.).

Sicherlich gilt es zu ebenso aus prothetischer Sichtweise zu hinterfragen, ob es im Vergleich zu Titanimplantaten qualitative Unterschiede hinsichtlich der entsprechenden Suprakonstruktionen gibt. Es zeigten sich bei den Keramikimplantat-getragenen prothetischen Rekonstruktionen ausgezeichnete Überlebensraten. Fehlerquellen lagen beim Chipping, vor allem bei den Zirkonassoziierten Einzelkronen. Die Empfehlungen gehen zu monolithischen Versorgungen<sup>15</sup>.

## Immunologie

Das klassische Einsatzgebiet der Keramikimplantate findet sich in der ganzheitlichen Zahnheilkunde im Zuge von Titanunverträglichkeiten. Manche Patienten berichten über eine „Titanallergie“. Generell lässt sich sagen, dass die Immunkompatibilität eines Implantats im Wesentlichen von der Interaktion mit lokal ansässigen Immunzellen und vor allem Makrophagen abhängt. Im Fall von Keramiken sind diese Wechselwirkungen jedoch nur unzureichend wissenschaftlich evaluiert und erfordern intensive experimentelle Untersuchungen<sup>16</sup>.

Auf höchstem Evidenzlevel wurde die S3-Leitlinie zur Aufarbeitung des Themas „Materialunverträglichkeiten bei dentalen, enossalen Implantaten“<sup>17</sup> erstellt. Berücksichtigte Daten waren die Literaturquellen von 2008 bis 2021. Per se können Titanimplantate aus Reintitan („Medical grade“ 4) bzw. in oxidierter Form keine Allergie auslösen. Definierte allergischen Reaktionen sind Kontaktdermatitiden oder -stomatitiden im Sinne einer Typ-IV-Allergie (Coombs und Gell)<sup>18</sup>. Sie treten meist als Spätreaktion 24 bis 27 Stunden nach Kontakt auf<sup>19</sup> und basieren auf Haptenen, die an Proteinmoleküle gekoppelte Metalle darstellen. Da das Titanimplantat unter Sauerstoffexposition oxidiert, bildet sich Titandioxid (TiO<sub>2</sub>)<sup>20</sup>. Als Oxid ist keine Bindung an ein Proteinmolekül möglich und somit kann Titan nicht als Allergen bei einer klassischen Kontaktallergie wirken.

Unterstrichen wurde jedoch in der Leitlinie die Bedeutung der Suprakonstruktion („Medical grade“ 5) als möglichen allergieauslösenden Faktor. Dies wird bedingt durch mögliche enthaltene Metalllegierungen, die dann eine Kontaktallergie verursachen könnten. Gleiches trifft auf die Wahl der Verbundstoffe (Kleber) zu<sup>17</sup>.

Unverträglichkeitsreaktionen auf Titan(oxidpartikel) hingegen können durch eine überschießende inflammatorische Reaktion bedingt durch Makrophagen ausgelöst werden. Eine genetische Prädisposition erscheint möglicherweise ursächlich für entzündliche Reaktionen.

Als auslösender Faktor für die Diagnostik der Unverträglichkeiten sollte die klinische Symptomatik geführt werden. Erschwert ist hierbei, dass die Symptomatik heterogen zur Ausprägung kommt. Lokal können Allodynien wie Mundschleimhautbrennen, erythematöse Schleimhautirritationen, Lippenödeme oder ähnliche lokale Irritationsmuster auftreten<sup>21</sup>. Patienten beschreiben ebenso systemische Reaktionen wie rheumatische Beschwerden, neurologische Dys-

funktionen, depressive Episoden oder das Auftreten eines Fatigue-Syndroms<sup>22</sup>. Eine Testung mithilfe des Epikutantest (ECT) oder Lymphozytentransformationstests (LTT) auf Unverträglichkeit wird nicht als Standarddiagnostik angesehen. Dies sollte ebenso hinsichtlich einer Abklärung möglicher Sensibilisierungen auf Titan gelten und ebenso bei Patienten mit anamnestisch relevanten Vorerkrankungen oder bei Verdacht auf Unverträglichkeiten.

En détail beschreibt der LTT die zelluläre Sensibilisierung der T-Lymphozyten im Blut. Ein Zusammenhang zu einer spezifischen lokalen Reaktion lässt sich wissenschaftlich nicht belegen; ebenso wie eine mikrobiologisch getriggerte Abgrenzung zu bakteriellen Entzündungsreaktionen des Körpers und einer immunologischen Reaktion auf Titanpartikel.

Beim Verdacht auf ein allergisches Kontaktekzem bedingt durch die Suprakonstruktion wird der Epikutantest empfohlen. Hierbei zeigt sich eine mögliche Sensibilisierung hinsichtlich (Meth)Acrylaten, Nickel, Kobalt und Chromat.

## Periimplantitis

Durch die steigende Anzahl der pro Jahr inserierten (Keramik-)Implantate<sup>23</sup>, wächst auch die Inzidenz der periimplantären Infektionen. Strukturierte Therapieoptionen müssen etabliert werden. Primär ist eine adäquate Diagnostik der periimplantären Knochenverhältnisse essenziell. Ob die klassischen Diagnostikverfahren wie bei den Titanimplantaten hierbei zum Einsatz kommen können, sollte in weiteren randomisierten, prospektiven Studien geklärt werden. Das histopathologische Erscheinungsbild einer Periimplantitis zeigt sich an Keramik- und Titanimplantaten identisch<sup>24</sup>. Beschrieben wurde hinsichtlich der Diagnostik der Einsatz der Magnetresonanztomografie (MRT). Geibel et al. beschrieben eine präzise Darstellung der Keramikimplantate

und der umliegenden Strukturen durch die MRT, mögliche Evaluation der Ergebnisse der Implantation sowie des Heilungsprozesses und der Diagnose von periimplantären Komplikationen. Eine ähnliche Diagnostik hinsichtlich der Titanimplantate schließt sich bedingt durch die Streustrahlung mit konsekutiver Artefaktbildung aus<sup>25</sup>. Die standardmäßige Etablierung dieses Diagnostikverfahrens erscheint im Praxisalltag aufgrund von erschwerter Umsetzbarkeit, Aufwand und Kostenstruktur fraglich.

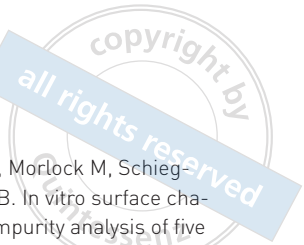Gleichermaßen gilt es neben der Diagnostik dieser periimplantären, entzündlichen Prozesse ein strukturiertes Therapieregimen zu etablieren, analog zu einem solchen bei Titanimplantaten<sup>26</sup>. Zukünftige Studien sind nötig.

Es lässt sich vermuten, dass bei Titanimplantaten mit konsekutiver Mukositis und Periimplantitis periimplantär vermehrt Titanpartikel (zwischen 100 und 300 ppm) nachzuweisen sind<sup>27</sup>. Ursächlich kann Abrieb sein, welcher sich periimplantär abgelagert. Konkret betrachtet wird im entzündlichen Milieu durch den sauren pH-Wert auf der Implantatoberfläche durch Biokorrosion ein Biofilm freigesetzt. Als Reaktion der ortsständigen Makrophagen erfolgt eine Ausschüttung von spezifischen Zytokinen<sup>28,29</sup>.

Im Studiendesign fanden sich diese Partikel bei allen untersuchten Titanimplantaten und in 5 von 7 Gewebeproben aus dem Umfeld von Keramikimplantaten. Die finale biologische Konsequenz hieraus steht noch aus<sup>30</sup>. Es wird eine Evaluation dieser Reaktion mit Makrophagenstimulationstests diskutiert.

## Materialien und neue Techniken

Über die Historie und materialkundliche Entwicklung der Keramikimplantate wurde bereits in einem früheren Beitrag berichtet<sup>31</sup>. Zirkonoxid (ZrO<sub>2</sub>) hat sich



hierbei gegen frühere Werkstoffe wie Aluminiumoxid (Al<sub>2</sub>O<sub>3</sub>) durchgesetzt<sup>32</sup>. Es wird weiterhin versucht, die osseointegrativen Fähigkeiten zu verbessern. In aktuellen Studien<sup>33-35</sup> wird danach getrachtet, Eigenschaften wie die Biege- und Druckfestigkeit sowie das Elastizitäts- und auch das Weibullmodul zu verbessern. Durch Zugabe von Oxiden der Seltenerdenmetalle kann im Prozess der Transformationsverfestigung eine hohe Risszähigkeit mit entsprechenden mechanischen Eigenschaften („Ceramic steel“<sup>36</sup>) erreicht werden. Neue Möglichkeiten zeigen sich unter anderem bei dem Einsatz von neuartigen Zirkonoxidkeramiken wie Akermanit (AKT)-Modifikationen im Sinne einer Unterdruckinfiltrationsmethode (AKT-Sol-Infiltration) auf. Hierbei sollen sowohl mechanische Eigenschaften, Bioaktivität, Phasenzusammensetzung und auch die osseointegrativen Eigenschaften positiv beeinflusst werden. In vitro wurde bereits beschrieben, dass die Oberflächenmodifikation von Zirkonoxidkeramiken wesentlichen Anteil an der osteogenen Differenzierung von Knochenmarkstammzellen im Mausmodell hat. Gleiche In-vitro-Befunde gelten für die Differenzierung humaner gingivaler Fibroblasten. Somit wurde geschlossen, dass die AKT-modifizierten Zirkonoxidkeramiken sowohl eine verbesserte Osseointegration als auch eine adäquate Weichgeweheadaptation erreichen können<sup>37</sup>. Des Weiteren können zirkonbasierte Keramik/Komposit-Implantate im präklinischen Setting eine vergleichbare Biokompatibilität und Osseointegration aufweisen wie bei Titanimplantaten dokumentiert<sup>38</sup>.

Generell sollte ein Implantatsystem in Zusammenhang mit neuen Techniken einsetzbar sein. Hierzu zählen auch „guided“ Implantationen. Der Einsatz einteiliger Implantatsysteme in Zusammenhang mit computergeführten Systemen zeigte sich möglich. Jedoch ist im coronalen Anteil eine größere Akkuratess in Ver-

gleich zum apikalen Anteil zu erwarten. Es gilt, dies vor dem möglichen Hintergrund sensibler Nachbarstrukturen wie des Nervus alveolaris inferior zu berücksichtigen<sup>39</sup>.

## Fazit

Keramikimplantate ermöglichen eine ästhetische Rehabilitation nach Zahnverlust. Die momentan erhältlichen Keramiken besitzen nicht die materialkundlichen Schwächen aus der Vergangenheit. Weiterhin sollen die Materialien sowohl bezüglich immunologischer Verträglichkeit als auch mechanischer Fähigkeiten verbessert werden. Keramikimplantate werden als Behandlungsoption bei Patienten mit Titanunverträglichkeit gesehen. Eine „Titanunverträglichkeit“ – auch im Sinne einer allergischen Reaktion – ist wissenschaftlich nicht hinreichend belegt. Zukünftige Studien sind nötig. Es gilt, die klinischen Symptome der Beschwerden in den Vordergrund zu stellen.

## Literatur

1. Comisso I, Arias-Herrera S, Gupta S. Zirconium dioxide implants as an alternative to titanium: A systematic review. *J Clin Exp Dent* 2021;13(5):e511–e519.
2. Helal E, Gierthmuehlen PC, Bonfante EA et al. Influence of straight versus angulated screw channel titanium bases on failure loads of two-piece ceramic and titanium implants restored with screwretained monolithic crowns: An in-vitro study. *Clin Oral Implants Res* 2023 [Epub ahead of print].
3. Kubasiewicz-Ross P, Hadzik J, Dominiak M. Osseointegration of zirconia implants with 3 varying surface textures and a titanium implant: A histological and micro-CT study. *Adv Clin Exp Med* 2018;27(9):1173–1179.
4. Bosshardt DD, Chappuis V, Buser D. Osseointegration of titanium, titanium alloy and zirconia dental implants: Current knowledge and open questions. *Periodontol* 2000 2017;73(1):22–40.
5. Beger B, Goetz H, Morlock M, Schiegnitz E, Al-Nawas B. In vitro surface characteristics and impurity analysis of five different commercially available dental zirconia implants. *Int J Implant Dent* 2018;4(1):13.
6. Ding Q, Zhang R, Zhang L, Sun Y, Xie Q. Effects of different microstructured surfaces non the osseointegration of CAD/CAM zirconia dental implants: An experimental study in rabbits. *Int J Oral Maxillofac Implants* 2020;35(6):1113–1121.
7. Neugebauer J, Schoenbaum TR, Pi-Anfruns J et al. Ceramic dental implants: A systematic review and meta-analysis. *Int J Oral Maxillofac Implants* 2023;38(Suppl):30–36.
8. Thiem DGE, Stephan D, Kniha K et al. German S3 guideline on the use of dental ceramic implants. *Int J Implant Dent* 2022;8(1):43.
9. Thiem DGE, Stephan D, Kniha K, Kohal RJ et al. German S3 guideline on the use of dental ceramic implants. *Int J Implant Dent* 2023;9(1):2.
10. Furhauser R, Florescu D, Benesch T et al. Evaluation of soft tissue around single-tooth implant crowns: The pink esthetic score. *Clin Oral Implants Res* 2005;16(6):639–644.
11. Kiechle S, Liebermann A, Mast G et al. Evaluation of one-piece zirconiadental implants: An 8-year follow-up study. *Clin Oral Investig* 2023;27(7):3415–3421.
12. S2k-Leitlinie „Implantationszeitpunkte“.
13. Oliva J, Oliva X: 15-year post-market clinical follow-up study of 1,828 ceramic(zirconia) implants in humans. *Int J Oral Maxillofac Implants* 2023;38(2): 357–366.
14. Sarkissian JKM. Clinical success rate of ntwo-piece zirconia dental implants. *Ceramic implants* 2023;7(1):6–11.
15. Spitznagel FA, Balmer M, Wiedemeier DB, Jung RE, Gierthmuehlen PC. Clinical outcomes of all-ceramic single crowns and fixed dental prostheses supported by ceramic implants: A systematic review and meta-analyses. *Clin Oral Implants Res* 2022;33(1):1–20.
16. Rafikova G, Piatnitskaia S, Shapovalova E et al. Interaction of ceramic implant materials with immune system. *Int J Mol Sci* 2023;24(4):4200.
17. Materialunverträglichkeiten bei dentalen, enossalen Implantaten.
18. Classification of allergic reactions responsible for clinical hypersensitivity and disease.



19. Bakula A, Lugovic-Mihic L, Situm M, Turcin J, Sinkovic A. Contact allergy in the mouth: Diversity of clinical presentations and diagnosis of common allergens relevant to dental practice. *Acta Clin Croat* 2011;50(4):553–561.
20. Wood MM, Warshaw EM. Hypersensitivity reactions to titanium: Diagnosis and management. *Dermatitis* 2015;26(1):7–25.
21. Javed F, Al-Hezaimi K, Almas K, Romanos GE. Is titanium sensitivity associated with allergic reactions in patients with dental implants? A systematic review. *Clin Implant Dent Relat Res* 2013;15(1):47–52.
22. Muller K, Valentine-Thon E. Hypersensitivity to titanium: clinical and laboratory evidence. *Neuro Endocrinol Lett* 2006;27(Suppl 1):31–35.
23. Implantology ESfC, Chen CJ, Fischer J et al. Wissenschaftliche Umfrage ESCI „klinische Anwendung von Keramikimplantaten“. Internet: <https://esci-online.com/wp-content/uploads/2022/03/Auswertung-ESCI-Umfrage-Keramikimplantate-final-webpdf>. Abruf: 15.10.2023.
24. Fretwurst T, Muller J, Larsson L et al. Immunohistological composition of peri-implantitis affected tissue around ceramic implants – A pilot study. *J Periodontol* 2021;92(4):571–579.
25. Geibel MA, Gelissen B, Bracher AK, Rasche V. Artifact properties of dental ceramic and titanium implants in MRI. *Rofo* 2019;191(5):433–441.
26. S3-Leitlinie „Die Behandlung periimplantärer Infektionen an Zahnimplantaten“.
27. Parr GR, Gardner LK, Toth RW. Titanium: the mystery metal of implant dentistry. Dental materials aspects. *J Prosthet Dent* 1985;54(3):410–414.
28. Suarez-Lopez Del Amo F, Garaicoa-Pazmino C, Fretwurst T, Castilho RM, Squarize CH. Dental implants-associated release of titanium particles: A systematic review. *Clin Oral Implants Res* 2018;29(11):1085–1100.
29. Mombelli A, Hashim D, Cionca N. What is the impact of titanium particles and biocorrosion on implant survival and complications? A critical review. *Clin Oral Implants Res* 2018;29(Suppl 18):37–53.
30. Nelson K, Hesse B, Addison O et al. Distribution and chemical speciation of exogenous micro- and nanoparticles in inflamed soft tissue adjacent to titanium and ceramic dental implants. *Anal Chem* 2020;92(21):14432–14443.
31. Hartmann A, Hildebrandt H, Volkmann A, Hermann F. Keramikimplantate in der ästhetischen Zone – Wo stehen wir heute?
32. Prakash M, Audi K, Vaderhobli RM. Long-term success of all-ceramic dental implants compared with titanium implants. *J Long Term Eff Med Implants* 2021;31(1):73–89.
33. Glied A, Mundiya J. Implant material sciences. *Dent Clin North Am* 2021;65(1):81–88.
34. Cionca N, Hashim D, Mombelli A. Zirconia dental implants: Where are we now, and where are we heading? *Periodontol* 2000 2017;73(1):241–258.
35. Lorusso F, Noubissi S, Francesco I et al. Scientific trends in clinical research on zirconia dental implants: A bibliometric review. *Materials (Basel)* 2020;13(23).
36. Garvie RC, Hannink RH, Pascoe RT. Ceramic steel? *Nature* 1975;258(5537):703–704.
37. Zhang W, Fu W, Wang X, Ye J. Improving the osseointegration and soft tissue sealing of zirconia ceramics by the incorporation of a kermanite via sol infiltration for dental implants. *J Mater Chem B* 2023;11(19):4237–4259.
38. Chacun D, Lafon A, Courtois N et al. Histologic and histomorphometric evaluation of new zirconia-based ceramic dental implants: A preclinical study in dogs. *Dent Mater* 2021;37(9):1377–1389.
39. Suksod N, Kunavisarut C, Kitisubkanchana J. Accuracy of computer-guided implantation in the placement of one-piece ceramic dental implants in the anterior region: A prospective clinical study. *PLoS One* 2020;15(9):e0237229.

**Dr. Amely Hartmann**<sup>1,2</sup>  
**Dr. Dr. Helmut Hildebrandt**<sup>3</sup>  
**Dr. Marcus Seiler**<sup>1</sup>  
**Dr. Zina Younan Dr.**<sup>3</sup>  
**Dr. Diana Heimes**<sup>2</sup>

- 1 Praxis Dr. Seiler und Kollegen, MVZ, Filderstadt, Deutschland
- 2 Klinik für Mund-, Kiefer- und Gesichtschirurgie, Plastische Operationen, Universität Mainz, Deutschland
- 3 Praxis am Mühlenviertel MVZ, Bremen, Deutschland



**Dr. Amely Hartmann**  
 Praxis Dr. Seiler und Kollegen MVZ  
 Volmarstraße 8  
 70794 Filderstadt-Bernhausen  
 Germany  
 Tel.: +49 711 70094-70  
 Fax: +49 711 70094-71  
 E-Mail: [amely.hartmann@implantologie-stuttgart.de](mailto:amely.hartmann@implantologie-stuttgart.de)