

Esthetic Perio-Implantology

Julio Cesar Joly, Paulo Fernando Mesquita de Carvalho, Robert Carvalho da Silva, Quintessenz Verlags-GmbH, Berlin 2016, 1st Edition 2016, ISBN 978-85-7889-086-5, 896 Seiten, 4979 Abbildungen, 280,00 Euro

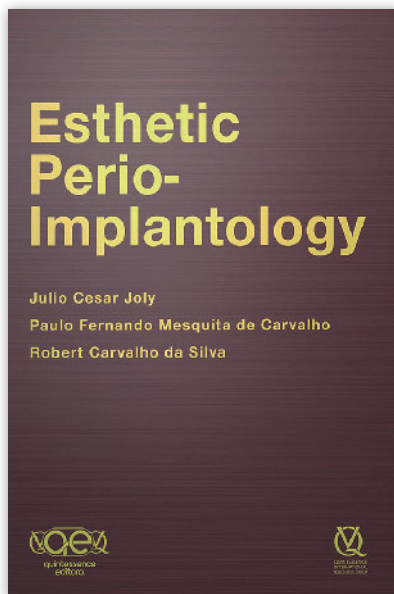
Der Fotoatlas „Esthetic Perio-Implantology“ ist in englischer Sprache verfasst und demonstriert auf 896 Seiten die Bedeutung des parodontalen und periimplantären Gewebes für eine optimale „Rot-Weiß-Ästhetik“. Das Buch baut in 10 Kapiteln didaktisch sinnvoll aufeinander auf und verfügt über fast 5000 Abbildungen von beeindruckender Qualität. Jedes Kapitel enthält wissenschaftliche Hintergrundinformationen, die durch zahlreiche Literaturstellen belegt sind. Die beschriebenen Sachverhalte, Problemstellungen und Behandlungsschritte werden durch zahlreiche klinische Fallbeispiele und Schemazeichnungen auf exzellente Weise veranschaulicht.

Einleitend wird das Behandlungskonzept der Autoren dargestellt. Dieses basiert auf 3 wesentlichen Säulen: 1) der restaurationsorientierten Implantation, 2) der ästhetischen Rekonstruktion von Hart- und Weichgewebe und 3) einer optimalen prothetischen Versorgung.

Das zweite Kapitel widmet sich den chirurgischen Techniken und den zur Verfügung stehenden Materialien zur ästhetischen Rekonstruktion von Weichgewebsdefiziten. Anschließend werden die unterschiedlichen Operationstechniken zur Deckung singulärer und multipler gingivaler Rezessionen und die zuvor beschriebenen Materialien zur Weichgewebsaugmentation hinsichtlich Indikationsstellung und chirurgischem Vorgehen beschrieben. Nachuntersuchungen von bis zu 8 Jahren dokumentieren die Langzeitstabilität der Behandlungsergebnisse.

In Kapitel vier werden die Therapieoptionen beim „gummy smile“ behandelt. Auch wenn die präsentierten Kasuistiken beeindruckende Behandlungsergebnisse dokumentieren, so unterbricht dieses Kapitel über resektive Operationstechniken den ansonsten didaktisch klugen Aufbau der rekonstruktiv-regenerativen Verfahren.

Der nächste Abschnitt zeigt die Materialien und Techniken zur dreidimensionalen Wiederherstellung von Hartgewebsdefiziten im Front- und Seiten-



zahnbereich. Hervorzuheben ist ein Patientenfall, bei dem 57 klinische Bilder und DVT-Aufnahmen den Weg vom defizitären Ausgangsbefund bis zur fertigen, implantatgetragenen Keramikrestauration beschreiben.

Das folgende Kapitel widmet sich dem nach Zahnextraktion ausgeheilten Alveolarknochen, bei dem Implantation und ästhetische Geweberekonstruktion in einem simultanen chirurgischen Eingriff durchgeführt werden. Die zuvor beschriebenen Materialien und Techniken zur Rezessionsdeckung werden vom Zahn auf das (zukünftige) Implantat übertragen und durch Verfahren der Kieferaugmentation ergänzt.


Kapitel sieben ist mit 215 Seiten das längste des Buches und behandelt die Themen Sofortimplantation und „Socket Preservation“. Die Entscheidungsfindung, ob eine Sofortimplantation möglich ist oder nicht, wird anhand der Parameter Restknochen, Position der marginalen Gingiva, Gewebephänotyp und Infektion der Extraktionsalveole schlüssig erklärt. Der richtige Zeitpunkt der Zahntfernung sowie minimalinvasive Extraktionstechniken als Grundvoraussetzung für einen größtmöglichen Erhalt an Hart- und Weichgewebe werden verdeutlicht. Abschließend veranschaulichen Schemazeichnungen in Abhängig-

keit von der Morphologie der Extraktionsalveole die Wahl der korrekten Implantatposition, des korrekten Implantatdurchmessers und der Materialien zur Hart- und Weichgewebsaugmentation.

Im folgenden Abschnitt werden implantologische Misserfolge im Frontzahnbereich vorgestellt, die auf eine fehlerhafte dreidimensionale Implantatpositionierung, eine Vernachlässigung von Gewebsdefiziten und/oder eine insuffiziente prothetische Versorgung zurückzuführen sind. Die negativen Folgen für die „Transition Zone“, die sich in Form von Papillenverlust, mukosaler Rezession, mukosaler Verfärbung und Weichgewebsdefiziten manifestieren, werden mit klinischen Fallbeispielen illustriert und anhand des „Pink Esthetic Score“ klassifiziert. Therapeutische Optionen zur Korrektur dieser Komplikationen werden umfassend dargestellt.

Kapitel neun beschäftigt sich mit implantologischen Behandlungsstrategien für das Fehlen mehrerer benachbarter Zähne im Frontzahnbereich. Abhängig von der Zahl der zu ersetzenden Zähne werden jederzeit nachvollziehbar implantatgetragene Kronen oder Brücken bevorzugt, bei denen das Brückenzwischenstück bzw. der Anhänger als Pontic für die Ausformung des Weichgewebes genutzt wird.

Am Ende des Buches wird die Bedeutung der prothetischen Versorgung für die Ausformung des periimplantären Weichgewebes beleuchtet. Die Arbeitsschritte vom chair-side gefertigten, individuell angepassten Abutment über die Abformung bis zur definitiven Restauration werden ausführlich beschrieben.

Fazit: Das Buch „Esthetic Perio-Implantology“ zeigt anhand beeindruckender Fallbeispiele, dass durch präzise Diagnostik, Planung und Umsetzung exzellente Behandlungsergebnisse erzielt werden können. Da es sich in der Mehrzahl der dargestellten Fälle um implantatgetragene Restaurationen handelt, ist der Fotoatlas insbesondere an fortgeschrittene implantologisch tätige Zahnärzte adressiert, die höchsten ästhetischen Ansprüchen gerecht werden wollen. 

Dr. Knut Adam, Hannover