

Sialometaplasie des harten Gaumens

Daume, Linda; Kleinheinz, Johannes

Klinik für Mund-, Kiefer- und Gesichtschirurgie, Universitätsklinikum Münster

Zusammenfassung

Die nekrotisierende Sialometaplasie ist eine seltene Differentialdiagnose eines Schleimhautulkus. Es ist eine gutartige, selbstlimitierende Mundschleimhauterkrankung. Die Ätiologie ist noch nicht abschließend geklärt, das Ulkus scheint durch eine lokale Durchblutungsstörung zu entstehen. Die frühzeitige Diagnosesicherung mit einer Biopsie kann einen malignen Tumor ausschließen. Aufgrund der guten Spontanheilungsrate bedarf es keiner spezifischen Therapie.

Fallbeispiele

1. Eine anamnestisch unauffällige 58-jährige Patientin stellte sich mit einem schmerzhaften Ulkus am harten Gaumen im Universitätsklinikum Münster vor. Die Patientin beschrieb seit ca. 2 Wochen bestehende Beschwerden nach einer Wurzelkanalbehandlung in Lokalanästhesie durch den Hauszahnarzt. Klinisch zeigte sich ein ca. 2 cm großes Ulkus. Das CT zeigte eine Ausdünnung der Kieferhöhlenwand, sowie eine vollständige Verlegung des Sinus maxillaris links. Biopsien vom Gaumen und aus der Kieferhöhle wurden entnommen. Histologisch konnte eine Sialometaplasie und chronisch-granulierende sowie fibrosierende Entzündung nachgewiesen werden. Malignitätszeichen ergaben sich nicht. Im Rahmen von engmaschigen Nachkontrollen kam es unter lokaler Therapie zur vollständigen Abheilung der Mundschleimhaut.
2. Mit einer unklaren Raumforderung im Bereich des harten Gaumens links wurde eine 56-jährige Patientin überwiesen. Die Schwellung bestand seit 3 Tagen und verursachte keine Beschwerden. Die Patientin gab eine Hypästhesie am Gaumen an. Anamnestisch ergab sich kein Anhalt eines Schleimhauttraumas. Durch eine Schleimhautbiopsie wurde die Diagnose Sialometaplasie ohne Anhalt für Malignität bestätigt. Im CT war eine polypöse Struktur in der linken Kieferhöhle sowie ein knöcherner halbrunder Defekt am Gaumen sichtbar. Im Verlauf kam es zu einer raschen spontanen Heilung des Ulkus.

Diskussion

Die nekrotisierende Sialometaplasie wurde erstmals 1973 von Abrams und Kollegen beschrieben (1). Die häufigste Lokalisation ist der seitliche hintere Gaumen in Projektion auf das Foramen palatinum majus, selten sind die Glandula parotis, die Lippen oder die Zunge betroffen (2). In Einzelfällen sind auch Knochendestruktionen beschrieben (3). Laut Literatur sind überwiegend Männer im Alter von 40 - 50 Jahren betroffen (4). Im Frühstadium entsteht eine druckdolente Schwellung, die innerhalb von wenigen Tagen zu einem Ulkus führt. In Abgrenzung gegenüber malignen Neoplasien kommt es zu keiner Mittellinienüberschreitung. Im Verlauf heilt das Ulkus spontan ab, es kann aber zu einer Superinfektion kommen.

Die Pathogenese der Sialometaplasie ist unklar. Es kommt zum sog. „Speicheldrüseninfarkt“ der kleinen Speicheldrüsen der zum Untergang des Speicheldrüsenparenchyms führt. Ursächlich diskutiert werden Schleimhauttraumata wie z.B. eine Lokalanästhesie, Bulimie mit rezidivierendem Erbrechen, hormonelle Veränderungen der Schwangerschaft oder allergische Reaktionen (2). Histologisch zeigt sich eine Plattenepithelmetaplasie der Azini der lokalen kleinen Speicheldrüsen.

Differentialdiagnostisch müssen vor allem maligne Neoplasien wie ein Plattenepithelkarzinom oder ein Mukoepidermoidkarzinom ausgeschlossen werden. Spezifische Entzündungen wie z.B. Syphilis oder Tuberkulose sind weitere Differentialdiagnosen (1).

Die Therapie erfolgt rein symptomatisch zur Vermeidung von einer Superinfektion und von Schmerzen. Es kann eine Antibiotikatherapie appliziert werden. Die Läsionen heilen innerhalb von 6-12 Wochen vollständig ab (4).

Literaturangaben:

- (1) Abrams, A. M., Melrose, R. J., & Howell, F. V. (1973). Necrotizing sialometaplasia. A disease simulating malignancy. *Cancer*, 32(1), 130-135.
- (2) Stühmer, C., Essig, H., Feist, H., Bormann, K. H., Gellrich, N. C., & Rucker, M. (2008). Die nekrotisierende Sialometaplasie: Diagnostik einer seltenen Entität. *Schweiz Monatsschr Zahnmed*, 118(7), 635.
- (3) Daudia, A., & Murty, G. E. (2002). First case of full-thickness palatal necrotizing sialometaplasia. *The Journal of Laryngology & Otology*, 116(3), 219-220.
- (4) Schmidt-Westhausen, A., Philipsen, H. P., & Reichart, P. A. (1991). Die nekrotisierende Sialometaplasie am Gaumen—Literatur-Übersicht mit 3 neuen Fällen. *Dtsch Z Mund Kiefer Gesichtschir*, 15, 30-34.
- (5) Shigematsu, H., Shigematsu, Y., Noguchi, Y., & Fujita, K. (1996). Experimental study on necrotizing sialometaplasia of the palate in rats: Role of local anesthetic injections. *International journal of oral and maxillofacial surgery*, 25(3), 239-241.

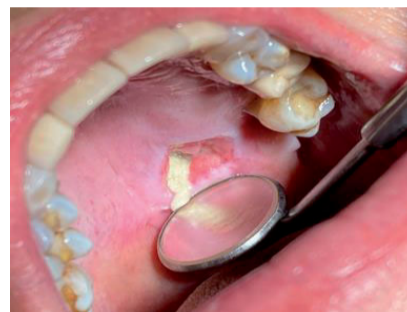Kontakt Daten:

Linda Daume // Klinik für Mund-, Kiefer- und Gesichtschirurgie // Universitätsklinikum Münster // Albert-Schweizer-Campus 1 // 48149 Münster // linda.daume@ukmuenster.de

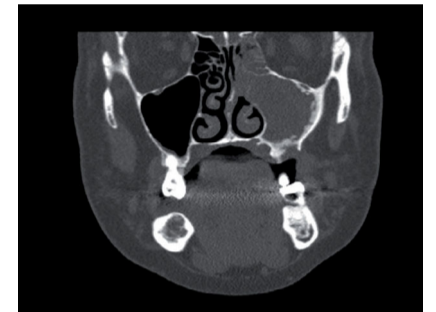
Abbildungen:

1. Fallbeispiel:

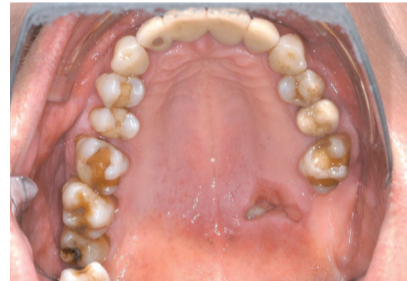Ulkus Gaumen links nach Wurzelkanalbehandlung 27 in Lokalanästhesie:



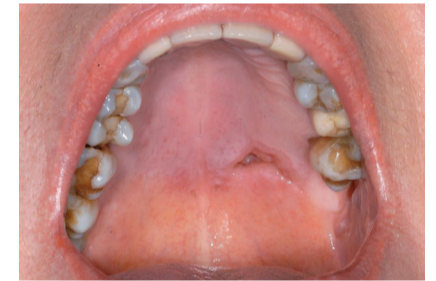CT-Ausschnitt:



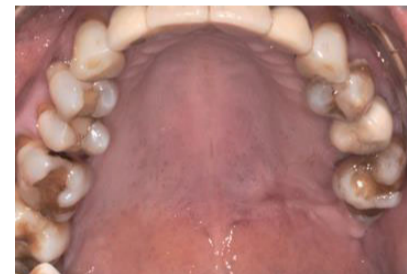Ulkus nach 1 Woche:



Ulkus nach 2 Wochen:

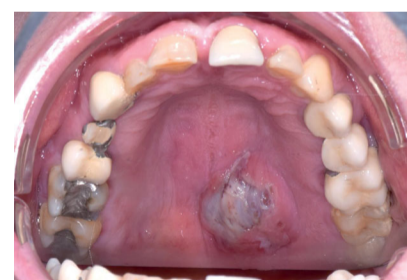

Ulkus nach 6 Wochen:

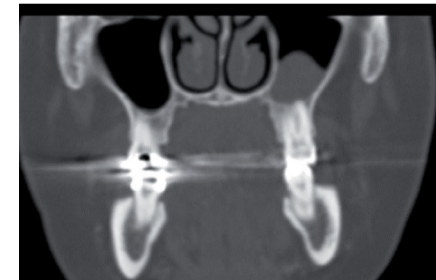


2. Fallbeispiel:

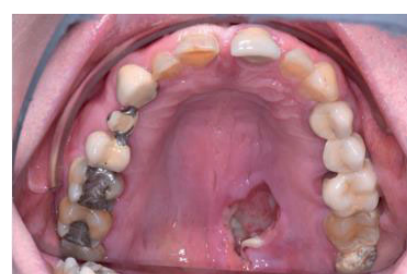Ulkus Gaumen links:



CT-Ausschnitt:



Ulkus nach 1 Woche:



Ulkus nach 6 Wochen:

