

ISSN: 1869-6317

Magazin für die
implantologische Praxis
11. Jahrgang 2020

Heft 5 | September 2020
14 € • www.pipverlag.de

5
2020

pip
Praktische Implantologie
und Implantatprothetik

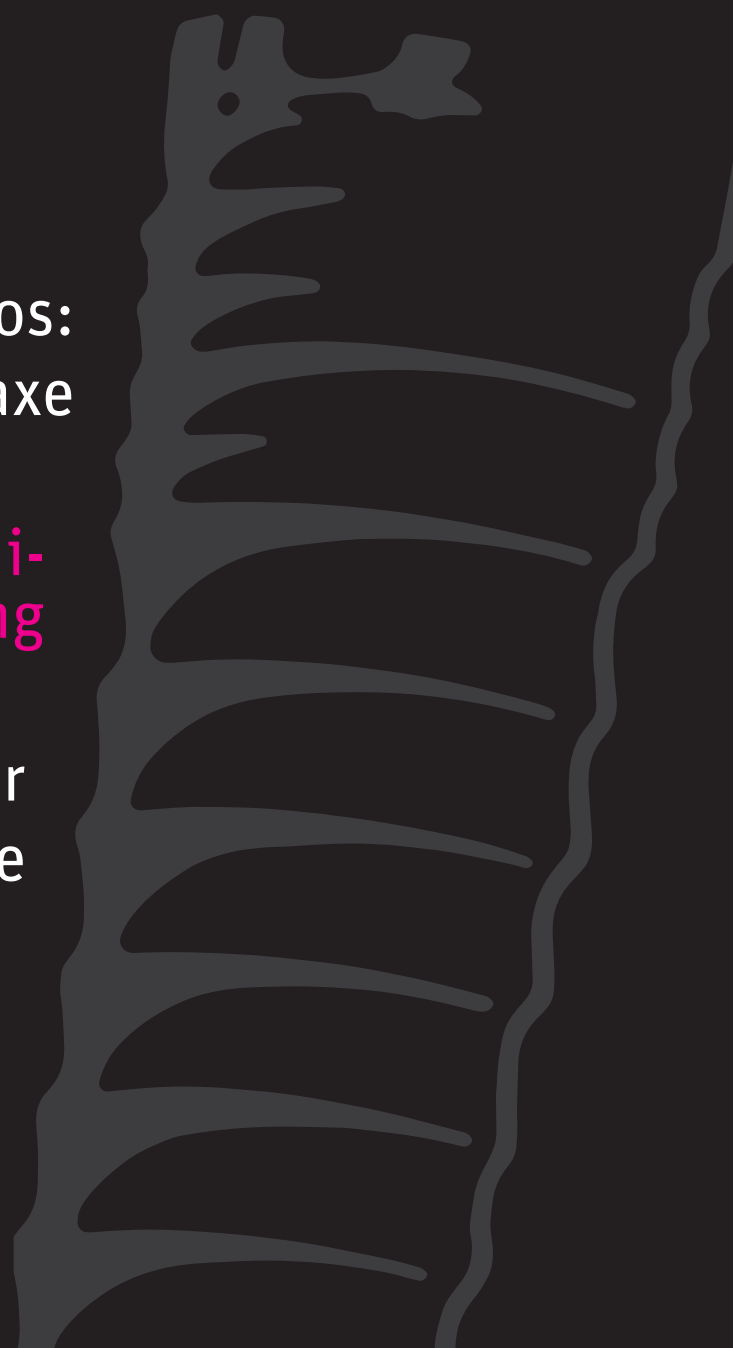


kurz & schmerzlos:
Effektive Prophylaxe

Vollnavigierte Mini-
Implantatversorgung

Snap-on Attachments für
Keramikimplantate

pip hat recht



Astra Tech Implant System®

Primärstabilität. Ohne Kompromisse.

NEU: Astra Tech Implant EV

Das tiefere Gewindedesign verbessert die apikalen Selbstschneidekräfte und gewährleistet bessere Verzahnung zwischen Implantat und Osteotomie.

- Erreichen Sie einfacher Ihre bevorzugte Primärstabilität
- Ausgezeichnet für Extraktionsalveolen und in Situationen, die bessere Verzahnung der Osteotomie erfordern
- Verbesserte Handhabung
- Restaurative Verbindungen und Instrumente bleiben alle gleich

Alle bestehenden Vorteile des Astra Tech Implant System EV - nachgewiesen in über 1.000 überprüften Studien - bleiben erhalten.

Primärstabilität ohne Kompromisse.

Astra Tech Implant System von Dentsply Sirona.



Astra Tech Implant EV
mit tieferem Gewindedesign

dentsplysirona.com/ati-ev

THE DENTAL
SOLUTIONS
COMPANY™

 Dentsply
Sirona

Liebe Leserin,
lieber Leser,



das rauschte aber ordentlich, als es Mitte August auf einmal hieß, die WHO rate zur Vorbeugung einer weiteren Ausbreitung des Coronavirus' von allen ‚nicht notwendigen Zahnbehandlungen‘ ab. Angesichts der ersten panischen Reaktionen überlegte ich allerdings, dass die WHO auch von Rauchen, Alkohol und Fettleibigkeit abrät, und so weite Teile der Bevölkerung jene neue Empfehlung ebenso konsequent befolgten, sei eher wenig zu befürchten.

Auch wenn das Ganze sich kurz darauf als Übersetzungs- und Interpretationsfehler herausstellte, sei doch die Frage aufgegriffen, wie sich eine ‚nicht notwendige Zahnbehandlung‘ definieren sollte. Außer Twinkles, Dazzlern und kosmetischem Bleaching, die ich aber noch nie ernsthaft unter ‚Zahnbehandlung‘ subsummiert hätte, fällt mir nichts ein.

Sie sind Freiberuflerin und Freiberufler, und was Sie aufgrund Ihrer Fähigkeiten, Ihrer Praxisausstattung und -gegebenheiten und der ganz individuellen Situation sowie den Voraussetzungen von Ihnen und Ihren Patienten als notwendig erachten, ist so einzigartig, dass eine solch globale Empfehlung gar nicht greifen kann.

Viele freie und individuelle Ansätze mit Ihrer neuen **pip!**

Ihre

Marianne Steinbeck

Wir freuen uns auf Sie auf www.frag-pip.de! Registrieren und als Teil der **pip**-Community vom Expertenpool für all Ihre Fragen profitieren.



PURE SIMPLICITY



NEW CHIROPRO

IMPLANTOLOGY
motor system

NEW CHIROPRO PLUS

IMPLANTOLOGY
motor system

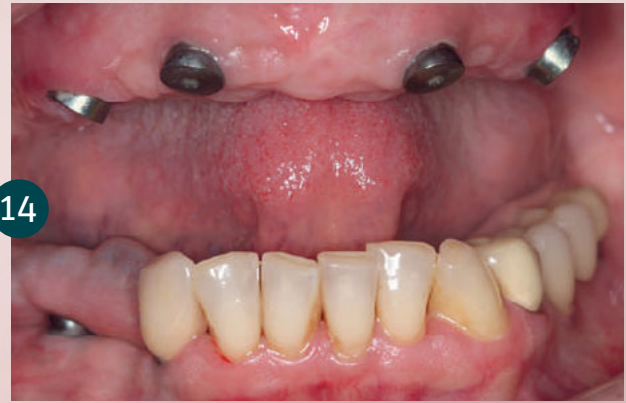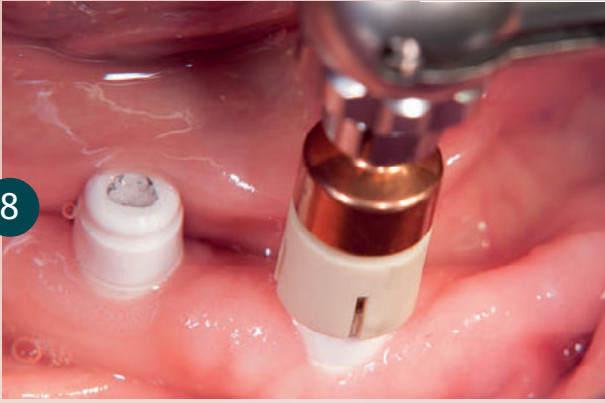
ORAL SURGERY
motor system

Steuern Sie Ihren Implantologie- und Chirurgie-Motor mit einem einzigen Drehknopf. Die neuen Chiropro von Bien-Air Dental wurden komplett nach einer Philosophie konzipiert: **Schlichkeit!**

www.bienair.com

SWISS  MADE

 **GO TO online shop**
bienair.com/eshop
FREE SHIPPING!



03 so viel vorweg

05 pip auf einen blick

08 pip fallstudie

M. Leistner: Neue Keramik «Snap-on»
Attachments für zweiteilige Keramik-
implantate

14 pip fallstudie

A. Born: Festsitzende Versorgung im Ober-
kiefer mittels angulierter Implantate

20 pip fallstudie

F. Hoffmann: Wie viel Aufwand ist genug ...?

30 pip fallstudie

J. P. Struckmeyer: Die Neuversorgung von
Blattimplantaten

36 pip fallstudie

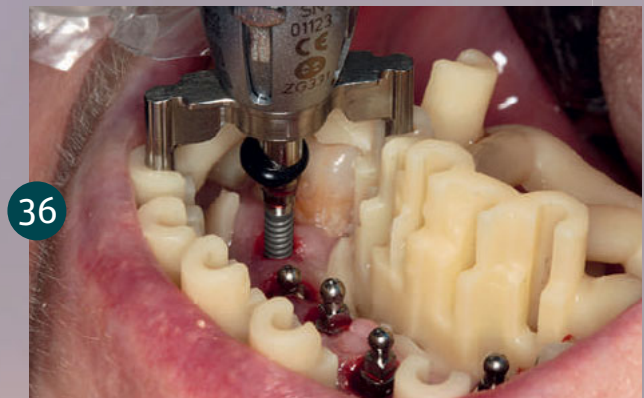
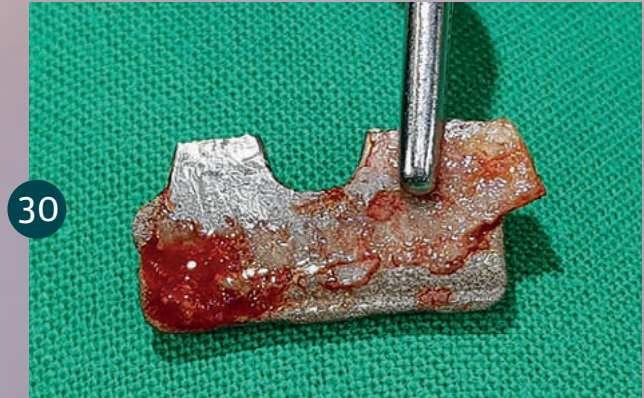
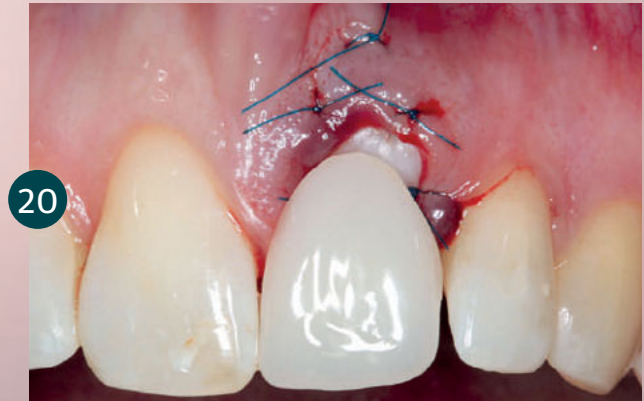W. Olschowsky, P. Olschowsky:
Vollnavigierte Minis – ein Traum wird wahr

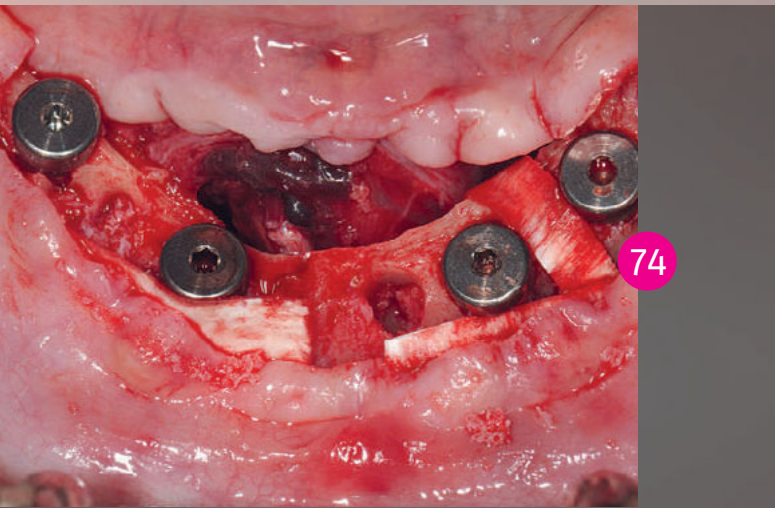
44 kurz & schmerzlos

Effektive Prophylaxe

70 tipp in pip

Aus der Praxis für die Praxis





74 pip fotostory

P. Randelzhofer – Ein neuer Lebens(-qualitäts)-abschnitt

82 pip hat recht

T. Ratajczak – Aufklärung über Behandlungsalternativen – Implantate als weitere Stützpfiler

84 pip comic

Neulich in der Praxis Drs. Gestern und Heute

pip fragt

86 - S. Fickl, E. Schiegnitz: 40 Jahre ITI Deutschland

88 - D. Duddeck: Wie schmutzig dürfen sterile Implantate sein?

90 - A. Sobiegalla: Zahn-Gesundheit ist Allgemein-gesundheit!

92 - N. Bär: Megagen hat neue Horizonte aufgemacht

94 - E. Anitua: Biotechnologie für die klinischen Ansprüche von heute

96 - C. Janetzky: Technischer Service – einfach wie noch nie!

pip experten

98 - Editorial Advisory Board

pip impressum

98 - Wir stehen hinter **pip**

myplant two

EINE STARKE VERBINDUNG

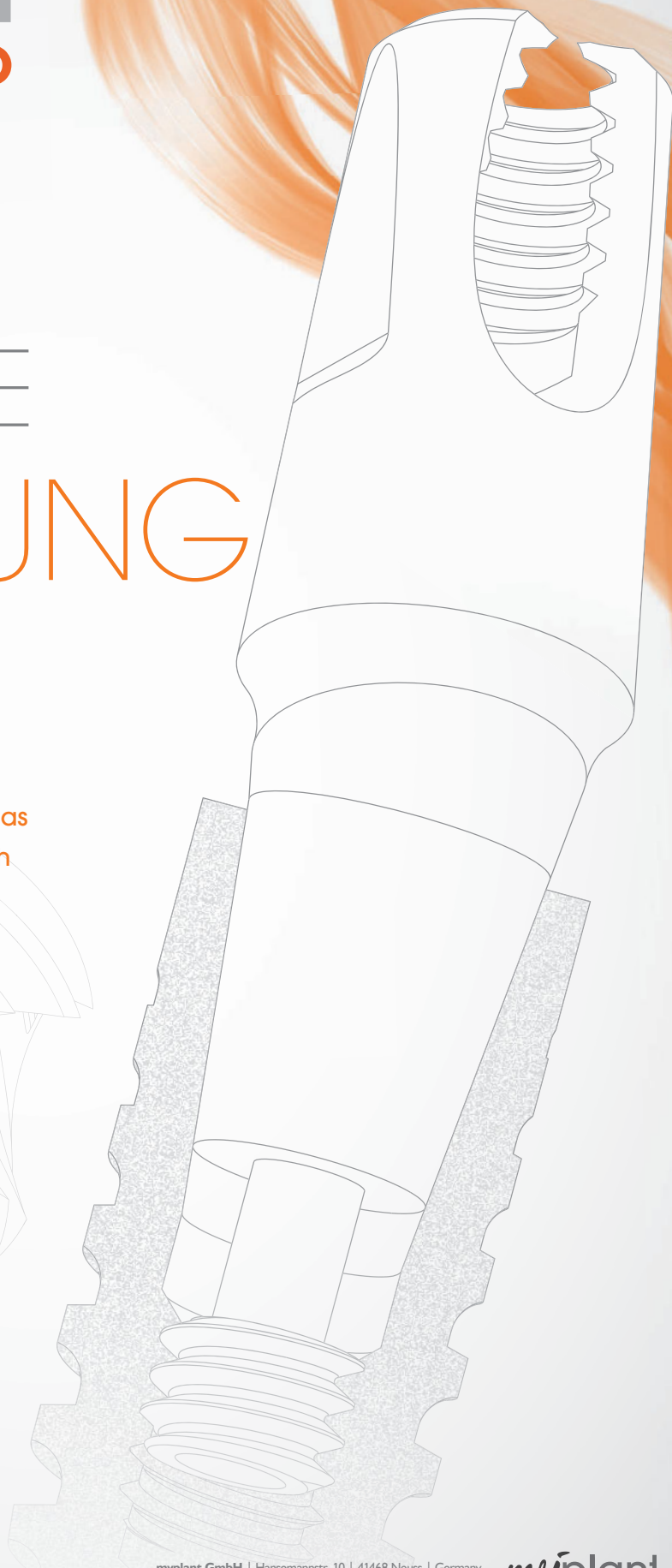myplant two ist die überzeugende Antwort auf das zentrale Patienten- und Anwenderbedürfnis nach anhaltender Hart- und Weichgewebestabilität.

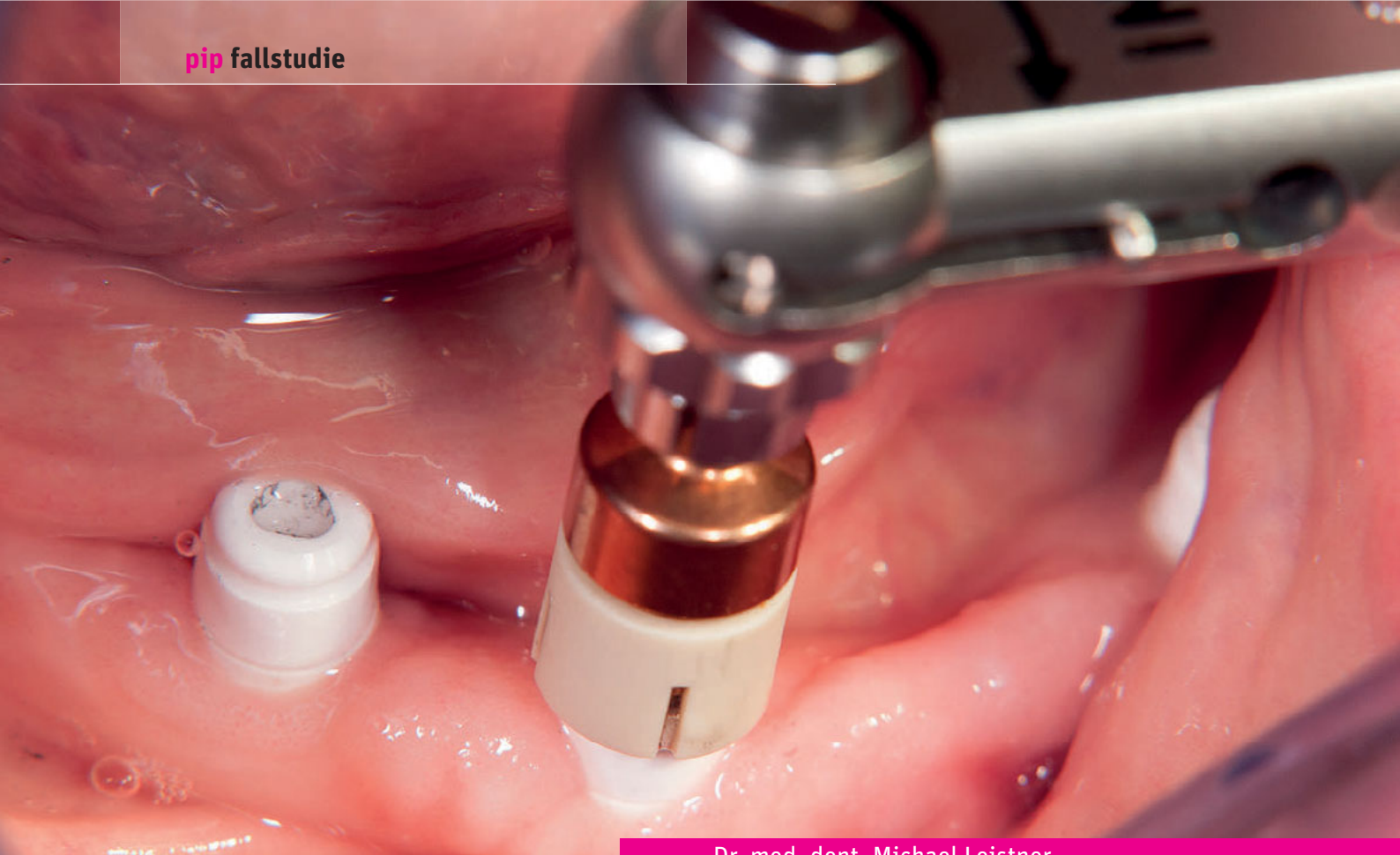
- Tief innenliegende, belastungsstabile und selbsthemmende Konusverbindung
- Bakteriendichte und mikrobewegungsfreie Implantat-Abutment-Verbindung unterstützt das subkrestale Setzen des Implantats
- Brillante langfristige Ästhetik durch stabile und gesunde Weichgewebsmanschette dank tiefem Platform-Shifting

Made in Germany.
Made by MEISINGER.

myplant GmbH | Hansemannstr. 10 | 41468 Neuss | Germany
Phone: +49 2131 1259-465 | Fax: +49 2131 2012-222 | E-Mail: info@myplant-dental.com | Internet: www.myplant-dental.com

myplant
GmbH





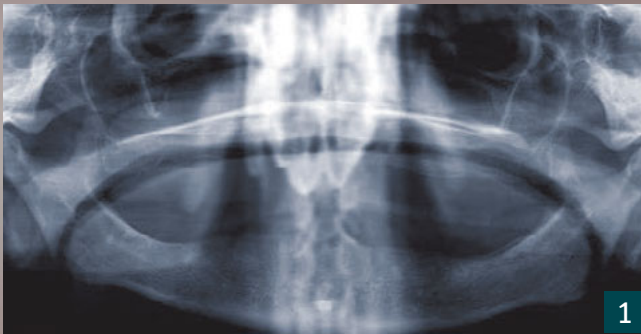
Dr. med. dent. Michael Leistner



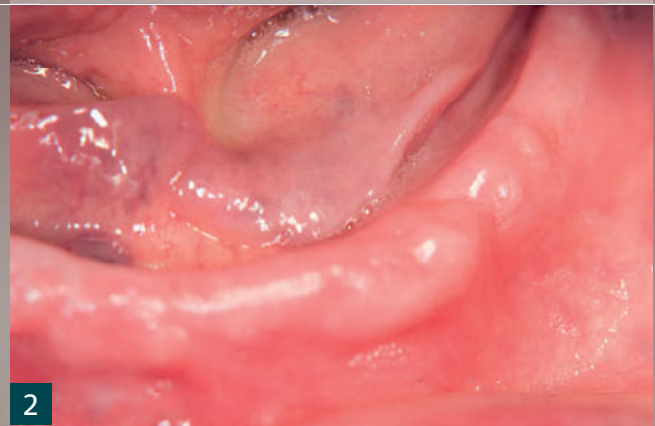Neue Keramik «Snap-on» Attach- ments für zweiteilige Keramikimplantate

- 1978-1981 Ausbildung Zahntechnik
- 1989 Examen, Approbation und Promotion an der Albert-Ludwigs-Universität Freiburg, Studiengang Zahnmedizin
- 1989 Wissenschaftl. Tätigkeit für Krupp Medizintechnik mit Schwerpunkt Titanschweißung, Abteilung Prof. Dr. Kappert
- 1991 Niedergelassen in eigener Praxis
- 1994 Referent zum Thema Vollkeramik
- 2001 Sieger der russischen Stomatologie-Meisterschaft
- 2002 Referent zum Thema Implantologie
- 2003 Internationale Referententätigkeit
- 2005 Referent zum Thema Metallfreie Stifte
- 2007 Gründung einer überregionalen Praxisgemeinschaft
- 2009 Zahnärztliche Zulassung in Porto (Portugal)
- 2012 Referent zum Thema vollkeramische Implantate

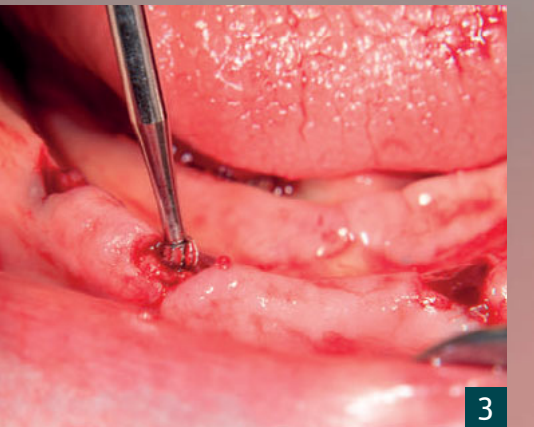
■ info@dent-design.de
■ www.dent-design.de



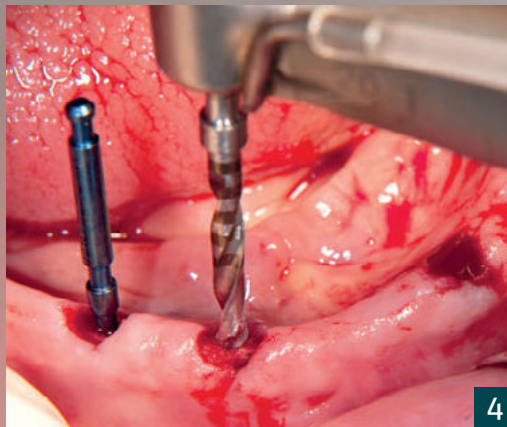
1



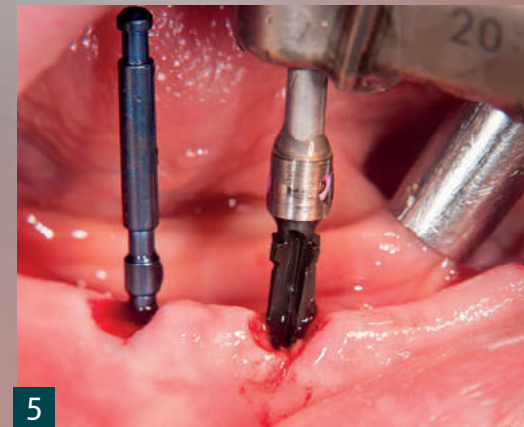2



3



4



5

Das neue Docklocs System von Dentalpoint (Zeramex) ist speziell für das zweiteilige Zeramex XT Implantatsystem entwickelt worden. Das Abutment ist bereits mit der bewährten metallfreien Vicarbo Schraube verbunden und wird so einfach in das Implantat eingeschraubt. Zeramex XT Implantate sind zweiteilig und metallfrei verschraubte Keramikimplantate, welche in Längen von acht bis vierzehn Millimeter und in drei Durchmessern (3,5 / 4,2 / 5,5) erhältlich sind.

Ergänzend wird von Zeramex für die neuen «Snap-on» Attachments Docklocs ein Matrizensystem angeboten, bei dem die Matrizengehäuse aus Zirkonoxid gefertigt sind, um eine metallfreie Suprastruktur zu ermöglichen. Die Verstärkung der Prothese zur Minimierung des Bruchrisikos wird mittels eines PEEK- statt Modellguss-Gerüsts erreicht.

Die 93-jährige Patientin hatte Probleme mit dem Halt ihrer Prothese, nachdem die letzten beiden Zähne im Unterkiefer entfernt werden mussten (Abb. 1, 2). Sie wünschte sich vor allem wieder mehr Stabilität beim Kauen. Außerdem behinderte die wackelige Unterkieferprothese sie beim Sprechen. Anamnestisch sprach nichts gegen eine Insertion von Implantaten.

Nach eingehender Besprechung entschied sie sich für vier Keramikimplantate. Auf diesen sollte mithilfe des neuen Attachmentsystems Docklocs (Zeramex, Medealis) die Prothese gestaltet werden. Der Fallbericht beschreibt sowohl das chirurgische Vorgehen zur Insertion der Keramikimplantate als auch Step-by-Step die Herstellung der endgültigen prothetischen Versorgung bei der Patientin (Abb. 3-34).

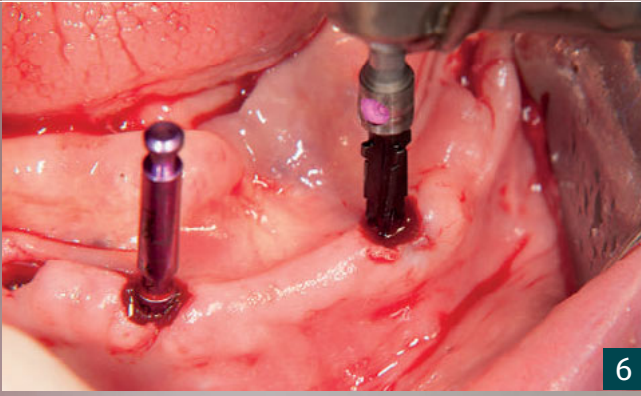
1 Ausgangsröntgenbild zur Diagnostik (OPG).

2 Kieferkamm Ausgangssituation.

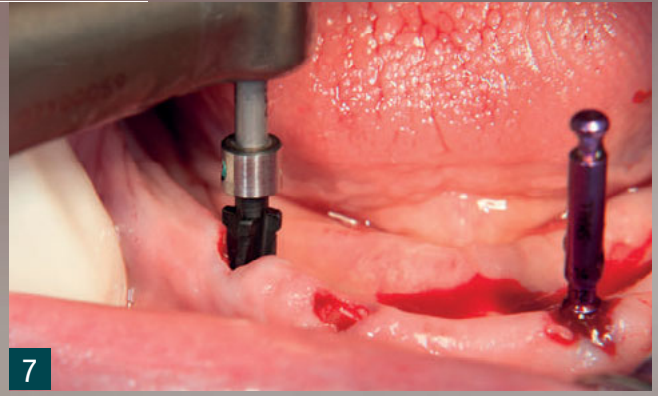
3 Vorbohrung mit dem Rosenbohrer.

4 Nach erster Pilotbohrung erfolgt die parallele Ausrichtung der weiteren Bohrungen mit einem Tiefenmarkierer.

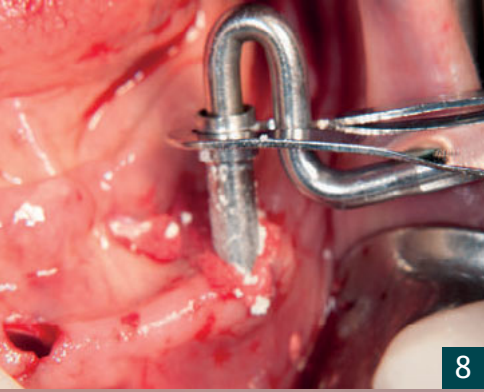
5 Erweiterung der Alveolen mit Zeradrill Implantatbohrern.



6



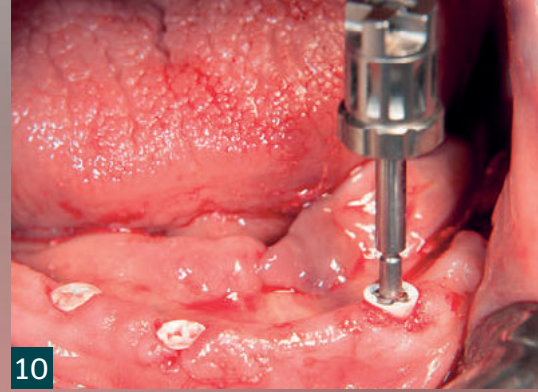
7



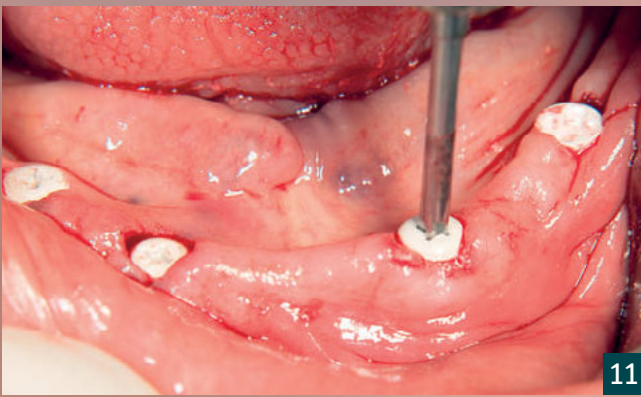
8



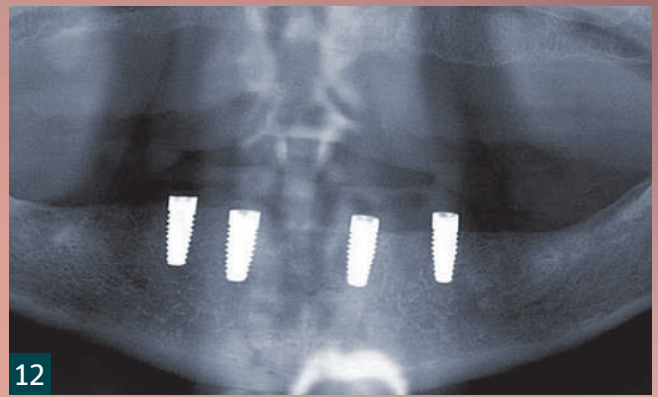
9



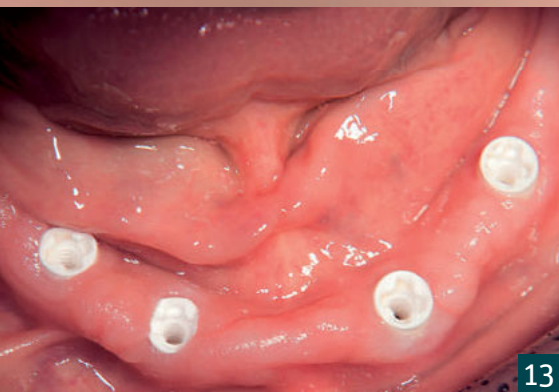10



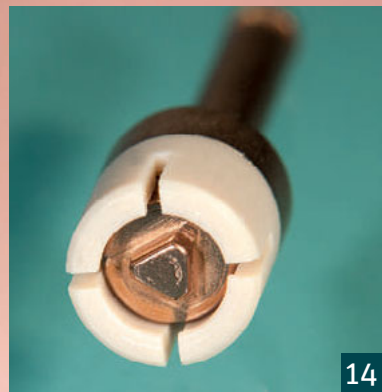
11



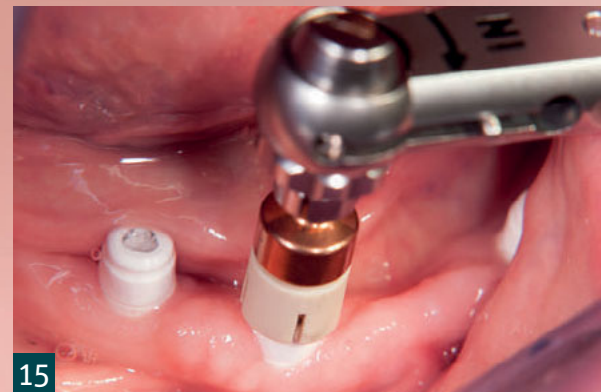12



13



14

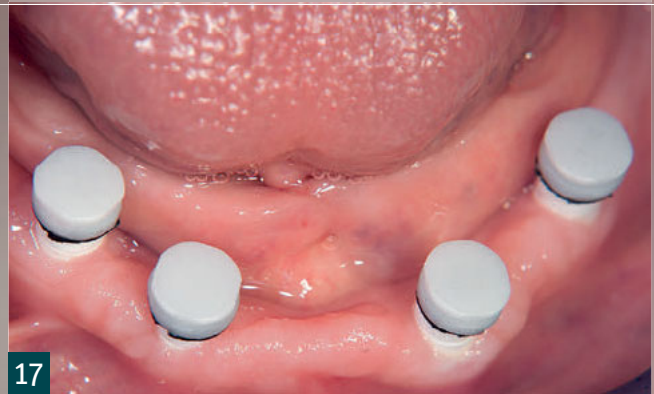

15

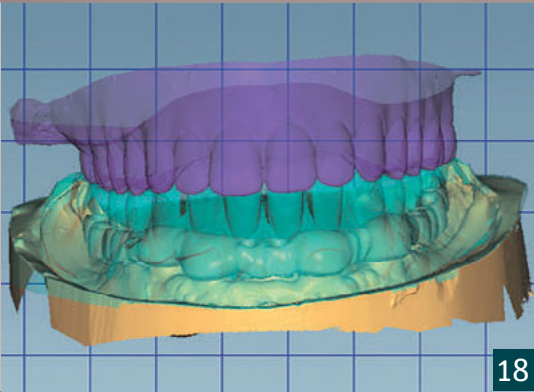
- 6 Tiefenmarkierer zur parallelen Ausrichtung der Bohrung.
- 7 Letzte Größe der Aufbereitung.
- 8 Antibiotikagabe intraalveolär.
- 9 Sterile Entnahme des Implantates aus der Verpackung mit dem Übertragungsinstrument (Pick-up).
- 10 Drehmomentgesteuerte Insertion (max. 35 Ncm).
- 11 Die Implantate werden mit Einheilkappen verschlossen.
- 12 OPG nach Implantation.
- 13 Nach drei Monaten Einheilzeit Eröffnen der Implantate.
- 14 Einbringinstrument zum einfachen Eindrehen der ...
- 15 ... Docklocs Abutments mit max. 15 Ncm.



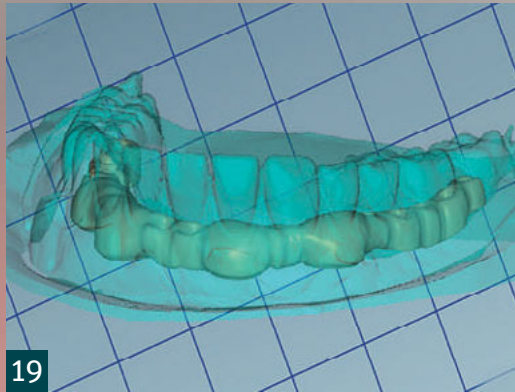
16



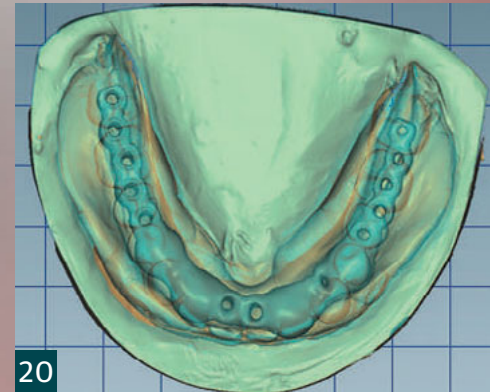
17



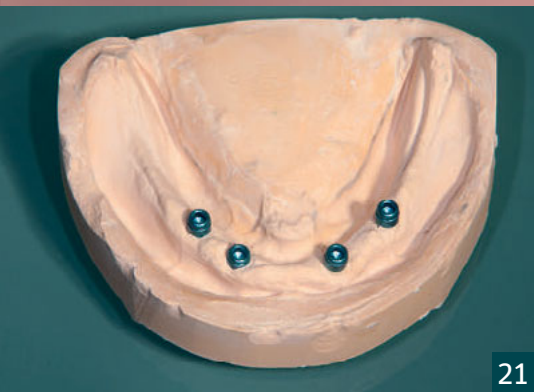18



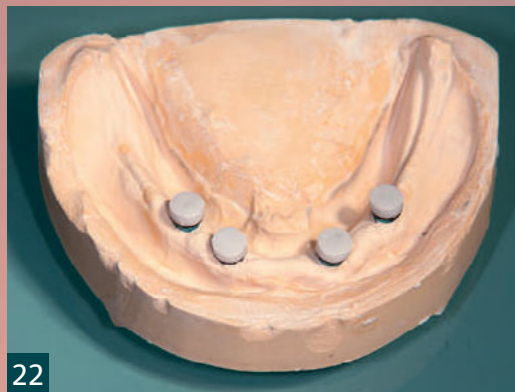19



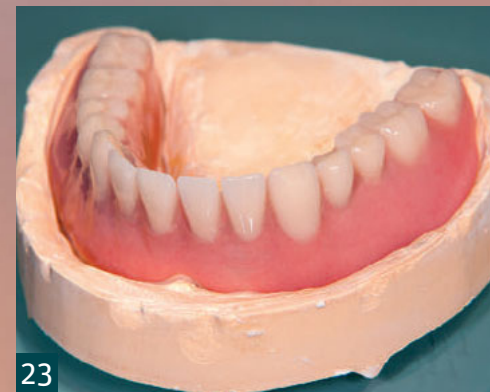20



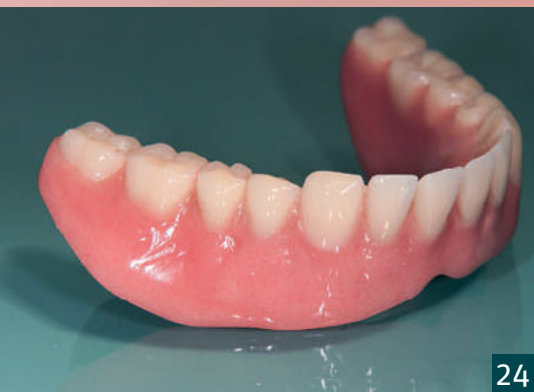21



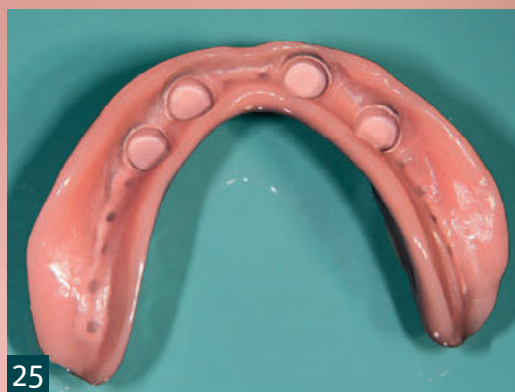22



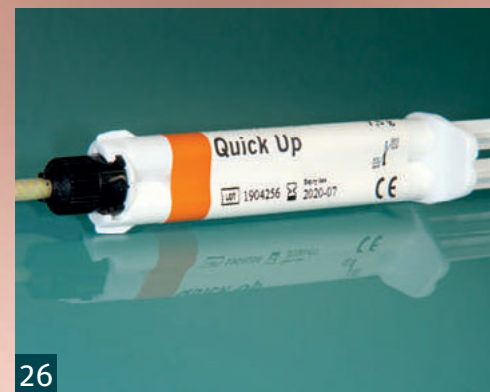23



24



25



26

16 Sortiment der Matrizengehäuse und der Matrizen der Firma Dental-point /Zeramex in Zusammenarbeit mit Medealis.

17 Aufgesteckte Zirkonoxidgehäuse mit Übertragungsmatrizen.

18 3D-Darstellung: UK-Modell mit PEEK-Gerüst, Aufstellung der UK-Zähne.

19 Computerdarstellung PEEK-Gerüst mit aufgestellten Prothesenzähnen.

20 Okklusale Darstellung im Computer, PEEK-Gerüst und Aufstellung.

21 Unterkiefermodell mit Docklocs Analogen ...

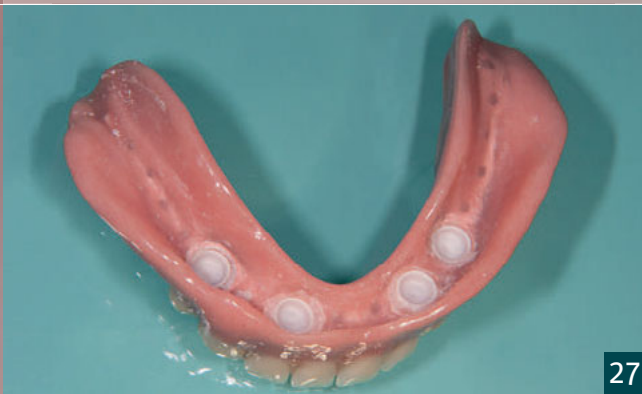22 ... und mit aufgesetzten Matrizengehäuse

23 Fertige Prothese auf dem Modell.

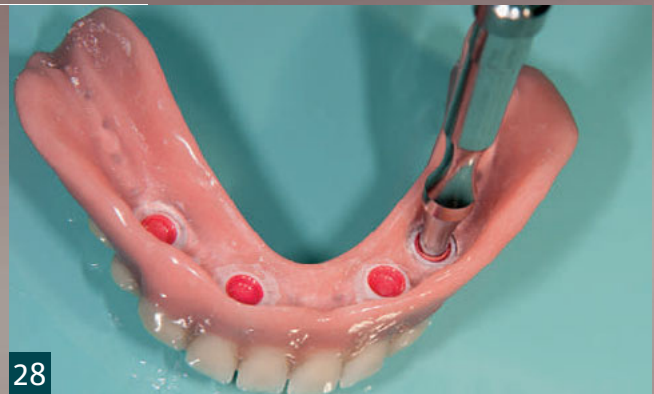24 Fertiggestellte Unterkieferprothese von lateral.

25 Gut zu erkennen ist die Aussparung für die Docklocs Gehäuse im PEEK-Gerüst.

26 Verwendeter Kunststoff zur Verklebung Quick Up (Voco).



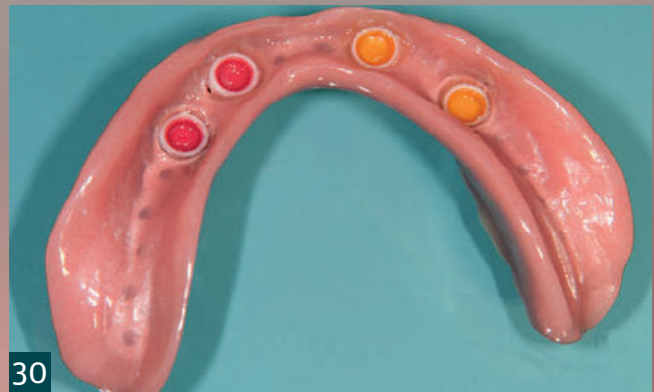27



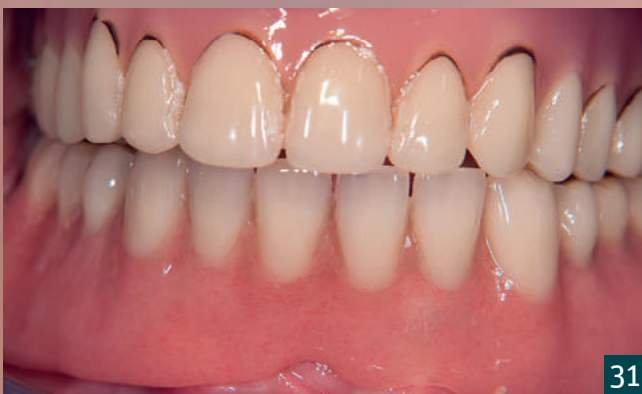28



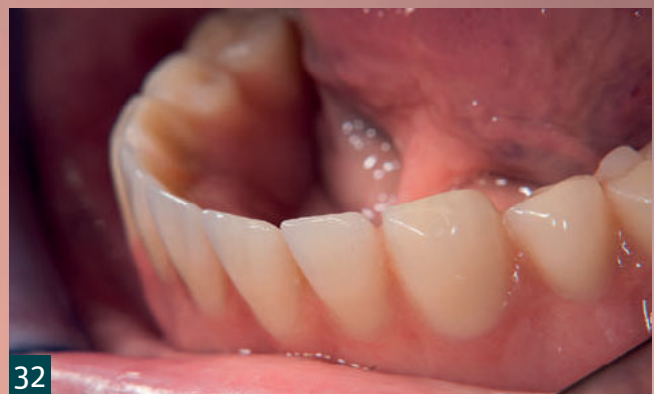29



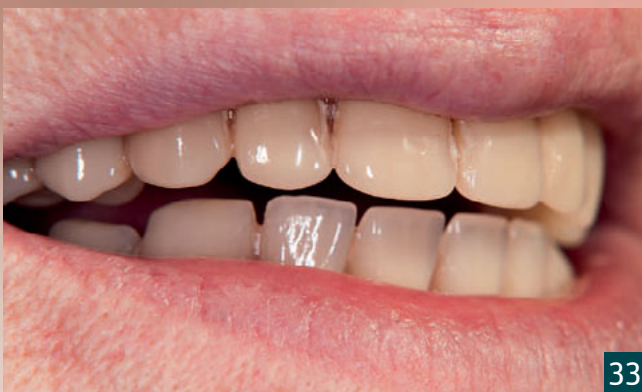30



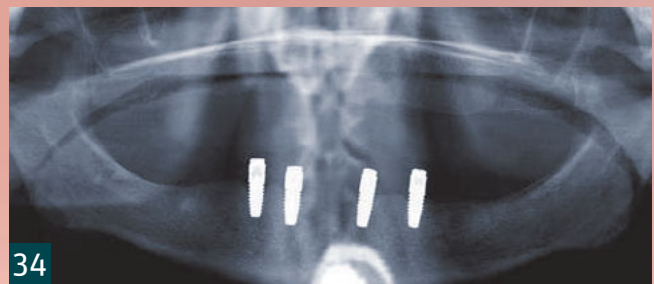31



32



33



34

DZR Blaue Ecke
 Abrechnungstipps zu dieser Publikation

27 Nach der Verklebung entnommene Prothese.

28 Einsetzen der Matrizen.

29 Je nach Situation sind unterschiedliche Abzugskräfte (farbcodiert) wählbar.

30 Dank der Matrize ist die neue Prothese gut händelbar.

31 Inkorporierte Prothese.

32 Seitliche Ansicht.

33 Kontrolle der Lautbildung.

34 Abschließende Röntgenkontrolle.

Zeramex

Das Keramikimplantat

Neu
Ø 3,5 mm!
info@zeramex.com
00800 93 55 66 37
www.zeramex.com



Small Base mit 3,5 mm Durchmesser (enossal)

Optimal für Frontzähne im Unterkiefer und laterale Schneidezähne im Oberkiefer

- Erhältlich in 8, 10 & 12 mm Länge
- Massgeschneiderte prothetische Flexibilität

Made in Switzerland
– Since 2005

Festsitzende Versorgung im Oberkiefer mittels angulierter Implantate

Dr. med. Dr. med. dent. Andreas Born



- Studium der Medizin und Zahnmedizin an der Universität Tübingen
- Diverse Studienaufenthalte an der Universität Bern, Zürich (CH) u. Washington University of St. Louis, USA
- Facharztweiterbildung zum MKG-Chirurgen an der Universität Heidelberg u. Städt. Klinikum Saarbrücken
- Facharzt- und Oberarztstätigkeit am BWK, Ulm, Erwerb der Zusatzbezeichnung „Plastische Operationen“
- Weiterbildung an der Klinik für Prothetik, Universität Ulm (Prof. Ludwig)
- Seit 2008 Niederlassung als MKG-Chirurg und Zahnarzt in Stuttgart-Botnang

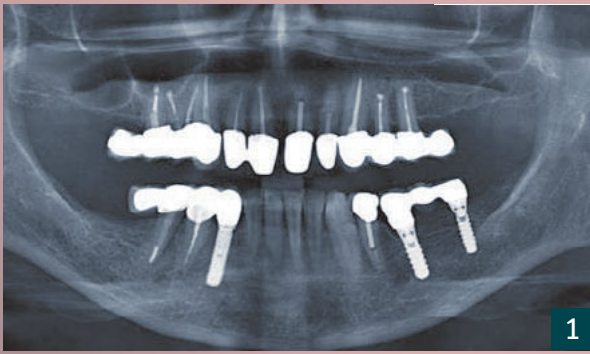
■ info@born-zahnarzt.de
■ www.born-zahnarzt.de

ZTM Bernd Blum

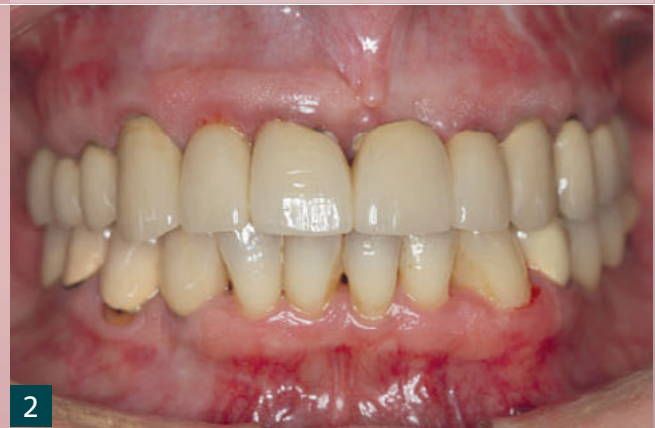

- Ausbildung zum Zahntechniker
- Meisterprüfung zum Zahntechnikermeister
- Geschäftsführer des Dentallabors Hilsenbek AG, Asperg

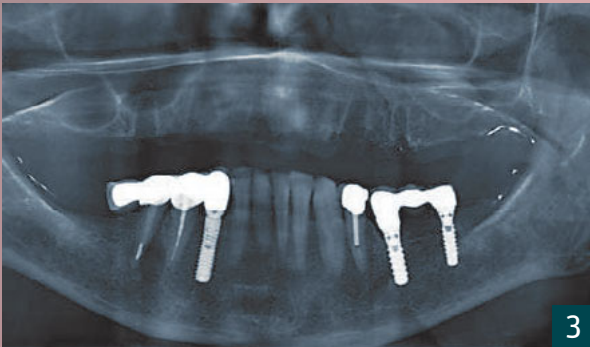
■ labor@hilsenbek-zahntechnik.de
■ www.hilsenbek-zahntechnik.de



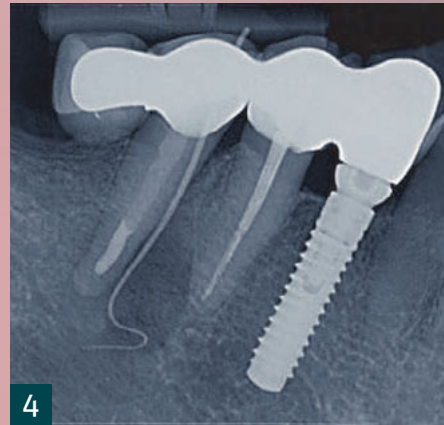1



2



3



4

Festsitzende Versorgungen im Oberkiefer mit atrophem Seitenzahnggebiet sind nach klassischen implantologischen Konzepten lediglich mit sechs oder mehr Implantaten zu erzielen. Hierbei müssen oft begleitende Sinusliftoperationen, insbesondere der externe Sinuslift mit erhöhtem chirurgischen Aufwand und erhöhter Morbiditätsrate, durchgeführt werden. Dieses Vorgehen basiert auf der möglichst axialen Krafteinleitung bzw. Belastung von Implantaten und bedeutet für eine Rekonstruktion des Seitenzahnbereichs in praxi die Notwendigkeit der Implantatinsertion distal der Vierer. Eine Alternative stellt das von Prof. Malo inaugurierte und modifizierbare Verfahren dar.

Die bei der Erstvorstellung 2008 damals 63-jährige Patientin war jedoch zunächst Implantaten gegenüber sehr skeptisch, sodass die konventionell chirurgischen, endodontischen und prothetischen Therapieoptionen weitgehend ausgeschöpft werden sollten (Abb. 1, 2). Aufgrund von apikalen Problemen (Parodontitiden, Zysten) mussten die wurzelkanalbehandelten Prämolaren 15, 14, 24 und 25 jeweils mit einer WSR und retrograder Wurzelfüllung versorgt werden. Bei der Kronen-Neuverversorgung führten verblockte Kronen zu einer Verbesserung des Kaubereichs durch Extensionsglieder nach distal. Im Jahr 2011 erfolgte die Eingliederung einer VMK-Brücke auf den Zähnen 13-15 mit Extensionsglied auf 16, eine VMK-Brücke auf den Zähnen 12-22 folgte im Jahr 2014.

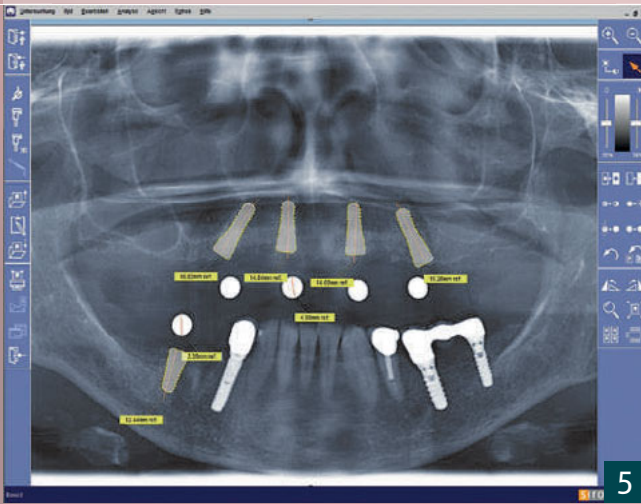
Im Jahr 2018 kam es in der Art eines „Dominoeffektes“ zum Einbruch der Versorgung im Oberkiefer mit Ausfall des Pfeilerzahns 21. An dem mit einem Glasfaserstift versorgten Zahn 13 wurde eine ausgedehnte Karies unter der Krone exkaviert. Im Unterkiefer kam es zur Ausbildung einer ausgedehnten mesioapikalen Zyste an Zahn 45 (Abb. 4), der ebenfalls mit einem Glasfaserstift stabilisiert war. Aus dieser und diversen anderen Erfahrungen mit Glasfaserstiften bevorzugt der Autor inzwischen wieder den klassischen, gegossenen Stiftaufbau. Dieser ist aufwendiger, stellt aber angesichts der Summe der Erfahrungen die bessere Variante dar. Im November 2018 wurden

1 Röntgenologische Ausgangssituation.

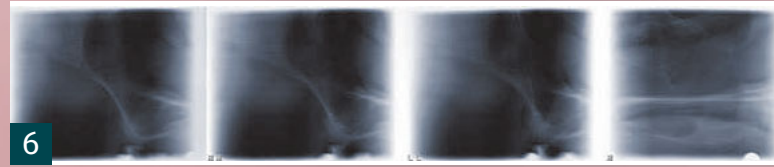2 Klinische Ausgangssituation.

4 Zustand nach Extraktion der nicht erhaltungswürdigen Oberkieferzähne.

5 Mesioapikale Zyste an Zahn 45.



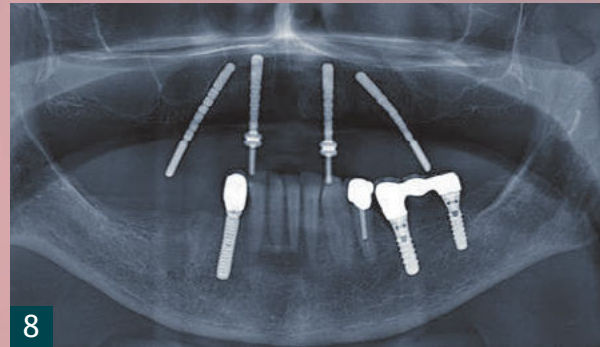
5



6



7



8

im Unterkiefer die Zähne 44 und 45 inklusive der radikulären Zyste entfernt.

Neuversorgung des Oberkiefers

Mit der Patientin wurde infolgedessen über die Notwendigkeit einer Komplettsanierung des Oberkiefers gesprochen. Da die Patientin keine herausnehmbare Prothese wünschte, verblieb nur die Möglichkeit einer festsitzenden Suprakonstruktion auf Implantaten. Da die Patientin eine etwas verkürzte Zahnreihe bereits gewohnt war, erschien eine festsitzende Versorgung mit einem begrenzten chirurgischen Aufwand (Anlehnung an das Malo-Konzept) sehr geeignet. Als Suprakonstruktion sollte eine Prettau-Zirkon-Brücke angefertigt werden.

Chirurgisches Vorgehen

Alle Restzähne im Oberkiefer wurden entfernt (Abb. 3) und eine Interimstotale im Oberkiefer postoperativ eingesetzt. Die Interimstotale wurde nach der Nahtentfernung weichbleibend unterfüttert, um der Patientin einen möglichst ordentlichen Prothesensitz in der Übergangsphase zu ermöglichen.

Die chirurgische Planung beinhaltete die Auswertung von Gipsmodellen und eine Röntgenanalyse (Sirona Orthophos

XG plus, 2008) mittels Bohrschablone mit Messkugeln und TSA-Aufnahmen (Sirona Sidexis XG 2.63) (Abb. 5-7). Da im vornherein eine intraoperative Röntgenkontrolle mit Tiefenmessern eingeplant war, wurden kein DVT und keine navigierte Bohrschablone benötigt. Die Nähe zu Nachbarstrukturen und die Achsneigung von Implantaten lassen sich bei der intraoperativen Röntgenkontrolle sehr gut beurteilen und gegebenenfalls auch korrigieren. Auch aus strahlenhygienischer Sicht bestehen Vorteile.

Implantatinsertion

Nach einer Abheilungsphase von ca. drei Monaten wurde der Alveolarkamm im Februar 2019 über eine krestale Schnittführung von regio 16-26 im oberen Drittel präpariert. Zusätzlich wurde der anteriore Bereich 11/21 freigelegt. Anschließend wurde die desinfizierte Bohrschablone mit den radiologisch zuvor abgeglichenen Perforationen eingesetzt.

Die Bohrungen wurden bis zu zwölf Millimetern Tiefe durchgeführt. Zwischendurch wurde mit dem abgewinkelten Sinuslift-Osteotom (Aesculap Ergoplant, gebogen 4 mm, DX 517 R) der Bohrstollen regio 15 und 25 vorangetrieben und auf intraossären Verlauf und Tiefe überprüft. Wenige adaptierende Nähte

5 Implantatplanung mithilfe von Bohrschablone und Messkugeln.

6 TSA-Aufnahmen (Sirona Sidexis XG 2.63) zur Analyse des vorhandenen Knochenangebots ...

7 ... in der Prämolarenregion beidseits.

8 Intraoperative Röntgenkontrolle mittels OPG mit Tiefenmessern in situ.

Meisinger
since
1888

Made in Germany
Made by MEISINGER

KLEINE SCHRAUBE, KLEINER PREIS
GROSSE QUALITÄT



OKTAGON®

Implantat inkl.
Verschlusschraube

89,00 €*
Stck.

Produkte,
auf die Sie sich verlassen können.



Micro-Screw

nach Prof. F. Khoury

599,00 €*
30 Stck.

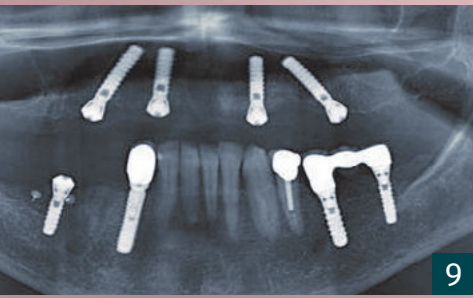

DIREKT VOM HERSTELLER!

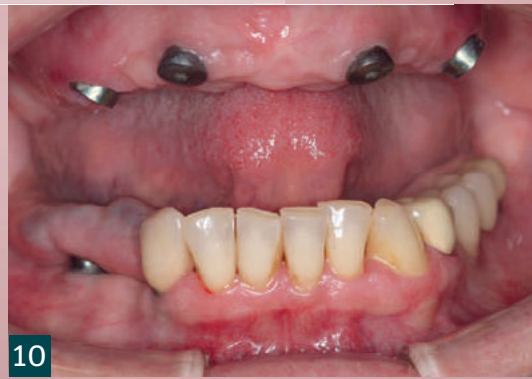♥ **Made for you!**

HOTLINE:
02131 2012-303
www.meisinger.de

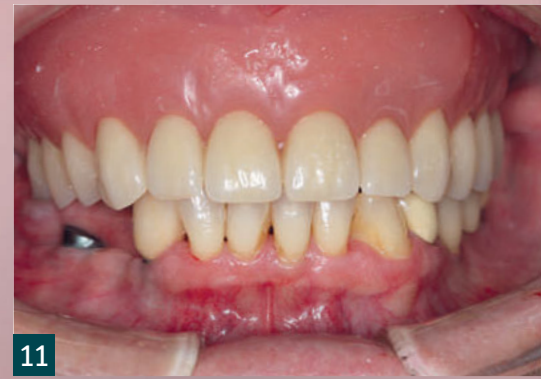*Alle Preise zzgl. MwSt.



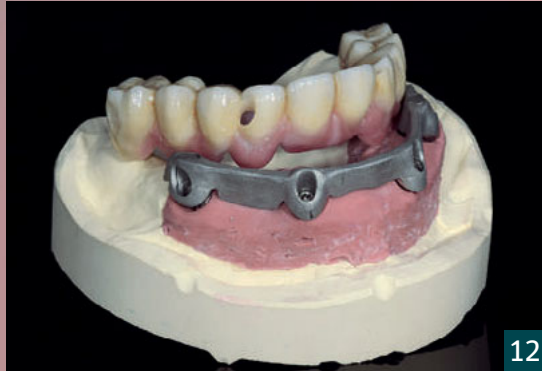9



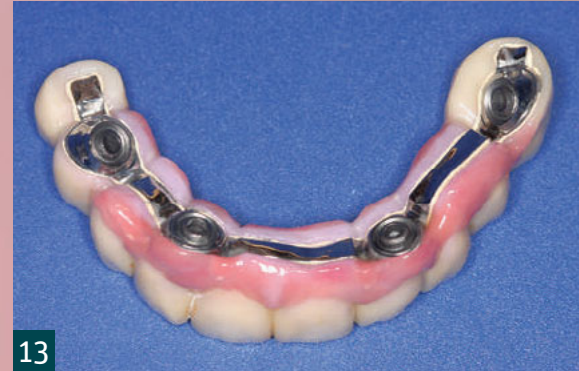10



11



12



13

ermöglichten den „blutungsfreien“ Gang mit der Patientin in das Röntgenzimmer und die intraoperative Kontrolle durch ein OPG mit Tiefenmessern in situ.

Bei diesem Schritt wird infolge der Zahnlosigkeit in einem Kiefer jeweils die Kinnstütze mit subnasalem Bügel bei leicht geöffnetem Mund eingesetzt. Die Positionierung mit Ausrichtung an der Frankfurter Horizontalen erfolgt immer durch den Operateur. Die Auswertung des intraoperativen Kontrollbildes erlaubt sowohl Korrekturen in der Achsneigung als auch der Länge der avisierten Implantate (Abb. 8).

Nach vollständiger Aufbereitung (\varnothing 3,3 mm) erfolgte die Insertion von vier Dental Ratio Tissue Level Implantaten (Oktagon TL RP) regio 15 (L 14 mm), 12 (L 12 mm), 22 (L 12 mm) und 25 (L 14 mm). Im Unterkiefer wurde in regio 45 ein weiteres Implantat von zehn Millimetern Länge inseriert. Anschließend wurde das OP-Gebiet plastisch gedeckt (Abb. 9). Aus Sicherheitsgründen wurde auf eine prothetische Sofortversorgung verzichtet und stattdessen eine Einheilungsphase der Implantate für drei Monate in Kauf genommen.

Nach der Nahtentfernung wurde die Oberkiefer-Interimsprothese zum zweiten Mal chairside weichbleibend unterfüttert.

Freilegung

Nach der Osseointegration der Implantate wurden die Implantate im Ober- und Unterkiefer rechts freigelegt und mit Einheilkappen (TL RP Gingivaformer 5,5 mm) in regio 15 (GH 3,0 mm), 12 (GH 2,0 mm), 22 (GH 2,0 mm) und in regio 25 (GH 3,0 mm) versorgt (Abb. 10). Zur Anpassung der Prothese an die Gingivaformer wurde sie ein drittes Mal unterfüttert (Abb. 11).

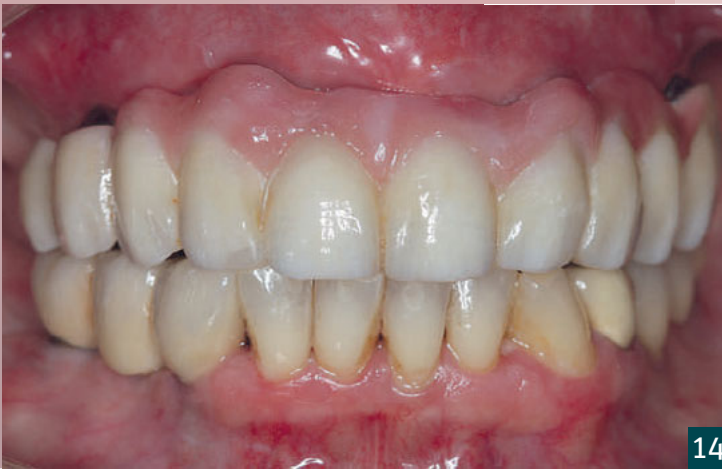Prothetische Versorgung

Der Autor gibt Tissue Level Implantaten bei fast allen teleskopierenden Versorgung und Hybrid-Konstruktionen gegenüber Bone Level Implantaten den Vorzug, da die maschinierete glatte Oberfläche an der Schulter bei einer kompromittierten Gingivasituation einen besseren Schutz vor Periimplantitis bietet. Bei einer Cover-Denture-Prothesenbasis oder ähnlichen Versorgung spielen die längerfristig aus der Schleimhaut herausragenden Implantatschultern optisch entweder keine oder nur eine geringe Rolle. Hingegen stellt die prothetische Versorgung von stark anguliert gesetzten Implantaten sowohl für den/die Zahnarzt/-in als auch den/die Zahntechniker/-in eine Herausforderung dar.

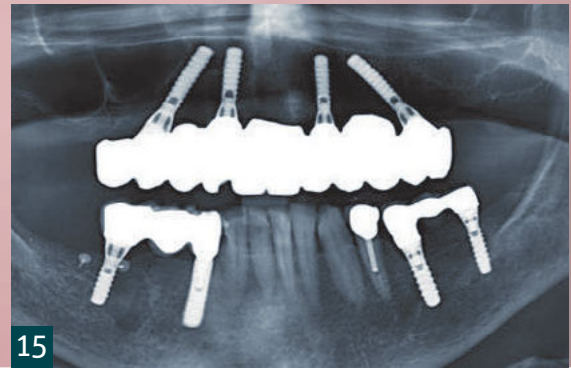
Da in der Praxis normalerweise Abformungen mit eingeschraubten Abformpfosten und perforierten, individualisier-

- 9 Röntgenkontrolle post implantationem.
- 10 Nach Freilegung wurden Einheilkappen auf die Implantate gesetzt.
- 11 Zur Anpassung der Interimsprothese an die Gingivaformer wurde die Prothese unterfüttert.

- 12 Die Abutments wurden mit dem umlaufenden Steg zahntechnisch angefertigt und im Mund einprobiert.
- 13 Auf distale Extensionen konnte wegen des ausgedehnten Unterstützungspolygons verzichtet werden.



14



15

ten Kunststofflöffeln bevorzugt werden, war das Problem der divergierenden Implantatachsen zu bewältigen. Der Erfolg der Suprakonstruktion hängt ganz wesentlich von der engen Absprache zwischen Praxis und zahntechnischem Labor ab. In regio 15 und 25 wurde bei der Freilegung eine „provisorische Abformung“ (Impregum, Rimlocklöffel) mit aufgesteckten RN-Plan-Sekundärteilen für die SynOcta-Anschlusskonfiguration (abgewinkelt, 20°) genommen.

Im zahntechnischen Labor wurden für die anguliert stehenden Implantate 15 und 25 jeweils Abutments (NEM) mit seitlich eingefrästen Rinnen für die Reposition in die Abformung hergestellt.

Die definitive Abformung für die Herstellung des Meistermodells erfolgte über zwei aufgeschraubte Abformpfosten (RN 4,8, N11, Medentika) in regio 12 und 22. In regio 15 und 25 wurden die NEM-Abutments mit einem Übertragungsschlüssel aufgeschraubt. Im Anschluss daran erfolgte die Abformung (Impregum) mit einem individuellen Löffel. Nach Lösen der Abformpfosten im anterioren Bereich wurde dieser entnommen. Danach wurden die im Munde verbliebenen Abutments abgeschraubt und für die Reposition im Abformlöffel, ähnlich einer Teleskop-Überabformung, in das zahntechnische Labor mitgegeben.

Im Unterkiefer wurde regulär die Abformung über aufgeschraubte Abformpfosten in regio 46 (Medentika, s. OK) und einem Straumann BL NC Abformpfosten vorgenommen. Die Kieferrelationsbestimmung erfolgte mit Biss-Schablonen. Wenig später wurden die Abutments mit dem umlaufenden Steg im Mund einprobiert (Abb. 12).

Auf distale Extensionen konnte wegen des ausgedehnten Unterstützungspolygons verzichtet werden (Abb. 13). Wenig später wurden die Abutments mit dem umlaufenden Steg im Mund einprobiert und für einen „Passive fit“ verklebt. Bei der

Entnahme des Steges zeigte sich, dass die distalen Schraubentollen im Steg noch etwas freigeschliffen werden mussten. Im Unterkiefer wurde das verschraubbare NEM-Gerüst einprobiert. Anschließend wurde im zahntechnischen Labor über den Steg die Prettau-Zirkonbrücke gestaltet.

Einprobe

Einen Monat später wurde die Konstruktion im Oberkiefer einprobiert. Nach Fertigstellung konnten die Ober- und die Unterkieferseitenzahnbrücken rechts eingeschraubt werden (Abb. 14). Die Röntgenkontrolle zeigte gut osseointegrierte Implantate und spaltfrei sitzende Suprakonstruktionen (Abb. 15). Zusätzlich wurde zum Schutz der Prettau-Zirkonkeramik im Oberkiefer eine Michigan-Schiene eingegliedert.

Fazit

Anguliert stehende Implantate zur Realisierung festsitzender Versorgungen stellen eine interessante Alternative zu orthograd stehenden Implantaten in Kombination mit internem oder externem Sinuslift dar. Mittels intraoperativer Röntgenkontrolle kann eine korrekte Insertion auch ohne strahlenintensives und kostenintensives DVT realisiert werden. Die Herausforderung besteht bei klassischen Implantatsystemen in der Abformung der abgewinkelten Implantate und der Herstellung von passgenauen Suprakonstruktionen. Die Prettau-Zirkon-Brücke scheint eine besonders geeignete Variante für eine stabile und höchst ästhetische zahnärztliche Rehabilitation zu sein. ●

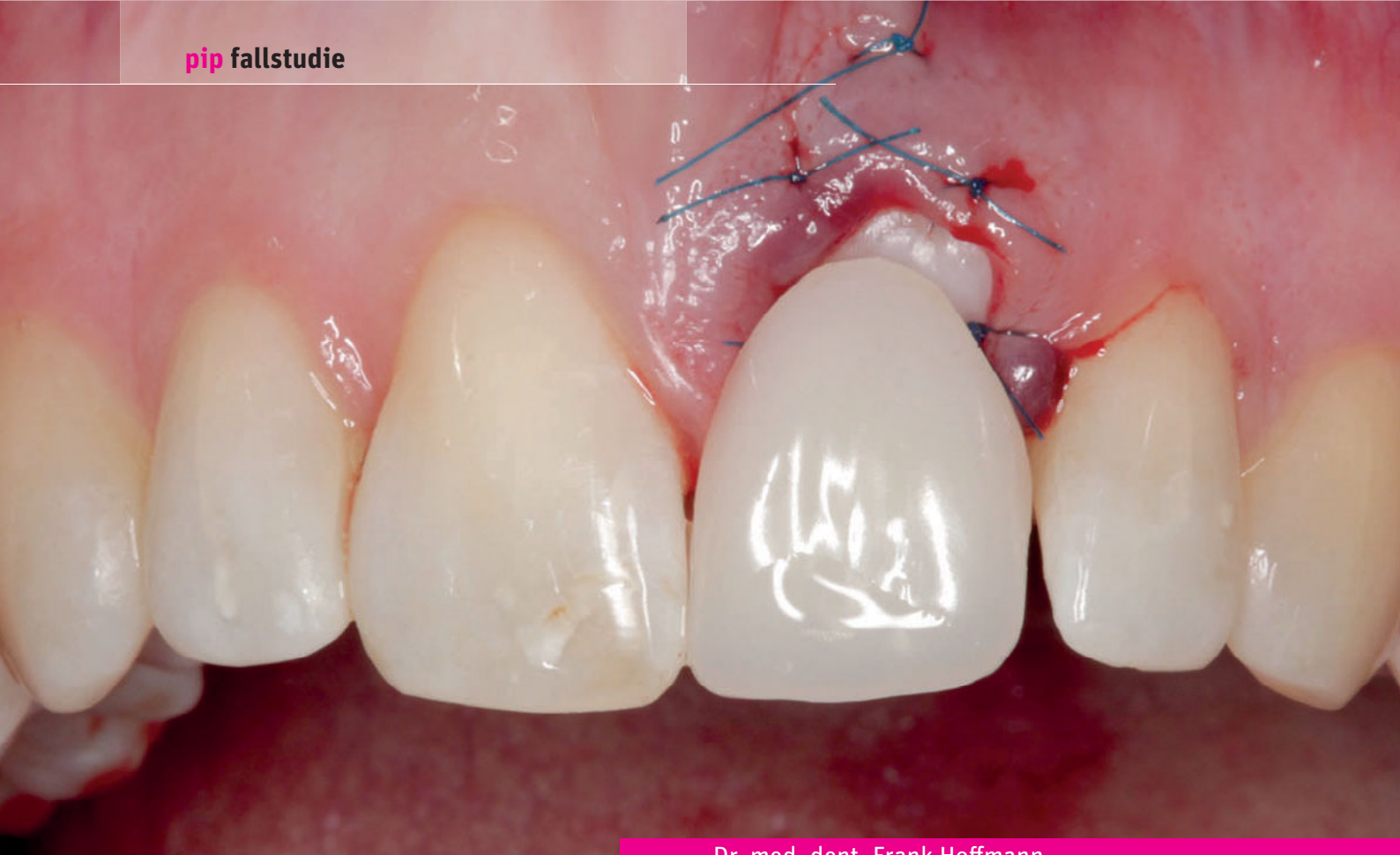DZR Blaue Ecke

Abrechnungstipps zu dieser Publikation

Ich bedanke mich ausdrücklich bei dem Zahntechnikermeister Bernd Blum aus dem Dentallabor Hilsenbek für die gute Zusammenarbeit!

14 Verschrauben der Ober- und Unterkieferversorgung im Mund.

15 Abschließende Röntgenkontrolle.



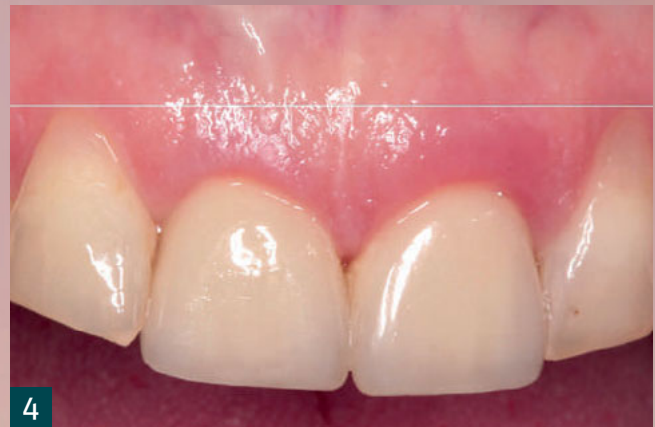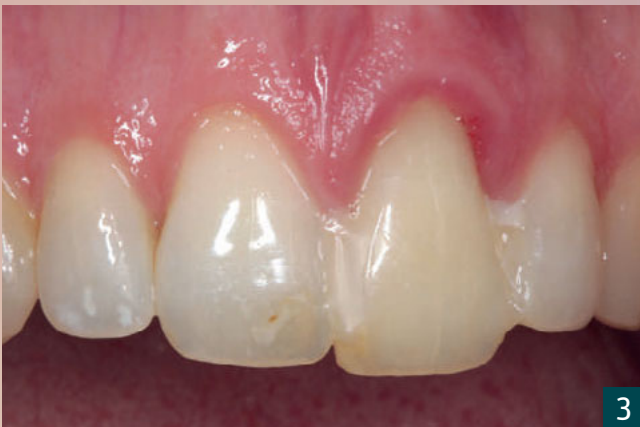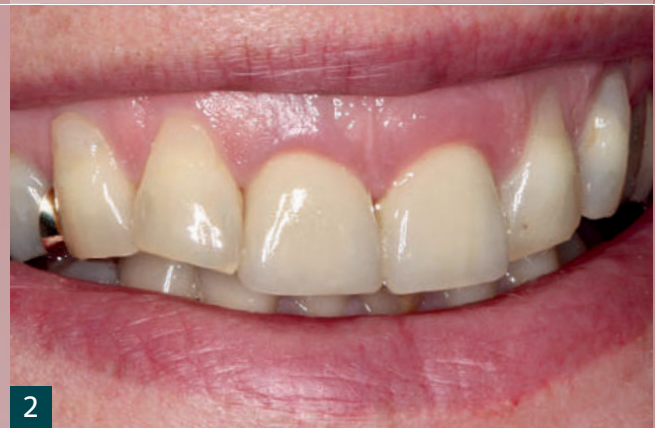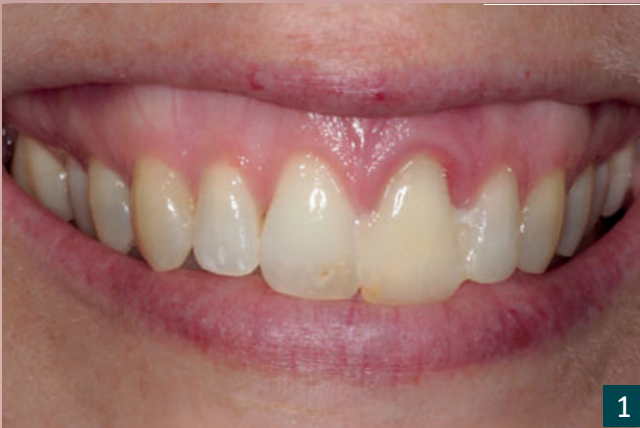Dr. med. dent. Frank Hoffmann

Wie viel Aufwand ist genug ...?



- 1983-1988 Studium Zahnmedizin mit Abschluss Staatsexamen, Hamburg
- Seniorpartner Zahnärzte am Stadtpark in Hamburg
- Seit 1991 Implantologische Tätigkeit
- 2005 Zertifizierung Implantologie (DGI)
- Seit 2013 Vortragstätigkeit & Leitung praktischer Study Clubs Implantologie und Parodontologie
- ITI Study Club Direktor

■ hoffmann@borgweg.de
■ www.borgweg.de



Ästhetik entsteht im Zusammenspiel von rot und weiß. Damit das Ergebnis einer Einzelzahnimplantation im Frontzahnbereich gerade bei hoher Lachlinie den höchsten Ansprüchen gerecht werden kann, bedarf es bereits bei der Extraktion einer guten präoperativen Planung. Exemplarisch werden für den analogen Workflow zwei unterschiedliche chirurgische und prothetische Herangehensweisen beschrieben und abschließend ein Zehn-jahresergebnis präsentiert.

Ausgangslage

Zwei Patientinnen unterschiedlichen Alters mit hoher Lachlinie und mit je einem nicht erhaltungswürdigen Frontzahn stellten sich vor.

- Patientin 1: 34 Jahre alt, Kronenwurzelfraktur am Zahn 21, alio loco geschient;
- Patientin 2: 52 Jahre alt, tiefe Kronenwurzelkaries und apikale Ostitis am Zahn 21, endodontisch mit Stiftaufbau versorgter Zahn 11;

Die Patientin 2 kommt mit dem Wunsch nach einer „Zweitmeinung“ alternativ zum Vorschlag einer Versorgung der Region 11/21 mit zwei einteiligen Keramikimplantaten alio loco.

Ästhetische Analyse der Patientinnen

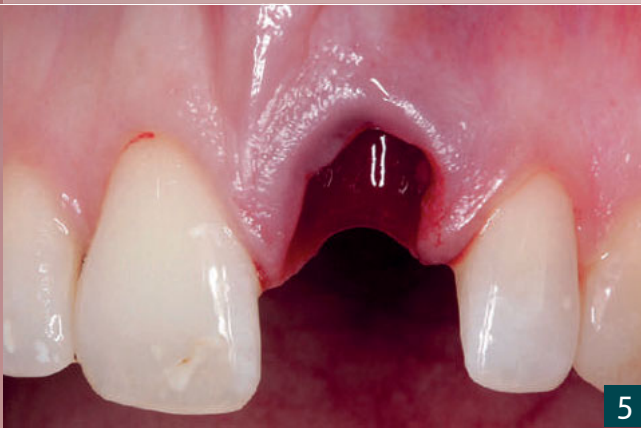Bei beiden Patientinnen wird der Erhalt der Zahnfleischarchitektur aufgrund der hohen Lachlinie und des Biotyps eine zentrale Rolle für den späteren Erfolg spielen (Abb. 1, 2). Bei Patientin 1 erscheint der Zahn 21 sowohl inzisal, als auch zervikal deutlich länger (Abb. 3), was befürchten lässt, dass die Wundheilung eine starke Diskrepanz zwischen 11 und 21 hervorruft. Eine Hilfslinie entlang des Gingivasaums der Zähne 13-23 zeigt hingegen bei Patientin 2, dass in diesem Fall ein wenig Rezession nicht nur tolerierbar, sondern im Hinblick auf die Harmonisierung des Gingivaverlaufes sogar zu einem besseren Ergebnis führen würde (Abb. 4).

1 Aufgrund der hohen Lachlinie und des Biotyps wird der Erhalt der ...

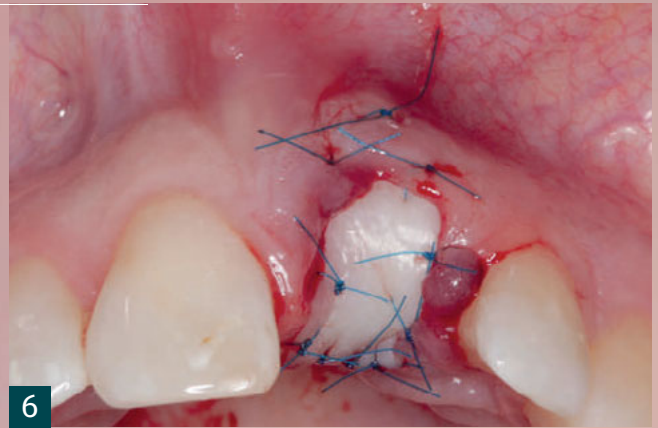
2 ... Zahnfleischarchitektur eine zentrale Rolle für den späteren Erfolg spielen.

3 Der Zahn 21 erscheint sowohl inzisal als auch zervikal deutlich länger.

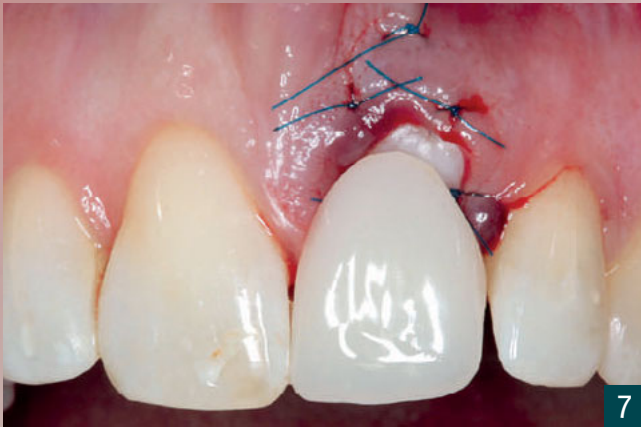4 Eine geringe Rezession führt im Hinblick auf die Harmonisierung des Gingivaverlaufes zu einer Verbesserung.



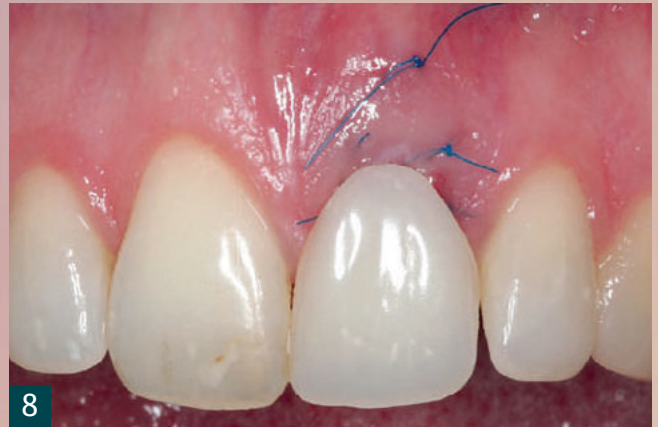5



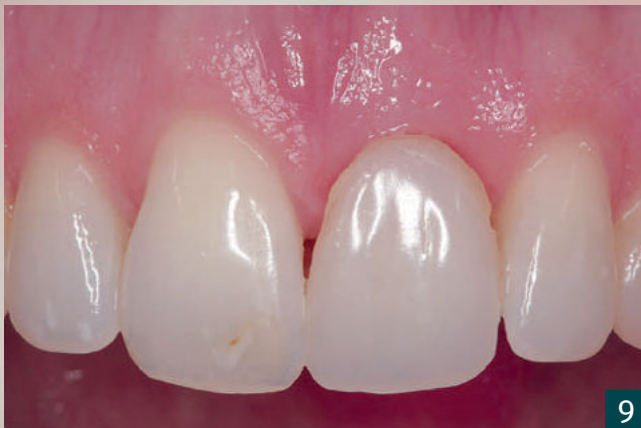6



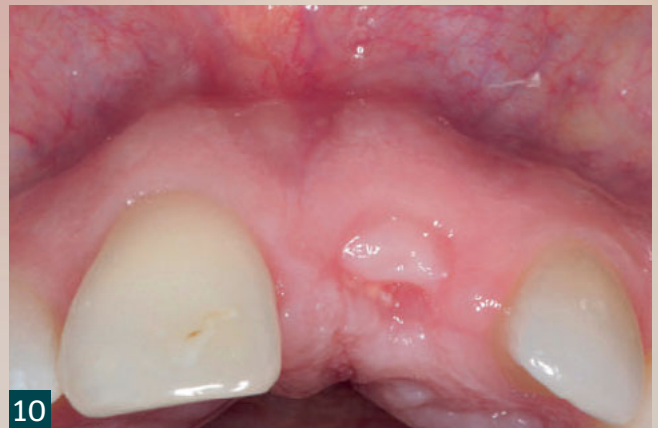7



8



9



10

Es ist immer das Ziel, schon bei der Extraktion die richtigen Weichen zu stellen, jedoch beeinflusst hier die lokale Situation entscheidend das Vorgehen.

Patientin 1 Chirurgisches Vorgehen

Nach schonender Extraktion von 21 (Abb. 5) zeigt sich glücklicherweise eine intakte Alveole. Diese wird mit bovinem Ersatzmaterial gefüllt und mit einem Kombitransplantat aus dem Gaumen verschlossen. Dabei gestalten wir zur Sta-

bilisierung und Ernährung des Gewebes einen großen bindegewebigen Stiel, der mit einer Unterzugsnaht bukkal befestigt wird, und einen epithelisierten Anteil, der die Extraktionsalveole verschließt (Abb. 6). Provisorisch wurde die Patientin mit einem Klemmprovisorium versorgt, bei dem basal deutlich Platz für die Weichgewebsaugmentation geschaffen wurde (Abb. 7). Nach einer Woche zeigt sich eine gute Wundheilung mit Erhalt der Weichgewebsarchitektur (Abb. 8). Nach fünf Monaten stellt sich die Situation zur Implantation in horizontaler und vertikaler Dimension sehr zufriedenstellend dar (Abb. 9-11). Es wurde ein Implantat 4,1/12 mm

5 Schonende Extraktion des Zahnes 21.

6 Der epithelisierte Anteil verschließt die Extraktionsalveole.

7 Provisorische Versorgung mit Klemmprovisorium mit basalem Platz für die Weichgewebsaugmentation.

8 Nach einer Woche zeigt sich eine gute Wundheilung.

9 Nach fünf Monaten Einheilzeit soll implantiert werden.

10 Die Situation stellt sich in horizontaler und vertikaler ...

Ab sofort bis zu 6 Jahre Teilzahlung für Patienten

Mehr Behandlungsspielraum?

DZR Patiententeilzahlung bis zu 6 Jahre.

Komplizierte Behandlung?

DZR Abrechnungsberatung für Spezialfälle.

Ausfall von Abrechnungspersonal?

DZR Deutschlandweites Abrechnungsnetzwerk (DanPro).

... und vieles mehr!

Wir haben für (fast) alles eine Lösung.

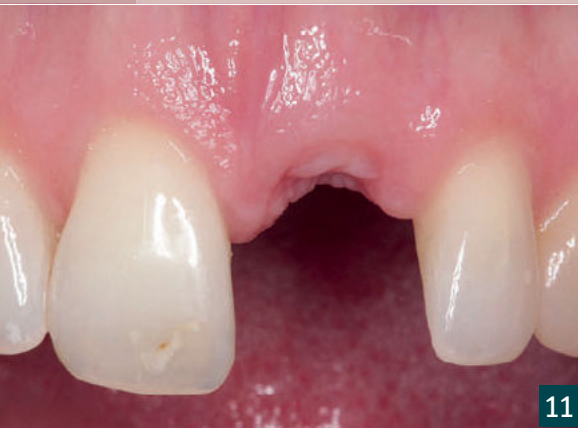Interessiert? Einfach anrufen unter Tel. 0711 99373-4993 oder
E-Mail schreiben an mail@dzt.de.

Sicherheit. Kompetenz. Vertrauen.

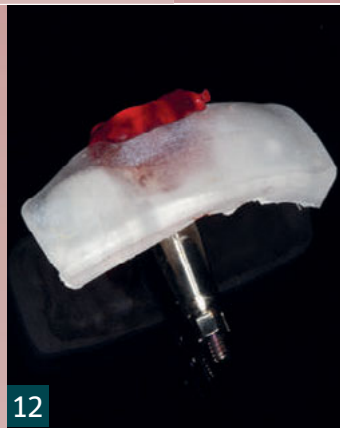Beim Marktführer in der zahnmedizinischen Privatliquidation.

DZR

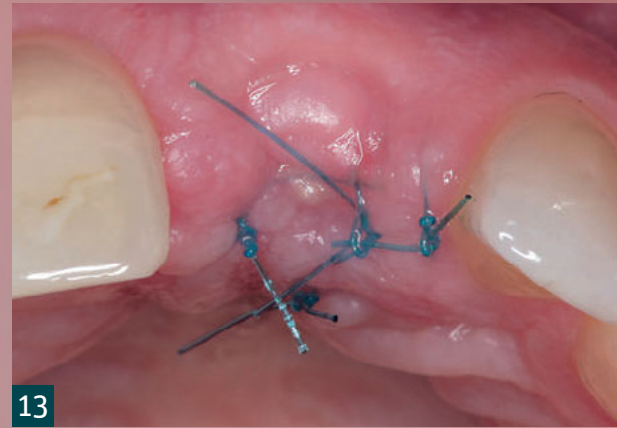
Deutsches
Zahnärztliches
Rechenzentrum



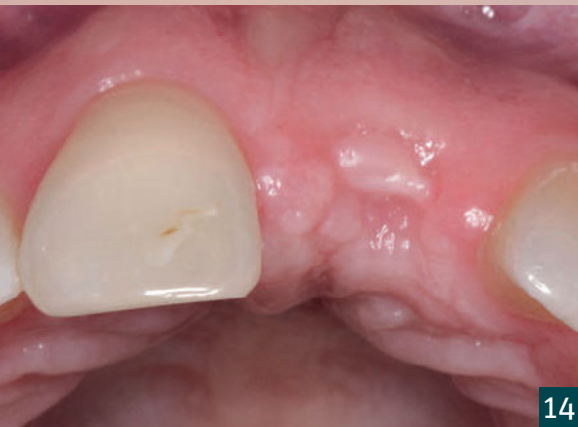11



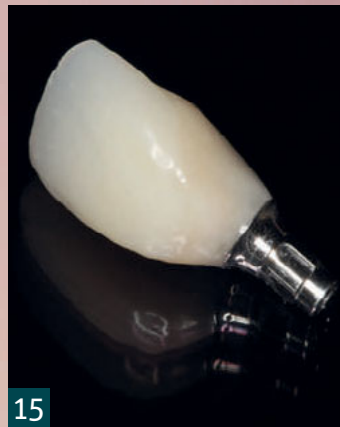12



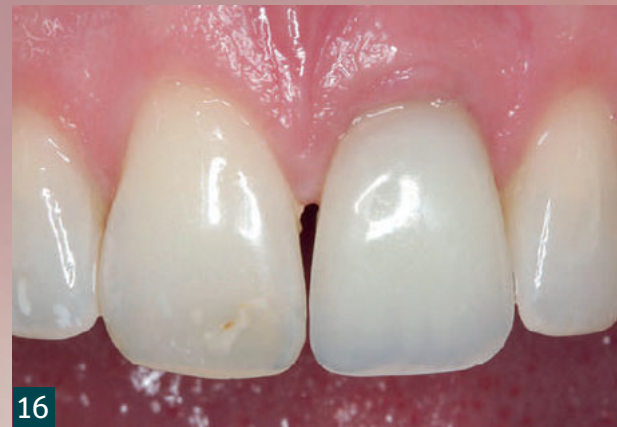13



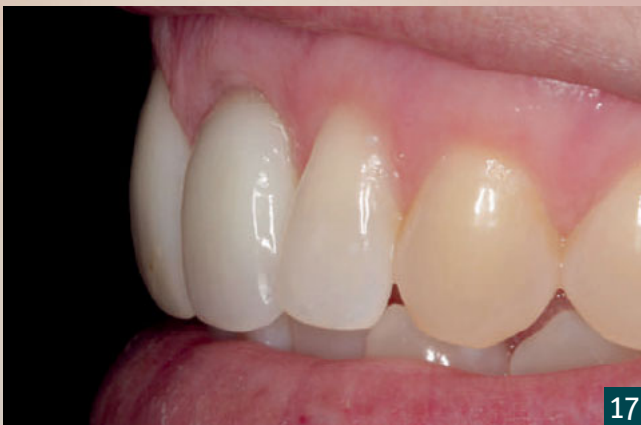14



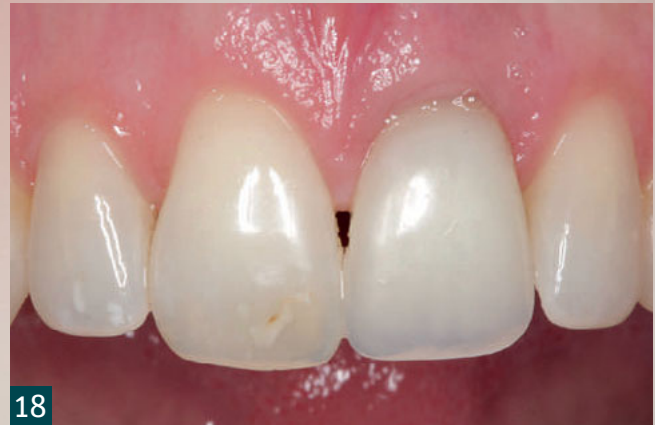15



16



17



18

BLT (Straumann) gesetzt und die Implantatposition mittels eines Index übertragen (Abb. 12). Die korrekte Positionierung des Implantates in bucco-oraler Ausrichtung und Angulation orientierte sich an dem an den Nachbarzähnen verspannten Nahtmaterial. Die aus dem Bohrstollen langsam rotierend gesammelten, sehr vitalen Späne wurden noch bukkal zur Verdickung ohne Membran angelagert. Dazu wurde die Schnittführung nach palatinal verlagert (Abb. 13).

Freilegung

Nach Osseointegration wird zur Freilegung nach vier Monaten (Abb. 14) eine provisorische Krone (Abb. 15) im zahn-technischen Meisterlabor vorbereitet und anstatt des üblichen Gingivaformers eingesetzt. Kurze Zeit später zeigt sich das Weichgewebe bereits gut adaptiert (Abb. 16, 17). Die Gestaltung der provisorischen Krone gibt, trotz mäßiger Interdentalpflege, dem Gewebe eine Leitschiene, um den Interdentalraum zu ver-

11 ... Dimension sehr zufriedenstellend dar.

12 Die Implantatposition des BLT Implantats (4,1/12 mm) wurde mittels eines Index übertragen.

13 Die Schnittführung wurde nach palatinal verlagert.

14 Nach vier Monaten wird freigelegt.

15 Anstelle des Gingivaformers wurde eine provisorische Krone im Zahn-technikermeisterlabor vorbereitet.

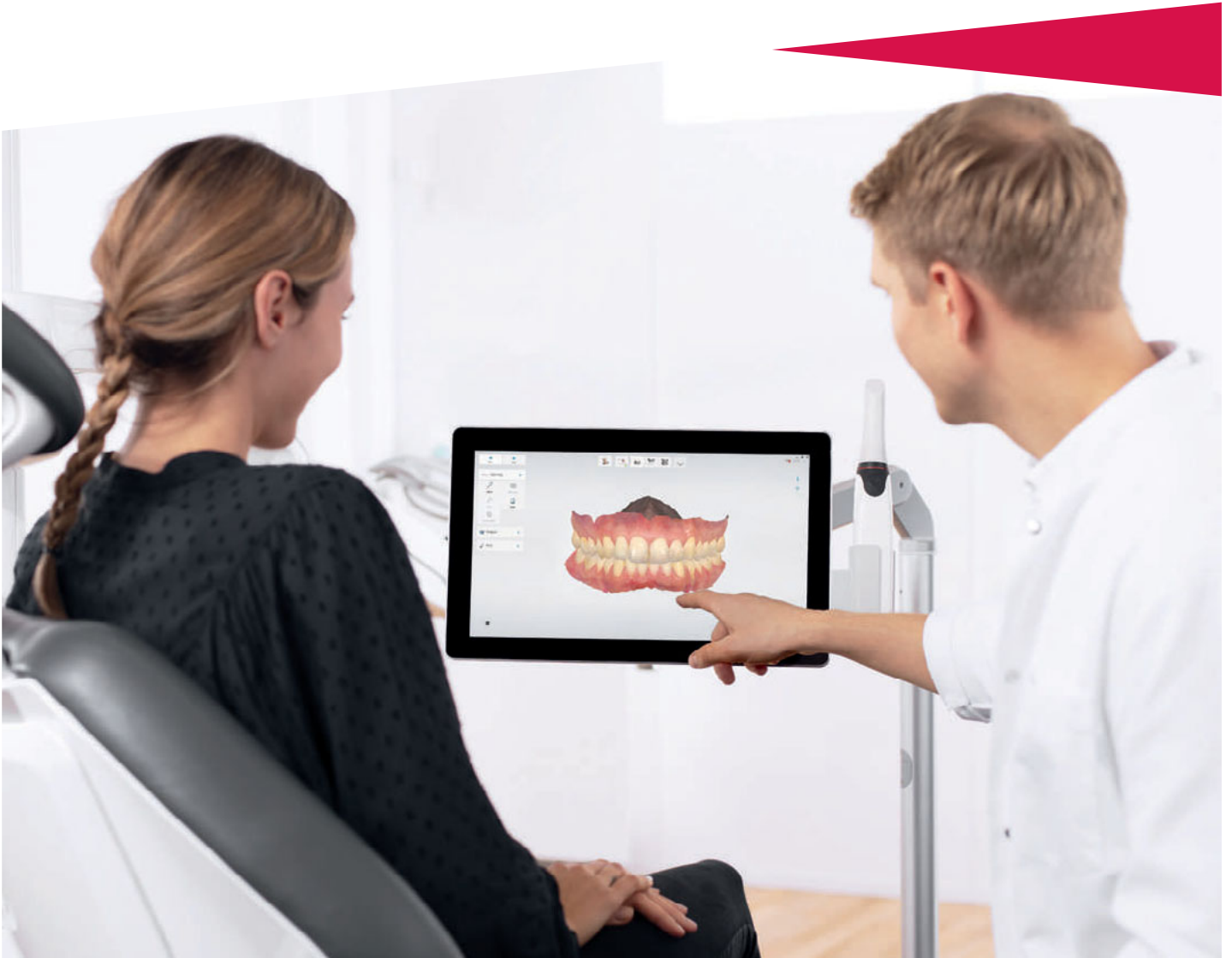16 Das Weichgewebe hat sich ...

17 ... kurze Zeit später gut adaptiert.

18 Die provisorische Krone gibt dem Gewebe eine Leitschiene für den Verschluss des Interdentalraums.

Go Beyond TREATMENT

mit 3Shape TRIOS® 4 und TRIOS MOVE®+

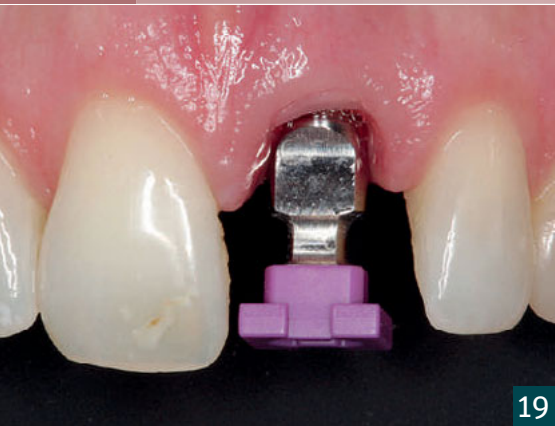


Erreichen Sie eine digitale Exzellenz mit dem bislang leistungsstärksten 3Shape-Scanner und einem Setup, mit dem Sie Ihre Patienten visuell begeistern und die Behandlungsakzeptanz erhöhen können wie nie zuvor!

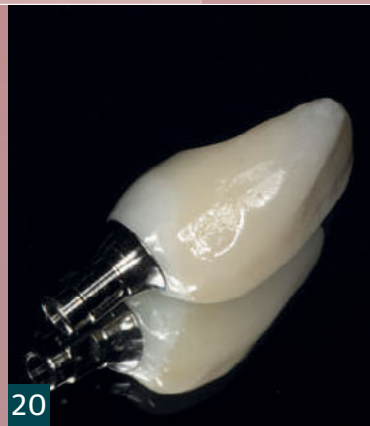Wenden Sie sich bitte an Ihren lokalen Händler, um die Verfügbarkeit von 3Shape-Produkten in Ihrer Region zu prüfen.

© 3Shape A/S, 2020. Der Name und das Logo von 3Shape und/oder andere hier sind Marken von 3Shape A/S, die in der EU und in anderen Ländern eingetragen sind. Alle Rechte vorbehalten.

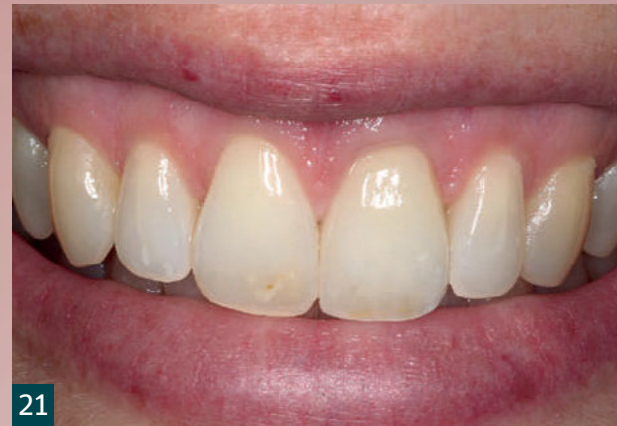3shape 



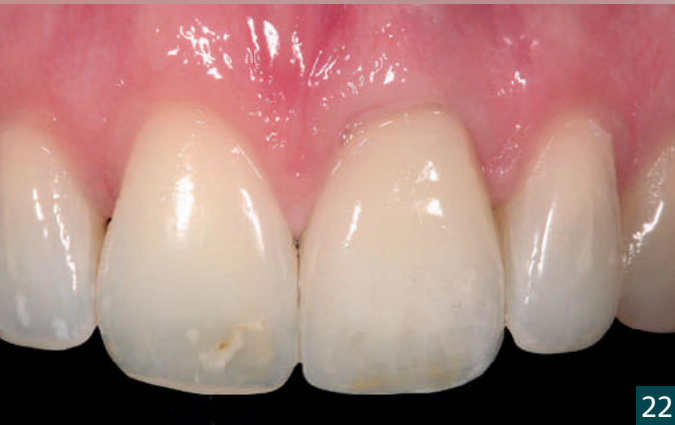19



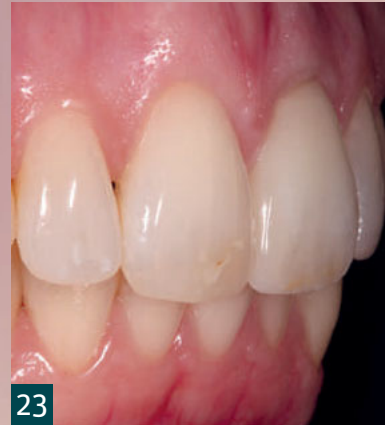20



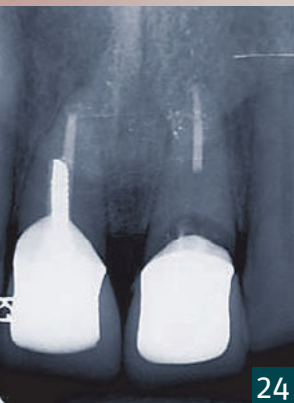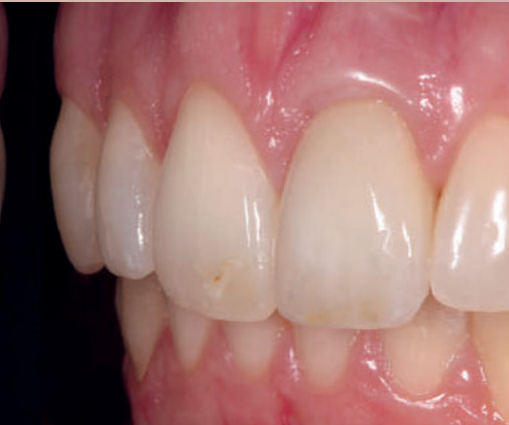21



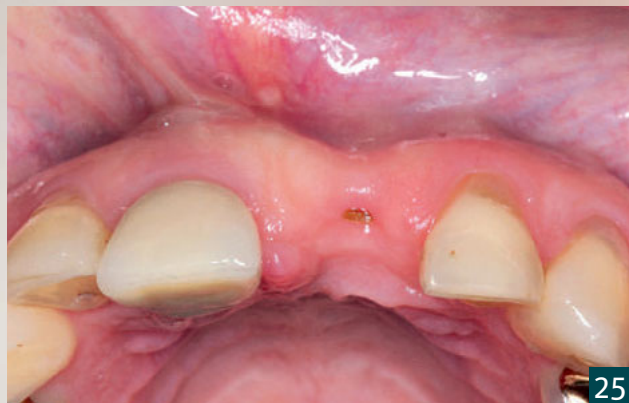22



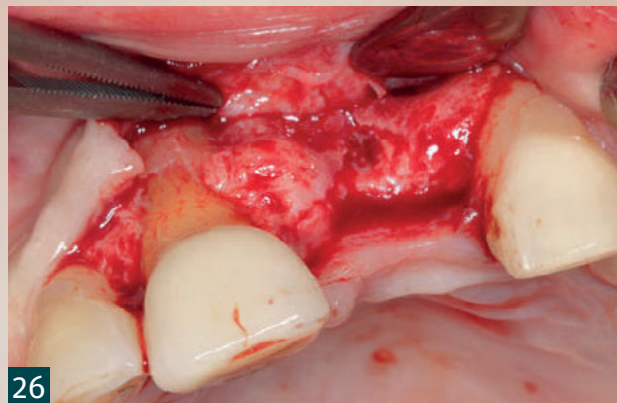
23



24



25



26

schließen (Abb. 18). Vier Monate später erfolgt die definitive, geschlossene Abformung (Abb. 19) und die Herstellung einer transokklusal verschraubten, verblendeten Zirkonoxid-Krone auf Klebebasis (Abb. 20). Die Abschlussbilder zeigen harmonische Gingivaverhältnisse (Abb. 21-23).

Patientin 2 Chirurgisches Vorgehen

Nach atraumatischer Extraktion des Zahnes 21 (Abb. 24)

offenbart sich leider eine total zerstörte bukkale Alveolenwand. Ein Alveolen-Erhaltungskonzept erscheint angesichts des Zustandes nicht sinnvoll. Wir entschließen uns für eine Knochenrekonstruktion möglichst zeitgleich mit der Implantation (Abb. 25). Nach Bildung eines Mukoperiostlappens ohne vertikale Entlastung zeigt sich sowohl das Knochendefizit regio 21 als auch eine ausreichende vestibuläre Dehiszenz für die spätere marginale Angleichung an den Gingivaverlauf des Zahnes 11 (Abb. 26). Es folgt eine retromolare Entnahme von Knochen aus der Tuberre-

19 Vier Monate später erfolgt die definitive Abformung.

20 Eine transokklusal verschraubte, verblendete Zirkonoxid-Krone auf Klebebasis wird hergestellt.

21 Optimale gingivale Verhältnisse ...

22 ... wurden geschaffen, sodass ein harmonische ...

23 ... Rot-Weiß-Ästhetik entstanden ist.

24 Atraumatische Extraktion des Zahnes 21.

25 Zeitgleich mit der Implantation sollte eine Knochenrekonstruktion durchgeführt werden.

26 Das Knochendefizit regio 21 und eine vestibuläre Dehiszenz werden sichtbar.

VistaVox S: Das 3D von Dürr Dental.

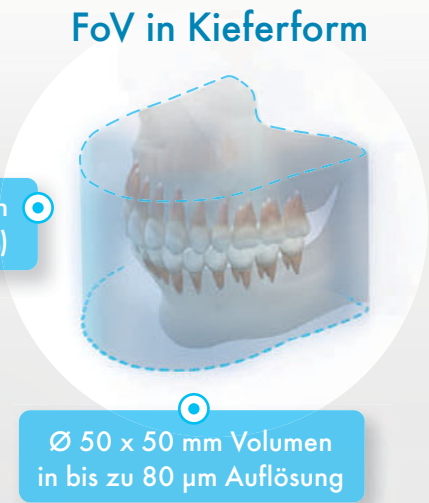

Reduzierte Strahlendosis durch anatomisch angepasstes Volumen

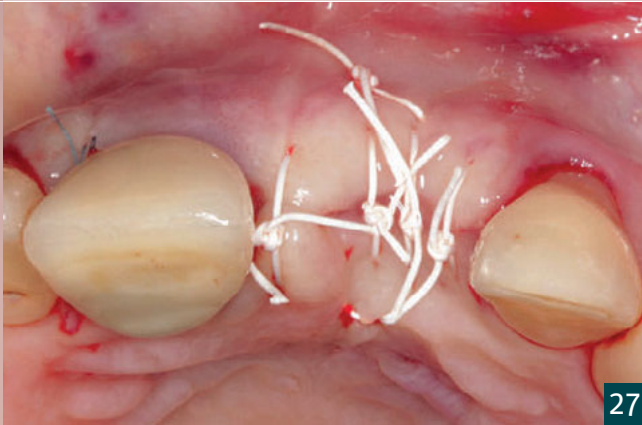
Hervorragende Bildqualität in 2D und 3D dank hochauflösendem CsI-Sensor mit 49,5 µm Pixelgröße

Einfacher, intuitiver Workflow

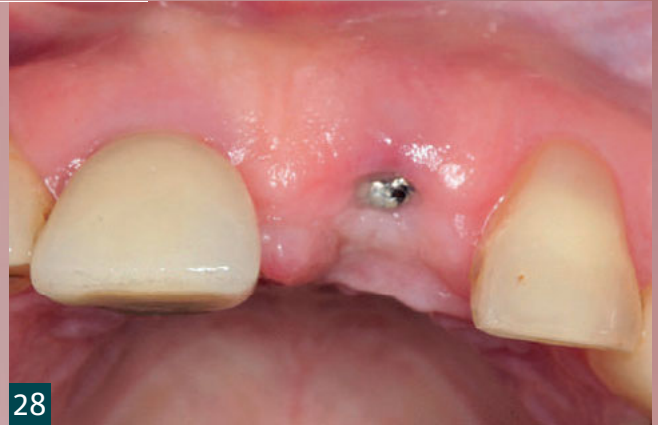Ideales 3D-Abbildungsvolumen in Kieferform (Ø 130 x 85 mm)



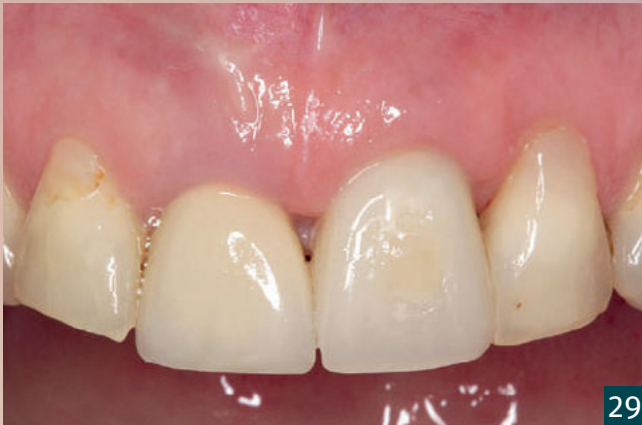Made
in
Germany



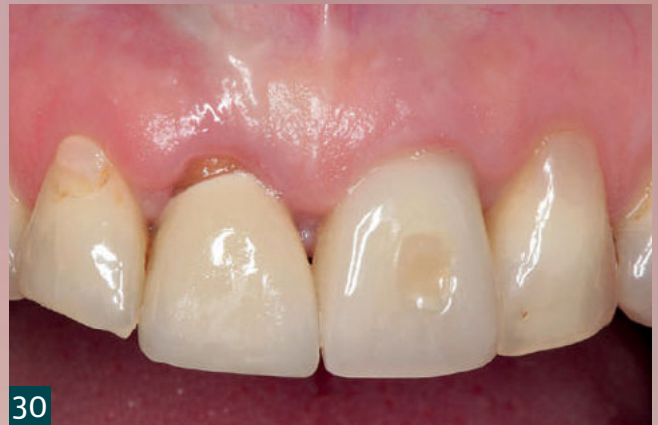27



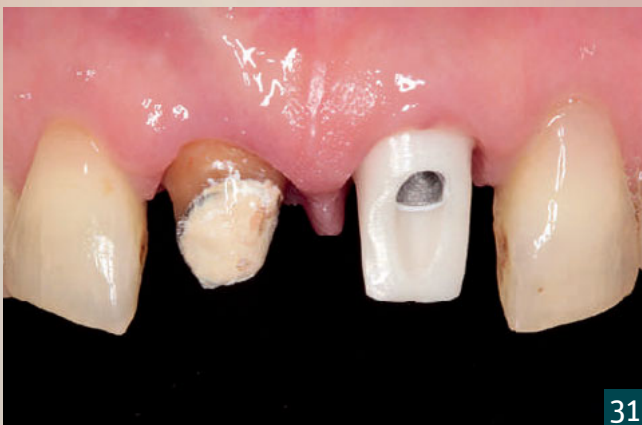28



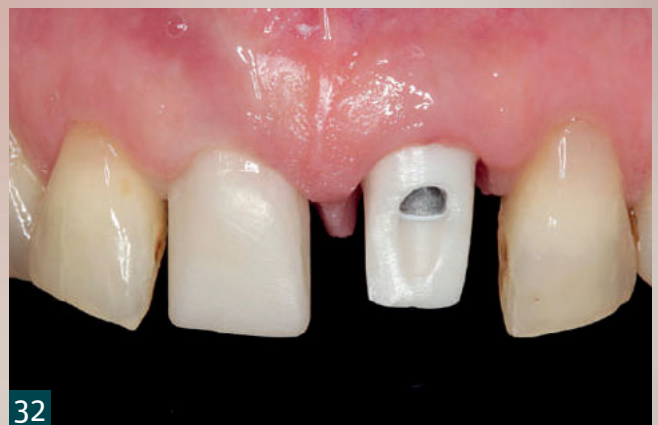29



30



31



32

gion, die Implantation eines 3.3/12 mm BLT (Straumann), eine Augmentation und Abdeckung mit einer Jason Membrane (Straumann) (Abb. 27).

Freilegung und weiteres chirurgisches Vorgehen

Nach fünf Monaten werden ein kleiner Gingivaformer (Abb. 28) und die vorbereitete verschraubbare provisorische Krone eingesetzt (Abb. 29). Die vestibulär gelegene Öffnung ist

Folge des Kompromisses bei der Wahl der Implantat-achse, der die Augmentation erleichterte. Die Korrektur des marginalen Saums an Zahn 11 wurde vorgenommen, nachdem die Situation um die Implantatkrone stabil erschien. Da der Umfang der bukkalen knöchernen Dehiszenz an Zahn 11 bekannt war, konnte auf die klassische Kronenverlängerung verzichtet und minimalinvasiv korrigiert werden (Abb. 30). Zur leichteren Auffindbarkeit ist der Kanaleingang leicht abgesetzt.

27 Augmentation mit retromolarem Knochen und Abdeckung mit einer Jason Membrane.

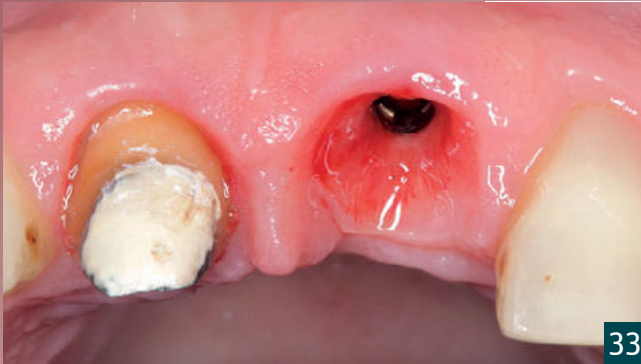28 Fünf Monate später werden ein kleiner Gingivaformer ...

29 ... und später eine verschraubbare provisorische Krone eingesetzt.

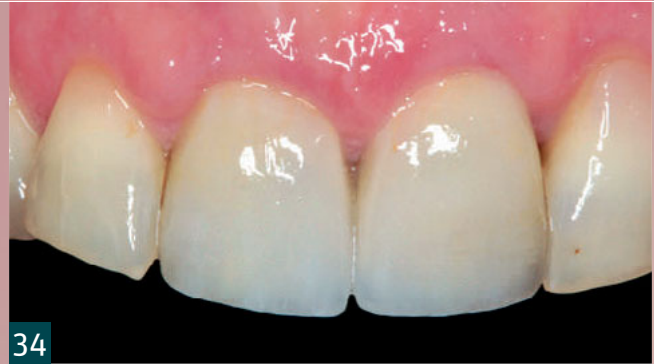30 Im Zusammenhang mit der vestibulären Rezession an Zahn 11 musste der Gingivaverlauf an Zahn 21 nur minimal korrigiert werden.

31 Bei der Einprobe des Hybridabutments und des Zirkonkappchens ...

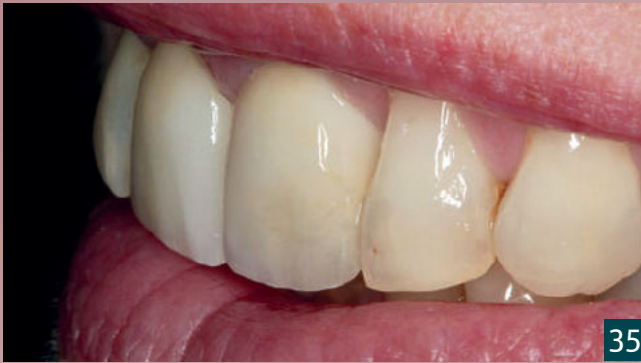32 ... werden der marginale Verlauf und die kosmetische Abdeckung überprüft.



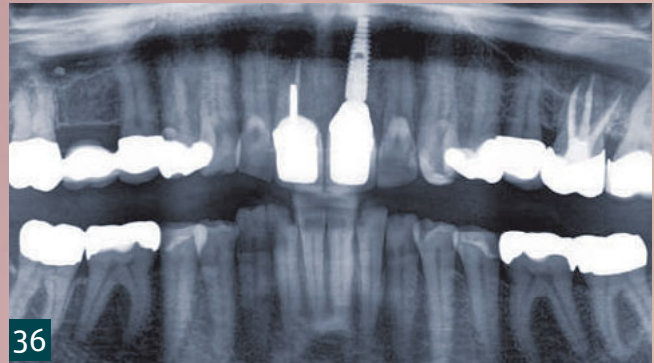
33



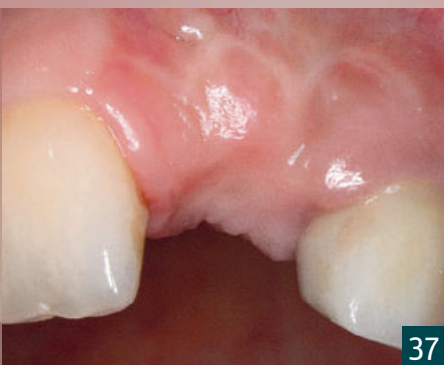34



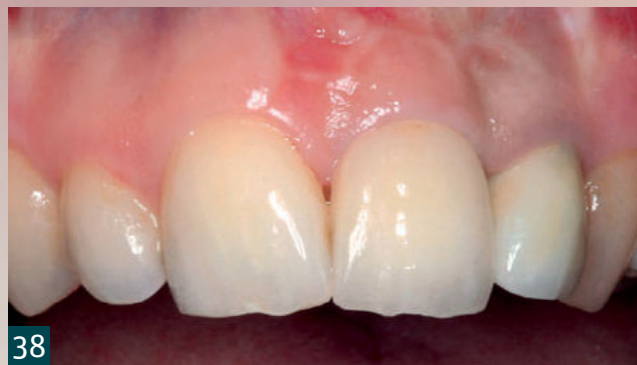35



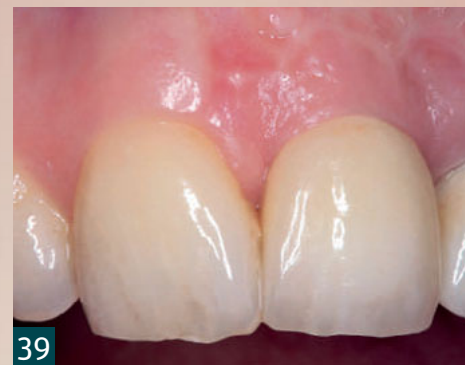36



37



38



39

Nach Reifung der Gewebe wird der Zahn 11 nachpräpariert, der vorhandene gegossene Stiftaufbau vorsichtig angestrahlt, silanisiert und mit einem Opaker abgedeckt.

Bei der Einprobe des Hybridabutments und des Zirkonkappchens werden der marginale Verlauf und die kosmetische Abdeckung überprüft (Abb. 31, 32). Das marginale Gewebe im Implantatbereich zeigt sich gut ausgeformt und gesund (Abb. 33). Die fertig verblendeten Zirkonoxidkronen zeigen drei Wochen nach Eingliederung einen harmonischen Gingivaverlauf (Abb. 34, 35) und das Röntgenbild (Abb. 36) stabile knöcherne Verhältnisse ums Implantat.

Patientin 3 Zehn Jahre Stabilität

Implantation und Versorgung fanden im Zeitraum Februar bis September 2010 statt (Abb. 37). Die Abbildungen 38 und 39 zeigen, dass bei sorgsamem Vorgehen und guter Planung eine kompromittierte Ausgangssituation mit Zustand nach WSR zu einem langzeitstabilen Ergebnis über zehn Jahre führen kann. ●

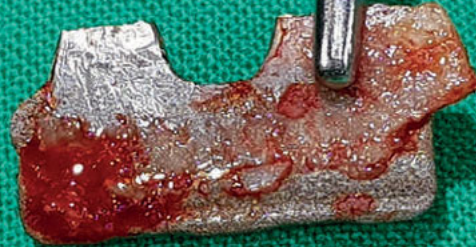

Abrechnungstipps zu dieser
Publikation



- 33 Das marginale Gewebe im Implantatbereich sieht gesund und natürlich ausgeformt aus.
- 34 Die fertig verblendeten Zirkonoxidkronen zeigen drei Wochen ...
- 35 ... nach Eingliederung einen harmonischen Gingivaverlauf.
- 36 Stabile knöcherne Verhältnisse rund um das Implantat.

- 37 Implantation und Versorgung regio 21 ...
- 38 ... im Jahr 2010, zehn Jahre später ...
- 39 ... zeigt sich ein langzeitstabiles Ergebnis.



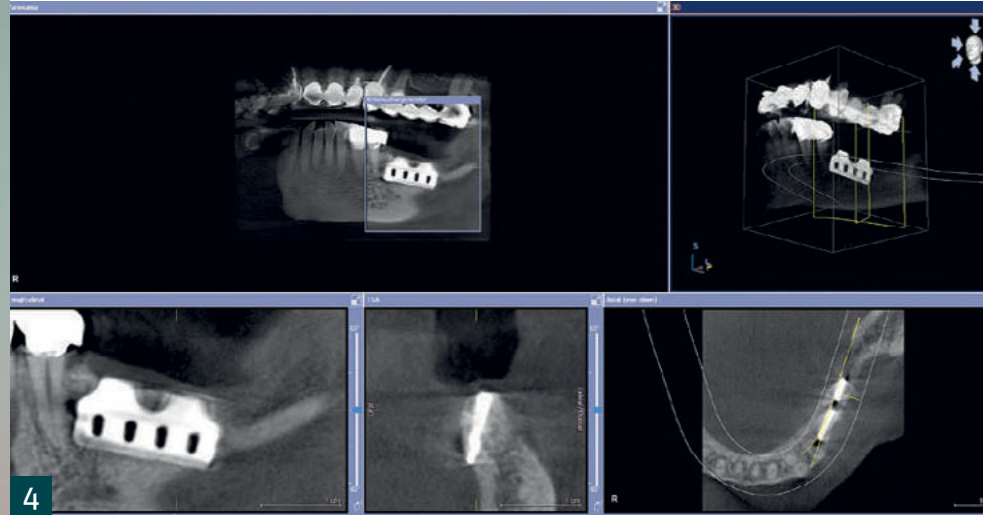
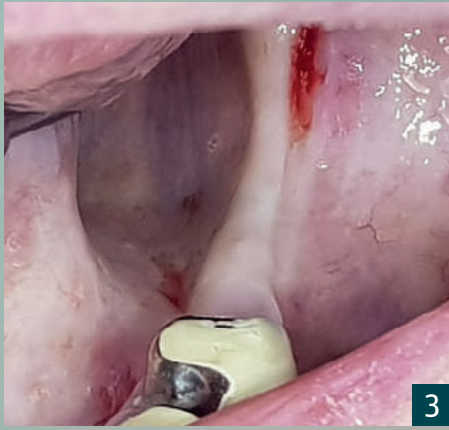
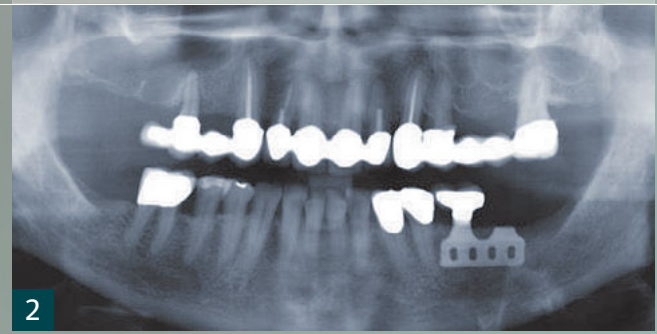
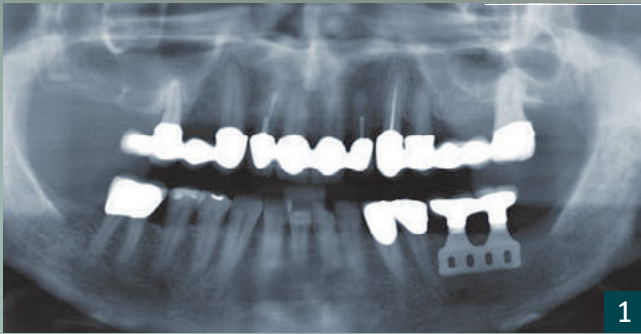
Dr. med. dent. Jan Philipp Struckmeyer

Die Neuversorgung von Blattimplantaten



- 2005-2010 Studium an der MHH, Hannover
- 2010-2012 Assistenzzeit in Nienburg, Praxis Dr. Kochen
- 2012-2015 Weiterbildung zum Oralchirurgen, Praxis Dr. Dr. Fedder
- 2015 Partner in der Praxis Leinemund
- 2015 Zertifizierung zum Implantologen
- 2015 Promotion an der MHH
- Behandlungsschwerpunkte: Implantologie, Oralchirurgie und Regenerative Maßnahmen
- 2017 Studiengruppenleiter der DGOI in Hannover

■ info@leinemund.de
■ www.leinemund.de



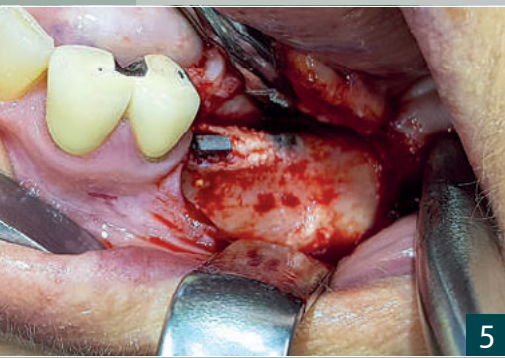
Extensionsimplantate (Blattimplantate) aus Titan, 1966 von Linkow konzipiert und im Laufe der Jahre mehrfach modifiziert, wurden in den 70er-Jahren von den zahnwurzelähnlich geformten enossalen Implantaten verdrängt. Brucherscheinungen waren bei Blattimplantaten keine Seltenheit und haben außerdem den Nachteil, dass nach Entfernung der verbliebenden Implantatanteile ein erheblicher Knochendefekt entstehen kann, der augmentiert und neu mit Implantaten versorgt werden muss.

Die Patientin ist seit 40 Jahren in unserer Praxis. Vor 20 Jahren wurde das Blattimplantat (Osteoplate 2000, Oraltronic) regio 36 bis 37 von meinem Vater Dr. Dirk Struckmeyer bei der Patientin inseriert und mit Kronen versorgt (Abb. 1). Im Jahr 2011 frakturierte die Krone auf dem Pfosten des Blattimplantats regio 37 (Abb. 2). Die Gingiva verheilte über dem abgebrochenen Implantat in unauffälliger, entzündungsfreier Weise. Die Patientin wollte angesichts des fehlenden akuten Handlungsbedarfes zunächst keine Neuversorgung. Sie scheute den operativen Aufwand und kam mit der verbleibenden Krone 36 gut zurecht. Da sie seit vielen Jahren an Chronischer myeloischer Leukämie (CML) leidet und sich in enger medizinischer und medikamentöser Behandlung befindet, sollten nicht unbedingt nötige, allgemein belastende Eingriffe mit dem Risiko einer erhöhten Morbidität für die Patientin vermieden werden.

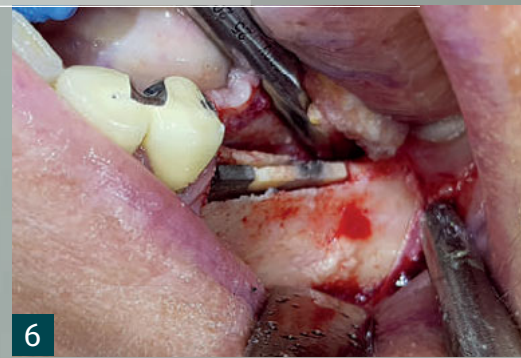
Im Jahr 2016 frakturierte dann die Krone 36 am Pfosten des Blattimplantates auf Gingivaniveau. In kürzester Zeit wuchs die Gingiva nun vollständig über das noch osseointegrierte Blattimplantat regio 36/37 (Abb. 3). An dieser Stelle war eine ausreichende Abstützung des Kiefergelenks linksseitig nicht mehr gegeben. Die linke Stützzone war aufgelöst, es drohte eine Verschiebung der Brückenversorgung auf dem Pfeilerzahn 17.

- 1** OPG mit Blattimplantaten regio 35-37 und Kronenversorgung im Jahr 2011.
- 2** Pfostenbruch der Blattimplantate, Verlust einer Krone regio 37 im Jahr 2016.

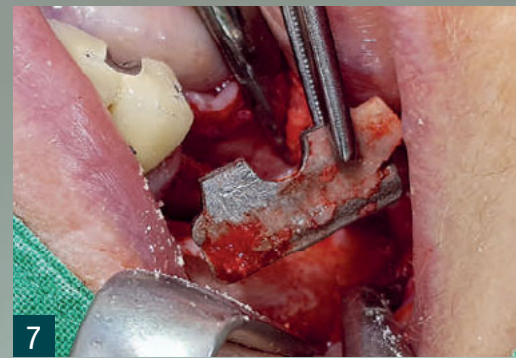
- 3** Die Gingiva war oberhalb der abgebrochenen Pfosten der Blattimplantate entzündungsfrei verheilt im Jahr 2019.
- 4** Präoperative Planung mittels DVT zur Lokalisation der Blattimplantate.



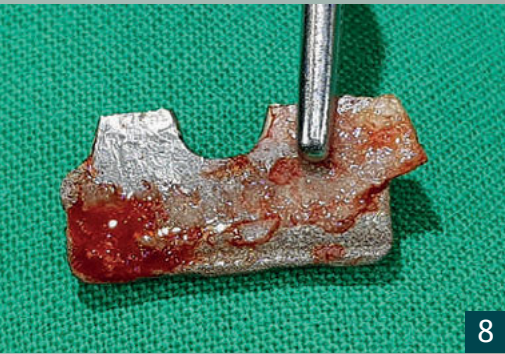5



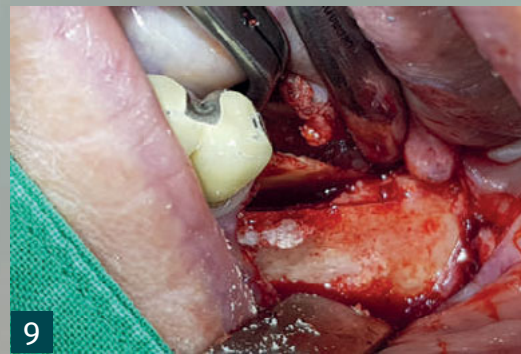6



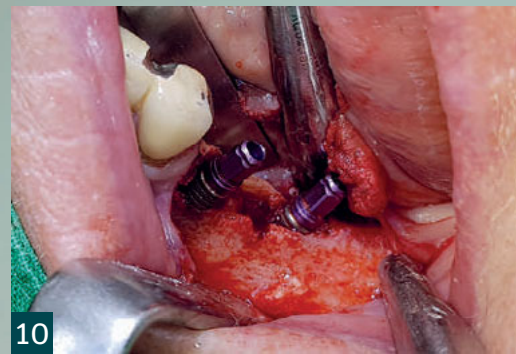7



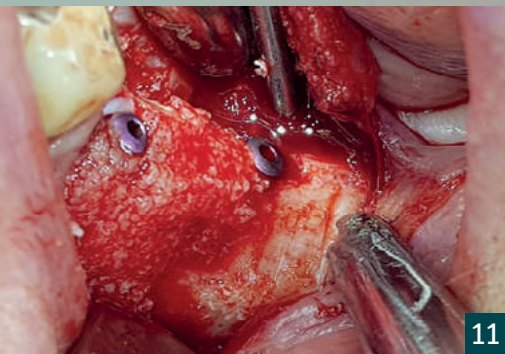
8



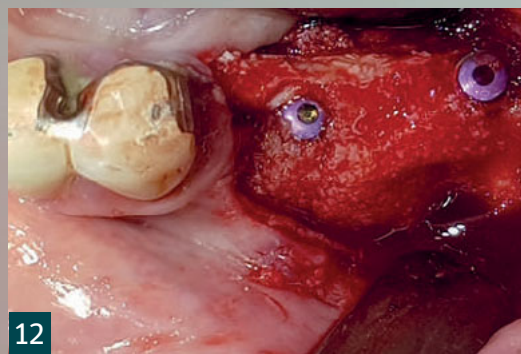
9



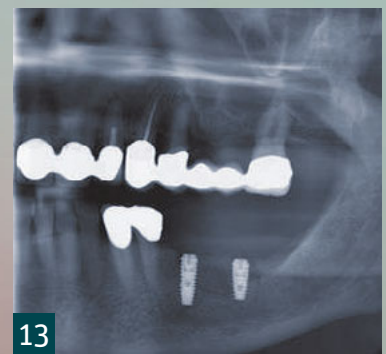10



11



12



13

Versorgungs- und Operationsplanung

Zur langfristigen Sicherung einer suffizienten Kaufunktion musste eine alternative Versorgung gefunden werden. Die Patientin wünschte sich eine sichere, dauerhafte und festsitzende Lösung. Nach Aufklärung und Abwägung der Versorgungsalternativen beschlossen wir, dass Blattimplantat minimalinvasiv mittels Piezochirurgie zu entfernen, in den Knochendefekt zu implantieren und mit Knochenersatz zu augmentieren.

Die 74-jährige Patientin befand sich trotz ihrer Grunderkrankung in einem guten gesundheitlichen Zustand. Um die lange Operationsdauer möglichst angenehm zu gestalten,

entschieden wir uns gemeinsam für eine Operation unter Analgosedierung. Die Operation sollte nach Rücksprache mit ihrem Facharzt prä- und postoperativ unter Amoxiclav (875 mg/ 2 x täglich), bei Bedarf Ibuprofen (600 mg) und Dexamethason zur Schwellungsprophylaxe durchgeführt werden.

Explantation und Neuversorgung

Im DVT war das noch komplett osseointegrierte Blattimplantat mit enger Lagebeziehung zum Zahn 34 und minimalem Restknochen subgingival erkennbar (Abb. 4). Es wurde geplant, das Blattimplantat möglichst schonend mithilfe der Piezochirurgie zu entfernen und einzeitig durch zwei Implantate (Me-

5 Blattimplantat in situ.

6 Nach vorsichtiger Präparation mittels Piezochirurgie konnte das ...

7 ... Blattimplantat vollständig entnommen werden.

8 Das komplette Blattimplantat extraoral.

9 Beurteilung des Knochendefekts.

10 Implantate in situ.

11 Knochenaufbau zur Auffüllung der großen Knochendefekte zwischen den ...

12 ... Implantaten und zur Ausformung des Kieferkammes.

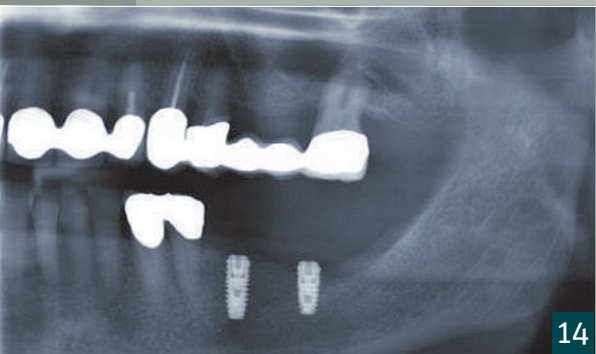
13 Postoperatives Röntgenbild nach Implantatinsertion.



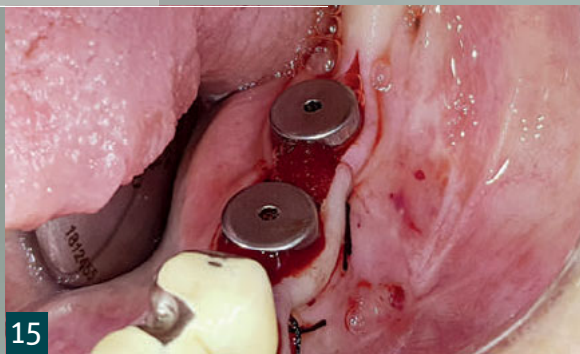
bonetrust 

Das einzigartige Konzept für die Interimsversorgung. Zweiteilig, verschraubt und aus Titan Grade 4. Entwickelt in Zusammenarbeit mit Prof. Fouad Khoury und der Privatzahnklinik Schloss Schellenstein.

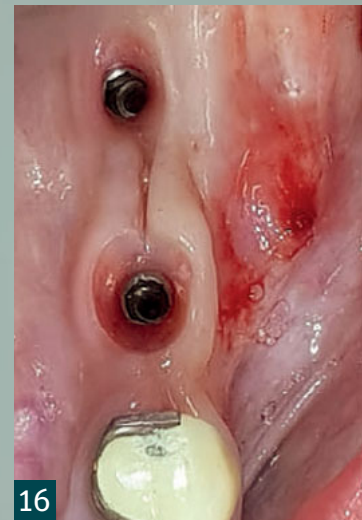WWW.MEDICAL-INSTINCT.DE



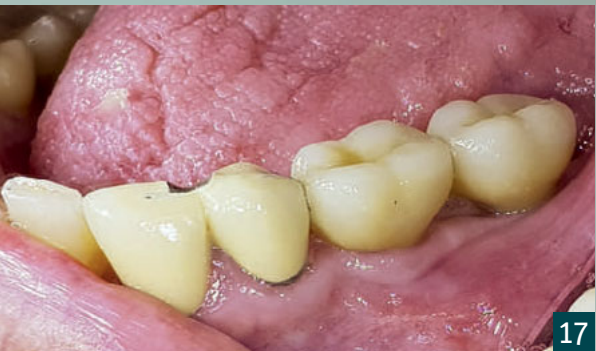14



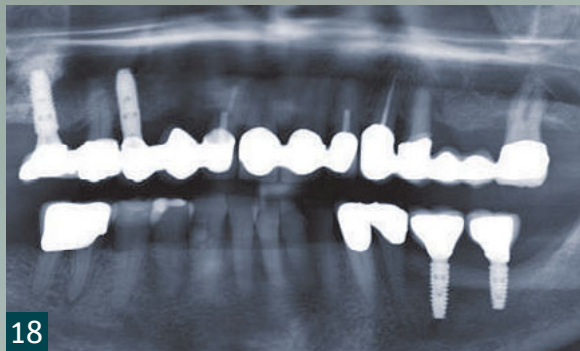
15



16



17



18

dical Instinct) zu ersetzen. Interoperativ zeigte sich ein sehr schmaler Kieferkamm (Abb. 5) mit wenig attached Gingiva. Das Blattimplantat konnte vollständig vom Knochen gelöst werden (Abb. 6-8), hinterließ aber einen langen Knochendefekt (Abb. 9). Anschließend wurden zwei Implantate (\varnothing 4,0, L 10 mm) inseriert (Abb. 10) und das Knochendefizit mit einer Mischung aus Eigenknochenbohrspänen und allogenen Knochenersatzmaterial (Puros), gemischt mit PRGF (BTI) nach dem Kieler Sushi Prinzip, aufgebaut (Abb. 11). Diese gut adaptierbare „Knochenmasse“ (Abb. 12) kommt auch ohne zusätzliche Fixiertechniken wie Nägel, Schrauben oder titanverstärkte Membranen aus, was neben der guten Knochenheilung der Patientin Kosten erspart. Der Defekt wurde mit einer Kollagenmembran (Ossix Volumax, Regedent) und einer Fibrinmembran abgedeckt. Der deutliche Volumenzuwachs am Kieferknochen musste sicher abgedeckt werden. Dazu wurde der Lappen lingual und bukkal am Periost geschlitzt, mit 5,0 PTFE-Fäden spannungsfrei vernäht und ein Kontrollröntgenbild erstellt (Abb. 13).

Zustand nach Einheilung

Die Einheilungsphase von fünf Monaten gestaltete sich komplikationslos (Abb. 14). In der Röntgenkontrolle ist ein kleiner vertikaler Knocheneinbruch mesial am Implantat 37 bei ansonsten guter Verknöcherung erkennbar. Nach Freilegung der Implantate wird zwei Wochen später die Schleimhaut mittels Gingivaformern ausgeformt (Abb. 15). Nach zwei Wochen zeigte sich ein gesundes stabiles Weichgewebe mit fixierter Gingiva

um die Implantate (Abb. 16). Drei Wochen später konnte die Patientin mit zwei monolithischen Kronen festsitzend versorgt werden (Abb. 17). Sie war von dem schnellen, komplikationsfreien und schmerzlosen Verlauf sehr angetan. Drei Monate später zeigt sich eine reizlose Schleimhautsituation bei röntgenologisch stabilen Knochenverhältnissen (Abb. 18).

Fazit

Die Entfernung von alten Blattimplantaten benötigt eine gute dreidimensionale Bildgebung, um die Entfernung und die Neuversorgung sicher vor auszuplanen. Aufgrund der Größe der Blattimplantate ist immer mit großen Knochendefekten bis hin zu partiellen Knochenfrakturen zu rechnen. Da im Zuge der Einsatzzeiten der Blattimplantate die meisten Operationen an älteren Patienten durchgeführt werden, sollte auf möglichst einfache, zeitsparende sowie eingriffsarme Techniken zurückgegriffen werden. Durch moderne Implantatsysteme mit einem passenden Gewebemanagement kann dies vorhersagbar gut erreicht werden und führt zu begeisterten Patienten. ●

DZR Blaue Ecke

Abrechnungstipps zu dieser Publikation

14 Einheilung nach fünf Monaten.

15 Freilegung und Einbringen der Gingivaformer.


16 Ausformung der Gingiva.

17 Drei Wochen später wurde die prothetische Versorgung eingegliedert.

18 Stabile Knochenverhältnisse drei Monate nach prothetischer Versorgung.

Die Kollagen-Expertise von Geistlich

Für jede Indikation
das richtige Produkt



Mehr über die Verwendung von Geistlich Produkten mit Blutkonzentrat erfahren Sie in unserem Flyer:

Biologisierung mit Eigenblutkonzentrat - Mythos oder Magie?

Vollnavigierte Minis – ein Traum wird wahr


Dr. med. dent. Wolfram Olschowsky



- 1980-1983 Zahntechnikerausbildung
- 1987-1992 Studium der Zahnmedizin an den Universitäten Jena u. Erfurt
- 1994 Promotion an der Universität zu Jena
- 1996-1998 Curriculare Hypnoseausbildung bei der DGfZH
- Seit 1993 CBW-Dozent
- Seit 1994 Niederlassung in eigener Praxis
- 1998-2010 Tätigkeiten als Fortbildungsreferent (LZÄK Thüringen, Sachsen, Brandenburg, Firmen: 3M Espe, Camlog, Nobel Biocare, Heraeus Kulzer, Straumann, Coltene)
- 2003 Tätigkeitsschwerpunkt Parodontologie
- 2006 Tätigkeitsschwerpunkt Implantologie
- 2006 Curriculare NLP-Ausbildung mit Masterabschluss 2011

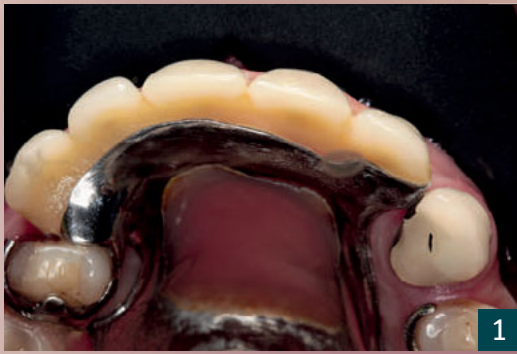■ info@zahnengel.de
■ www.zahnengel.de

Dr. med. dent. Philipp Olschowsky

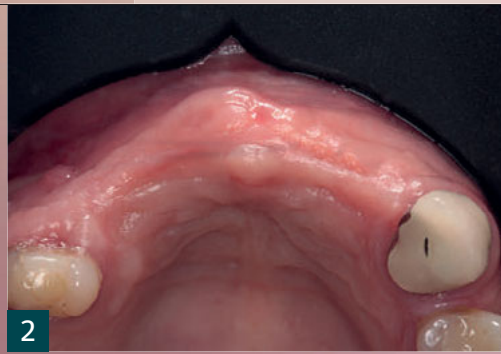


- 2010-2015 Studium der Zahnmedizin, Friedrich-Schiller Universität zu Jena
- 2016 Weiterbildungsassistent für Oralchirurgie, MKG-Abteilung des Helios Klinikums, Erfurt
- 2017-2019 Weiterbildungsassistent für Oralchirurgie, Praxisklinik Dr. Dr. Rouven Bönsel, Grebenstein
- 2019-2020 Weiterbildungsassistent in der ZA-Praxis Dr. Olschowsky, Hørselberg Hainich
- 2020 Fachzahnarzt für Oralchirurgie
- 2020 Promotion, Friedrich-Schiller Universität zu Jena

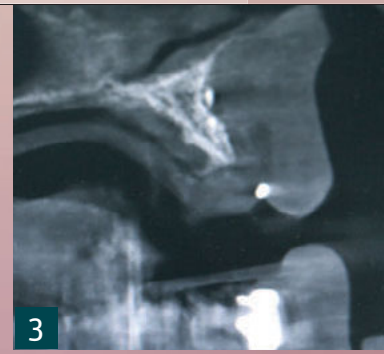■ info@zahnengel.de
■ www.zahnengel.de



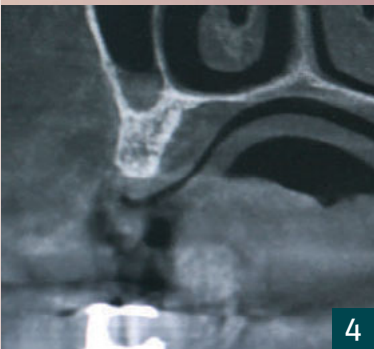
1



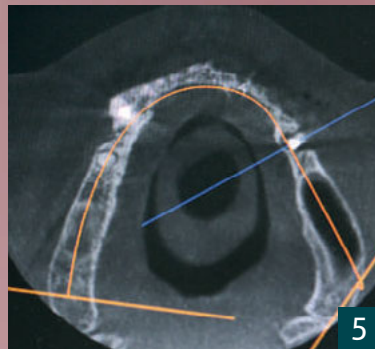
2



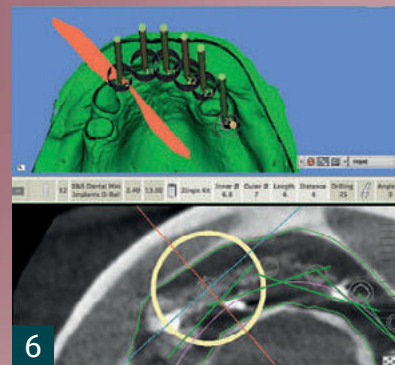
3



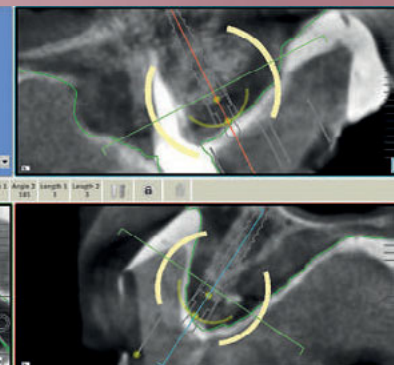4



5



6



Seit mehr als 25 Jahren ist das MDI-System am Markt und hat sich seither mit mehr als einer Million gesetzten Implantaten sehr bewährt. Erprobte Materialien und ein ausgereiftes OP-Protokoll lassen Miniimplantate zu einem mehr als bewährten Behandlungskonzept werden. Obwohl das operative Vorgehen auf eine minimal-invasive Schnittführung ausgelegt ist, wünschen sich sehr viele Behandler eine risikoarme transgingivale OP. Diesem Wunsch kann sehr leicht mit einer dreidimensionalen Planung und vollnavigierten, schablonengestützten OP Rechnung getragen werden.

Anhand des vorgestellten Patientenfalls soll die gesamte Planung vom DVT über das schablonennavigierte Operieren bis hin zur Herstellung der finalen prothetischen Versorgung bei einer 53-jährigen Patientin Schritt für Schritt erläutert werden.

Therapieplanung

In unserer Praxis stellte sich eine 53-jährige Patientin mit einer parodontal abgestützten Modellgussprothese vor (Abb. 1). Der Zahn 24 war endodontisch behandelt worden und hatte eine Längsfraktur (Abb. 2). Die verbliebenen Oberkieferzähne 13 und 14 sollten mit Teleskopen versorgt werden. Die Patientin hatte frühzeitig ihre oberen Zähne verloren. Im Unterkiefer war Sie nahezu voll bezahnt.

Das zur Ausgangsdiagnostik angefertigte DVT zeigte äußerst defizitäre Knochenverhältnisse (Abb. 3-5). Die Patientin war zu keiner größeren augmentativen Operation bereit. Somit musste das Konzept der klassischen Implantate verlassen werden. Um die beiden verbliebenen Zähne 13 und 14 in der Aufnahme der Kaukräfte zu unterstützen, planten wir die Insertion von fünf Miniimplantaten (\varnothing 2,4 mm, Länge 13 mm (Abb. 6).

1 Ausgangssituation: Modellgussprothese mit großem Gaumenverbinder.

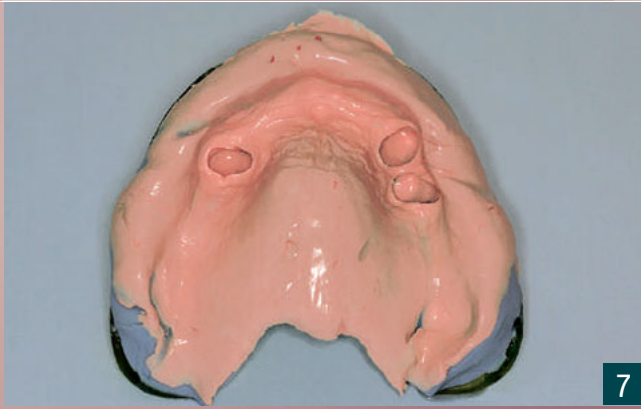2 Ausgangssituation im Oberkiefer.

3 Diagnostik im DVT sowie die ...

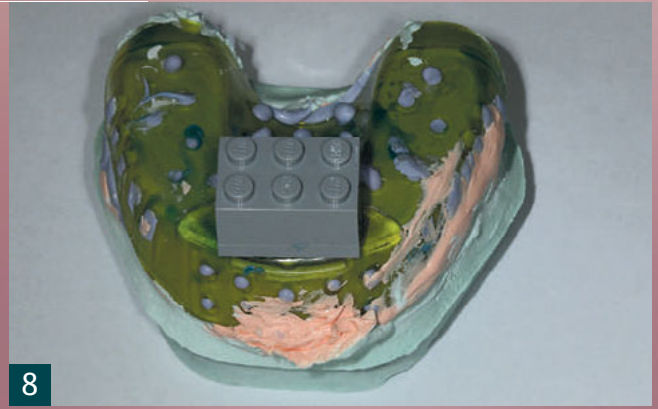
4 ... Betrachtung der unterschiedlichen ...

5 ... Perspektiven im Oberkiefer.

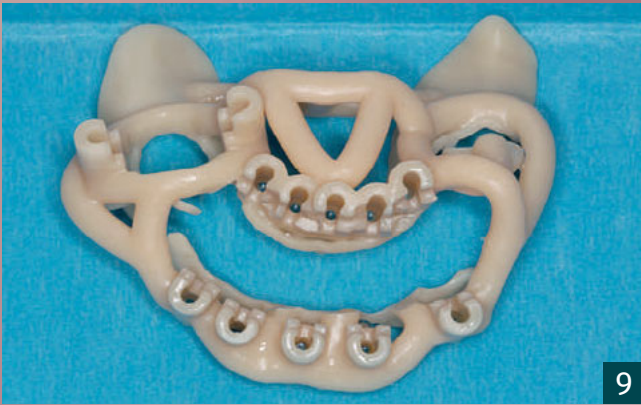
6 3D-Planung mit fünf Miniimplantaten (2Ingis).



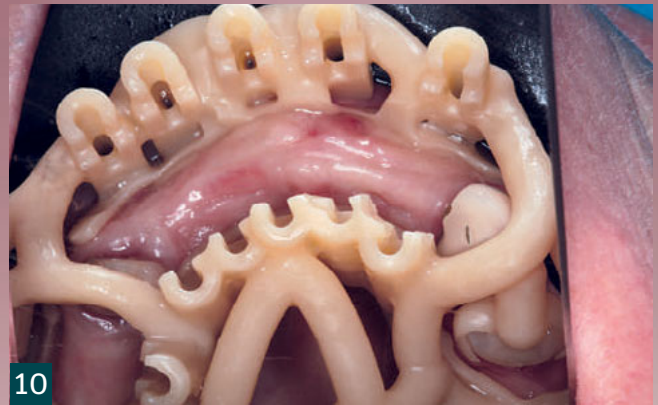
7



8



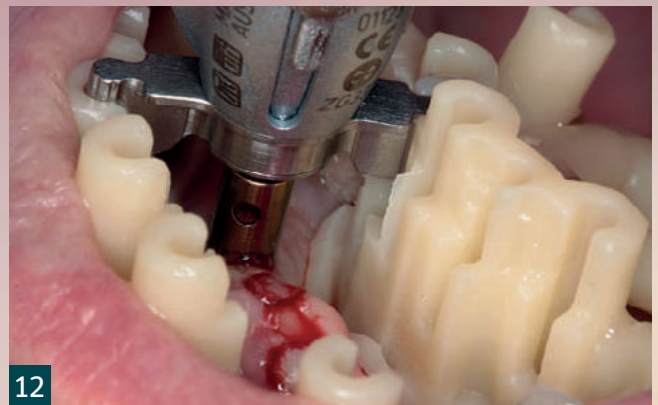9




10




11



12



13



14

- 7 Korrekturabformung mit röntgenopakem Material und Referenzlegestein.
- 8 Modell mit Löffel und Referenzlegestein.
- 9 Die zahngestützte 2Ingis OP-Schablone.
- 10 Abgestützte 2Ingis OP-Schablone auf natürlichen Zähnen.

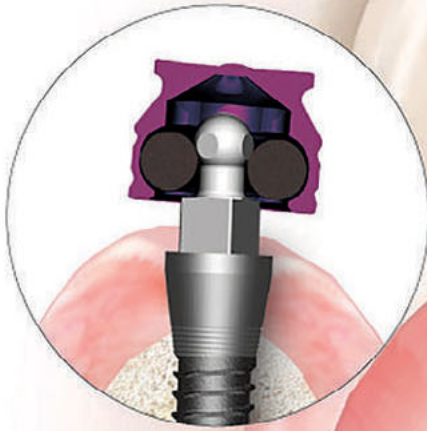- 11 Maschinelle Schleimhautstanze.
- 12 Schablonengeführte maschinelle Schleimhautstanzung.
- 13 Kortikalbohrer mit Tiefenanschlag.
- 14 Erweiterungsbohrer.



MDI[®]

www.original-mdi.de

by condent



Patientenorientiert

Schneller Behandlungserfolg auch bei schwierigen Knochenverhältnissen.

Minimalinvasiv

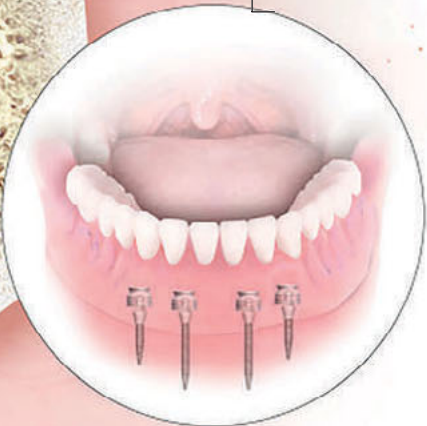Für multimorbide Patienten geeignet.
Implantate ab Ø 1,8 mm.

Klinisch bewährt

Hohe Überlebensrate durch zahlreiche klinische Studien belegt.

Kostengünstig

Festsitzender Zahnersatz zu einem erschwinglichen Preis.
Implantate bereits ab 73€.



WENN MINI - DANN **MDI[®]**!

MINIMALINVASIV – MAXIMAL EFFEKTIV

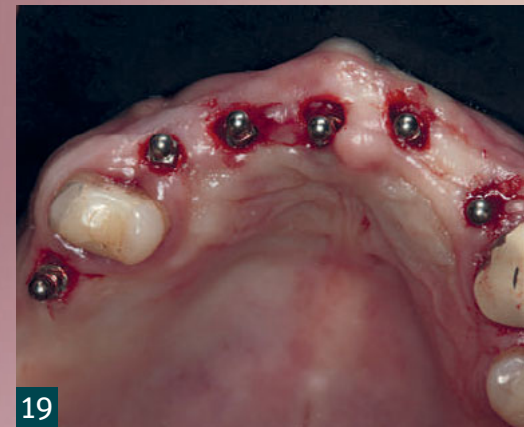
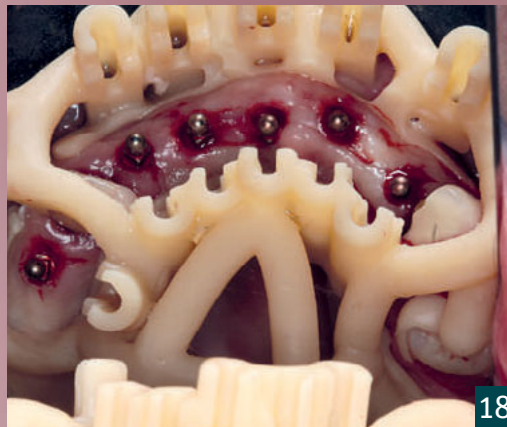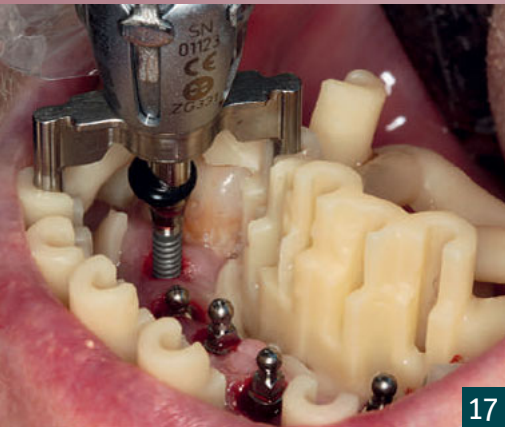
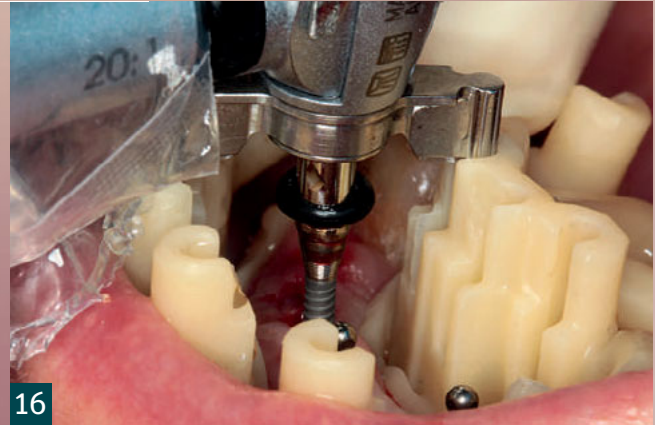
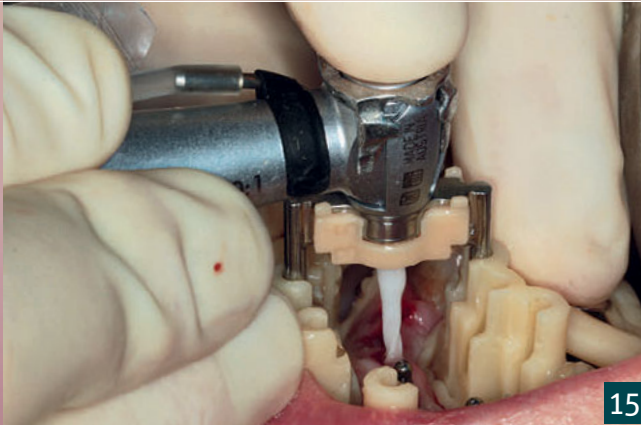
Wir bieten Ihnen bundesweit Termine für Weiterbildungen und Live-Op's an! Fragen Sie nach dem Termin in Ihrer Region!

condent GmbH
Owiefenfeldstraße 6
30559 Hannover

Kontakt Deutschland:
Hotline 0800 / 100 3 70 70
Fax 0800 / 100 3 70 71

Kontakt Österreich:
Hotline 0800 / 555 699
Fax 0800 / 40 00 74

Kontakt Schweiz:
Hotline 0800 / 88 44 77
Fax 0800 / 88 55 11



Für die virtuelle Planung wurde eine individuelle Korrektur-abformung mit einem vorgefertigten Kunststofflöffel inklusive Legostein als Referenzgeometrie hergestellt (Abb. 7). Das dünnfließende Abformmaterial muss dabei röntgenopak sein (Zhermack hydrorise implant light body).

Das DVT erfolgte mit eingesetzter Abformung im Mund und einer adäquaten Bissperrung. Es werden zwei STL-Datensätze für die weitere Planung benötigt. Für den ersten Datensatz kommt das Gipsmodell mit noch aufgesetztem Löffel in einen Laborscanner (Abb. 8). Erst danach wird der Abformlöffel entfernt und ein weiterer Scanvorgang des „nackten Gipsmodells“ erfolgt.

Datentransfer und 3D-Planung

Der DICOM DVT-Datensatz und die STL-Datensätze werden zu 2Ingis gesendet. Hier erfolgt die adäquate 3D-Planung der zu inserierenden Miniimplantate. Der Planungsvorschlag wird vom Behandler kontrolliert und gegebenenfalls korrigiert. In Folge erhält der Behandler eine spezielle dreidimensionale OP-Schablone, welche im Verhältnis zu den geschlossenen dreidimensionalen OP-Schablonen ein offenes OP-Feld sichert (Abb. 9). Hierdurch ist die stetige perfekte Kühlung garantiert und

man sieht die Weichgewebe. Die OP-Schablone wurde auf den natürlichen Zähnen abgestützt (Abb. 10). Für eine zusätzliche Verankerung dienen zwei selbstschneidende Osteosyntheseschrauben. Eine Vorbohrung für diese Fixierungsschrauben entfällt.

Chirurgisches Vorgehen

Als erstes wird mit einer maschinellen Schleimhautstanze (Abb. 11, 12) die Gingiva bis auf den Knochen abgetrennt und mit einem scharfen Löffel der Gingivapunch entfernt. Jetzt kommt der Kortikalbohrer zum Einsatz (Abb. 13). Nach dem Eindringen des Kortikalbohrers in die Spongiosa wird dieser aus der Kavität langsam entfernt. Jetzt erfolgt die weitere Aufbereitung des Implantatstollens mit einem Zirkonoxidbohrer (Abb. 14, 15).

Gemäß des MDI-Bohrprotokolls wird der Knochen nur bis maximal zur Hälfte der Implantatlänge aufbereitet. Die MDI-Miniimplantate sind selbstschneidend und können somit einfach und sicher inseriert werden (Abb. 16, 17). Das Design der Bohrschablone erlaubt eine ständige visuelle Kontrolle der Implantatinsertion (Abb. 18). So werden alle zu setzenden Miniimplantate vollnavigiert transgingival in den Knochen eingebracht (Abb. 19).

15 Schablonengeführte Erweiterungsbohrung.

16 Schablonengeführte maschinelle Implantatinsertion.

17 Die Abstützung erfolgt durch die Bohrschablone.

18 Kontrolle der Implantatpositionen.

19 Kontrolle der Implantatpositionen nach Schablonenentfernung.



WEGMANN

The specialist in dentistry

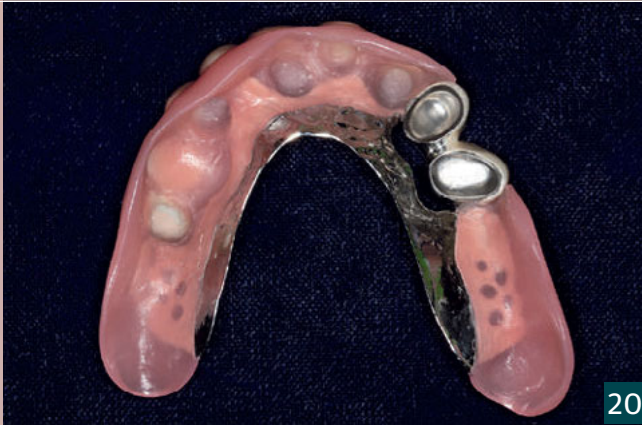

Discover

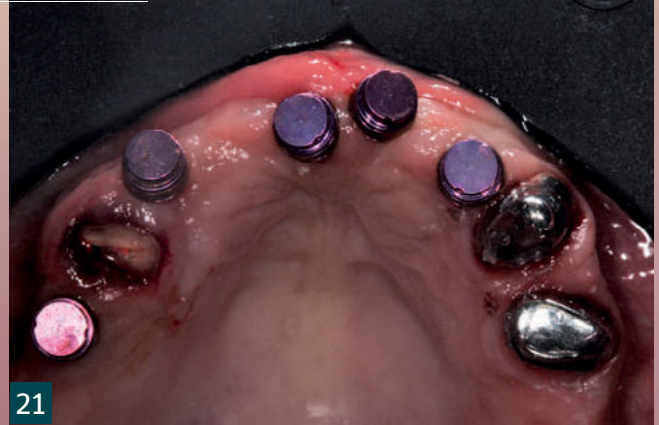The World Of Surgery

Warum mit weniger zufrieden geben?

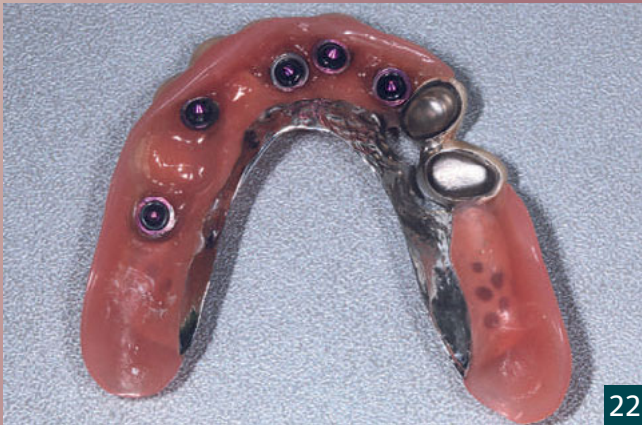www.wegmann-dental.de



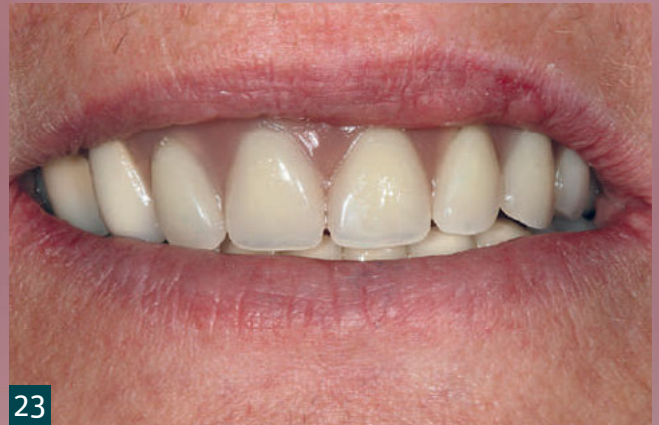20



21



22



23

Nach Entfernung der OP-Schablone können die Drehmomente noch einmal manuell mit der Ratsche kontrolliert werden. Moderne Implantatmotoren, wie die von uns verwendete Implantmed 1023 (W&H) zeigen den gesamten Drehmomentverlauf während der Operation auf dem Display an. Zur abschließenden operativen Kontrolle wurde ein DVT angefertigt, welches die Übereinstimmung von der 3D-Planung und dem Endergebnis eindrucksvoll aufzeigte.

Einheilphase und Einsetzen der Prothetik

Im Oberkiefer lassen wir immer die Miniimplantate drei Monate belastungsfrei einheilen. Hierfür wird die vorhandene Prothese basal ausreichend ausgeschliffen (Abb. 20). Nach der Einheilzeit kontrollieren wir die Osseointegration mit dem Periostest (Siemens).

Die definitive Versorgung erfolgt mit einer gaumenfreien Teleskopprothese, welche durch fünf MDI-Implantate unterstützt wird. Die Herstellung der gaumenfreien Teleskopprothese erfolgt nach den bekannten prothetischen Kautelen.

Die Metall-Housings, welche als Retentionselemente fungieren, werden zum Einsetztermin vom Behandler intraoral mit

Secure hard pick in der Prothese (3M Seefeld) verklebt (Abb. 21). Hierdurch erhält man einen spannungsfreien passiven Sitz der Metall-Housings im Zahnersatz. Nach der Polymerisationszeit von sechs Minuten wird die Prothese aus dem Mund entfernt und im Eigenlabor final ausgearbeitet sowie poliert (Abb. 22). Zum Abschluss erfolgt die Kontrolle der Okklusion, Artikulation und Phonetik. Mit der Patientin wird das Ein- und Ausgliedern geübt. Für alle Implantatpatienten gilt in unserer Praxis ein sechsmonatiger Recall mit PZR und GBT (Guided Biofilm Therapie).

Fazit

Die Patientin war nach drei Tagen Tragedauer zur Nachkontrolle in unserer Praxis und äußerte sich vollkommen begeistert zu Tragekomfort und Kaufähigkeit (Abb. 23).

DZR Blaue Ecke

Abrechnungstipps zu dieser Publikation

20 Teleskopprothese mit Freiräumen für die Metall-Housings.

21 Aufgesteckte Metall-Housings.

22 Verklebte Metall-Housings in Teleskopprothese.

23 Eine zufriedene Patientin.

Go Digital Intraoral mit orangedental

...und wir geben Ihnen noch
500 € für Ihr altes Röntengerät!



x-on[®] tube^{AIR}



- **Neu:** Nanotube - Das Geheimnis für Bildqualität, Leichtgewicht und Wärmereduktion
- Kopf wiegt nur einzigartige 2,4 kg
- Drei Armlängen (450, 600 und 900 mm)
- Bedienelement im Röntgenkopf integriert



x-on[®] scan

- Einfache, intuitive Bedienung
- Platzsparendes Design
- Vertikale, umlenkfreie Folienführung
- Vier Foliengrößen
- inkl. byzz^{next} ray (10 User)



EzSensor HD



- 3 Größen
- Einfache Bedienung für einen effizienten Workflow
- USB-Anschluss für sofortige Bildübertragung
- Der EzSensor HD liefert höchstauflösende Bilder
- Patientenfreundlich durch abgerundete Ecken
- inkl. byzz^{next} ray (10 User)

Package „Folie“

Bezeichnung	Listenpreis	Aktionspreis
x-on tube ^{AIR}	5.490 €	3.990 €
x-on scan	6.900 €	5.900 €
Gesamt	12.390 €	9.890 €
Rückkauf Altgerät	0,- €	-500 €
Packagepreis	12.390 €	9.390 €

Sie sparen 3.000 €

Package „Sensor“

Bezeichnung	Listenpreis	Aktionspreis
x-on tube ^{AIR}	5.490 €	3.990 €
EzSensor HD	6.400 €	5.900 €
5 Jahre Garantie	900 €	0,- €
Gesamt	12.790 €	9.890 €
Rückkauf Altgerät	0,- €	-500 €
Packagepreis	12.790 €	9.390 €

Sie sparen 3.400 €

Bitte fragen Sie Ihr Dentaldepot nach einem Angebot.

www.orangedental.de / Tel.: 0049 7351 474 990

Preise exkl. MwSt.

Die Aktion läuft vom 01.09.2020 bis 31.12.2020.

orangedental
premium innovations

DDI inside

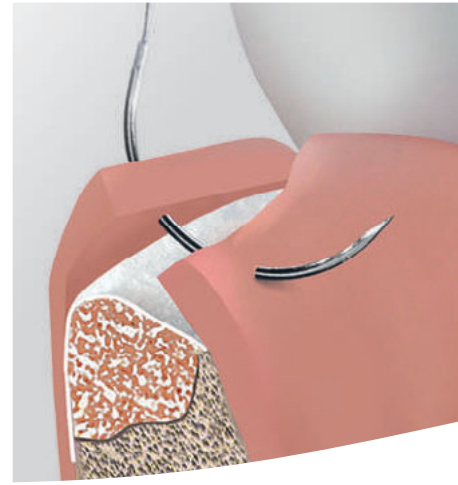
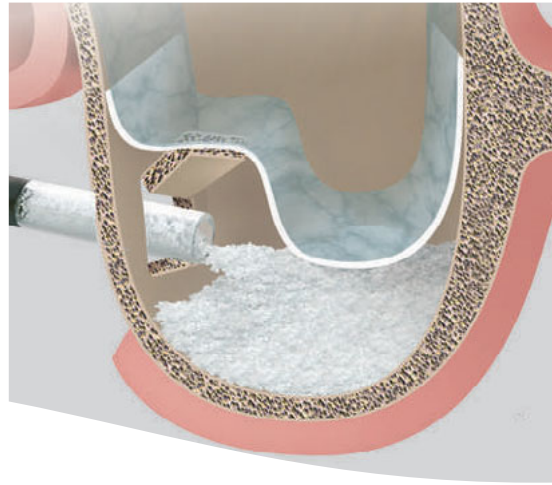
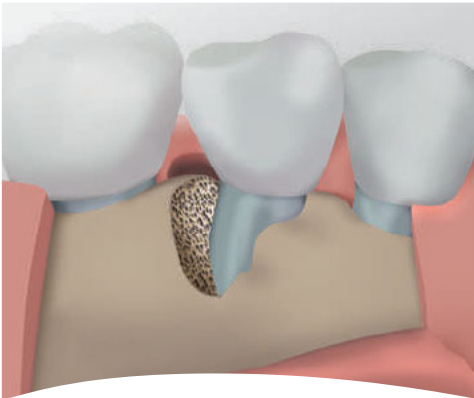


Effektive Prophylaxe

Primäre Ziele prophylaktischer Maßnahmen im Bereich der Mundhöhle zielen auf die Gesunderhaltung der Weich- und Hartgewebe sowie der Zähne bzw. Implantate ab. Diese können sowohl im Sinne einer Primärprophylaxe, d. h. vor Eintritt eines pathologischen Geschehens angeboten werden, aber auch als sekundär- bzw. tertiärprophylaktische Maßnahmen erfolgen, um Risikofaktoren für orale Erkrankungen zu verringern oder zu vermeiden. Eine unzureichende Plaqueentfernung gilt als einer der hauptsächlichsten lokalen Risikofaktoren für die Entstehung von parodontalen oder periimplantären Erkrankungen. In der vorliegenden Literaturübersicht steht die Prävention von periimplantären Erkrankungen auf lokaler Ebene im Fokus. Eine Übersicht zu systemischen Risikofaktoren findet sich in k&s pip 3/2020 und zu pharmakologisch bedingten Risiken in pip 4/2019 (Antikoagulantien) und pip 5/2018 (Antiresorptiva). Faktoren, welche die Entstehung periimplantärer Erkrankungen fördern, wurden bereits in pip 3/2019 im Zusammenhang mit der Ätiologie, Diagnostik und Prävalenz der Periimplantitis vorgestellt. In der aktuellen Literaturauswahl wird der Fokus gezielt auf lokale Faktoren gelegt, welche präventiv wirksam werden können und sich auf die Erfolgs- und Überlebensraten von Dentalimplantaten auswirken. So sind unterstützende Nachsorgemaßnahmen ein Weg, wirksam zur Periimplantitisprophylaxe beizutragen. Eine retrospektive Kohortenstudie ergab signifikant geringere Sondierungstiefen, krestale Knochenverluste und Mukositis-/Periimplantitisraten über einen Zeitraum von sieben Jahren, sofern regelmäßige Nachsorgemaßnahmen in Form von diagnostischen Maßnahmen, Mundhygieneinstruktionen und Professionellen Zahnreinigungen (PZR) durchgeführt wurden [Frisch, et al., 2020]. Die regelmäßige Erhaltungstherapie nach implantatprothetischer Versorgung führt dabei nicht nur zu einer Gesunderhaltung periimplantärer Gewebe [Hu, et al., 2020, Jepsen, et al., 2015, Kelekis-Cholaklis und Rothney, 2019, Ramanauskaite und Tervonen, 2016, Salvi und Zitzmann, 2014], sondern letztendlich auch zu einer Verbesserung der Implantatüberlebensraten [Lin, et al., 2019, Ramanauskaite und Tervonen, 2016, Salvi und Zitzmann, 2014]. Regelmäßige Recalltermine erhöhen die Wahrscheinlichkeit einer Früherkennung periimplantärer Erkrankungen im Stadium der Mukositis und die Einleitung entsprechender prophylaktischer Maßnahmen zur Verhinderung des Krankheitsfortschritts in Richtung Periimplantitis [Jepsen, et al., 2015, Salvi und Zitzmann, 2014]. Dabei ist der Parameter „Blutung bei Sondierung“ das entscheidende Kriterium für die Unterscheidung eines erkrankten von einem gesunden periimplantären Umfeld [Jepsen, et al., 2015]. Die Frage nach dem optimalen zeitlichen Turnus, in welchem die Prophylaxemaßnahmen erfolgen sollen, kann derzeit nicht eindeutig beantwortet werden. In einer Kohortenstudie konnte kein Einfluss der zeitlichen Abstände zwischen den einzelnen Nachsorgeterminen auf die Entstehung bzw. Begünstigung von periimplantären Erkrankungen beobachtet werden [de Araújo Nobre, et al., 2019]. Im Rahmen von retrospektiven Analysen kamen die Autoren zum Schluss, dass eine Mindesthäufigkeit von einer Nach-

sorgemaßnahme im Jahr zu einer positiven Beeinflussung der Implantatüberlebensrate beiträgt [Gay, et al., 2016]. Ein weiterer wichtiger Untersuchungsgegenstand ist die Art der Erhaltungstherapie sowie der Einfluss einer zusätzlichen Gabe von Chemotherapeutika. Bei der Anwendung von Air-flow im Vergleich zum Debridement mittels Titanküretten waren in einer RCT keine Unterschiede im Blutungsindex zu beobachten [Al Ghazal, et al., 2017]. Auch der Einsatz von Chitosanbürsten führte im Vergleich zur Reinigung mittels Titanküretten nicht zu einem signifikanten Unterschied in Bezug auf klinische Parameter wie Blutungs-, Plaque- und Gingivaindex sowie Sondierungstiefen [Salles, et al., 2020]. Ebenso verhielt es sich beim klinischen Vergleich des Einsatzes von Titanküretten, Pulverstrahl, Ultraschall oder einer Gummichelchpolitur [Schmidt, et al., 2019]. Die Autoren eines systematischen Reviews kommen zum Schluss, dass derzeit keine eindeutige Evidenz dazu vorliegt, welche Erhaltungsmaßnahmen zu einer wirkungsvollen Prophylaxe beitragen können [Bidra, et al., 2016]. Dass jedoch Erhaltungsmaßnahmen im Sinne einer mechanischen Plaqueentfernung grundsätzlich dazu geeignet sind, zur Gesunderhaltung periimplantärer Gewebe beizutragen und die Lebensdauer von Implantaten zu verlängern, wird auf Grundlage der aktuellen Evidenz bestätigt. Auch bei Patienten nach erfolgter Periimplantitis-Therapie kann eine effektive Nachsorge zu stabilen periimplantären Verhältnissen führen, wie mehrere Publikationen zeigen konnten [Graetz, et al., 2018, Heitz-Mayfield, et al., 2018, Rocuzzo, et al., 2018, Serino, et al., 2015]. Eine zusätzliche Gabe von Chlorhexidinpräparaten (CHX) zur mechanischen Reinigung führte in einer RCT [Ziebolz, et al., 2017] nicht zu einem Zusatznutzen in Bezug auf die klinischen Parameter, während die Ergebnisse einer systematischen Übersichtsarbeit auf die hohe Effektivität des CHX (neben Thymol) in Bezug auf die Plaquereduktion hinwiesen [de Sousa, et al., 2020]. Häusliche Mundhygienemaßnahmen tragen offensichtlich entscheidend zur erfolgreichen Periimplantitis-Prophylaxe bei. Dabei konnte in einem Systematischen Review kein Unterschied in Bezug auf die Effektivität von Hand- gegenüber elektrischen Zahnbürsten ermittelt werden [Louropoulou, et al., 2014]. Ein unzureichend hygienefähig gestalteter Zahnersatz stellt dabei eine entscheidende aber dennoch nicht unüberwindbare Hürde für eine effektive Mundhygiene dar [Pons, et al., 2020]. Häufiger Untersuchungsgegenstand ist die systemische Gabe von Antibiotika im Rahmen von Implantatbehandlungen. Die Ergebnisse reichen dabei von fehlenden präventiven Effekten auf postoperative periimplantäre Infektionsraten [Canullo, et al., 2020, Chen, et al., 2017] bis zu einer signifikanten Reduktion von Implantatverlusten [Jain, et al., 2020, Kim, et al., 2020]. Eine eindeutige Empfehlung zum routinemäßigen Einsatz von Antibiotika besteht derzeit offensichtlich nicht [Romandini, et al., 2019, Singh Gill, et al., 2018]. Insbesondere die Motivation der Patienten sowie entsprechende, individuell zugeschnittene Risikoprogramme scheinen Schlüsselfaktoren für eine wirkungsvolle Langzeitprophylaxe zu sein [Mitschke, et al., 2020, Ramanauskaite und Tervonen, 2016, Yoon, et al., 2017].

NEU: RESORBA® MATERIALIEN ZUR KNOCHENREGENERATION



WIR HABEN UNSER SORTIMENT ERWEITERT!



RESORBA® IMMER DIE RICHTIGE WAHL

NEU

RESORBIERBARE KNOCHEN- ERSATZMATERIALIEN

NEU

2 verschiedene Typen

- Porcine Xenograft-Partikel
- Zweiphasiges Kalziumphosphat (60% HA / 40% β -TCP) in zwei Darreichungsformen

RESORBIERBARE BARRIEREMEMBRANEN

3 verschiedene Typen

- Equines Kollagen, natürlich quervernetzt
- Höher konzentriertes equines Kollagen, natürlich quervernetzt
- Porcines Peritoneum-Gewebe, chemisch quervernetzt

PRODUKTEIGENSCHAFTEN

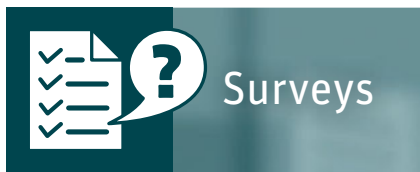Knochenersatzmaterialien

- Osteokonduktiv
- Die zusammenhängende makro- und mikroskopische poröse Struktur unterstützt die Bildung von neuem Knochen
- Leichtes Handling
- Vollständig resorbierbar

Membranen

- Keine Fixierung erforderlich
- Einfach zuzuschneiden und zu adaptieren
- Vollständige Integration in das umliegende Gewebe
- Vollständig resorbierbar
- Zuverlässige Barrierefunktion

2020-06_A420_07



Arimizu C, Ayukawa Y, Kuwatsuru R, Haresaku S, Matsushita Y, Koyano K. **Factors associated with discontinuation and resumption of implant maintenance therapy.**

J Oral Sci. 2020 Aug 1. [Epub ahead of print]

(»Faktoren, die mit einer Unterbrechung und der Wiederaufnahme einer Implantat-Erhaltungstherapie assoziiert sind.«)

Um Faktoren, die mit einer Unterbrechung und der Wiederaufnahme einer Implantat-Erhaltungstherapie in Verbindung stehen, zu identifizieren, wurden an 171 Patienten, die unter einer Erhaltungstherapie standen, auf dem Postweg Fragebögen zugeschickt. 169 Patienten nahmen an der Befragung teil. Es konnten signifikante Unterschiede in den Gründen für die Unterbrechung bzw. Wiederaufnahme der Erhaltungstherapie in Abhängigkeit von der Beschäftigungssituation beobachtet werden. Bei Patienten mit einer beruflichen Einbindung waren berufliche Gründe die Ursache für die Unterbrechung der Therapie. Unzufriedenheit mit der Art der Behandlung oder der Erfahrung des Behandlers waren die Hauptgründe für die Therapieunterbrechung bei nicht beschäftigten Patienten. Bei berufstätigen Patienten waren die Fortsetzung der zahnärztlichen Therapie und bei nicht berufstätigen Patienten die Kenntnis über die Wichtigkeit einer regelmäßigen Prophylaxe die Gründe für die Wiederaufnahme. Die unterschiedlich gelagerten Ursachen sollten bei der Motivation der Patienten berücksichtigt werden.

Brunello G, Gervasi M, Ricci S, Tomasi C, Bressan E.

Patients' perceptions of implant therapy and maintenance: A questionnaire-based survey.

Clin Oral Implants Res. 2020 Jul 9. [Epub ahead of print]

(»Implantatbehandlung und Erhaltungstherapie aus Patientensicht:

Eine Fragebogen-basierte Untersuchung.«)

Um die Implantatbehandlung und Erhaltungstherapie aus Patientensicht zu evaluieren, wurde ein semistrukturierter Fragebogen mit vier unterschiedlichen Domänen entwickelt. Mittels Fragebogen sollte eruiert werden, ob die Patienten Informationen zu 1) möglichen Komplikationen vor Implantatbehandlung, 2) notwendigen Erhaltungstherapien nach Implantatbehandlung, 3) notwendigen Maßnahmen zur häuslichen Mundhygiene erhalten hatten und inwieweit 4) professionelle Prophylaxemaßnahmen in der Zahnarztpraxis durchgeführt wurden. Die Studienpopulation bestand aus 522 Patienten mit einem mittleren Alter von 61 Jahren. Die Mehrzahl der Befragten gab an, Informationen über die Notwendigkeit von parodontalen Nachuntersuchungen aufgeklärt worden zu sein. Nur 58,9 % gaben an, hinreichend über Komplikationen und Misserfolge in Kenntnis gesetzt worden zu sein. Auch wenn 91,2 % der Befragten angaben, über Mundhygienemaßnahmen instruiert worden zu sein, wurden nur bei 40,4 % die Hilfsmittel vor Ort in der Zahnarztpraxis anschaulich demonstriert. Dennoch war die allgemeine Patientenzufriedenheit mit dem Informationsverhalten der Praxen hoch.

Schlussfolgerung: Die meisten Patienten scheinen gut über die Notwendigkeit spezifischer Mundhygienemaßnahmen und Recallprogramme informiert zu sein. Dennoch sind Verbesserungen im Informations- und Kommunikationsverhalten von Seiten des Praxisteam notwendig, um die Mundgesundheit und Compliance der Patienten zu verbessern.

Chin JS, Rees J, Locke M, Addy LD.

Maintaining peri-implant health: an evaluation of understanding among dental hygienists and therapists in Wales.

Br Dent J. 2019 Jun;226(11):867-870.

(»Der Erhalt der periimplantären Gesundheit: Eine Evaluation der Selbsteinschätzung von Dentalhygienikerinnen in Wales.«)

257 Dentalhygienikerinnen wurden zu einer Online-Befragung eingeladen. 35,0 % nahmen daran teil. 92,0 % der

Befragten führte regelmäßig Prophylaxemaßnahmen an Implantaten durch. Alle Befragten führten Beratungsgespräche zu Mundhygienemaßnahmen bei Implantaten durch, 98,0 % führten supra-gingivale Plaqueentfernungen durch, 85,0 % gaben an, ein subgingivales Debridement durchzuführen und 64,0 % boten ein klinisches Assessment zur Erfassung der periimplantären Gesundheit an. Ein sehr hoher Anteil der Befragten fühlte sich unsicher bei der Erhaltungstherapie von Implantaten und nur 27,0 % fühlten sich bei der klinischen Beurteilung des periimplantären Gesundheitszustands sicher. Mit 83,0 % war die Mehrheit dafür, dass Postgraduiertenkurse für die Implantat-Erhaltungstherapie für alle Dentalhygienikerinnen verbindlich sein sollte. Die Nicht-Verfügbarkeit von Fortbildungsmöglichkeiten war die häufigste Antwort für die Nichtteilnahme an entsprechenden Fortbildungskursen.

Schlussfolgerung: Es herrscht Unsicherheit bei einem hohen Anteil der walisischen Dentalhygienikerinnen in Bezug auf die Erhaltungstherapie bei Implantaten. Ein entsprechendes Fortbildungsangebot für Anfänger und Fortgeschrittene könnte dazu beitragen, diese Unsicherheiten zu reduzieren und Erhaltungsmaßnahmen zu intensivieren.



Fallserien,
Kohortenstudien

Andreasi Bassi M, Andrisani C, Avanti-giato P, Piva A, Mucchi D, Scapoli L.

Preventive contamination with Lactobacillus reuteri of the implantabutment connection: an in vivo study.

J Biol Regul Homeost Agents. 2020 May-Jun;34(3 Suppl. 1):81-89.

(»Präventive Kontamination der Implantat-Abutment Verbindung mit Laktobazillus reuteri: Eine In vivo-Studie.«)

Zehn Patienten wurden mit 14 zweiseitigen Implantaten versorgt. Acht Implantate hatten eine interne hexagonale Verbindung, während sechs Implantate eine interne konische achteckige Verbin-

[Ente]
steht für Empathie,
Vertrauen und Respekt

naturesque

» REGENERATIONS-
LINIE



naturesQue Regenerationsmaterialien vereinen die Stärken des natürlichen Ursprungs mit der Expertise aus Wissenschaft und Heilkunst für die Geweberegeneration.

Das Wesen der Natur in unserer Hand.

BEGO IMPLANT SYSTEMS

Miteinander zum Erfolg

www.bego.com

 **BEGO**

dung aufwiesen. Um die Dichtigkeit der Implantat-Abutment-Verbindung zu überprüfen, wurde vor der Befestigung der definitiven prothetischen Rekonstruktion der Bereich im Implantat-Abutment-Interface mit *Laktobazillus reuteri* befüllt und die Suprastruktur eingesetzt. Proben der periimplantären Sulkusflüssigkeit wurden vor und unmittelbar nach der Prozedur sowie nach einer Woche und einem Monat gewonnen. Die Ergebnisse zeigten, dass sich die Konzentration von *Laktobazillus reuteri* nicht konstant im Sulkusfluid hält und sich somit nicht als präventive Maßnahme gegen die Entstehung einer Periimplantitis eignet. Zwischen den beiden Implantat-Abutment-Befestigungen konnten keine signifikanten Unterschiede in Bezug auf die Konzentration des Bakteriums gemessen werden.

Arai K, Takeda Y, Mori Y, Terauchi R, Furumori T, Tanaka S, Miyake T, Baba S, Kawazoe T.

Analysis of factors associated with maintenance discontinuation in implant patients.

Springerplus. 2015 Dec 12;4:767.

(»Eine Analyse zu Gründen für einen Abbruch von Erhaltungsmaßnahmen bei Implantatpatienten.«)

In der vorliegenden retrospektiven Studie unterbrachen 181 von insgesamt 729 Patienten der Osaka Universitätszahnklinik im Zeitraum zwischen Januar 2008 und Dezember 2012 die Erhaltungstherapie im Rahmen der Implantatnachsorge. Bei Patienten, die ≤ 29 Jahre alt waren, betrug die Odds Ratio (OR), die Nachsorgemaßnahmen im Vergleich zu Patienten der Altersgruppe 30 bis 64 Jahre abubrechen, 5,818. Bei Patienten ≥ 65 Jahre lag die OR im Vergleich zur Altersgruppe 30 bis 64 Jahre mit 1,561 zum Abbruch der Therapie deutlich niedriger. Bei männlichen Probanden lag die OR zum Abbruch bei 1,552. Die OR für einen Abbruch der Nachsorge betrug bei Probanden mit dem O'Leary Plaqueindex > 20 2,113 im Vergleich zu Probanden mit einem Plaqueindex ≤ 20 .

Schlussfolgerung: Auf Grundlage der vorliegenden Erkenntnisse sollte der Fokus der Bemühungen vermehrt auf Probanden ≤ 29 Jahre oder/und einem

Plaqueindex > 20 gelegt werden, um den Abbruch der Nachsorgemaßnahmen zu verhindern und die Patienten bei der Weiterführung der Maßnahmen zu unterstützen.

de Araújo Nobre M, Salvado F, Nogueira P, Rocha E, Ilg P, Maló P.

A Peri-Implant Disease Risk Score for Patients with Dental Implants: Validation and the Influence of the Interval between Maintenance Appointments.

J Clin Med. 2019 Feb 17;8(2):252.

(»Ein Risikoscore für periimplantäre Erkrankungen bei Implantatpatienten: Validierung und der Einfluss der Intervalle zwischen den Nachsorgeterminen.«)

Es besteht die dringende Notwendigkeit, einen Risikoscore für periimplantäre Erkrankungen zu entwickeln, um diese frühzeitig erkennen zu können. Zu diesem Zweck wurde anhand von acht Vorhersageparametern und Risikogruppen ein Schema entwickelt, welches die Erkennung einer periimplantären Erkrankung ermöglichen soll. Gleichzeitig war Untersuchungsgegenstand, wie sich die Häufigkeit und die Abstände ($\leq/\geq 6$ Monate) der Recalltermine über einen Fünfjahreszeitraum auf die Inzidenz periimplantärer Erkrankungen auswirken. Dazu wurden 353 Patienten mit 1.238 Implantaten in die Studie eingeschlossen und zu Beginn der Untersuchung folgenden Risikoprofilen zugewiesen: niedrig ($n=102$; 28,9 %), moderat ($n=68$; 19,3 %), hoch ($n=77$; 21,8 %) und sehr hoch ($n=106$; 30,0 %). Die Inzidenz periimplantärer Erkrankungen betrug über den Fünfjahreszeitraum 24,1 % ($n=85$). Der entwickelte Score eignete sich sehr gut zur Risikobestimmung. Beim Matching der 85 Erkrankten mit 85 gesunden Kontrollen aus der jeweiligen Risikogruppe war kein Einfluss der Recallabstände auf die Erkrankungsinzidenz erkennbar.

Frisch E, Vach K, Ratka-Krueger P.

Impact of supportive implant therapy on peri-implant diseases: A retrospective 7-year study.

J Clin Periodontol. 2020

Jan;47(1):101-109.

(»Der Einfluss einer unterstützenden Nachsorge nach Implantatbehandlung auf periimplantäre Erkrankungen: Eine retrospektive Siebenjahresstudie.«)

Bislang gibt es wenige Langzeitdaten zum Einfluss einer unterstützenden Implantattherapie auf die Entstehung periimplantärer Erkrankungen. Aus diesem Grund erfolgte eine retrospektive Untersuchung mit 50 konsekutiven Patienten (101 Implantate), die über einen Zeitraum von sieben Jahren an einem unterstützenden Nachsorgeprogramm teilgenommen hatten (Gruppe 1). Die Ergebnisse wurden mit einer Patientenkohorte verglichen, die keine Nachsorgemaßnahmen in Anspruch genommen hatten (Gruppe 2). Für die Auswertung standen die Daten von 48 Patienten mit 98 Implantaten aus Gruppe 1 und von 43 Patienten mit 121 Implantaten aus Gruppe 2 zur Verfügung. Die Mukositis-/Periimplantitisrate betrug in Gruppe 1 30,0 %/40,0 % und die mittlere Sondierungstiefe/der mittlere krestale Knochenverlust lag bei 3,76 mm/1,02 mm. In Gruppe 2 lag die Mukositis-/Periimplantitisrate bei 68,0 %/17,0 % und die mittlere Sondierungstiefe/der mittlere krestale Knochenverlust bei 4,07 mm/1,53 mm. Es konnten signifikante Zusammenhänge zwischen der regelmäßigen Nachsorge und einer geringeren Mukositis-/Periimplantitisraten sowie geringeren Sondierungstiefen beobachtet werden.

Gay IC, Tran DT, Weltman R, Parthasarathy K, Diaz-Rodriguez J, Walji M, Fu Y, Friedman L.

Role of supportive maintenance therapy on implant survival: a university-based 17 years retrospective analysis.

Int J Dent Hyg. 2016 Nov;14(4):267-271.

(»Der Einfluss der unterstützenden Nachsorgetherapie auf das Implantatüberleben: Eine universitäre retrospektive Analyse über einen Zeitraum von 17 Jahren.«)

Die retrospektive Analyse erfolgte anhand der Unterlagen von 1.020 Patienten. Probanden, die keine Nachsorgemaßnahmen erhielten, hatten signifikant

Puros® Allograft Portfolio



ZIMMER BIOMET
Your progress. Our promise.®

Lösungen für die Hartgeweberegeneration



Puros Allograft
Block



Puros Allograft
Patientenindividueller Block



Puros Allograft
Spongiosa-Dübel



Puros Allograft
Spongiosa-Partikel



Puros Allograft
Spongiosa-Block



Puros Allograft Blend
Kortiko-Spongiose Partikel

Die Familie der Puros Knochenersatzmaterialien wird zur Füllung von Knochendefekten bei Patienten, die eine Knochenaugmentation im Unter- und Oberkiefer benötigen, eingesetzt. Puros Allografts werden durch den Tutoplast®-Prozess verarbeitet, der das Bereitstellen steriler Produkte bei gleichzeitiger Erhaltung der Biokompatibilität und strukturellen Integrität ermöglicht.¹

Bitte kontaktieren Sie uns unter 0800 101 64 20, um weitere Informationen zu erhalten.

www.zimmerbiometdental.de

¹ Daten liegen bei RTI Surgical, Inc. vor.

Bezeichnung des Arzneimittels: PUROS ALLOGRAFT | **Zusammensetzung:** Humane Spongiosa (mit Kortikalis-Anteil bei der Variante Puros Allograft Blend), Tutoplast konserviert, gamma-strahlensterilisiert. | **Anwendungsgebiete:** Zur Knochendefektdeckung oder -auffüllung oder zur Herstellung knöcherner Strukturen in der Kiefer - und Gesichtschirurgie. Positive Erfahrungen liegen u.a. vor für folgende Anwendungsgebiete: Regeneration parodontaler Knochendefekte, Regeneration von Furkationsdefekten, Regeneration nach Zysten- und Wurzelspitzenresektionen, Regeneration von Extraktionsalveolen, Regeneration von Lücken zwischen Alveolenwand und Zahnimplantaten, Regeneration von Defekten nach Blockentnahme, Regeneration von Lücken um Blocktransplantate, Horizontale Kieferkammaugmentation (Partikel), Sinusaugmentation, Dreidimensionale (horizontale und/oder vertikale) Kieferkammaugmentation (Blockaugmentation). Weitere Einsatzmöglichkeiten in anderen operativen Fachdisziplinen sind beschrieben. | **Gegenanzeigen:** keine bekannt. | **Nebenwirkungen** (Häufigkeit auf Grundlage der verfügbaren Daten nicht abschätzbar): Transplantat-Abstoßung, Reaktion an der Implantatstelle, Transplantatversagen. Wie bei jeder Operation/Transplantation besteht die Möglichkeit einer Infektion oder anderer Reaktionen durch den Eingriff. | **Warnhinweise:** Trocken, sonnenlichtgeschützt und nicht über 30 °C lagern. Nicht einfrieren. Nicht verwendetes Material verwerfen; nicht erneut sterilisieren! Gebrauchsinformation beachten. Für Kinder unzugänglich aufbewahren. | **Verkaufsabgrenzung:** verschreibungspflichtig. | **Weitere Informationen:** siehe Packungsbeilage; | **Stand der Information:** 07/2017 „10“. | **Pharmazeutischer Unternehmer:** Tutogen Medical GmbH, Industriestraße 6, 91077 Neunkirchen am Brand | **Mitvertreiber:** Zimmer Dental GmbH, Wilhelm-Wagenfeld-Str. 28, 80807 München.

Alle Marken in diesem Dokument sind Eigentum von Zimmer Biomet, wenn nicht anders angegeben. Alle Produkte wurden von einer oder mehreren der zahnmedizinischen Tochtergesellschaften von Zimmer Biomet Holdings, Inc. hergestellt und werden von Zimmer Biomet Dental vertrieben und vermarktet (und im Fall des Vertriebs und der Vermarktung von dessen autorisierten Marketing-Partnern). Puros-Produkte werden von RTI Biologics, Inc. hergestellt. Tutoplast ist eine eingetragene Marke der Tutogen Medical GmbH. Weitere Produktinformationen sind den jeweiligen Produktetiketten oder Gebrauchsanweisungen zu entnehmen. Die Produktzulassung und -verfügbarkeit können auf bestimmte Länder/Regionen beschränkt sein. Diese Unterlagen wurden nur für Zahnärzte erstellt und stellen keinen medizinischen Rat oder medizinische Empfehlungen dar. Dieses Material darf ohne ausdrückliches schriftliches Einverständnis von Zimmer Biomet Dental nicht vervielfältigt oder nachgedruckt werden. ZB0287DE REV A 12/17 ©2017 Zimmer Biomet. Alle Rechte vorbehalten.

niedrigere kumulative Implantatüberlebensraten im Vergleich zu Probanden, bei welchen eine regelmäßige Nachsorge erfolgte. Die Implantatverlustrate konnte bei Nachsorge um 90,0 % gegenüber der Gruppe ohne Nachsorge reduziert werden, wie eine multivariate Cox-Regressionsanalyse ergab. Bei Probanden mit weniger als einer Nachsorgemaßnahme pro Jahr konnte die Implantatverlustrate um 60,0 % im Vergleich zu Probanden ohne Nachsorge reduziert werden.

Schlussfolgerung: Bei weniger als einer Nachsorgemaßnahme pro Jahr wird das Implantatüberleben negativ beeinflusst.

Ghodke PS, Hegde R, Ansari W, Muglikar S, Dholkawala A.

A Study To Evaluate Efficacy Of 810 nm Diode Laser In Maintenance Of Dental Implants: A Peri-Implant Sulcular Fluid (PISF) Analysis.

J Oral Implantol. 2020 Feb 18. [Epub ahead of print]

(»Evaluation der Wirksamkeit des Einsatzes eines 810 nm Diodenlasers bei der Erhaltungstherapie von Dentalimplantaten: Eine Analyse des periimplantären Sulkusfluids (PISF).«)

Implantatverluste sind primär assoziiert mit der Biofilmbildung und im Vorfeld bedingt durch dessen Einfluss auf die Entstehung einer Mukositis und Periimplantitis. Ein Diodenlaser einer Wellenlänge von 810 nm hat durch seine Affinität zu schwarz pigmentierten Bakterienspezies eine bakterizide Wirkung u. a. auf *P. gingivalis*. Um die Wirkung einer Laseranwendung auf die Reduktion der Bakterienanzahl im Sulkusfluid im periimplantären Sulkus zu untersuchen, wurden aus dem periimplantären Sulkusfluid von 20 Probanden Proben vor und nach Laserapplikation entnommen und untersucht. Die Bestrahlung mittels eines 810 nm Diodenlasers hatte eine signifikante Reduktion der mittleren Gesamtzahl Bakterien von 282,5 auf 74,5 und von *P. gingivalis* von 4,76 auf 3,6 zur Folge.

Heitz-Mayfield LJA, Salvi GE, Mombelli A, Loup PJ, Heitz F, Kruger E, Lang NP.

Supportive peri-implant therapy following anti-infective surgical peri-implantitis treatment: 5-year survival and success.

Clin Oral Implants Res. 2018 Jan;29(1):1-6.

(»Unterstützende Implantattherapie nach anti-infektiver chirurgischer Periimplantitis-Behandlung: Fünfjahres-Überlebens- und Erfolgsraten.«)

24 teilbezahnte Patienten mit 36 Implantaten und einer diagnostizierten Periimplantitis wurden mit einem anti-infektiven chirurgischen Protokoll und einer unterstützenden Erhaltungstherapie behandelt. Die Erhaltungstherapie beinhaltete die Entfernung von supra- und subgingivalem Biofilm mittels Karbonküretten oder Ultraschall an den ehemals betroffenen Implantaten. An den restlichen Implantaten/natürlichen Zähnen wurden professionelle Zahnreinigungen durchgeführt. Klinische und röntgenologische Untersuchungen erfolgten nach einem, drei und nach fünf Jahren. Als Behandlungserfolg wurden ein Implantatüberleben und die Abwesenheit von Sondierungstiefen $\geq 5,0$ mm bei gleichzeitiger Abwesenheit von Pusaustritt sowie die fehlende Progredienz eines krestalen Knochenverlusts definiert. Zwölf Monate nach der Erhaltungstherapie war eine Implantatüberlebensrate von 100,0 % zu verzeichnen. 79,0 % der Patienten erfüllten die definierten Erfolgsparameter. Drei Jahre später erfüllten 75,0 % der Probanden die Erfolgsparameter, 8,0 % stiegen aus der Studie aus (n=2). Weitere 8,0 % zeigten eine erneute Periimplantitis und bei wiederum 8,0 % trat ein Implantatverlust ein. Nach fünf Jahren konnte bei 63,0 % der Patienten ein erfolgreicher Outcome beobachtet werden. Eine komplette Verdrängung der Periimplantitis war bei 42,0 % der Implantate zu beobachten.

Schlussfolgerung: Eine unterstützende Erhaltungstherapie führte bei den meisten Patienten zu einem Erhalt des periimplantären Gewebes nach chirurgischer Periimplantitis-Therapie.

Hoerler SB, Nietz SK, Zook VL, Lohse CM, Salinas TJ, Carr AB, Assad DA.

Consistency of Dental Hygiene The-

rapy Utilizing Various Dental Hygiene Instrumentation and Its Effect on Peri-implant Health and Survival of Dental Implants: A Retrospective Study.

Int J Oral Maxillofac Implants. 2017 Nov/Dec;32(6):1371-1376.

(»Eine konsequente Dentalhygiene mit verschiedenen Instrumenten und ihr Einfluss auf die periimplantäre Gesundheit und das Überleben unterschiedlicher Implantate: Eine retrospektive Studie.«)

Patienten, die mit implantatgetragenen prothetischen Vollversorgungen behandelt worden waren, wurden in die retrospektive Analyse eingebunden. Die Patienten wurden in zwei Gruppen unterteilt. Probanden der Gruppe 1 (n=48) erhielten mindestens zweimal jährlich Nachsorgemaßnahmen, während Probanden der Gruppe 2 (n=99) mindestens eine Nachsorgemaßnahme alle drei bis zehn Jahre erhalten hatten. Die Nachsorge wurde mit drei unterschiedlichen Instrumentierungsarten durchgeführt. In Gruppe 1 traten nach einer medianen Zeit von 11,3 Jahren bei elf Patienten Weichgewebsschäden oder Implantatverluste ein. In Gruppe 2 waren es 17 Patienten, bei welchen nach einer medianen Zeit von 4,8 Jahren Weichgewebsschäden oder Implantatverluste eingetreten waren. Die Implantatüberlebensrate ohne Weichgewebsschäden betrug nach fünf Jahren in Gruppe 1 94,0 % und in Gruppe 2 91,0 %. Nach 20 Jahren lag die Implantatüberlebensrate ohne Weichgewebsschäden in Gruppe 1 bei 70,0 % und in Gruppe 2 bei 79,0 %.

Schlussfolgerung: Auch wenn sich der klinische Outcome zwischen den beiden Gruppen kaum unterscheidet, sind aus praktischer Sicht regelmäßige Nachsorgemaßnahmen notwendig, da dadurch der mediane Zeitraum bis zum Eintritt von Komplikationen verlängert wird.

Hu C, Lang NP, Ong MM, Lim LP, Tan WC.

Influence of periodontal maintenance and periodontitis susceptibility on implant success: A 5-year retrospective cohort on moderately rough surfaced implants.

copa
SKY 
IMPLANT SYSTEM

Die innovative Hybridverbindung
für anspruchsvolle Versorgung!

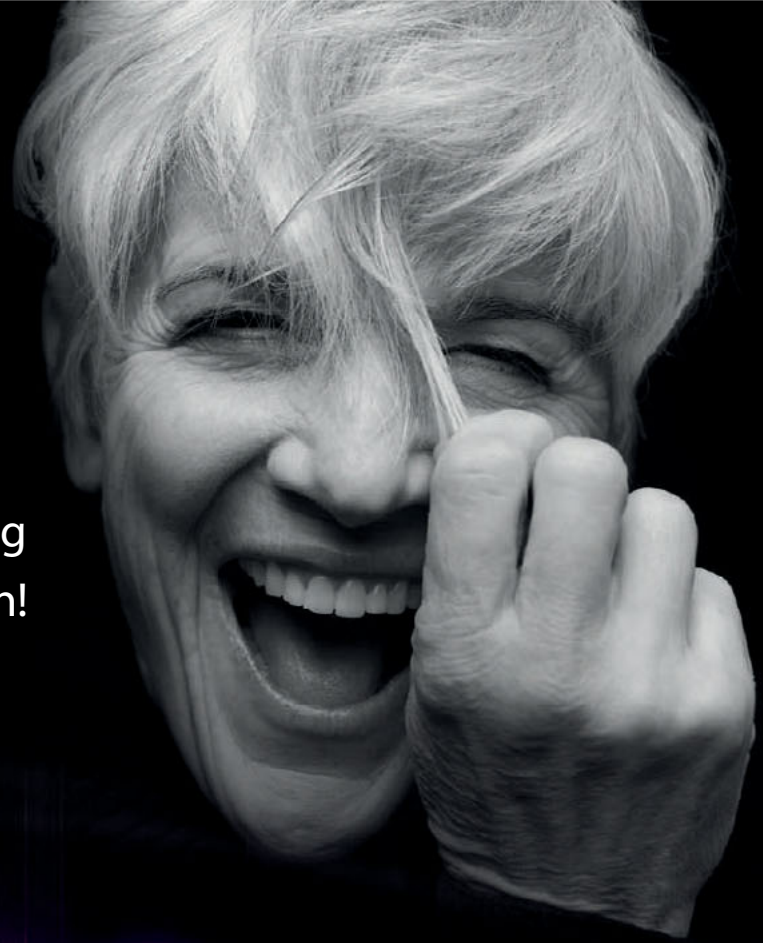

Foto: © Getty Images



Konisch?

Parallel?

Das neue
copaSKY!

Subcrestal positionierbar | Einzigartige prothetische Vielfalt | Viel Platz für das Weichgewebe

DENTAL INNOVATIONS
SINCE 1974

bredent
group

Clin Oral Implants Res. 2020 Aug;31(8):727-736.

(»Der Einfluss parodontaler Nachsorgemaßnahmen und die Anfälligkeit gegenüber Parodontalerkrankungen auf den Implantaterfolg: Eine retrospektive Kohortenstudie mit Implantaten mit einer mäßig rauhen Oberfläche über einen Zeitraum von fünf Jahren.«)

Die retrospektive Untersuchung erfolgte anhand der Behandlungsunterlagen von 200 Patienten des National Dental Center in Singapur aus den Jahren 2005 bis 2012. Bei zehn Probanden hatten regelmäßige parodontale Nachsorgemaßnahmen stattgefunden (Gruppe 1), während in Gruppe 2 keinerlei Nachsorgemaßnahmen dokumentiert worden waren. Die mittlere Nachbeobachtungszeit betrug 6,8 Jahre. Bei einem Verlust von fünf von 289 Implantaten lag die Implantatüberlebensrate bei 98,3 %. Bei 6,0 % der Probanden aus Gruppe 1 und 20,0 % aus Gruppe 2 konnte eine Periimplantitis diagnostiziert werden. Die Diagnose einer Periimplantitis erfolgte anhand der Parameter Blutung bei Sondierung, erhöhte Sondierungstiefe und periimplantärer Knochenverlust > 0,5 mm. Auf Implantatebene betrug die Prävalenz der Periimplantitis in Gruppe 1 4,0 % und in Gruppe 2 17,2 %. Bei einem Implantat aus Gruppe 1 und dreizehn Implantaten aus Gruppe 2 konnte ein Knochenverlust > 2,0 mm ermittelt werden. Die multivariate Regressionsanalyse ergab einen signifikanten Zusammenhang zwischen dem Fehlen regelmäßiger Nachsorgemaßnahmen und der Periimplantitis-Prävalenz.

Kandasamy B, Samson EP, Yaqoob A, Pandey P, Deenadayalan S, Das I. **Evaluation of Clinical Parameters in Implant Maintenance Phase for Prevention of Peri-implantitis.** J Int Soc Prev Community Dent. 2018 Jul-Aug;8(4):361-364.

(»Eine Untersuchung klinischer Parameter während der Implantat-Erhaltungstherapie zur Prävention einer Periimplantitis.«)

40 Patienten mit oder ohne eine parodontale Vorerkrankung wurden mit insgesamt 98 Implantaten versorgt und

erhielten innerhalb eines Jahres Nachsorgemaßnahmen. Der mittlere Plaqueindex betrug in der Gruppe ohne parodontale Vorerkrankung (Gruppe 1) 0,17 und in der Gruppe mit parodontaler Vorerkrankung (Gruppe 2) 0,24. Die mittlere Sondierungstiefe und der mittlere Blutungsindex betragen in Gruppe 1 2,60 bzw. 0,42 und in Gruppe 2 4,08 bzw. 0,39. Nur in Bezug auf die Sondierungstiefe konnte ein signifikanter Unterschied zu Gunsten der Probanden aus Gruppe 1 ermittelt werden. In Gruppe 1 war eine Periimplantitis-Prävalenz von 2,0 % zu beobachten, während sie in Gruppe 2 28,0 % betrug. **Schlussfolgerung:** Grundsätzlich kann auf Grundlage der vorliegenden Ergebnisse geschlussfolgert werden, dass eine parodontale Vorerkrankung, trotz präventiver Erhaltungsmaßnahmen ein erhöhtes Risiko für die Entstehung einer Periimplantitis beinhaltet. Auch in Bezug auf klinische Parameter sind schlechtere Werte bei Patienten mit einer parodontalen Vorerkrankung zu beobachten, auch wenn diese in der vorliegenden Untersuchung lediglich in Bezug auf erhöhte Sondierungstiefen signifikant unterschiedlich waren.

Mitschke J, Peikert SA, Vach K, Frisch E.

Supportive Implant Therapy (SIT): A Prospective 10-Year Study of Patient Compliance Rates and Impacting Factors.

J Clin Med. 2020 Jun 25;9(6):1988.

(»Die unterstützende Implantatnachsorge: Eine prospektive Zehnjahres-Untersuchung zu Compliance-Raten der Patienten und weiteren Einflussfaktoren.«)

233 Probanden mit 524 Implantaten nahmen an einem Nachsorgeprogramm mit dreimonatigen Behandlungsintervallen teil und wurden über einen Zeitraum von zehn Jahren nachuntersucht. Die Compliance-Rate nahm im Laufe der Zeit drastisch ab. Die Ausfallrate betrug im ersten Jahr 4,8 % und im zehnten Jahr 39,7 %. Vier Patienten mit zehn Implantaten nahmen gar nicht am Nachsorgeprogramm teil. Die Parameter Alter, Geschlecht, Diabetes und die Komplexität des chirurgischen Eingriffs hatten keinen

Einfluss auf die Compliance. Die Faktoren Rauchen und kardiovaskuläre Erkrankung hatten in mindestens einem von den zehn Jahren einen Einfluss auf die Compliance. Die Anzahl Implantate pro Patient, der Typ der implantatprothetischen Versorgung und Vorerfahrungen in Prophylaxeprogrammen zeigten einen signifikanten Einfluss erst nach einigen Jahren. **Schlussfolgerung:** Wenn Patienten mit implantatprothetischen Versorgungen regelmäßig dazu motiviert werden, an einem dreimonatigen Prophylaxeprogramm teilzunehmen, kann eine 60,0 %-ige Compliance-Rate erzielt werden. Vorerfahrungen mit Prophylaxeprogrammen, eine erhöhte Anzahl Implantate je Patient und herausnehmbare implantatprothetische Rekonstruktionen sind positive Einflussfaktoren für die Patient compliance.

Monje A, Wang HL, Nart J.

Association of Preventive Maintenance Therapy Compliance and Peri-Implant Diseases: A Cross-Sectional Study.

J Periodontol. 2017 Oct;88(10):1030-1041.

(»Der Zusammenhang zwischen einer präventiven Erhaltungstherapie und periimplantären Erkrankungen: Eine Querschnittuntersuchung.«)

115 Patienten mit 206 Implantaten wurden in die Querschnittuntersuchung einbezogen und anhand ihrer Teilnahme an Nachsorgemaßnahmen in drei Gruppen eingeteilt. Gruppe 1 wurden Probanden mit einer regelmäßigen Nachsorge (≥ 2 pro Jahr) zugeteilt. Gruppe 2 wurden Probanden mit unregelmäßiger Teilnahme zugewiesen (< 2 pro Jahr) und Gruppe 3 enthielt Probanden, die an keiner Nachsorgemaßnahme teilgenommen hatten. Eine hohe Teilnahme-Compliance war verbunden mit einer 86,0 % geringeren Periimplantitis-Prävalenzrate. Patienten mit einer parodontalen Vorerkrankung waren 4,23-mal häufiger in Gruppe 2 im Vergleich zu Gruppe 1 zu finden. Patienten mit leichter Rauchgewohnheit waren signifikant häufiger in Gruppe 3 zu finden. Das Vorliegen einer Mukositis schien nicht im Zusammenhang mit der Compliance der Probanden zu stehen. Allerdings war eine hohe Abhängigkeit zwischen

PROCONE

» Mehr als *easy* «



» Mehr Freiheit.

Kompatibel zur Tube-in-Tube® Implantat-Abutment-Verbindung von Camlog® * und zum Camlog® Screw Line*-Bohrer und -Werkzeug

» Mehr Sicherheit.

Hohe Qualität und lebenslange Garantie

» Mehr Möglichkeiten.

Umfangreiches prothetisches Sortiment



89,-^{**}

45% Preisvorteil^{***}

* Camlog®-Produkte werden von der Camlog Biotechnologies AG angeboten, die in keiner rechtlichen oder wirtschaftlichen Beziehung zu MEDENTIKA® steht. Tube-in-Tube® ist eine Marke von Camlog®.

** zzgl. MwSt.

*** Gegenüber Listenpreis eines Camlog® Screw Line-Implantates

Einfach mehr erfahren.

www.medentika.de/mehr



MEDENTIKA®

A Straumann Group Brand

den klinischen Parametern Sondierungstiefe, Blutungsindex, Plaqueindex, Rötung der oralen Schleimhaut und Pusaustritt und der prophylaktischen Nachsorge erkennbar.

Pons R, Nart J, Valles C, Salvi GE, Monje A.

Self-administered proximal Implant-supported hygiene measures and the association to peri-Implant conditions.

J Periodontol. 2020 Aug 6. [Epub ahead of print]

(»Häusliche Interproximalraum-Pflege bei implantatprothetischen Rekonstruktionen und ihr Einfluss auf den periimplantären Gesundheitszustand.«)

Dentale Plaque gilt als ein Einflussfaktor für die Entstehung periimplantärer Erkrankungen. Diese können auch infolge von unzureichend hygienisch gestaltetem Zahnersatz befördert werden. Professionelle Mundhygienemaßnahmen scheinen dabei einen signifikanten Einfluss auf die Prävention periimplantärer Erkrankungen zu haben. Um den Einfluss häuslicher Mundhygienemaßnahmen bei der Reinigung von Approximalräumen auf die periimplantäre Gesundheit zu ermitteln, wurden 50 Patienten mit 171 Implantaten in die Untersuchung einbezogen. Bei 46,0 % der Probanden waren hygiene-fähige Restaurationen eingesetzt worden, während bei 54,0 % der Probanden keine gute Reinigungsfähigkeit infolge der Gestaltung der Suprakonstruktionen vorlag. Eine mangelnde Hygienefähigkeit ging mit einer erhöhten Prävalenz einer periimplantären Erkrankung (OR=2,31) einher, insbesondere einer Mukositis (OR=2,43). Zudem konnten eine signifikant höhere Rötung der Schleimhaut und ein höherer Blutungsindex ermittelt werden. Eine periimplantäre Erkrankung war assoziiert mit der Feststellung von Blutungen während der häuslichen Mundhygiene. Die Eigendiagnose für das Vorliegen einer periimplantären Erkrankung war in hohem Maße abhängig von dem Umfang und der Qualität der Informationen, die der Patient im Rahmen der Implantattherapie erhalten hatte.

Schlussfolgerung: Bis zu einem gewissen

Punkt hat die Erreichbarkeit der Interden-talräume für die Durchführung angemessener approximaler Hygienemaßnahmen einen Einfluss auf die periimplantäre Gesundheit. Dabei darf die Bedeutung der an den Patienten weitergereichten Infor-mationen im Rahmen notwendiger Bera-tungsgespräche auf das Selbstmonitoring und die Früherkennung periimplantärer Komplikationen durch den Patienten bei der Prävention periimplantärer Erkran-kungen nicht unterschätzt werden.

Roman-Torres CVG, Pasquinelli F, Pimentel AC, de Melo MP, Rego RO, Sendyk WR.

The Effects of Annual Maintenance on Peri-implant Health in Patients Rehabilitated with Overdentures: A Retrospective Cohort Study.

Int J Oral Maxillofac Implants. 2019 Jan/Feb;34(1):159-164.

(»Der Einfluss jährlicher Nachsorge-maßnahmen auf die periimplantäre Gesundheit von Patienten mit implantatgetragenen Deckprothesen: Eine retrospektive Kohorten-studie.«)

Ziel der vorliegenden retrospektiven Kohortenstudie war die Untersuchung des Einflusses einer jährlichen prophylaktischen Nachsorgemaßnahme über einen Zeitraum von sieben Jahren auf die periimplantäre Gesundheit von 66 Patienten mit implantatgetragenen Deckprothesen. Die Probanden wurden in zwei Gruppen eingeteilt. In Gruppe 1 (n=44) hatten die Probanden an einmal jährlichen Prophylaxemaßnahmen teilgenommen, während in Gruppe 2 (n=22) weder Nachsorgemaßnahmen noch zahnärztliche Untersuchungstermine wahrgenommen worden waren. Die Patienten waren mit insgesamt 396 Implantaten mit externer hexagonaler Verbindung versorgt worden. In Gruppe 1 betrug die mittlere Sondierungstiefe 2,72 mm und in Gruppe 2 3,10 mm. Erhöhte Sondierungstiefen zeigten eine signifikante Korrelation mit den Parametern Blutung bei Sondierung und der Implementierung von Nachsorge-maßnahmen. Plaque und andere lokale Variablen hatten keinen Einfluss auf die Sondierungstiefen.

Serino G, Turri A, Lang NP.

Maintenance therapy in patients following the surgical treatment of peri-implantitis: a 5-year follow-up study.

Clin Oral Implants Res. 2015 Aug;26(8):950-956.

(»Erhaltungstherapie bei Patienten nach einer chirurgischen Periimplantitis-Behandlung: Eine Studie mit einem Fünfjahres Follow up.«)

Ziel der retrospektiven Studie war die Untersuchung der Outcomes einer konventionellen parodontalen Erhaltungstherapie bei Implantaten nach einer chirurgischen Periimplantitis-Behandlung. 27 Patienten mit 149 Implantaten wurden dazu nach erfolgreicher Periimplantitis-Behandlung über einen Zeitraum von fünf Jahren alle sechs Monate untersucht. 71 Implantate wurden mittels einer Erhaltungstherapie behandelt, während 78 unbehandelt blieben. Die Therapie beinhaltete eine subgingivale Ultraschallreinigung unter Spülung mit einem 0,12 %-igen Chlorhexidin-Präparat. Von den 71 behandelten Implantaten wiesen 43 Implantate gesunde periimplantäre Verhältnisse auf. Bei 28 Implantaten waren Sondierungstiefen von 4,0-5,0 mm oder \geq 6,0 mm sowie Blutungen oder Pusaustritt bei Sondierung zu beobachten. Neun dieser Implantate zeigten einen klinischen Attachmentverlust während des Follow up. **Schlussfolgerung:** Bei den meisten Patienten mit einem hohen Hygienestandard und einer regelmäßigen Teilnahme am Prophylaxeprogramm konnten über einen Zeitraum von fünf Jahren stabile periimplantäre Verhältnisse erzielt werden. Zirkuläre periimplantäre Resttaschen schie-nen ein Prädiktor für ein Fortschreiten der Erkrankung zu sein.



Graetz C, El-Sayed KF, Geiken A, Plau-mann A, Sälzer S, Behrens E, Wiltfang J, Dörfer CE.

Effect of periodontitis history on im-plant success: a long-term evalua-tion during supportive periodontal therapy in a university setting.


RUNDAS - Ihr neuer Exklusivpartner für alle Keystone-/Paltop-Implantatsysteme

ADVANCED

A

CLASSIC

2 Führungsgewinde mit optimaler Steigung von 0,8 mm pro Gewindegang unterstützen die schnelle Implantatinsertion mit verbesserter Stabilität




INTERNE HEX-VERBINDUNG

MIKRO-GEWINDE
Zur Reduzierung des Knochen- drucks und Minimierung der Knochenresorption

INITIALSTABILITÄT
7 mm konisch-aggressives Gewinde zielt auf eine Ver- besserung der Initialstabilität durch das Erzeugen von Knochenkompression

ZUVERLÄSSIGE INSERTION
Passiver Apex ermöglicht ein sicheres Einsetzen der Implan- tate ohne Beschädigung des umgebenden Knochens



HOHE ÄSTHETIK
Plattform-Switching ermög- licht hohe Ästhetik durch Weichgewebs-Management. Es reduziert auch die Druck- belastung, die vom Abutment auf den Knochen übertragen wird und hilft, Knochenabbau durch hohen mechanischen Druck zu verhindern

UNTERSTÜTZUNG DER OSSEOINTE- GRATION
Zylindrische Form fördert die langfristige Osseointegration durch Vergrößerung der Oberfläche und der Knochen- Implantat-Kontaktfläche

PrimaConnex®




Bewährt, einfach und vielseitig

Synergie durch Stärke und Stabilität

TILOBE® - PATENTIERTE 6-NOCKEN-VERBINDUNG

- Konische Verbindung mit integriertem „Platform-Switch“
- Selbstabdichtende koronale Verjüngung minimiert den Mikropalt und Mikrobewegungen zwischen Implantat und Abutment
- Gleichmäßige Druckverteilung
- Enge Toleranzen und eingebaute Soll-Führungen sorgen für Synergien zwischen der selbstabdichtenden Verjüngung als Basis für exzellente ästhetische Ergebnisse



Clin Oral Investig. 2018
Jan;22(1):235-244.

(»Der Einfluss einer Parodontitis-Vorgeschichte auf den Implantat-erfolg: Eine Langzeituntersuchung im Rahmen einer unterstützenden parodontalen Nachsorge im universitären Setting.«)

Das Ziel der retrospektiven Studie war die Evaluation des Einflusses einer unterstützenden Parodontistherapie bei Patienten mit oder ohne eine vorhergehende Parodontalerkrankung auf die Langzeitüberlebensraten von Implantaten. 29 Probanden mit einer parodontalen Vorerkrankung, die mit einer unterstützenden Parodontaltherapie \geq 9 Jahre behandelt worden waren und die eine Tragedauer der implantatprothetischen Rekonstruktion \geq 5 Jahre aufwiesen (Testgruppe), wurden mit parodontal gesunden Probanden verglichen (Kontrollgruppe). Die Implantatüberlebensrate betrug nach fünf Jahren in der Testgruppe 97,1 % und in der Kontrollgruppe 97,4 % und unterschied sich nicht signifikant. In der Testgruppe konnte eine signifikant höhere mittlere krestale Knochenverlustrate ermittelt werden (Test: 18,7; Kontrolle: 12,5 %). Die Sondierungstiefen stiegen in beiden Gruppen zwischen der Messung Baseline und nach fünf Jahren an. Als Prognosefaktoren für einen Implantatverlust wurden das Vorhandensein von Resttaschen \geq 4,0 mm, die Höhe des krestalen Knochenrands und das Alter herangezogen.

Schlussfolgerung: In Bezug auf die Implantatüberlebensraten waren keine Unterschiede zwischen beiden Gruppen erkennbar. Eine vorherige Parodontitis hatte jedoch einen signifikanten Einfluss auf erhöhte Sondierungstiefen und krestale Knochenverluste. Ein Nachsorgeprogramm ist dabei in der Lage, auch bei Patienten mit einer parodontalen Vorerkrankung den Verlauf einer Implantatbehandlung erfolgreich zu beeinflussen.

Yoon DL, Kim YG, Cho JH, Lee JM, Lee SK.

Long-term evaluations of teeth and dental implants during dental maintenance period.

J Adv Prosthodont. 2017
Jun;9(3):224-231.

(»Langzeitevaluation zur parodontalen Nachsorge bei Zähnen und Implantaten.«)

Die Studie wurde mit dem Ziel durchgeführt, den Effekt zweier Erhaltungs-therapiearten auf die Gesundheit der zahn- und implantatumgebenden Gewebe nach Abschluss der parodontalen und prothetischen Behandlungsphase bei 166 Patienten über einen Zeitraum von drei Jahren zu untersuchen. 59 Patienten wurden im Rahmen der Nachsorge zusätzlich mit einer 2,0 %-igen Minozyklinalbe behandelt (Gruppe 1), während 107 Patienten keine zusätzliche Therapie erhielten (Gruppe 2). Die Patienten wurden zusätzlich anhand der Parameter Art der Therapie vor der Erhaltungsphase (chirurgische/nicht-chirurgische Parodontaltherapie), Häufigkeit der Nachsorge und Regelmäßigkeit der Nachsorge in Gruppen unterteilt. Die Art der Vorbehandlung hatte einen signifikanten Einfluss auf die Anzahl verloren gegangener Zähne und neu inserierter Implantate. Die Patienten in Gruppe 1 zeigten eine hohe Teilnahme bei der Nachsorge. Die Häufigkeit der Nachsorge hatte in Gruppe 1 einen signifikanten Einfluss auf die Anzahl der Zahnverluste und keinen Einfluss auf die Anzahl der neu gesetzten Implantate. In Gruppe 2 hatten die Häufigkeit und Regelmäßigkeit der Nachsorge keinen signifikanten Einfluss auf die Anzahl Zahnverluste und Implantatinsertionen. Bei Salbenapplikation war die Anzahl verloren gegangener Zähne signifikant abhängig von der Vorbehandlungsart (chirurgisch/nicht-chirurgisch), während die Vorbehandlung auf die Anzahl der Implantatinsertionen keinen Einfluss hatte.

Schlussfolgerung: Eine regelmäßige Nachsorge in Kombination mit der Applikation einer antibiotisch wirksamen Salbe ist eine wirkungsvolle Methode für den Erhalt der parodontalen Gesundheit. Dabei ist nicht nur die pharmakologische Wirkung des Präparates am Erfolg der Therapie beteiligt, sondern auch die Motivation der Patienten an der regelmäßigen Teilnahme am Nachsorgeprogramm, die durch die Applikation des Präparates eine hohe Motivation erfährt.



Al Ghazal L, O'Sullivan J, Claffey N, Polyzois I.

Comparison of two different techniques used for the maintenance of peri-implant soft tissue health: a pilot randomized clinical trial.

Acta Odontol Scand. 2017
Oct;75(7):542-549.

(»Der Vergleich zweier unterschiedlicher Techniken zur Gesunderhaltung des periimplantären Weichgewebes: Eine randomisierte klinische Pilotstudie.«)

Achtzehn Patienten mit 25 Implantaten ohne pathologischen Knochenverlust wurden in der vorliegenden randomisierten, einfach verblindeten Studie zu gleichen Teilen nach dem Zufallsprinzip entweder mittels Airflow (Testgruppe, 15 Implantate) oder mittels Titanküretten (Kontrollgruppe, zehn Implantate) behandelt. Neben der Untersuchung klinischer Parameter erfolgten quantitative Analysen des periimplantären Sulkusfluids auf die Konzentration von IL-6, IL-8, IL-1, TNF, IL-10 und IL-12. Beide Behandlungsarten führten zu einer ähnlich hohen Reduktion des Blutungsindex (Test: 40,04 %; Kontrolle: 39,93 %). Es konnten zudem keine signifikanten Unterschiede im Blutungsindex zwischen den beiden Verfahren ermittelt werden. IL-6 war das einzige Zytokin, welches eine Korrelation mit dem Blutungsindex aufweisen konnte.

Koldland OC, Aass AM.

Supportive treatment following peri-implantitis surgery; an RCT using titanium curettes or chitosan brushes.

J Clin Periodontol. 2020 Aug 7.
[Epub ahead of print].

(»Unterstützende Erhaltungstherapie nach chirurgischer Periimplantitis-Behandlung. Eine RCT mit Titanküretten oder Chitosanbürsten.«)

Ziel der randomisiert kontrollierten Studie war die Untersuchung des Effekts

ICX-IMPERIAL

in a SmileBox · since 2014

MASTER IMPLANTOLOGEN

"lieben" ICX-IMPERIAL®

und nutzen es bei diesen Indikationen:

Schatlücke klein, Schatlücke gross,
Freiendsituation, Totaler OK/UK



medentis[®]
medical

Das ICX-IMPERIAL® Master-Konzept:

Von der Planung der Bohrschablone,
den Implantaten, den Aufbauten über
die Verbindungsmaterialien bis hin zum Zahnersatz.

– Alles aus einer Hand –

Service-Tel.: +49 (0)2641 9110-0 • www.medentis.de

zweier unterschiedlicher Erhaltungsprogramme nach einer chirurgischen Periimplantitis-Therapie über einen Zeitraum von 18 Monaten. Dazu wurden ein halbes Jahr nach dem chirurgischen Eingriff 44 Probanden nach dem Zufallsprinzip einer der beiden Behandlungsgruppen zugeteilt. Die Erhaltungstherapie bestand entweder aus dem Einsatz von Titanküretten oder Chitosanbürsten zur Reinigung der periimplantären Bereiche. Der prozentuale Anteil der Implantate mit Entzündungszeichen war mit > 80,0 % nach der chirurgischen Periimplantitis-Therapie als sehr hoch einzustufen. Dieser blieb auch während der gesamten Beobachtungsperiode hoch. Unterschiede zwischen den beiden Behandlungsprotokollen konnten nicht beobachtet werden.

Salles MM, Oliveira VC, Macedo AP, Silva-Lovato CH, Oliveira Paranhos HF.

Effectiveness of Brushing Associated with Oral Irrigation in Maintenance of Peri-Implant Tissues and Overdentures: Clinical Parameters and Patient Satisfaction.

J Oral Implantol. 2020 Jul 14. [Epub ahead of print]

(»Der Einfluss des Zähneputzens in Kombination mit Mundspülungen bei der Nachsorge periimplantärer Gewebe und Deckprothesen: Klinische Parameter und Patientenzufriedenheit.«)

Die Ziele der vorliegenden, randomisiert kontrollierten klinischen Studie im Crossover Design, war die Evaluation des Einflusses des Zähneputzens in Kombination mit Mundspülungen auf die Effektivität der Biofilm-Reduktion, die Gesunderhaltung der oralen Gewebe und die Patientenzufriedenheit. Dazu wurden 38 Probanden, die mit konventionellen schleimhautgelagerten Oberkiefer-

Totalprothesen und implantatgetragenen Deckprothesen versorgt worden waren, nach dem Zufallsprinzip unterschiedlichen Behandlungsgruppen zugeteilt. Die Probanden wurden angewiesen, über den Zeitraum von 14 Tagen folgende Maßnahmen durchzuführen: Zähneputzen mit Zahnpasta (Kontrollgruppe) oder Zähneputzen mit Zahnpasta in Kombination mit der Anwendung einer Mundspülung (Testgruppe). Die Putzmethode wurde nach Ablauf der Beobachtungsphase zwischen den Gruppen gewechselt. Zusätzlich wurde bei den Patienten nach Abschluss des jeweiligen Hygieneprotokolls eine Befragung durchgeführt und anhand der Visuellen Analogskala (VAS) ausgewertet. Bei beiden Methoden wurde eine signifikante Verbesserung des modifizierten Plaqueindex, des Gingivaindex, der Sondierungstiefen und des Blutungsindex beobachtet. Zwischen den beiden Methoden waren keinerlei signifikante Unterschiede in Bezug auf die klinischen Parameter festzustellen. Auch in Bezug auf die Patientenzufriedenheit konnte kein signifikanter Unterschied zwischen den beiden Hygiene-Protokollen ermittelt werden.

Schmidt KE, Ausschill TM, Sculean A, Arweiler NB.

Clinical evaluation of non-surgical cleaning modalities on titanium dental implants during maintenance care: a 1-year follow-up on prosthodontic superstructures.

Clin Oral Investig. 2019 Apr;23(4):1921-1930.

(»Klinische Untersuchung nicht-chirurgischer Maßnahmen im Rahmen der Nachsorge bei dentalen Titanimplantaten: Ein einjähriger Follow up nach implantatprothetischer Versorgung.«)

Ziel der randomisierten Studie im Split Mouth-Design war die Untersuchung der

Gesundheit des periimplantären Weichgewebes zwölf Monate nach prothetischer Versorgung und Anwendung von Nachsorge- sowie – je nach individueller Notwendigkeit – instrumenteller Reinigungsmaßnahmen. Zu diesem Zweck wurden acht Probanden mit je vier Implantaten versorgt und nach dem Zufallsprinzip vier Behandlungsgruppen zugeteilt. Probanden der Gruppe 1 wurden mit Titanküretten behandelt, während die Behandlung der Probanden in Gruppe 2 mit Ultraschall, in Gruppe 3 mit Pulverstrahlgeräten und in Gruppe 4 mit Gummikelchpolitur erfolgte. Bei allen Probanden wurden minimale Anzeichen einer periimplantären Entzündung sowie eine signifikante Verbesserung der Sondierungstiefen festgestellt. Außer einer signifikanten Reduktion der Matrix-Metalloproteinase 8 (MMP 8) in Gruppe 2 konnten in Bezug auf alle Untersuchungsparameter keine Unterschiede ermittelt werden.

Ziebolz D, Klipp S, Schmalz G, Schmickler J, Rinke S, Kottmann T, Fresmann S, Einwag J.

Comparison of different maintenance strategies within supportive implant therapy for prevention of peri-implant inflammation during the first year after implant restoration. A randomized, dental hygiene practice-based multicenter study.

Am J Dent. 2017 Aug;30(4):190-196.

(»Der Vergleich verschiedener Erhaltungsstrategien im Rahmen der unterstützenden Nachsorge nach Implantattherapie zur Prävention periimplantärer Entzündungen während des ersten Jahres nach implantatprothetischer Versorgung. Eine randomisierte, dental-hygienisch basierte Multi-centerstudie.«)

Alle bisher erschienenen Themen der Sektion kurz & schmerzlos finden Sie auf www.frag-pip.de auch zum direkten Download



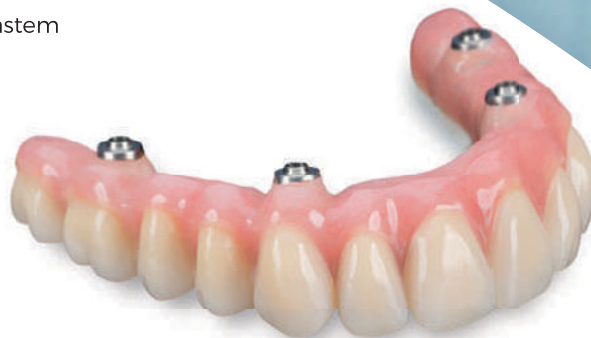PREISBEISPIEL

PROTHETISCHE VERSORGUNG WIE „ALL-ON-4®“

ab 899,- €*

Kunststoffzähne (SR Vivodent DCL) auf gefrästem
Titangerüst inkl. Abutments
(lieferbar für viele Implantatsysteme)

*zzgl. MwSt. und benötigte Implantatteile



Mehr Ästhetik. Nutzen Sie die Vorteile des Komplettanbieters.

Der Mehrwert für Ihre Praxis: Als Komplettanbieter für zahntechnische Lösungen beliefern wir seit über 33 Jahren renommierte Zahnarztpraxen in ganz Deutschland. *Ästhetischer Zahnersatz zum smarten Preis.*

*Klinische Voraussetzung: Die Mundsituation nach der Implantation (Implantat-Achsen < 20 %) muss eine technische Realisierung mit dem Digitek System ermöglichen. Ansonsten entstehen weitere Kosten durch die Verwendung zusätzlicher Implantatteile der Implantathersteller zum Ausgleich der Abweichungen.

105 Probanden mit 167 Implantaten wurden nach dem Zufallsprinzip in vier Gruppen eingeteilt, in welchen verschiedene Protokolle zur Implantatnachsorge in einem Dreimonats-Intervall getestet wurden. Probanden der Gruppe A wurden mittels manuellem Scaling, Ultraschall und einer Prophylaxebürste behandelt. In Gruppe C wurden diese Maßnahmen mit der Applikation von Chlorhexidinlack (CHX) unterstützt. Bei Probanden der Gruppe B erfolgte ein manuelles Scaling, ein Air-Polishing mit Glyzinpulver und der Einsatz einer Prophylaxebürste, die in Gruppe D mit der Applikation von CHX-Lack ergänzt wurden. 62 Probanden mit 101 Implantaten konnten nach zwei Monaten nachuntersucht werden. In den Gruppen A, C und D konnten keine signifikanten Unterschiede bei den Sondierungstiefen, Rezessionen und Blutungsindizes zwischen Baseline und Follow up ermittelt werden. In Gruppe B war eine signifikant höhere Sondierungstiefe nach Ablauf des Follow up messbar. Die Implantatlokalisierung, der Implantattyp und das Alter der Probanden hatten einen signifikanten Einfluss auf den Blutungsindex. **Schlussfolgerung:** Alle präventiven Maßnahmen führten zu einer Prävention einer periimplantären Entzündung. Die zusätzliche Gabe von CHX-Lack führte nicht zu einem signifikanten Zusatznutzen.



Alasqah MN.
Antimicrobial efficacy of photodynamic therapy on dental implant surfaces: A systematic review of in vitro studies.
Photodiagnosis Photodyn Ther. 2019 Mar;25:349-353.
(»Antimikrobielle Wirksamkeit der Photodynamischen Therapie auf Implantatoberflächen: Ein systematischer Review.«)

Um den Einfluss der Photodynamischen Therapie (PDT) auf die bakterielle Besiedlung bzw. eine mögliche Veränderung der

Eigenschaften von Implantatoberflächen zu untersuchen, wurde eine systematische Literaturrecherche in den Datenbanken Medline und Embase durchgeführt. Bei den sieben Studien, die in die Analyse einbezogen wurden, wurden in zwei Studien 110 Titanimplantate untersucht, während in einer weiteren Studie 72 Zirkonoxidimplantate untersucht wurden. In drei weiteren Studien wurden die antimikrobiellen Eigenschaften der PDT auf die Oberfläche von Titanscheiben und in einer Studie prismenförmige Prüfkörper aus Germanium untersucht. In allen Studien konnte eine Reduktion der Bakterienlast durch die Anwendung der PDT ermittelt werden. Nur zwei Studien hatten mikrostrukturelle Veränderungen der Titanoberflächen zum Gegenstand. In beiden Studien konnten keinerlei signifikante Veränderungen der Oberflächen beobachtet werden. Auffallend war, dass es keine standardisierte Anwendung der PDT-Laser gab.

Bidra AS, Daubert DM, Garcia LT, Gauthier MF, Kosinski TF, Nenn CA, Olsen JA, Platt JA, Wingrove SS, Chandler ND, Curtis DA. A .
Systematic Review of Recall Regimen and Maintenance Regimen of Patients with Dental Restorations. Part 2: Implant-Borne Restorations.
J Prosthodont. 2016 Jan;25 Suppl 1:S16-31.

(»Systematischer Review zum Recall und zur Erhaltungstherapie bei Patienten mit prothetischen Restaurationen: Teil 2: Implantatgetragene Restaurationen.«)

Ziele der systematischen Übersichtsarbeit waren die Ermittlung der derzeit gültigen wissenschaftlichen Evidenz zu Standards zur Nachsorge sowie die Formulierung von Empfehlungen zum Erhalt der oralen Gesundheit bei implantatgestützten prothetischen Rekonstruktionen. Dazu wurde eine elektronische Literaturdatenbank-Recherche durchgeführt. 14 Studien mit den passenden Einschlusskriterien konnten identifiziert werden. Sechs weitere Studien wurden mittels einer Handrecherche ermittelt. Bei elf der Studien handelte es sich um RCT und neun Untersuchungen waren

Beobachtungsstudien. Verbesserungen der oralen Gesundheit korrelierten mit 1) patienten- bzw. restaurationsbezogenen Parametern (Art des Zahnersatzes, Art der prothetischen Komponenten, Restaurationsmaterial), 2) Mundhygiene-Hilfsmitteln (elektrische Zahnbürsten, Interdentalebürsten, Chlorhexidin, Triclosan, Mundduschen) und 3) der professionellen prothetischen sowie hygienischen Nachsorge durch das zahnärztliche Praxisteam. **Schlussfolgerung:** Derzeit besteht keine eindeutige Evidenz dazu, welche Erhaltungsmaßnahmen zu einem wirksamen Erhalt der oralen Gesundheit bei Patienten mit implantatgestütztem Zahnersatz führen können. Allerdings zeigen erste Erkenntnisse, dass eine lebenslange, professionelle Nachsorge erfolgen muss, die individuell auf jede Patientensituation zugeschnitten ist. Der Einsatz lokal wirksamer Präparate und Hilfsmittel zur Mundhygiene im häuslichen Umfeld können ebenso wirkungsvoll dazu beitragen.

Braun RS, Chambrone L, Khouly I.
Prophylactic antibiotic regimens in dental implant failure: A systematic review and meta-analysis.
J Am Dent Assoc. 2019 Jun;150(6):e61-e91.
(»Prophylaktische Antibiotikagabe und Implantatverlust: Ein systematischer Review und eine Metaanalyse.«)

Um die Wirksamkeit einer prophylaktischen Antibiotikagabe auf Implantatverluste bei Patienten ohne Allgemeinerkrankungen zu ermitteln, erfolgte eine systematische Literaturrecherche, die mit einer Handsuche ergänzt wurde. Acht RCT mit 2.869 Implantaten bei 1.585 Patienten erfüllten die Einschlusskriterien. Die Metaanalyse ergab, dass bei prophylaktischer Antibiose eine signifikant geringere Implantatverlustrate ermittelt werden konnte, als ohne Antibiotika. Dies galt sowohl für die präoperative sowie die prä- und postoperative als auch für die alleinige postoperative Antibiotikagabe. Keine signifikanten Unterschiede konnten zwischen verschiedenen Antibiotikapräparaten oder in Bezug auf weitere, sekundäre

Der Goldstandard
der Wasserhygiene



JAHRE
BLUE SAFETY
2010–2020
#ilovewater



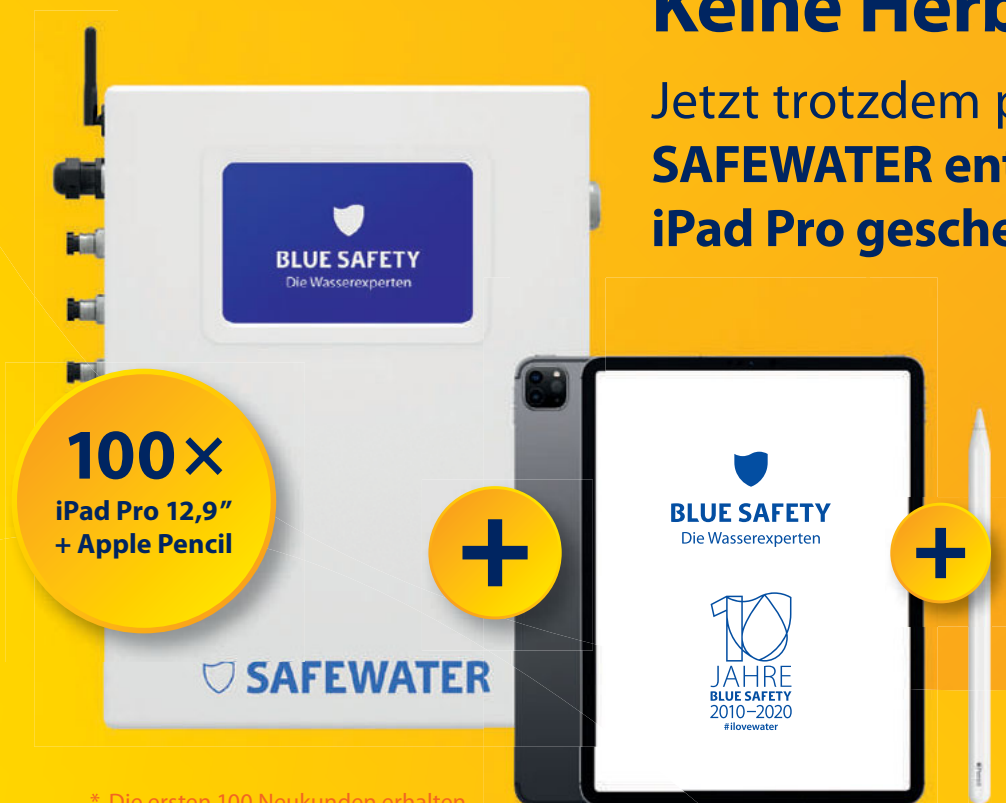BLUE SAFETY

Die Wasserexperten

#HYGIENEOFFENSIVE

Keine Herbstmessen?

Jetzt trotzdem profitieren: Für **SAFEWATER** entscheiden und ein **iPad Pro geschenkt** bekommen.*



100x
iPad Pro 12,9"
+ Apple Pencil

* Die ersten 100 Neukunden erhalten bei Vertragsschluss: 1 x Apple iPad Pro 12,9" 256 GB Wi-Fi + Cellular und 1 x Apple Pencil (2. Generation).

BLUE SAFETY
Premium Partner
DEUTSCHER ZAHNÄRZTETAG
für den Bereich
Praxishygiene

Vereinbaren Sie Ihren
persönlichen Beratungstermin:

Fon **00800 88 55 22 88**

www.bluesafety.com/Goldstandard



0171 991 00 18



Vor Ort oder per Video-Beratung

Outcome-Parameter beobachtet werden. **Schlussfolgerung:** Auch wenn bei prophylaktischer Antibiotikagabe eine geringere Implantatverlustrate beobachtet werden konnte, können noch keine endgültigen evidenzbasierten Rückschlüsse zur Wirksamkeit und zum standardmäßigen und uneingeschränkten Einsatz einer Antibiose bei gesunden Individuen gezogen werden.

Canullo L, Troiano G, Sbricoli L, Guazzo R, Laino L, Caiazzo A, Pesce P. **The Use of Antibiotics in Implant Therapy: A Systematic Review and Meta-Analysis with Trial Sequential Analysis on Early Implant Failure.** Int J Oral Maxillofac Implants. 2020 May/Jun;35(3):485-494.

(»Der Einsatz von Antibiotika in der Implantattherapie: Ein systematischer Review und eine Metaanalyse sowie eine sequentielle Analyse zu frühen Implantatverlusten.«)

Das Ziel der systematischen Übersichtsarbeit war die Untersuchung, ob eine Antibiotikagabe Implantatverluste und postoperative Infektionen bei gesunden Patienten reduzieren kann. Zu diesem Zweck erfolgte eine systematische Recherche in den Literaturdatenbanken Medline/Pubmed, Scopus, Web of Science und Cochrane. Neben verschiedener statistischer Methoden zur Ermittlung einer Heterogenität zwischen den verschiedenen analysierten Studien, erfolgte eine sequentielle Analyse, um die Ergebnisse auf Fehler erster und zweiter Art sowie die statistische Aussagekraft der Studien zu untersuchen. Neun Studien mit 1.984 Patienten und 3.588 Implantaten wurden in die Analyse einbezogen. Bei Antibiotikaeinsatz konnte eine statistisch signifikante Reduktion der frühen Implantatverlusten ermittelt werden. Auf Grundlage der Daten konnten keine Aussagen in Bezug auf die Prävention periimplantärer Infektionen getroffen werden.

Chen Z, Chen D, Zhang S, Tang L, Li Q. **Antibiotic prophylaxis for preven-**

ting dental implant failure and postoperative infection: A systematic review of randomized controlled trials.

Am J Dent. 2017 Apr;30(2):89-95.

(»Antibiotikaprophylaxe zur Prävention von Implantatverlusten und postoperativer Infektionen: Ein systematischer Review randomisiert kontrollierter Studien.«)

Ziel der Übersichtsarbeit war die Beantwortung der Fragestellungen, in wie weit eine Antibiotikagabe nutzbringend bei der Implantatversorgung eingesetzt werden kann und welche Form der Anwendung die beste prophylaktische Wirkung zeigt. Die Analyse ergab, dass eine prophylaktische Antibiotikagabe zwar zu einer signifikanten Reduktion der Implantatverlusten führt, jedoch keinen Einfluss auf periimplantäre Entzündungen hat. Es konnten keine Wirkungsunterschiede in Abhängigkeit vom Zeitpunkt bzw. der Dosierung der Antibiose (Einzeldosis präoperativ vs. prä- und postoperative Antibiotikagabe) beobachtet werden.

Jain A, Rai A, Singh A, Taneja S. **Efficacy of preoperative antibiotics in prevention of dental implant failure: a Meta-analysis of randomized controlled trials.**

Oral Maxillofac Surg. 2020 Jul 8. [Epub ahead of print].

(»Die Wirksamkeit einer präoperativen Antibiotikagabe zur Prävention von Implantatverlusten: Eine Metaanalyse randomisiert kontrollierter Studien.«)

Um die Wirksamkeit einer präoperativen Antibiotikagabe auf die Prävention eines Implantatverlustes in der Folge eines periimplantären Infektionsgeschehens zu analysieren, erfolgte eine Recherche in den elektronischen Literaturdatenbanken Pubmed, Medline, Google Scholar, Scopus und Cochrane. Insgesamt fünf RCT wurden in die Analyse einbezogen. Diese ergab eine signifikante Reduktion der Implantatverluste nach einer präoperativen Antibiotikagabe.

Jepsen S, Berglundh T, Genco R, Aass AM, Demirel K, Derks J, Figueroa E, Giovannoli JL, Goldstein M, Lambert F, Ortiz-Vigon A, Polyzois I, Salvi GE, Schwarz F, Serino G, Tomasi C, Zitzmann NU.

Primary prevention of peri-implantitis: managing peri-implant mucositis.

J Clin Periodontol. 2015 Apr;42 Suppl 16:S152-7.

(»Primärprävention der Periimplantitis: Management der periimplantären Mukositis.«)

Der vorliegende Konsensus-Report wurde auf Grundlage von vier systematischen Reviews zur derzeitigen Epidemiologie periimplantärer Erkrankungen, zu potenziellen Risiken für die Entstehung einer periimplantären Mukositis und zu Effekten professioneller und häuslicher Maßnahmen zum Management der Mukositis erstellt. Es wurde ein Konsens zu folgenden Feststellungen getroffen: 1) die mittlere gewichtete Prävalenz der Mukositis liegt bei 43 %, die der Periimplantitis bei 22 %, 2) Blutung bei Sondierung ist der zentrale Parameter, welcher gesunde von erkrankten periimplantären Verhältnissen unterscheidet, 3) fehlende regelmäßige Vorsorgemaßnahmen sind assoziiert mit einem erhöhten Risiko, an einer Periimplantitis zu erkranken, 4) neben der Plaqueakkumulation stellt Rauchen einen patientenbezogenen Risikofaktor für die Ausbildung einer periimplantären Mukositis dar, während Zementüberschüsse ein lokaler Risikofaktor für eine Mukositis sind, 5) die Plaqueentfernung durch den Patienten (mit normalen Hand- oder elektrischen Zahnbürsten) hat sich als eine wirksame Präventionsmaßnahme gegen periimplantäre Erkrankungen erwiesen, 6) eine professionelle Unterstützung in der Zahnarztpraxis durch Hygieneinstruktionen und einem mechanischen Debridement führen zu einer Reduktion klinischer Entzündungszeichen und 7) zusätzliche Maßnahmen (orale Antiseptika, lokale und systemische Antibiotikagabe, Reinigungen mittels Pulverstrahl) führen im Vergleich zur professionellen Plaqueentfernung nicht zu einem Zusatznutzen bei der Reduktion klinischer Anzeichen einer Entzündung.

WELCHES KNOCHENERSATZMATERIAL VERWENDEST DU EIGENTLICH?

Mein KEM wurde von Rindern gewonnen.

Und wann kannst Du da dann implantieren?

Eigentlich bleibt es immer ein krümeliges Material.

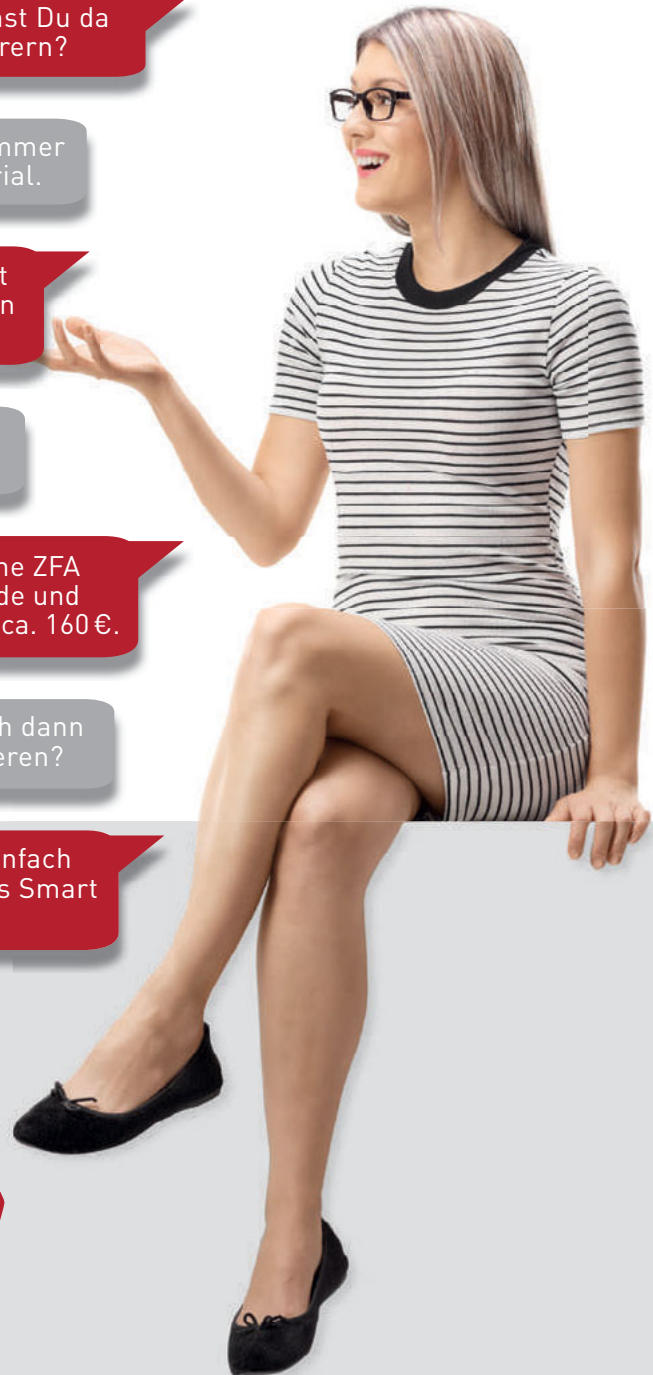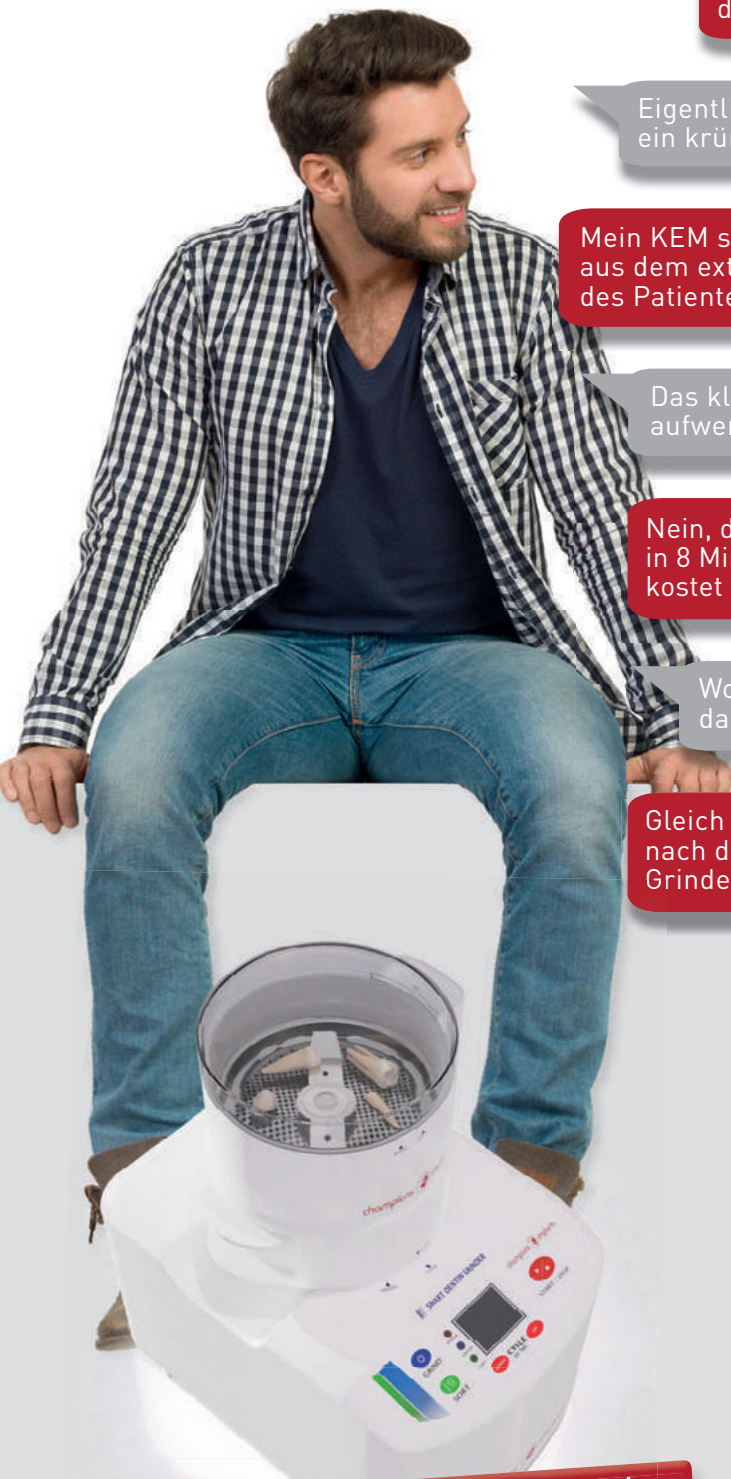Mein KEM stelle ich selbst aus dem extrahierten Zahn des Patienten her.

Das klingt teuer und aufwendig...

Nein, das macht meine ZFA in 8 Minuten chair-side und kostet den Patienten ca. 160€.

Wo kann ich mich dann darüber informieren?

Gleich hier – frage einfach nach dem Champions Smart Grinder!



Info-Hotline: +49 (0)6734 91 40 80
info@champions-implants.com

Champions Smart Grinder
Kompetenz in autologem KEM

CHAMPIONS 
www.champions-implants.com

Kelekis-Cholakis A, Rothney J.
Maintenance of Implant Patients: A Narrative Review.
Implant Dent. 2019 Apr;28(2):161-172.

(»Nachsorge bei Implantatpatienten: Ein narrativer Review.«)

Der vorliegende narrative Review hatte den Zweck, die Wirksamkeit häuslicher und professioneller Nachsorgemaßnahmen auf die Prävention periimplantärer Erkrankungen zu untersuchen. Dazu wurde eine systematische Literaturrecherche in den Datenbanken Ovid, Medline, Embase, Cochrane und Web of Science durchgeführt. Die Analyse der 26 einbezogenen Studien ergab, dass 1) die mechanische Plaqueentfernung die Grundlage einer Periimplantitis-Therapie darstellt, 2) die Entzündung periimplantärer Gewebe durch häusliche und professionelle Reinigungsmaßnahmen reduziert wird, auch wenn ein kompletter Rückgang der Entzündungsparameter nicht immer beobachtet werden konnte, 3) der zusätzliche Einsatz von Mundpflegemitteln und seine Effekte auf die periimplantäre Gesundheit noch ungeklärt sind und dass 4) regelmäßige Nachsorgemaßnahmen einen signifikanten Einfluss auf die Gesundheit der periimplantären Hart- und Weichgewebe haben.

Kim AS, Abdelhay N, Levin L, Walters JD, Gibson MP.
Antibiotic prophylaxis for implant placement: a systematic review of effects on reduction of implant failure.

Br Dent J. 2020 Jun;228(12):943-951.

(»Antibiotikaprophylaxe bei Implantation: Ein systematischer Review zur Reduktion von Implantatverlusten.«)

Um die Wirksamkeit einer antibiotischen Prophylaxe vor und sofort nach Implantatinsertion auf postoperative Komplikationen oder Implantatverluste zu ermitteln, wurde eine systematische Literaturrecherche in den Datenbanken Pubmed, Medline, Cochrane und Google Scholar durchgeführt. 14 Publikationen wurden in die Metaanalyse einbezogen. 5.334 Implantate wurden unter präope-

rativer antibiotischer Prophylaxe eingesetzt, 82 Implantate wurden mit prä- und postoperativer Antibiotikaprophylaxe inseriert und bei 3.862 Implantaten erfolgte keine Antibiose. Die präoperative Antibiotikaprophylaxe führte zu einer signifikanten Reduktion der Implantatverlusten.

Lin CY, Chen Z, Pan WL, Wang HL.
The effect of supportive care in preventing peri-implant diseases and implant loss: A systematic review and meta-analysis.

Clin Oral Implants Res. 2019 Aug;30(8):714-724.

(»Der Einfluss einer Erhaltungstherapie auf die Prävention periimplantärer Erkrankungen und Implantatverluste: Ein systematischer Review und eine Metaanalyse.«)

Um den Einfluss einer Erhaltungstherapie im Rahmen der Nachsorge nach Implantatinsertion auf die periimplantäre Gesundheit und die Implantatüberlebensraten zu untersuchen, wurde eine systematische Literaturrecherche in den Datenbanken Pubmed/Medline, Embase und Cochrane durchgeführt. Neun kontrollierte klinische Studien erfüllten die Einschlusskriterien. Implantate mit Nachsorgemaßnahmen zeigten höhere Überlebensraten und geringere Prävalenzraten einer Mukositis oder Periimplantitis. Die Meta-Regressionsanalyse ergab keine Zusammenhänge zwischen den Implantatüberlebensraten und periimplantären Erkrankungen sowie der Applikation von Chemotherapeutika bzw. der Häufigkeit der Nachsorgemaßnahmen.
Schlussfolgerung: Eine Erhaltungstherapie kann zu einer Verbesserung der Implantatüberlebensraten und der Gesundheit der periimplantären Gewebe führen. Allerdings konnte kein Nachweis eines Einflusses von Chemotherapeutika oder der Recallintervalle erbracht werden.

Louropoulou A, Slot DE, Van der Weijden F.
Mechanical self-performed oral hygiene of implant supported restorations: a systematic review.

J Evid Based Dent Pract. 2014 Jun;14

Suppl:60-9.e1.

(»Mechanische Reinigung implantatgestützter Restaurationen im häuslichen Umfeld: Ein systematischer Review.«)

Ziel der systematischen Literaturübersicht war die Evaluation des Einflusses unterschiedlicher mechanischer Mundhygienemaßnahmen im häuslichen Patientenumfeld auf die Prävention periimplantärer biologischer Komplikationen und auf den Langzeiterhalt implantatgestützter Restaurationen. Zu diesem Zweck erfolgte eine Literaturrecherche in den Datenbanken Medline, Central und Embase. Fünf Studien erfüllten die Einschlusskriterien. Zwei davon waren Kohortenstudien und untersuchten den Einfluss von elektrisch betriebenen Zahnbürsten und drei hatten den Vergleich der Effektivität von Handzahnbürsten und elektrischen Zahnbürsten zum Inhalt. In allen Studien konnte eine Verbesserung klinischer Parameter über den jeweiligen Beobachtungszeitraum ermittelt werden. Obwohl der Einsatz elektrischer Zahnbürsten zu besseren Ergebnissen führte, lassen sich aus dieser Beobachtung keine eindeutigen Schlüsse ziehen und keine klaren Empfehlungen ableiten.

Parnia F, Yazdani J, Javaherzadeh V, Maleki Dizaj S.

Overview of Nanoparticle Coating of Dental Implants for Enhanced Osseointegration and Antimicrobial Purposes.

J Pharm Pharm Sci. 2017;20(0):148-160.

(»Eine Übersicht zum Einfluss von Nanopartikelbeschichtungen auf die Osseointegration und die antibakterielle Wirkung bei Dentalimplantaten.«)

Nanomaterialien eignen sich sehr gut zur Beschichtung von Titanimplantaten. Um den Einfluss von Nanopartikelbeschichtungen auf die Osseointegration von Implantaten und die antibakteriellen Effekte auf das periimplantäre Umfeld zu untersuchen, erfolgte eine systematische Recherche in verschiedenen elektronischen Literaturdatenbanken. Eine Beschichtung mit Nanopartikeln kann



DAS ERSTE DIGITALE IMPLANTAT DER WELT

matrix[®]

**DIREKT VERSORGBAR.
OHNE ABUTMENT.
OHNE ZEMENTIERUNG.**

Die **matrix**[®] ist die erste Implantatverbindung, die speziell für die neuen digitalen Fertigungstechnologien wie CAD/CAM Fräsmaschinen oder 3D-Drucker entwickelt wurde. Dieses einzigartige Konzept ermöglicht die Planung der Prothetik direkt auf dem Implantat ohne Verwendung eines Abutments.



RED DOT AWARDS
WINNER 2020



**ERFAHREN
SIE MEHR**

www.tri.swiss

#1 DIGITAL IMPLANT COMPANY

zu einer Verbesserung der weichgeweblichen Integration der Implantate sowie zu einer erhöhten Knochenbildungsrate führen, welche zu einer Verbesserung der Implantatstabilität beitragen. Des Weiteren können Nanopartikel zu einer chemischen Verbindung zwischen Knochen und Implantatoberfläche führen. Antibakteriell wirksame Oberflächenmodifikationen bei Implantaten können das Infektionsrisiko reduzieren und zu einer Verbesserung klinischer Ergebnisse beitragen.

Ramanauskaite A, Tervonen T.
The Efficacy of Supportive Peri-Implant Therapies in Preventing Peri-Implantitis and Implant Loss: a Systematic Review of the Literature.

J Oral Maxillofac Res. 2016 Sep 9;7(3):e12.

(»Die Wirksamkeit unterstützender Nachsorgemaßnahmen auf die Prävention von Periimplantitiden und Implantatverlusten: Ein systematischer Literaturreview.«)

Um den Einfluss einer unterstützenden Nachsorge auf die Prävention von Periimplantitiden und Implantatverlusten zu ermitteln, erfolgte eine systematische Literaturrecherche in den Datenbanken Pubmed und Embase, die mit einer Handsuche ergänzt wurde. Von insgesamt 710 Publikationen wurden zwölf Artikel in die Analyse einbezogen. Es konnte eine hohe Variationsbreite der Recallintervalle ermittelt werden, die zwischen einem Termin alle drei Monate bis hin zu individuell zugeschnittenen Recallprotokollen variierte. Alle Studien ergaben, dass eine fehlende Nachsorge bzw. eine geringe Bereitschaft zu Nachsorgemaßnahmen zu signifikant höheren periimplantären Blutungsindizes, Sondierungstiefen, Knochenverlusten und letztendlich höheren Implantatverlusten führten. **Schlussfolgerung:** Individuell zugeschnittene Nachsorgeprogramme, die aus einer Hygienemotivation, Re-Insstruktion der Patienten sowie professionellen Reinigungsmaßnahmen bestehen, können wirkungsvoll zu einer Periimplantitis-Prävention beitragen.

Roccuzzo M, Layton DM, Roccuzzo A, Heitz-Mayfield LJ.

Clinical outcomes of peri-implantitis treatment and supportive care: A systematic review..

Clin Oral Implants Res. 2018 Oct;29 Suppl 16:331-350.

(»Klinische Ergebnisse nach Periimplantitisbehandlung und unterstützender Nachsorge: Ein systematischer Review.«)

Um den klinischen Outcome nach Periimplantitis-Therapie und nachfolgender prophylaktischer Behandlung zu untersuchen, erfolgte eine systematische Literaturrecherche in mehreren Literaturdatenbanken sowie in sog. grauer Literatur, die mittels Handsuche in relevanten Journalen ergänzt wurde. Von 83 Studien wurden 65 ausgeschlossen. Im Median wurden in den eingeschlossenen Studien 26 Patienten mit 36 Implantaten behandelt. Die Studiendesigns und die Eigenschaften der jeweiligen Studienpopulation unterschieden sich zum Teil erheblich voneinander. Die Implantatüberlebensrate lag nach drei Jahren zwischen 81,73 % bis 100,00 %, nach vier Jahren zwischen 74,09 % bis 100,00 %, nach fünf Jahren zwischen 76,03 % bis 100,00 % und nach sieben Jahren zwischen 69,63 % bis 98,72 %. **Schlussfolgerung:** Die unterstützende Implantatnachsorge führte nach einer erfolgreich behandelten Periimplantitis bei den meisten Patienten zu einer hohen mittel- und langfristigen Implantatüberlebensrate und zu stabilen Weich- und Hartgewebsverhältnissen.

Romandini M, De Tullio I, Congedi F, Kalemaj Z, D'Ambrosio M, Laforí A, Quaranta C, Buti J, Perfetti G.

Antibiotic prophylaxis at dental implant placement: Which is the best protocol? A systematic review and network meta-analysis. J.

Clin Periodontol. 2019 Mar;46(3):382-395.

(»Antibiotikaprophylaxe bei Implantatversorgung: Welches ist das beste Protokoll? Ein systematischer Review und eine Netzwerk-Metaanalyse.«)

Um das bestmögliche Protokoll einer Antibiotikaprophylaxe im Zusammenhang mit einer Implantatinserterion zu bestimmen, erfolgte eine Literaturrecherche in den Datenbanken Medline, Scopus, Central und Web of Knowledge, die mit einer Handsuche in relevanten Journalen und grauer Literatur ergänzt wurde. Neun RCT mit insgesamt 1.693 Probanden wurden in die Netzwerk-Metaanalyse einbezogen. Diese konnte aufgrund fehlender Daten zu adversen medikamentösen Effekten nur in Bezug auf Implantatverluste durchgeführt werden. Das beste medikamentöse Protokoll mit der höchsten Wahrscheinlichkeit zur Prävention eines Implantatverlustes (32,5 %) bestand aus der einmaligen Gabe von 3,0 Gramm Amoxicillin eine Stunde vor dem Eingriff. Auch wenn die Gabe von 2,0 mg zu den gebräuchlichsten medikamentösen Verfahren bei implantatchirurgischen Eingriffen zählt, liegt die Wahrscheinlichkeit der Implantatverlust-Prävention bei lediglich 0,2 %. **Schlussfolgerung:** Augenblicklich besteht keine eindeutige Evidenz dazu, welche Form der Antibiotika-Dosierung bei einer Implantatversorgung empfohlen werden kann. Der postoperative Einsatz von Antibiotika kann auf Grundlage der verfügbaren Literatur nicht empfohlen werden.

Salvi GE, Zitzmann NU.

The effects of anti-infective preventive measures on the occurrence of biologic implant complications and implant loss: a systematic review.

Int J Oral Maxillofac Implants. 2014;29 Suppl:292-307.

(»Der Einfluss anti-infektiver Maßnahmen auf die Prävention biologischer Komplikationen und Implantatverluste.«)

Um in Erfahrung zu bringen, inwieweit anti-infektive Protokolle zu einer wirkungsvollen Prophylaxe biologischer Komplikationen und Implantatverluste während eines Beobachtungszeitraums ≥ 10 Jahre beitragen können, erfolgte eine systematische Literaturrecherche in den Datenbanken Medline, Pubmed und Embase, die mit einer Handrecherche ergänzt wurde. 15 Studien wurden in die

NT

digital implant technology



IHR PLUS-ANGEBOT: EIN PRODUKT GRATIS!

WWW.NT.DENTAL/NT-EINSPLUS

MODELL *nt-einsplus*



39 €*
AKTIONSPREIS

HYBRID *nt-einsplus*



49 €*
AKTIONSPREIS

*Ein Angebot für NT-Dental Endkunden (nicht für Händler). Hinterlegte Rabatte für bestehende Kunden werden bei dieser Aktion nicht angerechnet. Die Produkte dieser Aktion sind vom Umtausch und von der Rückgabe ausgeschlossen. Diese Aktion ist gültig bis zum 30.09.2020 für ein Set pro Kunde und NT-Serie.



nt-trading GmbH & Co. KG
G.-Braun-Straße 18
76187 Karlsruhe, Germany
Telefon +49 (0)721 915471-60
Telefax +49 (0)721 915471-61
info@nt.dental
www.nt.dental

Analyse einbezogen. Die Implantatüberlebensrate lag zwischen 85,7 % und 99,2 %. Anti-infektive Nachsorgemaßnahmen führten zu einer wirkungsvollen Prävention biologischer Komplikationen und Implantatverlusten. Resttaschen nach Abschluss der Parodontalbehandlung und Reinfektionen während der unterstützenden Parodontaltherapie stellten erhöhte Risiken für Periimplantitiden und Implantatverluste dar. Vergleichsstudien konnten zeigen, dass die Überlebens- und Erfolgsraten von Implantaten bei Patienten mit Parodontalerkrankungen niedriger waren, als bei Patienten ohne eine parodontale Vorerkrankung. **Schlussfolgerung:** Um langfristige Überlebens- und Erfolgsraten von Implantaten zu erzielen, ist eine Einbindung der Patienten in ein Programm mit regelmäßigen Nachsorgemaßnahmen notwendig. Die Therapie einer Mukositis stellt eine wirkungsvolle Maßnahme zur Prävention einer Periimplantitis dar. Implantatbehandlungen sollten im parodontal kompromittierten Gebiss nur nach Abschluss einer vorgelagerten Parodontaltherapie erfolgen.

Singh Gill A, Morrissey H, Rahman A. **A Systematic Review and Meta-Analysis Evaluating Antibiotic Prophylaxis in Dental Implants and Extraction Procedures.** Medicina (Kaunas). 2018 Dec 1;54(6):95.

(»Ein systematischer Review und eine Metaanalyse zum Einsatz von Antibiotika bei Implantatbehandlungen und Extraktionen.«)

Um die Notwendigkeit eines prophylaktischen Antibiotikaeinsatzes bei Implantatbehandlungen und Extraktionen zu ermitteln, wurde eine systematische Recherche in den Literaturdatenbanken Cochrane, UK National Health Service, Centre for Reviews, Science Direct, PubMed und im British Dental Journal durchgeführt. Ein weiteres Forschungsziel war die Ermittlung adverser Effekte beim Einsatz von Antibiotika. Sieben RCT mit insgesamt 1.368 Patienten wurden in die Analyse einbezogen. Es konnte keine Evidenz zur Notwendigkeit eines routinemäßigen Einsatzes von Antibiotika im Rahmen von Implantatbehandlungen oder Extraktionen bei gesunden erwachsenen Patienten ermittelt werden. Der Nachweis für adverse Effekte durch den Einsatz von Antibiotika konnte ebenfalls nicht erbracht werden.

de Sousa CA, Taborda MBB, Momesso GAC, Rocha EP, Dos Santos PH, Santiago-Júnior JF, Assunção WG. **Materials Sealing Preventing Biofilm Formation in Implant/Abutment Joints: Which Is the Most Effective? A Systematic Review and Meta-Analysis.** J Oral Implantol. 2020 Apr 1;46(2):163-171.

(»Versiegelungsmaterialien zur Verhinderung einer Biofilmbildung im Implantat-Abutment-Interface: Welche sind die wirksamsten? Ein systematischer Review und eine Metaanalyse.«)

Um die Wirksamkeit von Versiegelungsmaterialien zur Verhinderung einer Biofilmbildung im Bereich des Implantat-Abutment-Interface zu untersuchen, erfolgte eine systematische Literaturrecherche in den Datenbanken Pubmed/Medline, Scopus und Cochrane. Bei den acht eingeschlossenen Publikationen handelte es sich um sechs In vitro- und zwei In vivo-Studien. Untersucht wurden Morse-Taper, externe und interne Implantat-Abutment-Verbindungen. Watte als alleiniges Material oder in Verbindung mit anderen Materialien führte zu keiner wirksamen Abdichtung des Interface zwischen Implantat und Abutment. Tapes aus Guttapercha und Polytetrafluorethylen (PTFE) in Verbindung mit Komposit führten zu einer besseren Versiegelung des Interface als physikalische Barrieren. Chlorhexidingel, Thymol-Lack und eine Silberbeschichtung waren am besten zur chemischen Versiegelung geeignet. Die Metaanalyse ergab, dass die unterschiedlichen Implantat-Abutment-Verbindungen keinen Einfluss auf die Ergebnisse der Versiegelungsarten hatten. Die Applikation von Chlorhexidingel und Thymol-Lack trug effektiv zur Verhinderung einer Biofilmbildung bei. ●

In der nächsten Ausgabe **pip** 6/2020: Blutkonzentrate zur Regeneration

Wollen Sie mehr zu einer bestimmten Arbeit wissen?
Nutzen Sie unseren Volltext-Service auf www.frag-pip.de, senden Sie ein Fax an **08025-5583** oder eine E-Mail an leser@pipverlag.de. Wir recherchieren die Gesamtkosten bei den einzelnen Verlagen bzw. Textservices, Sie erhalten eine Gesamtkostenübersicht und können über uns bestellen.
Für **pip**-Abonnenten sind Recherche, Handling und Versand der Texte kostenlos!

Ora-Aid

INTRAORALER WUNDVERBAND



EUGENOLFREI ✓

Was ist Ora-Aid?

- Neuartiger, eugenolfreier Wundverband zur intraoralen Anwendung
- Schützt orale Wunden, unterstützt den Heilungsprozess
- Selbsthaftend an der Mundschleimhaut
- Individuell adaptierbar / zuschneidbar
- Zuverlässig und einfach in der Anwendung - wie ein Intraoral-Pflaster

! Viele Kollegen

rechnen Ora-Aid über die GOÄ Ä2 oder 200 sowie Materialkosten je Einzelverpackung ab.

* Preise netto zzgl. ges. MwSt. zzgl. Versandkosten.
Der Gesamtpreis bezieht sich auf Art.-Nr. AG-202A (Ausführung: soft).
Eine Packung Art.-Nr. AG-202A enthält 20 Streifen (3,28 € je Streifen).



schon ab

65,55 €*

3,28 €* / Streifen

**20 Streifen
je Packung!**

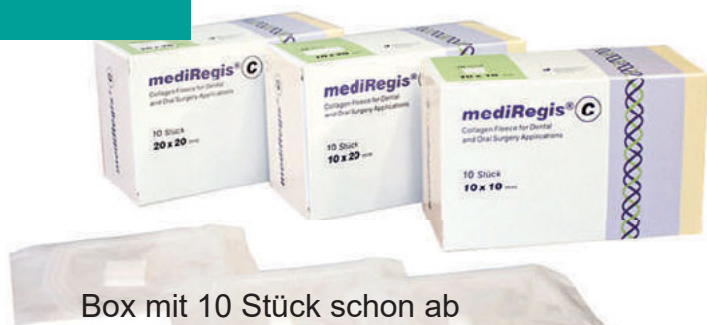Ora-Aid in der Anwendung

- Aphthen
- Implantatchirurgie
- Zahnextraktion
- Alveolenauffüllung / Socket Preservation
- Parodontaltherapie

+ ZWEI STARKE PARTNER IN DER WUNDVERSORGUNG

MEDIREGIS® C - IMPLANTIERBARES KOLLAGENVLIES FÜR DIE ZAHNMEDIZIN

NEU



Box mit 10 Stück schon ab

149,- €*

- Hämostatisch: bindet ein Vielfaches seines eigenen Volumens an Flüssigkeit
- Hämostyptische Wundversorgung der Extraktionsalveole
- Insbesondere bei Patienten mit Koagulationsproblemen, z. B. durch die Einnahme gerinnungshemmender Medikamente
- Sofort einsatzbereit
- Individuell adaptierbar
- Vollständig resorbierbar: Resorptionszeit ca. 2-4 Wochen – kein sekundärchirurgischer Eingriff zur Entfernung nötig
- Biokompatibel, frei von BSE-Pathogenen, Bakterien, Viren
- Sehr gut verträglich: sehr geringe Immunogenität wegen hoher Homologie zu humanem Kollagen

Diese und viele weitere Produkte finden Sie in unserem Online-Shop

www.rundas.de

Vertrieb DACH + NL

RUNDAS GmbH • Amalienstr. 62 • 46537 Dinslaken
Tel. +49 2064 625 95 50 • Fax +49 2064 625 95 80
info@rundas.de • www.rundas.de

RUNDAS

Aus der Praxis für die Praxis

Tipps in **pip** kommen diesmal von Frieder Heilen, Jeremias Hey, Joachim Hoffmann, Herbert Prange, Markus Tröltzsch, Michael Stimmelmayr, Christian Walter.

Die mit der Goldkante

Bei Bruxern mit fehlender Eckzahnführung gestalte ich die Kaufläche des Implantates in ästhetisch nicht störenden Bereichen mit einer Goldschicht. Damit vermeide ich Abplatzungen und Kiefergelenkstörungen.


Antiquität

Entgegen vieler Annahmen darf der Anamnesebogen nicht älter sein als sechs Monate! Also, regelmäßig aktualisieren, auf neue Gegebenheiten und Erkenntnisse anpassen und vor jeder OP mit dem Patienten die Checkliste durchgehen.

Schnöder Mammmon

Als Zahnarzt will ich mit meinen Patienten nicht über Geld reden – ich gerate da ungewollt immer in eine Rechtfertigungs- und Verteidigungsposition. Gleichzeitig will ich ja schon, dass es thematisiert wird. Ich habe daher zwei Beratungshelferinnen speziell ausgebildet und über Fortbildungen geschult, und das klappt prima.

Haben Sie auch einen praktischen Kniff oder eine pfiffige Lösung, die ein Tipp in **pip** werden sollte? Mailen Sie uns an leser@pipverlag.de. Unter allen Einsendungen – auch direkt online – verlosen wir jeden Monat drei extra dünne, hochleistungsfähige Yoobao-Powerbanks mit Mikro-, Lightning- und Dual-USB-Port.



Feinschliff

Ob ein einteiliges Keramikimplantat beschliffen werden kann oder nicht, sollte man sich vom Hersteller bescheinigen lassen – nicht alle Materialien vertragen das. Grundsätzlich und in jedem Fall sollte die Präparation aber unter steter Kühlung mit mindestens 50 ml/min und unter Einsatz eines Feinkorndiamanten erfolgen, um Rissbildungen im Material zu vermeiden.

Nicht noch ein Virus

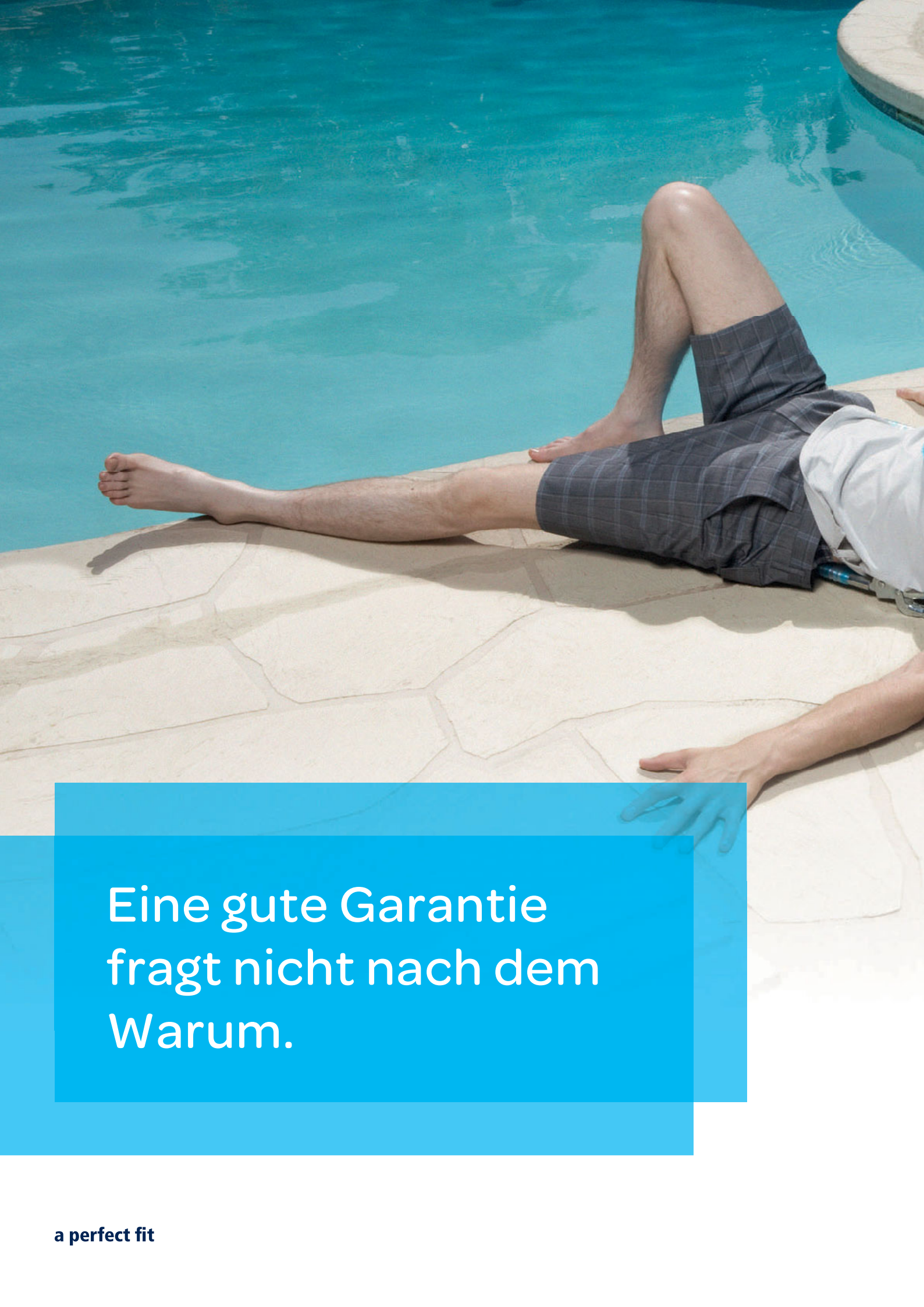Offenbar haben sich einige Hacker aktuell auf Zahnarztpraxen eingeschossen, meist wird die komplette Software gekapert und Lösegeld gefordert. Auf www.virus-total.com kann man Mailanhänge und Links vor dem Öffnen checken.

Große Augen

Bei Video-OPs setze ich beim Mikroskop die 100-fache Vergrößerung ein. Das mag zunächst übertrieben erscheinen, aber ich habe festgestellt, dass ich damit deutlich bessere Lernerfolge habe.

Mise en Place

Ebenso viel Sorgfalt wie der Planung der OP widmen wir der Planung der Positionierung des Patienten und dem übersichtlich und ergonomisch arrangierten, kompletten Instrumentarium. Optimale Übersicht und möglichst wenige Stellungs- und Instrumentenwechsel machen sich zeitlich enorm bemerkbar.



Eine gute Garantie
fragt nicht nach dem
Warum.



XU7598.01/2020

patient28PRO

Schützt Implantat inklusive Prothetik

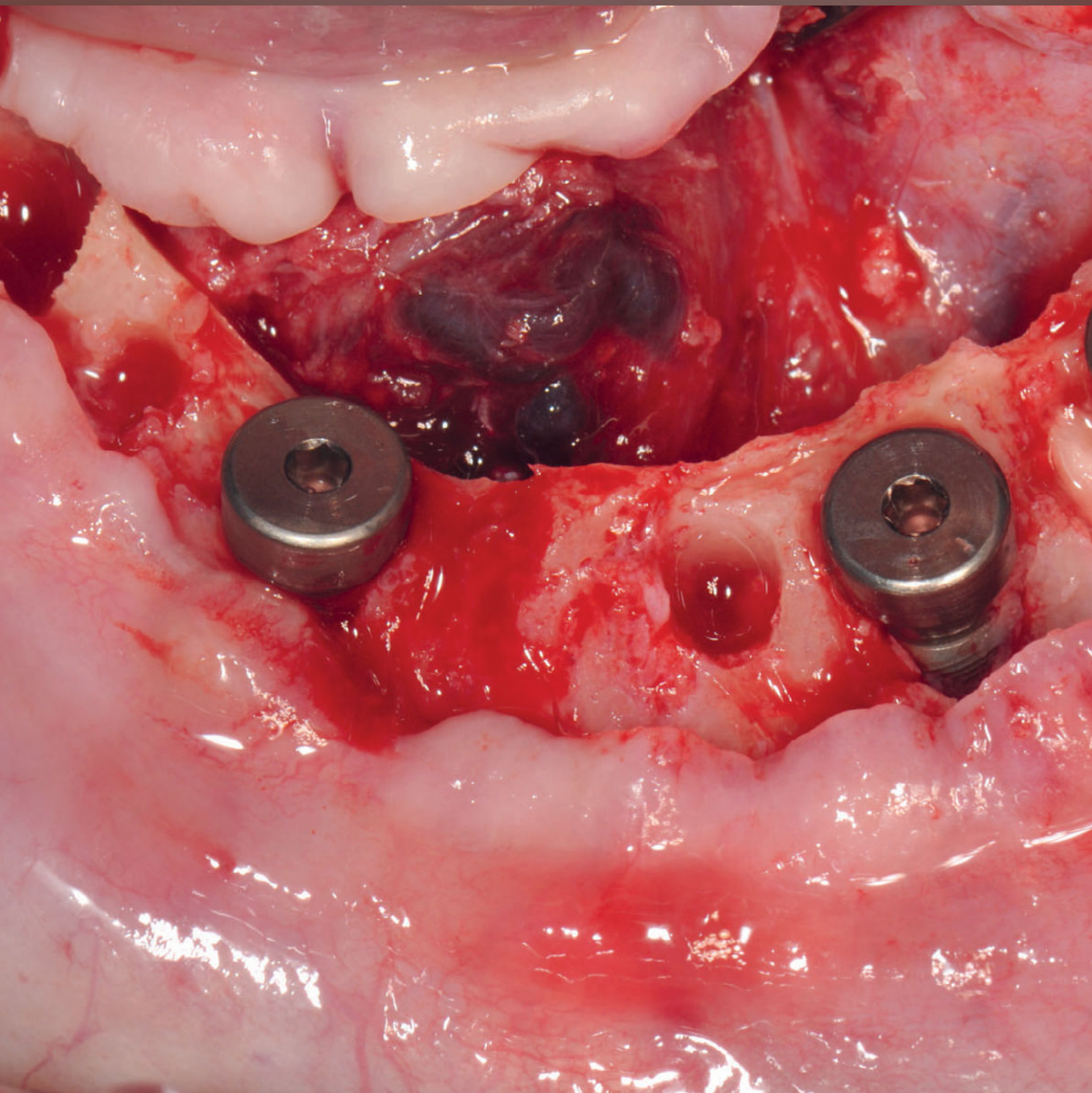
Camlog steht für Qualität, Produktsicherheit und exzellenten Service, den wir kontinuierlich weiterentwickeln: Mit patient28PRO bieten wir Ihnen eine neue und einzigartige Garantie, die Chirurgen, Prothetiker, Zahntechniker und Patienten im Falle eines Implantatverlustes effektiv unterstützt. Wir übernehmen vom ersten Tag an bis 5 Jahre nach Implantation ohne Zusatzkosten:

- Implantate
- Prothetische Komponenten inklusive Hilfsteile
- Prothetische Neuversorgung wahlweise über DEDICAM inklusive Dienstleistungen

Für die Inanspruchnahme ist der Einsatz von Originalkomponenten Bedingung.

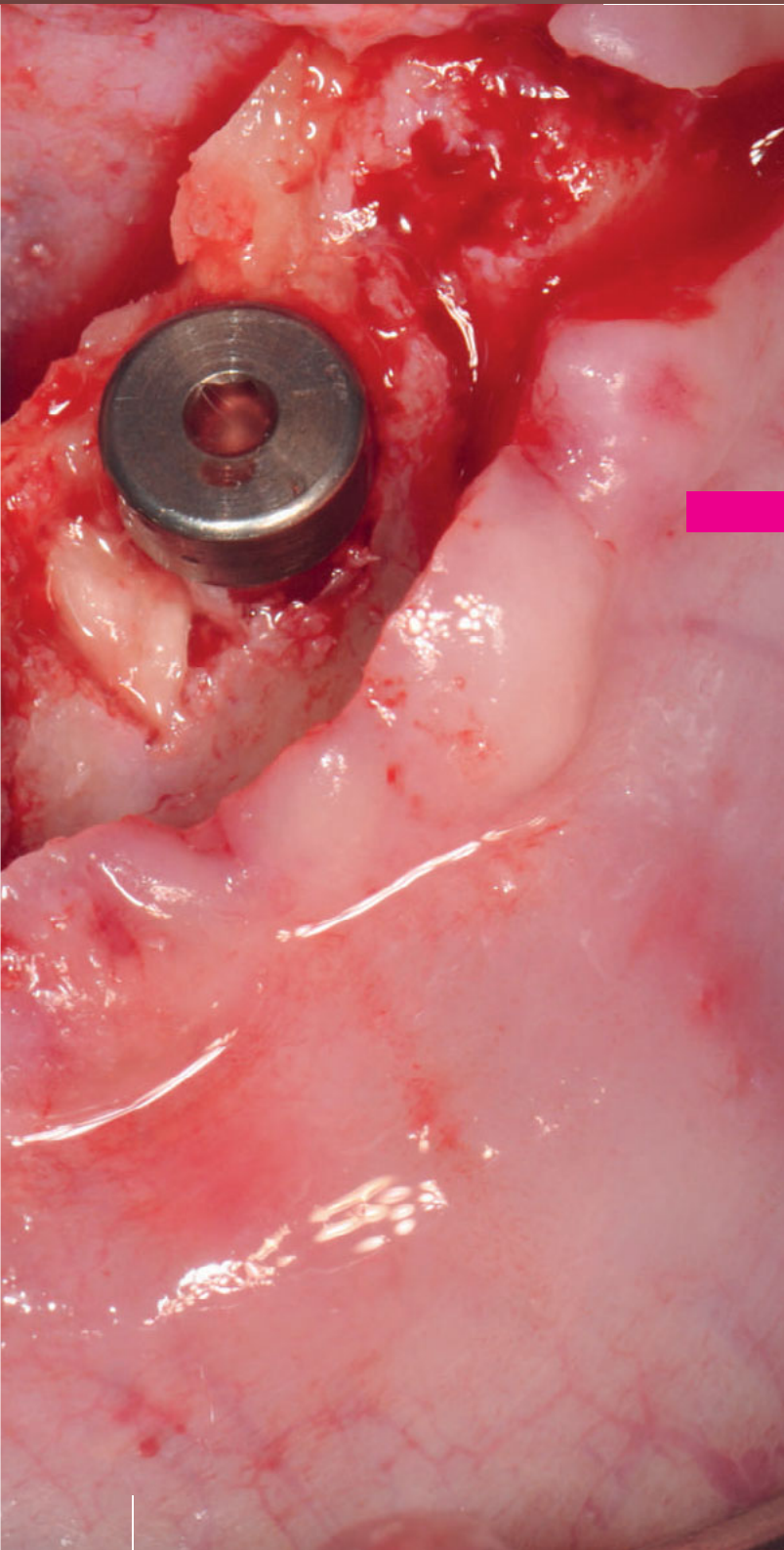
Weitere Informationen finden Sie unter www.camlog.de/patient28pro.

camlog




Ein neuer Lebens(-qualitäts)- abschnitt

Implantatgetragene feste Zähne

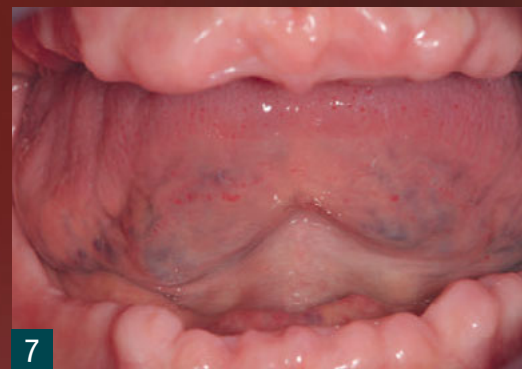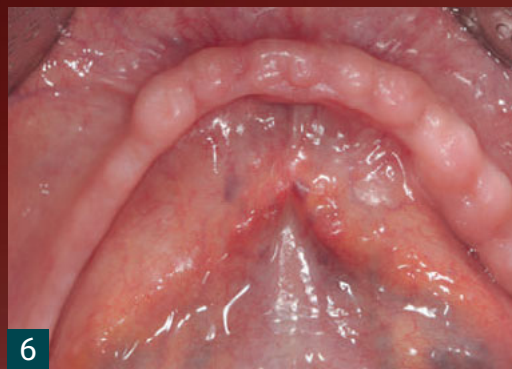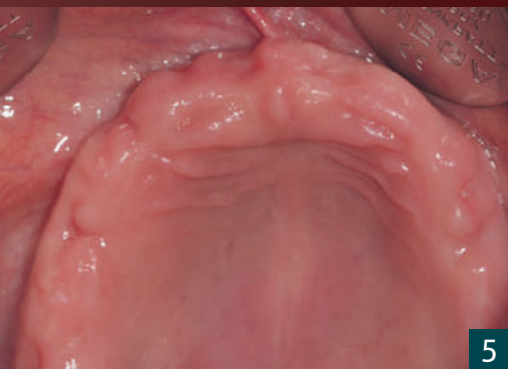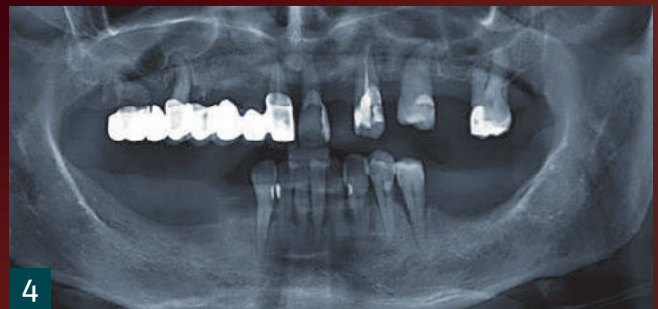


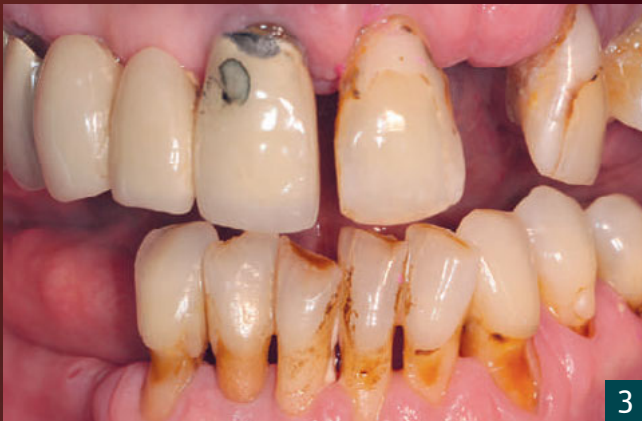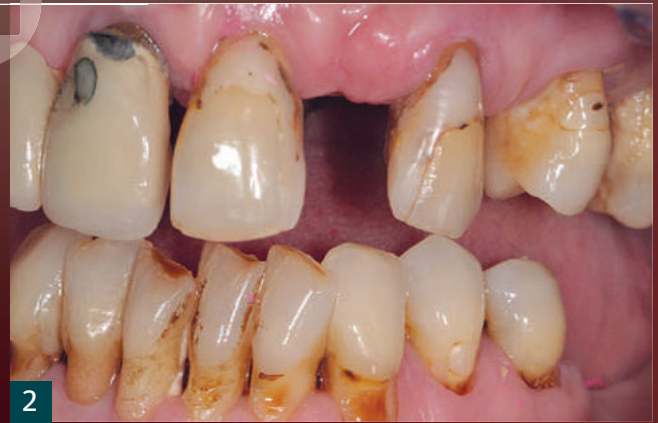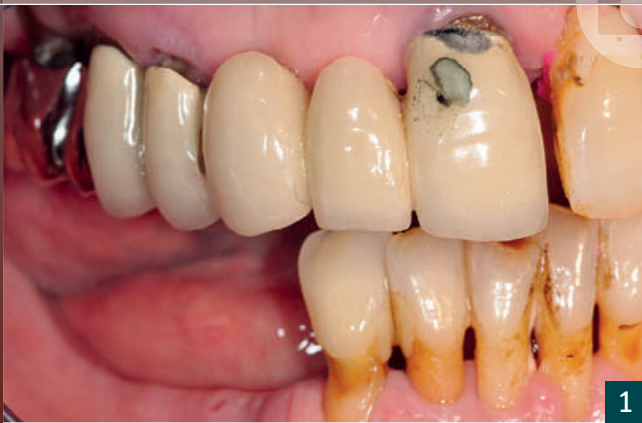Dr. med. dent. Peter Randelzhofer

- dr.randelzhofer@icc-m.de
- www.icc-m.de



Eine Versorgung mit einer Vollprothese setzt den vollständigen Verlust aller Zähne voraus. Früher war sie als wichtige aber oft nicht beliebte Versorgungsform bekannt. Auf Implantaten stellt die abnehmbare Brückenversorgung mit gaumenfreier Vollbezahnung eine ästhetisch und funktionell vollwertige Versorgung mit festen Zähnen dar.



Die 60-jährige Patientin kam mit Beschwerden in unsere Praxis, auch gefiel ihr das Aussehen ihrer Zähne nicht mehr (Abb. 1-3). Nach klinischer und röntgenologischer Diagnostik stellte sich heraus, dass die Restbeziehung eine potentiell „leere Kiefersituation“ darstellte, da alle Zähne aufgrund der parodontalen und prothetischen Situation extrahiert werden mussten (Abb. 4).

Aufklärung und Wahl der Versorgung

Nach der Aufklärung und Erläuterung der Behandlungs-

möglichkeiten, insbesondere im Hinblick auf den schmalen Durchmesser des unteren Kieferkamms, war die Patientin zunächst unsicher. Sie stand einer Versorgung mit einer herausnehmbaren Brücke auf einem implantatgetragenen Gerüst zunächst skeptisch gegenüber, andererseits war die Versorgung mit einer nicht abnehmbaren Brückenversorgung auf Implantaten deutlich kostenintensiver und sicher nicht besser, weder in der Funktion noch in der Optik. Daraufhin wurde vereinbart, dass sie sich zunächst im Rahmen der Interimsversorgung, bei der Form, Funktion und Phonetik mit einer

1 Ausgangssituation Zahnbefund von rechts.

2 Zustand nach Parodontalerkrankung mit dem Verlust etlicher Zähne.

3 Horizontaler Knochenabbau und insuffiziente Zahn- und Kronenversorgungen.

4 Erste Röntgendiagnostik nach Patientenvorstellung.

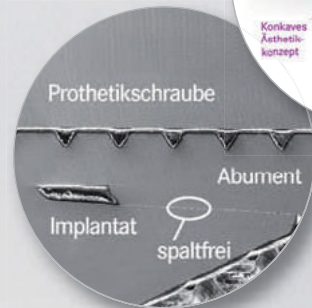
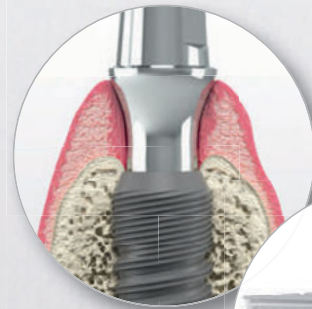5 Die ausgeheilten zahnlosen Kiefer drei Monate später.

6 Die Kieferform lässt auf lokal unterschiedliche Kieferkammresorptionen schließen.

7 Der Kieferkamm ist sehr schmal, besonders nach distal.

Mehr dazu in der
FOTOSTORY
ab Seite
74

C-TECH
CENTURY IMPLANT TECHNOLOGIES



Ihr zuverlässiger Partner für hochwertige **C-TECH** Implantate

5 JAHRE
FULL SMILE
DENTAL PARTNER

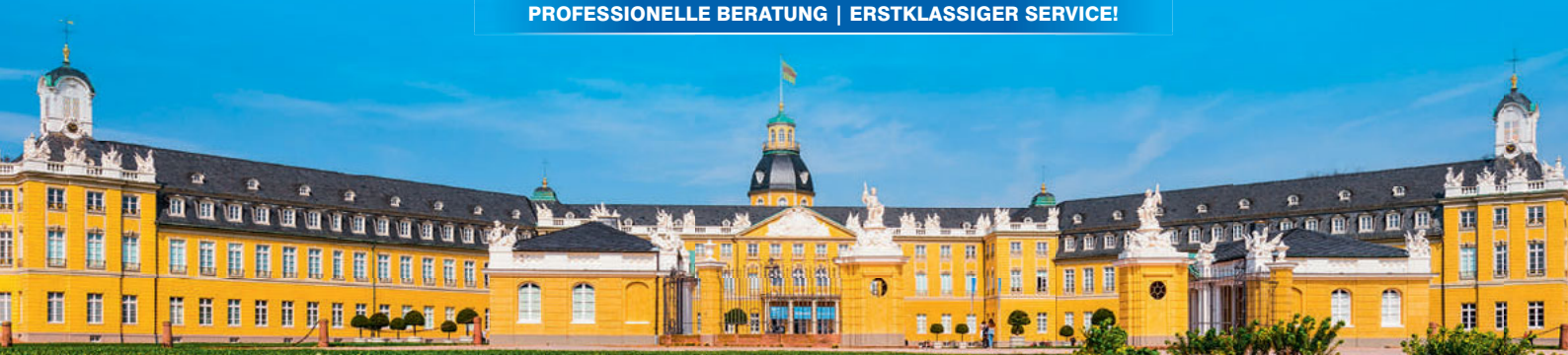5 % Jubiläumrabatt

Gültig bis 31.12.2020
eine Bestellung pro Praxis

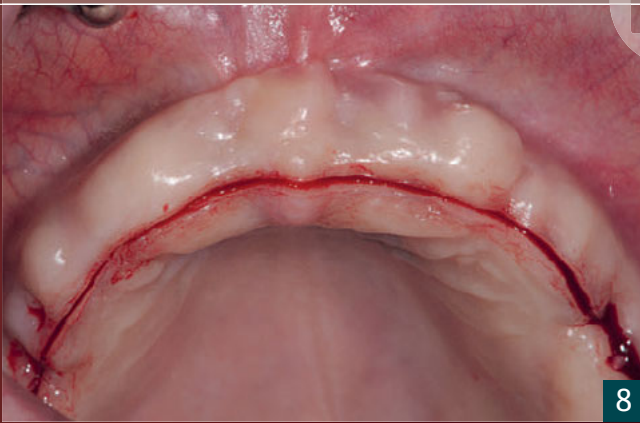

FULL SMILE
DENTAL PARTNER

IMPLANTATE | INSTRUMENTE | BIOMATERIAL
PROFESSIONELLE BERATUNG | ERSTKLASSIGER SERVICE!



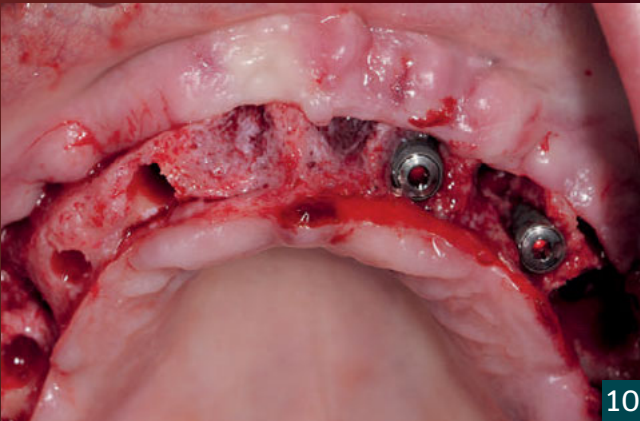
Donaustraße 35 | 76199 Karlsruhe | +49 721 60953238 | info@full-smile.de | full-smile.de



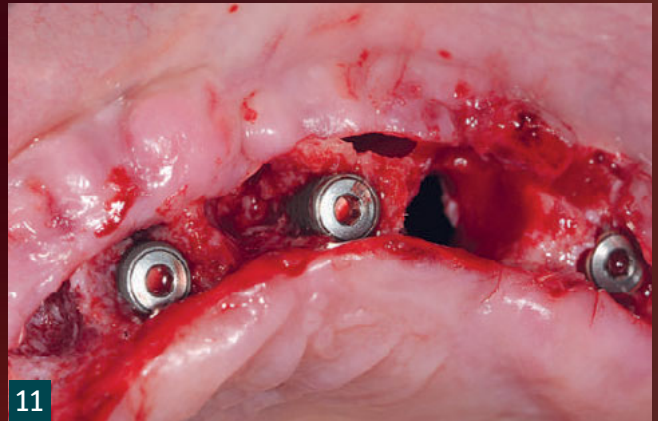
8



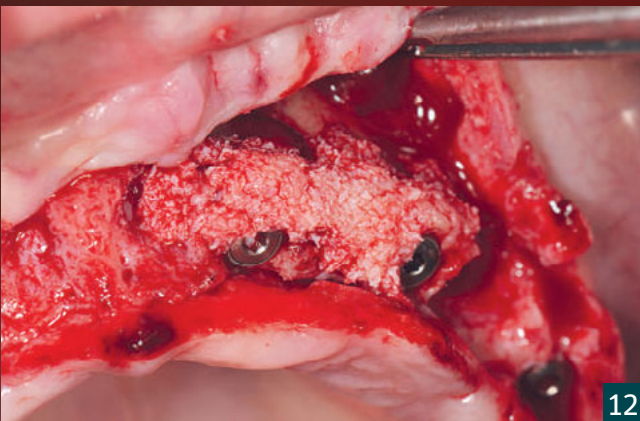
9



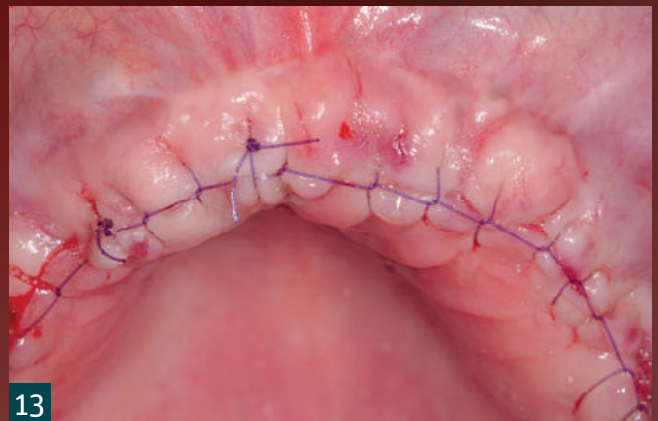10



11



12



13

brückengetragenen Versorgung auf Implantaten vertraut machen und später entscheiden kann. In jedem Fall war eine Versorgung mit festen Zähnen wichtig, da der Mundboden derart hoch lag, dass eine reine Prothese wie auch immer nicht haltbar wäre.

Planung und erste chirurgische Phase

Vor dem Hintergrund eines kompromittierten Knochenlagers im Ober- und des schmalen Kieferkammes im Unterkiefer wur-

den zunächst acht Implantate im Ober- und vier Implantate im Unterkiefer geplant. Ziel war eine gleichmäßige Lastverteilung auf die prothetischen Pfeiler(-implantate) im Knochen. Unser Implantat der Wahl war ein konisch geformtes Implantat mit einem großzügig angelegten Apikalgewinde, welches bei weichem Knochen eine hervorragende Primärstabilität garantiert. Die hybride Schraubenkonusverbindung des Bone Level Implantats (C-Tech) sorgt für zusätzliche Sicherheit gegen eine Lockerung von Abutments, Spaltbildungen oder Mikrobewegungen. Vor Extraktion der Zähne wurden Abformungen

8 Schnittführung zur Insertion der Implantate im Oberkiefer.

9 Das Bone Level Implantat (C-Tech).

10 Insertion der Implantate im Oberkiefer.

11 Regio 11 und 21 besteht ein großes knöchernes Defizit.

12 Mit einer Mischung aus a-PRF und The Graft (Regedent) wurde augmentiert.

13 Anschließend wird der OP-Situs mit Nähten geschlossen.

RESORBA® Die passende Naht



Spezielles Nahtprogramm für die häufigsten oralchirurgischen Eingriffe in der täglichen Praxis

Das kleine, überschaubare Sortiment von selektierten Nadel-Faden-Kombinationen deckt einen größtmöglichen Indikationsbereich ab.

GLYCOLON® ORAL

- PGA/PCL
- kurzfristig resorbierbares Monofilament
- hohe Reißkraft
- glatter Gewebedurchzug
- minimale Gewebereaktion
- guter Knotensitz

RESOTEX® ORAL

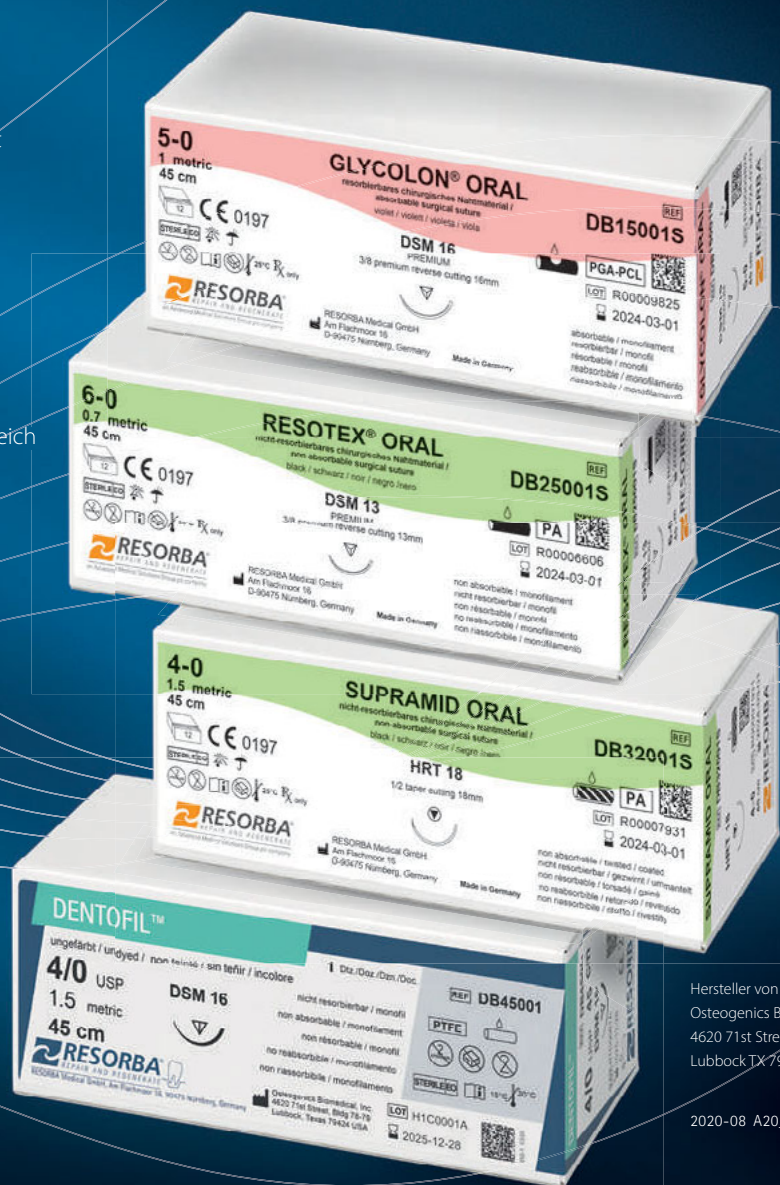- Polyamid
- nicht-resorbierbar
- überdurchschnittlich geschmeidig & weich
- sehr gute Knüpfenschaften
- hervorragender Gewebedurchzug
- keine Kapillarität
- geringe Gewebereaktion

SUPRAMID ORAL

- Polyamid
- nicht-resorbierbar
- sehr geschmeidig
- zugfest
- geringe Gewebereaktion
- gute Knoteneigenschaften

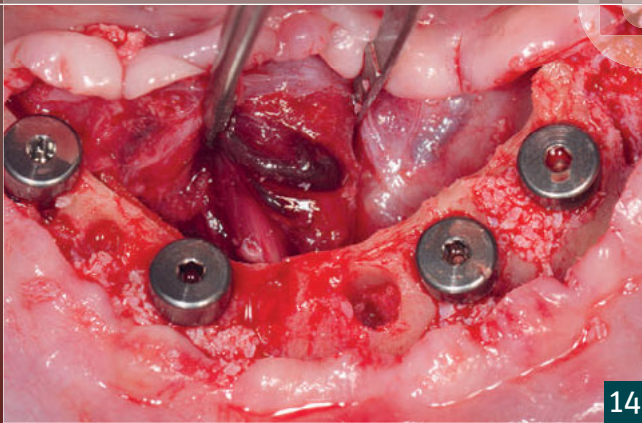
DENTOFIL™

- PTFE
- nicht-resorbierbar
- sehr geschmeidig
- sehr reißfest
- gut knüpfbar

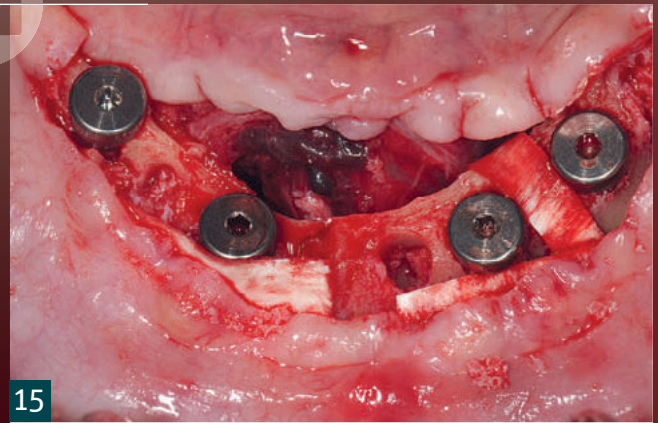


Hersteller von DENTOFIL™:
Osteogenics Biomedical, Inc.
4620 71st Street, Bldg 78-79 –
Lubbock TX 79424 USA

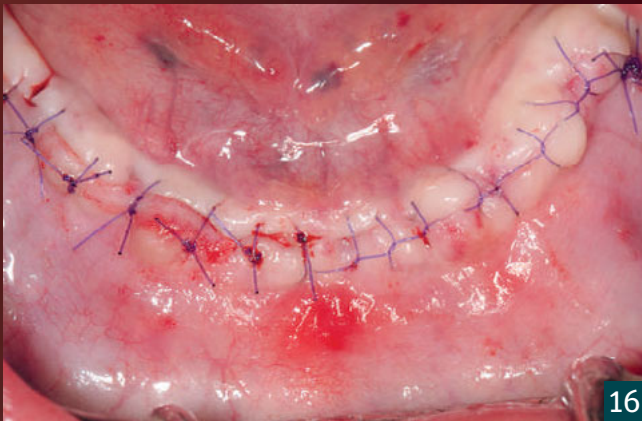
2020-08 A20_08



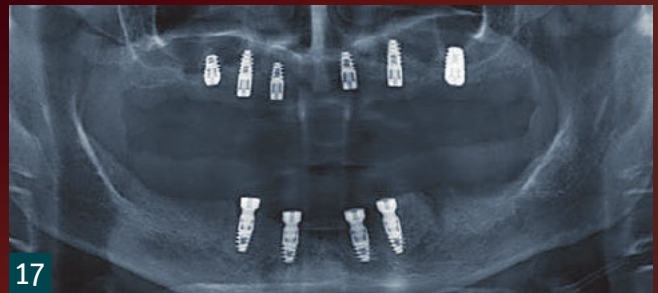14



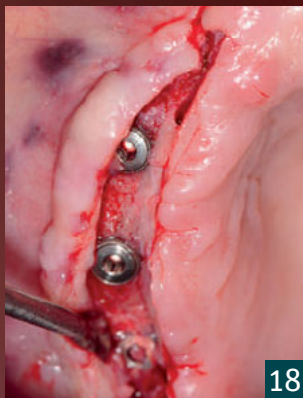
15



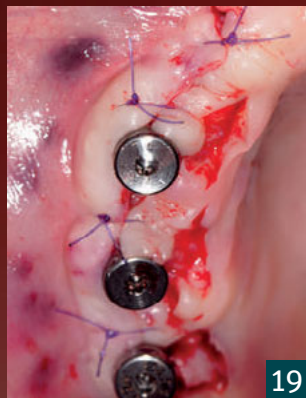16



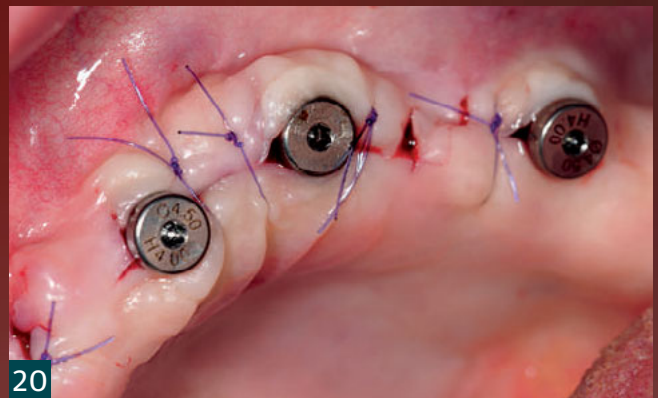
17



18



19



20

genommen, die extraorale Kondylenbahnneigung und die Scharnierachse bestimmt, die Bisslage sowie die Laterotrusionsbewegungen registriert, die Position des Unterkiefers festgelegt und die Modelle im Mittelwertartikulator einartikuliert. Anschließend wurden die Zähne auf dem Gipsmodell radiert. Als Interimzahnersatz wurde eine Vollprothese angefertigt. Diese unterfütterten wir eine Woche nach Extraktion der Zähne weichbleibend und setzen sie ein.

Implantatinsertion

Nach drei Monaten kam die Patientin zur Implantatinsertion in die Praxis (Abb. 5-7). Obwohl die Einheilzeiten der Implantate im Ober- und im Unterkiefer sich mit fünf Monaten im Oberkiefer und drei Monaten im Unterkiefer unterschieden, hatte die Patientin gewünscht, dass der Eingriff am gleichen Tag vorgenommen werden sollte.

14 Im Unterkiefer wurden zunächst die Implantate inseriert, das Augmentationsmaterial ...

15 ... in den resorbierten Bereich gebracht und mit der Ossix Volumax (Regedent) abgedeckt.

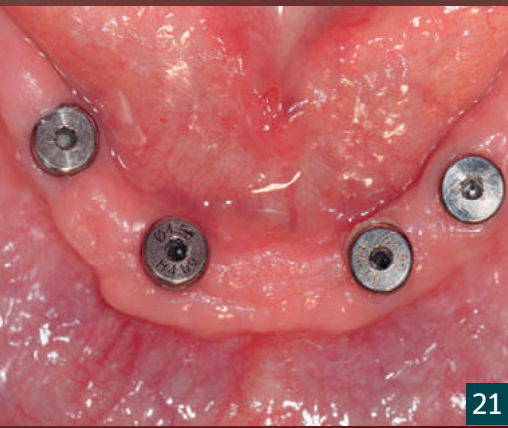
16 Auch der Kieferkamm im Unterkiefer wurde spannungsfrei vernäht.

17 Röntgenkontrollaufnahme nach Implantatinsertion.

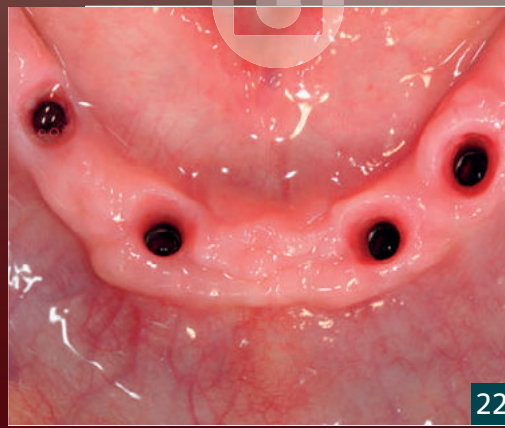18 Vorsichtig werden die Implantate nach der Einheilzeit freigelegt ...

19 ... und nach einer Verlängerung des palatinalen Lappens vernäht.

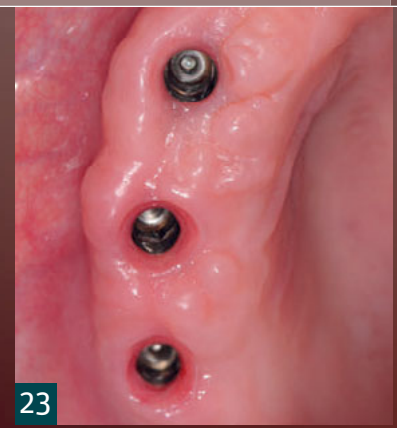
20 Vestibulumplastik: Ausreichend fixierte Gingiva um die Implantate wird geschaffen und vernäht.



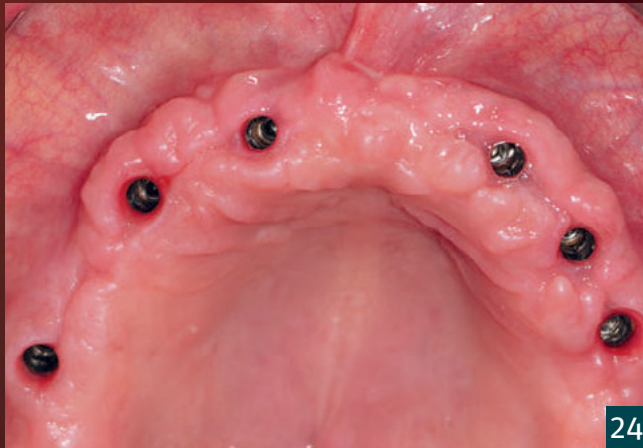
21



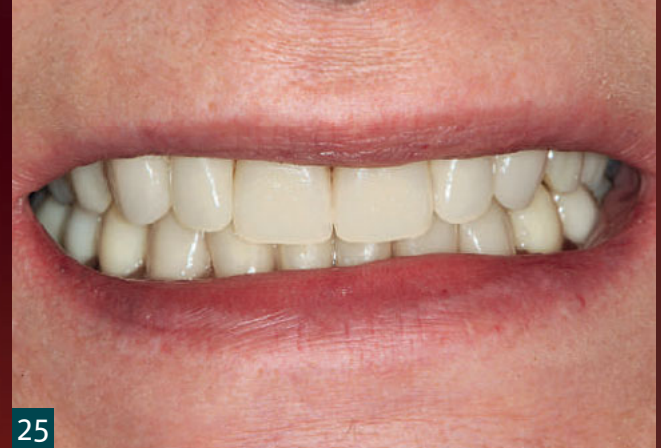22



23



24



25

Die Schnittführung verlief midkrestal mit einer leichten Verlagerung des Schnittes nach palatinal/lingual, um für die spätere Augmentation einen ausreichend großen Lappen bukkal gewinnen zu können (Abb. 8). Im Unterkiefer wurden vier und im Oberkiefer aufgrund des geschwächten Knochenlagers sechs Implantate (Bone Level, C-Tech) (Abb. 9) nach dem chirurgischen Protokoll leicht subkrestal inseriert (Abb. 10, 11), mit Gingivaformern als Deckschraube abgedeckt und die Knochendefizite am Kieferkamm mit a-PRF (Mectron) und Knochenersatzmaterial (The Graft, Regedent) optimiert (Abb. 12). Nach Augmentation deckten wir den Kieferkamm mit einer Membran (Ossix Volumax, Regedent) ab und vernähten die Gewebelappen primär und spannungsfrei über dem Augmentat (Abb. 13). Ebenso verfahren wir im Unterkiefer. Nach Augmentation, Abdeckung des Transplantats, Fixation mit Naht (Abb. 14-16) wurde eine Röntgenkontrollaufnahme angefertigt (Abb. 17).

Freilegung und Einheilzeit

Nach Ablauf von zwei Monaten wurden die Implantate zunächst im Unterkiefer und drei Monate später im Oberkiefer

freigelegt (Abb. 18) und mit Gingivaformern versorgt. Ausreichend fixierte Gingiva rund um die Implantate war notwendig, daher nahmen wir eine Vestibulumplastik vor. Der palatinale Lappen wurde geschlitzt (Abb. 19), mittels Rolllappen ein breites Lager fixierter Gingiva geschaffen und um die Gingivaformer vernäht (Abb. 20). Die Prothesen wurden eine Woche später mit einer weichbleibenden Unterfütterung angepasst.

Vier Wochen später, die Nähte waren zwischendurch entfernt worden, wurde der Zugewinn an dreidimensionalem Volumen am Kieferkamm analysiert. Die Knochendefizite im Unter- (Abb. 21, 22) und Oberkiefer (Abb. 23, 24) waren augmentiert, es zeigten sich ausgeglichene Kieferformen mit gesund aussehender, ausreichend breiter Gingiva rund um die Implantate. Die Interimsprothese wurde bis zur Fertigstellung der definitiven Versorgung erneut weichbleibend unterfüttert (Abb. 25). Die Patientin hatte sich inzwischen mit der implantatgetragenen Brücke derartig angefreundet, dass sie bei der herausnehmbaren Version bleiben wollte. Die Anfertigung und Eingliederung der prothetischen Versorgung folgt in der ersten pip des Jahres 2021. ●

21 Die Gingivaformer sind nach Abheilung sichtbar ...

22 ... ebenso wie stabile sowie ausreichend dimensionierte Emergenzprofile.

23 Abheilung nach Vestibulumplastik im OK.

24 Mithilfe der Wachswälle wurde die Kieferrelation optimiert sowie die Position und Höhe der Frontzähne bestimmt.

25 Bis zur Fertigstellung der definitiven Versorgung wird die Interimsprothese unterfüttert und erneut eingesetzt.

Aufklärung über Behandlungsalternativen – Implantate als weitere Stützpfeiler

Die Implantologie hält unverändert Einzug in die Behandlungsroutinen über die sog. Alternativenaufklärung, also die Zahnarzthaftung. Ein interessantes Beispiel dafür bildet die Entscheidung des Landgerichts (LG) Frankfurt/Oder vom 01.12.2019 – 11 O 309/11 –.

Die klagende Patientin war bei der beklagten Zahnärztin seit 2001 in Behandlung. Das Urteil selbst betrifft eine der Patientin am 08.05.2007 eingesetzte teleskopierende Zirkonoxid-Brücke im OK über fünf verbleibende Frontzähne (12-23), welche ohne Gaumenplatte oder Bügel hergestellt wurde. In der Folgezeit kam es zu zahlreichen Problemen. Nach sehr kurzer Tragezeit entstanden starke Entzündungen am Zahnfleisch im Bereich der Zähne 11 bis 13. Auch im Bereich der Zähne 22 und 23 war das Zahnfleisch entzündet. Im Mai 2008 exazerbierte die Entzündung derart, dass der stark vereiterte Zahn 13 extrahiert werden musste. Einige Monate später frakturierte Zahn 12, danach im Juli 2009 der Zahn 11. Am 27.12.2009 brach auch Zahn 22 ab. Es waren mehrere Unterfütterungen und Nacharbeiten an der Prothese erforderlich, die Teleskopprothese war nur noch an einem Pfeilerzahn 23 befestigt, der schließlich am 27.05.2011 aufgrund starker Lockerungen und Entzündungen extrahiert wurde.

Die Patientin beanstandete, sie hätte über Alternativbehandlungen aufgeklärt werden müssen. So hätte man bei Zahn 14 bzw. 24 unter Durchführung eines Sinusliftes je ein Implantat setzen können, um im Seitenzahnggebiet noch einen weiteren Stützpfeiler zu haben. Wäre eine solche Behandlung vorgenommen worden, wäre nicht soviel Zahnschubstanz verloren gegangen und die Entzündung in einem solch erheblichen Ausmaß, die Parodontose und weitere Gesundheitsbeeinträchtigungen wären vermieden worden. Die im Prozess tätigen Gutachter bestätigten diesen Vorwurf.

An dieser Stelle sei als Einschub auf die vielfach kaum fassbare lange Dauer von (Zahn)Arzthaftungsprozessen hingewiesen. Das LG hatte, wenn man den veröffentlichten Daten Glauben darf (hier gibt es ausnahmsweise mal Ungereimtheiten), am 11.11.2016 der Klage in wesentlichen Punkten stattgegeben (u.a. Schmerzensgeld von 10.000 €). Das Urteil ist auf die Berufung des beklagten Zahnarztes hin vom OLG Brandenburg, 01.11.2018 – 12 U 266/16 – aufgehoben worden, weil das LG dem Antrag der beklagten Zahnärztin, den Sachverständigen zur mündlichen Erläuterung seines schriftlichen Gutachtens zu laden, nicht nachgekommen war und damit das Recht, dem Sachverständigen die Fragen, die eine Prozesspartei zur Aufklärung der Sache für erforderlich hält, zur mündlichen Beantwortung vorzulegen, verletzt habe.

Am 01.12.2019 und damit mehr als zwölf Jahre nach der eigentlichen Behandlung hat das LG nach der Urteilsveröffent-

Prof. Dr. Thomas Ratajczak

Rechtsanwalt, Fachanwalt für Medizinrecht, Fachanwalt für Sozialrecht, Justiziar des BDIZ EDI

Kanzlei RATAJCZAK & PARTNER Rechtsanwälte mbB
Berlin · Duisburg · Essen · Freiburg i.Br. · Köln · Meißen · München · Sindelfingen

Posener Str. 1, 71065 Sindelfingen
Tel.: 07031-9505-27 (Frau Sybill Ratajczak)
Fax: 07031-9505-99

■ ratajczak@rpmed.de
■ www.rpmed.de
■ Facebook: ProfRatajczak

lichung u.a. in juris der Klage erneut stattgegeben. Es stützt sich dabei auf zwei Sachverständigengutachten:

„Die Sachverständige Dr. ... kommt zu dem Ergebnis, dass es an vielen Stellen über die Aufklärung an einer Alternativbehandlung fehle. Eine solche sei nirgends dokumentiert gewesen. Vor der prothetischen Versorgung sei es unbedingt erforderlich gewesen, sowohl eine Parodontalbehandlung als auch eine endodontische Behandlung durchzuführen. Zur Vorbereitung der prothetischen Arbeiten hätten Einzelaufnahmen von Zähnen angefertigt werden müssen. Zumal hätte die Statik der Teleskope anders ausgelegt werden sollen. Der Verlust der fünf Zähne habe teilweise seine Ursache in der unzureichenden Ausgestaltung der Teleskoparbeit, andererseits könne der Verlust der Zähne auch durch die regelmäßige Verabreichung von CHKM-Fäden gefördert worden sein. Hinsichtlich der Zirkonoxidbrücke sei alternativ eine Versorgung mit Implantaten denkbar gewesen, hier sei jedoch ein Behandlungsfehler wegen der laut Karteikarteneintrag erfolgten Aufklärung nicht erkennbar gewesen. ...

Wegen der anhaltenden Beanstandungen der Beklagten die Sachverständige Dr. ... betreffend, hat das Gericht auf Antrag der Beklagten ein weiteres Sachverständigengutachten gemäß § 412 ZPO eingeholt und den Sachverständigen Dr. ... bestellt. Dieser bestätigt eine fehlerhafte Vorbehandlung mit ungenügender Röntgendiagnostik und Parodontaldiagnostik sowie daraus wahrscheinlich entstandene paro-

dontale Therapienotwendigkeiten. Die Dokumentation über Behandlungsalternativen sei nicht ausreichend gewesen und die Therapie der Schmerzen habe nicht zu dauerhafter Schmerzfreiheit geführt. Zwar stelle die Zahnersatzplanung eine vertretbare Therapiemöglichkeit dar, sei jedoch nicht durch die notwendige Diagnostik in Form von Einzelröntgenbildern und parodontaler Diagnostik untermauert worden.

Das Gericht schließt sich den nachvollziehbaren und überzeugenden Ausführungen der beiden Sachverständigen an. „... Die Häufung der von den Gutachtern aufgezählten Behandlungsfehler führt im Ergebnis dazu, dass ein grober Behandlungsfehler anzunehmen ist. Folglich werden die von der Klägerin vorgetragene Leiden als Folge der Behandlungsfehler

vermutet. Es fehlt an einer Aufklärung über Alternativbehandlungen. Diese ließen sich in den vorgelegten Dokumentationen nicht feststellen. Es fehlt an einer endodontischen Behandlung und einer Parodontalbehandlung vor der prothetischen Versorgung.“ Der Fall spielte 2007. Die Anforderungen an die Aufklärung (Implantate plus Sinuslift) galten auch schon 2007. Heute, 2020, ist die Implantologie haftungsrechtlich über die Alternativenaufklärung fest verankert.

Die Zahnärztin muss auch für die Neuversorgung aufkommen. Davon kann sie als Sowiesokosten nur abziehen, was der Patientin bei der Alternativenaufklärung 2007 entsprechenden Versorgung an von ihr zu tragenden Kosten entstanden wäre. Wenigstens fällt dieser hohe Folgeschaden weitgehend unter den Schutz der Berufshaftpflichtversicherung. ●

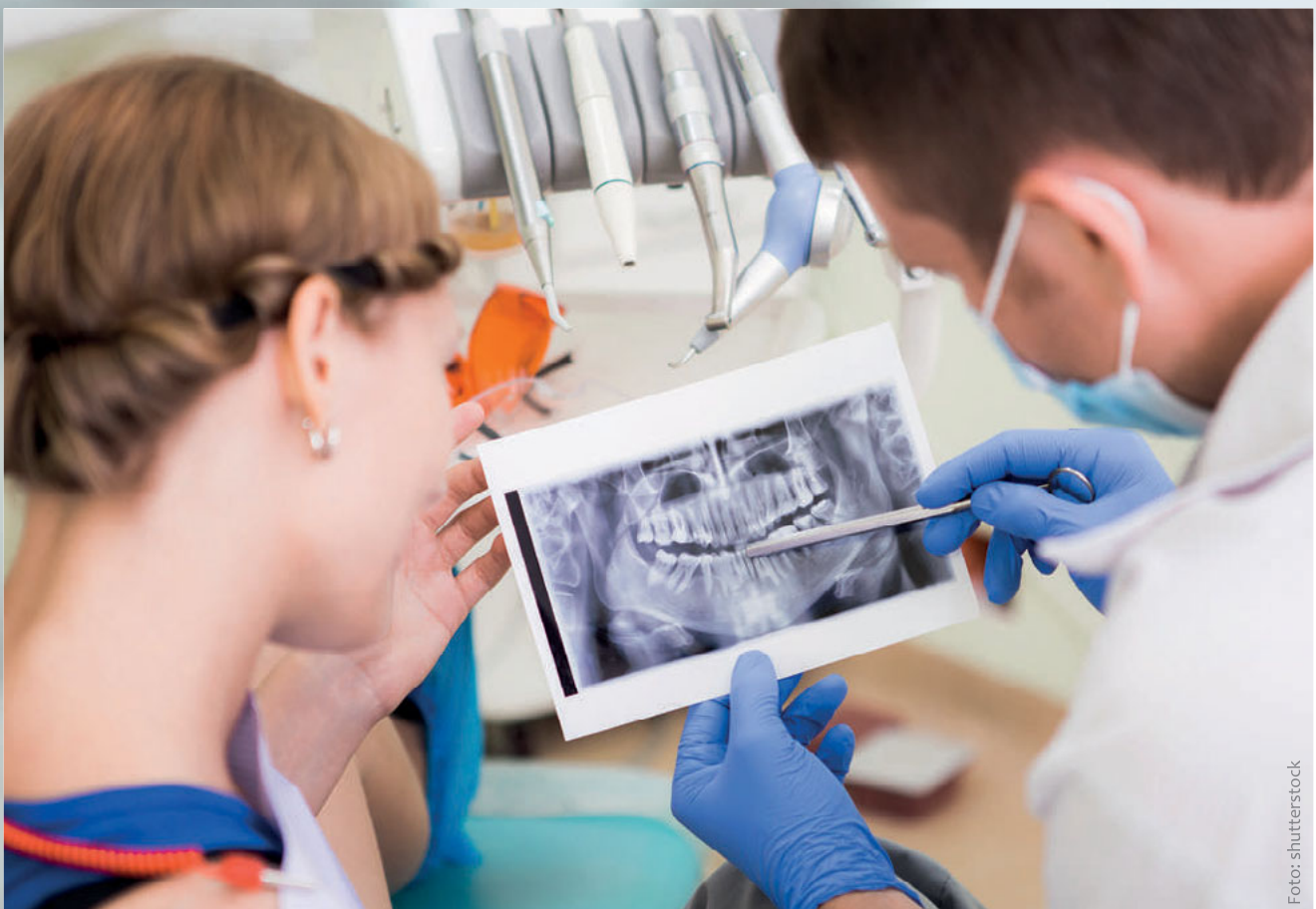

Foto: shutterstock

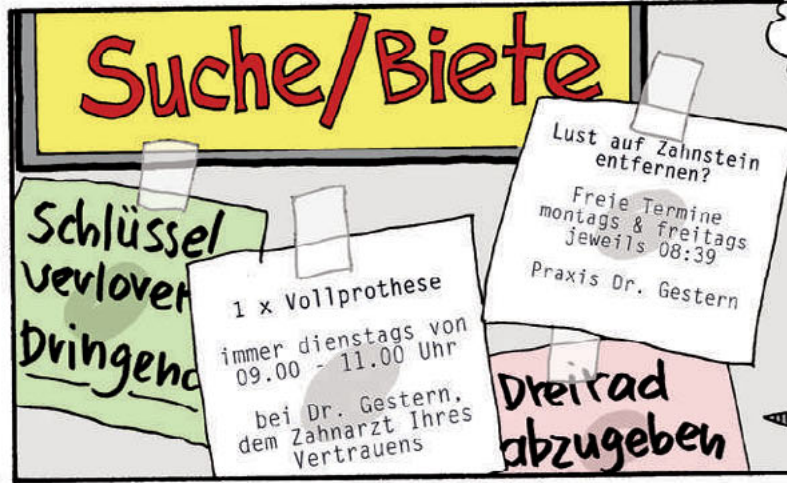
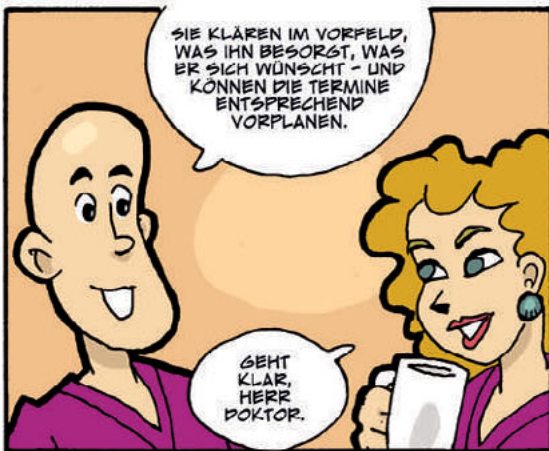1 Eine ausreichende, der Situation angemessene Röntgendiagnostik ist eine der Voraussetzungen für eine ordentliche Aufklärung.

DER COMIC VON
MEDICAL INSTINCT:

Neulich in der Praxis

VON DR. HEUTE
UND
DR. GESTERN

TERMIN- MANAGEMENT



© by Medical Instinct

Mehrwert für die Praxis

Smartscraper®

Sichere, minimalinvasive Knochenentnahme



~~165 €~~
149 €
zzgl. gesetzl. MwSt.

Smartscraper mit direkter Applikationshilfe
(3Stck.steril, Einweg) Artikel-Nr. ME4890

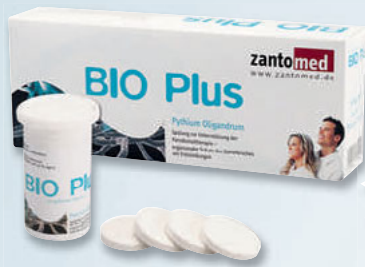SAFESCRAPER TWIST Knochensammler

ab
89 €
zzgl. gesetzl. MwSt.



Gerade und gebogen (Inhalt: je 3 Stück aseptisch verpackt)
Artikel-Nr. ME3598 gerade, Artikel-Nr. ME3987 gebogen

BIO Plus Pythium Oligandrum



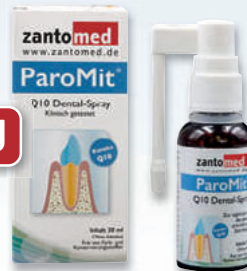99 €
für 5 Patientenfälle
zzgl. gesetzl. MwSt.

Biologischer Mikroorganismus reduziert
chemiefrei Anaerobier im Biofilm.

ParoMit® Dental-Spray, 30 ml

**AKTION
5+2**

NEU



54,90 €
zzgl. gesetzl. MwSt.

PZN 1558872

Unterstützt die Heilungsfunktion im Weichgewebe.
Ideal nach oralchirurgischen Eingriffen bei Blutungs-
und Entzündungsrisiken.

Saniswiss Automat

Jetzt Wirksamkeit
Studie anfordern!
Info@zantomed.de



3.950 €
zzgl. gesetzl. MwSt.

Automatisierte aerogene Oberflächen-Raumdesinfektion
garantiert Aufbereitung von OPs in nur 30 Minuten.

Biosanitizer H1 Pumpe Gel, 500 ml (rund)

9,95 €
zzgl. gesetzl. MwSt.



Saniswiss biosanitizer H1 ist ein hydroalkoholisches
und thixotropes Desinfektionsgel für die hygienische und
chirurgische Händedesinfektion ohne Wasser.

Angebot frei bleibend und nur solange der Vorrat reicht.
Angebot gültig bis: 31.10.2020. Es gelten die AGBs der Zantomed GmbH.



Bestellung unter
Tel: 0203 - 60 7998 0 Fax: 0203 - 60 7998 70

zantomed
www.zantomed.de

40 Jahre ITI Deutschland

Das ITI – International Team for Implantology – begeht dieses Jahr sein 40jähriges Bestehen als eine der führenden Fachgesellschaften auf dem Gebiet der oralen Implantologie. Wenigen ist bekannt, dass zwei der wichtigsten Wegbereiter Deutsche waren – wie stellt sich das ITI Deutschland in seinem 40. Jahr dar?

Interview mit Prof. Dr. med. dent. Stefan Fickl und Priv.-Doz. Dr. med. dent. Eik Schiegnitz

ITI – International Team for Implantology

Was hatten Prof. Dr. Wilfried Schilli und Prof. Dr. Gisbert Krekeler damals im Sinn – und ist der Plan aufgegangen?

Wenn man sich ansieht, wie das ITI heute weltweit da steht, dann kann man Prof. Schilli und Prof. Krekeler zu dieser Vision nur gratulieren. Ein Austausch von Kollegen auf höchstem Niveau – auch ohne weite Reisen für internationale Fortbildung antreten zu müssen. Daneben steht das ITI für Wissenschaftsförderung und die Publikation von Leitlinien wie die ITI-Konsensus-Konferenzen. Diese Verbindung von Wissenschaft und Praxis durch eine weltweit bekannte Struktur mit höchster Reputation ist einzigartig.

Wie erleben Sie heute das Fortbildungsangebot des ITI im Wandel der Zeiten?

Das Fortbildungsangebot des ITI steht von Beginn an für ebenso innovative wie auch sehr fundierte Inhalte und hat sich im Wandel der Zeit stets weiterentwickelt. Neben dem sehr beliebten und etablierten ITI Curriculum Implantologie gibt es ganz aktuell das ITI Curriculum für Orale Regeneration, das Inhalte speziell um die verschiedenen Augmentationstechniken vermittelt. Neben diesen ‚klassisch analogen‘ Curricula gibt es eine Online Academy und innovative Weiterbildungsformate wie die ITI Knowledge Nuggets. Ein Highlight des Fortbildungsjahres ist natürlich auch das ‚ITI Kontrovers – das Online Symposium‘, das 2020 am 25. Oktober um 18.00 Uhr, zur besten Sendezeit am Sonntag, zum Thema ‚Biologische Grenzen oder grenzenlose Regeneration?‘ stattfinden wird.

Welche Aktivitäten bei digitalen Lerninhalten innerhalb des ITI sind zukunftsweisend?

Ich denke, eine Verbindung von digitalen Lerninhalten mit Präsenzinhalten ist der richtige Weg. Dies zeigt sich beispielsweise im neuen ITI-Curriculum Orale Regeneration. Einerseits Präsenzmodule mit praktischen Hands-on-Teilen, auf der anderen Seite Online-Module zur Vermeidung von An- und Abreisezeiten. Eine perfekte Mischung!

Wie haben Sie das ITI während des Shutdowns in Deutschland erlebt?

Uns alle hat dieser Shutdown natürlich massiv getroffen. Das ITI hat auf diese extreme Herausforderung erwartungsgemäß hochprofessionell und umsichtig reagiert. Study Clubs trafen sich bei Web-Konferenzen und neue Onlineformate wie das ITI Knowledge Nugget wurden kurzfristig geboren. Bei den ITI Knowledge Nuggets handelt es sich um ein innovatives Edutainment-Format, das kurze Zusammenfassungen komplexer Themen darstellt und auf YouTube jederzeit abrufbar ist.

Wie reagiert das ITI auf die zunehmende Zahl weiblicher Absolventen in der Zahnmedizin?

Ich glaube, dass die zunehmende Zahl weiblicher Absolventen keine besonderen Maßnahmen impliziert. Eher sehe ich die Tendenz von jüngeren Kollegen allgemein, dass die verfügbare Zeit für Fortbildung knapper wird aufgrund von vielseitigeren Interessen. Genau hier setzen digitale Lerninhalte wie die ITI Online Academy oder das bereits erwähnte ITI-Curriculum Orale Regeneration an.

Wie weit ist der Einfluss der Hauptsponsors Straumann spürbar bei Forschungs- und Lehrinhalten innerhalb des ITI?

Das ITI und Straumann sind starke Partner. Ohne eine solche Partnerschaft zwischen Industrie und der ITI Stiftung wären die dargestellten Forschungs- und Fortbildungsinhalte unmöglich. Als ITI Referent ist man frei in den didaktischen Inhalten, sodass diese Partnerschaft keine Interessenskonflikte verursacht. Insgesamt sind wir sehr dankbar, dass die Partnerschaft zwischen der ITI Stiftung und Straumann Forschungs- und Lehrinhalte auf höchstem Niveau ermöglicht.

pip: Lieber Herr Prof. Fickl, lieber Herr Dr. Schiegnitz, vielen Dank für das informative Gespräch! ●

Scanning you softly!

Ihr Start in die digitale Welt.

Ein Intraoralscan ist nicht nur angenehmer, sondern führt auch zu mehr Effizienz in Ihrer Praxis. Denn er ist der Ausgangspunkt für alle weiteren digitalen Behandlungs- und Prozessschritte – von der Implantatplanung bis zur fertigen Krone. Starten Sie ganz sanft in die Zukunft!



Abformung
Trios



Planung
coDiagnostiX



Design
CARES® Visual



3D-Druck
P series



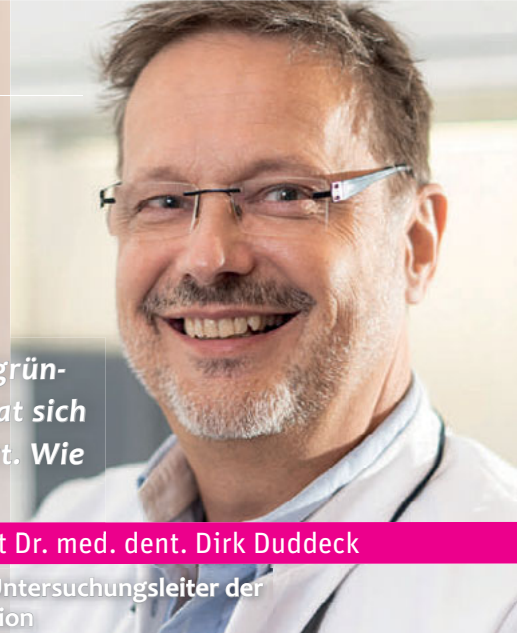Fräsen
C series



Digitale Workflows von Straumann Group Digital Solutions.
Ihre Zukunft beginnt hier: straumann.de/chairside

Wie schmutzig dürfen sterile Implantate sein?

Als vor knapp fünf Jahren in Berlin die CleanImplant Foundation gegründet wurde, erhielt sie in der Szene nicht nur Zuspruch. Inzwischen hat sich die Non-Profit-Organisation mit einem sehenswerten Board etabliert. Wie weit sie die Welt verbessern konnten, wollte pip wissen.



Interview mit Dr. med. dent. Dirk Duddeck

Geschäftsführer und Untersuchungsleiter der CleanImplant Foundation

Man warf Ihnen bei Ihrer Gründung vor, Sie machten ein Problem aus einer Sache, wo gar keines sei ...

Als wäre uns nur langweilig! Wir entpacken und untersuchen die Muster im REM unter Reinraumbedingungen eines akkreditierten Prüflabors. Dabei finden sich auf viel zu vielen Implantaten massenhaft partikuläre Rückstände von wenigen Mikrometern, die möglicherweise phagozytiert werden, bis hin zu Kunststoffresten im Millimeterbereich, die dem Hersteller bei einer ordentlichen Sichtprüfung auffallen müssten. Es kann doch den Patienten keiner weismachen, dass Verpackungsrückstände oder metallische Partikel mit signifikanten Mengen an z.B. Eisen, Kupfer oder Nickel den Einheilungsprozess beschleunigen. All diese Verunreinigungen, die wir auf sterilen Implantatoberflächen fanden, stehen im Verdacht, ungewollte Fremdkörperreaktionen auszulösen und damit für eine unvollständige Osseointegration oder Periimplantitis in der frühen Einheilphase verantwortlich zu sein.

Wie haben Hersteller reagiert, die auf solche Verunreinigungen hingewiesen wurden?

Da konnte man das gesamte Spektrum erleben. Das reichte von großer Dankbarkeit, auf den Missstand aufmerksam gemacht worden zu sein, bis hin zu Klage- und teils sehr gewaltbereiten Androhungen, uns mundtot zu machen. Seit 2017 haben wir ein weltweit anerkanntes Prüfverfahren eingeführt. Hersteller, die dieses Verfahren bestehen, können die ‚Trusted Quality Mark‘ der CleanImplant Foundation als Gütesiegel für die getesteten Typen führen. Parallel können sich Zahnärzte bei uns als ‚CleanImplant Certified Dentist‘ registrieren lassen und dies für Patienten sichtbar in Praxis und Internet kommunizieren. Auf Facebook haben sich mittlerweile weit mehr als 80.000 Zahnärzte unserer Qualitätsinitiative angeschlossen. Seither erfreuen wir uns einer zunehmenden Kooperationsbereitschaft und Erkenntnis, dass es besser ist, wenn wir rechtzeitig auf Probleme hinweisen, als wenn das eines Tages ‚Frontal 21‘ macht.

Hersteller müssen die Kosten für die Prüfung tragen; wie wollen Sie da neutral urteilen können?

Wir sind eine Non-Profit-Organisation, es geht also schon einmal nicht darum, aus diesen Prüfungen Gewinne zu erzielen. Die Untersuchungen sind aber sehr aufwendig – und diese Kosten müssen einfach gedeckt werden. Wir untersuchen von jedem Typ fünf Implantate, wobei mindestens zwei durch Blindkäufe in Praxen erworben werden. Nicht nur die Analyseberichte, sondern auch die klinischen Dokumentationen werden vom Scientific Advisory Board im Peer-Review-Verfahren gesichtet und freigegeben. Damit ist ein Zusammenhang zwischen der finanziellen Förderung des Projekts und dem Ergebnis der Analyse ausgeschlossen. Alle zwei Jahre werden die Ergebnisse mit aktuellen Implantattypen neu evaluiert.

Mal ehrlich: Kommt der Körper mit diesen doch meist mikrokleinsten Verunreinigungen nicht auch selber zurecht?

Die Frage meinen Sie jetzt aber nicht ernst? Wir sprechen hier von Medizinprodukten, die in den Körper eingebracht werden und zuvor unter höchsten hygienischen Auflagen unter Reinraumbedingungen produziert und verpackt wurden. Man kann sich doch nicht einerseits auf Kongressen und in der Fachliteratur unentwegt darüber begeistern, welch wunderbar osseointegrative Wirkung das Aufbringen einer besonderen Oberflächenbehandlung angeblich hat und dann andererseits behaupten, dass das bisschen Dreck auf der Oberfläche aber sicher rein gar nichts ausmache. Es sind vermeidbare Zustände, die durch Nachjustieren bestimmter Schritte in der Produktion, Weiterverarbeitung oder eine Änderung der Verpackungsmaterialien zu beseitigen wären. Ich verstehe auch nicht, dass immer noch so viele Kollegen unbesorgt sind, wo in den USA die ersten Praxen bei Verwendung nachweislich verunreinigter Implantate verklagt werden. Da kommt neben dem klinischen Risiko noch ein justiziables hinzu. Probleme, die weder Patienten noch Behandler brauchen – schon gar nicht in diesen schwierigen Zeiten. Prof. Albrektsson, der unser Projekt maßgeblich unterstützt, hat das einmal trefflich zusammengefasst: ‚Wir sollten nicht glauben, sondern wissen, dass die von uns verwendeten Implantate unseren Patienten keinen Schaden zufügen.‘

pip: Herzlichen Dank für das Gespräch, Herr Dr. Duddeck. ●

UNSER QUALITÄTSSIEGEL BEKOMMT NUR, WER'S AUCH VERDIENT.*

ICX-Premium
MEDENTIS MEDICAL

T6
NUCLEOSS

Conelog
CAMLOG



UnicCa
BTI

In-Kone
GLOBAL D

AnyRidge
MEGAGEN

Standard SLA
STRAUMANN

Prama
SWEDEN & MARTINA

NobelActive
NOBEL BIOCARE

BlueSky
BREDENT MEDICAL

GEHEN SIE AUF NUMMER SICHER.

Für bessere klinische Ergebnisse. Für mehr Rechtssicherheit. Für Ihre Patienten.

* Das „Trusted Quality“ Siegel wird nur verliehen, wenn die strengen Kriterien für saubere Implantat-Oberflächen erfüllt werden und die Ergebnisse im Peer-Review überprüft wurden. Übrigens: Als **CleanImplant Certified Dentist** profitiert auch Ihre Praxis von diesem Projekt.

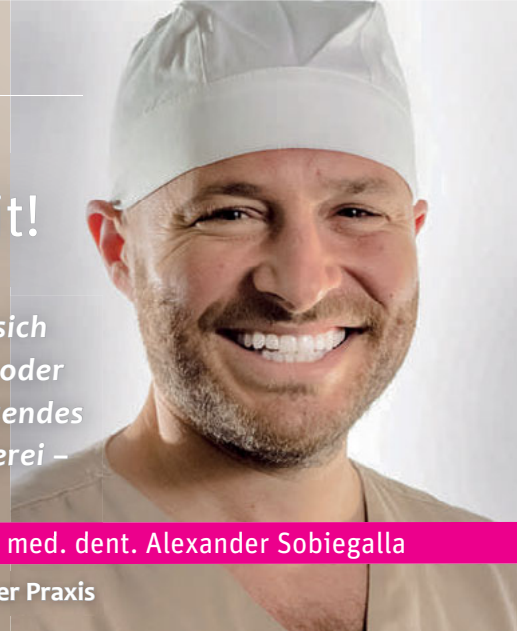

Mehr dazu unter www.cleanimplant.org

CLEAN IMPLANT
FOUNDATION

Zahngesundheit ist Allgemeingesundheit!

Patienten der Praxis Dr. Sobiegalla & Kollegen in Hemsbach dürfen sich online wie auch in der Praxis entscheiden: biologische Zahnmedizin oder allgemeine Zahnmedizin? In beiden Bereichen öffnet sich ein umfassendes Angebot. Integration des Konzepts statt der sonst häufigen Sektiererei – pip wollte mehr wissen.



Interview mit Dr. med. dent. Alexander Sobiegalla

Implantologe in eigener Praxis

Sollte nicht auch allgemeine Zahnmedizin biologisch sein?

Tatsächlich wäre das erstrebenswert. Und es zeichnet sich bereits ab, dass sich auch unsere ‚allgemeine Zahnmedizin‘ zunehmend in Richtung der biologischen entwickelt. Wenn Konzepte so gut und ganzheitlich funktionieren, wenn sie die Gesundheit des Patienten nachweislich so verbessern können, wollen Sie das all Ihren Patienten angeeignet lassen. Bestimmten Behandlungsmethoden müssen Sie sich eines Tages auch verweigern – so haben wir z. B. die Anzahl der endodontischen Behandlungen drastisch reduziert.

Was gab bei Ihnen den Anstoß, die biologische Zahnmedizin in Ihrer Praxis zu implementieren?

Wie so oft entstand es über einen persönlichen Kontakt aus Studienzeiten, der mich auf das Swiss Biohealth Konzept aufmerksam machte. Ich besuchte einen Kurs bei Dr. Ulrich Volz in Kreuzlingen und war auf Anhieb sehr überzeugt und begeistert: Wir, die Zahnärzte, sind nicht für die Zähne, sondern für die Gesundheit unserer Patienten verantwortlich. Ich habe mein eigenes Praxiskonzept kritisch hinterfragt und sehr konsequent von der klassischen auf die biologische Zahnheilkunde umgestellt. Entzündliche Prozesse der Zähne und des Kiefers sind bekanntermaßen mit vielen systemischen und chronischen Erkrankungen vergesellschaftet. Allergien und Unverträglichkeiten haben in den vergangenen Jahren dramatisch zugenommen. Viele chronisch kranke Patienten haben eine jahrelange Odyssee durch Facharztpraxen hinter sich – wussten Sie, dass an die 70 Prozent aller chronischen Erkrankungen vom Zahnarzt mit beeinflusst werden können? Der Mund als Eintrittspforte in den Körper hat eine hohe gesundheitliche Bedeutung, der wir gerecht werden müssen.

Was konsequent auch den Einsatz von Keramikimplantaten bedeutet?

Biologische Zahnmedizin bedeutet auch die Verwendung von Materialien, die sich als besonders biokompatibel erweisen sowie einen überwiegenden Verzicht auf Metalle: So verwenden

wir tatsächlich die SDS-Keramikimplantate. Wegen des wurzelförmigen Designs der Implantate sind wir chirurgisch nicht limitiert, es sind sogar Sofortimplantationen möglich, die mehrere OP-Termine und den Einsatz von Fremdmaterialien für Augmentationen vermeiden helfen. Da das Implantat selbst beschliffen werden kann, benötige ich keine individualisierten Abutments und kann trotzdem jede prothetische Situation sehr gut versorgen. Zirkonoxid duldet keine Mikrobewegungen – hier sitzt die Krone direkt auf dem Implantat und damit sind Brüche und Abplatzungen praktisch ausgeschlossen. Besonders in der eigentlich so heiklen Front ist das SDS-Implantat einfach gigantisch. Aber nicht nur das Material spielt eine Rolle, auch die ganzheitliche Sicht auf den Patienten und seinen Allgemeinzustand, die Behebung bestehender Versorgungsdefizite und deren gezielte Substitution, die Verbesserung des Ernährungszustandes und des Stoffwechsels und damit natürlich die Erhöhung der patienteneigenen Resilienz und des Regenerationspotentials.

Man sollte meinen, eine solche Praxis kann nur in einer Großstadt überleben?

Hemsbach scheint mit gut 12.000 Einwohnern zunächst wenig prädestiniert, aber wir machen die gegenteilige Erfahrung. Durch die konsequente Positionierung haben wir uns mit unserer Praxis ein Alleinstellungsmerkmal geschaffen und unser Einzugsgebiet enorm erweitert. Wir haben ein etabliertes Zuweisersystem und Patienten kommen teils Hunderte von Kilometern entfernt oder sogar aus dem Ausland. Wir sind über ein halbes Jahr im Voraus terminiert – und daran hat auch Corona nichts geändert. Der Patient freut sich, es geht ihm umfänglich gut und das trägt er natürlich weiter. Aber auch für uns ist es ein Riesenunterschied: Das Arbeiten und was man damit Gutes bewirken kann, macht nun richtig Spaß. Ich freue mich jeden Tag auf meine Praxis und bin enorm befriedigt und bereichert. Ich fühle mich umfänglich als Zahnarzt, mit der starken Betonung der letzten Silbe. Eigentlich habe ich mir mit der Umstellung auf die biologische Zahnmedizin auch selber etwas Gutes getan.

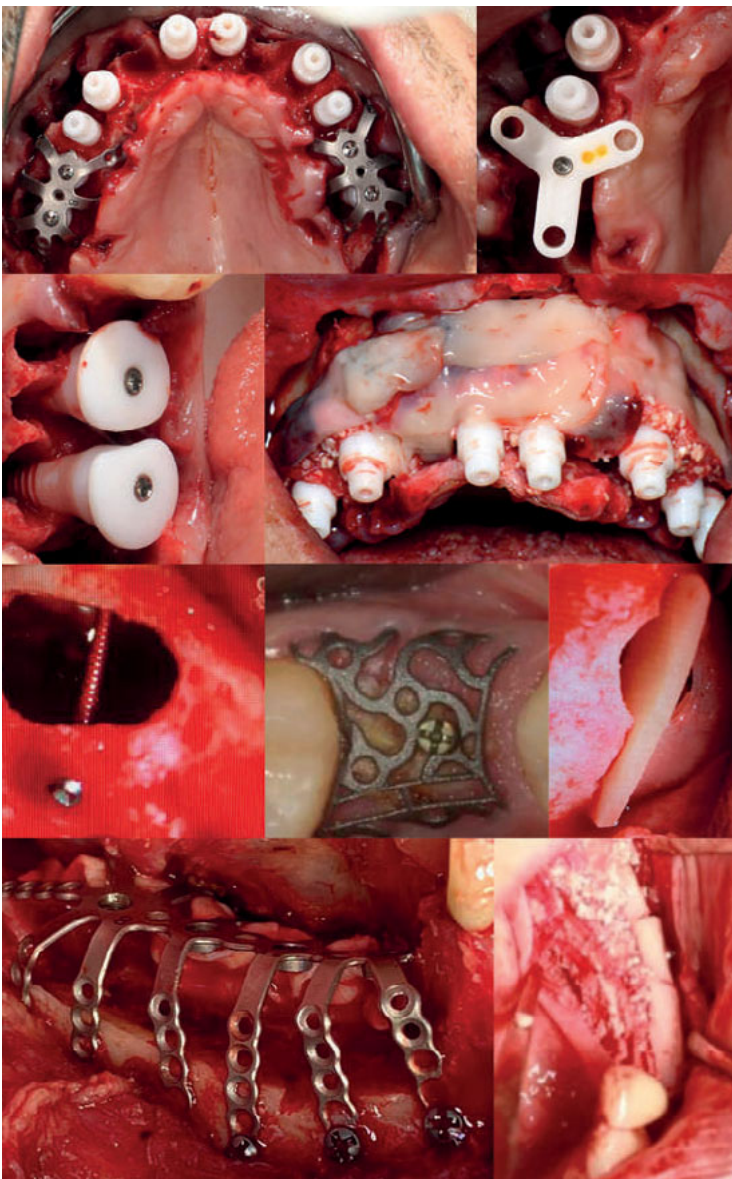
pip: Herzliches Dankeschön für das informative Gespräch. ●

BONE AUGMENTATION WORKSHOP

1. November 2020
Kreuzlingen / CH

SWISS  BIOHEALTH[®]
EDUCATION

In diesem kollegialen WORKSHOP präsentieren wir Ihnen einige der besten Referenten und Techniken zu dieser Thematik. Ein besonderes Highlight ist die Präsentation des von Professor Dr. mult. Shahram Ghanaati und Dr. Ulrich Volz gemeinsam entwickelten „GAP - GUIDED AUGMENTATION PROTOCOL“. Hierbei kommen die BISS (BONE IMPLANT STABILISATION SYSTEM) Cages in Kombination mit Umbrella-Schrauben, Y-Bohrhilfen und Zirkonoxid-Disks im Rahmen des OPEN HEALING CONCEPTS zum Einsatz.



Prof. Dr. Dr. Dr. Shahram Ghanaati

Universitäts- Chirurg für große Tumorrekonstruktionen, führend in der Entwicklung von Blutkonzentrat - Protokollen und Erfinder des Open-Healing-Conceptes.



Dr. Ulrich Volz

Keramik-Implantatpionier und derzeit einflussreichster biologischer Zahnarzt. Inhaber der SWISS BIOHEALTH GROUP.



Prof. Dr. Alain Simonpieri

Doktor der Zahnchirurgie und Implantologe aus Monte Carlo. Erläutert sein Konzept der perfekten Platzierung der Implantate im Prothetischen Korridor.



Dr. Tobias Wilck

Mund-, Kiefer- und Gesichtschirurg aus Hamburg. Präsentation der selbstentwickelten Sinuslift-Techniken „Letterbox“ und „Markise“.



Ihre Ansprechpartnerin:

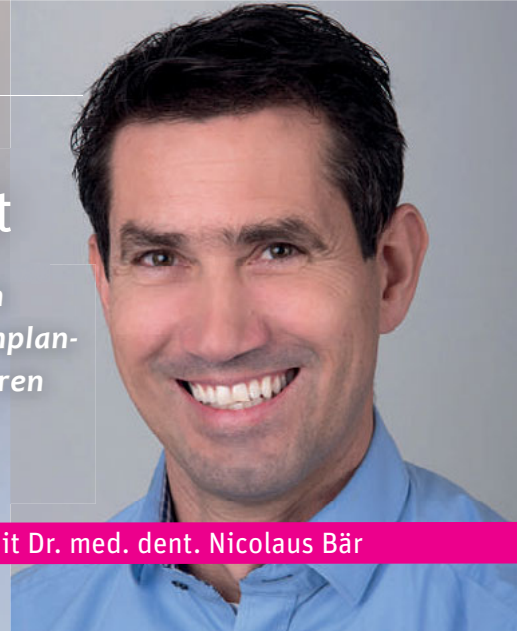Ayla Tavit
Leiterin SWISS BIOHEALTH EDUCATION
Tel.: +491718634815
E-Mail: education@swiss-biohealth.com
Anmeldung und Informationen unter
www.swiss-biohealth-education.com

SDS SWISS DENTAL SOLUTIONS

SDS Swiss Dental Solutions AG
Konstanzerstrasse 11 | CH-8280 Kreuzlingen
Hotline +41 71 556 36 70
info@swissdentalsolutions.com
www.swissdentalsolutions.com

Megagen hat neue Horizonte aufgemacht

Seit mehr als zehn Jahren hat das AnyRidge-Implantat von Megagen einen kleinen Siegeszug um die Welt gehalten. Was bewegt einen Implantologen aus Deutschland, sich eines Tages bei dem breiten verfügbaren inländischen und europäischen Angebot mit einem koreanischen Implantat auseinanderzusetzen?



Interview mit Dr. med. dent. Nicolaus Bär

Implantologe

Was hat Sie am AnyRidge-Konzept besonders überzeugt?

Ich war davor tatsächlich über 15 Jahre systemtreu bei einem anderen Anbieter. Mich machte dann die Aussage der messbar hohen Primärstabilität bei AnyRidge und die Option, ab einem ISQ von 75 direkt weiterbehandeln zu können, neugierig. Mit Aufnahme des Megagen-Systems in mein eigenes digitales Konzept konnte ich dieses noch einmal deutlich beschleunigen, indem ich z. B. bereits bei der Extraktion implantieren und scannen kann. Dadurch konnte ich die Anzahl der Termine für die Patienten deutlich reduzieren.

Dieses besondere Implantat löst also alle Probleme?

Natürlich nicht, denn es geht immer um ein Konzept. Wenn Sie Grenzen ausloten wollen, sollten Sie in jeder Hinsicht gut gerüstet sein. Das fängt bei dem eigenen Erfahrungshorizont an und endet bei einem guten Instrumentarium. Also haben wir bei diesem Konzept auch sofort navigierte Chirurgie eingesetzt. Megagen bietet mit der prothesen-orientierten Planungssoftware R2Gate ja auch ein sehr schlüssiges, einfach zu erlernendes und sehr effizientes Modell an. Selber setze ich schon seit 2013 den Align iTero für das IOS ein – für mich seit je der beste, präziseste Scanner für Implantologie und Prothetik – und so konnten wir zeigen, dass im Zusammenspiel von R2Gate und iTero die Präzision so hoch ist, dass sowohl Einzelzähne als auch benachbarte Implantate mit einer im Vorfeld gefertigten verschraubten oder auch zementierten Keramikkrone sofort versorgt und belastet werden können. Über dieses mögliche Messen des ISQ direkt während der Implantation eines AnyRidge haben bei uns die Sofortimplantationen und Sofortversorgungen signifikant zugenommen.

Jeder Patient bekommt bei Ihnen also die berühmten ‚teeth in an hour‘?

Damit haben sich einige ja schon damals keinen Gefallen getan. Jeder Patient hat seine individuellen Vorgaben, seine persönlichen Risikobereiche – und so bleibt die Sofortversorgung und Sofortbelastung Gegenstand einer sehr sorgfältigen Anamnese und Auswahl. Allerdings haben uns AnyRidge und auch der

Workflow mit R2Gate ganz neue Horizonte eröffnet und diesen potentiellen Patientenkreis deutlich erweitert. Selbst mit der besten Erfahrung und dem perfektesten Instrumentarium werden Sie aber Limitationen und nicht vertretbare Risiken auch nicht aushebeln – hier halten wir uns ungebrochen an die Literatur, die einschlägigen Leitfäden und unsere Praxiserfahrung.

Konnte Ihr Labor diese neuen Prozesse direkt mitgehen?


Das Labor Zirkon Customs von Christopher Jehle in Augsburg ist ein ausgewiesener Experte beim R2Gate, aber während der digitalen Aufbauphase war uns das Labor Dental-Technik Schülner aus Stockheim der kompetente Partner, mit dem wir alle Prozesse weiterentwickeln und voranbringen konnten. Wenn überhaupt noch etwas zu wünschen übrig bleibt, würde ich mir von Megagen und auch anderen Herstellern wünschen, die Labors aktiver zu unterstützen, um den digitalen Workflow zu etablieren. Für viele Praxen ist das inzwischen essentiell – und der Anteil wird in Zukunft eher steigen. Ich hatte Glück, mein Labor ist jeden Schritt mit uns mitgegangen und hat es als willkommene Gelegenheit genutzt, sich auf diesem Gebiet zu spezialisieren. Wovon gern dann auch andere Praxen profitieren dürfen, mit denen sie zusammenarbeiten.

Wie hat Ihre Praxis den Shutdown überstanden?

Ehrlich gesagt, wer mit Hepatitis und HIV keine Probleme hat, den konnte Covid-19 auch nicht erschüttern. Natürlich haben auch wir erstmal kurz Luft geholt und uns geschüttelt, dann aber in Absprache mit dem Gesundheitsamt sogar freiwillig Corona-Patienten in unserer Praxis behandelt. Die KZVB hat uns dankenswerterweise viele Freiheiten gelassen, da taten mir in anderen Bundesländern die Kollegen oft leid. Denn ich frage Sie: Wenn ein Zahnarzt damals in der ersten Phase die Praxis geschlossen hat, wie will er seinen Patienten denn erklären, wieso er nun problemlos wieder öffnen kann? Oder, um es mit dem geschätzten Kollegen Markus Tröltzsch zu sagen: Es wird keine Zeit ‚nach Corona‘ geben.

pip: Herzlichen Dank für Ihre Zeit und dieses Gespräch. ●

POWERFUL INTO THE FUTURE

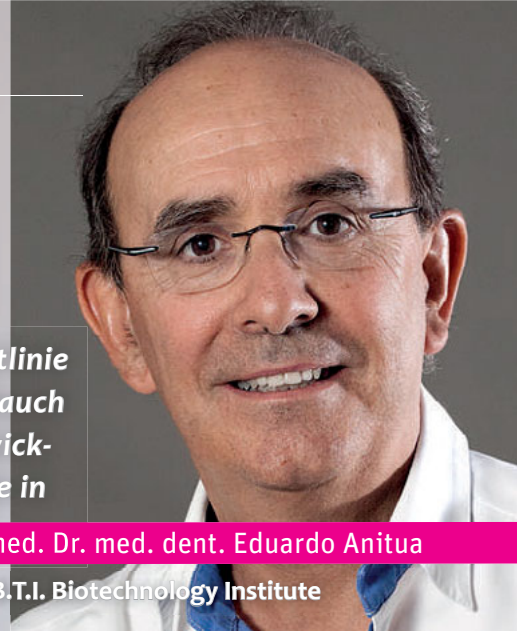

+ AnyRidge®

The perfect workflow in 3-D-Implantology.

Biotechnologie für die klinischen Ansprüche von heute

Im Mai führte B.T.I. Deutschland erfolgreich die neue Core-Implantatlinie ein. Nach dem Interview mit Deutschland-Geschäftsführer Dr. Ralf Rauch wollte pip mehr über den zugrundeliegenden Forschungs- und Entwicklungsprozess erfahren, der im renommierten Biotechnology Institute in Vitoria, Spanien, durchgeführt wurde.



Interview mit Dr. med. Dr. dent. Eduardo Anitua

Oralchirurg und CEO B.T.I. Biotechnology Institute

„Biotechnologie“ ist ein wesentlicher Teil Ihres Credos – welche biotechnologischen Überlegungen stehen hinter Core?

Indem wir die Protokolle und Einzelschritte einer erfolgreichen Implantatversorgung vereinfachen und effizienter gestalten, wird die neue Core-Linie eine Lösung für die meisten Herausforderungen des klinischen Alltags bieten. Dafür wurde sie mit dem Bio-Block-Konzept als zentralem Bestandteil mit besonderem Augenmerk auf die Empfängerregion aus Knochen und Weichgewebe entwickelt. In jedem Teilschritt der Rehabilitation ist sie mit einem bestmöglichen biologischen Interface und in idealer Abstimmung aller Einzelbestandteile auf die Bedürfnisse des jeweiligen Gewebetyps ausgerichtet. Daneben wurde mittels aufwendiger Krafteinleitungs- und -verteilungsmodelle die korrekte biomechanische Funktion für alle Indikationen optimiert. Core wird unsere Chirurgie deutlich verbessern, unter Einbeziehung der neuesten biotechnologischen Erkenntnisse in der Ausgestaltung der Implantatoberfläche und -morphologie sowie bei der Optimierung der verschiedenen Interaktionen mit dem Implantationsumfeld.

Sie bezeichnen Core als Antwort auf alle klinischen Herausforderungen von heute, zum Beispiel ...?

Core ist die Antwort auf einen Großteil der klinischen Herausforderungen von heute. Das Design und das breite Längen- und Durchmesser-Angebot sind perfekt auf die unterschiedlichsten, nicht immer idealen vertikalen und horizontalen Knochensituationen zugeschnitten, die wir immer öfter in unserer Praxis antreffen. Mit unserer seit jeher bestehenden Philosophie ‚weniger ist mehr‘ haben wir ein konservierendes Vorgehen entwickelt, mit dem wir das ortsständige Knochenangebot bestmöglich erhalten und nutzen können. Leider sehen wir des Öfteren misslungene Rehabilitationen, bei denen der vorhandene Knochen regelrecht aufgebraucht wurde; eine notwendige Neubehandlung gestaltet sich dann naturgemäß äußerst komplex. Core ist eine Option für Patienten ohne Atrophien, bei denen man minimalinvasiv vorgehen möchte, und für Patienten mit Knochendefiziten in der Vertikalen oder Horizontalen.

Welche sind die Vorteile der besonderen Innenverbindung bei Core?

Die Innenverbindung von Implantaten ist wesentlich, umso mehr mit Blick auf eine verbesserte Ästhetik und ein dem natürlichen Zahn ähnlicheres Emergenzprofil. Eine Innenverbindung auf einer schmaleren Implantat-Plattform wie bei Core hat alle Vorteile der bekannten BTI-Innenverbindung, aber mit einem zusätzlich verringerten Spannungsaufbau an der Implantatschulter, einer einfacheren Insertion der prothetischen Komponenten und einem besseren Widerstand gegenüber Ein- und Ausdrehmoment. Daneben führt sie zu einem deutlichen Zugewinn an Hart- und Weichgewebe in der schwierigsten, der krestalen Region, in der es unter Funktion zu größeren Knochenverlusten kommen könnte. Und wir haben eine exzellent dichte Verbindung zwischen dem Implantat und den prothetischen Komponenten.

Sehen Sie eine Diskrepanz zwischen Ihren betont biologischen Überlegungen und dem digitalen Workflow?

Die Digitalisierung der Zahnmedizin ist schlicht eine Tatsache. Wie viele andere Tools können die digitalen Prozesse in unserem Beruf viele Vorteile bringen, aber sie sollten aus einem soliden Wissensstand heraus und mit der adäquaten Lernkurve dahinter eingesetzt werden. Unsere Philosophie basiert seit jeher auf der Berücksichtigung der Biologie und einem großen Respekt für das biologische Umfeld, in dem wir arbeiten. Unser Ausgangs- und unser Zielpunkt muss immer die Biologie sein. Die Digitalisierung der Zahnmedizin sollte eine Option unter vielen sein, aber ich glaube nicht, dass sie unsere einzige Strategie sein sollte. Wir müssen alles in unserer Macht Stehende einsetzen und nutzen, um unsere Behandlungen zu optimieren – aber jedes zu seiner Zeit und an seinem Platz. Der digitale Workflow erreicht inzwischen recht gute Qualitätsstandards, aber ich sehe noch deutliches Verbesserungspotential, ehe wir wahrhaft exzellente Ergebnisse erzielen können.

pip: Herzliches Dankeschön für Ihre Zeit, Herr Dr. Anitua. ●

Implantatserie

CORE

**HÖCHSTE EFFIZIENZ,
RENTABILITÄT UND FLEXIBILITÄT**

Implantatlängen
von 5,5 bis 15 mm

Selbstschneidender
konischer Apex

Oberfläche – UnicCa®
osteogen, bakterizid und
extrem hydrophil



Einheitliche
Implantatplattform Ø 3,5 mm

Große Auswahl
prothetischer Komponenten

Sechs Durchmesser
3,3 - 3,5 - 3,75 - 4,0
4,25 - 4,75 mm

EIN EINHEITLICHES SYSTEM

Hohe Effizienz und Prognostizierbarkeit aufgrund klinischer Langzeitdaten z. B. zur antibakteriellen und Blutplättchen-aktivierenden UnicCa®-Oberfläche oder dem prothetischen BioBlock®-Konzept mit hermetisch dichter Passung und biologischer Gewebenanheftung – zusammen die beste Kombination zur Prävention einer Periimplantitis.

Eine schnellere, effizientere Osseointegration und ein optimiertes chirurgisches Protokoll mit wenigen

Bohrern – damit Sie in Ihrer Zahnarztpraxis mehr Patienten in weniger Zeit behandeln können.

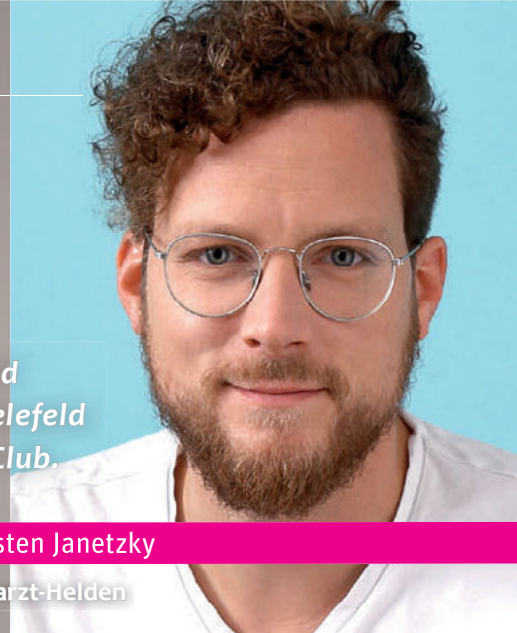Die einheitliche, seit 2010 klinisch erprobte prothetische Verbindung bedeutet

- weniger Lagerhaltung prothetischer Komponenten
- weniger Komplikationen bei der Herstellung der prothetischen Versorgung

Minimale Investition – maximaler Nutzen

Technischer Service – einfach wie noch nie!

Schon mehrfach war **pip** die Plattform für die unkonventionellen und frischen Ideen der Zahnarzt-Helden. Das junge Unternehmen aus Bielefeld hat sein pfiffiges Portfolio nun erneut erweitert mit einem Service-Club. Was hinter den selbstbewussten Versprechen steckt, wollte **pip** wissen.



Interview mit Carsten Janetzky

Geschäftsführer Zahnarzt-Helden

Service macht doch schon der Dentalhandel?

Davon sollte man eigentlich ausgehen. Aber während unserer Recherche haben wir sehr schnell gemerkt, dass das in den meisten Praxen ein absolutes Reizthema ist. So haben sich die Stundensätze im Service innerhalb weniger Jahre deutlich erhöht und auch bei den Ersatzteilen werden zum Teil exorbitante Aufschläge berechnet. Da es für Ersatzteile ja noch kein Vergleichsportal wie Aera gibt, herrscht bei dem Thema für den Kunden keinerlei Transparenz und auch der Service stellt sich daneben für die heutigen digitalen Möglichkeiten noch viel zu umständlich dar.

Wir haben festgestellt, dass etwa 70 Prozent aller Einsätze durch digitale Lösungen ersetzt oder deutlich günstiger gelöst werden können. Das beginnt dabei, dass das Problem bereits an der Hotline sehr genau und detailliert erfasst wird, sodass unser Techniker direkt beim ersten Hinfahren mit dem passenden Ersatzteil kommt – hierbei helfen uns WhatsApp, eine intelligente Problem-Datenbank und vor allem der Hotline-Mitarbeiter, der bei uns auch immer ein Servicetechniker ist. In vielen Fällen kann das Problem sogar bereits direkt am Telefon gelöst werden, dann entstehen natürlich gar keine Kosten und vor allem null Wartezeiten – bei einer defekten Spritze reichen beispielsweise manchmal zwei kleine Handgriffe und das Ding läuft wieder. In solchen Fällen ist das auch versicherungstechnisch kein Thema, da an der Substanz des Gerätes nichts verändert wird.

Was bekomme ich konkret für meine Mitgliedschaft und zu welchen Kosten?

Eine Clubmitgliedschaft kostet 49 Euro im Monat. Das ist genaugenommen allerdings mehr ein symbolischer Beitrag, der sicherstellen soll, dass die Clubmitglieder es auch ernst mit uns meinen. Wir starten nämlich direkt nach der Anmeldung mit aufwendigen Praxisanalysen und schauen uns alle Geräte einmal gründlich an. Die Praxis hat ab sofort die – mit Abstand – günstigsten Servicekonditionen am Markt und wir versprechen eine Kostenreduzierung um mindestens 20 Prozent verglichen zum Vorjahr. Schaffen wir das nicht,

gibt es einfach den Mitgliedschaftsbeitrag zurück. In der Konsequenz heißt das auch deutlich weniger Wartezeiten, die wiederum zu mehr Umsatz und zu weniger Terminverschiebungen führen.

Obendrein bauen wir gerade das erste digitale Gerätemanagement am Markt – das heißt, dass jede Praxis von uns in regelmäßigen Abständen detaillierte Reportings bekommt und alle ihre Geräte samt der von uns getätigten Serviceeinsätze mithilfe ihres Club-Logins einsehen kann. Das ist besonders praktisch, wenn die nächste Begehung ansteht und ich alle Papiere mit einem Klick ausdrucken kann. Perspektivisch können IOT-Komponenten wie bei unserem Premium-Hersteller Diplomat messen, wie oft zum Beispiel der Bohrer zum Einsatz kommt, was uns wiederum die Möglichkeit gibt, den Praxen echte Wirtschaftlichkeitsanalysen für ihre Geräte zur Verfügung zu stellen. So wird schnell ersichtlich, ob sich der Betrieb einer Behandlungseinheit noch lohnt oder ob diese langsam ausgetauscht werden sollte. Das ist natürlich insbesondere für große Praxen mit auf Effizienz getrimmtem Schichtsystem von enorm hoher Relevanz.

Wenn der Zahnarzt im ersten Jahr nicht 20 Prozent der üblichen Servicekosten einspart, bekommt er sein Geld zurück – ganz schön selbstbewusst ...

Glauben Sie mir, wir haben das alles ganz genau durchkalkuliert und sind uns absolut sicher, dass wir dieses Versprechen geben und vor allem auch einhalten können. Wenn man betrachtet, was wir alles leisten und welchen Mehrwert die Praxis dadurch erhält, muss man klar sagen, dass der Mitgliedschaftsbeitrag daran gemessen für beide Seiten eher unbedeutend ist. Wenn wir bei einer Praxis also einmal eine Kostenreduzierung von ‚nur‘ 15 Prozent erzielen, der Praxisinhaber aber ansonsten super glücklich mit unserer Performance ist, freuen wir uns beide und wir investieren die 588 Euro Jahresgebühr dann sehr gerne. Denn eine langjährige Partnerschaft ist uns einfach wichtiger und vor allem mehr Wert.

pip: Herzliches Dankeschön für dieses Gespräch. ●

**Gratis
Wartung***

*Bei Club-Anmeldung bis
zum 01.11.2020

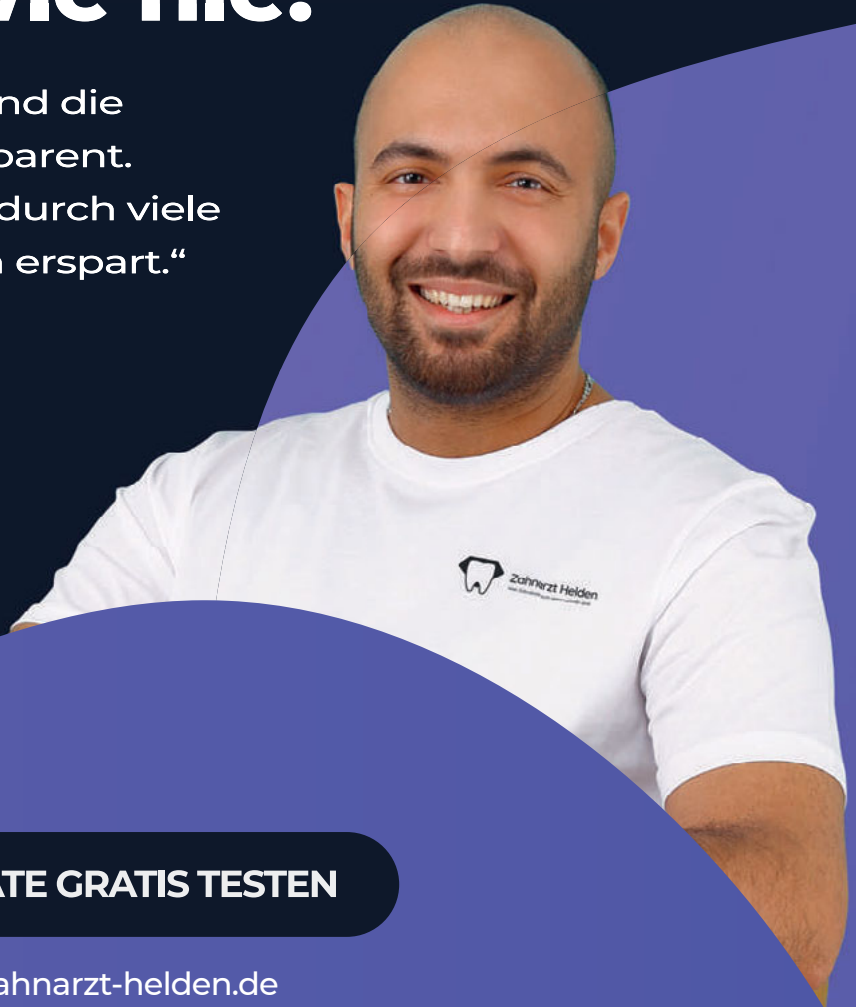

Die besten Service-Konditionen am Markt

Technischer Service so einfach wie nie!

„Im Zahnarzt-Helden-Club sind die Servicekosten zu 100% transparent. Als Techniker bleiben mir dadurch viele unangenehme Diskussionen erspart.“

- Sinan Gencer
Servicetechniker



3 MONATE GRATIS TESTEN

club.zahnarzt-helden.de



Zahnarzt-Helden GmbH | (0521) 976 976 0
Paulusstraße 3 | 33602 Bielefeld

www.zahnarzt-helden.de

 Prof. Dr. Marcus Abboud Stony Brook, New York, USA Associate Dean for Digital Dentistry	 Dr. Michael Claar Kassel Implantologie, Oralchirurgie	 Prof. Dr. Dr. Michael Payer Graz, Österreich Orale Chirurgie, Implantologie, Geweberegeneration, Biomaterialien, Materialkunde	 Univ.-Prof. Dr. Dr. Ralf Smeets Hamburg MKG-Chirurgie, Implantologie, Hart- und Weichgewebsmanagement, Biomaterialien
 Univ.-Prof. Dr. Dr. Bilal Al-Nawas Mainz MKG-Chirurgie, Knochen- und Weichgewebsmanagement, EBM, Hygiene und Infektiologie	 Dr. Annette Felderhoff-Fischer München Oralchirurgie, Digitale Implantologie	 Dr. Pantelis Petrakakis Düsseldorf Facharzt für ÖGW, Fachjournalist, Epidemiologie, Statistik, Dental Public Health	 Dr. Önder Solakoglu Hamburg MCD, M.Sc. Implantologie, Parodontologie
 Dr. Dr. Eduardo Anitua Vitoria, (Alava), Spanien Regenerative Medizin, Implantologie, Prothetik	 Dr. Bernhard Giesenhausen Kassel Implantologie, Augmentation	 Dr. Volker Rabald Mengkofen Hart- und Weichgewebschirurgie, Implantologie	 Dr. Thomas Staudt Frankfurt/Main Implantologie, Laserzahnheilkunde
 ZA Tobias Bauer Singen Allgemeinzahnarzt, Parodontologie, Fachjournalist	 Dr. Sven Görrissen Kaltenkirchen M.Sc. Implantologie, Knochenregeneration, Implantatprothetik, Vorstandsmitglied DGOI	 Dr. Peter Ranzelzhofer München Implantologie, Prothetik	 Dr. Marius Steigmann Neckargemünd Implantologie, Adjunct Clinical Associate Professor University of Michigan
 Dr. Georg Bayer Landsberg am Lech Implantologie, Knochenregeneration, Prothetik, Past Präsident DGOI	 ZT Uli Hauschild San Remo, Italien Computergesteuerte Implantologie, Digitale Zahnmedizin, Komplexe Behandlungsplanung, Implantatprothetik, Ästhetik	 Prof. Dr. Thomas Ratajczak Sindelfingen, Ulm Medizinrecht, Sozialrecht	 Dr. Dr. Alexander Steiner Berlin Implantologie, Epithetik
 Dr. Sebastian Becher Düsseldorf Parodontologie, Implantologie, Perimplantitis-Behandlung	 Prof. Dr. Joachim S. Hermann Stuttgart Implantologie, Parodontologie, Ästhetische Zahnmedizin	 Dr. Stefan Ries Wertheim Implantologie	 Priv.-Doz. Dr. Dr. Philipp Streckbein Limburg, Gießen Mund-, Kiefer und Gesichtschirurgie, Implantologie, Knochenmanagement
 Dr. Angela Bergmann Düsseldorf Fachzahnärztin für ÖGW, Fachjournalistin, Infektionshygiene	 Dr. Oliver Hugo Schweinfurt Implantatchirurgie, Implantatprothetik, M.Sc. Parodontologie, M.Sc. Implantattherapie	 Prof. Dr. Georgios Romanos Stony Brook, New York, USA Professor School of Dental Medicine Dept. of Periodontology	 Dr. Dr. Anette Strunz Berlin Fachärztin für Mund-, Kiefer-, Gesichtschirurgie, Implantologie, DVT, Pressesprecherin DGI
 Prof. Dr. Fred Bergmann Viernheim Oralchirurgie, Implantologie, PA Past Präsident DGOI, ICOI	 Dr. Mario Kirste Frankfurt/Oder Implantologie, Bone-Management	 Prof. Dr. Dr. Daniel Rothamel Mönchengladbach Implantologie, Augmentationen, Biomaterialien, MKG-Chirurgie	 Dr. Georg Taffet Rielasingen-Worblingen M.Sc. Implantologie und Orale Chirurgie
 Dr. Sven Marcus Beschnidt Baden-Baden Implantologie, Spezialist für Prothetik	 Dr. Christian Köneke Bremen CMD-Therapie, Implantologie, Parodontologie	 Priv.-Doz. Dr. Dr. Markus Schlee Forchheim Implantologie, Parodontologie	 Dipl. ZT Olaf van Iperen Wachtberg Implantologie, Ästhetik
 Dr. Peter Bongard Moers Behandlungsplanung (funktionell/ästhetisch), Implantologie, Parodontologie	 Dr. Henriette Lerner Baden-Baden Implantologie, Parodontologie, Ästhetische Zahnheilkunde	 Dr. Doris Seiz Kelsterbach Implantologie, Oralchirurgie	 Dr. Bastian Wessing Aachen Implantologie, Implantatprothetik, Hart- und Weichgewebsmanagement, GBR, Sofortimplantationen
 Dr. Claudio Cacaci München Implantologie, Implantatprothetik	 Dr. Wolf-Ullrich Mehmke Chemnitz Implantologie, Laserzahnheilkunde	 Dr. Alexa van Schöll Düsseldorf Ästhetische Zahnmedizin, Implantologie, Implantatprothetik	 Dr. Dr. Bijan Zahedi Ratingen Implantologie

Haben Sie eine Anregung oder Frage? Wünschen Sie ein spezielles Thema in pip oder möchten Sie mit einem Mitglied des pip EA – Editorial Advisory Boards Kontakt aufnehmen? Schreiben Sie einfach an: ea@pipverlag.de

pip impressum

Verlegerin:
Marianne Steinbeck
ms@pipverlag.de

Chefin vom Dienst:
Dr. med. dent. Angela Bergmann
ab@pipverlag.de

Redaktion:
Marianne Steinbeck (V.i.S.d.P.)
Dr. med. dent.
Peter Ranzelzhofer
pr@pipverlag.de
Dr. med. dent. Thomas Staudt
ts@pipverlag.de

Chefredakteur Wissenschaft International:
Dr. med. dent. Pantelis Petrakakis
pp@pipverlag.de

Ressortleitung:
Kerstin Jung
kj@kommunikation-dental.de

Abo-/Leserservice:
leser@pipverlag.de

Recherche & Archiv:
Christa Partnerhauser
cp@pipverlag.de

Webdesign und Online-Support:
Mike Kieschnick
mk@pipverlag.de

Anzeigen & PR:
Gisela Feldmann
gf@pipverlag.de

Grafik & Layout:
Jan Szepepanski
info@sczep.de

Druck und Vertrieb:
Gotteswinter und Aumaier GmbH
Joseph-Dollinger-Bogen 22,
80807 München
www.gotteswinter.de


Verlag:
pipVerlag
Badstr. 5 · 83714 Miesbach
Tel.: 08025-5785
Fax: 08025-5583
www.frag-pip.de

Andere als mit redaktionseigenen Signaturen gezeichnete Beiträge und als redaktionsfremd gekennzeichnete Sonderteile unterliegen nicht der Verantwortlichkeit der Redaktion. Alle Rechte, auch das der Nutzung in elektronischen Datenbanken, sind dem Verlag vorbehalten.

Für unverlangt eingesandte Materialien wird keine Haftung übernommen. Bei Einreichung von Manuskripten und sonstigen Materialien gilt das Einverständnis zur vollen oder auszugsweisen Veröffentlichung, auch in elektronischen Medien, als gegeben.

Frequenz:
6 x jährlich (Februar, April, Mai, August, September, November) Einzelpreis € 14,00
Jahresabonnement in Verbindung mit weiteren Online- und Veranstaltungsnutzen: € 68,00 inkl. Versand in Deutschland/zzgl. Versand ins Ausland.

11. Jahrgang 2020
Es gilt die Anzeigenpreisliste Nr. 12, gültig ab 08.08.2020
Druckauflage: 15.020 Expl.
Verbreit. Auflage: 15.000 Expl.

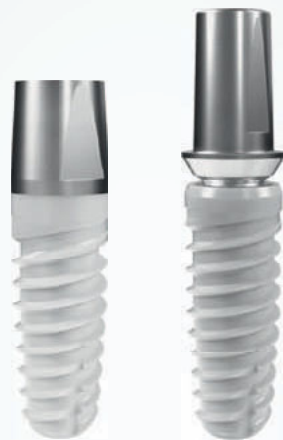 IVW-geprüft II. Quartal 2020
IVW-geprüfte Auflage – klare Basis und Sicherheit für Werbekunden

Diese Ausgabe enthält Beilagen von:
Diese Ausgabe enthält Beilagen von BTI Deutschland GmbH, condens GmbH, DGOI e.V., Full Smile, Mectron Deutschland GmbH, LOGON, Suntech Dental GmbH

Termine: pip Ausgabe November 2020	
Redaktionelle Beiträge:	18.09.2020
Anzeigenbuchungen:	2020 ausgebuht
Beilagen:	2020 ausgebuht
www.frag-pip.de :	2020 ausgebuht
pip Newsletter:	2020 ausgebuht

AN DIESER STELLE AUSNAHMSWEISE KEINE WERBUNG, SONDERN EIN GROSSES DANKESCHÖN AN ALLE, DIE IN DEN VERGANGENEN JAHREN MITGEFORSCHT UND MITENTWICKELT HABEN

Henning Alberti, h4sterne.de, Dipl. Kommunikationsdesigner und Fotograf | **Jandar Amir**, Dentallabor Moss GmbH, Auszubildender | Prof. Dr. med. habil. Dipl.-Ing. **Rainer Bader**, Leitung, Orthopädische Klinik und Poliklinik Universitätsmedizin Rostock, Forschungslabor für Biomechanik und Implantattechnologie FORBIOMIT | Dr. **Angela Bergmann**, pipVerlag, Medical writing & Redaktion | Dr. med. Dr. med. dent. **Wilken Bergmann**, Bundeswehrkrankenhaus Hamburg, Facharzt für Mund-Kiefer-Gesichtschirurgie, Tätigkeitsschwerpunkt Implantologie | Dr. med. dent. **Michael Berthold Seehofer**, Zahnärzte in München, Facharzt für Oralchirurgie | **Nico Bizer**, NB VIDEFACTORY, Geschäftsführung | Familie **Bjelajac** | **Ralf Blank**, TBI Technologie-Beratungs-Institut GmbH, Geschäftsführung | Dr. **Catrin Bludszuweil-Philipp**, ASD Advanced Simulation & Design GmbH, Geschäftsführung | **Uwe Bräuer**, GENIUS Venture Capital GmbH, Geschäftsführung | **Ulrike Burmeister**, Poliklinik für Zahnerhaltung und Parodontologie, Universitätsmedizin Rostock, Leitende Oberärztin | Dr. med. dent. **Claudio Cacaci**, IMPLANTAT COMPETENCE CENTRUM, Gemeinschaftspraxis Cacaci & Randelzhofer, Zahnarzt, Oralchirurgie | **Catrin Crasemann**, Creative Consultant | Dr. med. Dr. med. dent. **Michael Dau**, Klinik und Poliklinik für Mund-, Kiefer und Plastische Gesichtschirurgie, Facharzt für Mund-Kiefer-Gesichtschirurgie, Universitätsmedizin Rostock | **Denise Nielsen**, TIZIO Hybrid Implants GmbH, Vertrieb und Logistik | **Mario Dombrowski**, FMZ GmbH, Fertigungsleitung | PD. Dr. rer. nat. **Nadja Engel**, Klinik und Poliklinik für Mund-, Kiefer und Plastische Gesichtschirurgie, Leitung Forschungslabor | **Stefanie Flentje**, Dentallabor Moss GmbH, Zahntechnikermeisterin | **Andre Flentje**, gr[af]jk Kommunikationsdesign, Grafik Design und Fotograf | **Karin Franke**, Schackow Joksch Rechtsanwälte PartGmbH, Rechtsanwältin | Prof. Dr. med. Dr. med. dent. **Bernhard Freich**, Klinik und Poliklinik für Mund-, Kiefer und Plastische Gesichtschirurgie, Universitätsmedizin Rostock, Klinikdirektor | **Rene Friedrich**, ZM Präzisionsdentaltechnik GmbH, Zahntechniker | Dr. **Andreas Frost**, Zahnarztpraxis, Zahnarzt | Dr. **Claudia Fruittier-Pöloth**, CATS Consultants GmbH, Geschäftsführung | Dr. **Antonia Fuchs**, Zahnarztpraxis, Zahnärztin | Dr. **Cornelia Ganz**, TIZIO Hybrid Implants GmbH, Leitung Forschung und Entwicklung | **Reinhard Gedack**, D.I.E. WERBEFILM GmbH, Senior Executive Producer | **Patrik Götz**, paddefilm, bester Kameramann | Dr. **Gian-Garlo Gullo**, Metoxit AG, Geschäftsführung | Dipl.-Ing. **Dierk Hansmann**, Patentanwälte Hansmann & Hansmann, Patentanwalt | **Robert Hauschild**, FMZ GmbH, Forschung und Entwicklung | Dr. med. Dr. med. dent. **Anders Henningsen**, ELBE MKG, Facharzt für Mund-Kiefer-Gesichtschirurgie, Tätigkeitsschwerpunkt Implantologie | **Ulrike Hinz**, TIZIO Hybrid Implants GmbH, Qualitätsmanagementbeauftragte | Dr. med. **Michael Hopp**, Zahnarztpraxis, Zahnarzt | Dr. med. dent. **Ulrike Hoppe**, Dental-medizin Hamburg, Zahnärztin | **Frank Idel**, Gebr. Brasseler GmbH & Co. KG, Senior Manager Engineering & Quality Control | **Hubert Joksch**, Schackow Joksch Rechtsanwälte PartG mbB, Rechtsanwalt | Dr. rer. hum. Dipl.-Biol. **Anika Jonitz-Heincke**, Forschungslabor für Biomechanik und Implantattechnologie FORBIOMIT, Orthopädische Klinik und Poliklinik Universitätsmedizin Rostock, Leiterin AG Geweberegeneration | **Stephan Jung**, Dentallabor Moss GmbH, Zahntechnikermeister | **Kerstin Jung**, Kommunikation Dental, Redakteurin | **Rita Kohlbach**, FMZ GmbH, Logistik | Prof. Dr. med. Dr. rer. nat. **Markus Kipp**, Institut für Anatomie, Universitätsmedizin Rostock, Institutsdirektor | **Wolfgang Klinger**, ACF Amberger Central Fräs-Center GmbH, Geschäftsführung | Priv.-Doz. Dr.-Ing. habil. **Daniel Klüß**, innoproof GmbH, Geschäftsführung | **Thomas Knüppel**, KLOPSCH & PARTNER RECHTSANWÄLTE mbB, Rechtsanwalt | **Susanne Knüppel**, STEUERBORD Steuerberatung und Wirtschaftsberatung | Dr. **Stefan Köbel**, Decema GmbH, Geschäftsführung | Dipl.-Ing. **Uwe Koch**, primec GmbH, Geschäftsführung | **Joanna Moss**, Dentallabor Moss GmbH, Praktikantin | Prof. **Hans-Georg Neumann**, DOT GmbH, Geschäftsführung | Dr. **Barbara Neumann**, Composita GmbH | **Hans-Christian Neumann**, Composita GmbH, Geschäftsführung | Dr. med. dent. **Thomas Niedermeier**, Zahnarztpraxis, Zahnarzt & Implantologe | **Cord Obenhausen**, Gebr. Brasseler GmbH & Co. KG, Regionalverkaufsleiter | Dr. **Hartmut Ohm**, ABZ Abrechnungs- und Beratungsgesellschaft für Zahnärzte eG, Vorstandsvorsitzender | **Iris Peters**, STEUERBORD Steuerberatung und Wirtschaftsberatung | Dr. **Pantelis Petrakakis**, pipVerlag, Freier Journalist und Zahnarzt | Dr. **Andreas Pippig**, Praxis für Zahnmedizin, Zahnarzt | **Otto Prandtner**, Plattform für feinste Dentaltechnologie GbR, Zahntechnikermeister | Dr. med. dent. **Friedrich Preusse**, Dres. Kleier & Schlieper, Fachzahnarzt für Oralchirurgie | **Dirk Pfütznern**, FMZ GmbH, Geschäftsführung | **Katja Quednau**, FMZ GmbH, Qualitätsmanagement | **Lars Quiring**, D.I.E. WERBEFILM GmbH, Compositing Artist | **Ronny Raasch**, OstseePharma Consulting GmbH, Geschäftsführung | Dr. med. dent. **Peter Randelzhofer**, IMPLANTAT COMPETENCE CENTRUM, Gemeinschaftspraxis Cacaci & Randelzhofer, Zahnarzt | **Daniel Reimer**, FMZ GmbH, Produktion | Dr. med. dent. **Morten Reimer**, Zahnarztpraxis, Zahnarzt | Dr. **Michael Reise**, estetic ceram ag, Leitung Forschung & Produktion | Dr. **Bärbel Riemer-Krammer**, Zahnarztpraxis, Zahnärztin | **Nicole Sabielny**, TIZIO Hybrid Implants GmbH, Qualitätsmanagementbeauftragte | Dr. med. dent. **Reza Saeidi-Pour**, Seehofer – Zahnärzte in München, Zahnarzt | **Nico Schade**, STEUERBORD Steuerberatung und Wirtschaftsberatung | **Julian Scheinkönig**, SCHEINKÖNIG, Creativ Director | **Carsten Schiele**, Rostock Business and Technology Development GmbH, Projektmanager | Dr. **Benedikt Seeber**, Metoxit AG, CTO | Dr. med. dent. **Peter Seehofer**, Seehofer – Zahnärzte in München, Zahnarzt | **Katrin Seidel**, TIZIO Hybrid Implants GmbH, Sekretariat | Prof. Dr.-Ing. **Hermann Seitz**, Lehrstuhl für Mikrofluidik, Universität Rostock, Lehrstuhlleitung | **Marc Simon**, D.I.E. WERBEFILM GmbH, Executive Producer | **Lara Speitmann**, projekt rk Messe Design Werbung, Projektleiterin | **Egbert Sprenger**, estetic ceram ag, Geschäftsführung | Prof. Dr. Dr. h.c. **Frank Stein**, healthcare projects consulting & management, QM Consulting | **Marianne Steinbeck**, pipVerlag, Verlegerin | Dr. **Bernhard Steinfeldt**, Zahnarztpraxis, Zahnarzt | **Anja Stolzenburg**, FMZ GmbH, Logistik | Prof. Dr. **Joachim Tinschert**, Universitätsklinikum Aachen, Klinik für Zahnärztliche Prothetik, Zahnarzt | **Nico Tjarks**, Homepage Helden GmbH, Geschäftsführung | **Thomas Ulrich**, ulrich-fotodesign, Fotograf | **Danny Vogel**, Forschungslabor für Biomechanik und Implantattechnologie FORBIOMIT, Orthopädische Klinik und Poliklinik Universitätsmedizin Rostock, Leiter AG Experimentelle Biomechanik | **Martin Vollbrecht**, Dental Balance GmbH, Geschäftsführung | **Helge Vollbrecht**, Dental Balance GmbH, Geschäftsführung | Prof. Dr. med. habil. **Brigitte Vollmar**, Universitätsmedizin Rostock, Institutsdirektorin Experimentelle Chirurgie | Dr. **Wolfram Weber**, Decema GmbH, Geschäftsführung | **Christian Weiß**, Rostock Business and Technology Development GmbH, Geschäftsführung | **Wolfgang Weisser**, CTB-Zirkel, Zahntechnikermeister | **Christina Wels**, ZM Präzisionsdentaltechnik GmbH, Zahntechnikerin | **Steve Wendland**, Rostock Business and Technology Development GmbH, Seniorberater Technologieförderung | **Daniel Wolter**, Klinik und Poliklinik für Mund-, Kiefer und Plastische Gesichtschirurgie, medizinisch-technischer Assistent | **Kastriot Xhoxhaj**, estetic ceram ag, Sales and Marketing | **Ralf Zerbe**, FMZ GmbH, Produktion | Dr. rer. hum. Dipl.-Ing. **Carmen Zietz**, innoproof GmbH, Geschäftsführung | Dr. med. dent. **Catarina Zimmermann**, Dentalmedizin Hamburg, Zahnärztin & Oralchirurgin | **Elbpatent Marschall & Partner** Rechtsanwaltskanzlei, Patentanwälte | **Claudia Voss**, TIZIO Hybrid Implants GmbH, Vertriebsleitung | **Jennifer Wilken**, TIZIO Hybrid Implants GmbH, Geschäftsführung



TIZIO H6

TIZIO F3

UNSERE HYBRIDTECHNOLOGIE STELLEN WIR IHNEN GERNE IM DETAIL VOR. KONTAKT UND WEITERE INFORMATIONEN FINDEN SIE UNTER WWW.TIZIOIMPLANTS.COM – WIR FREUEN UNS, SIE KENNENZULERNEN. BLEIBEN SIE GESUND.



TIZIO HYBRID IMPLANTS
Die Wurzel der Zukunft

