

## Dermatobia hominis -

# Ein unerwünschter Eindringling in die infraorbitale Haut

Lommen J, Sehhati-Chafai-Leuwer S, Kübler NR, Sproll CK, Holtmann H  
Klinik für Mund-, Kiefer- und Plastische Gesichtschirurgie, Zentrum für Operative Medizin II,  
Universitätsklinikum Düsseldorf

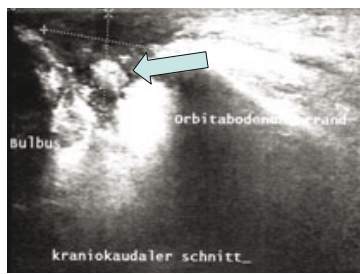66. Kongress der Deutschen Gesellschaft  
für Mund-, Kiefer- und Gesichtschirurgie,  
01.- 04.06.2016, Hamburg

### Einleitung

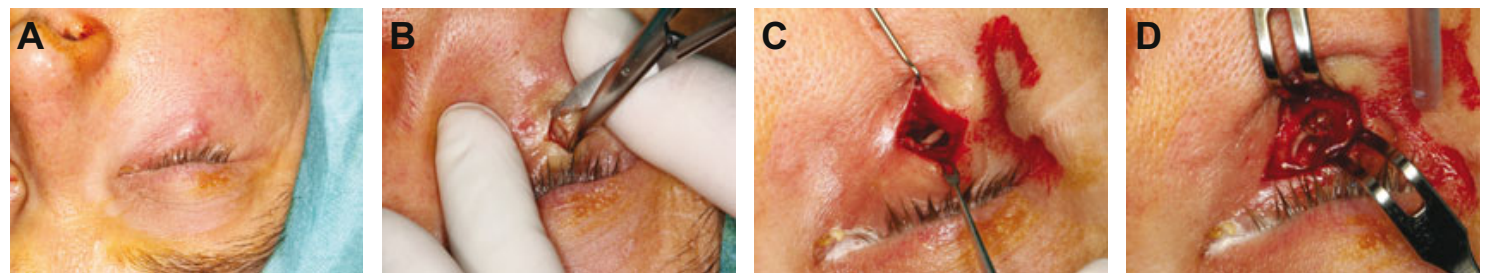
Der Befall menschlichen (oder tierischen) Gewebes mit Fliegenlarven oder totem Larvengewebe wird als Myiasis bezeichnet [1]. Diese infektiöse Erkrankung tritt hauptsächlich in tropischen und subtropischen Regionen der Welt auf, wo das Klima feucht und heiß ist. In Europa ist ihr Auftreten sehr selten und zumeist auf Fälle Reisender, die aus o.g. Klimaregionen wiederkehren, begrenzt. Beschrieben sind u.a. Fälle aus Israel und Großbritannien durch zurückkehrende Reisende aus Südamerika [2,3]. Die in unserem Fall ursächliche Fliege *Dermatobia hominis* zählt zur Klasse der Zweiflügler (Diptera) und ist vor allem in Zentral- und Südamerika heimisch. Dort ist sie der häufigste Auslöser einer Myiasis [4]. *Dermatobia hominis* überträgt ihre Eier häufig auf Mosquitos und nutzt diese so als Transport- und Zwischenwirt [5]. Im Rahmen einer Blutmahlzeit werden die Larven auf den Endwirt (häufig der Mensch) übertragen, wo sie sich im umliegenden Gewebe einnisten. Klinisch imponiert eine derbe, rötliche und gelegentlich schmerzhaft Hautläsion. Ein fistelartiger Gang zur Hautoberfläche dient der Larve zur Atmung. Die Therapie besteht in der operativen Entfernung der Larve in-toto.

### Patient und Methode

Es wird der Fall einer 54-jährigen Patientin geschildert, die von einer Urlaubsreise aus Peru zurückkehrte. Die Patientin präsentierte, bereits noch in Peru beginnend, eine erythematöse Papel infraorbital rechts mit zirkulärem Ödem. Nach Heimkehr stellte sich die Patientin zunächst ihrem Hausarzt vor. Da sie sich nicht an einen Biss oder Stich erinnern konnte, erfolgte eine antibiotische Therapie, die jedoch nur eine marginale Besserung herbeiführte und nach Beendigung jener zu einem weiteren Fortschreiten der initialen Symptome führte. Durch sonographische Bildgebung wurde eine raumfordernde Struktur dargestellt und eine operative Freilegung eingeleitet.



**Abb. 1:** Sonographische Darstellung der rechten Infraorbitalregion unserer Patientin in kraniokaudaler Ausrichtung. Der Pfeil deutet auf eine etwa 1cm große rundliche infraorbitale Raumforderung.



**Abb. 2:** Darstellung des rechten infraorbitalen Operationssitus in Allgemeinanästhesie. (A) Deutlich zu erkennen ist die erythematöse Papel mit zirkulärem Ödem unterhalb des rechten Unterlieds. Die Läsion ist derb und gut verschieblich. Es imponiert ein fistelartiger Gang in der Mitte der Papel. (B) Eröffnung der Läsion mit einem horizontalen Hautschnitt und Spreizung des Gewebes mittels Schere. Es wurde darauf geachtet, die raumfordernde Struktur nicht zu verletzen. (C) Mittels Wundhaken vorsichtig eröffnete Kavität. Man erkennt den zum frühen Larvenstadium zählenden Rüssel einer Fliegenlarve. Diese ist bis ins Unterhautfettgewebe eingestiegt. (D) Darstellung der kompletten Larve und Präparation des kompletten Hautareals zur Extraktion und Freilegung der Larve aus dem Hautgewebe.

### Ergebnisse

Nach Durchführung der operativen Wundfreilegung präsentierte sich eine ca. 1cm große Fliegenlarve im Unterhautfettgewebe. Diese wurde zur weiteren Analyse in das Institut für Tropenmedizin des Universitätsklinikums Düsseldorf übergeben. Hier wurde die Larve der Gattung *Dermatobia hominis* zugeschrieben.



**Abb. 3:** Extrahierte, aufbereitete und gesäuberte Fliegenlarve der Gattung *Dermatobia hominis*. (E) Aus dem Operationsgebiet entfernte Fliegenlarve von ca. 1cm Länge. Die Larve lebte noch kurze Zeit nach der Entfernung aus der Infraorbitalregion. (F, G) Gesäuberte Fliegenlarve. Zu erkennen sind sechs zirkuläre Ringe aus dornenartigen Haken im Bereich des Larvenkörpers. Bei genauer Betrachtung sind diese paarweise angeordnet, sodass drei Paare erkennbar werden. (H) Vergrößerung der dornenartigen Haken. Hier ist die intensive Schwarzfärbung der Dornen besonders gut zu erkennen. (I) Darstellung des Larvenrüssels über den die Larve eine Verbindung zur Hautoberfläche behält, um die Atmung zu ermöglichen.

### Diskussion

Wie in diesem Fall zu sehen, lässt sich eine Myiasis von anderen entzündlichen Hautläsionen allein durch die klinische Untersuchung nicht hinreichend unterscheiden. Gerade in unseren Breiten gilt es durch Erhebung einer detaillierten Reiseanamnese wichtige Hinweise auf eine mögliche Myiasis zu erlangen. Dies ist insbesondere deshalb von großer Bedeutung, da etablierte antibiotische Therapieoptionen – wie sie bei entzündlichen Hautläsionen anderer Genese Anwendung finden – bei Myiasis wirkungslos sind, ja sogar den Reifungsprozess der Larve fördern können. Wie bereits von Richter et. al. 2008 postuliert, dient die Sonographie einer möglichen Darstellung von Fliegenlarvenbefall der Gattung *Dermatobia hominis* [6]. Es ist daher als ratsam zu erachten, dass kutane Wundverhältnisse bei Patienten die von Reisen in tropischen und subtropischen Regionen (insbesondere Zentral- und Südamerika) zurückkehren immer auch sonographisch begutachtet werden, sofern ein standardtherapeutisches Vorgehen versagt hat. Therapeutisch gilt die operative Wundrevision als Mittel der Wahl bei Myiasis. 2014 beschrieben Zammarchi et. al. die Möglichkeit durch Bestreichen der Hautläsion mit Vaseline die Larve näher zur Hautoberfläche zu locken, da hierdurch die Luftzufuhr unterbunden wird [7]. In unserem Fall wurde jedoch die einfache operative Entfernung der Larve bevorzugt, um eine mögliche weitere Infektion der Wunde durch topische Substanzen zu vermeiden.

### Literatur

- [1] Lachish, T et. al. (2015): **Myiasis in Travelers**. J Travel Med. 2015 Jul-Aug;22(4):232-6.
- [2] Tamir, J et. al. (2003): **Dermatobia hominis myiasis among travelers returning from South America**. J Am Acad Dermatol. 2003 Apr;48(4):630-2.
- [3] Gordon, P M et. al. (1995): **Cutaneous myiasis due to Dermotobia hominis: a report of six cases**. Br J Dermatol. 1995 May;132(5):811-4.
- [4] Calderaro, A et. al. (2008): **Myiasis of the scalp due to Dermotobia hominis in a traveler returning from Brazil**. Diagn Microbiol Infect Dis. 2008 Apr;60(4):417-8.
- [5] Hohenstein, E J et. al. (2004): **Cutaneous myiasis due to Dermotobia hominis**. Dermatology. 2004;208(3):268-70.
- [6] Richter, J et. al. (2008): **Sonographic detection of subcutaneous fly larvae in human myiasis**. J Clin Ultrasound. 2008 Mar-Apr;36(3):169-73.
- [7] Zammarchi, L et. al. (2014): **Dermatobia hominis: Small Migrants Hidden in Your Skin**. Ann Dermatol. 2014 Oct;26(5):632-5.