

Int Poster J Dent Oral Med 2001, Vol 3 No 4, Poster 95

Funktionelle Aspekte bei der kombiniert kieferorthopädisch-chirurgischen Behandlung skelettaler Dysgnathien nach dem Göttinger Konzept

Sprache: Deutsch

Autoren: Dr. Ulrike Grohmann¹, Prof. Dr. Dietmar Kubein-Meesenburg¹, PD Dr. Rainer Schwestka-Polly¹, Prof. Dr. Dr. Johannes Franz Hönig²

¹Abteilung Kieferorthopädie

²Abteilung Mund-, Kiefer- und Gesichtschirurgie, Georg-August-Universität Göttingen

Datum/Veranstaltung/Ort:

26./27.11.1999

32. Jahrestagung der Arbeitsgemeinschaft für Funktionslehre in der DGZMK
Bad Homburg

Einleitung

Zur kaufunktionellen Verbesserung und Harmonisierung des Profils skelettaler Dysgnathien unter besonderer Berücksichtigung funktioneller Gesichtspunkte hat sich die kombinierte kieferorthopädische - chirurgische Behandlung nach dem Göttinger Konzept, d.h. unter Einstellung und Erhalt der zentrischen Kondylenposition, bewährt.

Methode

Ziel des funktionellen Behandlungskonzeptes ist die ideale biomechanische Zuordnung im artikulären und dentalen Bereich. Dazu werden Modelle schädelbezüglich in einen halbindividuellen Artikulator montiert. Über ein Zentrikregistrat (**IST - Position**), das in seiner Basis aus Kunststoff besteht, wird das Unterkiefermodell zum Oberkiefermodell exakt räumlich eingestellt und fixiert (Abb.1). Anschließend wird im Rahmen einer Modelloperation mit einem speziell dafür entwickelten 3 D - Simulator (Abb.3) millimetergenau die therapeutische Bißlage eingestellt. Diese Einstellung wird dreidimensional auf einen 3 D - Kieferverlagerungssplint sowohl für den Oberkiefer als auch für den Unterkiefer unter Beibehaltung der vertikalen Distanz übertragen (**SOLL - Position**). Um bei Oberkieferverlagerungen ästhetisch beeinträchtigende Oberlippen- Frontzahnrelationen zu vermeiden, wird entsprechend in Abhängigkeit der Verlagerung eine Oberkieferhöhenreduktion durchgeführt und unter Beibehaltung der vertikalen Distanz (VD) in den Splint eingearbeitet (Abb.4). Dadurch bleibt die intraoperative zentrische Kondylenposition gewährleistet (Abb.5 und 6).

Modelloperationen

Unterkieferumstellungsosteotomie:

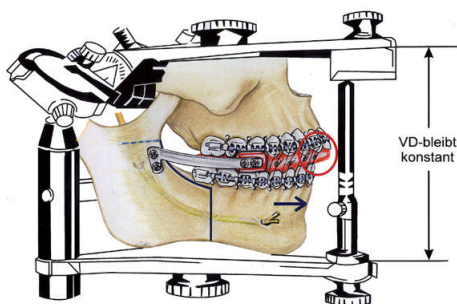


Abb. 1: Schematische Darstellung der Modellooperationsplanung an zentrisch- und schädelbezüglich montierten Ober- und Unterkiefermodellen im Artikulator. Rot dargestellt ist der zentrale Splint, an dem sich ein Balken befindet. Dieser dient zur Befestigung der Positionierungs-Platten, die die Kondylen über den Zentrisplint in ihrer zentrischen Position bei Unterkiefer- bzw. Rückverlagerung temporär fixieren.

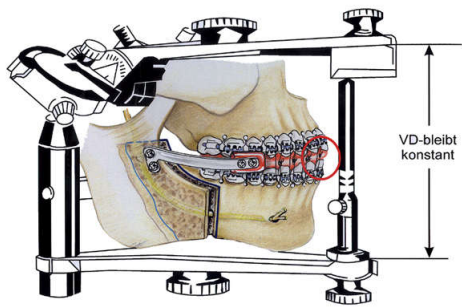


Abb. 2: Zustand nach Vorverlagerung des Unterkiefers im Artikulator. Unter Beibehaltung der vertikalen Distanz (VD) erfolgt bei der Modelloperation die dreidimensionale Unterkieferverlagerung und die Herstellung des intraoperativen Splintes mit Doppelimpressionen (rot), der die entsprechende Verlagerungsstrecke (vordere Einbißreihe) enthält.

Oberkieferumstellungsosteotomie:

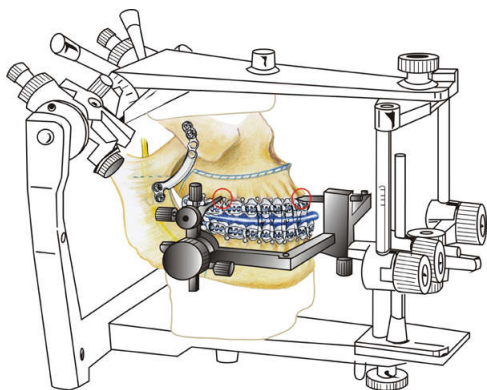


Abb. 3: 3 D - Simulator angebracht am Artikulator. Mittels des Gerätes kann der Oberkieferkomplex dreidimensional metrisch exakt reproduzierbar verlagert werden.

Bimaxilläre Umstellungsosteotomie:

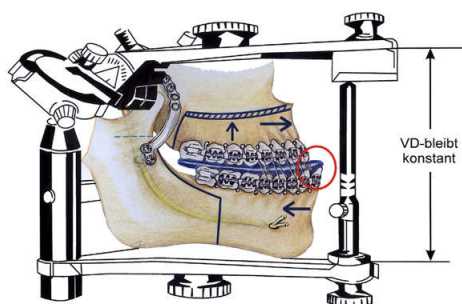


Abb. 4: Schematische Darstellung der Modelloperationsplanung an zentrisch- und schädelbezüglich montierten Ober- und Unterkiefermodellen im Artikulator. Blau dargestellt ist der zentrale Splint. Die intraoperative Kondylenpositionierung erfolgt über Positionierungs-Platten, die bei bimaxillärer Umstellungsosteotomie den Ramus ascendens am Jochbeinkomplex unter Beibehaltung der vertikalen Distanz (VD) bei der dreidimensionalen Oberkieferverlagerung fixieren.

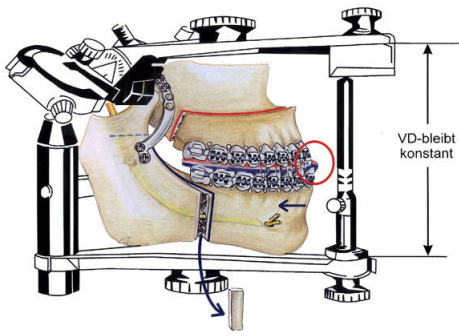


Abb. 5: Schematische Darstellung der Oberkieferhoch- (Oberlippen-Frontzahnrelation) und Oberkieferverlagerung. In den Operationssplint sind die dreidimensionale Verlagerung des Oberkiefers (rot) und die IST - Position des Unterkiefers eingearbeitet.

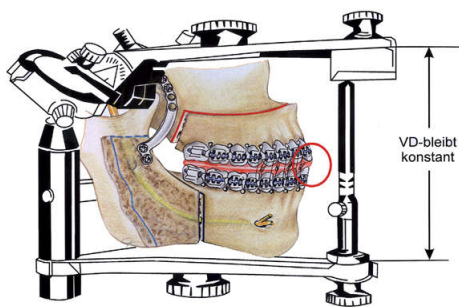


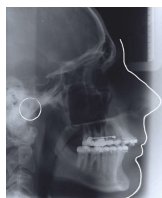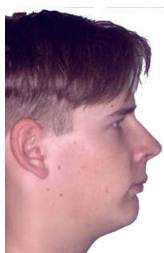Abb. 6: Zustand nach bimaxillärer Umstellungsosteotomie im Artikulator. Unter Beibehaltung der vertikalen Distanz (VD) erfolgt bei der Modelloperation die dreidimensionale Unterkieferverlagerung und Herstellung eines intraoperativen Splints, der die Verlagerungstrecken nach 3 D - Oberkieferverlagerung für die Unterkiefernückverlagerung enthält (rot).

Klinische Beispiele

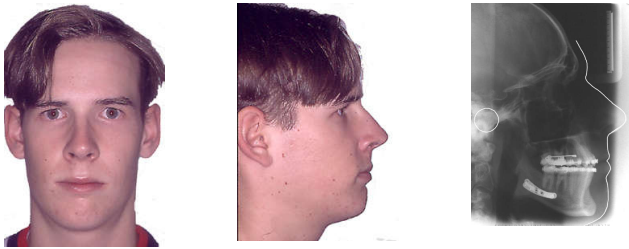Mandibuläre Retrognathie

Bei skelettaler Dysgnathie der Angle Klasse II wird zur Harmonisierung des Gesichtsprofils und zur kaufunktionellen Verbesserung eine **Unterkieferverlagerung** nach beidseitiger retromolarer sagittaler Spaltung nach der Methode nach Hunsuck bei intraoperativer zentrischer Kondylenpositionierung durchgeführt. Im FR-Seitenbild ist die prä- und postoperative zentrische Relation markiert (Kreis).

Befund



präoperativ

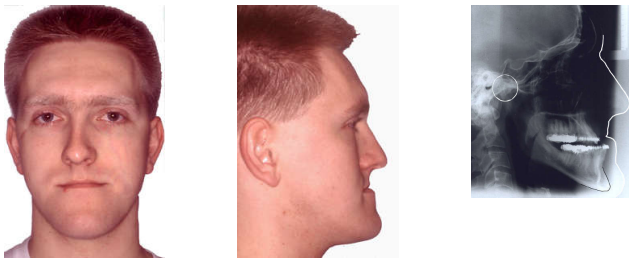

postoperativ

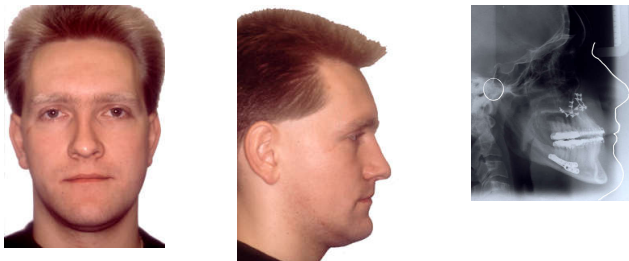Maxilläre Retrognathie

Bei skelettaler Dysgnathie der Angle Klasse III mit sagittalen Diskrepanzen zwischen Ober- und Unterkiefer von mehr als 8 mm, sollte zur Harmonisierung des Gesichtsprofils, eine **bimaxilläre Umstellungsosteotomie** unter Beibehaltung der intraoperativen zentrischen Kondylenpositionierung durchgeführt werden. Dabei werden die Verlagerungsstrecken der Kiefer zueinander im Sinne der Harmonisierung des Gesichtsprofils aufgeteilt. Im FR-Seitenbild ist die prä- und postoperative zentrische Relation markiert (Kreis).

Befund



präoperativ



postoperativ

Schlussfolgerung

Durch die kombiniert kieferorthopädische - chirurgische Behandlung lassen sich skelettale Dysgnathien mit der intraoperativen Positionierungstechnik mittels Operationssplinten nach dem Göttinger Konzept funktionell artikulär und dental korrigieren. Durch dieses technisches Vorgehen, werden die 3 D-Verlagerungen bei zentrischer intraoperativer Kondylenpositionierung über die Splinte exakt reproduzierbar.

Bibliographie

- Hönig F.J.: Maxillomandibuläre Umstellungsosteotomie, Darmstadt, Steinkopff 2001
- Kubein-Meesenburg D., Luhr H.G., Jaeger A., Schwestka-Polly R: Diagnostik der Relation der Kiefergelenke zur Okklusion. Intraoperatives Kontrollverfahren zur Optimierung kieferorthopädisch-chirurgischer Eingriffe in Verbindung mit Plattenosteosynthese. Fortschr Kieferorthop 1987, 48, S. 267-275
- Luhr H.G.: Skelettverlagernde Operationen zur Harmonisierung des Gesichtsprofils - Probleme der stabilen Fixation von Osteotomiesegmenten. In: Pfeifer G. (Hrsg.). Die Ästhetik von Form und Funktion in der Plastischen und Wiederherstellungschirurgie. Berlin: Springer, 1985, S. 87.
- Schwestka-Polly R., Kubein-Meesenburg D., Luhr H.G.: Techniques for achieving three-dimensional positioning of the maxilla applied in conjunction with the Göttingen concept. Int J Adult Orthod Orthognath Surg 1988, Vol 13, No. 3, S. 248-258

Dieses Poster wurde übertragen von Dr. Ulrike Grohmann.

Kontakt-Adresse:

Dr. Ulrike Grohmann

Georg-August-Universität Göttingen
 Zentrum Zahn-,Mund- und Kieferheilkunde
 Abteilung Kieferorthopädie
 Robert-Koch-Str. 40
 37075 Göttingen

Poster Faksimile:

Funktionelle Aspekte bei der kombiniert kieferorthopädisch - chirurgischen Behandlung skelettaler Dysgnathien nach dem Göttinger Konzept

U. Grohmann¹, D. Kubeln-Meesenburg¹, R. Schwestka-Polly¹, J.F. Hönig²

¹ Abt. Kieferorthopädie, ² Abt. Mund-, Kiefer- und Gesichtschirurgie, Georg-August-Universität Göttingen

KLINISCHE BEISPIELE

EINLEITUNG

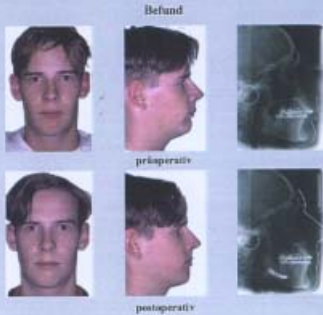Zur kauktionellen Verbesserung und Harmonisierung des Profils skelettaler Dysgnathien unter besonderer Berücksichtigung funktioneller Gesichtspunkte hat sich die kombinierte kieferorthopädisch - chirurgische Behandlung nach dem Göttinger Konzept, d.h. unter Einstellung und Erhalt der zentrischen Kondylenposition, bewährt.

METHODE

Ziel des funktionellen Behandlungskonzeptes ist die ideale biomechanische Zuordnung im artikulären und dentalen Bereich. Dazu werden Modelle schädelbezüglich in einem halbindividuellen Artikulator montiert. Über ein Zentrikregistrat (IST - Position), das in seiner Basis aus Kunststoff besteht, wird das Unterkiefermodell zum Oberkiefermodell exakt räumlich eingestellt und fixiert (Abb.1). Anschließend wird im Rahmen einer Modelloperation mit einem speziell dafür entwickelten 3 D - Simulator (Abb.3) millimetergenau die therapeutische Biliage eingestellt. Diese Einstellung wird dreidimensional auf einen 3 D - Kieferverlagerungssplint sowohl für den Oberkiefer als auch für den Unterkiefer unter Beibehaltung der vertikalen Distanz übertragen (SOLL - Position). Um bei Oberkieferverlagerungen ästhetisch beeinträchtigende Oberlippen- Frontzahnrelationen zu vermeiden, wird entsprechend in Abhängigkeit der Verlagerung eine Oberkieferfrontrückführung durchgeführt und unter Beibehaltung der vertikalen Distanz (VD) in den Splint eingebracht (Abb.4). Dadurch bleibt die intraoperative zentrische Kondylenposition gewährleistet (Abb.5 und 6).

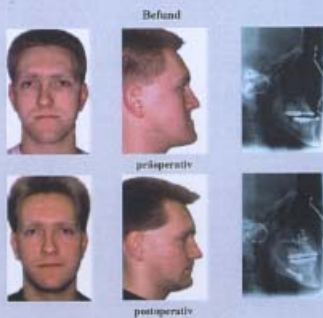Mandibuläre Retrognathie

Bei skelettaler Dysgnathie der Angle Klasse II wird zur Harmonisierung des Gesichtspröfils und zur kauktionellen Verbesserung eine **Unterkieferverlagerung** nach beidseitiger retromolarer Spaltung nach der Methode nach Hunsuck bei intraoperativer zentrischer Kondylenposition durchgeführt. Im FR-Seitenbild ist die prä- und postoperative zentrische Relation markiert (Kreis).



Maxilläre Retrognathie

Bei skelettaler Dysgnathie der Angle Klasse III mit sagittalen Diskrepanzen zwischen Ober- und Unterkiefer von mehr als 8 mm, sollte zur Harmonisierung des Gesichtspröfils, eine **bimaxilläre Umstellungsosteotomie** unter Beibehaltung der intraoperativen Kondylenposition durchgeführt werden. Dabei werden die Verlagerungstrecken der Kiefer zueinander im Sinne der Harmonisierung des Gesichtspröfils aufgeteilt. Im FR-Seitenbild ist die prä- und postoperative zentrische Relation markiert (Kreis).



MODELLOPERATIONEN

Unterkiefer- umstellungsosteotomie:



Abb. 1. Schematische Darstellung der Modelloperation zur zentrisch- und schädelbezüglich rezentrierten Ober- und Unterkieferposition im Artikulator. Für die jeweilige Splint-Positionierung werden die die Positionierungs-Platten, die die Kinetik über den Zentrisch in ihrer jeweiligen Position bei Unterkiefer- bzw. Rückverlagerung festlegen können.

Oberkiefer- umstellungsosteotomie:

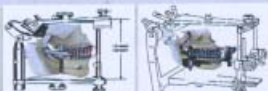


Abb. 2. Zustand nach Vorverlagerung des Unterkiefers im Artikulator. Mittels des Gestirns der Oberkiefermodelle die vertikale Distanz (VD) erhält bei der Modelloperation die dreidimensionale Unterkieferverlagerung und die Herstellung des intraoperativen Splintes mit Doppelkollagen (K) der die vertikale Verlagerungstrecke (K) erhält.

Bimaxilläre Umstellungsosteotomie:

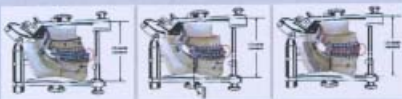


Abb. 3. Schematische Darstellung der Bimaxilläre Umstellungsosteotomie im Artikulator. Mittels des Gestirns der Oberkiefermodelle die vertikale Distanz (VD) erhält bei der Modelloperation die dreidimensionale Unterkieferverlagerung und die Herstellung eines intraoperativen Splintes, der die Verlagerungstrecken nach 3 D - Oberkieferverlagerung ist die Unterkieferverlagerung erhält (K).

SCHLUSSFOLGERUNG

Durch die kombiniert kieferorthopädisch - chirurgische Behandlung lassen sich skelettale Dysgnathien mit der intraoperativen Positionierungstechnik mittels Operationssplinten nach dem Göttinger Konzept funktionell artikular und dental korrigieren. Durch dieses technische Vorgehen, werden die 3 D-Verlagerungen bei zentrischer intraoperativer Kondylenpositionierung über die Splinte exakt reproduzierbar.