

Reza Saeidi Pour, Peter Randelzhofer, Daniel Edelhoff, Otto Prandtner, Caroline Freitas Rafael, Anja Liebermann

Individuelles, wurzelanaloges Hybridimplantat im Frontzahnbereich als innovativer Einzelzahnersatz Ein Fallbericht

INDIZES Wurzelanaloges Implantat, individuelles Implantatdesign, Einzelzahnersatz, Mikrosplatt, Sofortimplantation

Der marginale Knochenverlust um dentale Implantate wird durch mehrere Parameter beeinflusst. Zu diesen zählen u. a. Mikrobewegungen und eine bakterielle Kontamination im Bereich der Mikrosplattspalten im Kontaktbereich zwischen Implantat und Abutment. Weitere wichtige Einflussfaktoren sind die verwendete Implantationstechnik sowie das Implantatdesign, das Implantatmaterial und die Beschaffenheit der Implantatoberfläche. Da das Design bei herkömmlich verwendeten konfektionierten Implantaten stets vorgegeben ist, werden zur Anpassung des Implantatbetts Bohrer verwendet. Während dieser Präparation kann es zur Überhitzung und Traumatisierung des Knochengewebes kommen. Ist zudem das Weich- oder Hartgewebeangebot unzureichend, werden zusätzliche chirurgisch-augmentative Eingriffe notwendig, um herkömmliche Implantate in angemessener Position zu inserieren. Ziel des vorliegenden Fallberichts ist es, ein innovatives minimalinvasives Konzept für den Einzelzahnersatz mit einem patientenindividuellen wurzelanalogen Hybridimplantat in der ästhetischen Zone zu beschreiben. Dieses innovative Konzept beinhaltet die präzise Replikation der Wurzelgeometrie mittels CAD/CAM-Technologie und die 3-D-Erfassung des Zahns bereits vor der Extraktion durch eine Digitale Volumetomografie (DVT). Das Ausmaß der Knochenremodellation nach der Implantatinsertion kann mit dieser Technik verringert werden. Im vorliegenden klinischen Fall wurde ein patientenindividuelles wurzelanaloges Hybridimplantat zum Ersatz eines oberen linken mittleren Schneidezahns unmittelbar nach der Extraktion in die frische Extraktionsalveole inseriert. Das ästhetische und funktionelle Ergebnis in der ästhetisch anspruchsvollen Zone war sehr zufriedenstellend. Individuelle wurzelanaloge dentale Implantate könnten sich in einem eingeschränkten Indikationsbereich zu einer praktikablen Alternative zu den derzeitigen zylindrischen und kegelförmigen Schraubenimplantaten entwickeln. Das neue Konzept vermeidet jeglichen Mikrosplatt zwischen Implantat und Abutment und verringert die Traumatisierung von Weichgewebe und Knochen.

■ Einleitung

Für den Ersatz fehlender Zähne gibt es unterschiedliche Therapieansätze. Die osseointegrierten Implantate nehmen dabei eine bevorzugte Rolle ein, weil sie zufriedenstellende ästhetische und funktionelle Ergebnisse mit hohen Erfolgsraten vereinen¹. Nach jeder Extraktion eines Zahns kommt es in der Extrak-

tionsalveole und den umliegenden Hart- und Weichgeweben zu Umbauprozessen¹⁻⁵. Diese bewirken Veränderungen in diesen Gewebeanteilen, die ihrerseits die Insertion eines Implantats erschweren und

Dieser Beitrag basiert auf einer Übersetzung von Saeidi Pour R et al. Innovative Single-Tooth Replacement with an Individual Root-Analog Hybrid Implant in the Esthetic Zone: Case Report. Int J Oral Maxillofac Implants 2017;32:e153-e160.



Reza Saeidi Pour

Dr. med. dent.
Poliklinik für Zahnärztliche Prothetik, Ludwig-Maximilians-Universität München (LMU), Goethestr. 70 80336 München und Seehofer – Praxis für Zahnmedizin und Kieferorthopädie Widenmayerstr. 7 80538 München

Peter Randelzhofer

Dr. med. dent.
Implantat Competence Centrum, Weinstraße 4 80333 München

Daniel Edelhoff

Prof. Dr. med. dent.
Poliklinik für Zahnärztliche Prothetik, Ludwig-Maximilians-Universität München Goethestr. 70 80336 München

Otto Prandtner

ZTM
Plattform für feinste Dentaltechnologie, Goethestr. 47 80336 München

Caroline Freitas Rafael

PhD, MSc
Institut für Zahnmedizin Universität von Santa Catarina, Florianópolis, Brasilien

Anja Liebermann

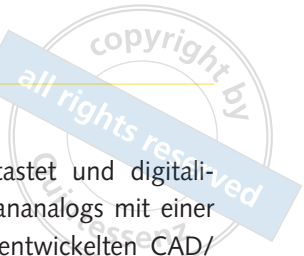Dr. med. dent., M.Sc.
Poliklinik für Zahnärztliche Prothetik, Ludwig-Maximilians-Universität München Goethestr. 70, 80336 München

Korrespondenzadresse

Dr. Anja Liebermann
E-Mail: anja.liebermann@med.uni-muenchen.de

Manuskript

Eingang: 23.01.2017
Annahme: 27.01.2017



das resultierende ästhetische Erscheinungsbild beeinträchtigen können. Um dem entgegenzuwirken und die Umbauprozesse möglichst gering zu halten, ist häufig eine Sofortimplantation indiziert². Die Sofortimplantation verringert zudem die Behandlungszeit, die Zahl der erforderlichen chirurgischen Eingriffe und die Gesamtkosten⁶. Allerdings erfordert die konventionelle Sofortimplantation eine Präparation des Implantatbetts (der Alveole) mit speziellen Bohrern. Die daraus resultierende Traumatisierung des Knochens wird als eine der möglichen Ursachen für frühzeitige Implantatverluste angesehen⁷. Durch das Trauma entsteht nekrotische Knochensubstanz, durch die eine Osseointegration gefährdet werden kann⁷. Darüber hinaus sind die am häufigsten verwendeten Implantate für die (verzögerte oder sofortige) Insertion industriell vorgefertigt. Meist handelt es sich um zylindrische Schraubenimplantate mit einer zirkulären Plattform⁸. Zur Anpassung an die konkrete Knochensituation stehen nur die Parameter Implantatdesign, -länge und -durchmesser zur Verfügung. In klinischen Fällen mit unzureichendem Knochenangebot ist eine Sofortimplantation nicht ohne Weichgewebe- oder Knochenaugmentation (oder deren Kombination) sinnvoll⁸.

Auf der Suche nach Alternativen zur herkömmlichen Vorgehensweise wurde 1969 zum ersten Mal ein wurzelanalogenes Implantat beschrieben⁹, das die Knochen- und Weichgeweberesorption reduzieren sollte. Bei diesem Ansatz wurde auf die Verwendung von Bohrern verzichtet, um die Traumatisierung der Hart- und Weichgewebe möglichst gering zu halten; das Implantat sollte individuell an die Geometrie der Extraktionsalveole angepasst werden⁸⁻¹¹. Die ersten wurzelanalogen Implantate bestanden jedoch aus kalt- oder heißpolymerisierenden Polymethacrylaten (PMMA) und erlaubten nur eine bindegewebige Integration⁹. Aus diesem Grund wurde dieses System jahrelang nicht praktisch weiterverfolgt. Erst 1992 kam man wieder auf ein ähnliches Konzept zurück¹², wobei das Polymermaterial durch Titan ersetzt wurde, und erzielte so eine Osseointegrationsrate von beinahe 88 Prozent¹². Im Anschluss durchgeführte Studien dokumentierten bessere Erfolge mit wurzelanalogen Implantaten und beschrieben neue Anwendungsmöglichkeiten^{8,10,11}.

In der ersten Phase dieser Entwicklung wurde der extrahierte Wurzelanteil nach Auftragen eines

Lacks mit einem Laser abgetastet und digitalisiert. Die Herstellung eines Titananalogs mit einer speziell für diese Applikation entwickelten CAD/CAM-Einheit und die Konditionierung der Titanoberfläche erforderten einen hohen Zeitaufwand. Frühestens einen Tag nach der Exzision wurde die Extraktionsalveole kürettiert und das Wurzelanalog inseriert^{1,13-15}. Später wurde die Extraktionsalveole mit einer hydrophilen Präzisionsabformmasse (Polyether) abgeformt und eingescannt. Die Kombination des Konzepts wurzelanaloger Implantate mit der digitalen Technologie, wie der computergestützten Konstruktion und Fertigung (CAD/CAM) und der Digitalen Volumetomografie (DVT), führt zu Verbesserungen gegenüber der herkömmlichen Methodik, da bereits vor dem Eingriff die Herstellung des individuellen Implantats abgeschlossen und damit die Zeit für den chirurgischen Eingriff auf ein Mindestmaß reduziert werden kann. Die präoperative digitale Replikation der Zahnwurzel durch die Verknüpfung von DICOM- und STL-Daten ermöglicht es, ein Implantat mit nur minimalen Modifikationen in der Extraktionsalveole zu platzieren. Bislang ist dieser neue Ansatz jedoch noch wenig in Publikationen beschrieben oder klinisch umgesetzt worden¹⁶.

Ziel des vorliegenden Fallberichts ist es, ein innovatives Konzept für den Einzelzahnersatz mit einem patientenindividuellen wurzelanalogen Hybridimplantat (PWHI) in der ästhetischen Zone zu beschreiben. Hierzu zählt die präzise Replikation der Wurzelgeometrie durch die CAD/CAM-Technologie (STL-Daten) und die 3-D-Erfassung des Zahns vor der Exzision mittels DVT (DICOM-Daten). Ergänzend zum DVT-Scan werden digitale oder physische Abformungen (PVS) für die Anfertigung des koronalen Implantatanteils benötigt. Nach der Zahnextraktion kann dann der im Vorfeld hergestellte PWHI eingesetzt werden. Das digitale Implantatsystem besteht aus einer individuellen enossalen Titanwurzel, einem darauf gesinterten Zirkoniumdioxidabutment und einer temporären Krone – ebenfalls aus Zirkoniumdioxid –, die das PWHI während des Osseointegrationsprozesses schützt. Diese zuvor in Tierversuchen getestete Technik vereint mehrere Vorteile: minimaler Knochenverlust, Primärstabilität durch die individuelle Wurzelform und eine Sofortimplantation mit einer minimalinvasiven Insertionstechnik¹⁶. Da der aus

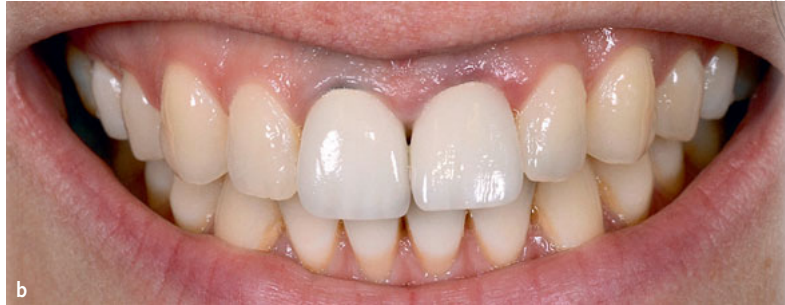
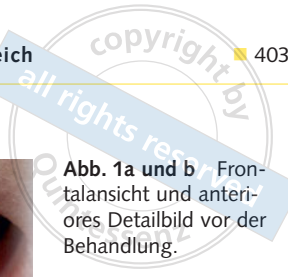
Abb. 1a und b Frontalansicht und anteriores Detailbild vor der Behandlung.

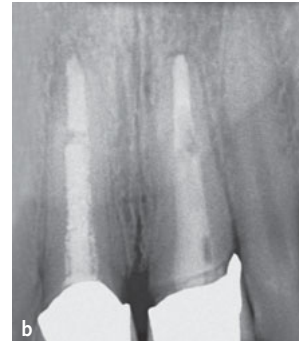
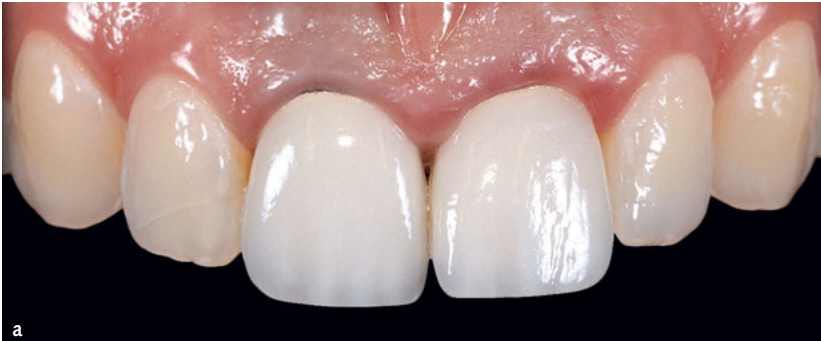
Abb. 2a und b Präoperative intraorale Ansicht des dislozierten Kronenfragments 21.

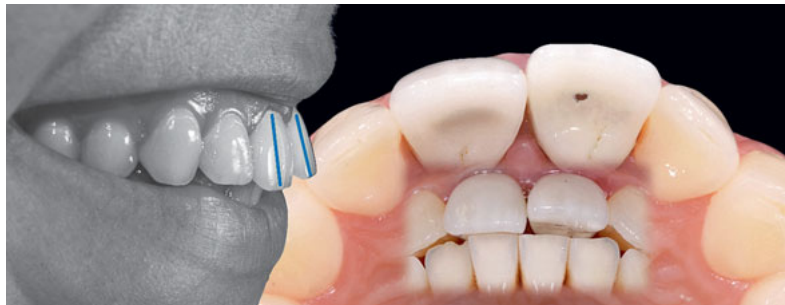

Abb. 3 Fotoanalyse und Behandlungsplanung für die definitive ästhetische Versorgung.

Reintitan bestehende Wurzelanteil des Implantats mit dem Abutment aus Zirkoniumdioxid dicht versintert ist, wird der unerwünschte Mikrospace zwischen Abutment und Implantat umgangen und möglicherweise ein dadurch bedingter Knochenverlust während des Umbauprozesses vermieden¹⁷. Die Architektur der Gingiva wird durch die zahnidentische, girlandenartige Ausformung des Implantats im Zahnhalsbereich optimal unterstützt.

Die detaillierten Schritte zum klinischen Einsatz des Systems sowie die Indikationen und Ergebnisse sollen hier anhand eines klinischen Falls beschrieben werden. Im konkreten Patientenfall wurde ein PWHI präoperativ auf der Grundlage von DICOM-Daten der DVT hergestellt und unmittelbar nach der Extraktion des oberen linken mittleren Schneidezahns inseriert. Das Ergebnis war eine gute ästhetische und funktionelle Versorgung in der ästhetischen Zone.

■ Fallbericht

Eine 35-jährige Frau stellte sich mit anhaltenden Schmerzen aufgrund einer Verletzung an Zahn 21 in der Poliklinik für Zahnärztliche Prothetik der Ludwig-Maximilians-Universität München vor. Sie war zudem mit dem ästhetischen Erscheinungsbild beider metallkeramischer Kronen an den oberen mittleren Schneidezähnen unzufrieden. Zunächst wurde eine eingehende klinische Untersuchung durchgeführt, die eine Neun-Punkte-Analyse der Kiefergelenke (Krogh-Poulsen-Test), eine Analyse der Studienmodelle, eine röntgenologische Untersuchung sowie eine intra- und extraorale Fotodokumentation umfasste (Abb. 1 bis 3).

Nach dem Entfernen der metallkeramischen Kronen an Zahn 11 und 21 wurde eine tiefe Querfraktur des Zahns 21 diagnostiziert (Abb. 4). Die Patientin wurde über den Befund und die Notwendigkeit der

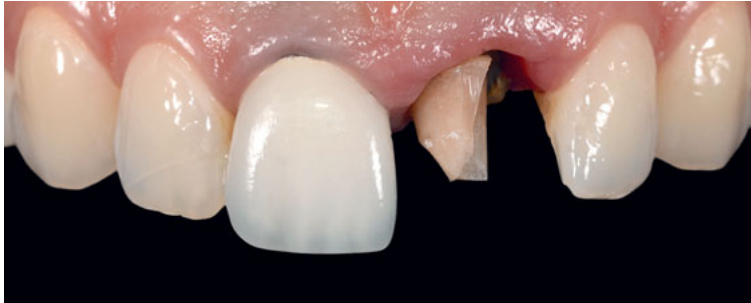

Abb. 4 Nach dem Entfernen der Kronen wurde eine tiefe Querfraktur von Zahn 21 diagnostiziert.




Abb. 5a bis c Reduktion der virtuellen Modellation bukkal um 1,37 mm, 3-D-Darstellung und virtuelle Positionierung des Implantats.

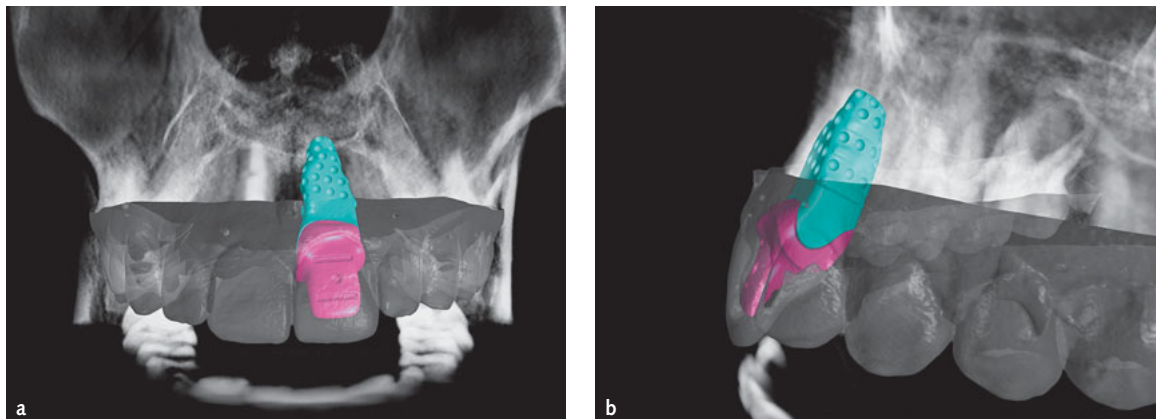


Abb. 6a und b Die Daten der digitalen Abformung entsprechen den dreidimensionalen DVT-Daten.

Extraktion des Zahns 21 aufgeklärt. Zudem wurden alle festsitzenden Therapiemöglichkeiten wie z. B. eine Brücke oder eine implantatgetragene Einzelkrone mit der Patientin besprochen. Nach Abwägung aller Vor- und Nachteile der verschiedenen Behandlungskonzepte entschied sich die Patientin gemeinsam mit dem Behandlungsteam für ein Einzelzahnimplantat. Im Interesse der Erhaltung des Hart- und Weichgewebes fiel die Wahl auf ein PWHI (Replicate Tooth; Natural Dental Implants AG, Berlin). Für das patientenindividuelle Implantatdesign wurden Abformungen beider Kiefer (Alginate Plus; Orbis Dental, Münster) vorgenommen und ein

DVT-Scan durchgeführt. Die DVT-Daten wurden zusammen mit der Abformung (anhand derer die genauen Dimensionen des Implantats bestimmt werden sollten) zum Hersteller Natural Dental Implants AG gesendet. Unter Verwendung der 3-D-Daten der vorliegenden DVT und der digitalen Modelle entwarf dieser ein patientenspezifisches wurzelanalogenes Sofortimplantat.

Die Konstruktion des Implantats sah eine bukkal (um etwa 1,4 mm) reduzierte anatomische Form vor, um in der Alveole eine leichte Augmentation auf der bukkalen Seite zu ermöglichen (Abb. 5 und 6). Das Zirkoniumdioxidabutment wurde hingegen etwas stärker

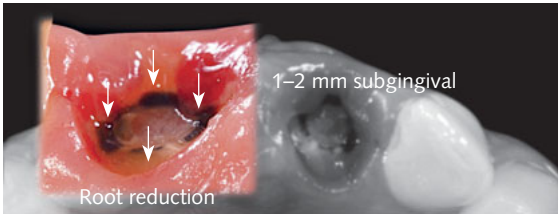


Abb. 7 Subgingivale Reduktion der Zähne um 1 bis 2 mm, um das Gewebe zu erhalten und die Versorgung mit Provisorien zu ermöglichen.

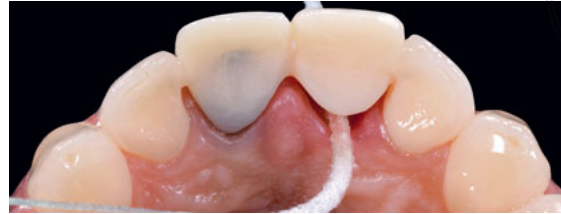

Abb. 8 Die Provisorien für die oberen mittleren Schneidezähne ermöglichen eine optimale Mundhygiene.

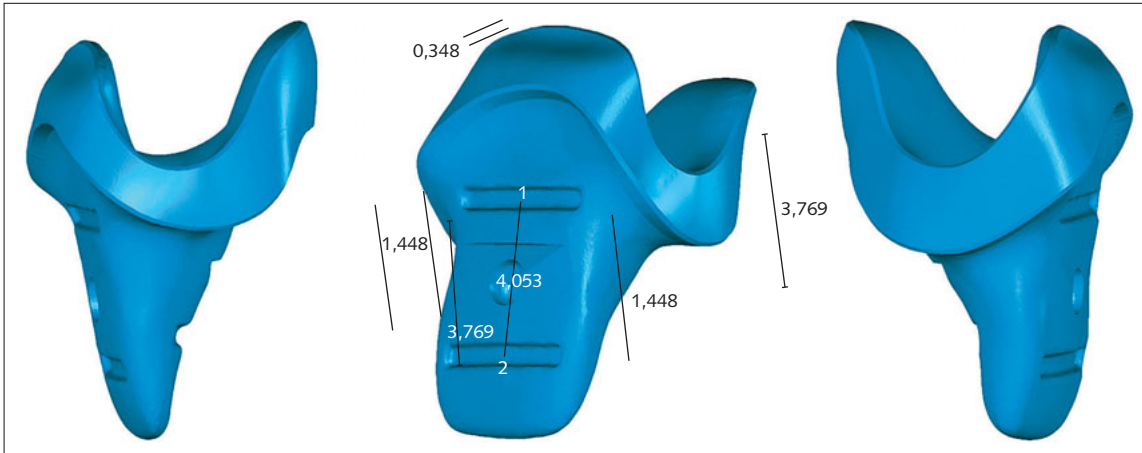


Abb. 9 Ansicht der digital erstellten Abutmentkonstruktion.

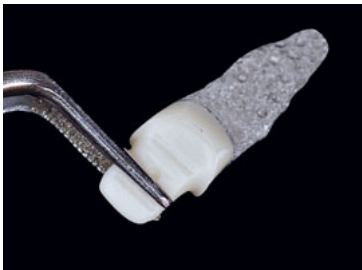

Abb. 10 Das patientenindividuelle wurzelanaloge Hybridimplantat.




Abb. 11a und b Thrombozytenreiches Plasma (PRP) wurde durch Sequestrierung aus Vollblut gewonnen; die Thrombozytenkonzentration wurde durch Dichtegradientenzentrifugation erhöht.

dimensioniert, um im Anschluss an den Heilungsprozess eine girlandenförmige Nachpräparation entsprechend der Gingivaausformung zu ermöglichen. Vor der Extraktion wurde die Wurzel apikal mit einem Diamantbohrer um etwa 2 mm reduziert, um beim Weichgewebe ein Volumenzuwachs zu erzielen (Abb. 7).

Es wurden direkte Provisorien hergestellt (Luxatemp A2; DMG Chemisch-Pharmazeutische Fabrik, Hamburg), die temporär auf dem präparierten Zahn 11 befestigt wurden (Temp-Bond; Kerr, Rastatt). Zusätzlich erfolgte eine adhäsive Befestigung an den lateralen Schneidezähnen (Total Etch + Syntac Classic + Tetric Evo Flow; Ivoclar Vivadent,

Schaan, Liechtenstein) (Abb. 8). Um eine bessere Hygienefähigkeit zu gewährleisten, wurde das Zwischenglied im Sinne eines „ovate pontics“ gestaltet. Abbildung 9 zeigt das digitale Abutmentdesign und Abbildung 10 das patientenindividuelle Hybridimplantat.

■ Implantation

Der Patientin wurde zur Herstellung von thrombozytenreichem Plasma (PRP) eine Vollblutprobe entnommen. Das PRP wurde mit Bio-Oss (Geistlich Biomaterials Vertriebsgesellschaft, Baden-Baden)

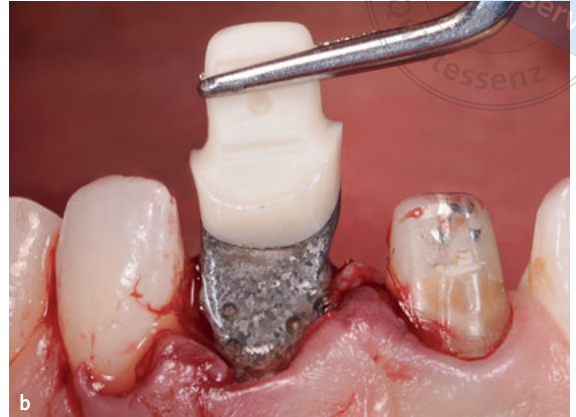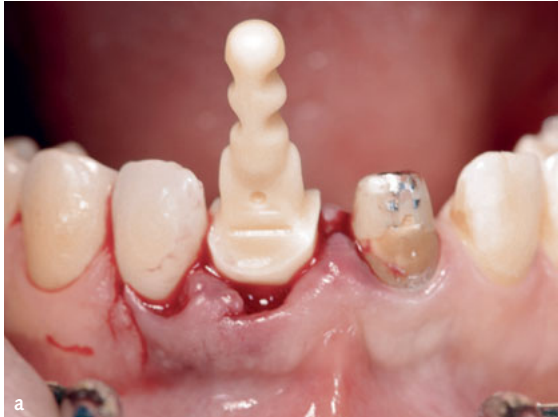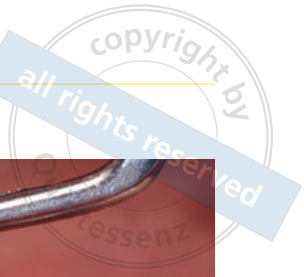


Abb. 12a und b Einprobeanalog des Implantats und Implantatinsertion.

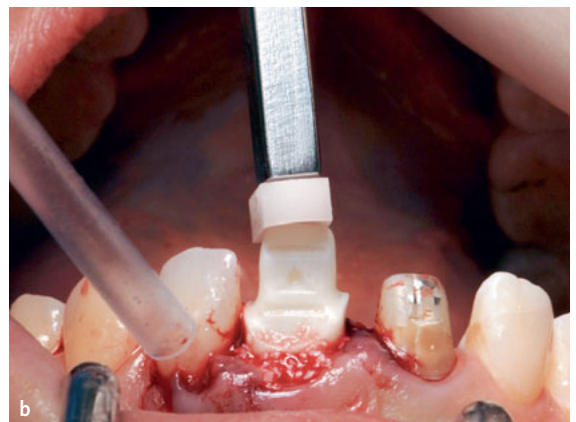
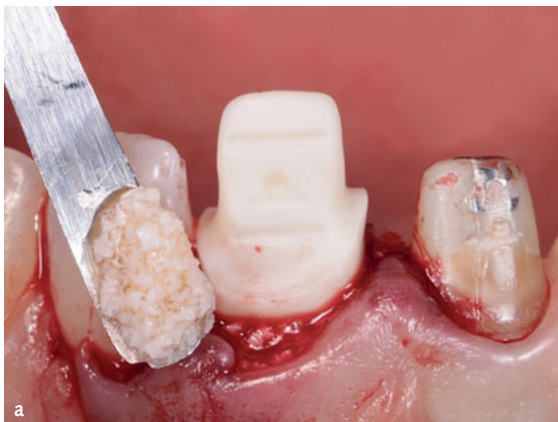

Abb. 13a und b Einbringung von Bio-Oss (Geistlich) während der Insertion des Implantatanalogs.

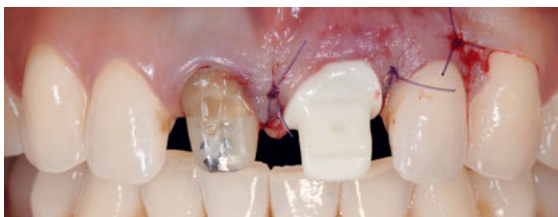

Abb. 14 Ansicht nach der Insertion, ohne prothetische Versorgung.

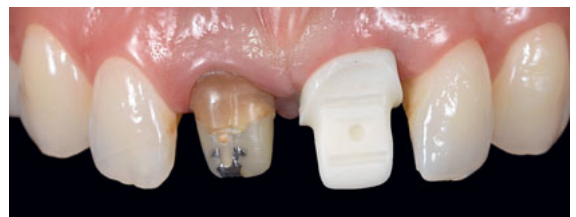


Abb. 15 Ansicht 6 Monate nach der Insertion.

vermischt, um später für eine leichte bukkale Augmentierung zur Verfügung zu stehen (Abb. 11). Die verbliebene Zahnwurzel wurde mit einem zusätzlichen Entlastungsschnitt distal des Zahns 21 atraumatisch extrahiert. Um die Alveole nicht zu überdehnen oder gar zu verletzen, wurde auf die Verwendung eines Elevatoriums verzichtet. Nach gründlicher Kürettage der Alveole wurden Implantatposition und -passform mit einem sterilen, aus Zirkoniumdioxid gefertigten Einprobeanalog (Try-In, Abb. 12a) überprüft, das als Teil des Behandlungsprotokolls zur

Verfügung stand. Im palatinalen Anteil der Alveole wurden kleine Perforationen vorgenommen, um Blutungen zu stimulieren. Das Implantat wurde anschließend unter vorsichtigem Klopfen inseriert. (Abb. 12b). Außerdem erfolgte eine Augmentierung mit Bio-Oss auf der bukkalen Seite zur Stabilisierung der Gewebearchitektur (Abb. 13)¹⁷. Die Entlastungsinzision wurde mit drei Einzelknopfnähten vernäht (Abb. 14). Abbildung 15 zeigt den Heilungszustand der umgebenden Gewebe nach 6 Monaten. Nach erfolgter Implantation wurde ein Röntgenbild der

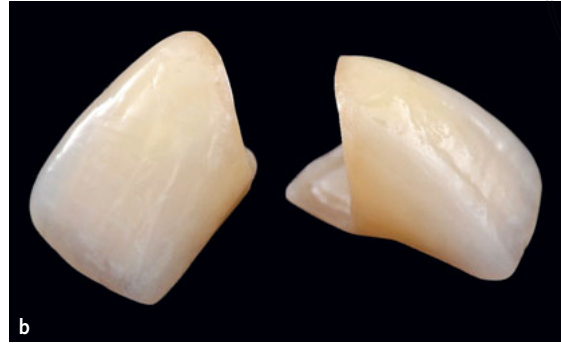
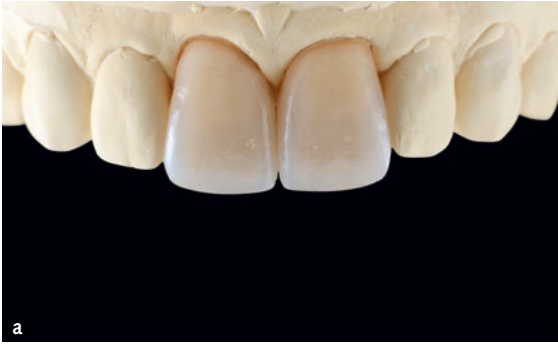
Abb. 16a und b Individuell konturierte Zirkoniumdioxidkronen.

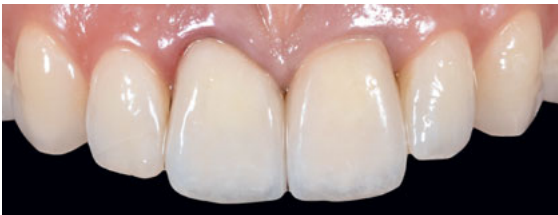

Abb. 17 Ansicht der Oberkieferfront 2 Tage nach Eingliederung der Versorgung.

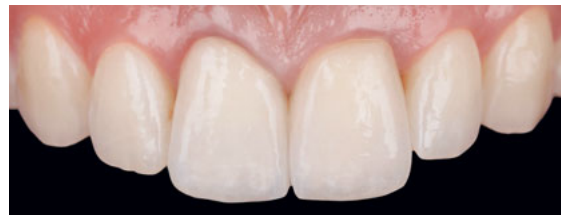

Abb. 18 Ansicht der Oberkieferfront nach 12 Monaten Tragedauer.

postoperativen Situation angefertigt. Die Patientin erhielt Anweisungen zur gründlichen Mundhygiene und zum postoperativen Verhalten. Eine zusätzliche Antibiotikatherapie war nicht indiziert. Bei der Nachuntersuchung nach 24 Stunden, 2 und 4 Wochen zeigte sich eine reizlose Heilung ohne extra- oder intraorale Schwellung.

■ Prothetische Versorgung

Für die Übergangsphase bis zum Abschluss der Osseointegration nach 6 Monaten wurde die vorhandene provisorische Krone auf Zahn 21 intern hohlgelegt, dann intraoral mit Luxatemp (DMG Chemisch-Pharmazeutische Fabrik) unterfüttert und wie beschrieben adhäsiv befestigt. Die Patientin wurde angewiesen, Belastungen der temporären Krone während des Heilungsprozesses zu vermeiden.

Sechs Monate nach der Implantation erfolgte eine zusätzliche chirurgische Kronenverlängerung des Zahns 11, um ein besseres Breiten-Höhen-Verhältnis im oberen Frontzahnbereich zu erreichen. Die Zähne wurden anschließend mit neu angefertigten provisorischen Kronen versorgt, die denen der ersten prothetischen Phase entsprachen und weitere 6 Monate in situ verblieben. Nach der gesamten Einheilphase wurden Präzisionsabformungen

beider Kiefer angefertigt (Impregum Penta; 3M, Seefeld). Die dunkle Verfärbung des Zahnstumpfes 11 konnte mit einem weißen Komposit-Opaker maskiert werden. Anschließend wurden zwei individuell geschichtete Zirkoniumdioxidkronen hergestellt (Lava Classic; 3M; Verblendkeramik CT-CT, Willi Geller Creation, Meiningen) (Abb. 16).

Die Eingliederung der definitiven Kronen erfolgte mit Multilink Automix (Ivoclar Vivadent) nach den genauen Vorgaben des Herstellers (Abb. 17). Die intraorale Ansicht nach 6 Monaten und die Ansicht nach 16 Monaten nach der Implantation zeigten eine zufriedenstellende Ästhetik und Stabilität des umgebenden Hart- und Weichgewebes (Abb. 18). Der Vergleich der Röntgenaufnahme unmittelbar nach der Implantation und nach 12 Monaten dokumentiert die Stabilität des Knochens (Abb. 19). Die abschließend angefertigten Profilbilder zeigten zufriedenstellende ästhetische und funktionelle Ergebnisse (Abb. 20 und 21).

■ Diskussion

Der Wunsch nach einer minimalinvasiven Behandlung und einem optimalen ästhetischen Ergebnis stellt den Behandler beim Ersatz fehlender Zähne

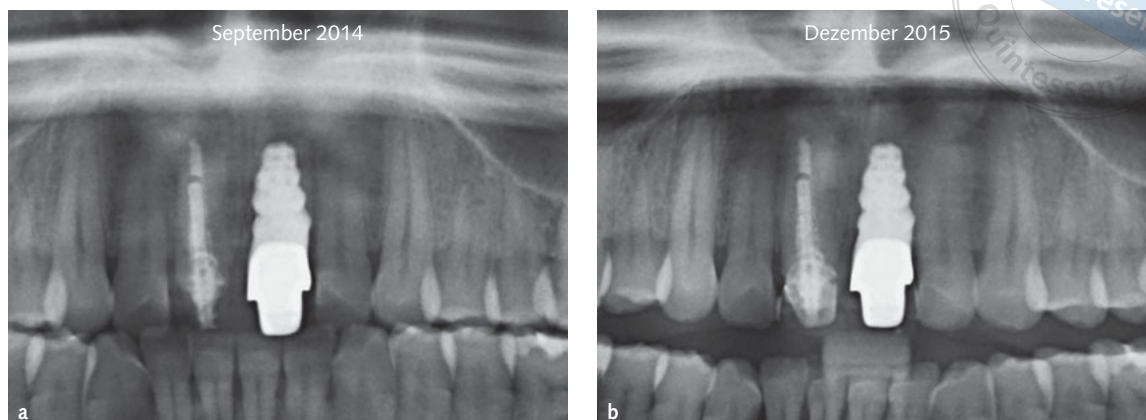


Abb. 19a und b Panorama-Röntgenaufnahme mit Zahn 21 direkt nach der Insertion (a) und nach 12 Monaten in situ (b).

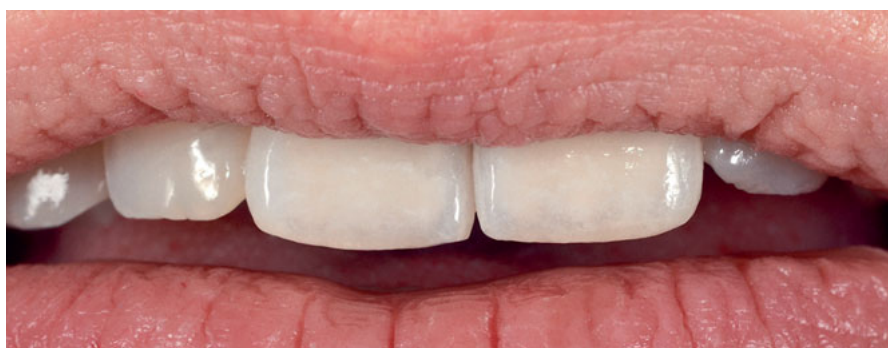

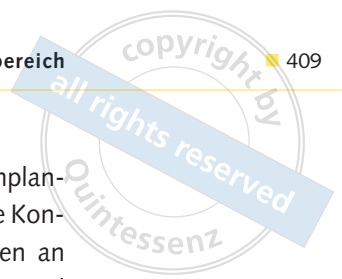
Abb. 20 Lippenbild nach abgeschlossener Behandlung.



Abb. 21a und b Frontalansicht und Lächeln der Patientin nach abgeschlossener Behandlung.

insbesondere in der Oberkieferfront vor zahlreiche Herausforderungen. Auftretende Dimensionsveränderungen nach Zahnextraktionen und deren Folgen bei der implantologischen Behandlung wurden bereits beschrieben^{1,3,4}. Außerdem bestehen bei der Mehrzahl der Patienten erhebliche Ängste vor

chirurgischen Eingriffen. Vor diesem Hintergrund macht es Sinn, die Anzahl der Behandlungstermine und der chirurgischen Eingriffe auf ein Minimum zu reduzieren. Dies gelingt heute durch unterschiedliche Methoden bei der Sofortimplantation. Werden die Erwartungen nicht zufriedenstellend erfüllt,



wird häufig auf einen kompromittierenden Effekt des Implantatdesigns und ein mögliches Implantationstrauma während der Osseointegrationsphase verwiesen. Daher erscheint eine Technik mit wurzelanalogen Implantaten, deren Dimensionen an die entstehende Extraktionsalveole angepasst sind, zunächst ideal^{5,8,9}. Dennoch kamen frühere Studien, die diese Technik unter Verwendung von nicht-metallischen Materialien durchführten, zunächst zu dem Schluss, dass eine Replikation der Wurzelform und Mikroretentionen für die In-vivo-Osseointegration nicht ausreichend waren⁸. Dies führte zu einer Umorientierung in Bezug auf die Materialauswahl, indem polymerbasierte durch titanbasierte Implantatmaterialien ersetzt wurden. Die 2009 modifizierte Technik¹² verwendet ein wurzelanaloges Implantat aus Titan mit Makroretentionen im Interdentalbereich. Die Titanoberfläche wurde durch Abstrahlung und Säureätzung konditioniert, um die Apposition von Knochenzellen zu fördern und die Oberfläche für den Knochen-Implantat-Kontakt zu vergrößern¹². Als nachteilig ist die zeitliche Verzögerung herauszustellen, die durch die lange Herstellungs- und Konditionierungsphase des Wurzelanaloges verursacht wird.

Durch die Verfügbarkeit von DICOM-Daten aus der DVT und die Verknüpfung mit STL-Daten kann heute mithilfe von CAD/CAM-Systemen eine präoperative Herstellung dieser Wurzelanaloge erfolgen. Dies ermöglicht die direkte Insertion innerhalb einer Sitzung. Im vorliegenden Fall wurde ein hybrides Implantat hergestellt, bei dem eine Wurzel aus Titan durch direkte Fusion (Sintertechnik) mit einem Zirkoniumdioxidabutment verbunden ist. Vor der Insertion wurde das Hybridimplantat nach der genauen Wurzelgeometrie angefertigt, wobei der Hersteller nach Rücksprache mit dem Behandlungsteam gewisse Modifikationen bezüglich der Abutmentdimensionen und der bukkalen Extension vornahm. Die Möglichkeit, Behandlungen vorab präzise zu planen und das Implantat- und Abutmentdesign zum Erreichen bestimmter Behandlungsziele zu modifizieren, erhöht die Wahrscheinlichkeit eines guten Ergebnisses. Das zahnärztliche Team kann die Behandlung folglich vorab ohne Hast detailliert planen und gestalten. Der Einsatz dieser neuen Möglichkeit ist bisher einzigartig.

Die Materialien, aus denen das Implantat besteht – Titan und Zirkoniumdioxid – sind bio-

kompatibel und bereits seit Langem für die Implantatherstellung zugelassen¹². Dieses innovative Konzept arbeitet außerdem mit Mikroretentionen an der Implantatoberfläche. Die korundgestrahlte und säuregeätzte Titanoberfläche ist rauer, verbessert die Primärstabilität, ermöglicht eine mechanische Verbindung zu den umliegenden Geweben und fördert so die Knochenbildung^{17–19}. Die Kombination aus Titan und Zirkoniumdioxid liefert hervorragende ästhetische Ergebnisse. Die beiden Materialien werden mit einem speziellen Glaslot zu einem einheitlichen Körper verbunden, wobei der Übergang zwischen Implantat und Abutment abgedichtet wird. Die exakte Passung der künstlichen Zahnwurzel in der Extraktionsalveole sorgt für eine entsprechende Positionierung des Abutments zur Versorgung mit einer individuell angefertigten Krone. Das Zirkoniumdioxidabutment kann mit temporären und definitiven Kronen prothetisch versorgt werden. Die Konstruktion eines einteiligen individuellen Implantats verhindert die üblicherweise auftretenden und kritisch diskutierten Mikrospalten zwischen Implantat und Abutment, wie sie von zweiteiligen Implantaten bekannt sind¹⁷.

Dadurch könnte sich das Risiko von periimplantären, bakteriell bedingten Weichgewebeerkrankungen und Knochenverlusten reduzieren¹⁷. Die stabile Verbindung zwischen Implantat und Abutment minimiert zudem die unerwünschten Mikrobewegungen im Interesse des Knochenerhalts. Zusätzlich begünstigt das Zirkoniumdioxidabutment dank seiner hohen Biokompatibilität und der Verbesserung der Gewebequalität die Weichgewebeeapposition. Es wurde auch eine geringere Plaqueakkumulation des Zirkoniumdioxidabutments in der Literatur beschrieben²⁰. Bei einteiligen Implantaten werden keine Einheilkappen oder separate Abutments verwendet, die später entfernt werden müssen. Diese können für das bindegewebige Attachment ungünstig sein und zu Reizungen und Strukturveränderungen des Gewebes führen.

Zahnärzte müssen allerdings hochauflösende DVT-Daten oder aber hochwertige PVS-Abformungen liefern, um eine präzise Digitalisierung zu ermöglichen. Ausgangsdaten höchster Qualität sind entscheidend für eine genaue Replikation. Ausgehend vom gewünschten ästhetischen Ergebnis muss das Behandlungsteam den genauen Ablauf der



Behandlung im Voraus präzise planen. Zudem ist es wichtig, das mitgelieferte Einprobeanalog aus Zirkoniumdioxid zu verwenden, um den Sitz des künftigen Implantats genau zu überprüfen.

Die Einhaltung dieser präzisen Vorgehensweise, verbunden mit dem innovativen PWHI-Konzept, ermöglicht eine zufriedenstellende zahnärztliche Versorgung im ästhetischen Frontzahngebiet. Bei Nachuntersuchungen zeigt sich ein stabiles Gewebe in der betroffenen Region. Die beschriebene Technik bietet gegenüber dem Vorgehen mit konventionellen Implantaten mehrere Vorteile: Diese sind u. a. weniger Behandlungssitzungen, kein Risiko für Überhitzungsschäden im knöchernen Implantatbett, schmerz- und schwellungsarme Therapie, in der Regel keine notwendige Medikation von Analgetika und Antibiotika und die Möglichkeit, ästhetische Ergebnisse vorab genauer planen zu können. Zudem könnte durch das anatomische Implantat-Abutment-Design die Hygienefähigkeit und Reinigungsmöglichkeit im sulkulären Bereich für den Patienten verbessert werden.

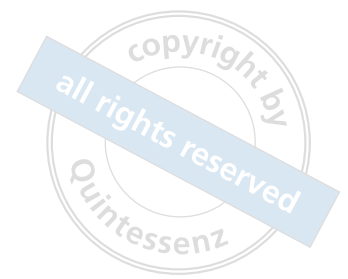Allerdings sind weitere klinische Langzeitstudien mit längeren Beobachtungszeiten erforderlich, um eine endgültige Beurteilung vornehmen zu können.

■ Danksagung

Die Autoren danken Dr. Lynne Opperman für die gründliche Lektüre des Manuskripts.

■ Literatur

- Kohal RJ, Hürzeler MB, Mota LF, Klaus G, Caffesse RG, Strub JR. Custom-made root analogue titanium implants placed into extraction sockets. *Clin Oral Implants Res* 1997;8:386–392.
- Araújo MG, Sukekava F, Wennström JL, Lindhe J. Tissue modeling following implant placement in fresh extraction sockets. *Clin Oral Implants Res* 2006;17:615–624.
- Busenlechner D, Fürhauser R, Haas R, Watzek G, Mailath G, Pommer B. Long-term implant success at the Academy of Oral Implantology: 8-year follow-up and risk factor analysis. *J Periodontal Implant Sci* 2014;44:102–108.
- Clementini M, Rossetti PH, Penarrocha D, Micarelli C, Bonachela WC, Canullo L. Systemic risk factors for peri-implant bone loss: a systematic review and meta-analysis. *Int J Oral Maxillofac Surg* 2014;43:323–334.
- Diz P, Scully C, Sanz M. Dental implants in the medically compromised patient. *J Dent* 2013;41:195–206.
- Passoni BB, Marques de Castro DS, de Araújo MA, de Araújo CD, Piatelli A, Benfatti CA. Influence of immediate/delayed implant placement and implant platform on the peri-implant bone formation. *Clin Oral Implants Res* 2016;5:1–8.
- Branemark PI, Zarb G, Abreksson T. *Tissue-Integrated Prostheses: Osseointegration in Clinical Dentistry*. Chicago: Quintessence Publishing 1985:129–143.
- Ghuneim WA. In situ tooth replica custom implant: rationale, material, and technique. *J Oral Implantol* 2010;36:435–450.
- Hodosh M, Povar M, Shklar G. The dental polymer implant concept. *J Prosthet Dent* 1969;22:371–380.
- Pirker W, Kocher A. Immediate, non-submerged, root-analogue zirconia implant in single tooth replacement. *Int J Oral Maxillofac Surg* 2008;37:293–295.
- Pirker W, Kocher A. Immediate, non-submerged, root-analogue zirconia implants placed into single-rooted extraction sockets: 2-year follow-up of a clinical study. *Int J Oral Maxillofac Surg* 2009;38:1127–1132.
- Lundgren D, Rylander H, Andersson M, Jahansson C, Albrektsson T. Healing of root analogue titanium implants placed in extraction sockets. An experimental study in the beagle dog. *Clin Oral Implants Res* 1992;3:136–144.
- Heydecke G, Kohal R, Gläser R. Optimal esthetics in single-tooth replacement with the Re-Implant system: a case report. *Int J Prosthodont* 1999;12:184–189.
- Kohal RJ, Finke HC, Klaus G. Stability of prototype two-piece zirconia and titanium implants after artificial aging: an in vitro pilot study. *Clin Implant Dent Relat Res* 2009;11:323–329.
- Strub JR, Kohal RJ, Klaus G, Ferrareso F. The Re Implant system for immediate implant placement. *J Esthet Dent* 1997;9:187–196.
- Kontogiorgos ED, Gharpure P, Iheanacho EO, Gonzales CJ, Opperman LA. Preclinical evaluation of a crown splinted custom root shaped implant. *Int J Oral Maxillofac Implants* 2017 [Epub ahead of print].
- Schwary F, Alcoforado G, Nelson K, Schaer A, Taylor T, Beuer F, Strietzel FP. Impact of implant-abutment connection, positioning of the machined collar/microgap, and platform switching on crestal bone level changes. *Camlog Foundation Consensus Report*. *Clin Oral Implants Res* 2014; 25:1301–1303.
- Araújo MG, Linder E, Lindhe J. Bio-Oss collagen in the buccal gap at the immediate implants: a 6-month study in the dog. *Clin Oral Implants Res* 2011;22:1–8.
- Romanos GE, Toh CG, Siar CH, Swaminathan D. Histologic and histomorphometric evaluation of peri-implant bone subjected to immediate loading: an experimental study with Macaca fascicularis. *Int J Oral Maxillofac Implants* 2002;17:44–51.
- Holländer J, Lorenz J, Stübinger S, Hölscher W, Heidemann D, Ghanaati S, Sader R. Zirconia Dental Implants: Investigation of Clinical Parameters, Patient Satisfaction, and Microbial Contamination. *Int J Oral Maxillofac Implants* 2016;31:855–864.



Innovative single-tooth replacement with an individual root-analog hybrid implant in the esthetic zone: A case report

KEYWORDS *Individual root-analog hybrid implant, individual implant design, single tooth replacement, micro-gap, immediate implant placement*

The marginal loss of bone around dental implants is influenced by several parameters. These include for example micro-movements and bacterial contamination of the micro-gaps in the contact area between the implant and the abutment. Other important influencing factors are the implantation technique used as well as the implant design, the implant material and the structure of the implant surface. Since the design is used in conventional implants, drills are used to adjust the implant bed. During this preparation it can lead to overheating and traumatization of the bone tissue. If, in addition, the soft or hard tissue supply is insufficient, additional surgical-augmentative procedures to maintain conventional implants in an appropriate position is necessary. The purpose of the present case report is to provide an innovative minimal invasive concept for a single tooth replacement with a single individual root canal hybrid implant in the esthetic zone. This innovative concept includes the precise replication of the root geometry using CAD/CAM technology and 3-D detection of the tooth already before extraction by digital cone beam tomography (CBCT). The extent of bone remodeling after implant placement can be reduced with this technique. In the present clinical case a single individual root canal hybrid implant was used to replace an upper left middle incisor immediately after extraction. The esthetic and functional result in the esthetically demanding zone was very satisfactory. Individual root-analog dental implants could be a practicable alternative to the current cylindrical and conical develop screw implants. The new concept avoids any microgap between implant and abutment and reduces the trauma of soft tissue and bone.