

S. Haßfeld¹, C. Scheifele²

3D-Diagnostik in der zahnärztlichen Chirurgie

3D-imaging in oral surgery



S. Haßfeld

Einleitung: Die dentale Volumetomographie (DVT) mit ihren neuen Möglichkeiten der räumlichen Bildgebung wird zunehmend als Standard der Bildgebung in der zahnärztlichen Chirurgie dargestellt. Bisher bestehen jedoch bei einhellig positiver Bewertung der diagnostischen Optionen teils diametral gegensätzliche Einschätzungen der Indikationen.

Material und Methode: Der vorliegende Artikel beschreibt auf der Basis der aktuellen relevanten Literatur Technik, Differenzialindikation und klinische Auswirkungen der aktuellen Bildgebungstechniken für die zahnärztliche Chirurgie mit Schwerpunkt DVT.

Ergebnis: Bereits heute zeichnet sich ein breiter Indikationskorridor für die DVT bei dentoalveolären pathologischen Veränderungen, z. B. mit enger Beziehung zu gefährdeten Nachbarstrukturen, bei ausgedehnten entzündlichen Prozessen, Zysten und odontogenen Tumoren, bei Kieferhöhlen-erkrankungen, knöchernen Kiefergelenkerkrankungen und Traumata sowie in der Implantologie ab. Die DVT sollte bei diesen Indikationen immer eingesetzt werden, wenn die konventionelle Diagnostik klinisch und/oder chirurgisch notwendige Bewertungen der Lagebeziehungen nicht zulässt oder Diskrepanzen zwischen klinischem Befund und Röntgenbefund bestehen. Stets ist dabei zu berücksichtigen, dass der erwartete Vorteil für den individuellen Patienten die potenziellen Risiken der Röntgenstrahlung, speziell bei Kindern und jungen Erwachsenen, überwiegen muss.

Schlussfolgerung: Wenn wir die neuen Optionen räumlicher Darstellung in der Bildgebung mit Augenmaß in den benannten Indikationsbereichen nutzen, wird sich bei begrenzter Erhöhung der bevölkerungsbezogenen Strahlendosis aus zahnärztlicher Indikation eine deutliche Verbesserung der Diagnostik in der zahnärztlichen Chirurgie ergeben. (Dtsch Zahnärztl Z 2011, 66: 440–455)

Schlüsselwörter: Bildgebung, zahnärztliche Chirurgie, DVT, CT, MRT

Introduction: Cone-beam computed tomography (CBCT) with its inherent new options of 3D-imaging is considered to become more and more the standard of care in oral surgery with regard to dental imaging. Despite the unanimously positive estimation of the diagnostic value, there is an ongoing discussion on the indications of CBCT imaging.

Material and method: In this article the techniques, differential indications and clinical consequences of the actual imaging methods in oral surgery are discussed based on the recent and pertinent literature.

Results: Even today a broad range of indications for CBCT imaging in dentoalveolar pathologic conditions, e.g. with close relationship to endangered neighbouring structures, extended inflammatory processes, cystic lesions and odontogenic tumors, bony TMJ disorders and traumata as well as implantology is clearly evolving. CBCT imaging should be applied in cases where conventional imaging is not capable of defining the spatial relationships in cases with clinical and/or surgical relevance or where discrepancies between clinical and radiological findings are apparent. A CBCT scan must be justified on an individual basis by demonstrating that the benefit to the patient outweighs the potential risk of the x-ray exposure, especially in the case of children or young adults.

Conclusion: In conclusion, when used under such restrictions, CBCT will continue to offer substantial improvements for dental imaging procedures with regard to oral surgery, going along with a very moderate increase of general radiation dose exposure.

Keywords: imaging, oral surgery, CBCT, CT, MRI

¹ Klinik für Mund-, Kiefer- und Gesichtschirurgie – Plastische Operationen, Klinikum Dortmund gGmbH und Universität Witten/Herdecke

² Sektion Röntgen, Klinik für Mund-, Kiefer- und Gesichtschirurgie – Plastische Operationen (Direktor: Prof. Dr. Dr. R. Schmelzeisen), Universitätsklinikum Freiburg

Peer-reviewed article: eingereicht: 17.04.2011, revidierte Fassung akzeptiert: 01.05.2011

DOI 10.3238/dzz.2011.0440

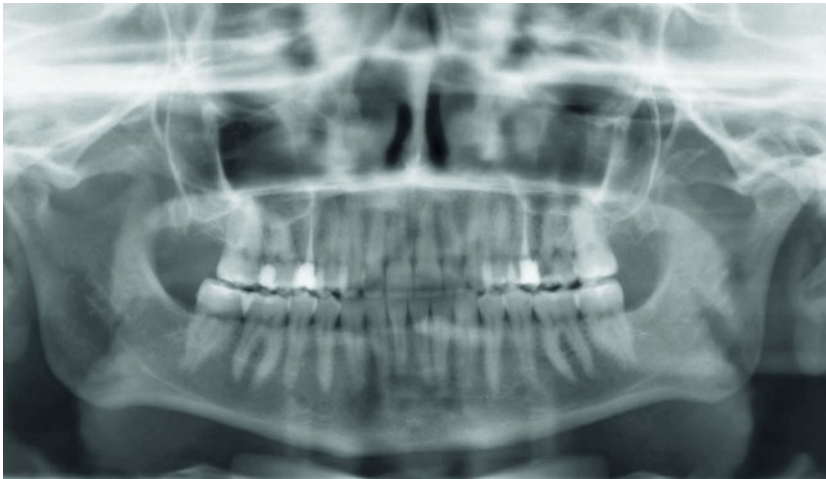

Abbildung 1a Speichelstein im anterioren Mundboden links, durch Verwischungseffekt unklare Verschattung auf der PSA, keine diagnostische Einordnung oder eindeutige Lokalisation möglich.

Figure 1a Sialolith at anterior left floor of the mouth, unclear opacity on panoramic radiography (PR), due to blurring artefacts no diagnostic assessment or distinct localization are possible.

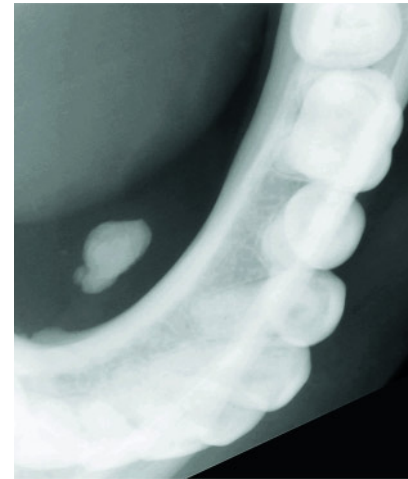


Abbildung 1b Speichelstein im anterioren Mundboden links, Darstellung in der Aufbissaufnahme (Ausschnitt).

Figure 1b Sialolith at anterior left floor of the mouth, depiction on occlusal radiograph (detail).

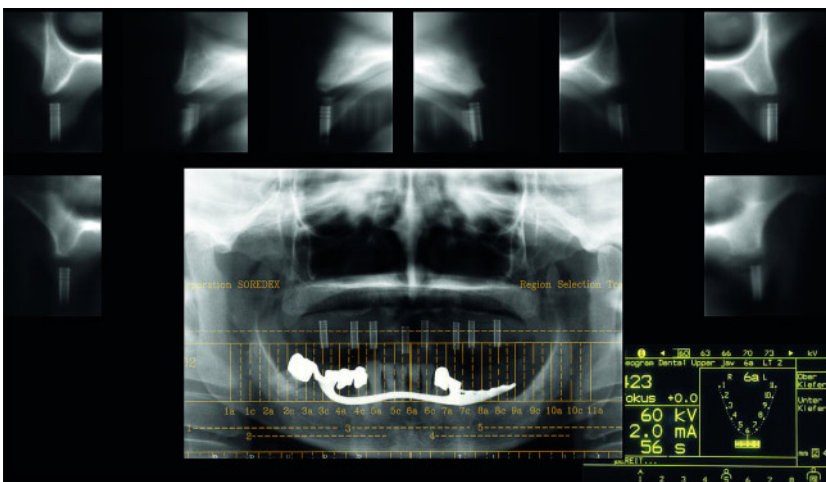


Abbildung 2 Transversale Schichtaufnahmen der Alveolarfortsatzdimension im Oberkiefer (Markierung der geplanten Implantatpositionen durch Schablone mit Bohrhülsen).

Figure 2 Transversal tomograms of the alveolar dimensions of the maxilla (markers at intended implant positions on a drilling template).

1 Einleitung

Röntgenuntersuchungen werden seit vielen Jahrzehnten regelmäßig vor zahnärztlich chirurgischen Eingriffen durchgeführt. Sie sind bei nahezu allen Operationen unabdingbarer Teil der zahnärztlichen Diagnostik. Die Röntgenuntersuchung liefert innerhalb des gesamten diagnostischen Vorgehens einen Einzelbefund, den Röntgenbefund – nicht mehr und nicht weniger. Dieser Befund kann der Diagno-

se sehr nahe kommen, ist manchmal sogar identisch, bleibt aber immer nur ein Teil der gesamten zahnärztlichen Diagnostik [33].

Der Röntgenbefund ist stets auf die konkrete klinische Fragestellung bezogen. Entsprechend legt die Röntgenverordnung (RöV) von 2002 [32] die klinische Fragestellung als rechtfertigende Indikation für Röntgenaufnahmen fest (§ 23 RöV). Hierbei ist stets zu prüfen, ob der gesundheitliche Nutzen der Anwendung ionisierender

Strahlung das Strahlenrisiko überwiegt. Veränderungen, die in der klinischen Fragestellung nicht erfasst waren, weil sie z. B. symptomarm waren, werden als Nebenbefunde bezeichnet. Sie können jedoch von höchster Bedeutung für den Patienten sein. Daher ist es unabdingbar, stets die gesamten röntgenologisch dargestellten Regionen detailliert zu betrachten und zu befunden.

Zunehmend stehen moderne digitale dreidimensionale Bildgebungstechniken auch für die zahnärztliche Routinediagnostik zur Verfügung. Dies erfordert teils hohe Investitionen, erhöhten Aufwand bei der Ausbildung und dem diagnostischen Prozess selbst und häufig auch eine höhere Strahlendosis gegenüber der bisher traditionell mit sehr niedrigen Strahlendosen verbundenen zahnärztlichen Bildgebung. Andererseits werden ein deutlicher Fortschritt in der Erkennung und Beurteilung pathologischer Prozesse im Kieferbereich und eine damit verbundene Therapieoptimierung postuliert.

Dies soll Anlass sein, die neuen 3D-Techniken kritisch zu bewerten und ihre Relevanz für die zahnärztlich chirurgische Diagnostik aufzuzeigen. Hierbei wird insbesondere die inzwischen, insbesondere von den medizintechnischen Anbietern, breit propagierte DVT-Technik analysiert und bewertet.

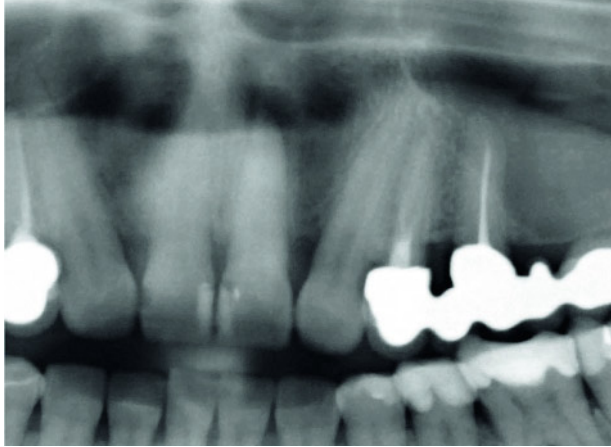


Abbildung 3a Unklarer Verdacht auf Osteolyse apikal 21 in der PSA (Ausschnitt). Auch apikal 11 Transluzenz durch fehlenden Subtraktionseffekt der Zunge sowie Überlagerung von Wirbelsäulenstrukturen.

Figure 3a Suspected apical osteolysis at tooth 21 on PR (detail). Apical translucency also at 11 caused by wrong tongue position and superimposition of the structures of the spine.

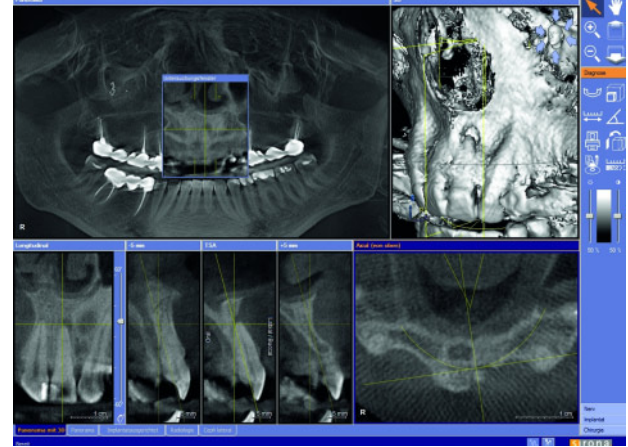


Abbildung 3b Detailreiche räumliche Darstellung der Situation im DVT, apikale Osteolyse 21 bestätigt sich, 11 erweist sich als unauffällig.
Figure 3b Detailed spatial depiction of the findings with CBCT, apical osteolysis 21 confirmed, 11 without pathological finding.

2 Prinzipien und Techniken der bildgebenden Diagnostik in der zahnärztlichen Chirurgie

Der komplexe Untersuchungsablauf der bildgebenden Diagnostik setzt sich aus folgenden Teilschritten zusammen [33]:

- klinische Untersuchung (rechtfertigende Indikation und Festlegung der geeigneten Technik)
- Vorbereitung des Patienten (Voraussetzung für technisch korrekte Aufnahmen)
- Erzeugung des Strahlenbilds (digital oder analog)
- Aufzeichnung des Strahlenbilds (digital oder analog)
- Betrachtung (Monitor, Film)
- Auswertung, Röntgenbefund (Nebenbefunde)

Die aktuelle Röntgendiagnostik im Bereich der zahnärztlichen Chirurgie basiert auf einem abgestuften Konzept. Es stehen

- Basisuntersuchungen zur Übersichtsdarstellung (wie Panoramaschichtaufnahme [PSA] und Zahnfilme),
- befundbezogene Untersuchungen zur gezielten Abklärung eines Befunds (wie beispielweise Okklusalaufnahme, transversale Schichtaufnahme oder DVT) und
- weiterführende Untersuchungen (wie CT und MRT; Überweisungen erforder-

lich, da es sich um Untersuchungen außerhalb der zahnmedizinischen Fachkunde handelt) zur Verfügung.

2.1 Konventionelle Röntgentechniken

Die grundlegende Information wird in der Regel durch die Basisuntersuchung erbracht. Die sich dann nicht eindeutig darstellenden Veränderungen werden – befundbezogen – weiter abgeklärt. Auch Diskrepanzen zwischen klinischem Befund und Röntgenbefund der Basisuntersuchungen können Indikationen für eine weitere röntgenologische Abklärung sein.

Obwohl seit vielen Jahren mit Computertomographie und Magnetresonanztomographie und seit über einem Jahrzehnt mit der digitalen dentalen Volumentomographie adäquate Möglichkeiten zur dreidimensionalen Diagnostik in unserem Fachgebiet zur Verfügung stehen, werden in der täglichen zahnärztlichen Routine Röntgenaufnahmen noch nahezu ausschließlich zweidimensional angefertigt. Dies liegt zum einen am Kostenaufwand und an der höheren Strahlenbelastung dreidimensionaler Techniken, zum anderen aber sicherlich auch daran, dass wir mit der langjährig praktizierten zweidimensionalen Diagnostik vertraut sind und zunächst

ungen von unseren „Gewohnheiten“ abweichen. Hohe zusätzliche Investitionskosten, noch nicht in der Breite vorhandene flächendeckende Verfügbarkeit und der zusätzliche logistische und organisatorische Aufwand begrenzen ebenfalls den Einsatz der dreidimensionalen Bildgebung. Daneben führt auch die fehlende Re-Finanzierung (DVT) durch die gesetzlichen Krankenversicherungssysteme zu Begrenzungen der Anwendung [13].

In der allgemeinen Radiologie hingegen wird seit Jahren routinemäßig mit dreidimensionalen Techniken (CT und MRT) gearbeitet. Bei komplexeren Fragestellungen ist die Schnittbilddiagnostik in der Radiologie zum Standard geworden.

Auch eine Reihe lange bekannter herkömmlicher Techniken sind für die räumliche Beurteilung in der Röntgendiagnostik geeignet [33]. Bereits die Okklusalaufnahme kann, insbesondere im Unterkieferbereich, im Zusammenhang beispielsweise mit der Panoramaschichtaufnahme, dem Anspruch einer räumlichen Darstellung gerecht werden und bei der Erfassung von tumorartigen Veränderungen, in der Traumatologie (Fragmentdislokationen), bei Zahnverlagerungen und Fremdkörperlokalisationen gute Dienste leisten (Abb. 1). Die Aufnahme besitzt eine hohe Zeichenschärfe (keine Film-Folien-Kombination, kein

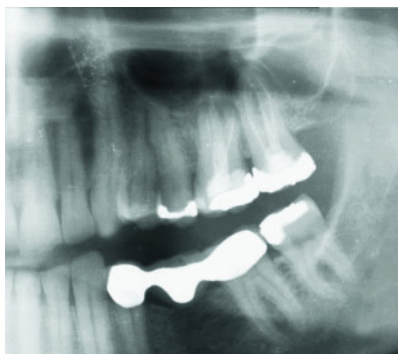


Abbildung 4a Verdacht auf apikale Osteolyse 26 und 27 mit Zystenbildung 27, basal verschattete Kieferhöhle links in der PSA (Ausschnitt).

Figure 4a Suspected apical osteolysis at teeth 26 and 27 with radicular cyst 27, basal opacification of the left maxillary sinus on PR (detail).

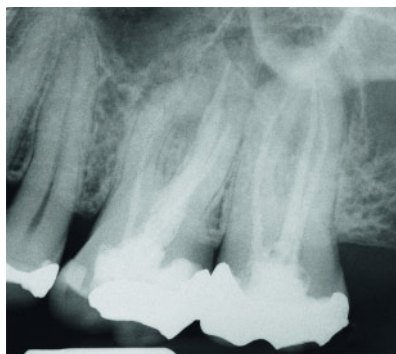

Abbildung 4b Zahnfilm der Region.
Figure 4b Dental film of the region.

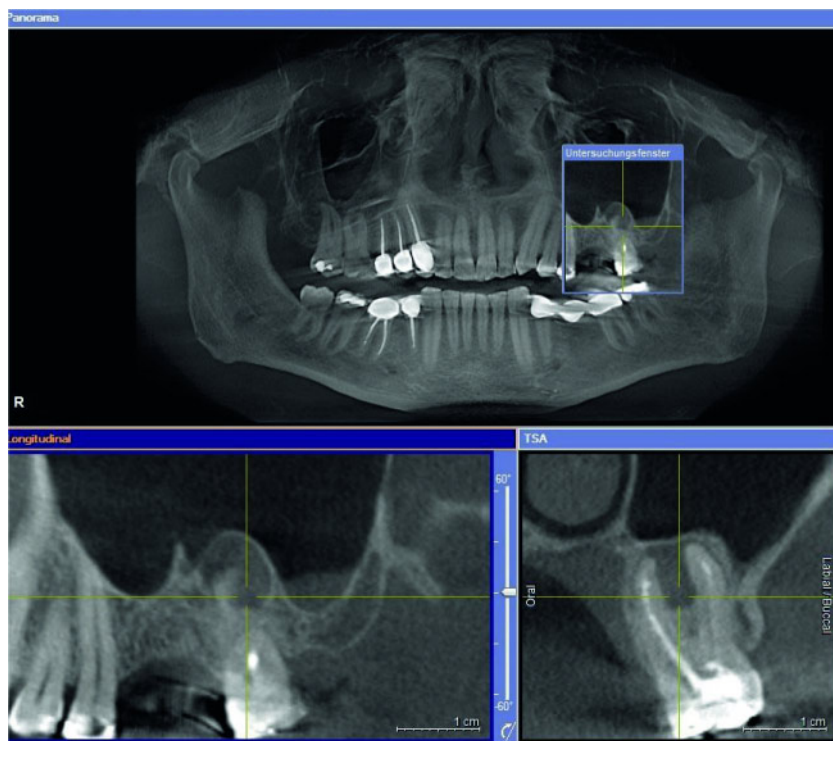


Abbildung 4c DVT der Region mit exakter räumlicher Darstellung der zystischen Struktur bis weit nach interradikulär 27 reichend und Beurteilungsmöglichkeit der Kieferhöhle mit lediglich basaler Verschattung dorsal der zystischen Läsion 27.

Figure 4c CBCT of the region with detailed spatial depiction of the cystic process extending into the interradicular region of 27 and of the maxillary sinus with basal opacification dorsal of the cystic lesion 27.

Schichtverfahren). Ganz im Schatten der digitalen dentalen Volumentomographie ist in den letzten Jahren auch die transversale Schichtaufnahme (TSA) erheblich weiterentwickelt worden. Durch veränderte exakte Einstell-

bedingungen und geringe Schichtdicke ist sie eine sehr gute Alternative – nicht nur aus Kostengründen, sondern auch qualitativ – für die räumliche Darstellung im Ober- und Unterkiefer geworden (Abb. 2).

2.2 Computertomographie (CT)

Die von *Cormack* und *Hounsfield* Ende der 60er Jahre entwickelte und Anfang der 70er Jahre in die klinische Diagnostik eingeführte Computertomographie erlaubte erstmals eine – zumindest theoretisch – völlig überlagerungsfreie dreidimensionale Diagnostik durch schichtweise Darstellung des gesamten Untersuchungsvolumens und eine differenzierte Darstellung von Hart- und Weichgewebe im Kiefer- und Gesichtsbereich. Die neueste Generation von Multislice-CT-Systemen mit 128 (und mehr) Detektorreihen erstellt heute innerhalb weniger Sekunden Darstellungen des Kiefer- und Gesichtsbereichs mit Submillimeter-Auflösung bis zu 0,25 mm isotropisch, also identisch in allen drei Raumrichtungen.

Mögliche Indikationen zur CT in der zahnärztlichen Chirurgie sehen wir bei besonderer Bedeutung der räumlichen Darstellung und bei komplexen Fragestellungen im Rahmen von:

- ausgeprägten dentoalveolären pathologischen Veränderungen (z. B. Zysten, parodontale und periapikale Läsionen), Form und Lageanomalien von Zähnen und deren Relation zu Nachbarstrukturen (Zahnwurzeln, Kiefer- und Nasenhöhle, Nervenverläufe)
- odontogenen Tumoren, Knochenpathologie und -strukturanomalien insbesondere bei Ostitis, Osteomyelitis und Osteoporose
- Kieferhöhlenerkrankungen
- knöchernen Kiefergelenkerkrankungen
- Zahn- und Kiefer-Traumatologie
- implantologischer Planung, Verlaufskontrolle und Komplikationsdiagnostik
- Diagnostik und Operationsplanung bei ausgeprägten Fehlbildungen
- malignen Tumoren

2.3 Magnetresonanztomographie (MRT)

Die Magnetresonanztomographie (MRT) wurde bislang vorwiegend als ein bildgebendes Verfahren betrachtet, das in Ergänzung des CT eine hervorragende Darstellung weichgeweblicher Strukturen wie Diskus, bilaminäre Zone, Muskulatur und Ligamente bei Arthropathien erlaubt. Weitere Anwendungsgebiete im Bereich der zahnärztlichen

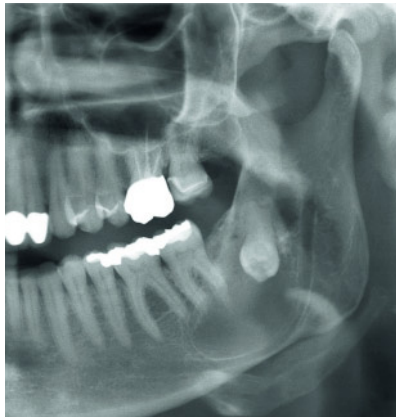

Abbildung 5a Ausgedehnte folliculäre Zyste der linken Kieferwinkelregion in der PSA (Ausschnitt).

Figure 5a Extended follicular cyst of the mandibular angle on PR (detail).

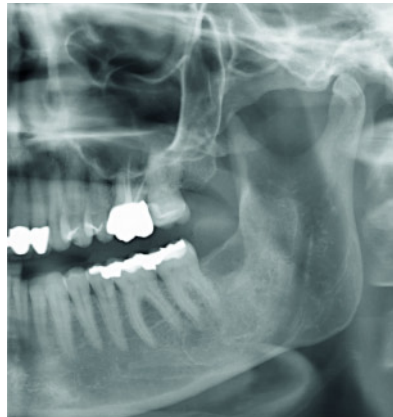

Abbildung 5c Kontrolle 6 Monate nach Zystektomie und Füllung mit autologer Beckenspongiosa (Ausschnitt PSA).

Figure 5c Control 6 months after cystectomy and filling with autologous pelvic spongiosa graft (PR detail).

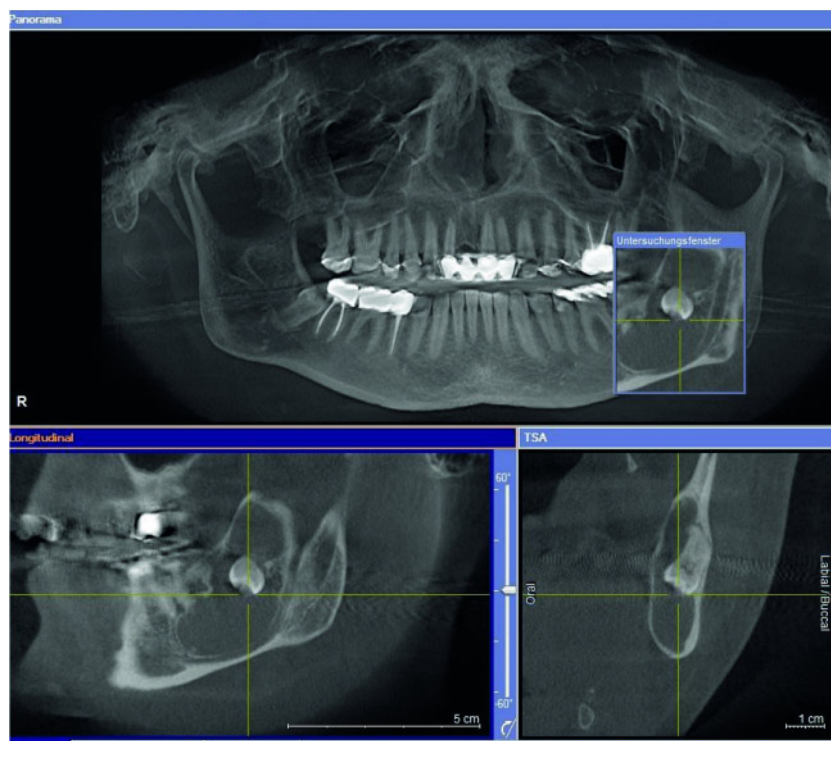


Abbildung 5b Räumliche Darstellung der Läsion im DVT.

Figure 5b Spatial depiction of the lesion on CBCT.

Chirurgie sind unklare Entzündungsprozesse und Raumforderungen vor allem im Weichgewebsbereich, wenn über die vorgeschalteten bildgebenden Verfahren (Projektionsaufnahmen, PSA, DVT) und ggfs. Sonographie hier keine endgültige Diagnose zu stellen ist. Im Bereich der Grundlagenforschung entstehende Arbeiten lassen es heute denk-

bar erscheinen, dass in näherer Zukunft mit dem Einsatz der MRT auch bei der Diagnostik von hartgeweblichen Veränderungen gerechnet werden kann. Diese Verwendung wird heute in der pädiatrischen Radiologie bereits regelmäßig angestrebt, weil die MRT bekanntlich ohne ionisierende Strahlung auskommt. Soll aus der zahnärztlichen

Praxis eine Überweisung zu einem MRT z. B. der Kiefergelenke erfolgen, ist es angezeigt, vorher mit der entsprechenden radiologischen Praxis abzuklären, ob die für die entsprechende Region notwendigen Spezialspulen auch vorgehalten werden. Gleichzeitig kann bei dieser Gelegenheit abgeklärt werden, wie das Untersuchungsprotokoll genau ablaufen soll und ob Ausschlusskriterien für eine MRT wie Herzschrittmacher oder Cochlea-Implantate vorliegen. Häufig besteht auch die Möglichkeit, mittels ultraschneller Sequenzen eine Darstellung der Kiefergelenke in Funktion, d. h. vollständiger Öffnungs- und Schließbewegung zu erhalten.

2.4 Dentale Volumentomographie (DVT)

Seit über 10 Jahren steht mit der DVT ein neues Darstellungsverfahren zur Verfügung, das im Hinblick auf die Diagnostik im Mund-, Kiefer- und Gesichtsbereich prinzipiell die gleichen dreidimensionalen Darstellungsoptionen wie die Computertomographie bietet, jedoch bezüglich der Strahlenbelastung des Patienten Vorteile aufweist und mit den Anschaffungskosten deutlich unter den bisher bekannten dreidimensionalen diagnostischen Verfahren liegt. Als Indikationsbereiche dieser neuen Röntgentechnik finden sich in der Literatur [10, 15] u. a. die Fremdkörperlokalisation, die Traumatologie, die knöchernen Kiefergelenkserkrankungen, die Diagnostik von Tumoren und anderen ausgedehnten pathologischen Veränderungen im Kieferbereich, die Diagnostik knöcherner Veränderungen bei Fehlbildungen und die dentale Implantologie.

Die Gerätetechnik basiert auf dem Konusstrahl-Verfahren (Cone Beam), bei dem im Gegensatz zur herkömmlichen Computertomographie das zu detektierende Volumen durch eine einmalige Rotation der Röhren-Detektoreinheit (je nach Gerät zwischen 200 und 360 Umlauf) um den sich nicht bewegenden (liegenden, sitzenden oder stehenden) Patienten mit einem kegelförmigen Röntgenstrahlbündel erfasst wird. Bei der DVT-Technik wird also im Gegensatz zur CT-Technik mit einer einzigen Drehung der Aufnahme- und Detektoreinheit um den nicht bewegten Patienten ein komplettes Volumen aufgezeichnet. Aus dem entstehenden

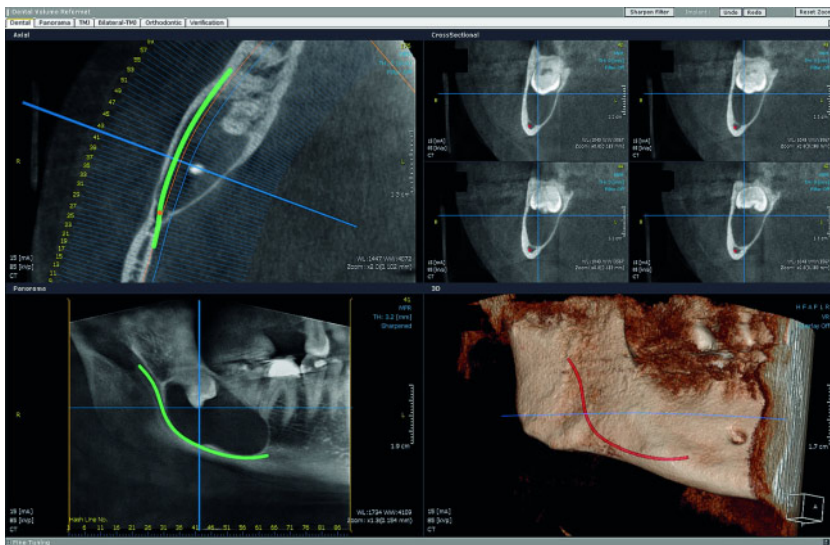


Abbildung 6 DVT einer follikulären Zyste im rechten Unterkiefer mit Markierung des Mandibularkanals.

Figure 6 CBCT of a follicular cyst of the right lower jaw angle with marking of the mandibular canal.

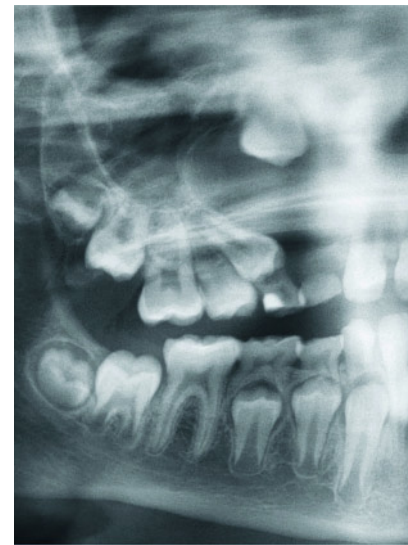

Abbildung 7a Hoch verlagertes Zahn 13 mit follikulärer Zyste (Ausschnitt PSA).

Figure 7a Highly translocated upper right canine with follicular cyst (PR detail).

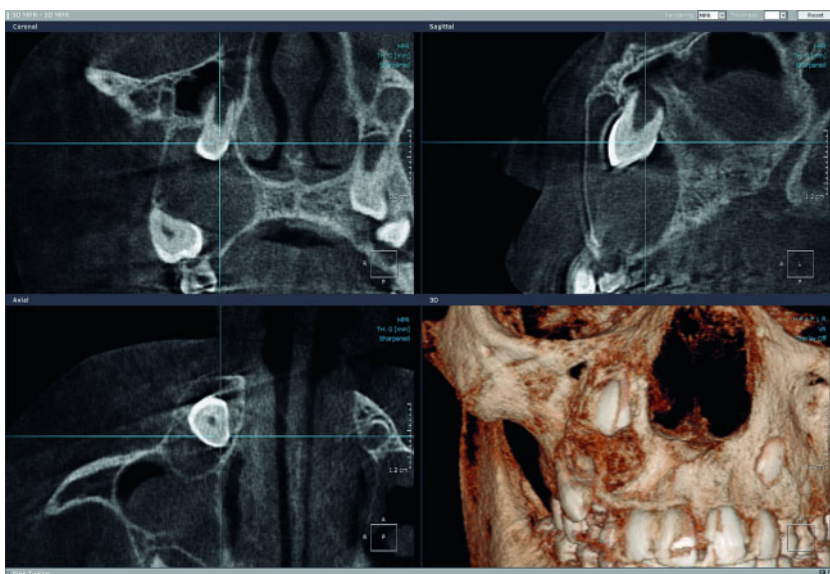


Abbildung 7b Exakte räumliche Darstellung von Zahnverlagerung und Ausmaß der zystischen Läsion im DVT.

Figure 7b Exact spatial depiction of tooth dislocation and extension of the cystic lesion in CBCT.

Rohdatensatz können dann alle gewünschten Schnittbilder und auch dreidimensionale Rekonstruktionen errechnet werden. *Molteni* [21] weist zu Recht darauf hin, dass es sich bei der dentalen Volumentomographie, die im internationalen Sprachgebrauch Konusstrahl-Computertomographie (CBCT, Cone-Beam Computed Tomography) genannt wird, eigentlich nicht um eine Tomo-

graphie handelt. Im Gegensatz zum klassischen CT werden nicht primär tomographische Schichten erzeugt, die dann zu einem dreidimensionalen Datensatz verbunden werden, sondern klassische radiologische Projektionen werden auf einer Kreisbahn erstellt und anschließend direkt in einen volumetrischen oder 3D-Datensatz integriert. Anschließend werden sekundär axiale und

beliebige andere Schichten aus dem Volumendatensatz erzeugt. Die Aufnahmevolumina variieren bei den in Europa verfügbaren Geräten zwischen ca. $5 \times 5 \times 5 \text{ cm}^3$ und über $20 \times 20 \times 20 \text{ cm}^3$. Die in allen Raumachsen identische räumliche Auflösung (isotrope Voxel) liegt je nach Gerät zwischen 0,1 und 0,4 mm. Es sind präzise Vermessungen (z. B. für die Planung vor dentaler Implantation) mit einem Fehler im Bereich von 1 % möglich. Konstruktionsbedingt (insbesondere wegen der Strahlenqualität und der Rauschteile) eignen sich DVT-Geräte nur sehr eingeschränkt zur Weichgewebdiagnostik (Weichgewebdifferenzierung ist kaum möglich), erfüllen allerdings alle Anforderungen an die Hartgewebdiagnostik im Mund-, Kiefer- und Gesichtsbereich. Im Hinblick auf Artefaktbildung bei metallischen Objekten (Füllungen, Kronen, Brücken, kieferorthopädische Brackets, Osteosynthesematerialien) im Scanvolumen ist die DVT deutlich weniger anfällig als die CT, dies ermöglicht eine bessere Beurteilbarkeit in der Nachbarschaft von Metallobjekten. Die Dosis der DVT-Geräte liegt im Bereich von 5–8 digitalen Panoramaschichtaufnahmen und gleichzeitig auch etwa 5–8-fach unter den Dosen moderner CT-Geräte [18, 19, 29]; die Geräte sind zahnärztlich zugelassen und dürfen mit einer speziellen zahnärztlichen Fachkunde [31] betrieben werden. Damit bietet die neu

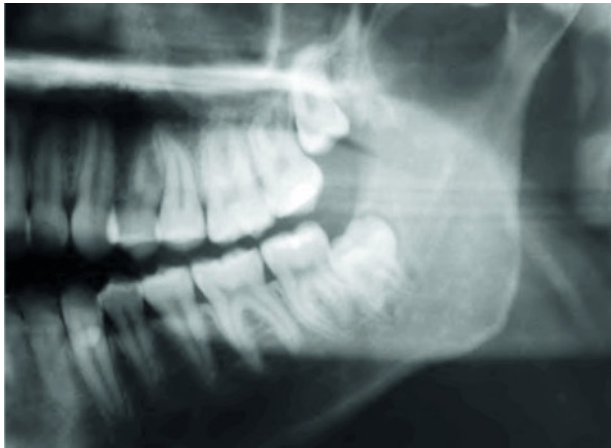

Abbildung 8a Retinierter Zahn 38 mit Überlagerung der Wurzeln mit dem Mandibularkanal und deutlicher Dichteänderung der Wurzel und Kanalstrukturen im Überlagerungsbereich in der PSA (Ausschnitt).

Figure 8a Retained tooth 38 with superimposition of the roots and the mandibular canal and distinct change of the optical density of root and canal structures in the overlay region on PR (detail).

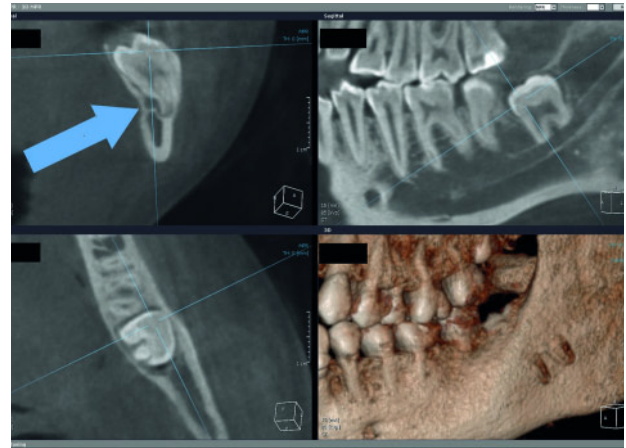


Abbildung 8b DVT zu genauer Klärung der räumlichen Beziehungen. Der Mandibularkanal liegt direkt lingual der Wurzel (Pfeil), die einen hakenförmigen Apex hat.

Figure 8b CBCT for clarification of the spatial relationship: The mandibular canal is located lingually of the root (arrow), which has a hooked apex.

verfügbare DVT-Technologie die Möglichkeit, in eigener Verantwortung bei begrenzter Dosiserhöhung im Vergleich zur Panoramaschichtaufnahme und deutlicher Dosisersparnis im Vergleich zur Computertomographie präzise dreidimensionale Beurteilungen der Hartgewebe in unserem Fachbereich durchzuführen.

3 Mögliche Indikationen der dreidimensionalen Diagnostik

Mögliche Indikationen für Schnittbildverfahren in der zahnärztlichen Chirurgie bestehen vor allem bei Situationen, bei denen eine detaillierte räumliche Beurteilung von Morphologie und von pathologischen Veränderungen im Zahn-, Mund- und Kieferbereich sowie deren räumlicher Beziehungen zu operativ bedeutsamen Nachbarstrukturen nützlich sind [13]. Dreidimensionale Daten können weiterhin für die Planung von Operationen sowie zur Minimalisierung des OP-Traumas nützlich sein und darüber hinaus auch für intraoperativ unterstützende Verfahren bzw. im Rahmen der Präfabrikation von Restaurationen bzw. Ersatzteilen unabdingbar notwendig sein. Auch im Rahmen der Nachsorge können z. B. zur Erfolgskontrolle und zur Komplikationsdiagnostik Indikationen bestehen.

Panoramaschichtaufnahme und Zahnfilm sind in der zahnärztlichen Chirurgie als radiologische Basisdiagnostik fest etabliert. Lassen sich die erforderlichen Informationen für Diagnostik, Therapieentscheidung und Durchführung sowie in speziellen Fällen für Verlaufskontrollen aus der klassischen zweidimensionalen Bildgebung nicht gewinnen, wird die dreidimensionale Diagnostik zwingend erforderlich. In ausgewählten Fragestellungen kann jedoch auch die primäre Indikation für die Anwendung von Schnittbildverfahren bestehen. Trotz der höheren Strahlenbelastung der Schnittbildverfahren kann deren primärer Einsatz sinnvoll sein, da häufig auf diesem Wege eine endgültige diagnostische Aussage erreicht werden kann und so die Strahlenbelastung durch mehrfache konventionelle Aufnahmen mit jeweils begrenzter Aussagekraft vermieden werden kann.

De Vos et al. [10] legten 2009 einen Übersichtsartikel über DVT-Bildgebung in der oralen Chirurgie vor. Sie fanden 86 Arbeiten zu klinischen Applikationen der DVT in diesem Fachbereich. Die Autoren gehen davon aus, dass die einfache Handhabung und die niedrige Strahlendosis des DVT zu einem breiten Einsatz in der Implantologie führen wird. Auch erwarten sie eine Zunahme des Einsatzes der DVT im Bereich dentoalveolärer Chirurgie, Mund-, Kiefer-, Gesichtschirurgie, Kieferorthopädie und in

geringerem Maße Endodontie, Parodontologie, forensische Zahnheilkunde und HNO-Heilkunde. Zusammenfassend werten die Autoren auf der Basis ihrer Literaturanalyse die neue Technologie als sehr positiv für den Mund-, Kiefer-, Gesichtsbereich. Neben der hohen Auflösung, den isotropen Voxeln und der geringeren Dosis im Vergleich zum CT sehen sie eine geringere Empfindlichkeit für Metallartefakte, geringere Kosten, die Möglichkeit der Bildgebung in der eigenen Praxis, die einfache Handhabung und die einfache Bedienbarkeit der Software als vorteilhaft an. Limitationen werden im geringen Kontrastumfang, in der bei einem Teil der Geräte begrenzten Detektorgröße, der fehlenden Differenzierbarkeit der Weichgewebe und einem erhöhten Rauschen sowie Bewegungsartefakten bei nicht ausreichend fixierten Patienten während der Aufnahmen gesehen.

Basierend auf den inzwischen umfangreichen Literaturangaben zum DVT in der zahnärztlichen Chirurgie und eigener langjähriger Erfahrung sehen wir Indikationen zur DVT vor allem bei besonderer Bedeutung der räumlichen Darstellung und bei hartgewebsorientierter Diagnostik z. B. im Rahmen von: – dentoalveolären pathologischen Veränderungen (z. B. Zysten, parodontalen und periapikalen Läsionen), Form- und Lageanomalien von Zähnen und deren Relation zu Nachbarstrukturen

(Zahnwurzeln, Kiefer- und Nasenhöhle, Nervenverläufe) (Abb. 3–8)

- odontogenen Tumoren, Knochenpathologie und -struktur-anomalien insbesondere bei Ostitis, Osteomyelitis und Osteoporose (Abb. 9, 10)
- Kieferhöhlenerkrankungen (Abb. 11, 12)
- Kiefergelenkserkrankungen (Abb. 13)
- Zahn- und Kiefer-Gesichts-Traumatologie (Abb. 14, 15)
- implantologischer Planung, Verlaufskontrolle und Komplikationsdiagnostik (Abb. 16, 17)

4 Diagnostische Konzepte in der zahnärztlichen Chirurgie unter besonderer Berücksichtigung der 3D-Bildgebung

4.1 Dentoalveoläre pathologische Veränderungen (z. B. Zysten, parodontale und periapikale Läsionen), Form- und Lageanomalien von Zähnen und deren Relation zu Nachbarstrukturen

Der diagnostische Aussagewert von CT und DVT zur Bewertung der Lagebeziehung von anatomischen Strukturen insbesondere des N. alveolaris inferior ist in der Literatur unstrittig [9, 23, 35]. Es ist allerdings bislang nicht belegt, dass eine Änderung der Operationsstrategie auf der Basis von Schnittbild-Bilddaten zu einer Reduktion der Komplikationsrate dentoalveolärer Eingriffe, z. B. bei der Entfernung retinierter Zähne, führt. Daher kann eine Schnittbilddiagnostik in diesen Indikationen nicht generell gefordert werden.

Eine CT/DVT-Diagnostik kann allerdings indiziert sein, wenn in der nativradiologischen Untersuchung Hinweise auf eine unmittelbare Lagebeziehung zu Risikostrukturen vorhanden sind und aus Sicht des Behandlers weitere Informationen für die Aufklärung des Patienten oder für die intraoperative Orientierung erforderlich sind [25].

Am Beispiel der Diagnostik vor Entfernung tief verlagert Weisheitszähne mit unklarer Beziehung der Wurzeln zum Mandibularkanal soll die Indikationsfrage auf Basis der aktuellen Literatur etwas detaillierter diskutiert werden:

Nakamori et al. [24] untersuchten die Beziehung zwischen dem unteren Weisheitszahn und dem Canalis alveolaris inferior mit Panoramaaufnahmen an 443 Patienten mit 695 Zähnen, davon an 71 Patienten mit 119 Zähnen zusätzlich mit der Computertomographie. In der retrospektiven Studie fanden sich 7 Fälle (1,0 %) von Nervverletzungen, 5 davon zeigten keine kortikale Grenzschicht zwischen Zahn und Kanalumen, die anderen beiden waren nicht mit Computertomographie untersucht worden. Keiner der Fälle in der Computertomographie mit kortikaler Grenzschicht erlitt eine Nervläsion. Es bestätigten sich die Kriterien von Rood [34] zur engen Nachbarschaft zwischen Weisheitszähnen und Alveolar kanal auf Panoramaaufnahmen wie Überlagerung, erhöhte Transluzenz der Wurzeln und Abweichung und Verengung des Kanalverlaufs. Die Autoren sehen bei diesen Kriterien eine Indikation zur CT-Untersuchung. Allerdings weisen die Autoren in der Schlussfolgerung daraufhin, dass die Rood-Kriterien weder beweisend noch ausschließend für eine enge Beziehung zwischen Weisheitszahn und Alveolar kanal sind.

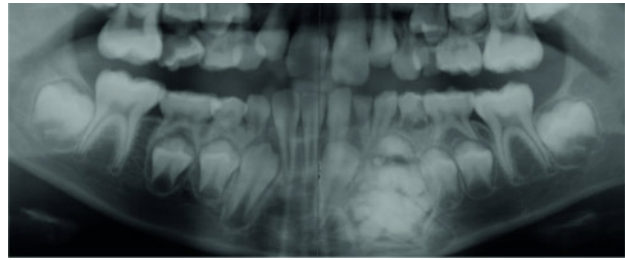


Abbildung 9a Zusammengesetztes Odontom im linken Unterkiefer in der PSA (Ausschnitt).

Figure 9a Compound odontoma of the left mandible on PR (detail).

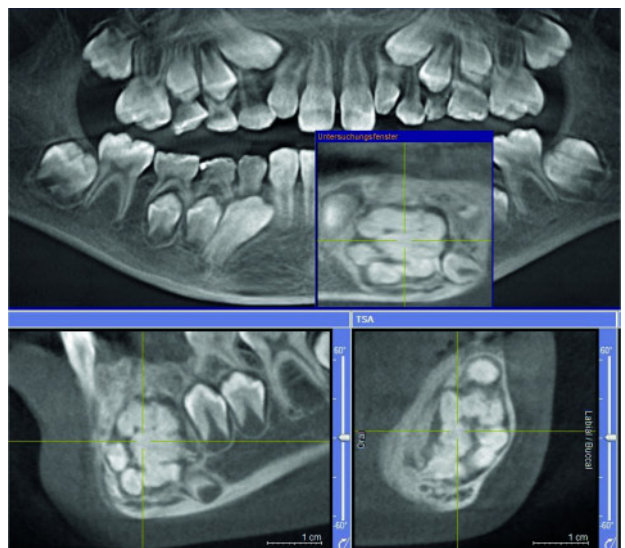


Abbildung 9b DVT ermöglicht die exakte Beurteilung der räumlichen Beziehungen zu den Nachbarzähnen und den Zahnkeimen 33 und 32.

Figure 9b CBCT for accurate assessment of the spatial relation to the neighbouring tooth germs 33 and 32.

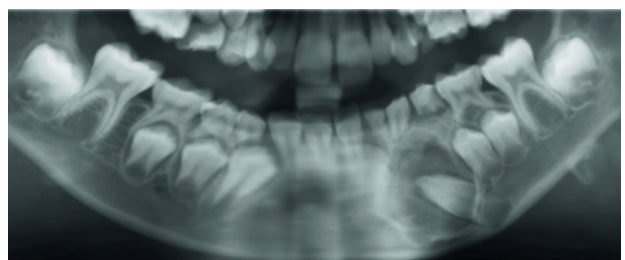


Abbildung 9c Postoperative PSA (Ausschnitt) nach Entfernung des Odontoms unter Erhalt der Zahnkeime 32 und 33.

Figure 9c Postoperative PR (detail) after removal of the odontoma with preservation of tooth germs 33 and 32.

Lübbes et al. [20] beschreiben die anatomischen Variationen der Retention unterer Molaren bei Patienten, deren Panoramaaufnahmen auf Risiken für Verletzungen des N. alveolaris inferior deuten und schätzen die Häufigkeit enger Beziehungen zwischen Wurzeln und Mandibularkanal ab. In der retro-

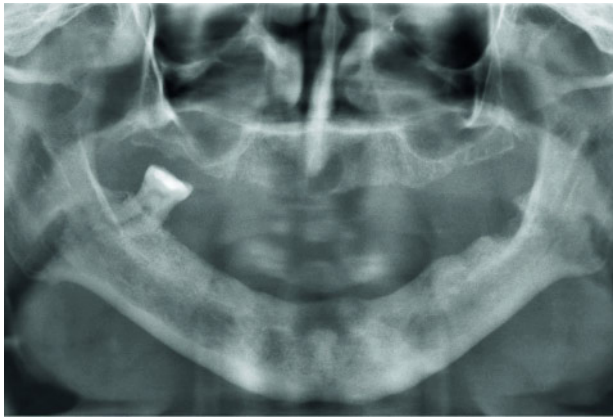


Abbildung 10a Weitgehend unauffällige PSA bei Bisphosphonat-assoziiierter Osteonekrose im linken Unterkiefer.

Figure 10a PR without obvious pathologic findings in a patient with bisphosphonate related osteonecrosis of the left mandible.

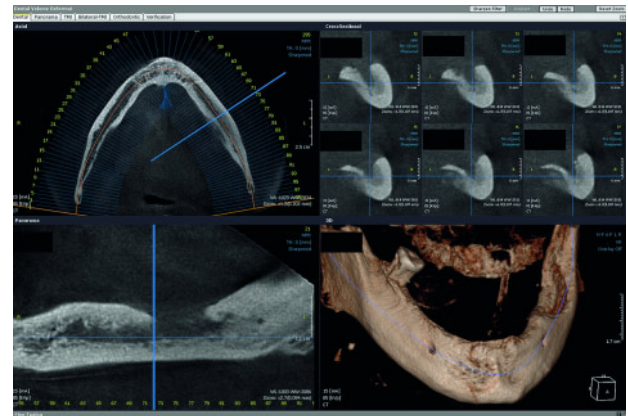


Abbildung 10b Ausgeprägte Knochenverdichtungen und Osteolysen im gesamten Unterkieferseitenzahnbereich im DVT.

Figure 10b Distinct bony sclerosis and osteolysis in entire let mandibular corpus in CBCT.

spektiven Studie wurden bei 707 retinierten unteren Weisheitszähnen mit Projektion des Zahns über die volle Breite des Alveolarkanal in der Panoramaaufnahme klassische CT-Aufnahmen durchgeführt. Die Autoren empfehlen zur Verringerung der Risiken bei operativer Weisheitszahnentfernung eine 3D-Bildgebung bei den retinierten Weisheitszähnen, die Zeichen einer engen Relation zum Mandibularkanal in der konventionellen Panoramaaufnahme zeigen (Kriterien nach Rood: Verringerung der röntgenologischen Dichte der Wurzel, Einengung der Wurzeln, Abweichen der Wurzeln, geteilter Apex, Abweichung des Kanals, Einengung des Kanals, Verlust der Zeichnung der Lamina dura des Kanals).

Neugebauer et al. [25] berichten über einen Vergleich der DVT-Technologie mit konventionellen Röntgenaufnahmen zur Lokalisation des Mandibularkanals vor Entfernung von retinierten unteren Weisheitszähnen. Sie verglichen für 30 Patienten Panorama- und Schädel-PA-Aufnahmen und DVT-Aufnahmen (Sirona Galileos). Es zeigte sich eindeutig eine Überlegenheit der DVT-Technologie in der genauen Lokalisation und der genauen räumlichen Beziehung zwischen Mandibularkanal und Zahnanteilen. Sie empfehlen für Zähne, deren Wurzelspitzen sich in der konventionellen Aufnahme mit dem Mandibularkanal überlagern, eine DVT-Aufnahme und berichten über eine deutlich verringerte Inzidenz von Nervläsionen seit der Einführung der DVT-Technik in

ihrer Klinik. Allerdings handelt es sich lediglich um eine retrospektive Analyse der Inzidenz im eigenen Kollektiv im Vergleich der Zeiträume vor und nach Einführung der DVT.

Alle aktuellen Studien zeigen die klare Überlegenheit der dreidimensionalen Bildgebung zur Bestimmung der Relation von Wurzeln retinierter Weisheitszähne zum Mandibularkanal (Abb. 8). Im Hinblick auf die klinische Indikationsstellung zeigt sich eine deutliche Tendenz zur Durchführung einer dreidimensionalen Bildgebung bei Hinweisen auf enge Beziehungen in der Panoramaaufnahme (Rood-Kriterien). Dies steht im Gegensatz zu den bisher in Deutschland publizierten Empfehlungen und Leitlinien, die keine dreidimensionale Diagnostik fordern. Eine randomisierte Studie im Hinblick auf Komplikationsraten nach Entfernung tief retinierter Weisheitszähne mit Panoramaaufnahme im Vergleich zur DVT-Diagnostik liegt jedoch weiterhin nicht vor. Erst auf Basis einer solchen Studie ließe sich eine diagnostische Leitlinie mit höherer Evidenz als bisher neu definieren.

4.2 Odontogene Tumoren, Knochenpathologie und -struktur-anomalien insbesondere bei Ostitis, Osteomyelitis und Osteoporose

Für die Therapieplanung bei odontogenen Tumoren (Abb. 9) oder odontogenen Zysten (Abb. 4–7) gelten sinngemäß die Empfehlungen zu dentoalveolären

Veränderungen (siehe 4.1). Auch für andere Knochenveränderungen der Kieferregion (z. B. Pseudozysten, primäre Knochentumoren), die von ihrer Pathogenese nicht odontogenen Ursprungs sind, stellen sich grundsätzlich die gleichen diagnostischen Anforderungen.

Die diagnostische Wertigkeit dreidimensionaler Bildgebung für die Osteomyelitis ist unumstritten. Eine 3D-Bildgebung ist sowohl für die Primärdiagnostik als auch für die Therapieplanung und Verlaufskontrolle indiziert [3, 39] (Abb. 10). In einer ausführlichen und umfangreich bebilderten Arbeit bewerteten Treister et al. [40] den Nutzen der DVT-Diagnostik zur Beurteilung des Ausmaßes von Bisphosphonat-assoziierten Kiefernekrosen. Sie beschreiben detailliert an 7 Patienten die Vorzüge des DVT zur Beurteilung des Ausmaßes der Knochennekrosen und fanden eine hohe Korrelation zwischen klinisch operativen Befunden und radiologischen DVT-Befunden im Hinblick auf Sklerosezonen, Unregelmäßigkeiten der Kortikalis, transluzenten Bereichen, Sequesterbildungen, Verbindungen zu den Nebenhöhlen und persistierenden Alveolen. In nahezu allen Fällen zeigte die DVT im Vergleich zur Panoramaaufnahme ein deutlich größeres Ausmaß der Veränderungen, die zudem den klinischen und operativen Befunden entsprachen.

Auch wenn damit noch kein Standard für die Diagnostik ausgedehnt entzündlicher und nekrotisierender Prozesse im Kieferbereich definiert werden

kann, so herrscht Einigkeit unter den Autoren, dass die Problematik in der Panoramaschichtaufnahme deutlich unterschätzt wird.

4.3 Kieferhöhlenerkrankungen

Trotz der Nutzbarkeit der Panoramaschichtaufnahme zur orientierenden Diagnostik der kaudalen Kieferhöhlenabschnitte ist der Aussagewert der 3D-Diagnostik zur Detektion/Differenzierung von Pathologien der Kieferhöhle und des Mittelgesichts seit langem unstrittig. Gegenüber der konventionellen Röntgendiagnostik sind wesentliche Vorteile hinsichtlich der Bildinformation und auch der topographischen Orientierung generell akzeptiert. Durch die begrenzte Aussagefähigkeit der konventionellen Röntgendiagnostik besteht die Problematik, dass zusätzlich zur konventionellen Diagnostik eine Schnittbild Darstellung als Zweitdiagnostik in einem großen Anteil der Fälle notwendig wird.

Bei klinischen Verdachtsmomenten kann daher auch in der zahnärztlichen Chirurgie eine Schnittbilddiagnostik zum Ausschluss von Erkrankungen der Kieferhöhle erforderlich sein (Abb. 11, 12), eine generelle Notwendigkeit zur Schnittbilddiagnostik vor geplanten Eingriffen in Beziehung zur Kieferhöhle (z. B. Sinusbodenaugmentation) ist jedoch nicht belegt und kann daher nicht gefordert werden.

Bei der Bewertung der gesamten Nebenhöhlen ist heute in der aktuellen Literatur die konventionelle Röntgendiagnostik – wie Nasennebenhöhlenaufnahme und konventionelle Schichtaufnahmen – gegenüber CT und DVT völlig in den Hintergrund getreten. Die DVT-Technik wird hier zunehmend, insbesondere wegen der niedrigen Dosis im Vergleich zur klassischen Computertomographie, als interessante Alternative angesehen [12]. Während also einerseits der klassische Standard CT zunehmend durch die Alternative DVT auch im Nebenhöhlenbereich ersetzt wird, zeigen sich jedoch auch die enormen technischen Fortschritte der MRT-Technologie für diesen Bereich. Insbesondere zur Tumordiagnostik mit der Wichtigkeit der Weichgewebisdifferenzierung und Bewertung der Ausbreitung von Tumoren im Weichgewebe und im Knochenmark hat die MRT bei immer besserer Auflösung deutliche Vorteile.

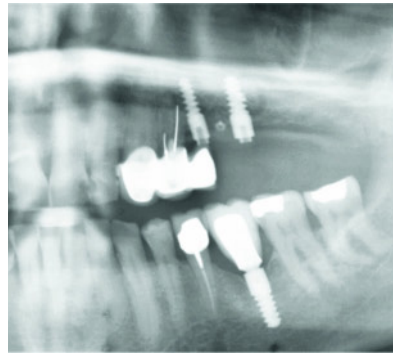


Abbildung 11a Kontroll-PSA (Ausschnitt) nach Sinuslift und Implantation im linken Oberkiefer.

Figure 11a PR (detail) after sinus lift and implant insertion in left maxilla.

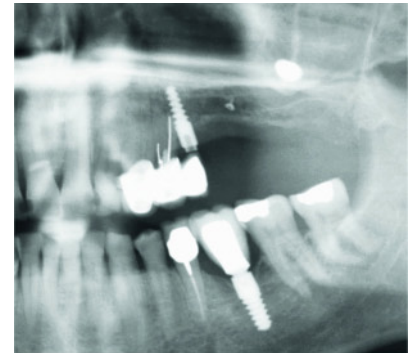


Abbildung 11b Dislokation eines Implantats nach kranial dorsal im Verlauf (Ausschnitt PSA).

Figure 11b Cranial and dorsal dislocation of one implant in clinical course (PR detail).

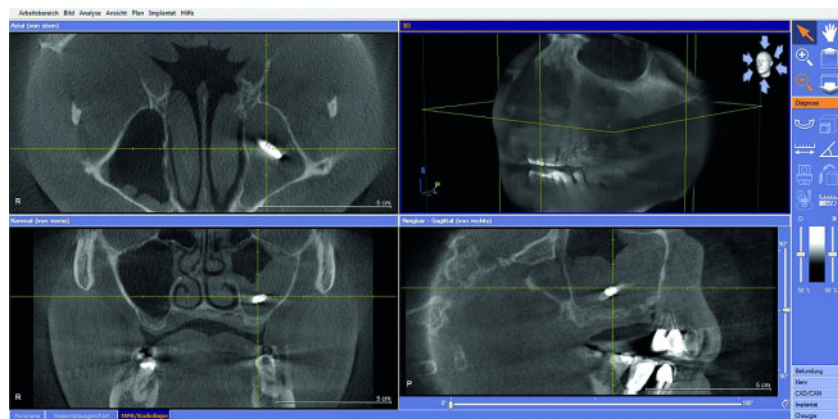


Abbildung 11c Räumliche Darstellung der Dislokation des Implantats in die linke Kieferhöhle und der ausge dehnten Verschattung vermutlich durch Schwellung und Hyperplasie der Kieferhöhlenschleimhaut im DVT.

Figure 11c Spatial imaging of the dislocation into the left maxillary sinus and severe opacification probably due to mucosal swelling an hyperplasia of the sinus mucosa in CBCT.

4.4 Kiefergelenkerkrankungen

Mit Hilfe von CT- und DVT-Aufnahmen können knöcherne Veränderungen des Kiefergelenks überlagerungsfrei und detailgenau dargestellt werden (Abb. 13). Beide Modalitäten eignen sich jedoch wegen der unzureichenden Weichgewebisdarstellung nicht zur Diskus-Diagnostik oder zur Darstellung der Bandstrukturen des Kiefergelenks. Hierzu hat sich die MRT-Diagnostik bewährt.

Barghan et al. [5] beschreiben detailliert die Möglichkeiten der DVT-Diagnostik zur Beurteilung des Kiefergelenkes. Sie betonen die gegenüber konventionellen Techniken möglich gewordene überlagerungsfreie und de-

taillierte dreidimensionale Darstellung und sehen Vorzüge in der Diagnostik von chronisch degenerativen arthritischen Veränderungen, bei akuten entzündlichen Arthritiden, wie insbesondere rheumatoider Arthritis, juveniler idiopathischer Arthritis, psoriatischer Arthritis, bei abnormer Position des Kondylus in der Gelenkpfanne und bei Frakturen und Ankylosen sowie Entwicklungsanomalien und Hyperplasien und benignen Tumoren der Gelenkregionen. Auch die seltenen malignen Läsionen des Gelenks wie Osteosarkome oder Chondrosarkome können in der DVT-Diagnostik dargestellt werden.

Im Gegensatz dazu beschreiben insbesondere japanische Arbeitsgrup-

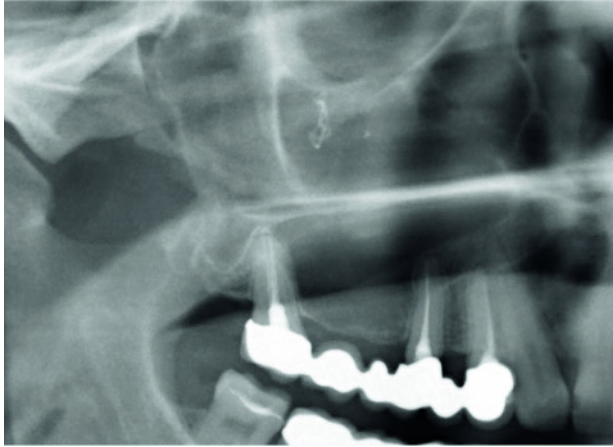


Abbildung 12a Verschattung der Kieferhöhle und röntgendichte Fremdkörper in der PSA (Ausschnitt).

Figure 12a Sinus opacification and opaque foreign bodies in PR (detail).

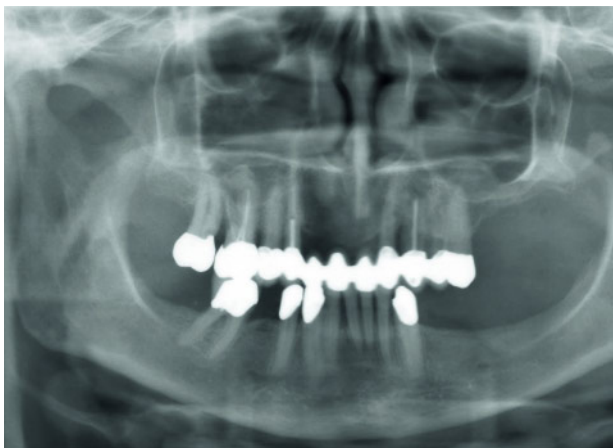


Abbildung 13a PSA bei Kiefergelenksymptomatik rechts ohne detaillierte Beurteilungsmöglichkeit der Kiefergelenksregionen.

Figure 13a PR without the option of detailed assessment of the TMJ region in a patient with TMJ pain on the right side.

pen detailliert die Vorzüge der MRT-Diagnostik zur Beurteilung der dysfunktionalen Aspekte des Kiefergelenkes im Zusammenhang insbesondere auch mit der Diskusposition.

Pettersson [30] beschreibt die unterschiedlichen Bildgebungsansätze in seiner Übersichtsarbeit zur Bildgebung des Kiefergelenkes und hält fest, dass es bisher kaum Arbeiten zur diagnostischen Bedeutung der Verfahren im Zusammenhang mit den Behandlungsergebnissen gibt.

Im Gegensatz zu den Anregungen von Pettersson zur Kostenreduktion stehen jedoch die Arbeiten von Alkhader et al. [2] und Arvidsson et al. [4] zur Bedeutung der kombinierten dreidimensionalen Röntgen- und MRT-Diagnostik bei komplexen Kiefergelenkserkrankungen. Beide fanden eine deutliche Korrelation knöcherner und Weichgewebsveränderungen und plädieren für eine kombinierte Diagnostik, um alle Aspekte der Kiefergelenkserkrankungen diagnostisch erfassen zu können.

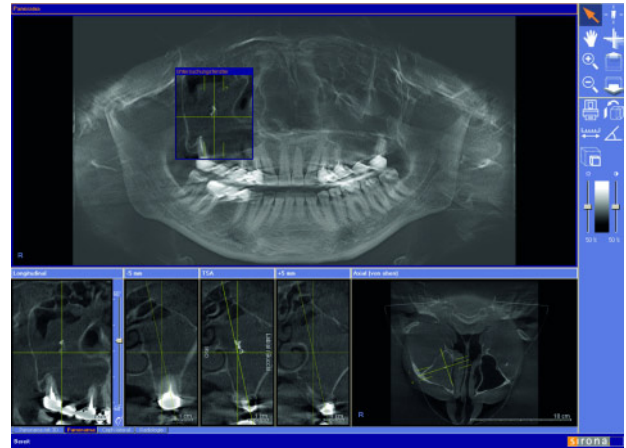


Abbildung 12b Die DVT ermöglicht die genaue Beurteilung der ausgedehnten Schleimhautschwellungen und die genaue Lokalisation des röntgendichten Fremdmaterials in der Kieferhöhle (Verdacht auf Wurzelfüllungsmaterial und Aspergillose).

Figure 12b CBCT enabling detailed evaluation of the extended mucosal swelling and accurate localization of the foreign material in the sinus (suspicion of root filling material and aspergillosis).

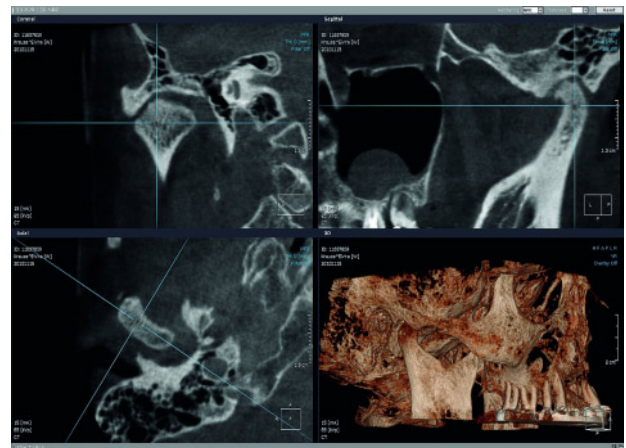


Abbildung 13b Beginnende destruktive Prozesse mit Randzackenbildung und Oberflächenunregelmäßigkeiten am rechten Kondylus in der DVT.

Figure 13b Ongoing destructive processes with marginal spikes and irregular surfaces of the right condyle in CBCT.

Für den Bereich der Kiefergelenkdiagnostik kann somit offensichtlich noch kein Standard definiert werden. Unterschiedliche Konzepte und Ansätze, nicht zuletzt auch im Hinblick auf Vollständigkeit der Diagnostik oder auch Kostenreduktion, konkurrieren miteinander. Sicher ist es sinnvoll mit zunehmender Komplexität und Schwere der klinischen Symptomatik eine aufwendigere Diagnostik durchzuführen. Dies kann bei Hinweisen auf funktionelle Aspekte das MRT, bei Hinweisen auf

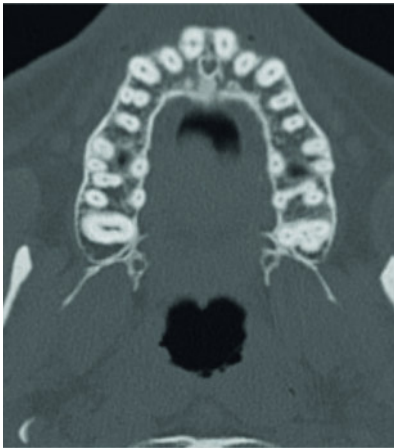

Abbildung 14a Z. n. Mittelgesichts-trauma, Verdacht auf Wurzelfraktur Zahn 11 im CT, Zahn 11 auf Kälte sensibel, nicht beweglich, aber aufbissempfänglich.

Figure 14a Midfacial trauma, CT suspicious of root fracture tooth 11, tooth is sensitive to cold, has no movement, but there is pain in occlusion.

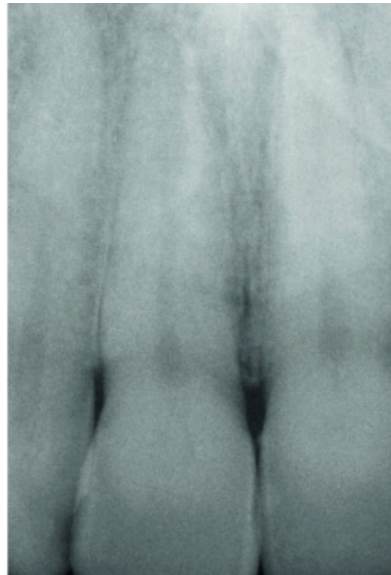


Abbildung 14b Zahnfilm 11, 21 ohne klaren Hinweis auf Wurzelfraktur.

Figure 14b Dental film without clear evidence of a root fracture.

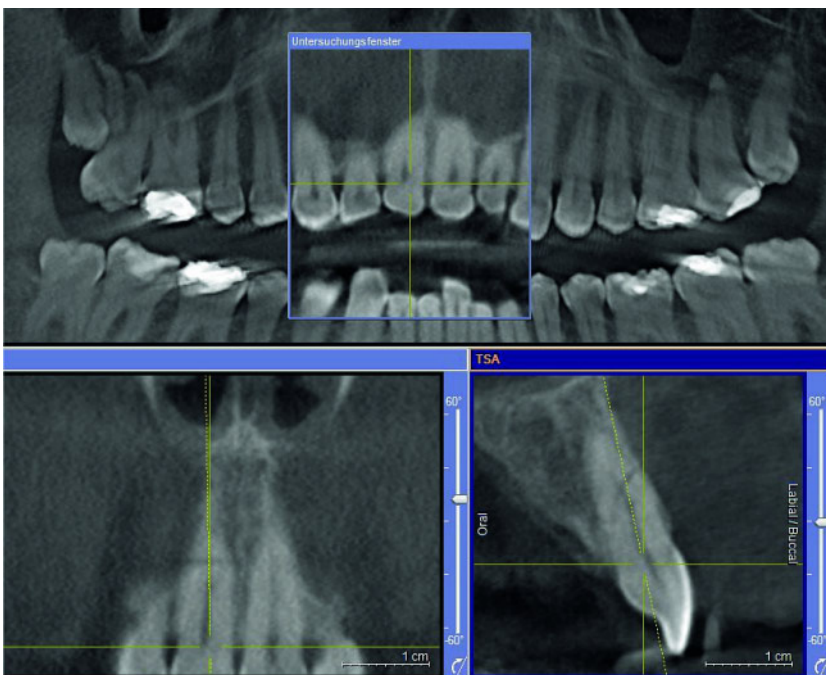


Abbildung 14c Im DVT eindeutiger Nachweis der schrägen Wurzelfraktur ohne relevante Dislokation im mittleren Wurzel Drittel Zahn 11.

Figure 14c CBCT depicts oblique root fracture without relevant dislocation of the middle third of root 11 clearly.

knöcherne Veränderungen das DVT (Abb. 13), aber durchaus auch die Kombination beider Techniken sein. Als Routineverfahren in der Basisdiagnostik sollte die Panoramaschichtaufnahme jedoch ausreichen.

4.5 Zahn- und Kiefer-Gesichts-Traumatologie

Iikubo et al. [14] untersuchten die diagnostische Qualität intraoraler Röntgentechniken, der klassischen Spiral-CT

und der DVT bei horizontalen Wurzelfrakturen und fanden, dass die DVT klar besser zur Beurteilung von Wurzelfrakturen als die anderen 3 genannten radiographischen Methoden ist. Hierbei ist zu beachten, dass die Aussage, mit Ausnahme der Aspekte des Zahnfilms, stets nur für die konkret untersuchten Geräte gilt und dass ein Kleinfeld-DVT mit hoher Auflösung (im Bereich unter 0,2 mm) genutzt wurde.

Es ist unstrittig, dass die Schnittbildgebung des Gesichtsschädels die Sicherheit der Frakturdiagnostik insbesondere im Mittelgesicht und Kiefergelenksbereich verbessert (Abb. 14, 15). Unklar ist noch, ob die genauere Darstellung klinisch und konventionell radiologisch nicht detektierbarer knöcherner Verletzungen zur Verbesserung des Therapieergebnisses führt. Daher kann eine Schnittbilddiagnostik in diesen Indikationen nicht generell gefordert werden.

4.6 Implantologische Planung, Verlaufskontrolle und Komplikationsdiagnostik

Die 3D-Diagnostik mit CT oder DVT ermöglicht eine präzise verzerrungsfreie metrische Analyse des Knochenlagers, eine überlagerungsfreie Beurteilung der Relation zu Nachbarstrukturen und die Beurteilung der Knochenstruktur bzw. die Beurteilung von Defekten sowie des Augmentationsbedarfs. Wegen der deutlich geringeren Dosis wird heute die DVT in dieser Indikation trotz des höheren Bildrauschens und der daher nicht immer einfachen Erkennung von Grenzstrukturen, speziell nach augmentativen Maßnahmen, gegenüber der CT bevorzugt. Allerdings ist die Datenlage im Hinblick auf die Reduktion von operativen Risiken noch unbefriedigend. Dies hat bei den vorliegenden Leitlinien zu einer differenzierten Bewertung im Bereich implantologische Indikationen geführt.

Besonders vorteilhaft erscheint die 3D-Diagnostik zur präoperativen Bewertung der transversalen oder vertikalen Dimension des Alveolarfortsatzes bei grenzwertigem Knochenangebot vor allem dann, wenn eine intraoperative Änderung der Behandlungsstrategie (z. B. ergänzende Augmentation) aus der Sicht des Behandlers besondere Risiken bergen würde. Eine Indikation kann sich auch dann ergeben, wenn bei

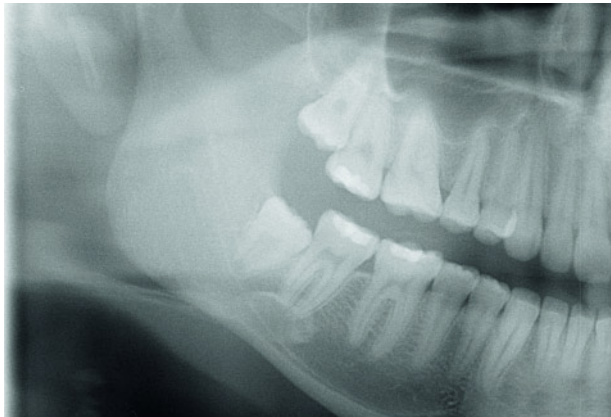


Abbildung 15a Kein Hinweis auf Kollumfraktur des rechten Unterkiefers in der PSA (Ausschnitt).

Figure 15a No evidence for fracture of the condylar neck of the right mandible in PR (detail).

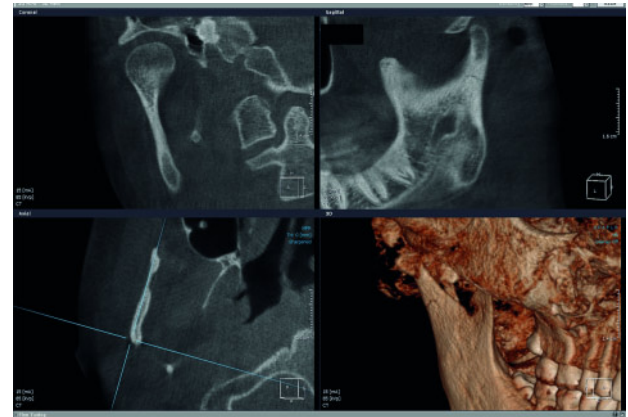


Abbildung 15b Nicht dislozierte Infraktur der Kollumbasis des rechten Unterkiefers im DVT.

Figure 15b Not dislocated infracture of condylar neck of the right mandible in CBCT.

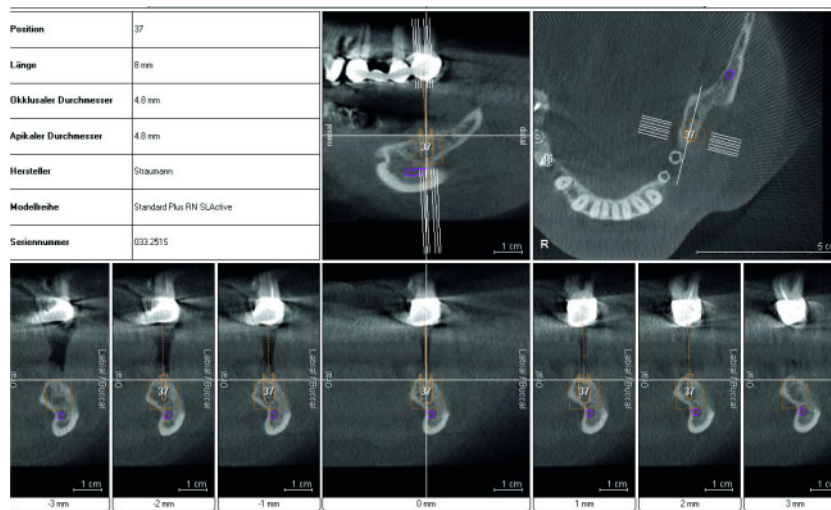


Abbildung 16 DVT zur Implantatplanung regio 37; die Lage des Mandibularkanals und die ausgeprägte linguale Einziehung erlauben unter Berücksichtigung von Sicherheitsabständen die Insertion des geplanten 8 mm langen Implantats nicht. Es wurde die Indikation zur Augmentierung gestellt.

Figure 16 CBCT for dental implant planning 37, the location of the mandibular canal and the extended lingual undercut do not allow the insertion of the proposed 8 mm implant with respect to safety margins. An augmentation procedure was indicated.

grenzwertigem Knochenangebot die Therapieentscheidung des Patienten oder auch des Behandlers von der Festlegung auf eine konkrete Behandlungsstrategie (z. B. Implantation ausschließlich ohne Augmentierung) abhängt (Abb. 16).

Für Teilbereiche der Implantologie wie computerunterstützt gefertigte Implantatschablonen, die Instrumentennavigation sowie die Präfabrikation von Abutments und Implantat-Suprakonstruktionen (CAD-CAM Technik) ist die

3D-Diagnostik unverzichtbare Voraussetzung. *D'haese et al.* [9] setzen sich in einem Review-Artikel kritisch mit der Genauigkeit und den Komplikationen beim Gebrauch computerassistiert gefertigter stereolithographischer Bohrschablonen für die Insertion dentaler Implantate auseinander. Zusammenfassend interpretieren die Autoren das Ergebnis ihres Review dahin gehend, dass die schablonengestützte Implantatinsertion bei Weitem nicht so genau wie bisher erwartet ist und fordern eine Si-

cherheitszone von mindestens 2 mm, um kritische anatomische Strukturen nicht zu tangieren. Andere Autoren [11, 26, 27, 28, 41] werten die Gesamtgenauigkeit bei der Umsetzung der Planung als klinisch hilfreich und ausreichend und empfehlen einen breiten Einsatz der Systeme in der implantologischen Praxis.

Im Zusammenhang mit der Genauigkeitsdiskussion in der schablonengestützten Implantologie ist festzuhalten, dass Fehler und Ungenauigkeiten an jeder Stelle der Prozesskette möglich sind und diese zu gravierenden Abweichungen führen können. Nur mit klinischer Erfahrung in der Implantologie und auch in der Technik und der Anwendung dieser Schablonen lässt sich die Indikation stellen, der ausreichende Abstand zu Nachbarstrukturen definieren und eine sichere Implantatinsertion operativ umsetzen. Dabei ist eine präzise und reproduzierbare Positionierung der Röntgen- und Führungsschablone essenzielle Voraussetzung und die Einhaltung von Sicherheitsabständen im Bereich von 2 mm unabdingbar.

Auch zur Verlaufsdagnostik (Knochenregeneration) und zur Komplikationsdiagnostik (Positionskontrolle, Knochenresorption etc.) kann die Schnittbildagnostik indiziert sein (Abb. 17).

5 Diskussion

Die DVT-Technik für den zahnärztlichen Bereich wird seit über 10 Jahren auch in Deutschland angeboten, wobei die medizintechnische Industrie aktuell

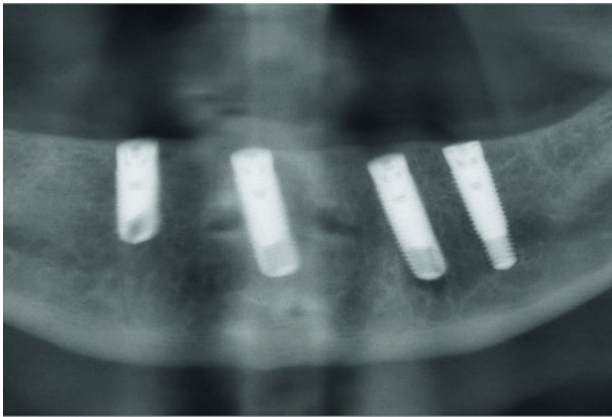


Abbildung 17a PSA (Ausschnitt) zur Kontrolle bei ausgeprägter Induration des rechten Mundbodens 4 Wochen nach Implantation.

Figure 17a PR (detail) for examination of a severe induration of the right anterior floor of the mouth 4 weeks after implant insertion.

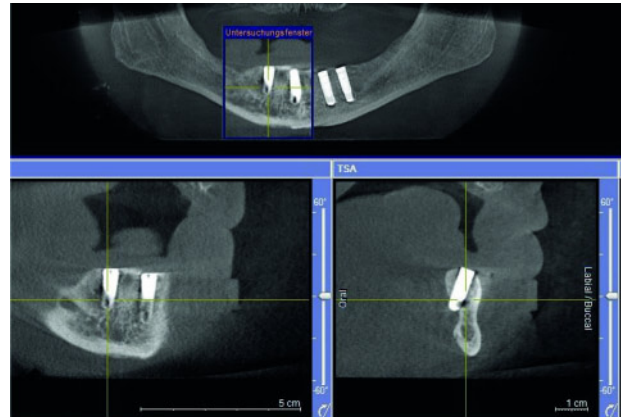


Abbildung 17b Im DVT zeigt sich die Perforation des Implantates regio 44 in die Mundbodenregion.

Figure 17b CBCT clearly demonstrates a perforation of implant 44 into the floor of the mouth. (Abb. 1–17: S. Haßfeld, C. Scheifele)

häufig versucht, sie bereits als Standard der Bildgebung in der zahnärztlichen Chirurgie darzustellen. Die DVT weist bei größeren Feldern im Vergleich zur PSA und vor allem zum Zahnfilm eine geringere Auflösung auf, bildet jedoch die Hartgewebe im Zahn- und Kieferbereich räumlich ab. In dieser Hinsicht ist diese Technik den bisherigen konventionellen Projektions- und Schichtaufnahmen eindeutig überlegen. Die DVT kann mit entsprechender Fachkunde von Zahnärzten eigenständig durchgeführt und befundet werden, was jedoch mit einem nicht unbeträchtlichen Zeitaufwand für Ausbildung und Befundung sowie die entsprechende Fortbildung verbunden ist. Die im Vergleich zur PSA deutlich höhere Strahlendosis verbietet gegenwärtig den Einsatz der DVT als Basisdiagnostik. Durch Auswahl und Anpassung der entsprechenden Feldgrößen (bei neueren Geräten nach Indikation auswählbar) lassen sich Dosis und Befundungsaufwand begrenzen. Daher sollte diese Möglichkeit stets genutzt und die zur klinischen Fragestellung passende Feldgröße gewählt werden.

In der aktuellen Literatur findet sich eine Vielzahl von Arbeiten zur Abbildungsqualität der DVT. Da dies ein entscheidender Punkt im Hinblick auf die klinische Wertigkeit der DVT ist, sollen kurz einige Aspekte dargelegt werden.

Liang et al. [17] untersuchten die Genauigkeit von CBCT- und Multislice-CT-Daten anhand eines trockenen menschlichen Unterkieferpräparates. Sie fanden

mittlere Abweichungen für das Multislice-CT (Somatom Sensation 16) von 0,137 mm und für die Cone-Beam-CT-Geräte von 0,282 mm (I-CAT), 0,225 mm (Accutomo), 0,165 mm (NewTom), 0,386 mm (Scanora) und 0,206 mm (Galileos). Sie werten die Ergebnisse dahin gehend, dass die Vermessungen dreidimensionaler Objekte mit dem Multislice-CT etwas genauer als mit den DVT-Geräten seien, jedoch mit allen Geräten mit klinisch akzeptabler Genauigkeit durchgeführt werden können. Die gleiche Arbeitsgruppe [16] zeigte, dass die DVT-Bildqualität vergleichbar oder besser als bei Multislice-CT-Geräten sein kann, wobei allerdings eine relevante Variabilität zwischen den verschiedenen DVT-Geräten im Hinblick auf die Sichtbarkeit kleiner anatomischer Strukturen besteht. Sie halten im Hinblick auf die niedrige Dosis und die hoch auflösenden Bilder die DVT für eine wichtige Technologie im Bereich der dentomaxillofazialen Bildgebung.

Ein wenig beachteter Aspekt im Hinblick auf die Bildqualität von DVT-Geräten wurde von der Arbeitsgruppe um Bontempi [6] untersucht. Sie bestimmten mit einem infrarotlichtbasierten Navigationssystem die Kopfbewegung bei DVT-Aufnahmen bei liegenden, sitzenden und stehenden Patienten. Bei liegender Position fanden sich geringere Kopfdrehwinkel als bei sitzender oder stehender Position. Bei keiner der drei Aufnahmemodi konnte die Kopfbewegung vollständig vermieden werden. Dies lässt die Autoren ein adäquates Ge-

rätedesign mit entsprechenden Fixationsmöglichkeiten für den Kopf fordern, das bis heute von keinem Hersteller realisiert worden ist.

In diesem Zusammenhang ist auch die aktuelle Arbeit von Schulze et al. [38] über Artefakte durch Zahnimplantate im DVT zu nennen. In einer experimentellen und theoretischen Arbeit weisen sie massive Aufhärtungsartefakte für typische Implantatdurchmesser bei DVT-Untersuchungen nach und schlagen mathematische Modellierungstechniken zur Reduktion dieser Effekte vor. Dies wird durch die klinische Beobachtung bestätigt, dass direkt periimplantäre Bereiche im DVT nicht sicher befundbar sind und damit Diagnosen in diesem Bereich keinesfalls allein auf DVT-Darstellungen gegründet sein dürfen. Eine sichere Aussage über das Interface zwischen Implantat und Knochen lässt sich mit den derzeit verfügbaren Rekonstruktionsalgorithmen weder für CT noch DVT treffen.

Im Gegensatz zur CT-Technik sind bei den heute verfügbaren DVT-Geräten die Grauwerte nicht kalibriert und es ist momentan daher keine quantitative Aussage über die Knochendichte möglich. Naitoh et al. [22] demonstrierten, dass grundsätzlich die Messung von Knochendichtewerten über die Nutzung von Kalibrationskörpern im DVT möglich ist und regen weitere klinische Studien an, um die Beurteilung von Knochenaugmentaten und generell der Knochenqualität im DVT in der klinischen Routine zu verbessern.

In zunehmendem Maße werden auch Stellungnahmen und Leitlinien zum Thema Schnittbilddiagnostik und speziell DVT im Bereich der Zahnheilkunde und Mund-, Kiefer-, Gesichtschirurgie publiziert [1, 7, 13, 36, 37]. Gemeinsam ist diesen Stellungnahmen und Leitlinien, dass einerseits klar herausgearbeitet wird, dass die Darstellung morphologischer und pathologischer Details im DVT speziell für den Bereich der zahnärztlichen Chirurgie sehr viel weitgehender möglich ist als in den bisherigen zweidimensionalen Projektionen, dass dies jedoch mit einer erhöhten Strahlendosis und teilweise noch nicht bewertbarer klinischer Relevanz verbunden ist. Im Hinblick auf die Reduktion operativer Risiken oder Verbesserungen von Operationsergebnissen liegen nur Einzelfallberichte oder kurze retrospektive Studien, nicht jedoch prospektiv randomisierte Arbeiten vor. Die Verfasser sind diesbezüglich jedoch der Meinung, dass derartige randomisierte prospektive Studien sich in vielen Bereichen nur mit extrem hohem Aufwand umsetzen lassen und dass sich möglicherweise diese Fragestellung mit der Etablierung klinischer Standards auf der Basis von Expertengruppen und auch mit der Etablierung bestimmter Indikationen in der täglichen Routine erübrigt.

Bereits heute zeichnet sich ein breiter Indikationskorridor für die DVT bei dentoalveolären pathologischen Veränderungen mit enger Beziehung zu gefährdeten Nachbarstruktu-

ren, bei ausgedehnten entzündlichen Prozessen, Zysten und odontogenen Tumoren, bei Kieferhöhlenerkrankungen, knöchernen Kiefergelenkerkrankungen und Traumata sowie in der Implantologie ab. Die DVT sollte bei diesen Indikationen immer eingesetzt werden, wenn die konventionelle Diagnostik klinisch notwendige Bewertungen der Lagebeziehungen nicht zulässt oder Diskrepanzen zwischen klinischem Befund und Röntgenbefund bestehen. Stets ist dabei zu berücksichtigen, dass der erwartete Vorteil für den Patienten die potenziellen Risiken der Röntgenstrahlung, speziell bei Kindern und jungen Erwachsenen, überwiegen muss. Wenn klar ist, dass mit der konventionellen Röntgendiagnostik notwendige räumliche Darstellungen nicht möglich sind, ist bei komplexen Fragestellungen jedoch heute auch die Indikation zur DVT als primäre Aufnahme vor zahnärztlich chirurgischen Maßnahmen gegeben. Noch nicht einschätzbar ist die klinische Bedeutung der vielen „Zufallsbefunde“ auf DVT-Aufnahmen beispielsweise in der apikalen Region (insbesondere bukkal und oral der Wurzeln) und im Kieferhöhlenbereich. Hier muss die Zukunft zeigen, ob ein ähnlicher Effekt wie bei der Etablierung der PSA in der Routinediagnostik eintreten wird.

Wenn wir die neuen Optionen räumlicher Darstellung in der Bildgebung mit Augenmaß in den benannten Indikationsbereichen nutzen, wird

sich bei begrenzter Erhöhung der bevölkerungsbezogenen Dosis aus zahnärztlicher Indikation eine deutliche Verbesserung der Diagnostik in der zahnärztlichen Chirurgie ergeben. Auch wenn bisher nicht mit hohen Evidenzgraden belegt, ist bei deutlich verbesserter Diagnostik sicher auch eine Qualitätsverbesserung der zahnärztlich chirurgischen Therapie zu erwarten. D77

Interessenkonflikt: Die Autoren erklären, dass kein Interessenkonflikt im Sinne der Richtlinien des International Committee of Medical Journal Editors besteht.

Korrespondenzadressen

Prof. Dr. Dr. Stefan Haßfeld
Klinik für Mund-, Kiefer- und Gesichtschirurgie – Plastische Operationen
Klinikum Dortmund gGmbH und
Universität Witten/Herdecke
Münsterstr. 240
44145 Dortmund
E-Mail: hassfeld@klinikumdo.de

Dr. Christian Scheifele
Sektion Röntgen, Klinik für Mund-,
Kiefer- und Gesichtschirurgie –
Plastische Operationen
Universitätsklinikum Freiburg
Hugstetter Str. 55
79106 Freiburg
E-Mail: christian.scheifele@uniklinik-
freiburg.de

Literatur

1. AAE and AAOMR Joint Position Statement – Use of Cone-Beam-Computed Tomography in Endodontics. 2011; http://www.aae.org/uploadedFiles/Publications_and_Research/Guide_lines_and_Position_Statements/cone_beamstatement.pdf
2. Alkhader M, Kuribayashi A, Ohbayashi N, Nakamura S, Kurabayashi T: Usefulness of cone beam computed tomography in temporomandibular joints with soft tissue pathology. *Dentomaxillofac Radiol* 39, 343–348 (2010)
3. Arce K, Assael LA, Weissmann JL, Markiewicz MR: Imaging findings in bisphosphonate-related osteonecrosis of jaws. *J Oral Maxillofac Surg* 67, 75–84 (2009)
4. Arvidsson LZ, Smith HJ, Flatø B, Larheim TA: Temporomandibular joint findings in adults with long-standing juvenile idiopathic arthritis: CT and MR imaging assessment. *Radiology* 256, 191–200 (2010)
5. Barghan S, Merrill R, Tetradis S: Cone beam computed tomography imaging in the evaluation of the temporomandibular joint. *J Calif Dent Assoc* 38, 33–39 (2010)
6. Bontempi M, Bettuzzi M, Casali F, Pardini A, Rossi A, Ariu M: Relevance of head motion in dental cone-beam CT scanner images depending on patient positioning. *Int J CARS* 3, 249–255 (2008)
7. Carter L, Farman AG, Geist J et al.: American Academy of Oral and Maxillofacial Radiology executive opinion statement on performing and interpreting diagnostic cone beam computed tomography. *Oral Surg Oral Med Oral Pathol Oral Radiol Endod* 106, 561–562 (2008)
8. Danforth RA, Peck J, Hall P: Cone beam volume tomography: an imaging option for diagnosis of complex mandibular third molar anatomical relationships. *J Calif Dent Assoc* 31, 847–852 (2003)
9. D'haese J, van de Velde T, Komiyama A, Hultin M, De Bruyn H: Accuracy and complications using computer-designed stereolithographic surgical guides for oral rehabilitation by means of dental implants: A review of the literature. *Clin Implant Dent Relat Res* 2010, in

- press
10. De Vos W, Casselman J, Swennen GRJ: Cone-beam computerized tomography (CBCT) imaging of the oral and maxillofacial region: A systematic review of the literature. *Int J Oral Maxillofac Surg* 38, 609–625 (2009)
 11. Dreiseidler T, Neugebauer J, Ritter L et al.: Accuracy of a newly developed integrated system for dental implant planning. *Clin Oral Implants Res* 20, 1191–1199 (2009)
 12. Güldner C, Diogo I, Windfuhr J et al.: Analysis of the fossa olfactoria using cone beam tomography (CBT). *Acta Otolaryngol* 131, 72–78 (2011)
 13. Haßfeld S, Kunkel M, Ulrich HP, Wagner W, Zöller JE: Indikationen in der Schnittbilddiagnostik in der Mund-, Kiefer- und Gesichtschirurgie (CT/DVT). *Der MKG-Chirurg* 1, 148–151 (2008)
 14. Iikubo M, Kobayashi K, Mishima A et al.: Accuracy of intraoral radiography, multidetector helical CT, and limited cone-beam CT for the detection of horizontal tooth root fracture. *Oral Surg Oral Med Oral Pathol Oral Radiol Endod* 108, e70–74 (2009)
 15. Koong B: Cone beam imaging: is this the ultimate imaging modality? *Clin Oral Implants Res* 21, 1201–1208 (2010)
 16. Liang X, Jacobs R, Hassan B et al.: A comparative evaluation of Cone Beam Computed Tomography (CBCT) and Multi-Slice CT (MSCT). Part I: On subjective image quality. *Eur J Radiol* 75, 265–269 (2010)
 17. Liang X, Lambrichts I, Sun Y et al.: A comparative evaluation of Cone Beam Computed Tomography (CBCT) and Multi-Slice CT (MSCT). Part II: On 3D model accuracy. *Eur J Radiol* 75, 270–274 (2010)
 18. Loubele M, Jacobs R, Maes F et al.: Image quality vs radiation dose of four cone beam computed tomography scanners. *Dentomaxillofac Radiol* 37, 309–318 (2008)
 19. Ludlow JB, Ivanovic M: Comparative dosimetry of dental CBCT devices and 64-slice CT for oral and maxillofacial radiology. *Oral Surg Oral Med Oral Pathol Oral Radiol Endod* 106, 106–114 (2008)
 20. Lübbers HT, Matthews F, Damerau G et al.: Anatomy of impacted lower third molars evaluated by computerized tomography: is there an indication for 3-dimensional imaging? *Oral Surg Oral Med Oral Pathol Oral Radiol Endod* 111, 547–550 (2011)
 21. Molteni R: The so-called cone beam computed tomography technology (or CB3D, rather!). *Dentomaxillofac Radiol* 37, 477–478 (2008)
 22. Naitoh M, Hirukawa A, Katsumata A, Ariji E: Prospective study to estimate mandibular cancellous bone density using large-volume cone-beam computed tomography. *Clin Oral Implants Res* 21, 1309–1313 (2010)
 23. Nakagawa Y, Ishii H, Nomura Y et al.: Third molar position: reliability of panoramic radiography. *J Oral Maxillofac Surg* 65, 1303–1308 (2007)
 24. Nakamori K, Fujiwara K, Miyazaki A et al.: Clinical assessment of the relationship between the third molar and the inferior alveolar canal using panoramic images and computed tomography. *J Oral Maxillofac Surg* 66, 2308–2313 (2008)
 25. Neugebauer J, Shirani R, Mischkowski RA et al.: Comparison of cone-beam volumetric imaging and combined plain radiographs for localization of the mandibular canal before removal of impacted lower third molars. *Oral Surg Oral Med Oral Pathol Oral Radiol Endod* 105, 633–642 (2008)
 26. Neugebauer J, Stachulla G, Ritter L et al.: Computer-aided manufacturing technologies for guided implant placement. *Expert Rev Med Devices* 7, 113–129 (2010)
 27. Nickenig HJ, Eitner S: An alternative method to match planned and achieved positions of implants, after virtual planning using cone-beam CT data and surgical guide templates – a method reducing patient radiation exposure (part I). *J Craniomaxillofac Surg* 38, 436–440 (2010)
 28. Nickenig HJ, Wichmann M, Hamel J, Schlegel KA, Eitner S: Evaluation of the difference in accuracy between implant placement by virtual planning data and surgical guide templates versus the conventional free-hand method – a combined in vivo – in vitro technique using cone-beam CT (part II). *J Craniomaxillofac Surg* 38, 488–493 (2010)
 29. Okano T, Harata Y, Sugihara Y et al.: Absorbed and effective doses from cone beam volumetric imaging for implant planning. *Dentomaxillofac Radiol* 38, 79–85 (2009)
 30. Petersson A: What you can and cannot see in TMJ imaging – an overview related to the RDC/TMD diagnostic system. *J Oral Rehabil* 37, 771–778 (2010)
 31. Richtlinie Fachkunde und Kenntnisse im Strahlenschutz bei dem Betrieb von Röntgeneinrichtungen in der Medizin oder Zahnmedizin vom 22. Dezember 2005. http://www.bfs.de/de/bfs/recht/rsh/volltext/3_BMU/3_92.pdf
 32. Röntgenverordnung (RöV) 1987 – Verordnung über den Schutz vor Schäden durch Röntgenstrahlen Stand: 18. Juni 2002. http://www.bmu.de/strahlen-schutz/rechtsvorschriften_technische-regeln/doc/6896.php
 33. Rood JP, Shehab BA: The radiological prediction of inferior alveolar nerve injury during third molar surgery. *Br J Oral Maxillofac Surg* 28, 20–25 (1990)
 34. Rother U, Haßfeld S: Röntgendiagnostik in der Mund-, Kiefer- und Gesichtschirurgie. *Der MKG-Chirurg* 1, 137–147 (2008)
 35. Rouas P, Delbos Y, Nancy J: Pseudo multiple and enlarged mandibular canals: the evidence-based response of cone beam computed tomography. *Dentomaxillofac Radiol* 35, 217–218 (2006)
 36. Rushton V, Horner K, Glenny AM et al.: Radiation protection: cone beam CT for dental and maxillofacial radiology. Provisional guidelines 2009. <http://www.sedentext.eu/content/provisional-guidelines-cbct-dental-and-maxillofacial-radiology>
 37. Schulze R, Haßfeld S, Schulze D: Dentale Volumetomographie. Leitlinien der Deutschen Gesellschaft für Zahn-, Mund- und Kieferheilkunde. <http://www.uni-duesseldorf.de/AWMF/II/083-005.htm>
 38. Schulze RKW, Berndt D, d’Hoedt B: On cone-beam computed tomography artifacts induced by titanium implants. *Clin Oral Impl Res* 21, 100–107 (2010)
 39. Stockmann P, Hinkmann FM, Lell MM et al.: Panoramic radiograph, computed tomography or magnetic resonance imaging. Which imaging technique should be preferred in bisphosphonate-associated osteonecrosis of the jaw? A prospective clinical study. *Clin Oral Invest* 14, 311–317 (2010)
 40. Treister NS, Friedland B, Woo SB: Use of cone-beam computerized tomography for evaluation of bisphosphonate-associated osteonecrosis of the jaws. *Oral Surg Oral Med Oral Pathol Oral Radiol Endod* 109, 753–764 (2010)
 41. Widmann G, Zangerl A, Keiler M, Stoffner R, Bale R, Puelacher W: Flapless implant surgery in the edentulous jaw based on three fixed intraoral reference points and image-guided surgical templates: accuracy in human cadavers. *Clin Oral Implants Res* 21, 835–841 (2010)