

# DZZ

1 | 2019  
74. JAHRGANG

Deutsche Zahnärztliche Zeitschrift

Mitgliederzeitschrift der Deutschen Gesellschaft für Zahn-, Mund- und Kieferheilkunde e.V.

SCHWERPUNKT

## Implantologie

Die Granulationsgewebe-  
erhaltende Technik in  
der regenerativen  
Periimplantitistherapie

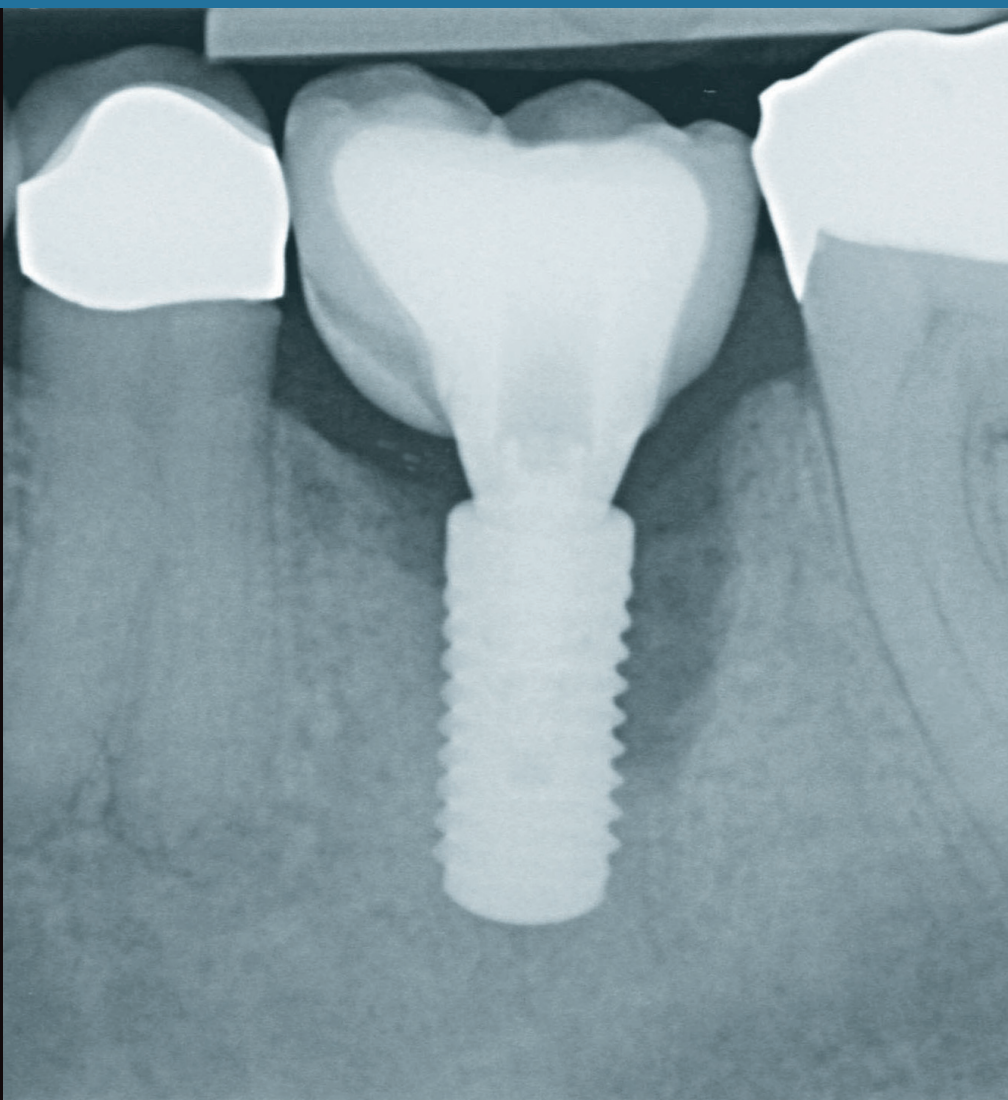
**SEITE 16**

SCHWERPUNKT

## Der Risikopatient

Indikationsfindung  
und Behandlungs-  
strategien bei Antire-  
sorptiva-Risikopatienten

**SEITE 44**



This journal is regularly listed  
in CCMED / LIVIVO.

 Deutscher  
Ärzteverlag



INTERNATIONALES  
**OSTEOLOGY  
SYMPOSIUM  
BARCELONA**

25. – 27. APRIL 2019

[WWW.OSTEOLOGY-BARCELONA.ORG](http://WWW.OSTEOLOGY-BARCELONA.ORG)

THE NEXT **REGENERATION** TRIFFT SICH IN BARCELONA. SEIEN SIE DABEI!

**Programm Highlights**

- Die neuesten Entwicklungen und Techniken bei regenerativen Therapien
- Junge Experten aus dem Bereich der oralen Regeneration
- Praktische Workshops
- Case Session für Kliniker
- Wissenschaftsforum
- Sessions in Zusammenarbeit mit DGI und SEPA

**Wissenschaftliches Programmkomitee**

- Maurício Araújo, Brasilien (Vorsitzender)
- Christoph Hämmerle, Schweiz (Vorsitzender)
- Pamela K. McClain, USA
- Mariano Sanz, Spanien
- Istvan Urban, Ungarn

**#NEXTREGENERATION**



Senden Sie mir bitte Informationen zum Osteology Symposium  
Per Fax an 07223 9624-10

Praxisstempel

# Liebe Leserinnen und Leser,

wenn Sie an einer Universität tätig sind oder häufig als „Niedergelassene/r“ publizieren, werden Sie sicherlich damit vertraut sein, dass Sie ständig Einladungen von Zeitschriften oder Verlagen bekommen, um z.B. als Mitglied in einem Editorial Board mitzuarbeiten, für diese Zeitschriften Gutachten zu übernehmen und natürlich auch eigene Arbeiten einzureichen. Viele dieser Zeitschriften bzw. Verlage werden als „Predatory Journals“ oder „Predatory Publishers“ bezeichnet. Hierbei handelt es sich immer um Open-access-Zeitschriften. Das Geschäftsmodell dieser Predatory Journals ist es, unter Vortäuschung eines Peer-Review-Systems, also eines Begutachtungsverfahrens nach den wissenschaftlichen Standardrichtlinien, eine Qualität zu postulieren, die in keiner Weise mit der der seriösen „Open Access Journalen“ vergleichbar ist. Ein hervorragendes Beispiel für letztere ist die Zeitschrift PLoS 1, die eine sehr hohe wissenschaftliche Qualität aufweist. Dementsprechend ist das Begutachtungsverfahren sehr stringent. Im Gegensatz dazu findet bei „Predatory“ Journalen in vielen Fällen gar keine oder nur eine vorgetäuschte Begutachtung statt. Das Geschäftsmodell dieser Zeitschriften ist einfach und lukrativ. Viele, häufig unerfahrene aber auch erfahrene Autoren, werden durch diese, zum Teil sogar betrügerischen Journale angelockt, mit der Aussicht schnell und insbesondere alles publizieren zu können. Als „Gegenleistung“ verlangen diese obskuren Zeitschriften hohe Publikationsgebühren von den Autoren. Ein weiterer wesentlicher Gesichtspunkt, den man bedenken sollte, ist der, dass eine Publikation in „Predatory“ Zeitschriften die Reputation und damit die Karriere sehr schädigen kann. Listen zu „Predatory“ Journals und den zugehörigen Verlagen sind im Internet verfügbar, beispielsweise unter dem Link (<https://predatoryjournals.com/journals/>). Eine detaillierte Beschreibung und Einschätzung dieser Journale findet man in Wikipedia ([https://en.wikipedia.org/wiki/Predatory\\_open-access\\_publishing#Beall's\\_list](https://en.wikipedia.org/wiki/Predatory_open-access_publishing#Beall's_list))

In diesem Zusammenhang möchten wir Sie heute nochmals auf die neue englischsprachige „DZZ International“ aufmerksam machen. Diese wird ausschließlich online mit Open Access publiziert. Die erste Ausgabe ist seit dem 15. Januar 2019 frei verfügbar. Es entstehen im Gegensatz zu oben genannten „Predatory“ Journalen weder für Autoren noch Leser Kosten. Gleichzeitig wird durch ein Begutachtungsverfahren auf Basis der anerkannten wissenschaftlichen Standards eine hohe Qualität der Beiträge gewährleistet.

Wir laden Sie deshalb herzlich ein, unter [www.online-dzz.com](http://www.online-dzz.com) in der neuen Zeitschrift „zu blättern“ und auch eigene Beiträge für die DZZ International einzureichen.

Mit besten Grüßen und allen guten Wünschen für das Jahr 2019

Ihre

**Prof. Dr. Werner Geurtsen**

**Prof. Dr. Guido Heydecke**



**Prof. Dr. Werner Geurtsen**



**Prof. Dr. Guido Heydecke**

# Neues Layout der DZZ und Relaunch der Website

Sie halten nun das erste Heft der rundum neu gestalteten Deutschen Zahnärztlichen Zeitschrift (DZZ) in der Hand.

Die DZZ erscheint inzwischen im 18. Jahr im Deutschen Ärzteverlag. Im letzten Jahr machte der Verlag der Herausgeberin, der DGZMK, und der Schriftleitung den Vorschlag, das Layout der DZZ zu überarbeiten und dieses klarer und übersichtlicher zu gestalten. Die Anpassung des Layouts und der Typografie an die jüngsten Entwicklungen sowie eine bessere Lesbarkeit der Beiträge standen dabei im Vordergrund. Die Gestaltung der Seiten wurde behutsam überarbeitet, um dadurch zu gewährleisten, dass Sie als Leser Ihre DZZ auch im neuen Layout wiedererkennen. Die Signaturfarbe Dunkelblau wurde in ein helleres Blau verändert. Dies spielt im neuen Layout eine größere Rolle als Gestaltungselement, beispielsweise als Farbe für Überschriften und Zwischenüberschriften. Auf der Titelseite wurde mehr Raum für Bildelemente geschaffen, der Platz für Text wurde dagegen umstrukturiert und reduziert.

Wir, Herausgeberin und Schriftleitung, sind mit dem Ergebnis sehr zufrieden. Wir hoffen, dass auch Sie an der Neugestaltung unserer Zeitschrift Gefallen finden. Wir freuen uns über Ihre Reaktionen: Bitte teilen Sie uns mit, was Ihnen an der neuen Gestaltung besonders gut gefällt, und eventuell was nicht?

Zusätzlich zum Layout der DZZ wurde auch die Website neugestaltet. Diese steht Ihnen ab Februar 2019 unter [www.online-dzz.de](http://www.online-dzz.de) im neuen Design und mit neuen Funktionen zur Verfügung.

Wir wünschen Ihnen viel Freude beim Recherchieren auf der neu gestalteten DZZ-Website.

Ihre

**Prof. Dr. Werner Geurtsen**

**Prof. Dr. Guido Heydecke**




**Prof. Dr. Werner Geurtsen**



**Prof. Dr. Guido Heydecke**





## Online-DZZ-Relaunch Modernes Design und verbesserte Funktion

Der Online-Auftritt der Deutschen Zahnärztlichen Zeitschrift (DZZ) „erstrahlt ab Februar 2019 unter **www.online-dzz.de** im neuen Glanz“. Doch die äußerlich auf den ersten Blick erkennbare moderne Gestaltung ist nicht die einzige Veränderung: Zusätzlich stehen zahlreiche neue Funktionen der Seite allen Nutzern zur Verfügung.

Im umfangreichen Zeitschriftenarchiv sind jetzt alle Beiträge abrufbar, die seit 2009 veröffentlicht wurden. Mitglieder und Abonnenten können, wenn sie registriert und eingeloggt sind, frei auf alle Artikel zugreifen, und das nicht nur vom

Desktop-PC im heimischen Büro oder vom Praxisrechner, sondern dank des Responsive Design auch unkompliziert und übersichtlich vom Smartphone oder Tablet.

Die Suchfunktion wurde verbessert und um die Volltextsuche ergänzt: Alle HTML-Seiten und PDF-Dateien, in denen der zuvor eingegebene Wunschbegriff vorkommt, werden nun in einer Trefferliste angezeigt. Zudem können Nutzer in der Marginalspalte auf der rechten Seite der Homepage im Modul „Meistgelesene Artikel“ nachvollziehen, welche Inhalte von Kollegen am häufigsten aufgerufen wurden.

Die neue englische Schwester DZZ International erreichen Sie per Klick auf die US-amerikanische Nationalflagge über einen Button im Menü auf der Startseite.

Wichtiger Hinweis: Jedes registrierte Mitglied bzw. jeder Abonnent, der sich bereits online angemeldet hatte, muss sich nach dem Relaunch der Seite erneut einmal registrieren, um alle Funktionen nutzen zu können. Anschließend erfolgt die Anmeldung wie gewohnt über den Button „Login“ mit der Mail-Adresse und dem Passwort, die bei der Registrierung angegeben wurden.

**1–3 EDITORIALS / EDITORIALS****PRAXIS / PRACTICE**

- 5 Empfehlung der Schriftleitung / Editors' Pick**  
**6 Buchbesprechungen / Book Reviews**  
**11 Danksagung an die Gutachter/innen der DZZ / Acknowledgement to the DZZ reviewers**  
**12 Buchneuerscheinungen / New Publications**  
**13 Interesse am internationalen Publizieren? / Interested in international publishing?**  
**14 Markt / Market**

**FALLBERICHT / CASE REPORT**

Hüsamettin Günay, Ingmar Staufenbiel, Werner Geurtsen, Knut Adam

- 16 Die Granulationsgewebeerhaltende Technik in der regenerativen Periimplantitistherapie – ein Behandlungskonzept mit Fallberichten**  
*The granulation tissue preservation technique in regenerative therapy of peri-implantitis – a treatment concept with case reports*

**WISSENSCHAFT / RESEARCH****ORIGINALARBEITEN / ORIGINAL ARTICLE**

Constanze Olms, Lisa Charlott Behrendt, Rainer Haak

- 28 Vergleich zur Verbundfestigkeit von Resin-Nano-Keramikkronen auf einteiligen ZrO<sub>2</sub>- und Ti-Implantaten – eine Pilotstudie**  
*Bonding strength of resin nano ceramic crowns on zirconia and titanium one-piece dental implants – a pilot study*

Friedrich Müller, Janine Müller, Maximilian Schmidt-Breitung

- 36 Entstehung und Nachweis von Nanopartikeln durch Abrieb von Titanimplantaten Eine In-vitro-Pilotstudie**  
*Formation and detection of titanium nano-particles in consequence of wear An in vitro pilot study*

Tim F. Wolff, Eik Schiegnitz, Knut A. Grötz

- 44 Indikationsfindung und Behandlungsstrategien bei Antiresorptiva-Risikopatienten**  
*Indication and treatment strategies in antiresorptive risk patients*

**GESELLSCHAFT / SOCIETY****WISSENSCHAFTLICHE MITTEILUNG / POSITION PAPER**

Till Dammaschke, Kerstin Galler, Gabriel Krastl (in alphabetischer Reihenfolge)

- 54 Aktuelle Empfehlungen zur Vitalerhaltung der Pulpa Wissenschaftliche Mitteilung der Deutschen Gesellschaft für Endodontologie und zahnärztliche Traumatologie**

**MITTEILUNGEN DER GESELLSCHAFT / NEWS OF THE SOCIETY**

- 64 Ausschreibung des „Dental Ethics Award“ der DGZMK für 2019**  
**64 Ein Vierteljahrhundert Wrigley Prophylaxe Preis**  
**66 Neuer Patientenratgeber zu Parodontitis**  
**66 Neu aufgelegtes APW-Curriculum „Zahnärztliche Chirurgie“**  
**67 Preisverleihung Dental Ethics Award**  
**68 Die Deutsche Gesellschaft für Implantologie e.V. (DGI) hat einen neuen Vorstand**  
**69 Gründung des interdisziplinären Arbeitskreises Sportzahnmedizin (AK SZM)**  
**69 Ankündigungen von Mitgliederversammlungen in Berlin**  
**70 Alex-Motsch-Preis 2018 verliehen**  
**71 DGZPM begrüßt neue Kassenleistungen zur Kariesprävention bei Kleinkindern**  
**71 DGÄZ schreibt Young Esthetics-Preis 2019 aus**  
**72 IGES-Gutachten**  
**73 Fortbildungskurse der APW**  
**74 DG PARO/DIU-Master: Parodontologie ist unsere Kernkompetenz!**

- 76** **TAGUNGSBERICHT / CONFERENCE REPORT**  
**42. Jahrestagung des Arbeitskreises Forensische Odontostomatologie und AKFOS-Mitgliederversammlung**
- 79** **TAGUNGSKALENDER / MEETINGS**
- 80** **BEIRAT / ADVISORY BOARD**
- 80** **IMPRESSUM / LEGAL DISCLOSURE**

**Titelbildhinweis:** Aus dem Fallbericht von Günay et al., Abbildung 1a–e: Klinischer und röntgenologischer Befund vor und nach konservativer Therapie bei einer Periimplantitis am Implantat Regio 36; Röntgenbefund vor Therapie; Seiten 16–27

**Online-Version der DZZ:** [www.online-dzz.de](http://www.online-dzz.de)

# Behandlungskonzept bei Periimplantitis


## Editors' Pick

Die Periimplantitis wird gelegentlich als der Tsunami in der Implantologie bezeichnet, der auf uns zukomme. Aktuelle Daten belegen, dass die Prävalenz bei ca. 20 % liegt, was im Vergleich zu parodontalen Erkrankungen überschaubar und nicht dramatischer erscheint. Dennoch müssen für die Betroffenen Lösungen gefunden werden, trotz einer relativen Unklarheit, was das Vollbild der Genese der Periimplantitis anbetrifft.

Günay, Staufenbiel & Kollegen betonen in ihrem Fallbericht „Die Granulationsgewebeerhaltende Technik in der regenerativen Periimplantitistherapie – ein Behandlungskonzept mit Fallberichten“, dass die Beherrschung der mikrobiologischen Komponente unabdingbar ist. Gelingt diese aber, ist das Feld bestellt für eine Technik, die zu wirklich beachtenswerten Ergebnissen führt. In Verbindung mit der Anwendung von Schmelzmatrixproteinen zeigen die Autoren bei 3 Fällen zum Teil vollständige Ausheilungen periimplantärer Läsionen. Sie setzen dazu auf die Erhaltung des periimplantären Granulationsgewebes. Dieses stützt sowohl das Weichgewebe in der Läsion, scheint aber auch ein nicht unerhebliches Potenzial von enthaltenen pluripotenten Zellen zu haben. Es lohnt sich daher unbedingt, diesen Artikel (siehe Seite 16ff) und die Abbildungen zu studieren.

Mit freundlichen Grüßen

**Prof. Dr. Guido Heydecke**  
**Prof. Dr. Werner Geurtsen**



**Prof. Dr. Guido Heydecke**

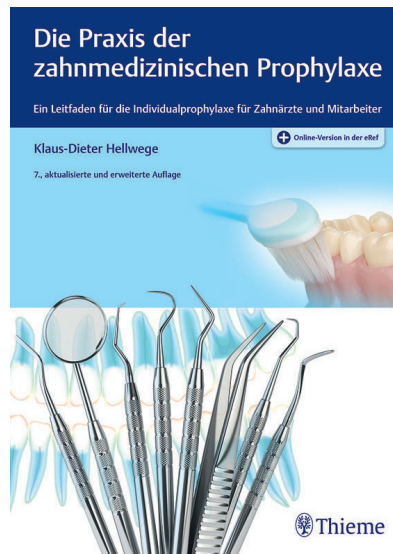

**Prof. Dr. Werner Geurtsen**

# Die Praxis der zahnmedizinischen Prophylaxe – Ein Leitfaden für die Individualprophylaxe für Zahnärzte und Mitarbeiter

„Die Praxis der zahnmedizinischen Prophylaxe – Ein Leitfaden für die Individualprophylaxe für Zahnärzte und Mitarbeiter“ von Dr. med. dent. Klaus-Dieter Hellwege ist im Frühjahr 2018 in der 7. aktualisierten und erweiterten Auflage im Georg Thieme Verlag erschienen. Das Werk umfasst 19 Kapitel mit 316 Illustrationen auf 301 Seiten und ist sowohl in gebundener Form als auch als E-Book erhältlich. Es ist für einen Preis von ca. 130,- EUR zu erwerben. Nach dem Erwerb hat der Leser zusätzlich die Möglichkeit, digital auf das Buch über die Online Wissensplattform eRef des Verlags nach einer einfachen kostenlosen Freischaltung (Zugangscode im Buch) zuzugreifen. Mit der kostenlosen eRef App besteht für den Leser ebenfalls die Möglichkeit, zahlreiche Inhalte auch offline zu nutzen. Als niedergelassener Zahnarzt mit der Zusatzausbildung zum „Registered Dental Hygienist“ hat der Autor einen sehr engen Bezug zur Praxis und beschäftigt sich schon seit Jahren mit den Themen der präventiven Zahnheilkunde und der Parodontologie. Bereits 1983 ist die 1. Auflage des Werkes erschienen.

In der aktuellen Auflage geben die Kapitel 1 bis 4 dem Leser sozusagen einen Einstieg in das Thema Prävention und Prophylaxe, wobei Grundlagen besprochen werden. Dabei wird sowohl auf Mikroorganismen (Aufbau, Formen, Vermehrung, Retention), die Abwehrsysteme der Mundhöhle (Sulcusflüssigkeit, Speichel), den Aufbau des Zahnfleischsaums als auch auf die Bildung und Wirkung von Plaque/Biofilm intensiv eingegangen. Die Kapitel 5 und 6 beschäftigen sich mit der „Diagnostik der Zahnbeläge und des Zahnhalteapparates“ und beschreiben ausführlich verschiedene Plaque- und Entzündungsindizes sowie Möglichkeiten zur Kariesrisikobestimmung. In den Kapiteln 7 bis 12 werden präven-



Klaus-Dieter Hellwege, Georg Thieme Verlag, Stuttgart. 2018, ISBN 978-3-13-127187-7, 7., aktualisierte und erweiterte Auflage, Buch, gebunden, 304 Seiten, 316 Abbildungen, 129,99 Euro

© Georg Thieme Verlag, Stuttgart

tive Maßnahmen dargestellt. Unter anderem werden zahlreiche mechanische und chemische Hilfsmittel zur häuslichen Mundhygiene für den Patienten vorgestellt und die Anwendung mit vielen Illustrationen verdeutlicht, wobei in der vorliegenden Auflage speziell das Thema Zahnzwischenraumpflege aktualisiert wurde. Auch das Thema „Fluoride“ (Wirkung, Präparate, Maßnahmen, Empfehlungen) wird neben dem Thema „Fissurenversiegelung“ anschaulich dargestellt. Neu in der aktuellen Auflage ist ein Kapitel zum Thema zur Implantatprophylaxe. Die Kapitel 13 bis 15 behandeln die Themengebiete „Zucker“ und „Zuckerersatzstoffe“, wobei ebenfalls über den Nutzen, die Notwendigkeit und Durchführung einer Ernährungsberatung mit einem zahnmedizinischen Schwerpunkt eingegangen wird. Das sehr kurze dreisei-

tige Kapitel 16 beschäftigt sich mit Abrasion und Erosion, wobei lediglich jeweils eine kurze Definition und einige ätiologische Faktoren genannt werden. In den Kapiteln 17 und 18 werden Möglichkeiten zur Patientenmotivation und Sicherung des Behandlungserfolges und diesbezüglich nützliche Tipps und Hinweise in Bezug auf Gesprächsführung und Organisation und Implementation eines Recall-Systems in der täglichen Praxis dargestellt. Das letzte Kapitel beschreibt den „Aufbau und Ablauf der Individualprophylaxe“, wobei ein 3-Stufen-Konzept vorgestellt wird, welches systematisch bei der organisatorischen Umsetzung der Prophylaxe in der Praxis unterstützen soll. Am Ende des Buches findet der Leser noch ein Literatur- und Sachverzeichnis.

Die Zielgruppe des Buches sind nicht nur die Zahnärzte, sondern das gesamte Praxispersonal und der Satz auf dem Buchrücken „Aus der Praxis für die Praxis“ ist voll zutreffend. Das Buch ist in einer verständlichen Sprache geschrieben und enthält eine Vielzahl von Beispielen aus dem Praxisalltag. Die Abbildungen und Tabellen sind verständlich und gut beschrieben. Die Konsultation weiterer Quellen zu einem bestimmten Thema wird dem Leser allerdings dadurch erschwert, dass ein Literaturverzeichnis nicht direkt an ein Kapitel anschließt, sondern dass ein Gesamtliteraturverzeichnis erst am Ende des Buches steht. Eine Aktualisierung der aufgeführten Literatur wäre für einen interessierten Leser ebenfalls wünschenswert. Insgesamt ist das Buch jedoch gut als Nachschlagewerk und Leitfaden zum Thema Prophylaxe für die Praxis geeignet und kann auch sehr hilfreich im Zusammenhang mit der Patientenaufklärung sein.

Dr. Karen Meyer-Wübbold,  
Hannover



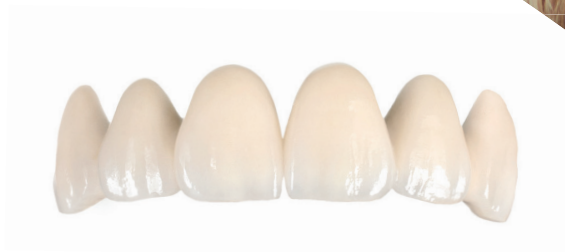**PREISBEISPIEL**

**VOLLVERBLENDETES ZIRKON  
„CALYPSO“**

**640,-€\***

4 Kronen und 2 Zwischenglieder, Zirkon, vollverbl.  
(Sagemax, Vita VM 9, Vita Akzent)

\*inkl. MwSt., Artikulation, Material, Modelle und Versand



**Mehr Lachen. Nutzen Sie die Vorteile des Komplettanbieters.**

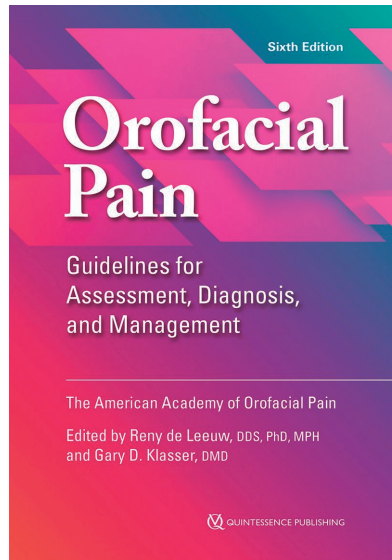
**Der Mehrwert für Ihre Praxis:** Als Komplettanbieter für zahntechnische Lösungen beliefern wir seit über 30 Jahren renommierte Zahnarztpraxen in ganz Deutschland. *Ästhetischer Zahnersatz zum smarten Preis.*

# Orofacial Pain. Guidelines for Assessment, Diagnosis, and Management

Fünf Jahre nach der letzten Auflage legt die American Academy of Orofacial Pain die um 26 Seiten vermehrte, gründlich aktualisierte Neubearbeitung der 12 Kapitel ihres internationalen Standardwerks der Fachöffentlichkeit vor. Kleinere Änderungen wurden bei den Überschriften der Kapitel durchgeführt: Kapitel 6 heißt nun Neuropathic Pain (statt Episodic and Continuous Neuropathic Pain), Kapitel 8 Differential Diagnosis and Management of TMDs (statt Diagnosis and Management of TMDs), Kapitel 9 Cervical Spinal Disorders and Headaches (statt Cervicogenic Mechanisms of Orofacial Pain and Headaches) und Kapitel 10 Extracranial and Systemic Causes of Head and Facial Pain (statt Extracranial Causes of Orofacial Pain and Headaches).

Viel neue Literatur fand Berücksichtigung, darunter die nicht unumstrittenen [11] Diagnostic Criteria for Temporomandibular Disorders (DC/TMD) [9] und Erkenntnisse aus den epidemiologischen OPPERA-Studien [1–2, 4]. OPPERA steht für Orofacial Pain Prospective Evaluation and Risk Assessment Study. Ihr Ziel, genetische und biopsychosoziale Risikofaktoren für Myoarthropathien des Kausystems zu identifizieren, wurde erfolgreich umgesetzt. Geben Sie doch einmal in der Metadatenbank PubMed (URL: [www.pubmed.gov](http://www.pubmed.gov)) den Suchbegriff „oppera“ ein; Sie erhalten – Stand 22.01.2019 – 33 Treffer.

Über die DC/TMD und OPPERA hinaus fand die zehnte Revision der Internationalen Klassifikation der Krankheiten (ICD-10, mit USA-spezifischen Erweiterungen, die in Deutschland unbekannt sind) Berücksichtigung, ferner die Beta-Version der dritten Ausgabe der Internationalen Klassifikation von Kopfschmerzkrankungen (ICHD-3 Beta; URL: [www.ichd-3.org](http://www.ichd-3.org)). Instruktive Abbildungen sind ebenfalls hin-



Reny de Leeuw, Gary D. Klasser, Quintessence Publishing, Hanover Park IL 2018, 6. überarbeitete Auflage, ISBN 978-0-867157768-0, 328 Seiten, 9 Abbildungen, 11 Tabellen und 28 Übersichtskästen, 56,00 Euro

zugekommen, bestehende wurden vorteilhaft erneuert.

Das Werk schließt mit einem überarbeiteten 44-seitigen (!) Glossar und einer Liste der zu vermeidenden Fachbegriffe (sowie ihrer stattdessen zu verwendenden Terminologie), in der es neben einigen Streichungen nur eine Änderung gab: Der eher ungewöhnliche Terminus disc locking wurde durch locked joint ersetzt und seine zu bevorzugende Alternative detaillierter beschrieben (disc displacement without reduction with limited opening or closed lock).

Abgesehen vom vortrefflichen Inhalt bewirken das neue, optisch gelungene Layout mit seinem frischen roten (statt herbstlich-braunen) Farbelement sowie die haptisch angenehme Buchoberfläche, dass man das Werk gerne zur und in die Hand nimmt. Es wird in den kommenden Jahren Pflichtlektüre für diejenige

Minderheit innerhalb der Kollegenschaft sein, die sich intensiver mit dem Thema Schmerz beschäftigt, als dies gemeinhin der Fall ist.

Dass im Laufe der Verwissenschaftlichung der Zahnmedizin in Lehre und Praxis die Ästhetik, CAD/CAM und dentale Implantate – allgemein: das technische Handeln – (weltweit) einen weit höheren Stellenwert eingenommen haben als das ureigene zahnärztliche Thema Schmerz [3, 5, 8, 10, 12, 14], ist und bleibt ein Phänomen, welches einer rationalen Erklärung harrt [13]. In seinem jüngsten Buch ruft der Freiburger Medizinethiker Giovanni Maio [6] die in der Medizin verlorengegangene Bedeutung des (Zu-)Hörens, des Gesprächs und der Reflexion in Erinnerung. Seine Gedanken füllen die als Mahnung, nicht als Tatsache aufzufassende Aussage des Greifswalder Alt-DGZMK-Präsidenten Georg Meyer „Zahnmedizin ist Medizin!“ [7] mit Inhalt, den es vor allem bei von orofazialen Schmerzen geplagten Mitmenschen umzusetzen gilt. Dafür bietet der hier besprochene Leitfaden der American Academy of Orofacial Pain eine solide und wissenschaftsbasierte Grundlage. Möge er weite Verbreitung finden!

Prof. Dr. Jens C. Türp, Basel

## Literatur

1. Dworkin SF: The OPPERA study: act one. *J Pain* 2011; 12: T1–3
2. Dworkin SF: The OPPERA study: act two. *J Pain* 2013; 14: T1
3. Euler H: Zahnextraktion und ihre Schmerzverhütung. Thieme, Leipzig 1925
4. Fillingim RB, Slade GD, Greenspan JD et al.: Long-term changes in biopsychosocial characteristics related to temporomandibular disorder: findings from the OPPERA study. *Pain* 2018; 159: 2403–2413
5. Kantorowicz A: Die Schmerzverhütung bei der konservierenden Behand-

lung der Zähne. In: Kantorowicz A (Hrsg): Konservierende Zahnheilkunde. Verlag von J. F. Bergmann, München 1925, 135–139

6. Maio G: Werte für die Medizin. Warum die Heilberufe ihre eigene Identität verteidigen müssen. Kösel, München 2018

7. Meyer G: ZahnMEDIZIN im Wandel. In: Schwarz M, Frank M, Engel P (Hrsg): Weißbuch der ZahnMedizin. Rahmenbedingungen und Handlungsoptionen einer zukunftssicheren Gesundheitsversorgung. Band 1. Quintessenz, Berlin 2007, 301–307

8. Partsch C: Ueber neuralgieforme Gesichtsschmerzen, deren Ursachen und Behandlung. Correspondenzbl Zahnärzte 1911; 40: 257–270

9. Schiffman E, Ohrbach R, Truelove E et al.: Diagnostic Criteria for Temporomandibular Disorders (DC/TMD) for clinical and research applications: recommendations of the International RDC/TMD Consortium Network and Orofacial Pain Special Interest Group. J Oral Facial Pain Headache 2014; 28: 6–27

10. Serre JJJ: Geschichte oder Abhandlung der Zahnschmerzen des schönen Geschlechts in ihrer Schwangerschaft. Wien 1788

11. Steenks MH, Turp JC, de Wijer A: Reliability and validity of the diagnostic criteria for temporomandibular disorders axis I in clinical and research settings: a critical appraisal. J Oral Facial Pain Headache 2018; 32: 7–18

12. Türkheim H: Schmerzempfindung. In: Kantorowicz A (Hrsg): Handwörterbuch der gesamten Zahnheilkunde. Band IV. Johann Ambrosius Barth, Leipzig 1931, 2669–2676

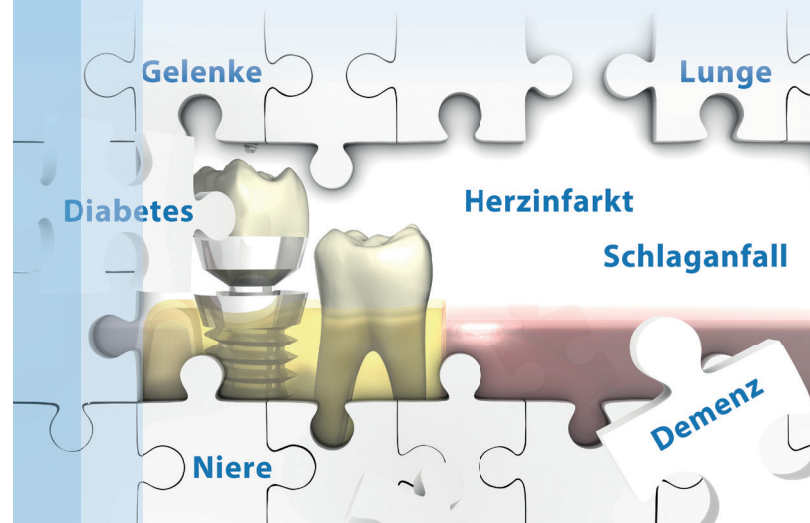
13. Türp JC: Patienten mit chronischen Schmerzen – Waisenkinder der (Zahn-)Medizin? Dtsch Zahnärztl Z 2000; 55: 797–804

14. Urbantschitsch EH: Der Zahnschmerz, bedingt durch physiologische Ursachen, und dessen anatomische Erklärung. Öst Ung Vierteljahrsschr Zahnheilk 1911; 27: 34–43



## MASTER OF SCIENCE in Parodontologie und Implantattherapie

Wir sind Parodontologie!



### Parodontale Erkrankungen frühzeitig erkennen und erfolgreich therapieren

Das synoptische Unterrichtskonzept mit Parodontologie, Implantattherapie, Medizin und allgemeinen Therapiekonzepten bildet dafür die Grundlage.

- + Stipendienprogramm der DG PARO
- + Der Masterstudiengang ist ZEvA-akkreditiert
- + Aufstiegsweiterbildung bis 2029 ohne Unijahr zum DG PARO-Spezialisten für Parodontologie®

Studienbeginn  
**16. Mai 2019**

[www.dgparo-master.de](http://www.dgparo-master.de)

**REDUZIERTER  
STUDIENGEBÜHR**  
für Absolventen von  
PAR- sowie Implan-  
tologie-Curricula

**- 5.000€**

#### Anmeldung und Information:

Deutsche Gesellschaft für Parodontologie e. V.  
Telefon: 0941 942799-12, [info@dgparo-master.de](mailto:info@dgparo-master.de)  
[www.dgparo-master.de](http://www.dgparo-master.de) und [www.di-uni.de](http://www.di-uni.de)

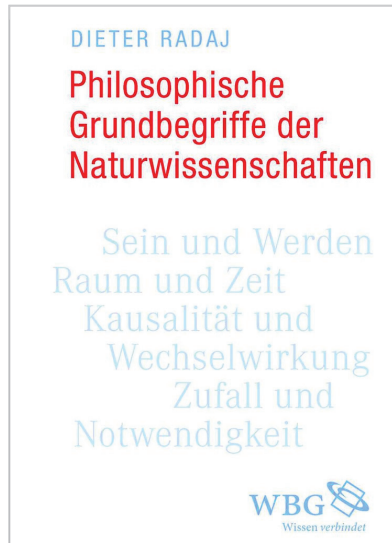
Linked in

f facebook

# Philosophische Grundbegriffe der Naturwissenschaften

„[...] und im Grunde waren doch alle in der gleichen Situation, das Studium ist die einzige glückliche Zeit, die einzige Zeit, in der die Zukunft offen erscheint, in der alles möglich erscheint, das Arbeitsleben ist nichts als ein langsames, fortschreitendes Versanden [...]“, äußert Florent-Claude Labrousse in Michel Houellebecqs Roman „Serotonin“ (DuMont, Köln 2019, S. 143). „Langsames, fortschreitendes Versanden“; diese Gefahr besteht durchaus auch im Beruf des Zahnarztes. Davon keineswegs ausgenommen, auch wenn im Vergleich zu den Kollegen in der Privatpraxis bekanntermaßen mit teilweise völlig anderen Aufgaben konfrontiert, sind die in den universitären Ausbildungsstätten tätigen Zahnärzte. Aufgaben gibt es zuhauf in Lehre, Patientenversorgung und Forschung (wobei letzteres, samt dem obligatorischen Verfassen von Publikationen, in der Regel nach Dienst und am Wochenende stattfindet). Ein gewisser repetitiver Charakter dieser Vorgänge (Vorbereitung, Durchführung, Nachbereitung) lässt sich nicht absprechen, denn kaum ist das Semester beendet, fängt das neue wieder an – und schon findet man sich, wie der niedergelassene Kollege, erneut im Trott und Klein-klein des Berufsalltags, und im Nu ist der Tag, ist die Woche, ist der Monat um, und so dreht sich das Rad der Routine immer weiter und weiter und weiter und so schreitet (sofern man nicht achtgibt) die „Versandung“ voran.

Nur zur Reflexion, zum ergebnisoffenen Nach- und Überdenken aus einer Meta-Perspektive heraus (vgl. Wolf Hilzensauer: Wie kommt die Reflexion in den Lehrberuf? Internationale Hochschulschriften Band 644. Waxmann, Münster 2017), fehlen Zeit und Muße. Das neueste Buch von Prof. Dr.-Ing. Dieter Radaj, Jahrgang 1935, promoviert und habilitiert an der Technischen Universität Braunschweig, bietet die Möglichkeit der Abhilfe. Sein Werk ist in sechs Kapitel unterteilt: Sein und Werden; Raum und Zeit; Kausalität und Wechselwirkung; Determination des Leben-



Dieter Radaj, WBG, Darmstadt 2017, ISBN 978-3-534-26941-9, 234 Seiten 79,95 Euro

digen; Notwendigkeit, Zufall, Wahrscheinlichkeit; Naturgesetz. Umrahmt wird es zu Beginn von einem kurzen Vorwort und einer vierseitigen Einführung und am Ende von sieben Begleittexten und einem elfseitigen Sachregister.

Jedes Kapitel beginnt mit einer kurzen Einleitung, deren grafische Gestaltung an ein Kongressabstract erinnert. „Die Darstellungsweise des vorliegenden Buches lässt sich als *Brückenbauwerk veranschaulichen*.“, bemerkt der Autor auf Seite 14 seiner Einführung. „Die Brücke verbindet *Naturwissenschaft und Naturphilosophie*. Sie führt über einen Abgrund von *Nichtwissen und Fehldeutung*.“ Und sie füllt damit eine lange vermisste Lücke.

Jede Seite seiner Monografie ist äußerst lesenswert, weil sie Stoff zur Reflexion liefert, der einerseits weit über das spezifische (Zahn-)Ärztliche hinausgeht, gleichwohl aber beruflich bereichernd sein kann. Mich hat in besonderem Maße Kapitel V – Notwendigkeit, Zufall, Wahrscheinlichkeit – fasziniert. Ich möchte Ihnen beispielhaft einige Zitate daraus vorstellen, welche losgelöst vom Gesamttext durchaus auch eine Karriere

als Aphorismen machen könnten (und dies ist nur eine kleine Auswahl):

- „Notwendig wird genannt, was nicht nicht sein kann.“ (S. 154)
- „Nur in der klassischen Physik herrscht ausschließlich Notwendigkeit.“ (S. 154)
- „Der Zufall ist in den Naturvorgängen das Nichtnotwendige.“ (S. 156)
- „Das Zufällige kann geschehen, das Notwendige muss geschehen.“ (S. 165)
- „Zufällig ist das, was auch anders sein könnte, was also nicht so sein muss, wie es ist.“ (S. 156)
- „Das Zufällige als das Nichtnotwendige ist das realisierte Mögliche.“ (S. 157)
- „Anstelle des Nichtnotwendigen in den Naturvorgängen tritt bei den willentlichen Handlungen des Menschen das Nichtbeabsichtigte.“ (S. 157)
- „Die Abgrenzung des Zufälligen vom Notwendigen in der naturwissenschaftlichen Erkenntnis hängt vom Entwicklungsstand der naturwissenschaftlichen Theorien ab. Die heute feststellbare Grenze kann sich durch den Erkenntnisfortschritt verschieben.“ (S. 165–166)
- „Im Begriff der Wahrscheinlichkeit verbinden sich Notwendigkeit, Zufall und Möglichkeit zu einer quantifizierbaren Größe.“ (S. 160)
- „Das wahrscheinliche Urteil kann auch falsch sein. Es ist keine Gewissheit gegeben, sondern es handelt sich um eine begründete Meinung.“ (S. 160)

Jede Seite dieses außergewöhnlichen und zeitlosen Werks ist ihren Preis von 34 Euro wert. Wer seinen akademischen Horizont sinnvoll erweitern und wichtige naturwissenschaftlich-naturphilosophische Grundbegriffe in einem größeren Kontext eingeordnet sehen möchte, tut sich mit dem Erwerb und der Lektüre dieses Buches einen großen Gefallen.

Prof. Dr. Jens C. Türp, Basel

# Danksagung an die Gutachter/innen der DZZ

Die kompetente und zeitaufwendige Arbeit von Gutachterinnen und Gutachtern ist für die wissenschaftliche Qualität und Weiterentwicklung der DZZ – Deutsche Zahnärztliche Zeitschrift von unschätzbarem Wert. Die Schriftleiter der DZZ, Prof. Geurtsen und Prof. Heydecke, möchten sich daher bei den nachfolgend genannten Kolleg/innen für ihr unermüdliches Engagement und ihre ehrenamtliche Unterstützung im Jahr 2018 herzlich bedanken:

Bilal Al-Nawas	Torsten Mundt
Nicole Arweiler	Frank Nothdurft
Jürgen Becker	Peter Ottl
Michael Behr	Olga Polydorou
Thomas Beikler	Wolfgang Raab
Florian Beuer	Alexander Rahman
Wolfgang Buchalla	Sven Reich
Monika Daubländer	Torsten Reichert
Henrik Dommisch	Franz-Xaver Reichl
Christof Dörfer	Heike Rudolph
Daniel Edelhoff	Stefan Rüttermann
Stephan Eitner	Henning Schliephake
Roland Frankenberger	Andrea Schmidt-Westhausen
Christian Ralf Gernhardt	Falk Schwendicke
Martin Gosau	Christian Splieth
Jan-Frederik Güth	Wilfried Wagner
Rainer Haak	Gerhard Wahl
Detlef Heidemann	Michael Walter
Adrian Kasaj	Annette Wiegand
Mathias Kern	Britta Willershausen
Marco Kesting	Stefan Wolfart
Norbert Krämer	Anne Woloswki
Felix Krause	Bernd Wöstmann
Hermann Lang	Dirk Ziebolz
Anne-Katrin Lührs	



38. Internationale Dental-Schau  
**Köln, 12. - 16. März 2019**  
Fachhändlertag: 12. März 2019

**LEADING DENTAL  
BUSINESS SUMMIT**



**Eintrittskarte = Fahrausweis**

Kostenlose An- und Abfahrt zur IDS im  
VRS- und VRR-Verbundgebiet!



Koelnmesse GmbH · Messeplatz 1 · 50679 Köln · Deutschland  
Telefon +49 180 577-3577\* · ids@visitor.koelnmesse.de

# Buchneuerscheinungen

*Daniel R. Reißmann, Ragna Lamprecht*

## Zahn- und Mundgesundheit im Alter

De Gruyter (Verlag), Band 9 der Reihe „Praxiswissen Gerontologie und Geriatrie kompakt“, herausgegeben von *Adelheid Kuhlmei* und *Wolfgang von Renteln-Kruse*, De Gruyter Verlag, Berlin 2018, ISBN 978-3-11-051806-1, 40 Abbildungen, 10 Tabellen, 112 Seiten kartoniert, 34,95 Euro

- Aktuelles, praxisorientiertes und interdisziplinäres Wissen zur Mundgesundheit bei älteren Menschen
- Einbindung der Patientenperspektive
- Für Praktiker, Lehrende und Lernende in allen Gesundheitsfachberufen

Während der Anteil der älteren Menschen an der Gesamtbevölkerung sowie die Lebenserwartung stetig steigen, stellt die zahnmedizinische Versorgung von älteren Menschen eine besondere Herausforderung dar. Dieses Buch zeigt kurz und prägnant, aber umfassend die aktuelle Situation der Mundgesundheit bei älteren Menschen und die wesentlichen Zusammenhänge mit Allgemeingesundheit, Ernährung und Lebensqualität auf.

Neben der aktuellen Versorgungssituation werden auch innovative Versorgungskonzepte für unterschiedliche Gegebenheiten vorgestellt. Das Buch ist damit ein kompaktes Nachschlagewerk für alle Personen, die sich mit älteren Menschen beschäftigen, seien es Zahnärzte, Hausärzte, Heimleitungen, Krankenkassen oder politische Entscheidungsträger.

*Ralf Johannes Radlanski*

## Oral Structure & Biology

Quintessenz Publishing Co, Inc., Berlin und andere 2018; ISBN 978-0-86715-746-8, Softcover, 472 Seiten, 245 Abbildungen, 168,00 Euro

Knowledge of the structures of the orofacial region from the macroscopic scale to the molecular level and pathologic changes to those structures enables practitioners to successfully treat patients or seek treatment options. This book presents the structural biologic foundations underpinning dental and oral medicine. Beginning with an overview of the anatomy of the mouth and moving on to the evolution of the oral structures and pre- and postnatal development of the oral cavity, related facial structures, and the teeth, this book describes each part of the orofacial region in terms of its morphology, tissue structure, cellular properties, and development. Functioning as both a textbook for dental students and a reference manual for experienced clinicians, this compendium of the structural biologic foundations of clinical work in dental and oral medicine allows practitioners to integrate current research in molecular biology into a solid framework of knowledge.

*Elmar Hellwig, Edgar Schäfer, Joachim Klimek, Thomas Attin*

## Einführung in die Zahnerhaltung

Deutscher Zahnärzte Verlag, 7. überarbeitete Auflage, ISBN 978-3-7691-3652, 700 Seiten mit 235 Abbildungen in ca. 300 Einzeldarstellungen und 68 Tabellen, Buch/Softcover, 59,99 Euro

Studiums- und Prüfungswissen Kariologie, Endodontologie und Parodontologie

Die Zahnerhaltung mit ihren drei Fächern Kariologie, Endodontologie und Parodontologie ist ein Kernfach Ihres Studiums. Mit dem aktuellen „Hellwig“ erhalten Sie das nötige Wissen für Ihr Studium und die spätere Tätigkeit als Zahnarzt. In diese neu überarbeitete 7. Auflage sind zahlreiche wissenschaftliche Erkenntnisse und der Wissensstand über neue, erprobte

Materialien und Methoden eingeflossen.

- Komplettes Studiums- und Prüfungswissen
  - Klare Gliederung mit hervorgehobenen Stichwörtern
  - Merksätze und Textkästen erleichtern das Lernen
  - Mehr als 300 Illustrationen und Röntgenbilder
- Schneller „up-to-dent“!

*Andreas Filippi, Sebastian Kühl (Hrsg.)*

## Atlas der modernen zahnerhaltenden Chirurgie

Quintessenz Berlin (Verlag); ISBN 978-3-86867-395-1, Buch, Hardcover, 176 Seiten, 98,00 Euro

Zahnerhaltende Chirurgie ist fester Bestandteil der Zahnmedizin. Vor jeder Zahnentfernung sollten trotz aller Fortschritte in der oralen Implantologie die verschiedenen Möglichkeiten der zahnerhaltenden Chirurgie geprüft werden. Manche der Techniken sind Klassiker, manche haben in den letzten Jahren eine erstaunliche Renaissance erlebt und manche sind leider immer noch kaum bekannt. Allen Techniken ist gemeinsam, dass es innerhalb der letzten 10 bis 15 Jahre einen erheblichen Wissenszugewinn gegeben hat. Dieser zeigt sich in immer besser werdenden Techniken, höheren Erfolgsraten und besserer Vorhersagbarkeit, wovon die betroffenen Patienten maßgeblich profitieren.

Das vorliegende Buch ist nicht als Lehrbuch, sondern als Bildatlas und Nachschlagewerk konzipiert und präsentiert die moderne zahnerhaltende Chirurgie so, wie sie aktuell möglich ist, mit dem Ziel, das therapeutische Spektrum in der täglichen Praxis zu erweitern oder auf den aktuellen Stand zu bringen.

Hans-Jürgen Wenz, Elmar Hellwig

### Zahnärztliche Propädeutik Einführung in die Zahn- erhaltungskunde

Deutscher Zahnärzte Verlag, Köln,  
14. überarbeitete Auflage, ISBN  
978-3-7691-3645-6, 420 Seiten,  
Buch/Softcover, 49,99 Euro

„Das Buch für den Anfang des zahnmedizinischen Studiums. Die Theorie zum TPK und den Phantomkursen. Übersichtlich wird der Aufbau des Kauorgans beschrieben, auf das physiologische Gebiss und nicht funktionsgerechte Anomalien eingegangen. Therapien bei Verlust von Zahnmateriale und Erkrankungen des Parodonts werden ausführlich behandelt.“ – Elke Rehberger (Buchhändlerin, Lehmanns Media).

Das bewährte Lehrbuch bietet Ihnen auch in der 14., aktualisierten Auflage den perfekten Einstieg in die Kernfächer des zahnmedizinischen Studiums. Durch die einzigartige Kombination von Zahnerhaltung sowie Zahnersatzkunde und Implantatprothetik erhalten Sie mühelos umfassendes und prüfungsorientiertes Basiswissen.

- Für den vorklinischen und klinischen Abschnitt Ihres Studiums
- Anschauliche Darstellung durch viele neue hochwertige Illustrationen
- Berücksichtigung rechnergestützter Methoden

- Zahnaufstellung für Totalprothesen nach Gerber
- Renommierete Autoren

Ingrid Rozylo-Kalinowska, Kaan Orhan  
(Herausgeber)

### Imaging of the Temporomandibular Joint

Springer International Publishing,  
Basel, 1. Aufl., ISBN 978-3-319-  
99467-3, Hardcover, XI, 406 Seiten,  
160,49 Euro

This superbly illustrated book is designed to meet the demand for a comprehensive yet concise source of information on temporomandibular joint (TMJ) imaging that covers all aspects of TMJ diagnostics. After introductory chapters on anatomy, histology, and the basics of radiological imaging, detailed guidance is provided on the use and interpretation of radiography, CT, CBCT, ultrasound, MRI, and nuclear medicine techniques. Readers will find clear presentation of the imaging findings in the full range of TMJ pathologies, from intrinsic pathological processes to invasion by lesions of the temporal bone and mandibular condyle. Careful attention is also paid to the technical issues confronted when using different imaging modalities, and the means of resolving them. The role of interventional radiology is examined, and consideration given to the use

of arthrography and arthrography-guided steroid treatment. In addition, an overview of recent advances in research on TMJ diagnostics is provided. Imaging of the Temporomandibular Joint has been written by an international team of dedicated authors and will be of high value to clinicians in their daily practice.

Ralf Gutwald, N.-C. Gellrich, Rainer Schmelzeisen

### Einführung in die zahnärztliche Chirurgie und Implantologie

Deutscher Zahnärzte Verlag, Köln,  
3. vollständig überarb. Auflage, ISBN  
978-3-7691-3657-9, 600 Seiten,  
Buch/Softcover, 59,99 Euro

Von A wie Anatomie bis Z wie Zystostomie. In dieser neuen Auflage erwartet die Nutzer wieder hervorragend aufbereitetes Grundlagenwissen, neue Therapiemöglichkeiten sowie ausgezeichnete Illustrationen und klinische Abbildungen. Das interdisziplinäre Autorenteam liefert umfassende Informationen nach dem neuesten Stand der Wissenschaft.

Neu in der 3. Auflage:

- Digitale Techniken und CAD/CAM mit Link zur Implantologie
- Medikamenten-induzierte Kiefernekrosen
- Dentalantrophologische Stellungnahme je Kapitel

## Interesse am internationalen Publizieren?

- Beschäftigen Sie sich mit einem zahnärztlichen Thema besonders intensiv?
- Möchten Sie andere an Ihrem Wissen und Ihren Erfahrungen – insbesondere auch international – teilhaben lassen?
- Dann schreiben Sie eine Originalarbeit, einen Übersichtsartikel oder einen Fallbericht für die DZZ International – gerne in deutscher und/oder englischer Sprache.

Nähere Informationen zu einer Einreichung finden Sie auf der neuen Website unter [www.online-dzz.com](http://www.online-dzz.com)

**PERMADENTAL****Vertrauen kann man nicht kaufen**

Vertrauen gehört im Geschäftsleben genauso wie im privaten Bereich zu den Maximen einer Beziehung. Gerade im Verhältnis zwischen Patient und Zahnarzt spielt Vertrauen eine immens wichtige Rolle: Patienten bleiben ihrer Zahnarztpraxis nur treu, wenn sie ihr vertrauen und wenn sie spüren, dass in „ihrer“ Praxis in jeder Beziehung verantwortungsvoll und patientenorientiert gehandelt und behandelt wird.

Das Permadental-Serviceteam um Frau Elke Lemmer arbeitet bei Praxis-Empfehlungen für Patienten immer auch mit der notwendigen Sensibilität. Bei diesem zusätzlichen Mehrwert für Permadental-Kunden werden jeweils drei Zahnarztpraxen, deren ausdrückliche schriftliche Genehmigung dafür vorliegt, in Wohnort-Nähe des Interessenten mit den erforderlichen Praxisdaten angegeben.

**Permadental GmbH**

Marie-Curie-Str. 1, 46446 Emmerich, Tel.: 02822 10065, info@ps-zahnersatz.de, www.permadental.de

**MEDENTIS****Innovationsmotor auf der IDS**

Wie in den Jahren zuvor, präsentiert sich die medentis medical auch auf der diesjährigen IDS als Innovationsmotor der Branche und überzeugt zur IDS 2019 mit zahlreichen Innovationen und neuen Entwicklungen für Zahnärzte und Zahntechniker.

medentis präsentiert auf ihrem Stand neue Perspektiven mit ganz neuen Ideen, Hands-On, Erfahrungsaustausch und interessanten Patientenfällen in Form der beliebten ICX Web-OPs.

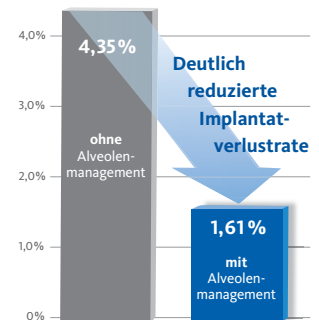
Während der IDS vom 12. bis 16. März sind interessierte Besucher herzlich eingeladen, sich selber ein Bild von den neuen Produkten zu machen und diese ausgiebig zu testen.

**medentis medical GmbH**

Walporzheimer Str. 48-52, 53474 Bad Neuenahr/Ahrweiler  
Tel.: 02641 9110-0, Fax: 02641 9110-120  
info@medentis.de, www.medentis.de

**GEISTLICH BIOMATERIALS****Reduzierte Implantatverlustrate**

In einer 2018 publizierten retrospektiven Studie wurden die Ergebnisse von mehr als 17 750 Implantationen aus insgesamt zwölf Jahren miteinander verglichen. Es konnte gezeigt werden, dass Implantationen mit vorhergegangener Alveolenmanagement eine deutlich reduzierte Implantatverlustrate aufweisen als Implantate, die ohne entsprechende vorherige Behandlungsschritte implantiert wurden.<sup>1</sup> Durch das gezielte Alveolenmanagement kann der durchschnittlich 50 %ige Gewebeverlust innerhalb der ersten sechs Monate nach Zahnextraktion erfolgreich kompensiert und sowohl optimale hart- als auch weichgewebige Grundvoraussetzungen für ein stabiles Knochenimplantatlager und eine anspruchsvolle Weichgewebeästhetik geschaffen werden.




<sup>1</sup>pip-Praktische Implantologie und Implantatprothetik, Ausg. 5/2018 ISSN: 1869-6317 S. 62-66

**Geistlich Biomaterials Vertriebsgesellschaft mbH**

Schneidweg 5, 76534 Baden-Baden, Tel.: 07223 9624-0, Fax: -10, www.geistlich.com

**IDS 2019****Globale dentale Leitmesse**

Alle zwei Jahre ist die Internationale Dental-Schau (IDS) in Köln das Ereignis für den internationalen Dentalmarkt. Vom 12. bis 16. März 2019 informieren sich Entscheider aus Zahnärzteschaft, Zahntechnikerhandwerk, Dental-Fachhandel und der Dentalindustrie hautnah über die neuesten Produkte, Entwicklungen und Trends der Branche. Insgesamt werden erneut mehr als 2300 Aussteller aus rund 60 Ländern zur 38. IDS in Köln erwartet. Die Hallen 2, 3, 4, 5, 10 und 11 des Kölner Messegeländes mit einer Brutto-Ausstellungsfläche von mehr als 170 000 Quadratmetern sind damit bestens gefüllt und bieten den Besuchern eine größere Angebotsbreite und -dichte als je zuvor. Neben dem Fokus auf Business und Produktinformation präsentieren die Unternehmen der IDS ihre Produktvielfalt und Leistungskraft auch wieder in umfangreichen Live-Demonstrationen und Vorführungen auf den Ständen.

**koelnmesse GmbH**

Messeplatz 1, 50679 Köln, Tel.: 0221 821-0, Fax: -3444, kma@koelnmesse.de, www.koelnmesse.de



**IVOCLAR VIVADENT****Die erste intelligente Bluephase**


Die Anwendungspräzision bei der Lichthärtung spielt eine wesentliche Rolle für die Langlebigkeit einer Restauration. Da kommt die neue Bluephase G4 ins Spiel. Sie sieht nicht nur gut aus, sondern verfügt auch über ein unglaublich anwenderfreundliches Feature: die Polyvision-Technologie. Durch sie erkennt die Bluephase G4 selbstständig, wenn das Handstück während des Belichtungsvorgangs bewegt wird und die korrekte Aushärtung der Restauration in Gefahr ist. Dann weist das Gerät mittels Vibration auf die Fehlanwendung hin und verlängert, falls nötig, die Belichtungszeit automatisch um zehn Prozent. Verrutscht das Handstück zu stark – beispielsweise aus der Mundhöhle heraus –, schaltet das Gerät automatisch ab, sodass die Polymerisation korrekt wiederholt werden kann.

**Ivoclar Vivadent**

Dr. Adolf-Schneider-Str. 2, 73479 Ellwangen  
Tel.: 07961 8890, Fax: 07961 6326  
info@ivoclarvivadent.de, www.ivoclarvivadent.de

**W&H****Prophylaxe-Testaktion**

Der österreichische Instrumentenspezialist W&H bietet Prophylaxefachkräften und Behandlern noch bis Ende Februar die Möglichkeit, kostenfrei

und unverbindlich das neue Proxeo TWIST LatchShort Polishing System zu testen. Für den Testzeitraum erhalten die Teilnehmer das Proxeo Winkelstück von W&H sowie eine Tube Lunos Polierpaste von Dürr Dental. Beides kann dann im Alltag ausgiebig auf den Prüfstand gestellt werden. Wer an der Aktion teilnehmen möchte, fordert einfach bis 28. Februar 2019 sein persönliches Testprodukt per Mail mit dem Betreff „Proxeo-Test DZZ“ an office.de@wh.com an.

**W&H Deutschland GmbH**

Raiffeisenstr. 3b, 83410 Laufen/Obb.  
Tel.: 08682 89670, Fax: 08682 896711  
office.de@wh.com, www.wh.com

**STRAIGHT DENTAL****Schmerzfreie Anästhesie**


Der QuickSleeper ist ein einzigartiges System für eine bessere Anästhesie. Es ist völlig schmerzlos und wirkt sofort. Zusätzlich hat der Patient kein Taubheitsgefühl und die Anästhesie gelingt so gut wie immer, sogar bei Molaren mit Pulpitis. Man braucht keine weiteren linguale oder palatinalen Einstiche mehr. Auch nicht bei einer Extraktion. Es wird keine Leitungsanästhesie benötigt und es treten keine postoperativen Nebenwirkungen auf. Die intraossäre Anästhesie mit dem QuickSleeper läuft in drei Schritten ab: Eine kurze Voranästhesie, Rotation in die Spongiosa und das Injizieren des Anästhetikums. Alle Schritte sind schmerzfrei und direkt hintereinander ohne zeitliche Unterbrechung durchführbar. Interessierte finden Straight Dental auch auf der IDS Köln: Halle 2.2, Stand B030.

**Straight Dental**

Enscheder Str. 183, 48599 Gronau  
Tel.: 03929 2678184  
info@quicksleeper.de, www.straightdental.de

**DG PARO****Kernkompetenz Parodontologie**

Bisher haben circa 250 Studierende den Studiengang Master of Science in Parodontologie und Implantattherapie mit der Doppelqualifikation erfolgreich abgeschlossen. Neben Freundschaften entstanden vor allem Netzwerke, Arbeitsgruppen, Interessenvertretungen, Arbeitsgemeinschaften, Praxismgemeinschaften, Arbeitsverhältnisse, u.v.a.m. Am 16. Mai 2019 startet der nächste Studiengang. Bewerbungen sind ab sofort möglich. Vom Start an hat die DG PARO mit ihrem Studiengang eine Vorreiterrolle eingenommen: Mit dem Konzept des Präsenzstudienganges mit vielen praktischen Hands-on-Übungen, der Mehrfachqualifikation (Parodontologie und Implantattherapie) mit entsprechender Akkreditierung, dem Stipendienprogramm für junge, angestellte Zahnärzte (die Nachwuchsförderung der DG PARO), usw.

**Deutsche Gesellschaft für Parodontologie ( DG PARO ) e.V.**

Neufferstr. 1, 93055 Regensburg, Tel.: 0941 942 799-12,  
Fax: 0941 942 799-22, kontakt@dgparo.de, www.dgparo-master.de



Hüsamettin Günay, Ingmar Staufenbiel, Werner Geurtsen, Knut Adam

# Die Granulationsgewebeerhaltende Technik in der regenerativen Periimplantitistherapie – ein Behandlungskonzept mit Fallberichten

## Warum Sie diesen Beitrag lesen sollten?

Die vorgestellten Fallberichte demonstrieren anhand einer bemerkenswerten knöchernen Defektfüllung den Erfolg eines neuen chirurgischen Therapieprotokolls in der regenerativen Periimplantitistherapie.

## Einführung:

Das Indikationsspektrum zahnärztlicher Implantate wurde in den letzten Jahren stetig erweitert. Daraus resultieren steigende Patientenzahlen mit Implantat-getragenen Restaurationen und in der Folge auch steigende Implantat-assoziierte Komplikationen. Periimplantäre Entzündungen stellen die häufigste Komplikation dar. Die chirurgische Periimplantitistherapie gilt nach wie vor als Goldstandard, insbesondere bei fortgeschrittenen Periimplantitiden, wobei sich bis heute kein bevorzugtes Operationsprotokoll durchgesetzt hat. Bisherige Operationsprotokolle sehen stets die Entfernung des intraläsionalen Granulationsgewebes und das Auffüllen des knöchernen Defektes vor.

## Material und Methode:

In der vorliegenden Arbeit wird das systematische Behandlungskonzept unserer Klinik an der Medizinischen Hochschule Hannover für periimplantäre Entzündungen und ein neues chirurgisches Verfahren vorgestellt. Es sieht den maximalen Erhalt des intraläsionalen Granulationsgewebes vor. Die Effektivität dieser Granulationsgewebe-erhaltenden Technik bei der regenerativen Parodontitistherapie konnte bereits gezeigt werden. Drei Fallberichte demonstrieren das praktische Vorgehen und die Effektivität dieser neuen chirurgischen Technik in der regenerativen Periimplantitistherapie.

## Ergebnisse und Schlussfolgerung:

Die 3 Fallberichte belegen anhand des klinischen Attachmentgewinns und der röntgenologisch sichtbaren Defektfüllung den Erfolg des neuen chirurgischen Therapieprotokolls in der regenerativen Periimplantitistherapie. Zu den Vorteilen der neuen chirurgischen Technik gehört neben dem Erhalt von multipotenten mesenchymalen Stammzellen und Blutgefäßen vor allem die verbesserte Weichgewebsstütze mit einer körpereigenen Matrix, die der Entwicklung von postoperativen mukosalen Rezessionen entgegenwirkt.

**Schlüsselwörter:** regenerative Periimplantitistherapie; Operationsprotokoll; Granulationsgewebe-erhaltende Technik; Dekontaminationsprotokoll

Klinik für Zahnerhaltung, Parodontologie und Präventive Zahnheilkunde der Medizinischen Hochschule Hannover: Prof. Dr. Hüsamettin Günay, PD Dr. Ingmar Staufenbiel, Prof. Dr. Werner Geurtsen, Dr. Knut Adam

Korrespondierender Autor: Hüsamettin Günay, Ingmar Staufenbiel; diese Autoren sind gleichgestellte Erstautoren: Hüsamettin Günay, Ingmar Staufenbiel

**Zitierweise:** Günay H, Staufenbiel I, Geurtsen W, Adam K: Die Granulationsgewebeerhaltende Technik in der regenerativen Periimplantitistherapie – ein Behandlungskonzept mit Fallberichten. Dtsch Zahnärztl Z 2019; 74: 16–27

**Peer-reviewed article:** eingereicht: 14.08.2018, revidierte Fassung akzeptiert: 05.10.2018

DOI.org/10.3238/dzz.2019.0016-0027

## The granulation tissue preservation technique in regenerative therapy of peri-implantitis – a treatment concept with case reports

**Introduction:** In recent years, the indication for the placement of dental implants has expanded consistently. Therefore, more and more patients are treated with implant supported restorations resulting in increasing implant associated complications. Inflammatory peri-implant diseases represent the most frequent complications. For peri-implantitis, especially in advanced cases, a surgical approach is still the gold standard. However, to date no preferential surgical protocol has been established. Previous surgical techniques recommended the removal of the intralesional granulation tissue followed by grafting of the bony defect.

**Material und Methods:** The present article demonstrates the systematic treatment protocol for inflammatory peri-implant diseases performed in our department at Hannover Medical School and a new surgical technique. The aim of this technique is to preserve as much intralesional granulation tissue as possible. The efficiency of the granulation tissue preservation technique has already been proven for regenerative periodontal therapy. Three case reports illustrate the practical application and the effectiveness of this new surgical technique in the regenerative treatment of peri-implantitis.

**Results and Conclusion:** The present case series demonstrates a significant gain of clinical attachment level and a remarkable bone fill, proving the success of the new surgical therapy protocol. In addition to the preservation of multipotent mesenchymal stem cells and blood vessels, the enhanced soft tissue support with an endogenous matrix resulted in less post-operative mucosal recessions. This is the main advantage of the new surgical technique.

**Keywords:** regenerative treatment of peri-implantitis; surgical protocol; granulation tissue preservation technique; decontamination protocol protocol

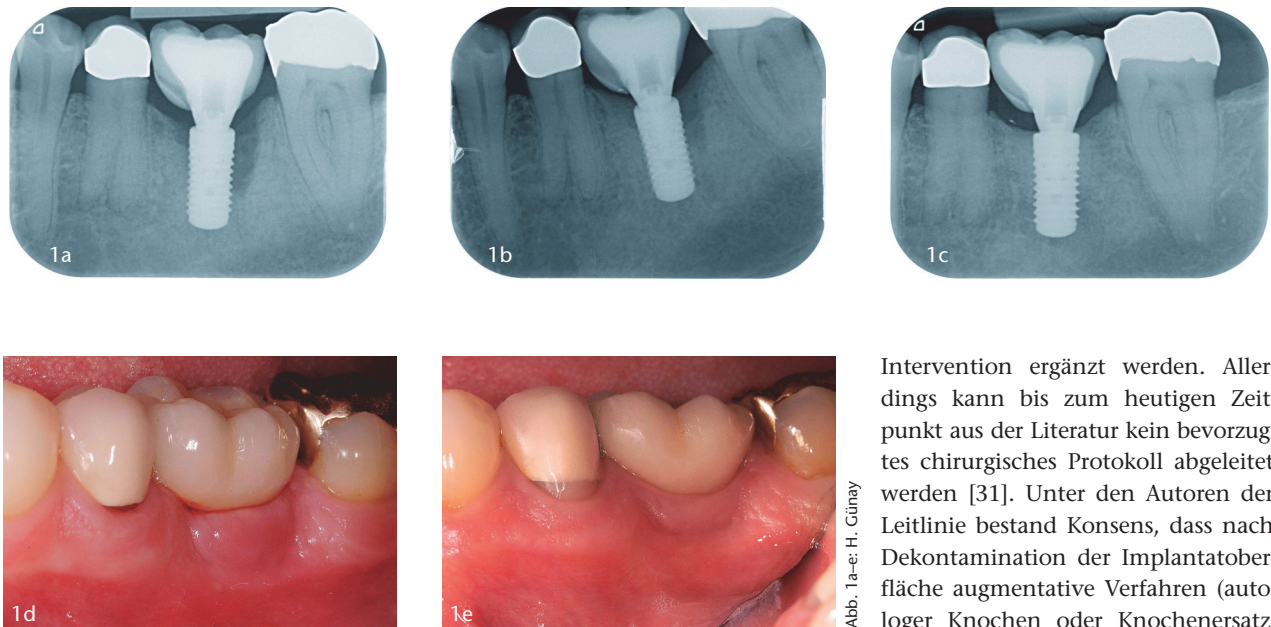
### Einleitung

Die Weiterentwicklung in der dentalen Implantologie hat zu einer stetigen Erweiterung des Indikationsspektrums von zahnärztlichen Implantaten geführt. In vielen Fällen ersetzen sie die konventionelle Prothetik. In den letzten Jahren wurden in Deutschland jährlich ca. eine Million Implantate inseriert. Diese Zahlen beruhen nicht auf wissenschaftlichen Erhebungen, sondern stellen geschätzte Werte dar, die auf Verkaufszahlen der Industriepartner basieren. Zurückliegende Metaanalysen offenbaren hohe Überlebensraten für zahnärztliche Implantate, die abhängig von der prothetischen Su-

prakonstruktion nach 10-jähriger funktioneller Belastung mit 93,1 % [20] bis 95,2 % [15] angegeben werden. Demgegenüber stehen jedoch hohe Komplikationsraten. Komplikationen in der dentalen Implantologie sind vielfältig und umfassen primäre biologische (fehlende Osseointegration), ästhetische, technische (Schraubenbrüche, Lösen von Abutments) und sekundäre biologische Komplikationen (periimplantäre Entzündungen), die abhängig von der prothetischen Suprakonstruktion unterschiedlich häufig vorkommen [1]. Bei den periimplantären Entzündungen, die insgesamt die häufigste Komplika-

tion darstellen, wird zwischen periimplantärer Mukositis und Periimplantitis differenziert. Während sich die periimplantäre Mukositis auf eine Entzündung des periimplantären Weichgewebes beschränkt, kommt es bei der Periimplantitis zusätzlich zu einem progredienten Verlust von periimplantärem Knochen [11, 30]. In der wissenschaftlichen Literatur gibt es aufgrund unterschiedlicher Erkrankungsdefinitionen zum Teil erheblich abweichende Angaben zur Prävalenz periimplantärer Entzündungen [26]. In der aktuellen Metaanalyse wurde die patientenbasierte Prävalenz der periimplantären Mukositis mit 43 % und die der Periimplantitis mit 22 % angegeben [8].

Präventive Strategien wurden vielfach beschrieben und umfassen prä- und postimplantologische Maßnahmen. Zu den präimplantologischen Maßnahmen gehören eine adäquate Planung der Implantatanzahl und -position, eine hygienefähige Gestaltung der Suprakonstruktion, eine Sanierung des Restzahnbestandes (dental und parodontal), eine Evaluation und Elimination von Risikofaktoren (z.B. Rauchen) sowie die Sicherung einer Basiscompliance (individuelle Instruktion zu einer effektiven, eigenverantwortlichen, häuslichen Mundhygiene) [32]. Postimplantologische Präventionsstrategien umfassen die Wahrung von risikoabhängigen Nachsorgeintervallen, eine regelmäßige klinische Diagnostik (Erhebung von Sondierungstiefen und Entzündungsparametern), die bei Auffälligkeiten um eine radiologische Diagnostik erweitert werden sollte, sowie eine frühzeitige Einleitung geeigneter Therapiestrategien [14]. Bei der klinischen und radiologischen Verlaufskontrolle ist stets der Vergleich zu Ausgangswerten von entscheidender Bedeutung. In der neuen Klassifikation parodontaler und periimplantärer Erkrankungen gilt der Vergleich von aktuellen röntgenologischen und klinischen Befunden mit Ausgangsbefunden als Hauptindikator für die Diagnose Periimplantitis. Demnach liegt eine Periimplantitis vor, wenn klinische Entzündungszeichen vorliegen, es zu einem progredienten Knochenverlust nach der initialen Heilphase und klinisch zu einer Erhöhung der Sondierungstiefen im Vergleich zum Ausgangsbefund kam [24].



**Abbildung 1a–e** Klinischer und röntgenologischer Befund vor und nach konservativer Therapie bei einer Periimplantitis am Implantat Regio 36; **Abb. 1a:** Röntgenbefund vor Therapie; **Abb. 1b:** Röntgenbefund 1 Jahr nach Therapie; **Abb. 1c:** Röntgenbefund 5,5 Jahre nach Therapie; **Abb. 1d:** Klinische Situation vor Therapie; **Abb. 1e:** Klinische Situation 5,5 Jahre nach Therapie

Intervention ergänzt werden. Allerdings kann bis zum heutigen Zeitpunkt aus der Literatur kein bevorzugtes chirurgisches Protokoll abgeleitet werden [31]. Unter den Autoren der Leitlinie bestand Konsens, dass nach Dekontamination der Implantatoberfläche augmentative Verfahren (autologer Knochen oder Knochenersatzmaterialien) zu einer radiologisch nachweisbaren Auffüllung intraossärer Defektkomponenten führen können. Allerdings ist bis heute nicht beschrieben, was diese Defektfüllung, insbesondere bei der Verwendung von Knochenersatzmaterialien, biologisch bedeutet. Ob diese Defektfüller resorbiert, in neuen Knochen integriert oder bindegewebig abgekapselt werden, bleibt unklar. Darüber hinaus empfehlen die Autoren der Leitlinie die intraoperative Entfernung des Granulationsgewebes, weisen aber auch darauf hin, dass jeder chirurgische Therapieansatz mit einem hohen Risiko für die Entwicklung postoperativer Rezessionen einhergeht. Die vorliegende Arbeit zeigt eine Fallserie, bei der ein neues parodontalchirurgisches Verfahren erfolgreich angewendet worden ist. Ziel dieses Verfahrens ist es, das intraläsionale Granulationsgewebe in größtmöglichem Umfang zu erhalten. Durch den Erhalt dieser körpereigenen Weichgewebstütze können postoperative Rezessionen deutlich reduziert werden. Die Effektivität und Sicherheit dieses Verfahrens wurde bereits für die regenerative Parodontalchirurgie gezeigt [10] und soll nun auf die regenerative Periimplantitistherapie übertragen werden.

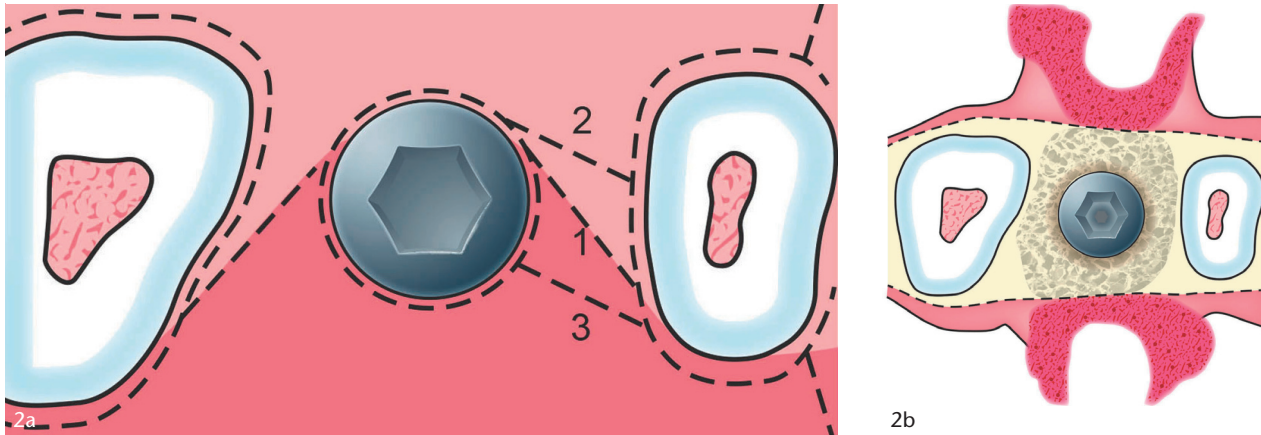
### Systematische Therapie periimplantärer Entzündungen

Eine erfolgreiche Therapie von periimplantären Entzündungen ist nie auf eine lokale Behandlung des betroffenen

Aus der neuen Falldefinition der Periimplantitis resultiert die Empfehlung, nach jeder prothetischen Versorgung von Implantaten eine Basisuntersuchung durchzuführen. Diese sollte neben einem Röntgenbild auch die Messung der periimplantären Sondierungstiefen beinhalten.

Aufgrund der Tatsache, dass Periimplantitiden Biofilm-assoziierte Erkrankungen darstellen [3], ist die Dekontamination der Implantatoberfläche Basis jeder Therapiestrategie. Eine periimplantäre Mukositis kann durch eine professionelle Entfernung des Biofilms mit Handinstrumenten, schallgetriebenen Bürstchen oder Pulver-Wasserstrahl-Geräten erfolgreich therapiert werden [14]. Antibakterielle Substanzen können zusätzlich verwendet werden, wohingegen bei der Therapie der periimplantären Mukositis Adjuvantien wie lokal oder systemisch verabreichte Antibiotika keinen zusätzlichen Nutzen bringen [14]. Die Etablierung einer effektiven, eigenverantwortlichen, häuslichen Mundhygiene stellt eine wichtige Voraussetzung für den Therapieerfolg dar [25]. Eine erfolgreiche Therapie bedeutet in vielen Fällen nicht, dass keine residuale Blutung am behandelten Implantat vor-

liegt, sondern vielmehr, dass in der Folge kein Knochenverlust entsteht [29]. Bereits bei der initialen Periimplantitis, bei der es in Folge des Knochenabbaus zu exponierten Gewindengängen gekommen ist, sind Handinstrumente zur Biofilmentfernung ungeeignet. In einer Metaanalyse zeigten Pulver-Wasserstrahl-Geräte und der Er:YAG-Laser bei der Dekontamination der Implantatoberfläche die besten Ergebnisse [28]. Kontrollierte klinische Studien haben gezeigt, dass Adjuvantien wie lokal verabreichte Antibiotika und die photodynamische Therapie das Therapieergebnis verbessern können [2, 21]. In vielen Fällen, insbesondere bei fortgeschrittenen Periimplantitiden, stößt jedoch die nicht-chirurgische Periimplantitistherapie aufgrund der morphologischen Besonderheiten der Implantatoberfläche an ihre Grenzen [18]. Im Jahr 2016 wurde in Deutschland erstmalig eine S3-Leitlinie zur Behandlung periimplantärer Entzündungen an Zahnimplantaten publiziert. Demnach sind nicht-chirurgische Ansätze bei einer Periimplantitis mit initialen Sondierungstiefen von  $> 7$  mm als prognostisch ungünstig einzustufen und sollten frühzeitig durch eine chirurgische

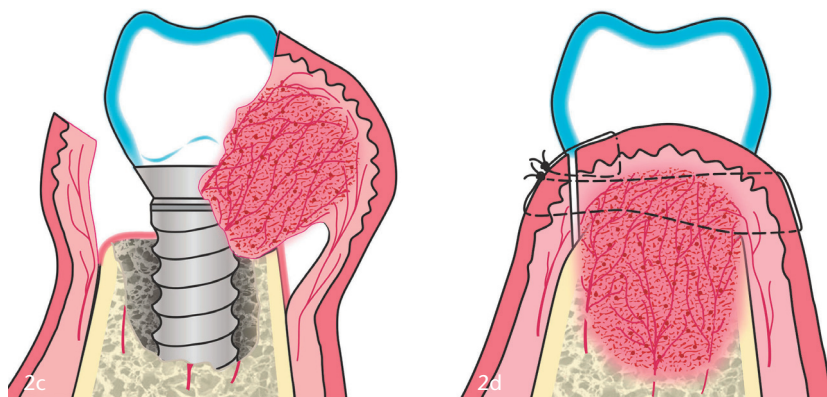


Implantates beschränkt, sondern muss stets alle Implantate und den Restzahnbestand einschließen. Daraus ergibt sich die Notwendigkeit, jeden Patienten mit einer periimplantären Entzündung einer entsprechenden Vorphase zu unterziehen, deren Inhalte im Folgenden dargestellt werden sollen.

### Vorphase

Da parodontale und periimplantäre Entzündungen stets mit einem dysbiotischen oralen Biofilm assoziiert sind, gilt es, diese Dysbiose durch eine antibakterielle Therapie der gesamten Mundhöhle („Whole Mouth Therapy“) zu beseitigen. Die Vorphase umfasst folgende Behandlungsmaßnahmen:

1. Herstellen hygienefähiger Verhältnisse durch Sanierung des Restzahnbestandes (wie Exzision nicht erhaltungswürdiger Zähne, Sanierung überstehender Restaurationsränder, hygienefähige provisorische Versorgungen)
2. professionelle Zahnreinigung mit Erhebung von Plaque- und Entzündungsindizes zur individuellen Information, Motivation und Instruktion der Patienten (iIMI)
3. Evaluation und Minimierung von parodontalen Risikofaktoren
4. Evaluation der implantologischen und periimplantologischen Historie (s.u.)
5. Erhebung eines Parodontalstatus und Planung des Therapieregimes (s.u.)
6. nicht-chirurgische Parodontitistherapie am Restzahnbestand
7. Überprüfung und ggf. Modifikation der Suprakonstruktion des zu be-



**Abbildung 2a–d** Schematische Darstellung der Granulationsgewebeerhaltenden Technik; **Abb. 2a:** Intraskuläre und z-förmige Schnittführung; **Abb. 2b:** Mobilisation des Mukoperiostlappens mit adhärenem Granulationsgewebe – Ansicht von okkusal; **Abb. 2c:** Mobilisation des Mukoperiostlappens mit adhärenem Granulationsgewebe – Ansicht von approximal; **Abb. 2d:** Reposition des Mukoperiostlappens mit adhärenem Granulationsgewebe und Nahtverschluss

handelnden Implantats auf Hygienefähigkeit.

Die Vorphase hat das Ziel, die Bakterienlast in der gesamten Mundhöhle zu reduzieren, hygienefähige Verhältnisse zu schaffen und den Patienten zu einer effektiven, eigenverantwortlichen, häuslichen Mundhygiene anzuleiten.

### Nicht-chirurgische Periimplantitistherapie

Im Gegensatz zur nicht-chirurgischen Parodontitistherapie zeigt die nicht-chirurgische Periimplantitistherapie insbesondere bei fortgeschrittenen Periimplantitiden nur geringe Erfolgsquoten. Ausschlaggebend hierfür ist die Morphologie der Implantatoberfläche (exponierte Gewindegänge, Rauigkeiten, unterschiedliche Implantatoberflächenmodifikationen je nach Implan-

tattyp), die eine adäquate mechanische Entfernung des Biofilms im geschlossenen Zustand erschwert. Eine suffiziente Entfernung von mineralisiertem Biofilm im Rahmen einer nicht-chirurgischen Therapie ist nahezu unmöglich (Abb. 3a). Allerdings sollte stets die periimplantologische Historie rekonstruiert sowie die Defektmorphologie und die Zugänglichkeit der periimplantären Tasche eruiert werden. Bei periimplantären Defekten, die eine kurze Vorgeschichte haben (funktionelle Belastung seit < 1 Jahr), ist in den meisten Fällen keine Mineralisation des submukosalen Biofilms erfolgt. Wenn zusätzlich die Defektmorphologie und die Lokalisation der periimplantären Tasche eine adäquate Zugänglichkeit erlauben, kann eine regelmäßig durchgeführte geschlossene Dekontamination der Implantatoberfläche ohne chi-



Abb. 3a-b: H. Günay

**Abbildung 3a–b** Oberfläche eines explantierten Implantats vor und nach Dekontamination mit einer Titanbürste; **Abb. 3a:** Implantatoberfläche mit mineralisierten bakteriellen Ablagerungen; **Abb. 3b:** Saubere Implantatoberfläche nach Dekontamination mit einer (schallbetriebenen) Titanbürste

chirurgische Intervention zu einer Remission des periimplantären Knochenabbaus führen. Die Abbildungen 1a–1e belegen das Potenzial eines solchen konservativen Vorgehens in geeigneten Fällen. Der Ausgangsbefund zeigte distal am Implantat Regio 36 Sondierungstiefen bis 10 mm mit einem radiologisch nachweisbaren, ausgeprägten vertikalen Knochendefekt (Abb. 1a). Die periimplantologische Historie offenbarte eine 11-monatige funktionelle Belastung des betroffenen Implantats. Im Verlauf wurde zur Verbesserung der Hygienefähigkeit die Verblendung der Krone distocervical rekonturiert. In 3- bis 6-monatigen Abständen wurde im Rahmen der unterstützenden Parodontitistherapie (UPT) der submukosale Biofilm mit einem Pulver-Wasserstrahl-Gerät unter Verwendung eines speziellen Arbeitssendes und eines Pulvers auf Erythritolbasis entfernt. In Abbildung 1b ist der Röntgenbefund 1 Jahr nach Therapie dargestellt und zeigt die kontinuierliche Knochenauffüllung. Die klinische (Abb. 1e) und radiologische Diagnostik 5,5 Jahre später (Abb. 1c) zeigen eine stabile, komplette knöcherne Defektfüllung unter vollständigem Erhalt des marginalen periimplantären Weichgewebes.

Fortgeschrittene Periimplantitiden besitzen meist eine längere periimplantologische Historie und sollten frühzeitig einer chirurgischen Therapie zuge-

führt werden. Allerdings sollte auch der chirurgischen Intervention eine nicht-chirurgische Therapie vorausgehen, um periimplantäre Entzündungszeichen zu beseitigen. Dies reduziert die intraoperative Blutung und das Ausmaß postoperativer mukosaler Rezessionen und trägt somit zum Erfolg der chirurgischen Therapie bei. Zwischen nicht-chirurgischer und chirurgischer Therapie hat sich ein zeitlicher Abstand von 2 bis 3 Wochen bewährt.

Das chronologische Vorgehen bei der nicht-chirurgischen Periimplantitistherapie ist in der Tabelle 1 dargestellt.

Die submukosale Anwendung von Pulver-Wasserstrahl-Geräten birgt bei ungünstigen periimplantären Weichgewebsverhältnissen (z.B. geringe Breite an keratinisierter Gingiva, dünner gingivaler Phänotyp) die Gefahr der Emphysembildung. Daher empfiehlt es sich, in solchen Fällen das periimplantäre Weichgewebe mit einem feuchten Tupfer parallel zur Dekontamination der Implantatoberfläche zu komprimieren. Dadurch wird dem Gemisch aus Wasser, Luft und Pulver die Eintrittspforte ins Gewebe verschlossen.

### Chirurgische Periimplantitistherapie

Um für die chirurgische Intervention optimale Verhältnisse zu schaffen, muss zuvor eine Vorphase und eine

nicht-chirurgische Therapie erfolgt sein. Grundsätzlich konkurrieren 2 verschiedene chirurgische Therapiestrategien: die resektive und die regenerative Therapie. Resektive Verfahren beschränken sich auf Befunde, bei denen eine regenerative Therapie nicht erfolgsversprechend ist. Hierzu zählen grundsätzlich Patienten mit einem hohen parodontalen Risiko (starke Raucher, Patienten mit ungenügender Compliance, schlecht eingestellte Diabetiker), aber auch lokale Implantatspezifische Faktoren (Defektmorphologie, Hygienefähigkeit der Suprakonstruktion). So sind die Morphologie des periimplantären Knochendefektes und die implantologische Historie entscheidend für die Wahl und die Vorhersagbarkeit des Therapieregimes [27]. Insbesondere zurückliegende Augmentationen müssen erfragt werden. Liegt ein zwei- oder einwandiger Knochendefekt mit fehlender bukkaler Wand vor und belegt die implantologische Historie eine präimplantologische Knochenaugmentation in diesem Bereich, ist es wahrscheinlich, dass die vorliegende Periimplantitis sekundär auf dem Boden einer gescheiterten Augmentation entstanden ist. In solchen Fällen ist eine regenerative Therapie nicht erfolgsversprechend und konservative oder resektive Verfahren sind vorzuziehen.

Der chirurgische Eingriff bei der regenerativen Periimplantitistherapie unter Verwendung der Granulationsgewebe erhaltenden Technik (Granulation Tissue Preservation Technique – GTPT) erfolgt in folgender chronologischer Abfolge:

24 h und unmittelbar vor dem operativen Eingriff erfolgt eine antibakterielle Mundspülung, z.B. mit einer 0,2 %-igen Chlorhexidindiglukonatlösung (CHX). Nach Lokalanästhesie mit einem adrenalinhaltigen Lokalanästhetikum und einer Spülung der periimplantären Taschen mit CHX erfolgt die intrasulkuläre Schnittführung am betroffenen Implantat mit einem mikrochirurgischen Skalpell (Micro Miniature Blade 6962, Surgistar, Knoxville, USA). Die Nachbarzähne bzw. -implantate werden ebenfalls intrasulculär umschnitten. Im Bereich der Approximalräume erfolgt eine schräge, z-förmige Inzision (Abb. 2a). Bei der Hebung des Mukoperiostlappens ist darauf zu achten, das intraläsionale

Granulationsgewebe im größtmöglichen Umfang zu erhalten, indem es scharf von der knöchernen Unterlage getrennt wird (Abb. 2b, 2c).

Die Mobilisation des Mukoperiostlappens sollte minimalinvasiv mit einem Mikroraspatorium (Hamacher, Solingen, Deutschland) bis zum Defektrand erfolgen, sodass ein sicherer Zugang für die Dekontamination der Implantatoberfläche besteht. Bei nicht mineralisiertem Biofilm ist die Anwendung eines Pulver-Wasserstrahl-Geräts ausreichend. Liegen mineralisierte bakterielle Ablagerungen vor (Abb. 3a), empfiehlt sich die zusätzliche Anwendung eines schallbetriebenen Polymer Pins (z.B. Komet Dental, Lemgo, Deutschland) und/oder einer Titanbürste (z.B. TiBrush, Straumann GmbH, Freiburg, Deutschland), um ihre vollständige Entfernung zu gewährleisten (Abb. 3b).

Die mechanische Dekontamination der Implantatoberfläche kann durch die anschließende Applikation einer gesättigten Tetrazyklinhydrochlorid-Lösung oder eines EDTA-Gels (Pref-Gel, Straumann GmbH, Freiburg, Deutschland) chemisch unterstützt werden. Nach intensiver Spülung der Implantatoberflächen mit einer sterilen, isotonischen Kochsalzlösung erfolgt die Trocknung durch das Absaugen mit einem chirurgischen Sauger. Bei der anschließenden Applikation von Schmelzmatrixproteinen (Emdogain, Straumann GmbH, Freiburg, Deutschland) sollte darauf geachtet werden, dass die betroffenen Implantatoberflächen nicht mit Blut oder Speichel kontaminiert werden. In Fällen, in denen eine Applikation von Schmelzmatrixproteinen nicht möglich ist (z.B. religiöse oder finanzielle Gründe), sollte die dekontaminierte Implantatoberfläche bis zur Ausbildung eines stabilen Fibrinfilms (Fibrinkoagels) speichelfrei gehalten werden. Der Mukoperiostlappen wird mit dem adhären Granulationsgewebe reponiert und mit Nähten fixiert (z.B. GORE-TEX Suture CV-6, W.L. Gore & Associates, Putzbrunn, Deutschland und/oder Prolene 6-0, Ethicon GmbH, Norderstedt, Deutschland; Abb. 2d). Empfehlenswert ist entweder eine modifizierte Matratzennaht oder eine horizontale interne Matratzennaht in Kombination mit einer Einzelknopf-

Chronologisches Dekontaminationsprotokoll	
1	1-minütige Anwendung einer Chlorhexidindiglukonat (CHX)-haltigen (0,2 %) oder Octenidindihydrochlorid (OCT)-haltigen (0,1 %) Mundspülung
2	Lokalanästhesie
3	Abnahme (wenn möglich) und Reinigung der Suprakonstruktion
4	Antibakterielle Spülung der periimplantären Tasche mit CHX (0,2 %) oder OCT (0,1 %)
5	Supramukosale Entfernung des Biofilms mit einem schallgetriebenen Bürstchen, Polymer Pin und Pulver-Wasserstrahl-Gerät
6	Submukosale Entfernung des Biofilms mit einem Pulver-Wasserstrahl-Gerät (Pulver auf Glycin- oder Erythritolbasis) unter Verwendung eines speziellen Arbeitsendes (Nozzle)
7	Antibakterielle Spülung der periimplantären Tasche mit CHX (0,2 %) oder OCT (0,1 %)
8	Applikation eines lokalen Antibiotikums (z.B. Ligosan®, Kulzer GmbH, Hanau, Deutschland) oder systemische Antibiotikagabe (z.B. Clindamycin) in Ausnahmefällen

**Tabelle 1** Dekontaminationsprotokoll bei der nicht-chirurgischen Periimplantitistherapie (Tab. 1 u. 2: I. Staufenbiel und H. Günay)

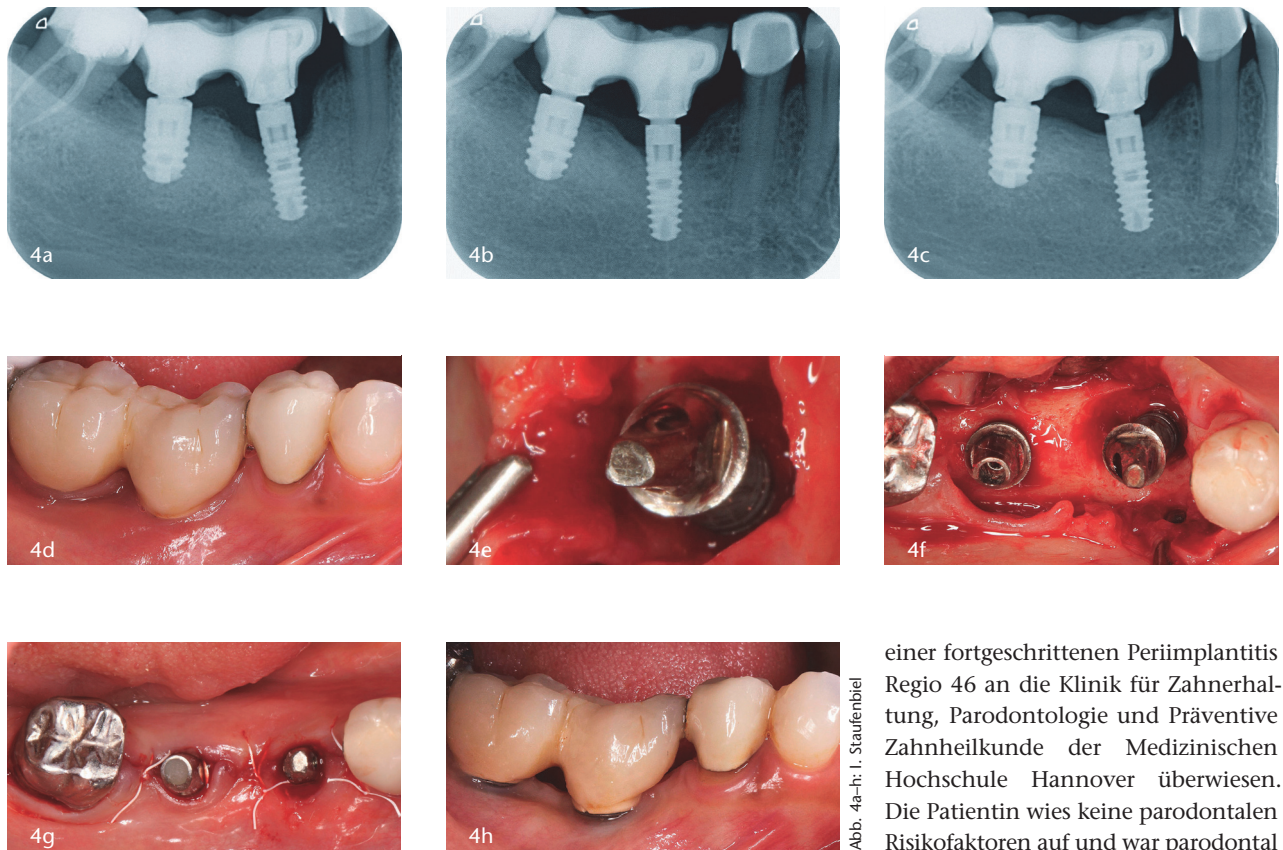
naht. Eine dosierte Kompression des Operationsgebietes mit befeuchteten, sterilen Tupfern für 1 min schließt den chirurgischen Eingriff ab. Eine postoperative systemische Antibiose sollte nur bei extrem fortgeschrittenen Periimplantitiden (periimplantärer Knochenverlust > 50 %) oder ungünstigen Lokalisationen (z.B. tiefer linguale Defekt in der unmittelbaren Nachbarschaft zur sublingualen Loge) verabreicht werden. In solchen Fällen hat sich Clindamycin (2x 600 mg/d über 7 d) bewährt. Im Sinne des „Antibiotic Stewardships“ sollten Antibiotika grundsätzlich rational eingesetzt werden. Sie sind selten indiziert und sollten bevorzugt adjuvant zur nicht-chirurgischen Therapie eingesetzt werden.

Das chronologische Vorgehen bei der chirurgischen Periimplantitistherapie ist in Tabelle 2 dargestellt.

### Postoperative Nachsorge

Um ein bestmögliches Therapieergebnis zu erzielen, müssen die Patienten einige postoperative Verhaltensregeln einhalten. Neben einer mündlichen Aufklärung hat es sich bewährt, den

Patienten bereits im Rahmen des Aufklärungsgesprächs vor dem chirurgischen Eingriff ein entsprechendes Merkblatt auszuhändigen. Um eine optimale Wundheilung zu gewährleisten, sollte der Patient nach dem Eingriff für mindestens 14 d keine häusliche Mundhygiene im Operationsgebiet betreiben. Für diese Zeit ist die 2-mal tägliche Anwendung einer CHX-haltigen Spüllösung zu empfehlen. Eine Ausnahme stellen die ersten postoperativen 24 h dar. Hier sollte kein CHX zur Anwendung kommen, stattdessen hat sich eine sanfte, häusliche Umspülung des Operationsgebiets mit isotonischer Kochsalzlösung in 2-stündigen Abständen bewährt. Zu jedem Zeitpunkt sollte ein forciertes häusliches Spülen vermieden werden, um Dehizenzen vorzubeugen. In den meisten Fällen kann nach 14 Tage die häusliche Mundhygiene mit einer weichen Handzahnbürste wieder aufgenommen werden. Empfehlenswert ist eine Karenz von Interdentalhygienemaßnahmen für weitere 2 Wochen, um eine sichere Heilung der Interdentalpapillen zu gewährleisten.



**Abbildung 4a–h** Fallbericht 1 – Regenerative Periimplantitistherapie an einem Implantat Regio 46; **Abb. 4a:** Röntgenbefund vor Therapie; **Abb. 4b:** Röntgenbefund 1 Jahr nach Therapie; **Abb. 4c:** Röntgenbefund 2,5 Jahre nach Therapie; **Abb. 4d:** Klinische Situation vor Therapie; **Abb. 4e:** Intraoperatives Foto – mobilisierter Mukoperiostlappen mit adhärentem Granulationsgewebe; **Abb. 4f:** Intraoperatives Foto – Darstellung des knöchernen Defektes (dreiwandiger Defekt) nach Dekontamination der Implantatoberfläche; **Abb. 4g:** Klinische Situation nach Reposition des Mukoperiostlappens und Nahtverschluss; **Abb. 4h:** Klinische Situation 2,5 Jahre nach Therapie

einer fortgeschrittenen Periimplantitis Regio 46 an die Klinik für Zahnerhaltung, Parodontologie und Präventive Zahnheilkunde der Medizinischen Hochschule Hannover überwiesen. Die Patientin wies keine parodontalen Risikofaktoren auf und war parodontal wie dental adäquat saniert. Im Rahmen der initialen Befundung wurden ein Zahnfilm vom Implantat Regio 46 angefertigt (Abb. 4a) und die Sondierungstiefen am Implantat gemessen (maximale Sondierungstiefe distovestibulär: 9 mm). Die Patientin wurde über Diagnose und Therapiemöglichkeiten aufgeklärt und in der gleichen Sitzung einer professionellen Zahnreinigung unterzogen. In einer 2. Sitzung wurde unter Lokalanästhesie eine nicht-chirurgische Periimplantitistherapie am Implantat Regio 46 durchgeführt. Dabei zeigte sich ein leichtes Federn des Kronenblocks Regio 46. Nach Entfernung des zementierten Kronenblocks 46/47 wurde deutlich, dass der Befestigungszement an der Krone 46 komplett verloren gegangen war. Darüber hinaus gab es keinen Verschluss des Schraubenkanals. Als Folge kam es zu einer massiven Plaqueakkumulation im Schraubenkanal, was als möglicher ätiologischer Faktor identifiziert wurde. Der Kronenblock und das Abutment wurden professionell gereinigt. Die Dekontamination der Implantatoberfläche wurde entsprechend des Dekontaminationsprotokolls (Tab. 1) durchgeführt. Nach 2 Wochen erfolgte die chirurgische Intervention gemäß Operationsprotokoll (Tab. 2). Die

ten. Genauso wichtig wie das Einhalten der postoperativen Verhaltensregeln durch den Patienten ist eine zahnärztlich überwachte postoperative Heilung mit häufigen Nachsorgeterminen. Das postoperative Nachsorgeprogramm sollte Kontrollen 1, 2, 3 und 6 Wochen postoperativ umfassen. Bei jedem Termin erfolgt eine vorsichtige Biofilamentfernung im Operationsgebiet, wobei die Nähte 2 Wochen postoperativ entfernt werden sollten.

### Unterstützende Periimplantitistherapie

In Analogie zur unterstützenden Parodontitistherapie [7, 16] sind nach Periimplantitistherapie im ersten postoperativen Jahr Nachsorgeintervalle von 3 Monaten zu empfehlen. Im Anschluss daran erfolgt eine dem individuellen Risikoprofil angepasste Nachsorgefrequenz. Allerdings sollten Nach-

sorgeintervalle von 6 Monaten nicht überschritten werden. Im Rahmen der unterstützenden Periimplantitistherapie ist neben einer professionellen Zahnreinigung am Restzahnbestand stets die Anwendung eines Pulver-Wasserstrahl-Geräts (Pulver auf Glycin- oder Erythritolbasis) am therapierten Implantat empfehlenswert. Aufgrund der Tatsache, dass die knöcherne Regeneration am Implantat im Vergleich zum Zahn langsamer erfolgt, sollte eine Röntgendiagnostik frühestens 1 Jahr postoperativ erfolgen. Ein Röntgenbild 6 Monate nach chirurgischer Periimplantitistherapie kann lediglich auf eine Heilungstendenz hindeuten.

### Fallberichte

#### Fallbericht 1

Die Patientin war bei ihrer Erstvorstellung 47 Jahre alt. Sie wurde aufgrund



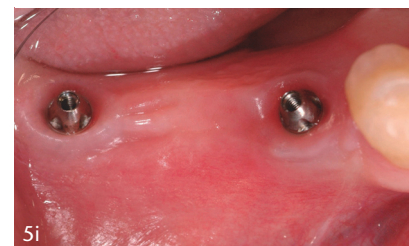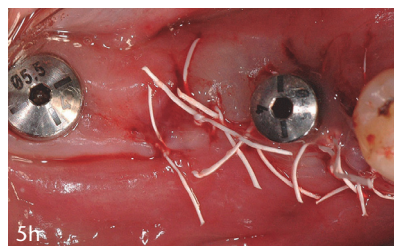
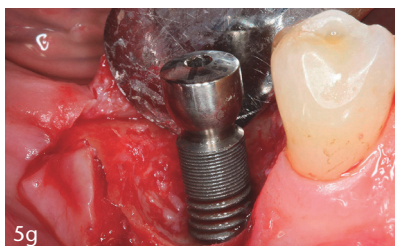
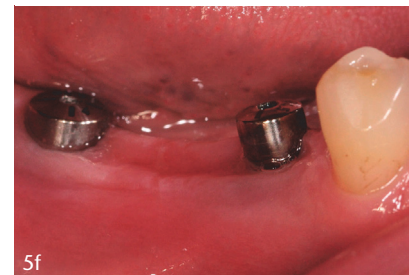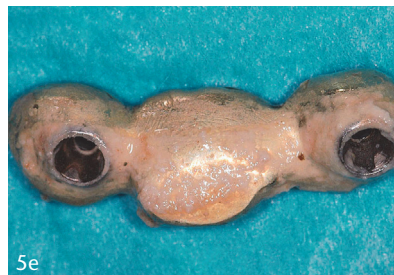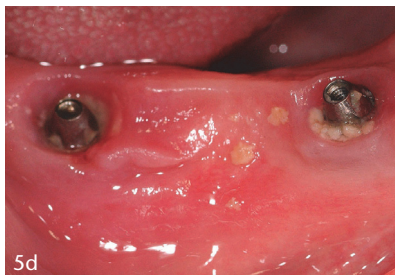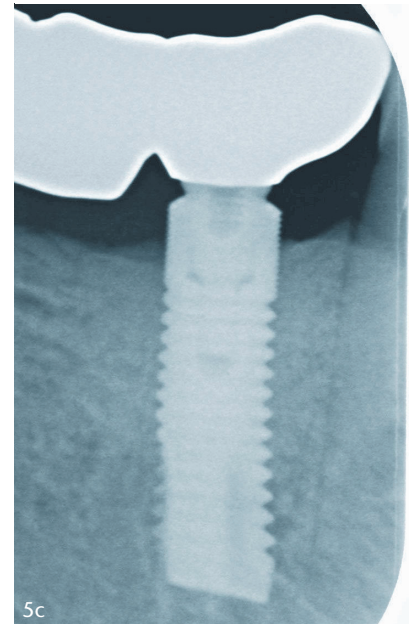
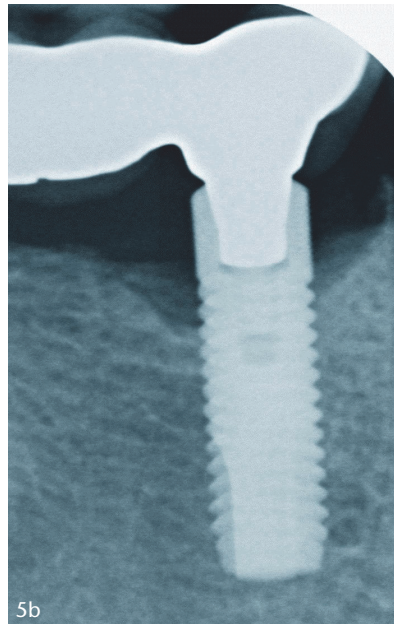
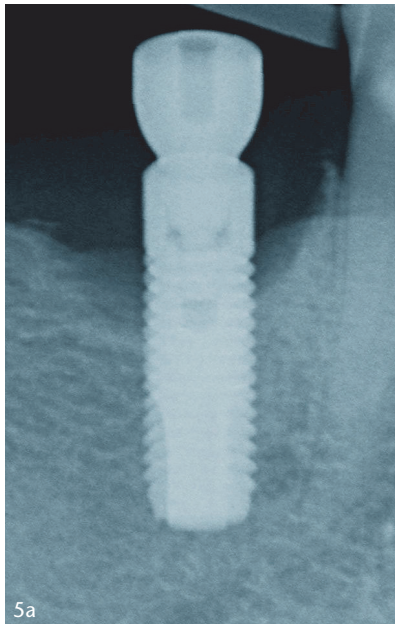


Abb. 5a–i: H. Günay

**Abbildung 5a–i** Fallbericht 2 – Regenerative Periimplantitistherapie an einem Implantat Regio 45; **Abb. 5a**: Röntgenbefund vor Therapie; **Abb. 5b**: Röntgenbefund 1 Jahr nach Therapie; **Abb. 5c**: Röntgenbefund 3 Jahre nach Therapie; **Abb. 5d**: Klinische Situation nach Abnahme der Brücke; **Abb. 5e**: Ansicht der Brücke von basal mit ausgereiftem Biofilm; **Abb. 5f**: Klinische Situation vor dem operativen Eingriff mit inserierten Healing Abutments; **Abb. 5g**: Intraoperatives Foto – Darstellung des knöchernen Defektes (dreiwandiger Defekt) nach Dekontamination der Implantatoberfläche; **Abb. 5h**: Klinische Situation nach Reposition des Mukoperiostlappens und Nahtverschluss; **Abb. 5i**: Klinische Situation 3 Jahre nach Therapie

Patientin nahm alle Termine der postoperativen Nachsorge und der unterstützenden Periimplantitistherapie in 3-monatigen Abständen wahr. Die klinische Situation vor OP, intraoperativ und nach Nahtverschluss ist in Abbildung 4d–4g dargestellt. Zahnfilme 1 und 2,5 Jahre nach der chirurgischen Intervention dokumentieren die stetige knöchernen Defektfüllung (Abb. 4b,

4c). Das klinische Foto 2,5 Jahre postoperativ (Abb. 4h) offenbart die Entwicklung einer mukosalen Rezession von 1 mm. Die parodontalen Parameter nach dem operativen Eingriff zeigen im Vergleich zum Ausgangsbefund eine erhebliche Reduktion der Sondierungstiefen ( $\Delta$ ST 7 mm) und einen ausgeprägten klinischen Attachmentgewinn ( $\Delta$ KAL 6 mm).

## Fallbericht 2

Der Patient war bei seiner Erstvorstellung 71 Jahre alt. Er wurde aufgrund generalisierter parodontaler und lokaler periimplantärer Probleme am Implantat Regio 45 an unsere Klinik überwiesen. Der Patient litt an einer chronischen generalisierten Parodontitis und wies keine Lebensstil-assoziierten parodontalen Risikofaktoren auf. Im

Operationsprotokoll	
1	1-minütige Anwendung einer Chlorhexidindigluconat (CHX)-haltigen (0,2 %) oder Octenidindihydrochlorid (OCT)-haltigen (0,1 %) Mundspülung
2	Lokalanästhesie
3	Abnahme der Suprakonstruktion (wenn möglich)
4	Antibakterielle Spülung der periimplantären Tasche mit CHX (0,2 %) oder OCT (0,1 %)
5	Bildung eines Zugangslappens unter Erhalt des intraläsionalen Granulationsgewebes (intrasulkuläre Schnittführung)
6	Entfernung von mineralisiertem Biofilm mit einem Polymer Pin und/oder einer Titanbürste Entfernung des Biofilms mit einem schallgetriebenen Bürstchen, einer Titanbürste u./o. einem Pulver-Wasserstrahl-Gerät (Pulver auf Glycin- oder Erythritolbasis)
7	Spülung der periimplantären Tasche mit steriler, isotonischer Kochsalzlösung
8	chemische Dekontamination mit einem EDTA-Gel (PrefGel®)
9	Spülung der periimplantären Tasche mit steriler, isotonischer Kochsalzlösung
10	regenerative Therapie bevorzugt mit Schmelzmatrixproteinen – SMP – (Emdogain®) (Hinweis: Aufklärung der Patienten auf nicht indikationsspezifische Anwendung des SMPs!)
11	Naht und Kompression des Operationsgebietes
12	Systemische Antibiose (z.B. Clindamycin) nur in Ausnahmefällen
13	Aufklärung über postoperative Verhaltensregeln (Informationsblatt)

**Tabelle 2** Operationsprotokoll bei der chirurgischen Periimplantitistherapie

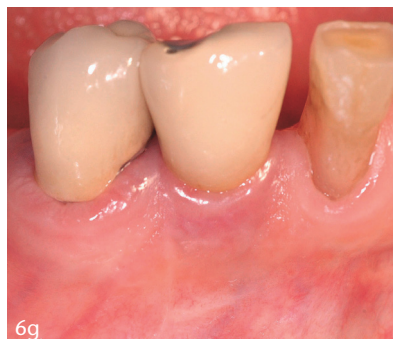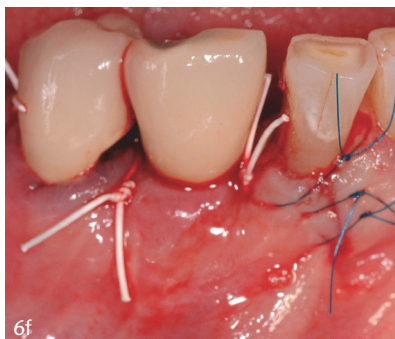
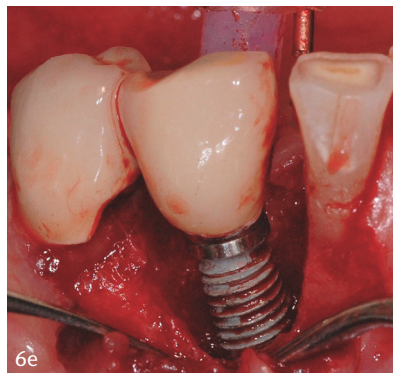
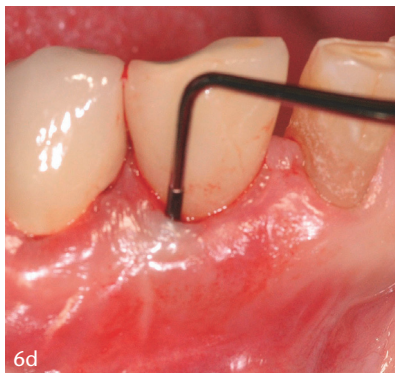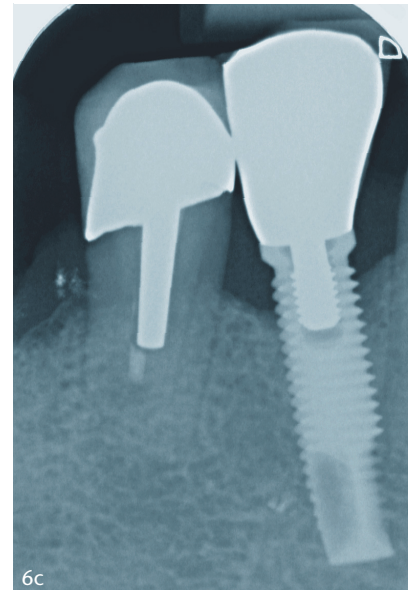
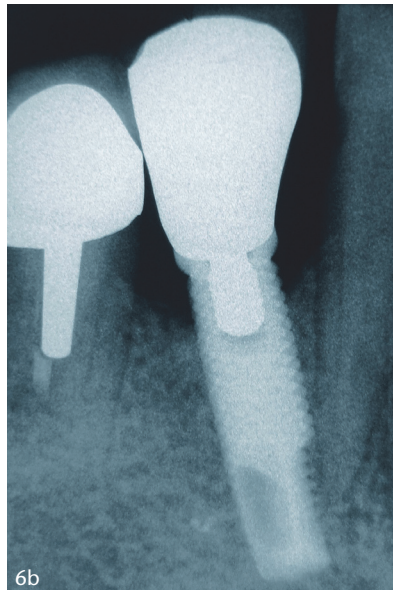
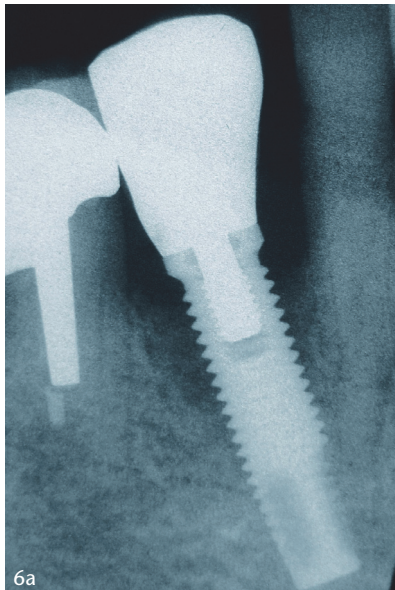
Rahmen der initialen Befundung wurde ein Zahnfilm vom Implantat Regio 45 angefertigt (Abb. 5a). Die Erhebung der initialen Sondierungstiefen am Implantat ergab eine maximale Sondierungstiefe von 8 mm. Der Patient wurde über Diagnose und Therapiemöglichkeiten aufgeklärt und einer systematischen Parodontitistherapie unterzogen. Im Rahmen der nicht-chirurgischen Parodontitistherapie wurde unter Lokalanästhesie die Dekontamination der Implantatoberfläche entsprechend des Dekontaminationsprotokolls (Tab. 1) durchgeführt. Hierzu wurden die verschraubte Brücke 45, 46, 47 abgenommen (Abb. 5d) und Healing Abutments inseriert. Als ätiologischer Faktor wurde die ausgeprägte

Plaqueakkumulation auf den Basalflächen der Brücke (Abb. 5e) als Zeichen einer insuffizienten häuslichen Mundhygiene identifiziert. Der Patient wurde entsprechend instruiert und die Brücke im zahntechnischen Labor professionell gereinigt. Nach 3 Wochen erfolgte die chirurgische Periimplantitistherapie gemäß Operationsprotokoll (Tab. 2) (Abb. 5f, 5g). Der Patient hielt alle Termine der postoperativen Nachsorge und der unterstützenden Periimplantitistherapie in 3-monatigen Abständen ein. Die Brücke wurde 6 Wochen nach dem operativen Eingriff wieder eingegliedert. Abbildung 5h zeigt die klinische Situation nach dem Nahtverschluss. Die Zahnfilme 1 und 3 Jahre postoperativ (Abb. 5b, 5c) zei-

gen die Entwicklung der knöchernen Defektfüllung. Die parodontalen Parameter 3 Jahre nach dem operativen Eingriff (maximale Sondierungstiefe 3,5 mm) demonstrieren im Vergleich zum Ausgangsbefund eine erhebliche Reduktion der Sondierungstiefen ( $\Delta$ ST 4,5 mm). Da es zu keiner Ausbildung von mukosalen Rezessionen kam, konnten 4,5 mm an klinischem Attachment gewonnen werden. Klinisch zeigten sich am Implantat Regio 45, aber auch am Restzahnbestand entzündungsfreie Verhältnisse (Abb. 5i).

### Fallbericht 3

Die Patientin war bei der Erstvorstellung 65 Jahre alt. Sie wurde aufgrund einer fortgeschrittenen Periimplantitis Regio 43 an unsere Klinik überwiesen. Die Patientin war konservierend und prothetisch suffizient saniert. Im Rahmen der initialen Befundung wurden ein Zahnfilm vom Implantat Regio 43 angefertigt (Abb. 6a) und die initialen Sondierungstiefen am Implantat erhoben (maximale Sondierungstiefe bukkal von 9 mm). Bei der Patientin wurde eine professionelle Zahnreinigung und in der gleichen Sitzung unter Lokalanästhesie eine nicht-chirurgische Periimplantitistherapie am Implantat Regio 43 durchgeführt. Die Suprakonstruktion war zementiert und wies einen suffizienten Randschluss auf. Die Implantatangulation sorgte für eine erschwerte Hygienefähigkeit und schien der entscheidende ätiologische Faktor in diesem Fall zu sein. Durch individuelle Instruktionen gelang es der Patientin trotz erschwelter Hygienefähigkeit eine adäquate häusliche Plaquekontrolle zu betreiben. Die suffiziente Suprakonstruktion wurde belassen. Die Dekontamination der Implantatoberfläche erfolgte entsprechend des Dekontaminationsprotokolls (Tab. 1). Nach 2 Wochen wurde die chirurgische Periimplantitistherapie gemäß Operationsprotokoll (Tab. 2) durchgeführt, wobei in diesem Fall keine Schmelzmatrixproteine zur Anwendung kamen. Die Patientin nahm alle Termine der postoperativen Nachsorge und der unterstützenden Periimplantitistherapie in 3-monatigen Abständen wahr. Die klinische Situation vor OP, intraoperativ und nach Nahtverschluss ist in Abbildung 6d–6f dargestellt. Der Zahnfilm 30 Monate postoperativ



**Abbildung 6a–g** Fallbericht 3 – Regenerative Periimplantitistherapie an einem Implantat Regio 43; **Abb. 6a:** Röntgenbefund vor Therapie; **Abb. 6b:** Röntgenbefund 2,5 Jahre nach Therapie; **Abb. 6c:** Röntgenbefund 6 Jahre nach Therapie; **Abb. 6d:** Klinische Situation vor Therapie; **Abb. 6e:** Intraoperatives Foto – Darstellung des knöchernen Defektes (dreiwandiger Defekt) nach Dekontamination der Implantatoberfläche; **Abb. 6f:** Klinische Situation nach Reposition des Mukoperiostlappens und Nahtverschluss; **Abb. 6g:** Klinische Situation 2,5 Jahre nach Therapie

zeigt eine knöcherne Defektfüllung (Abb. 6b). Nach 6 Jahren war der Zustand stabil (Abb. 6c). Im Vergleich zum Ausgangsbefund kam es zu einer erheblichen Reduktion der Sondie-

rungstiefen ( $\Delta$ ST 6 mm) und somit zu einem klinischen Attachmentgewinn von 6 mm. Das entsprechende klinische Foto belegt den wichtigsten Vorteil der Granulationsgewebe erhal-

tenden Technik: Die Weichgewebsverhältnisse sind über den Beobachtungszeitraum stabil geblieben, und es sind keine mukosalen Rezessionen entstanden (Abb. 6g).

### Diskussion

Trotz der hohen Prävalenz periimplantärer Entzündungen gibt es bis heute keine evidenzbasierten Therapieempfehlungen. Die neue S3-Leitlinie zur Behandlung periimplantärer Entzündungen gibt zwar Aufschlüsse über die Wirksamkeit verschiedener Methoden zur Dekontamination der Implantatoberfläche, offenbart aber auch die geringe Erfolgsquote nicht-chirurgischer Ansätze bei ausgeprägter Periimplantitiden. Die Empfehlung lautet daher, insbesondere Fälle mit einer fortgeschrittenen Periimplantitis frühzeitig einer chirurgischen Therapie zuzuführen. Allerdings bleibt bis heute offen, welches chirurgische Protokoll zu bevorzugen ist [31]. Es konkurrieren grundsätzlich folgende verschiedene operative Verfahren:

1. Bildung eines Zugangslappens, Dekontamination der Implantatoberfläche [6, 23]
2. Bildung eines Zugangslappens, Dekontamination der Implantatoberfläche und Defektfüllung mit Knochenersatzmaterialien mit oder ohne Verwendung einer Membran [6, 23]
3. Bildung eines Zugangslappens, Dekontamination der Implantatoberfläche und Defektfüllung mit auto-

Abb. 6a–g: H. Günay

logem Knochen mit oder ohne Verwendung einer Membran [6, 23]

4. Bildung eines Zugangslappen, Dekontamination der Implantatoberfläche und Anwendung von biologischen Mediatoren, z.B. Schmelzmatrixproteinen [12, 13].

Bei allen genannten Verfahren wird die Entfernung des intraläsionalen Granulationsgewebes empfohlen, wobei stets auf das hohe Risiko für die postoperative Entstehung mukosaler Rezessionen hingewiesen wird [31]. Die in der vorliegenden Arbeit präsentierten Fallberichte wurden ausnahmslos mit der Granulationsgewebeerhaltenden Technik operiert. Der größtmögliche Erhalt des intraläsionalen Granulationsgewebes liefert dabei folgende Vorteile:

1. Ein größtmöglicher Erhalt von multipotenten mesenchymalen Stammzellen, die grundsätzlich für die Regeneration, aber insbesondere bei der Verwendung von Schmelzmatrixproteinen, essenziell sind.
2. Ein Erhalt des Gefäßnetzwerkes im Granulationsgewebe ermöglicht eine schnellere und bessere Wundheilung.
3. Das intraläsionale Granulationsgewebe stellt eine körpereigene Matrix dar, dient als optimale Weichgewebstütze, beugt der Entwicklung von postoperativen mukosalen Rezessionen vor und ermöglicht so eine größtmögliche knöcherne Defektfüllung.

Für die regenerative Parodontitistherapie konnte gezeigt werden, dass das Vorhandensein von mesenchymalen Stammzellen eine wichtige Voraussetzung für die parodontale Regeneration darstellt [17]. Zurückliegende In-vitro-Studien belegen, dass im parodontalen und periimplantären Granulationsgewebe relevante Populationen an multipotenten mesenchymalen Stammzellen enthalten sind [9, 19]. Durch die Granulationsgewebeerhaltende Technik kann auch am Implantat eine größtmögliche Anzahl an multipotenten mesenchymalen Stammzellen erhalten werden, die grundsätzlich für die Regeneration, aber insbesondere bei der Verwendung von biologischen Mediatoren wie Schmelzmatrixproteinen von zentraler Bedeutung sind.

Das Ziel der regenerativen Periimplantitistherapie ist die Reosseointe-

gration von zuvor kontaminierten Implantatoberflächen. In der Literatur herrscht Einigkeit darüber, dass ein offenes, chirurgisches Vorgehen und eine geschlossene Heilung hinsichtlich der Reosseointegration bessere Ergebnisse liefern als ein nicht-chirurgisches, geschlossenes Vorgehen und eine offene, transgingivale Heilung [22]. Allerdings konnte bislang kein Vorgehen identifiziert werden, das vorhersehbar zu einer Reosseointegration zuvor kontaminierter Implantatoberflächen führt. Neben der Reosseointegration im Sinne einer Regeneration wird bei der Heilung periimplantärer Defekte häufig die Ausbildung eines langen Saumepithels oder eines bindegewebigen Attachments im Sinne einer Reparatur beobachtet [5]. In der regenerativen Parodontitistherapie kann durch die Verwendung der Schmelzmatrixproteine eine Regeneration von Wurzelzement, Desmodont und Alveolarknochen erreicht werden. Diese Wirkung der Schmelzmatrixproteine beruht im Wesentlichen auf einem inhibierenden Effekt auf die Zellen des Gingivaepithels und einem stimulierenden Effekt auf die Zellen des parodontalen Ligaments und des Alveolarknochens. Für eine ausführliche Darstellung der Effekte der Schmelzmatrixproteine auf die Zellen des Parodonts sei an dieser Stelle auf die Übersichtsarbeit von Bosshardt [4] verwiesen. Ein regenerationsfördernder Effekt der Schmelzmatrixproteine ist auch bei der Heilung periimplantärer Defekte mehr als wahrscheinlich. Allerdings fehlen bislang histologische Daten, die belegen, dass die Schmelzmatrixproteine die Ausbildung eines langen Saumepithels oder bindegewebigen Attachments am Implantat verhindern und die Reosseointegration fördern.

Im 3. Fallbericht wurde auf die Applikation von Schmelzmatrixproteinen verzichtet und dennoch eine ausgeprägte knöcherne Defektfüllung erreicht. Dies zeigt, dass die Anwendung von Schmelzmatrixproteinen nicht das Zentrum, sondern nur ein Baustein der regenerativen Periimplantitistherapie darstellt. Viele Faktoren tragen zum vorhersehbaren Therapieerfolg bei. Hierzu zählt neben einer adäquaten Vorbehandlung und Nachsorge vor allem die chirurgische Technik. Wurde in der Vergangenheit selbst

in der nicht-chirurgischen Periimplantitistherapie eine Weichgewebskürettage (Ausschälen des Taschenepithels und des infizierten Bindegewebes) empfohlen, so steht heute in den meisten Fällen der Erhalt des Weichgewebsniveaus im Vordergrund. Dafür sind die Verwendung eines mikrochirurgischen Instrumentariums, ein minimalinvasives chirurgisches Vorgehen, eine adäquate Dekontamination der Implantatoberfläche, die Stabilität des Fibrinfilms bzw. -koagels und ein suffizienter Nahtverschluss von entscheidender Bedeutung. Alle genannten Bausteine vereint die Granulationsgewebeerhaltende Technik. Die Verwendung von Schmelzmatrixproteinen ist in keinem Fall nachteilig und kann in vielen Fällen die Heilungszeit beschleunigen. Deswegen sollte in den meisten Fällen die Granulationsgewebeerhaltende Technik mit einer Applikation von Schmelzmatrixproteinen ergänzt werden.

### Schlussfolgerung

Die 3 Fallberichte zeigen das Potenzial und belegen die Effektivität der Granulationsgewebeerhaltenden Technik gerade im Hinblick auf die Vermeidung postoperativer mukosaler Rezessionen und das Erreichen einer größtmöglichen knöchernen Defektfüllung. Schmelzmatrixproteine dürften auch in der chirurgischen Periimplantitistherapie ein sinnvolles Adjuvans darstellen.

### Interessenskonflikte:

Die Autoren erklären, dass kein Interessenskonflikt im Sinne der Richtlinien des International Committee of Medical Journal Editors besteht.

### Literatur

1. Albrektsson T, Donos N; Working Group 1: Implant survival and complications. The Third EAO consensus conference 2012. Clin Oral Implants Res 2012; 23: 63–65
2. Bassetti M, Schär D, Wicki B et al.: Anti-infective therapy of peri-implantitis with adjunctive local drug delivery or photodynamic therapy: 12-month outcomes of a randomized controlled clinical trial. Clin Oral Implants Res 2014; 25: 279–287

3. Berglundh T, Armitage G, Araujo MG et al.: Periimplant diseases and conditions: Consensus report of workgroup 4 of the 2017 World Workshop on the Classification of Periodontal and Peri-Implant Diseases and Conditions. *J Clin Periodontol* 2018; 45(Suppl 20): 286–291
4. Bosshardt DD: Biological mediators and periodontal regeneration: a review of enamel matrix proteins at the cellular and molecular levels. *J Clin Periodontol* 2008; 35: 87–105
5. Carcuac O, Abrahamsson I, Charalampakis G, Berglundh T: The effect of the local use of chlorhexidine in surgical treatment of experimental peri-implantitis in dogs. *J Clin Periodontol* 2015; 42: 196–203
6. Claffey N, Clarke E, Polyzois I, Renvert S: Surgical treatment of peri-implantitis. *J Clin Periodontol* 2008; 35: 316–332
7. Cohen RE; Research, Science and Therapy Committee, American Academy of Periodontology: Position paper: periodontal maintenance. *J Periodontol* 2003; 74: 1395–1401
8. Derks J, Tomasi C: Peri-implant health and disease. A systematic review of current epidemiology. *J Clin Periodontol* 2015; 42: 158–171
9. Gousopoulou E, Adam K, Bakopoulou A et al.: Properties of stem cell-like populations in peri-implantitis-associated granulation tissue. *J Clin Periodontol* 2018; 45 (S19): 362
10. Günay H, Weinspach K, Geurtsen W, Staufenbiel I: Die Rolle des intraläsionalen Granulationsgewebes bei der regenerativen Parodontalchirurgie – Fallberichte. *Dtsch Zahnärztl Z* 2013; 68: 526–537
11. Heitz-Mayfield LJA, Salvi GE: Peri-implant mucositis. *J Clin Periodontol* 2018; 45(Suppl 20): 237–245
12. Ished C, Holmlund A, Renvert S, Svenson B, Johansson I, Lundberg P: Effectiveness of enamel matrix derivative on the clinical and microbiological outcomes following surgical regenerative treatment of peri-implantitis. A randomized controlled trial. *J Clin Periodontol* 2016; 43: 863–873
13. Ished C, Svenson B, Lundberg P, Holmlund A: Surgical treatment of peri-implantitis using enamel matrix derivative, an RCT: 3- and 5-year follow-up. *J Clin Periodontol* 2018; 45: 744–753
14. Jepsen S, Berglundh T, Genco R et al.: Primary prevention of peri-implantitis: managing peri-implant mucositis. *J Clin Periodontol* 2015; 42: 152–157
15. Jung RE, Zembic A, Pjetursson BE, Zwahlen M, Thoma DS: Systematic review of the survival rate and the incidence of biological, technical, and aesthetic complications of single crowns on implants reported in longitudinal studies with a mean follow-up of 5 years. *Clin Oral Implants* 2012; 23: 2–21
16. Lang NP, Tonetti MS: Periodontal risk assessment (PRA) for patients in supportive periodontal therapy (SPT). *Oral Health Prev Dent* 2003; 1: 7–16
17. Lin N-H, Menicanin D, Mrozik K, Gronthos S, Bartold PM: Putative stem cells in regenerating human periodontium. *J Periodont Res* 2008; 43: 514–523
18. Lindhe J, Meyle J: Group D of European Workshop on Periodontology: Peri-implant diseases: Consensus Report of the Sixth European Workshop on Periodontology. *J Clin Periodontol* 2008; 35: 282–285
19. Park JC, Kim JM, Jung IH et al.: Isolation and characterization of human periodontal ligament (PDL) stem cells (PDLSCs) from the inflamed PDL tissue: in vitro and in vivo evaluations. *J Clin Periodontol* 2011; 38: 721–731
20. Pjetursson BE, Thoma D, Jung R, Zwahlen M, Zembic A: A systematic review of the survival and complication rates of implant-supported fixed dental prostheses (FDPs) after a mean observation period of at least 5 years. *Clin Oral Implants Res* 2012; 23: 22–38
21. Renvert S, Lessem J, Dahlén G, Lindahl C, Svensson M: Topical minocycline microspheres versus topical chlorhexidine gel as an adjunct to mechanical debridement of incipient peri-implant infections: a randomized clinical trial. *J Clin Periodontol* 2006; 33: 362–369
22. Renvert S, Polyzois I, Maguire R: Reosseointegration on previously contaminated surfaces: a systematic review. *Clin Oral Implants Res* 2009; 20: 216–227
23. Renvert S, Polyzois I, Claffey N: Surgical therapy for the control of peri-implantitis. *Clin Oral Implants Res* 2012; 23: 84–94
24. Renvert S, Persson GR, Pirihi FQ, Camargo PM: Peri-implant health, peri-implant mucositis, and peri-implantitis: case definitions and diagnostic considerations. *J Clin Periodontol* 2018; 45(Suppl 20): 278–285
25. Salvi GE, Ramseier CA: Efficacy of patient-administered mechanical and/or chemical plaque control protocols in the management of peri-implant mucositis. A systematic review. *J Clin Periodontol* 2015; 42: 187–201
26. Salvi GE, Cosgarea R, Sculean A: Prevalence and mechanisms of peri-implant diseases. *J Dent Res* 2017; 96: 31–37
27. Schwarz F, Sahm N, Schwarz K, Becker J: Impact of defect configuration on the clinical outcome following surgical regenerative therapy of peri-implantitis. *J Clin Periodontol* 2010; 37: 449–455
28. Schwarz F, Schmucker A, Becker J: Efficacy of alternative or adjunctive measures to conventional treatment of peri-implant mucositis and peri-implantitis: a systematic review and meta-analysis. *Int J Implant Dent* 2015; 1: 22
29. Schwarz F, Becker K, Sager M: Efficacy of professionally administered plaque removal with or without adjunctive measures for the treatment of peri-implant mucositis. A systematic review and meta-analysis. *J Clin Periodontol* 2015; 42: 202–213
30. Schwarz F, Derks J, Monje A, Wang H-L: Peri-implantitis. *J Clin Periodontol* 2018; 45(Suppl 20): 246–266
31. Schwarz F, Becker J: Die Behandlung periimplantärer Infektionen an Zahnimplantaten. <http://www.dgzmk.de/zahn-aerzte/wissenschaft-forschung/leitlinien/details/document/die-behandlung-peri-implantaerer-infektionen-an-zahnimplantaten-s3.html>. (letzter Zugriff am 25.09.2018)
32. Smeets R, Henningsen A, Jung O, Heiland M, Hammächer C, Stein JM: Definition, etiology, prevention and treatment of peri-implantitis – a review. *Head Face Med* 2014; 3: 10–34



**PROF. DR. HÜSAMETTIN GÜNAY**  
Klinik für Zahnerhaltung,  
Parodontologie und Präventive  
Zahnheilkunde der Medizinischen  
Hochschule Hannover  
Carl-Neuberg-Str. 1, 30625 Hannover  
Guenay.H@mh-hannover.de



**PD DR. INGMAR STAUFENBIEL**  
Klinik für Zahnerhaltung,  
Parodontologie und Präventive  
Zahnheilkunde der Medizinischen  
Hochschule Hannover  
Carl-Neuberg-Str. 1, 30625 Hannover  
Staufenbiel.Ingmar@mh-hannover.de

Fotos: Med. Hochschule Hannover

Constanze Olms, Lisa Charlott Behrendt, Rainer Haak

# Vergleich zur Verbundfestigkeit von Resin-Nano-Keramikkronen auf einteiligen ZrO<sub>2</sub>- und Ti-Implantaten – eine Pilotstudie

## Warum Sie diesen Beitrag lesen sollten?

Eine Sandstrahlung der Oberflächen einteiliger Implantate vor adhäsiver Befestigung der Restaurationen kann die Verbundfestigkeit *in vitro* erhöhen und somit die klinische Lebensdauer möglicherweise positiv beeinflussen.

## Einführung:

Resin-Nano-Keramiken haben eine duale Netzwerkstruktur und vereinen potenziell die Vorteile von Keramiken und Kompositen. Sie können nur adhäsiv befestigt werden. Es gibt in der Literatur bislang keine Studien, die sich mit dem Verbund von Komposit-Matrix-Keramiken auf einteiligen Implantaten befassen. Ziel dieser Studie war es, die Wirksamkeit der Vorbehandlung von Implantatoberflächen bezüglich des adhäsiven Verbundes mit einer Resin-Nano-Keramik zu untersuchen.

## Material und Methode:

20 einteilige Versuchsimplantate (VI) (ZrO<sub>2</sub> n = 10/Ti n = 10) wurden randomisiert in 4 Gruppen aufgeteilt. Je 5 VI beider Materialgruppen wurden sandgestrahlt (sb) ( $\leq 30 \mu\text{m}$ , 1 bar) und alle mit einer Krone aus Lava Ultimate (LU, 3M Espe) versorgt. Alle Kronen (Zahn 14) wurden mittels CAD/CAM-Verfahren identisch hergestellt und adhäsiv mit RelyX Ultimate (3M Espe) befestigt. Nach den Abzugsversuchen (Z010, Zwick GmbH & Co.KG) wurden bei 0,65-facher Vergrößerung lichtmikroskopische Abbildungen zur Verteilung des adhäsiven Befestigungsmaterials auf den Kroneninnenflächen und der Implantatoberflächen angefertigt. Die statistische Auswertung erfolgte deskriptiv.

## Ergebnisse:

Die Haftfestigkeit an sb-Implantatoberflächen war höher als an nsb. Bei Ti (sb) lag der Mittelwert bei  $M = 589,51 \pm 87,8 \text{ N}$ . Bei ZrO<sub>2</sub> (sb) war  $M = 731,41 \pm 93,7 \text{ N}$ . Die nsb-Implantatoberflächen zeigten für Ti  $M = 157,55 \pm 36,4 \text{ N}$  und für ZrO<sub>2</sub>  $M = 44,69 \pm 13,51 \text{ N}$ . Das Befestigungsmaterial befand sich nach dem Abziehen fast ausschließlich in den Kroneninnenflächen.

## Schlussfolgerung:

Sandgestrahltes Zirkoniumdioxid zeigt einen festeren Verbund zur Resin-Nano-Keramik. Somit führt die Vorbehandlung der Implantatoberflächen von einteiligen Implantaten insgesamt zu einer höheren Haftkraft der Restaurationen und sollte im klinischen Einsatz berücksichtigt werden.

**Schlüsselwörter:** einteilige Implantate; Resin-Nano-Keramik; Verbundfestigkeit; adhäsive Befestigung

Universitätsklinikum Leipzig AÖR, Department für Kopf- und Zahnmedizin, Poliklinik für Zahnärztliche Prothetik und Werkstoffkunde, Leipzig: PD Dr. Constanze Olms, MME, Lisa Charlott Behrendt

Universitätsklinikum Leipzig AÖR, Department für Kopf- und Zahnmedizin, Poliklinik für Zahnerhaltung und Parodontologie, Leipzig: Prof. Dr. Rainer Haak, MME

**Zitierweise:** Olms C, Behrendt LC, Haak R: Vergleich zur Verbundfestigkeit von Resin-Nano-Keramikkronen auf einteiligen ZrO<sub>2</sub>- und Ti-Implantaten – eine Pilotstudie. Dtsch Zahnärztl Z 2019; 74: 28–34

**Peer-reviewed article:** eingereicht: 13.04.2017, revidierte Fassung akzeptiert: 12.09.2017

**DOI:** [org/10.3238/dzz.2018.5078](https://doi.org/10.3238/dzz.2018.5078)

## Bonding strength of resin nano ceramic crowns on zirconia and titanium one-piece dental implants – a pilot study

**Introduction:** Resin nano ceramics have a dual network structure and combine the advantages of both, composites and ceramics. They can only be attached adhesively. Since now, there are no available studies that question the bonding strength of these modified ceramics on one-piece dental implants. Aim of this study was to evaluate the efficiency of pretreating the surface of one-piece dental implants concerning the adhesive bond towards a resin nano ceramic.

**Material and methods:** 20 experimental one-piece dental implants (VI) (ZrO<sub>2</sub> n = 10/Ti n = 10) were randomized split into 4 groups. Five VI of both materials were sandblasted (sb) ( $\leq 30 \mu\text{m}$ , 1 bar) and all implants received crowns out of Lava Ultimate (LU, 3M Espe). Every crown (tooth 14) has identically been produced using CAD/CAM-technology and was bonded with RelyX Ultimate (3M Espe). After measuring the retention strength (Z010, Zwick GmbH & Co.KG) light microscopically illustrations in 0.65 $\times$  examination were taken to visualize the bonds spreading on implants and crown insides. The statistical analysis was made descriptively.

**Results:** The retention strength on sandblasted implant surfaces was higher than on not sandblasted surfaces. Ti (sb) had an average amount of  $589.51 \pm 87.8 \text{ N}$ , zirconia (sb) of  $731.41 \pm 93.7 \text{ N}$ . Not sandblasted surfaces showed following averages: Ti M =  $157.55 \pm 36.4 \text{ N}$  and ZrO<sub>2</sub> M =  $44.69 \pm 13.51 \text{ N}$ . The bond could mostly be found on the crowns insides.

**Conclusion:** Sandblasted zirconium indicated a firmer bonding strength towards resin nano ceramics. In total a pretreatment on the surfaces of one-piece dental implants leads to higher bond strength and has to be considered during clinical daily routine.

**Keywords:** one-piece dental implant; resin nano ceramics; retention strength; adhesive cementation

### Einleitung

Zweiteilige Titanimplantate sind standardisiert und alltäglicher Begleiter in zahnärztlichen Praxen weltweit. Sie sind aus einem intraossär verankerten Implantatkörper und dem intraoralen Abutment aufgebaut. Nachteile ergeben sich in Bezug auf die Besiedlung des Mikrospalts sowie gelegentlich der Ästhetik. Auch können zweiteilige Implantatsysteme mit mehreren chirurgischen Eingriffen einhergehen, welche zusätzliche Behandlungstermine verlangen.

Obwohl einteilige Implantate immer auf dem Markt waren, ist ihre Indikation stark eingeschränkt. Bei diesem System handelt es sich um einen Implantatkörper mit Aufbauelement in einem. Insbesondere für Einzelzahnlücken und ein geringes Knochenangebot ist diese Implantatform entwickelt worden. Aufgrund der nicht vorhandenen Mikrospalt-Problematik ist ihre intraossäre Einheilung optimiert [1], die Remodellierungsprozesse laufen schneller ab und die biologische Breite ist zahnähnlich. Auch wenn nach Insertion

des Implantats am Abutment nachpräpariert werden muss, hat das auf die Überlebensrate des Implantats keinen Einfluss [24].

Keramikimplantate sind in ihrer Indikation lange Zeit zurückgestellt worden, was an der fehlenden wissenschaftlichen Studienlage liegt [23]. Sowohl aus ästhetischen Gründen als auch für Patienten mit chronischen Erkrankungen, Rheuma und/oder Allergien sind metallfreie Restaurationen von Interesse. Während einer einjährigen Studie, die die klinische Relevanz von einteiligen Zirkoniumdioxidimplantaten verfolgte, konnte die Gleichwertigkeit zu zweiteiligen Titanimplantaten deutlich herausgearbeitet werden [12]. Allerdings muss auch aufgezeigt werden, dass in einer Studie die Einheilung von Zirkonoxidimplantaten als Pfeiler einer dreispannigen Brücke schlechter und mit erhöhtem Knochenverlust ( $\pm 2 \text{ mm}$ ) innerhalb eines Jahres einherging [15]. Die ossäre Einheilung, bei geätzter Oberfläche des Implantatkörpers sowie die Bruchkraft sind mit Titanimplantaten vergleichbar [7, 13, 21], verlaufen jedoch in der Anfangsphase etwas verlangsamt ab [14].

Hypersensibilitäten gegenüber Titan [5, 11] können bis heute nicht ausgeschlossen werden, sind aber weitaus seltener als zu anderen potenziellen Allergenen. Zirkoniumdioxid hingegen weist eine bioinerte Oberfläche auf, gibt also keine Ionen an sein Umfeld ab, wodurch allergische Reaktionen ausgeschlossen werden können [20].

Untersuchungen zur generellen Vorbehandlung sowie der Art der Vorbehandlung von Abutmentoberflächen für den bestmöglichen Verbund prothetischer Arbeiten auf einteiligen Implantaten stehen noch aus. Das Abutment zweiteiliger Implantate kann präprothetisch im zahntechnischen Labor sandgestrahlt und anschließend mit dem inserierten Implantat verschraubt werden. Da dies bei einteiligen Implantaten nicht möglich ist, kann die Vorbehandlung nur intraoral stattfinden. Die prothetische Versorgung innerhalb dieser In-vitro-Studie erfolgte mit Kronen aus Lava Ultimate. Diese Resin-Nano-Keramik, auch als Resin-

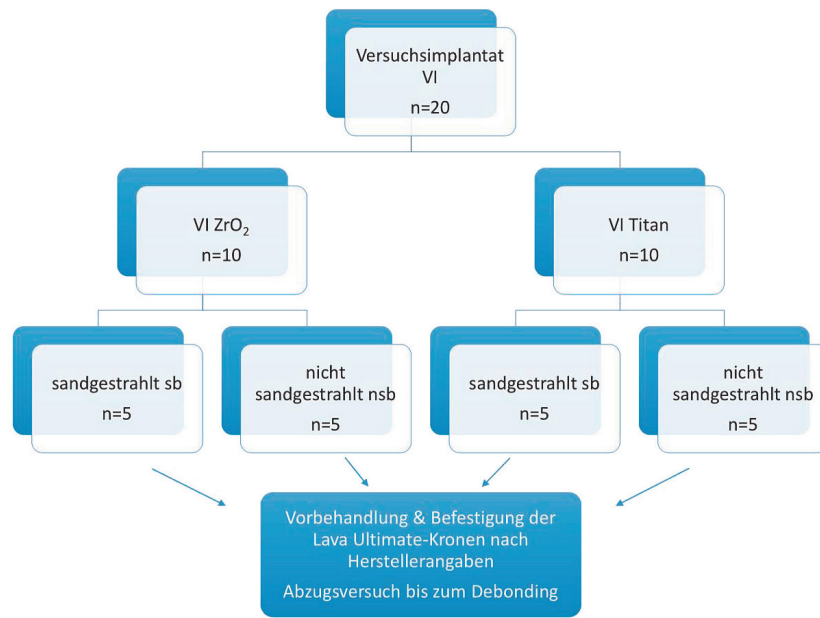


Abbildung 1 Verteilung der Versuchsimplantate (VI) im Versuchsaufbau

Lava nsb Titan	N	Mittelwert	Lava nsb Zirkon	N	Mittelwert
1	190,81	MW 157,55 SD 36,4	1	30,17	MW 44,69 SD 13,51
2	157,6		2	57,09	
3	93,61		3	36,01	
4	150,94		4	35,68	
5	194,81		5	64,50	
<b>Lava sb Titan</b>					
1	582,44	MW 589,51 SD 87,8	1	637,88	MW 731,41 SD 93,7
2	634,14		2	791,41	
3	637,43		3	826,22	
4	423,17		4	599,07	
5	670,36		5	802,46	

Tabelle 1 Abzugskräfte im Zwick-Versuch in Newton (MW: Mittelwert; SD: Standardabweichung; nsb: nicht-sandgestrahlt; sb: sandgestrahlt)

Matrix- oder Komposit-Matrix-Keramiken bezeichnet, ist bis heute in nur wenigen wissenschaftlichen Artikeln erwähnt [3, 9, 21]. Der Begriff Resin-Nano-Keramik umfasst die Verbindung von Keramik und Kunststoff zu

einem eigenen Werkstoff und vereint somit ihre positiven Eigenschaften, wie hohe Bruchzähigkeit und Biegefestigkeit [5, 16]. Dies führt insgesamt zu einer hohen Elastizität, die auf einteiligen Implantaten als starre Ver-

bindung und zur Umsetzung der kauodynamischen Prozesse im Mund, einen entscheidenden Vorteil bietet. Resin-Nano-Keramiken können nur adhäsiv befestigt werden.

Ziel dieser Studie war es, die Wirksamkeit der Vorbehandlung von Implantatoberflächen bezüglich des adhäsiven Verbundes mit einer Resin-Nano-Keramik zu untersuchen. Die Nullhypothesen lauteten: Es gibt keinen Unterschied im adhäsiven Haftverbund zwischen sandgestrahlten und nicht-sandgestrahlten Implantatoberflächen. Es gibt keine Unterschiede im Haftverbund zwischen Titan- und Zirkoniumdioxid-Oberflächen.

**Material und Methoden**

Insgesamt setzt sich der Versuchsaufbau aus 20 einteiligen Versuchsimplantaten (VI), n = 10 aus Titan (Ti, Ti<sub>6</sub>Al<sub>4</sub>V, Rund-Titan, Valbruna Edel Inox GmbH, Dormagen, Germany) und n = 10 aus Zirkoniumdioxid (VITA In-Ceram 2000; YZ-55, Y-TZP, Bad Säckingen, Germany) zusammen. Die Versuchsimplantate wurden aus Titanblöcken und vorgesinterten Zirkoniumdioxid-Blöcken in ihrer Grundform gedreht (Werkstatt für Feinmechanik, Fakultät für Physik und Geowissenschaften, Universität Leipzig). Die Zirkoniumdioxid-Versuchsimplantate wurden anschließend im zahntechnischen Labor nach Herstellerangaben gesintert. Dabei handelt es sich um einheitliche Versuchsimplantate mit einem Konuswinkel von 3 Grad im Aufbauelement und einer Gesamtlänge von 21,5 mm, wobei das Abutment 6 mm in der Länge betrug. Das Gewinde wurde rein schematisch konstruiert. Die zirkuläre Stufe (Hohlkehle) wurde mit 1 mm so gestaltet, dass die Konstruktion einer Prämolarenkrone mit ausreichender Schichtstärke (okklusal 1,5 mm) möglich war. Da es sich um eine In-vitro-Studie handelte, wurde auf eine Modifikation der Oberflächen der Implantatkörper verzichtet.

Die Einbettung der Implantate erfolgte, mit individualisierter Vorrichtung im Parallelometer, direkt in die Probenhalter der Zwickmaschine mit einem kaltpolymerisierenden Kunststoff (Technovit 4000, EM, Heraeus Kulzer).



Die prothetische Versorgung der Versuchsimplantate erfolgte mit einer Prämolarenkrone aus Lava Ultimate (LU, 3M Espe, Seefeld, Germany). Alle Kronen wurden mittels CAD/CAM-Verfahren identisch als Krone 14 am virtuellen Modell hergestellt. Mittels des Cerec 3D-Systems erfolgte der Scanvorgang. Mit dem anschließenden Schleifprozess (Cerec-MC-XL Schleifeinheit) und der Politur der Kronen (Lava Ultimate Polishing Set, Meisinger, 3M Espe) war die Vorbereitung abgeschlossen.

Alle 20 Versuchsimplantate wurden randomisiert in 4 Gruppen eingeteilt, von denen je die Hälfte der beiden Materialgruppen sand-

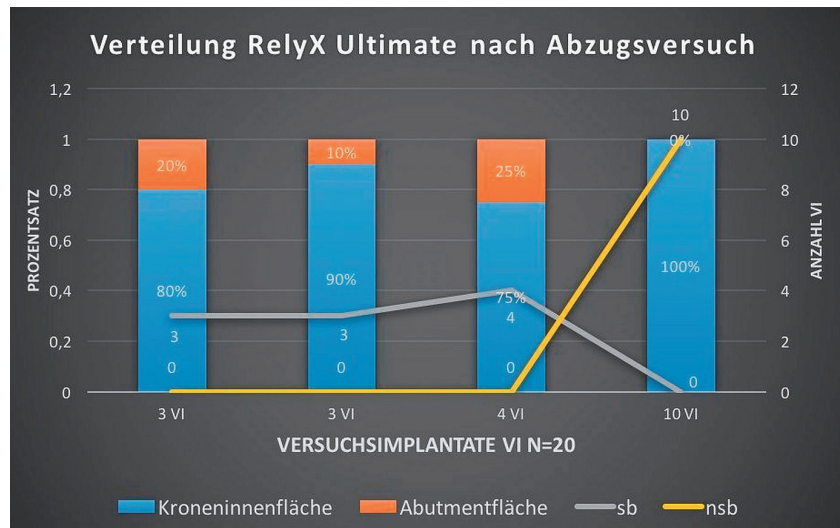


Abbildung 2 Verteilung RelyX Ultimate nach dem Abzugsversuch (Angaben in Prozent)

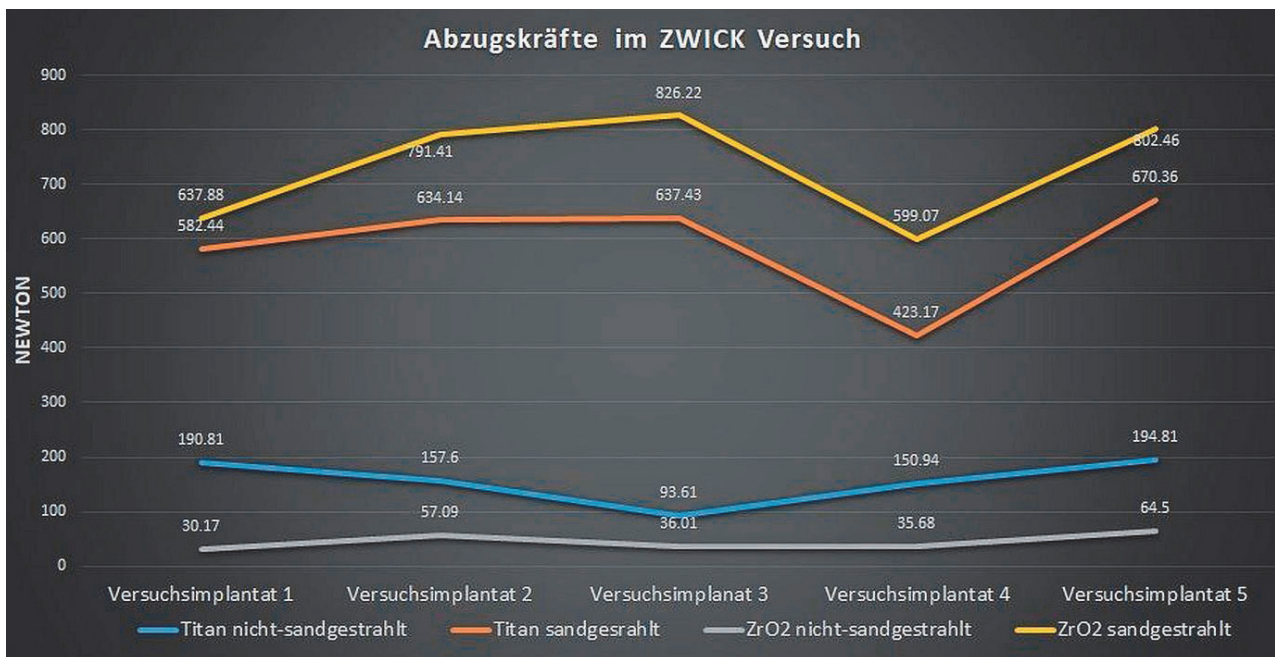


Abbildung 3 Abzugskräfte im Zwick-Versuch in Newton (Gesamtübersicht aller 20 Versuchsimplantate)

(Tab. 1 und Abb. 1–3: C. Olms)

gestrahlt (sb) wurde (Abb. 1). In einem Abstand von circa 10 mm wurden mit 1 bar die vorher markierten Stellen (30 µm, Rocotec Soft, 3M Espe AG, Seefeld) abgestrahlt. Die tribochemische Vorbehandlung wurde außerdem an allen Kroneninnenflächen durchgeführt. Nach Herstellerangaben erfolgte die adhäsive Befestigung der Kronen auf den Implantaten. Das Adhäsiv (Scotchbond Universal, SU, 3M Espe, Seefeld, Germany) wurde an den Kroneninnenflächen und Implantataufbauten aufgetragen, wirkte 20 sec ein, wur-

de danach 5 sec im seichten Luftstrom verblasen und bei Überschussansammlungen mit einem Microbrush abgetupft. Anschließend wurden die Kronen mit RelyX Ultimate (3M Espe, Seefeld, Germany) benetzt, auf den Implantaten platziert und überschüssiges Material mit Schaumstoffpellets abgestreift. Die blaulicht-gestützte Aushärtung erfolgte durch den Glyceringelauftrag pro Fläche 20 sec.

Die Abzugsversuche fanden ebenfalls standardisiert (Z010, Zwick GmbH & Co.KG) unter Aufzeich-

nung der notwendigen und gleichmäßig ansteigenden Kraft bis zum Debonding der Krone vom Implantat statt. Nach den Abzugsversuchen wurden bei 0,65-facher Vergrößerung lichtmikroskopische Abbildungen zur Verteilung des adhäsiven Befestigungsmaterials auf den Kroneninnenflächen und den Implantatoberflächen erstellt. Die lichtmikroskopischen Aufnahmen wurden aus verschiedenen Perspektiven angefertigt, immer mit der gleichen Vergrößerung. Die Perspektiven stellten sich wie folgt dar:

1. orthograde Aufnahme der Kroneninnenfläche mit Fokus am Kronenrand
  2. orthograde Aufnahme der Kroneninnenfläche mit Fokus an der tiefsten Stelle
  3. abgeschrägte Kroneninnenwandfläche
  4. orthograde Aufnahme des Abutments mit Fokus am koronalen Anteil
  5. orthograde Aufnahme des Abutments mit Fokus auf der Hohlkehle
  6. Seitenansicht des Abutments
- Die statistische Auswertung erfolgte deskriptiv.

### Ergebnisse

Innerhalb der Abzugsversuche wurde deutlich, wie unterschiedlich sich die Haftung der Kronen je nach Material und Vorbehandlung darstellte. Sowohl die Art des Debondings als auch die Verteilung des adhäsiven Befestigungsmaterials zeigten Divergenzen.

Es zeichnete sich deutlich ab, dass die Haftfestigkeit an sandgestrahlten Implantatoberflächen höher war als an nicht-sandgestrahlten Oberflächen. Während die Werte bei Titan bei einem Mittelwert von  $M = 589,51 \pm 87,8$  N (sandgestrahlt) und  $M = 157,55 \pm 36,4$  N (nicht-sandgestrahlt) lagen, ergaben die Abzugsversuche bei Keramik folgende Werte: Zirkoniumdioxid mit  $M = 731,41 \pm 93,7$  N (sandgestrahlt) und  $M = 44,69 \pm 13,51$  N (nicht-sandgestrahlt). Die Werte sind in Tabelle 1 aufgelistet.

Je stärkere Newtonwerte zum Abziehen aufgewendet werden mussten, desto höher lag auch die Tendenz zur Fraktur der Kronen. Vorrangig traf dies auf die sandgestrahlten Abutmentoberflächen zu, wobei das Material (Zirkoniumdioxid/Titan) nicht ausschlaggebend war. Potenzielle Bruchlinienmuster konnten nicht eruiert werden.

Die lichtmikroskopischen Aufnahmen zeigten an den sandgestrahlten Versuchsimplantaten deutlich mehr Rückstände des Befestigungsmaterials als an den nicht vorbehandelten Versuchsimplantaten, jedoch war im Gesamten eher eine Verteilung innerhalb der Kroneninnenflächen zu beobachten. Zum Vergleich sind vor den Ver-

suchen die bereits eingebetteten Implantate fotografiert worden. Das Diagramm (Abb. 2) stellt diese Verteilung des Verbundadhäsivs an den Kroneninnenflächen und auf den Abutmentflächen der Versuchsimplantate gegenüber. Ermittelt wurden diese Daten mit der Unterstützung des Lichtmikroskops. Die Auswertung erfolgte prozentual.

Im Diagramm (Abb. 3) werden die ermittelten Abzugswertwerte von allen 20 Versuchsimplantaten (VI) in ihrer Gegenüberstellung von Zirkoniumdioxid (ZrO<sub>2</sub>) und Titan (Ti) sowie ihrer entweder sandgestrahlten (sb) und nicht-sandgestrahlten Oberfläche (nsb) dargestellt.

### Diskussion

Ziel dieser Pilotstudie war es, die Wirksamkeit der Vorbehandlung von Implantatoberflächen bezüglich des adhäsiven Verbundes mit einer Resin-Nano-Keramik zu untersuchen. Die Nullhypothesen lauteten: Es gibt keinen Unterschied im adhäsiven Haftverbund zwischen sandgestrahlten und nicht-sandgestrahlten Implantatoberflächen. Diese Nullhypothese muss zurückgewiesen werden. Es gab einen deutlichen Unterschied in den Haftkraftwerten.

Es gibt keine Unterschiede im Haftverbund zwischen Titan- und Zirkoniumdioxid-Oberflächen. Auch diese Nullhypothese konnte nicht bestätigt werden. Der Verbund von LAVA Ultimate war an nicht-sandgestrahlten Titanoberflächen höher ( $M = 157,55$  N) als an nicht-sandgestrahlten Zirkoniumdioxidoberflächen ( $M = 44,69$  N).

Im Folgenden werden einige Aspekte zu Material und Methode diskutiert. Da es sich um eine Pilotstudie handelte und die Machbarkeit der beschriebenen Methode im Vordergrund stand, wurde die Untersuchung an einer reduzierten Fallzahl von Probestücken durchgeführt. Eine weitere Limitation der Studie war es, als Vertreter einer Resin-Nano-Keramik LAVA Ultimate zu benutzen. Von Herstellerseite besteht zurzeit eine Indikationseinschränkung für Kronen. In einer aktuellen Studie, in der die Verbundfestigkeit von LAVA Ultimate-Prämolarenkronen auf Zirkonoxidabutments zweiteiliger Implan-

te für 12 Monate in vivo untersucht wurde, betrug die Verlustrate der Kronen 80 % [21]. 40 LAVA Ultimate Kronen wurden für diese Studie extraoral auf Zirkonoxidabutments adhäsiv befestigt und anschließend intraoral verschraubt [21]. Im Vergleich zu einteiligen Implantaten sind bei zweiteiligen Mikrobewegungen von Implantat und Abutment ein bekanntes Problem. Durch diese Mikrobewegungen können, bei voller Kaubelastung im Seitenzahnbereich, Risse entstanden sein, die zum Debonding führten.

Einteilige Implantate sind von dieser Problematik ausgenommen. Untersuchungen zum Verbund von Resin-Nano-Keramiken auf einteiligen Implantaten sind bis dato in der Literatur spärlich zu finden. Eine jüngst veröffentlichte Pilotstudie untersuchte kritisch den Verbund an der Grenzfläche auf einteiligen Zirkonoxidimplantaten mit LAVA Ultimate-Kronen vor und nach Kausimulation und zeigte ebenfalls auf, dass eine tribochemische Vorbehandlung der Implantatstümpfe zu einer deutlich geringeren Spaltbildung führte [22].

LAVA Ultimate wurde in der hier vorliegenden Arbeit verwendet, da sie stellvertretend für andere Resin-Nano-Keramiken mit hochvernetzten Kunststoffen beziehungsweise ähnlich hohem Polymergehalt steht.

Der ideale Verbund von LAVA Ultimate wurde in zwei verschiedenen Versuchen im Jahr 2016 ermittelt. Die Resin-Nano-Keramik erzielte mit RelyX Ultimate als Befestigungsadhäsiv [9] sowie einer mechanischen Oberflächen-Vorbehandlung [18] den bestmöglichen Verbund. Des Weiteren belegte eine Studie, dass die Vorbehandlung von LAVA Ultimate mit Flusssäure [6] keinen nennenswerten Einfluss hatte.

Neben den Empfehlungen zur Vorbehandlung von LAVA Ultimate, gibt es für Zirkoniumdioxid folgende Hinweise: Hier wird generell auf Panavia F2.0 als Befestigungsadhäsiv hingewiesen. In einer 2016 veröffentlichten Studie wird der Verbund von Komposit (Clearfil) zu Zirkonoxid-Proben mittels Panavia F2.0 und RelyX Ultimate (mit und ohne Scotchbond Universal) unter ther-

mischen Bedingungen für optimal orale Verhältnisse sowohl in Kurzzeit- (3 d) als auch in Langzeitstudie (150 d) verglichen. Hierbei zeigte sich jedoch, dass RelyX Ultimate und Panavia F2.0 die gleichen Haftwerte erzielen konnten [17]. Um den bestmöglichen Verbund beider Materialien zu erreichen, wurde in der vorliegenden Studie das Befestigungsadhäsiv RelyX Ultimate verwendet.

Es gibt keine Studie zu dem Gebrauch von RelyX Ultimate auf Titanimplantaten, allerdings Untersuchungen zu RelyX Unicem. Diese beschäftigen sich mit der Bruchfestigkeit von CAD/CAM-gefertigten Restaurationen, mit [8] und ohne Kausimulation [26]. Beide Male zeigte LAVA Ultimate eine geringere Bruchfestigkeit als andere, innerhalb dieser Studie getesteten Keramiken. Da es bislang nur wenige Studien zum Haftverbund von Resin-Nano-Keramiken auf metallischen oder keramischen Oberflächen [4, 22] gibt, wird folgend eine Untersuchung zum Haftverbund auf Dentin angeführt. Innerhalb dieser Studie führte ein Verbund von RelyX Ultimate mit Scotchbond Universal zum Dentin (Schichtstärke  $n = 300 \mu\text{m}$ ) zu deutlich stärkeren Haftkraftwerten als zum Schmelz [19].

Die angesprochene Vorbehandlung einteiliger Implantatsysteme kann intraoral unter Kofferdamschutz und maximaler Absaugung mithilfe eines Pulverstrahlgerätes, dem CoJet TM, umgesetzt werden. Gleichwohl führt eine solche Vorbehandlung bei einigen Implantattypen unter Umständen zum Verlust der Garantie. In-vivo-Studien dazu liegen derzeit nicht vor.

Die Lichthärtung und deren Durchlässigkeit von CAD/CAM-gefrästen Komposit-Matrix-Keramiken kann noch nicht ausreichend beurteilt werden. Die Dicke der Werkstücke sowie der Abstand der Lampe haben durchaus ähnlichen Einfluss wie bei anderen Keramikwerkstücken [25]. Außerdem kann allein von der Transluzenz des Werkstückes nicht auf dessen Durchlässigkeit für blaues Licht zurückgeschlossen werden [10]. Laut Herstellerangaben sei eine Mindestschichtstärke von 1,5 mm in

Kombination mit einer Lichthärtung von 20 sec pro Seite ideal. Da die Verteilung des Adhäsivs vorrangig an den Kroneninnenflächen zu finden war, kann von einer guten Verbindung von LAVA Ultimate zum RelyX Ultimate ausgegangen werden.

Die in der vorliegenden Studie verwendeten Versuchsimplantate sind mechanisch gedreht und die Implantatschraube schematisch hergestellt worden. Ihr intraoral gelegener Aufbau entspricht jedoch einem klinisch vergleichbaren Abutment. Mit einer Vorbehandlung von industriell gefertigten Implantaten wird eine Oberflächenvergrößerung sowie -aktivierung erzielt und verspricht die erhöhte Verbundfestigkeit der zu inserierenden Prothetik.

In Bezug zu Abutmentgeometrien ist aufzuzeigen, dass geringgradige Konuswinkel mit einer verstärkten Abzugskraft einhergehen [2], weshalb die Abutments dieser Studie auf 3 Grad gedreht wurden. Die klinisch standardmäßigen 3–6 Grad, die ein Stumpf nach Präparation und Vorbereitung zur Aufnahme einer Krone haben sollte, liegen somit vor.

Der Verbund, sowohl zum Titan als auch zum Zirkoniumdioxid, bei nicht-sandgestrahlten Oberflächen, konnte nicht überzeugen.

### Schlussfolgerung

Die hier vorgestellte experimentelle Studie zeigt, dass die Vorbehandlung der Abutmentoberflächen von einteiligen Implantaten mit einer Sandstrahlung zu einer deutlichen Steigerung der Haftkraftwerte bei der adhäsiven Befestigung einer Resin-Nano-Keramik führte. Ferner zeigte sich, dass Titanoberflächen ohne Vorbehandlung einen höheren Haftverbund als Zirkoniumdioxidoberflächen aufwiesen. Um eine abschließende Beurteilung dieser Materialkombinationen zu erlauben, sind weiterführende experimentelle Untersuchungen unter kaudynamischen Simulationen notwendig.

### Interessenkonflikte:

Die Autoren erklären, dass kein Interessenkonflikt im Sinne der Richtlinien des International Committee of Medical Journal Editors besteht.

### Literatur

1. Abdelwahed A, Mahrous AI, Abadalah MF, Asfour H, Aldawash HA, Alagha EI: Bacteriological evaluation for one- and two-piece implant design supporting mandibular overdenture. *Niger Med J* 2015; 56: 400–403
2. Antonaya-Martin JL, Del Rio-Highsmith J, Moreno-Hay I, Lillo-Rodriguez JC, Gomez-Polo MA, Celemin-Vinuela A: CAD/CAM conic crowns for predictable retention in implant-supported prostheses. *Int J Prosthodont* 2016; 29: 230–232
3. Awada A, Nathanson D: Mechanical properties of resin-ceramic CAD/CAM restorative materials. *J Prosthet Dent* 2015; 114: 587–593
4. Baumgart P, Haak R, Olms C: Oberflächenabrieb von Hybridkeramikkronen auf einteiligen ZrO<sub>2</sub>-Implantaten nach dynamischer Kausimulation. *Z Zahnärztl Implantol* 2017; 2: 138–142
5. Bilhan H, Burial C, Geckili O: Titanium hypersensitivity. A hidden threat for dental implant patients? *N Y State Dent J* 2013; 79: 38–43
6. Cekic-Nagas I, Ergun G, Egilmez F, Vallittu PK, Lassila LV: Micro-shear bond strength of different resin cements to ceramic/glass-polymer CAD-CAM block materials. *J Prosthodont Res* 2016; 60: 265–273
7. Depprich R, Zipprich H, Ommerborn M et al.: Osseointegration of zirconia implants compared with titanium. An in vivo study. *Head Face Med* 2008; 4: 30
8. Dogan DO, Gorler O, Mutaf B, Ozcan M, Eyuboglu GB, Ulgey M: Fracture resistance of molar crowns fabricated with monolithic all-ceramic CAD/CAM materials cemented on titanium abutments: An in vitro study. *J Prosthodont* 2017; 26: 309–314
9. Flury S, Schmidt SZ, Peutzfeldt A, Lussi A: Dentin bond strength of two resin-ceramic computer-aided design/computer-aided manufacturing (CAD/CAM) materials and five cements after six months storage. *Dent Mater J* 2016; 35: 728–735
10. Güth J-F, Kauling AEC, Ueda K, Beuer F, Stimmelmayer M: Transmission of light in the visible spectrum (400–700 nm) and blue spectrum (360–540 nm) through CAD/CAM polymers. *Clin Oral Investig* 2016; 20: 2501–2506
11. Hosoki M, Nishigawa K, Miyamoto Y, Ohe G, Matsuka Y: Allergic contact dermatitis caused by titanium screws and dental implants. *J Prosthodont Res* 2016; 60: 213–219
12. Jung RE, Grohmann P, Sailer I et al.: Evaluation of a one-piece ceramic im-

plant used for single-tooth replacement and three-unit fixed partial dentures: a prospective cohort clinical trial. *Clin Oral Impl Res* 2016; 27: 751–761

13. Koch FP, Weng D, Krämer S, Biesterfeld S, Jahn-Eimermacher A, Wagner W: Osseointegration of one-piece zirconia implants compared with a titanium implant of identical design. A histomorphometric study in the dog. *Clin Oral Impl Res* 2010; 21: 350–356

14. Kohal RJ, Bächle M, Renz A, Butz F: Evaluation of alumina toughened zirconia implants with a sintered, moderately rough surface. An experiment in the rat. *Dent Mater* 2016; 32: 65–72

15. Kohal RJ, Patzelt SBM, Butz F, Sahlin H: One-piece zirconia oral implants: one-year results from a prospective case series. 2. Three-unit fixed dental prosthesis (FDP) reconstruction. *J Clin Periodontol* 2013; 40: 553–562

16. Norman C: Zusammenstellung wissenschaftlicher Ergebnisse Lava Ultimate CAD/CAM Restaurationmaterial. *Esperitise – Studienergebnisse 2011 bis 2013*. 3M ESPE (2014)

17. Passia N, Mitsias M, Lehmann F, Kern M: Bond strength of a new generation of universal bonding systems to zirconia ceramic. *J Mech Behav Biomed Mater* 2016; 62: 268–274

18. Peumans M, Valjakova EB, De Munck J, Mishevska CB, van Meerbeek B: Bond-

ing effectiveness of luting composites to different CAD/CAM materials. *J Adhes dent* 2016; 18: 289–302

19. Rojpaiboon T, Leevailoj C: Fracture resistance of lithium disilicate ceramics bonded to enamel or dentin using different resin cement types and film thicknesses. *J Prosthodont* 2017; 26: 141–149

20. Schaal W: Zirkonoxid und CAD/CAM-Technologie. *ZWL – Zahntechnik Wirtschaft Labor* 2003; 06: 56–59

21. Schepke U, Meijer HJ, Vermeulen KM, Raghoebar GM, Cune MS: Clinical bonding of resin nano ceramic restorations to zirconia abutments: A case series within a randomized clinical trial. *Clin Implant Dent Relat Res* 2016; 18: 984–992

22. Seidemann M, Haak R, Olms C: Pilot-untersuchung zur Bewertung von Grenzflächen mittels OCT: Belastung einer Resin Nano Keramik auf einteiligen ZrO<sub>2</sub>-Implantaten. *Z Zahnärztl Implantol* 2017; 33: 202–211

23. Silva NR, Nourian P, Coelho PG, Rekow ED, Thompson VP: Impact fracture resistance of two titanium-abutment systems versus a single-piece ceramic implant. *Clin Implant Dent Relat Res* 2011; 13: 168–173

24. Silva NR, Coelho PG, Fernandes CAO, Navarro JM, Dias RA, Thompson VP: Reliability of one-piece ceramic

implant. *J Biomed Mater Res* 2009; 88B: 419–426

25. Stawarczyk B, Awad D, Ilie N: Blue-light transmittance of esthetic monolithic CAD/CAM materials with respect to their composition, thickness, and curing conditions. *Oper Dent* 2016; 41: 531–540

26. Weyhrauch M, Igjel C, Scheller H, Weibrich G, Lehmann KM: Fracture strength of monolithic all-ceramic crowns on titanium implant abutments. *Int J Oral Maxillofac Implants* 2016; 31: 304–309

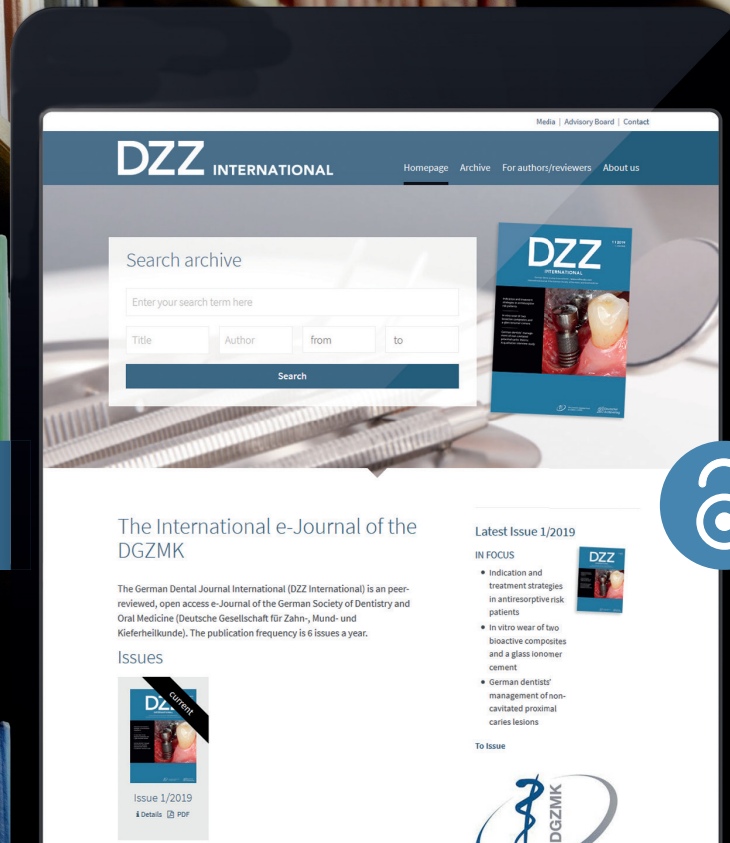


(Foto: I. Riemer)

**PD DR. CONSTANZE OLMS, MME**  
 Oberärztin, Spezialistin für Prothetik  
 Universität Leipzig  
 Poliklinik für Zahnärztliche Prothetik  
 und Werkstoffkunde  
 Liebigstr. 12, Haus 1, 04103 Leipzig  
 constanze.olms@medizin.uni-leipzig.de



[www.online-dzz.com](http://www.online-dzz.com)



## International aufgestellt – geballtes Fachwissen jetzt auch auf Englisch: [online-dzz.com](http://online-dzz.com)

Seit Januar 2019 erweitert die DZZ, die führende deutschsprachige Fachzeitschrift für Zahn-, Mund- und Kieferheilkunde, ihr Angebot um die DZZ International. Das englischsprachige e-Journal informiert Sie über relevante wissenschaftliche Erkenntnisse der Zahnmedizin – national und international!

**Treten Sie ein und überzeugen Sie sich selbst!**

[www.online-dzz.com](http://www.online-dzz.com)

Präsentiert von:

Friedrich Müller, Janine Müller, Maximilian Schmidt-Breitung

# Entstehung und Nachweis von Nanopartikeln durch Abrieb von Titanimplantaten

## Eine In-vitro-Pilotstudie

### Warum Sie diesen Beitrag lesen sollten?

Dieser Artikel berichtet über eine Pilotstudie von Titanimplantaten in D1-Kunstknochen zu Entstehung und Nachweis von Titannanopartikeln durch Abrieb nach Implantatinserktion.

### Hintergrund und Forschungsfrage:

Die Osseointegration dentaler Titanimplantate hängt maßgeblich von der Mikrostruktur und Rauigkeit der Implantatoberfläche ab. Die in der Literatur beschriebene Phagozytose von Titannanopartikeln und die damit einhergehenden Entzündungsreaktionen können sich ungünstig auf die Osseointegration auswirken. Das Ziel dieser In-vitro-Pilotstudie ist die Beantwortung der Forschungsfrage, ob und in welcher Größenordnung bei der Insertion von Titanimplantaten Nanopartikel durch Abrieb entstehen können. Es handelt sich um eine deskriptive Machbarkeitsstudie zur Problemdarstellung und Evaluation des Detektionslimits.

### Material und Methoden:

Nach Implantatinserktion in D1-Kunstknochen wurden die Bohrprofile anhand Rasterelektronenmikroskopie (REM) und energiedispersiver Röntgenspektroskopie (EDX) auf die Präsenz von Titannanopartikeln untersucht. Als Positivkontrolle dienten Titannanopartikel in zuvor hergestellten Suspensionen. Nicht verwendetes Kunstknochenmaterial und Implantatbohrer dienten als Negativkontrolle. Die vorliegende Pilotuntersuchung wurde an CONELOG-Implantaten der Firma CAMLOG durchgeführt. Es wurden 4 Implantate mit zwei unterschiedlichen Durchmessern (3,8 mm und 4,3 mm) und einer Länge von 13 mm verwendet.

### Ergebnis:

In den als Positivkontrollen verwendeten Suspensionen konnten Titannanopartikel bis zu einer Größe von 50–80 nm nachgewiesen werden. Die Untersuchung eines nicht verwendeten Bohrers ergab eine homogene Legierungszusammensetzung mit nur vereinzelt Spuren von Titan. Ebenso konnte in der Analyse des Kunstknochenmaterials Titan nur in sehr geringen Mengen nachgewiesen werden. Die Größe der im Kunstknochenmaterial detektierten Titanpartikel betrug 100–150 nm und machte zwischen 0,17 und 0,47 Atomprozent aus.

### Schlussfolgerung:

Das Entstehen von Abriebpartikeln bei der Insertion von Titanimplantaten in D1-Kunstknochen konnte anhand von REM- und EDX-Analysen mit dieser Machbarkeitsstudie nachgewiesen werden. Dabei war die Wahrscheinlichkeit des Auffindens von Titanpartikeln in der Tiefe der Gewindegänge im Bohrstollen höher als im Gewindegrund. Als Ursache wird der innigere Kontakt der Gewindespitze mit dem Kunstknochenmaterial im Vergleich zum Gewindegrund des Implantates angenommen. Die Limitation dieser Untersuchung liegt in der durch Aufladungsartefakte bedingten Bildverzerrung bei sehr großen Vergrößerungen, sodass Partikel, deren Durchmesser weniger als 100 nm betrug, mittels REM oder EDX nicht mehr detektiert werden konnten.

**Schlüsselwörter:** Titan; Nanopartikel; Abrieb; Kunstknochen; CONELOG

Zahnarztpraxis Dres. Müller, Tannenring 76, 65207 Wiesbaden; Dr. Friedrich Müller, Dr. Janine Müller

Zahnarztpraxis Dr. Maximilian Schmidt-Breitung MBA, Holbeinstr. 38, 14612 Falkensee; Dr. Maximilian Schmidt-Breitung

**Zitierweise:** Müller F, Müller J, Schmidt-Breitung M: Entstehung und Nachweis von Nanopartikeln durch Abrieb von Titanimplantaten. Dtsch Zahnärztl Z 2019; 74: 36–43

**Peer-reviewed article:** eingereicht: 28.07.2017, revidierte Fassung akzeptiert: 30.10.2017

DOI.org/10.3238/dzz.2018.5072

## Formation and detection of titanium nano-particles in consequence of wear An in vitro pilot study

**Introduction:** Osseointegration of dental implants is supported by a rough micro-structured surface. However, a rough surface can lead to abrasion of titanium nanoparticles during the implantation process. Phagocytosis of titanium nanoparticles with subsequent tissue inflammation was hypothesized to be unfavorable for wound healing and osseointegration. The aim of this in vitro pilot study was to quantify the amount of titanium nanoparticles which are rubbed off during implant-insertion in an artificial bone model of D1 quality.

**Method:** Artificial bone blocks (Sawbones) were cut into standardized cuboids and 4 CONELOG implants (CAMLOG) of different diameter were inserted. Diameter was of 3.8 mm and 4.3 mm. After implantation, the bone cavity was opened and screened for titanium nanoparticles. Scanning electron microscopy (SEM) and energy dispersive X-ray spectroscopy (EDX) were used to detect titanium nanoparticles. Prefabricated titanium nanoparticles were brought into suspension and served as positive control for determining the methodology-related detection limit of titanium nanoparticles. Unused bone block and unused bone drill served as negative controls.

**Results:** Titanium nanoparticles in suspension could be detected to a size of 50 to 80 nm. The investigation of the drill core unveiled the presence of titanium nanoparticles of 100 to 150 nm of size, while the drill, which consisted of a homogeneous alloy, only exhibited minute traces of titanium.

**Conclusion:** There is evidence of the presence of titanium nanoparticles stemming from abrasion of titanium during insertion in an artificial bone of D1 quality. The size of intra-bony particles was 100 to 150 nm with a concentration of 0.17 to 0.47 atomic-percentage. It was more likely to detect particles in the groove of a thread than in the crest of a thread as a result of a more intense bone-to-implant contact. The investigation is limited by a distortion at high magnification due to artifact charge. Therefore, particles less than 100 nm cannot be detected with certainty.

**Keywords:** titanium; nano-particles; wear; artificial bone model; CONELOG

### Einleitung

Das Risiko eines Verlustes von Titanimplantaten durch ungenügende Osseointegration beträgt 3–5 % [18]. Zu den vielfältigen Ursachen für eine unvollständige Osseointegration zählen eine unzulängliche Compliance des Patienten (Nikotinkonsum) [2], genetische Risikofaktoren [6, 17] und Behandlungsfehler (chirurgisches Trauma) [1], aber auch die Implantathard-

ware kann zu Problemen in der Phase der Osseointegration führen [5, 16]. Die mikro- und makroretentiven Oberflächen von Titanimplantaten führender Hersteller führen jedoch zuverlässig zur Osseointegration. Dennoch können Fremdkörper auf der Oberfläche und Abrieb zu einer Gewebereaktion und Entzündung führen, welche gerade die erste sensible Phase der Wundheilung negativ

beeinflussen können [7, 8]. Der mögliche Abrieb an Endoprothesen sowie die damit einhergehenden Entzündungsreaktionen sind im Bereich der Orthopädie bereits seit Längerem bekannt [12]. Der Abrieb von Titanimplantaten und die dadurch entstehenden Partikel mit darauffolgender Gewebereaktion werden jedoch im Bereich der dentalen Implantologie kontrovers diskutiert [10, 11, 19].

Das Ziel dieser In-vitro-Pilotstudie war, ob und in welcher Größenordnung bei der Insertion von Titanimplantaten Nanopartikel durch Abrieb in D1-Kunstknochen entstehen können. Da diese Fragestellung noch nicht vollständig wissenschaftlich beantwortet wurde, ergab sich die Notwendigkeit der Durchführung der vorliegenden Untersuchung.

### Material und Methoden

Für diese Pilotstudie wurden 4 CONELOG-Implantate der Länge 13 mm verwendet. Zwei Implantate wiesen einen Durchmesser von 4,3 mm (Implantat/ Kavität A und B) und die beiden anderen Implantate einen Durchmesser von 3,8 mm (Implantat/Kavität C und D) auf. Es wurden zwei unterschiedliche Implantatdurchmesser verwendet, um Informationen über den Einfluss des Durchmessers auf das Einbringdrehmoment und somit über das Abrasionsverhalten der Implantate sammeln zu können. CONELOG-Implantate bestehen aus Reintitan Grad IV und besitzen die Promote-Oberfläche, welche durch Sandstrahlen mit Korund und anschließendem Ätzen mit einer anorganischen Säure erzeugt wird. Dabei entsteht eine Oberflächenrauigkeit mit Kratern von 10 bis 50 µm Durchmesser und einer Tiefe von bis zu 20 µm, die von Poren durch die Säureätzung von 0,5 bis 2 µm überlagert werden [14]. Als Knochenanalogon wurde das aus Polyurethan bestehende Schaummaterial der Firma SAWBONES der Knochenqualität D1 (40 pounds per cubic foot, pcf) verwendet [14]. Dies entspricht kortikalem Knochen des Unterkiefers [20].

An den vier eingangs beschriebenen Implantaten sollte gezeigt werden, ob und in welchem Ausmaß ein Abrieb von Nanopartikeln bei der In-



**Abbildung 1** Getrimmter und geöffneter Kunstknochenblock mit 3 Implantaten und einer Kavität (von links nach rechts Implantat/Kavität A, B, C, D).

Element	Atomprozent	Massenprozent
Al	2,0 ± 1,0	1,0
Si	4,0 ± 1,0	2,0
Ti	0,2 ± 0,2	0,2
Cr	15,0 ± 1,0	15,0
Fe	78,0 ± 2,0	81,0

**Tabelle 1** Zusammensetzung der auf der Oberfläche des Bohrers nachgewiesenen chemischen Elemente. Die Fehlerangaben für die Atomprozent entsprechen dem 2 $\sigma$ -Niveau.

Element	Nicht gesputtert	Gesputtert
C	76,9 ± 6,0	79,0 ± 2,0
O	24,0 ± 5,0	20,0 ± 3,0
P	0,2 ± 0,1	0,38 ± 0,08
Ti	0,06 ± 0,05	0,01 ± 0,01
Au	0,0 ± 0,0	0,7 ± 0,3

**Tabelle 2** Zusammensetzung der chemischen Elemente des Kunstknochens in Atomprozent. Die Fehlerangaben für die Atomprozent entsprechen dem 2 $\sigma$ -Niveau.

sersion der Implantate in den Kunstknochen stattfand. Dazu wurde der Sawbones-Knochenblock vor der Implantation getrimmt, längs geteilt und mit Schrauben wieder fest fixiert. Die 4 Implantate (A, B, C und D) wurden daraufhin an der Kontaktstelle der beiden fest miteinander verschraubten Knochenblockhälften in-

sertiert. Nach der Implantation wurde die Verschraubung geöffnet und die Implantate wurden mit einer Pinzette entnommen (Abb. 1). Dadurch konnte eine Verfälschung des Abriebs im Bohrstollen durch eine ansonsten notwendig gewordene Explantation mit erneuter Krafteinwirkung verhindert werden.

Das Implantatlager wurde unter permanenter Kühlung mit physiologischer Kochsalzlösung und der von CAMLOG vorgegebenen Bohrersequenz mit einer Distanzhülse aufbereitet. Die Implantate wurden trocken ohne vorherige Benetzung der Oberfläche mit einem maximalen Drehmoment von 70 Ncm inseriert [14]. Die Aufbereitung des Implantatlagers und die Implantatinserterion erfolgten drehmomentgesteuert mit dem Chirurgiemotor Implantmed (W&H, Laufen).


Nach Implantatinserterion wurden die Bohrstollen an ihrer Verschraubung geöffnet, erneut auf die passende Größe für die Vakuumkammer des Rasterelektronenmikroskopes getrimmt und nach mehrmaligem Besputtern mit Silberleitpaste mit dem Probenkörper kontaktiert.

Da bei dem Polyurethan-Kunstknochen aufgrund seiner ausgeprägten elektrisch isolierenden Eigenschaft starke Aufladungseffekte auftraten, welche die Aufnahme von Mikroskopiebildern behinderten, wurde vor der weiteren Analyse eine Kathodenzerstäubung („Sputtern“) durchgeführt. Dabei wurde der Sawbones-Kunstknochen mit Goldionen beschossen, um so die Analyse der chemischen Zusammensetzung der Oberfläche der Implantatkavität zu ermöglichen [3].


Um Verunreinigungen bzw. Fremdtitanpartikel in der Untersuchung auszuschließen, wurden sowohl ein Implantatbohrer als auch der Kunstknochen auf Spuren von Titan untersucht. Der unbenutzte Implantatbohrer und das unbenutzte Sawbones-Material dienten damit als Negativkontrolle.

Im Rahmen der Voruntersuchung wurden Titanpartikel unterschiedlicher Körnung durch Beschleifen von Titanimplantaten mit Diamantschleifern hergestellt. Die Untersuchung dieser Schleifpartikel diente als Positivkontrolle zur Bestimmung des Detektionslimits der verwendeten Methodik und zusätzlich als Beweis, dass die zur Verfügung stehende Rasterelektronenmikroskopie die Detektion und die energiedispersive Röntgenspektroskopie die Analyse von nanopartikulären Strukturen erlaubten.





**Abbildung 2** REM-Aufnahme des Bohrstollens. Linke Abbildung: 21-fache Vergrößerung; rechte Abbildung: 50-fache Vergrößerung



**Abbildung 3** REM-Detailaufnahme. Linke Abbildung: 70-fache Vergrößerung; rechte Abbildung: Vergrößerung des im linken Bild rot gekennzeichneten Bereichs (700-fache Vergrößerung).

Die Untersuchung und Detektion der Titanpartikel erfolgten am Institut für Anorganische und Analytische Chemie der Goethe Universität Frankfurt am Main mit dem Rasterelektronenmikroskop Amray 1920 ECO-SEM sowie mit der energiedispersiven Röntgenspektroskopie (Oxford Instruments). Bei der energiedispersiven Röntgenspektroskopie werden Atome in der Probe durch einen Elektronenstrahl einer bestimmten Energie angeregt, welche dann die für das jeweilige chemische Element charakteristische Röntgenstrahlung ausstrahlen. Diese Strahlung gibt Aufschluss über die Elementzusammensetzung der Probe.

Für jede der 4 Implantatkavitäten wurden zufällig mehrere Stellen im Bereich der oberen 7 Gewindengänge im Rasterelektronenmikroskop ausgewählt und mit EDX analysiert (Abb. 1). Da diese Pilotstudie einen explorativen Charakter hatte, wurden

nur deskriptive statistische Kennzahlen erhoben.

### Ergebnisse


Die Analyse eines unbenutzten Edelstahlbohrers auf mögliche Titanquellen zeigte eine sehr homogene Zusammensetzung der Bohrer Oberfläche (Tab. 1). Die Spektren ergaben ein leichtes Indiz für das Vorhandensein von Titan an der Bohrer Oberfläche, jedoch war das Titansignal der EDX-Analyse nicht größer als sein statistischer Fehler, sodass Titan nur in Spuren in dem Bohrer material enthalten war.

Die Zusammensetzung der chemischen Elemente des unbenutzten Sawbones-Kunstknochenmaterials ist in Tabelle 2 dargestellt. Wie auch bei der Bohrer Oberfläche lag das Titansignal der EDX-Analyse nur im Bereich seines statistischen Fehlers, sodass wiederum der Knochenblock als Titanquelle ausgeschlossen werden konnte.

Alle 4 Implantatkavitäten wurden auf Titanpartikel und deren örtliche Verteilung hin untersucht. Dazu wurden mehrere Areale aus dem Bereich der oberen 7 Gewindengänge stichprobenartig einer EDX-Analyse unterzogen.

In Abbildung 2 findet sich eine rasterelektronenmikroskopische Aufnahme eines Bohrstollens in 21-facher und 50-facher Vergrößerung. Die strukturierte Oberfläche und die Prägung der Gewindengänge des Implantates sind sehr gut zu erkennen. In Abbildung 3 sind bei 700-facher Vergrößerung Titanpartikel im Nanometerbereich erkennbar, welche der Oberfläche des Kunstknochenmaterials aufgelagert sind.

In Abbildung 4 ist beispielhaft die Implantatkavität der Probe A in 50-facher Vergrößerung dargestellt. Die fünf grünen Kästchen markieren die Analysebereiche für die energiedispersiven Röntgenspektroskopie.



**Abbildung 4** Implantatkavität der Probe A in 50-facher Vergrößerung. Die fünf grünen Kästchen markieren die Analysebereiche für die energiedispersive Röntgenspektroskopie.

In Probe A (Abb. 4) konnte Titan nicht sicher nachgewiesen werden, da die detektierten Titangehalte kleiner waren als ihr statistischer Fehler (Tab. 3). In Probe B (Abb. 5) konnte Titan insbesondere in den Regionen 1, 5 und 7 nachgewiesen werden (Tab. 4). Jene Bereiche, in denen relativ hohe Titangehalte gefunden wurden (bis zu 0,46 Atomprozent), befanden sich in den Vertiefungen des durch den Gewindeschnitt erzeugten Profils (Abb. 5). Diese Regionen entsprachen somit den Bereichen, in denen die stärksten Kräfte zwischen dem Kunstknochen und dem Implantat auftraten (Gewindespitze). Die kleinsten auflösbaren nanopartikulären Strukturen, welche in den Bereichen mit erhöhtem Titangehalt

Element	Region 1	Region 2	Region 3	Region 4	Region 5
C	75 ± 1	79 ± 3	76 ± 1	80 ± 5	80 ± 3
O	23 ± 1	20 ± 2	23,1 ± 0,9	17 ± 2	17 ± 1
Na	0,24 ± 0,05	0,3 ± 0,09	0,47 ± 0,05	0,2 ± 0,1	1,2 ± 0,1
P	0,26 ± 0,02	0,37 ± 0,05	0,22 ± 0,02	0,38 ± 0,07	1,18 ± 0,04
Cl	0,05 ± 0,01	0,22 ± 0,04	0,21 ± 0,02	0,43 ± 0,08	1,18 ± 0,05
Ti	0,003 ± 0,01	0,03 ± 0,03	0,011 ± 0,008	0,005 ± 0,07	0,02 ± 0,02
Au	0,42 ± 0,05	0,8 ± 0,2	0,43 ± 0,05	1,5 ± 0,3	0,6 ± 0,1

**Tabelle 3** Zusammensetzung der chemischen Elemente in verschiedenen Bereichen der Probe A (Abb. 4) in Atomprozent. Die Fehlerangaben für die Atomprozent entsprechen dem 2σ-Niveau.

Element	Region 1	Region 2	Region 3	Region 4	Region 5	Region 6	Region 7
C	80 ± 3	77 ± 2	75 ± 2	76 ± 2	75 ± 2	75 ± 1	77 ± 2
O	18 ± 2	22 ± 1	23 ± 1	23 ± 1	22 ± 1	24 ± 1	22 ± 1
Na	0,38 ± 0,09	0,25 ± 0,07	0,43 ± 0,06	0,31 ± 0,06	0,88 ± 0,08	0,25 ± 0,05	0,32 ± 0,07
P	0,48 ± 0,05	0,25 ± 0,03	0,43 ± 0,03	0,22 ± 0,02	0,79 ± 0,04	0,19 ± 0,02	0,3 ± 0,03
Cl	0,51 ± 0,05	0,23 ± 0,02	0,16 ± 0,02	0,28 ± 0,02	0,39 ± 0,03	0,11 ± 0,01	0,24 ± 0,02
Ti	0,46 ± 0,04	0,06 ± 0,02	0,02 ± 0,01	0,08 ± 0,01	0,2 ± 0,02	0,03 ± 0,01	0,18 ± 0,02
Au	0,8 ± 0,1	0,46 ± 0,08	0,3 ± 0,05	0,35 ± 0,06	0,5 ± 0,08	0,35 ± 0,04	0,47 ± 0,08


**Tabelle 4** Zusammensetzung der chemischen Elemente in verschiedenen Bereichen der Probe B (Abb. 5) in Atomprozent. Die Fehlerangaben für die Atomprozent entsprechen dem 2σ-Niveau.

gefunden wurden, hatten eine Größe von 100–150 nm (Abb. 5).

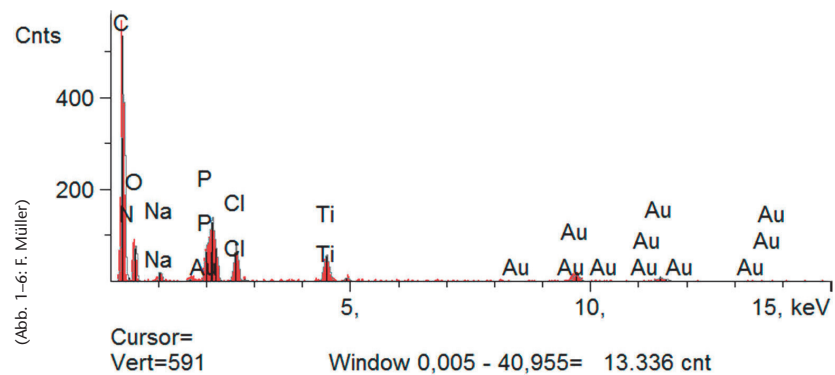
Wie bei Probe B gab es auch in den Proben C und D in den Vertiefungen des Bohrprofils höhere Titanvorkommen als in den Bereichen des Implantatgewindegrundes. In hochauflösenden Aufnahmen von Bereichen mit höherem Titangehalt der Proben C und D konnten ähnliche Nanostrukturen wie in Probe B gefunden werden. Die Zusammensetzung der chemischen Elemente der verschiedenen Bereiche aus Probe D zeigte, dass das Vorkommen von Titan noch deutlicher in den Vertiefungen der Bohrprofile lokalisiert war als in den Proben B und C. Ebenso konnten auch in Probe D nanopartikuläre Titanstrukturen erkannt werden. Die EDX-Analyse identifizierte jene Partikel, welche sich in den Kavitätentiefen (Gewindespitzen) der Proben B, C und D befanden, eindeutig als Titanabriebe (Abb. 6). Tabelle 5 zeigt die Zusammensetzung der chemischen Elemente der EDX-Analyse aus Region 1 der Probe B. Titananopartikel wurden demnach sowohl bei einem Durchmesser von 3,8 mm als auch bei 4,3 mm detektiert.

### Diskussion

Die aseptische Lockerung von Endoprothesen stellt die häufigste Ursache für notwendige Revisionseingriffe in der Orthopädie dar [23]. Diese Lockerung ist Folge einer Osteolyse aufgrund einer chronischen Entzündung bedingt durch Abrieb des Prothesenmaterials [22]. Diese Abriebpartikel werden von Makrophagen phagozytiert, welche in ihrer Folge Zytokine (TNF- $\alpha$ , IL-1 $\beta$ , IL-6, PGE<sub>2</sub>), Chemokine (CCL2, CCL3, IL-8) und Wachstumsfaktoren (M-CSF, GM-CSF, VEGF) produzieren und dadurch weitere Monozyten rekrutieren [15]. Diese Entzündungsmediatoren erhöhen die Produktion des RANK-Liganden (Receptor Activator of NF- $\kappa$ B Ligand), was eine verminderte Produktion von Osteoprotegerin zur Folge hat und somit in einer Osteoclastogenese und Osteolyse des Knochens endet. Die Aufnahmekinetik von Nanopartikeln in Makrophagen ist indirekt proportional zur Partikelgröße. Bei abnehmender Größe (75 nm,



**Abbildung 5** Implantatkavität der Probe B in 50-facher Vergrößerung. Die sieben grünen Kästchen markieren die Analysebereiche für die energiedispersive Röntgenspektroskopie.



**Abbildung 6** EDX-Spektrum der Probe B Bereich 1.

50 nm, 20 nm) wurde eine erhöhte Aufnahme von Nanopartikeln beobachtet [13].

Choi et al. hingegen konnten mit abnehmender Partikelgröße (1000–70 nm) eine Verringerung der Aufnahme mit biodegradierbaren Nanopartikeln aus Polylactid-co-Glycolid bei Makrophagen feststellen [4].

Der Titangehalt in den Bohrprofilen war deutlich ortsabhängig. Die höchsten Mengen an Titan wurden insbesondere in den Vertiefungen der Bohrprofile gefunden. Diese Bereiche korrespondierten mit den Gewindespitzen der Implantate und entsprechen somit den Orten mit der stärksten Wechselwirkung zwischen Kunstknochen und Implantatkörper. Diese

Beobachtung unterstützt die Schlussfolgerung, dass der erhöhte Titan Gehalt in den Bohrprofilen auf Abrieb von den Titanimplantaten zurückzuführen war. Damit liefert diese Studie den ersten tatsächlichen Hinweis darauf, dass es bei der Implantation zu einem Abrieb von Titan im Knochen kommen kann.

Im Gegensatz dazu fand eine mit der vorliegenden Arbeit vergleichbare Studie an 16 Straumann-Implantaten, welche in Kunstknochenproben unterschiedlicher Dichte inseriert worden waren (Sawbones 10, 20, 30, 40 pcf), keinen Hinweis auf einen Abrieb von Titanpartikeln [21]. Als potenzielle Ursache für den nicht gelungenen Nachweis von Titananopartikeln kann die verwendete Untersuchungsmethode

Element	Line	Intensity (c/s)	Error 2-sig	Atomic %	Atomic Ratio	Conc	Units	Error 2-sig	
C	Ka	63,34	2,289	79,429	4,43	65,138	wt %	2,354	
N	Ka	0,0	0,57	0,0	0,0	0,0	wt %	0,0	
O	Ka	11,31	1,026	17,928	1,0	19,585	wt %	1,775	
Na	Ka	3,32	0,784	0,377	0,021	0,592	wt %	0,14	
P	Ka	13,84	1,323	0,479	0,027	1,013	wt %	0,097	
Cl	Ka	15,35	1,385	0,464	0,029	1,239	wt %	0,112	
Ti	Ka	13,39	1,275	0,464	0,026	1,517	wt %	0,144	
Au	La	4,71	0,762	0,812	0,045	10,916	wt %	0,766	
				100,00		100,00	wt %		Total

**Tabelle 5** Zusammensetzung der chemischen Elemente aus Probe B Bereich 1. Die Fehlerangaben für die Atomprozent entsprechen dem 2 $\sigma$ -Niveau. (Tab. 1–5: F. Müller)

(Lichtmikroskopie und Röntgendiffraktometrie) erachtet werden, da lichtmikroskopisch keine so starken Vergrößerungen erreicht werden können wie mit einem Elektronenmikroskop und daher versprengte Titanabriebpartikel im Nanometerbereich nicht zuverlässig detektiert werden können.

Eine israelische Untersuchung von Eger et al. fand heraus, dass durch Ultraschall-Scaling von Titanscheiben unterschiedlicher Oberflächenbeschaffenheit Partikel der Größe von 6–8  $\mu\text{m}$  aus der Oberfläche herausgelöst werden [9]. Diese Partikel lösten im Tiermodell nach Makrophagenaktivierung deutliche Entzündungsreaktionen mit dramatischen Knochenresorptionen aus. Die Entzündungsreaktionen waren umso ausgeprägter, je größer die Anzahl der Titanpartikel war. Diese Ergebnisse bestätigen einerseits die inflammatorische Potenz von Titanpartikeln, andererseits besaßen die Partikel eine Größe von 6–8  $\mu\text{m}$  (6000–8000 nm) und stehen somit den von Kettler et al. gefundenen Ergebnissen entgegen [9, 13].

Zu den Stärken der vorliegenden Studie zählen die Verwendung der Rasterelektronenmikroskopie und der energiedispersiven Röntgenspek-

trokopie zur sensitiven Detektion und präzisen Quantifizierung von Titananopartikeln, die Bestimmung des Detektionslimits der Methodik mittels Positivkontrolle und der Ausschluss einer Kontamination durch die Analyse von Negativkontrollen (Bohrer und Sawbones-Material).

Die Tatsache, dass in keiner elektronenmikroskopischen Aufnahme der Proben A–D Strukturen kleiner als 100–150 nm aufgelöst werden konnten, zählt zu den Limitationen dieser Studie. Die Porosität und die geringe Leitfähigkeit des Kunstknochenmaterials führten auch nach mehrfachem Besputtern zu Aufladungsartefakten, die sowohl die Aufnahmen von REM-Bildern als auch von EDX-Spektren bei hohen Vergrößerungen beeinträchtigten. Unter idealen Bedingungen der Voruntersuchungen konnten allerdings Strukturen in einer Größenordnung von 50–80 nm nachgewiesen werden. Die Anwesenheit derartig kleiner Partikel in den Proben A–D kann aufgrund der Limitierung der Vergrößerung durch Porosität und Aufladungsartefakte weder bewiesen noch ausgeschlossen werden.

In dieser Pilotuntersuchung wurden Implantate mit zwei verschiede-

nen Durchmessern verwendet. Es konnte gezeigt werden, dass der Implantatdurchmesser keinen Einfluss auf das Abrasionsverhalten der Implantatoberfläche hat, wie auch in eigenen Untersuchungen gezeigt werden konnte, dass das Einbringdrehmoment unabhängig vom Implantatdurchmesser ist [14]. Für eine vergleichende statistische Analyse wären allerdings mehr Implantate pro Durchmesser notwendig. Es wurde der Bohrkern im Bereich der oberen 7 Gewindegänge stichprobenartig auf die Präsenz von Titananopartikeln kontrolliert, da in diesem Bereich der Implantat-Knochenkontakt am stärksten ist. Weiter apikal verringert sich der Kontakt nach Anwendung des Cortical-Bone-Drills sowie durch die systembedingten Aussparungen im Implantatkörper [14]. Die hohen Einbringdrehmomente von 70 Ncm sind durch die vollständig kortikalen Eigenschaften des Kunstknochenmodells entstanden, wie sie unter klinischen Bedingungen aufgrund von spongiosen Knochenanteilen nicht erreicht werden beziehungsweise zur Vermeidung einer Kompressionsnekrose verhindert werden sollten. Dennoch eignete sich das Kunstknochenmodell aufgrund seiner hervorragenden

Standardisierbarkeit für die Durchführung dieser Pilotstudie.

Titanpartikel und oberflächliche Verunreinigungen können bereits im Fertigungsprozess der Implantate beim Vorgang des Sandstrahlens oder der Säureätzung entstehen. Duddeck et al. konnten dies eindrucksvoll für mehrere Implantate unterschiedlicher Hersteller zeigen [8]. Insofern ist eine Unterscheidung von herstellungsbedingten und abrasiv entstandenen Titanpartikeln nicht möglich. Jedoch kommen Duddeck et al. [8] wie auch eigene Untersuchungen zu dem Ergebnis, dass Verunreinigungen der Promote-Oberfläche von CAMLOG durch den Prozess des Sandstrahlens verursacht sind. Weiterhin spricht die ortsabhängige Verteilung der Titananopartikel in den Vertiefungen der Bohrstollen gegen fertigungsbedingte Auflagerungen.

Das Ziel dieser Machbarkeitsstudie, nämlich der Nachweis von abrasiven Titananopartikeln und deren Größenbestimmung, wurde erreicht. Weitere Untersuchungen von Titanimplantaten unterschiedlicher Hersteller, unterschiedlicher Oberflächen und mit größeren Fallzahlen sind nun notwendig, um das Abriebverhalten in humanem Spenderknochen statistisch auszuwerten und beurteilen zu können. Die hier vorgestellte Studie sowie sich anschließende Untersuchungen wurden und werden mit Mitteln aus dem Wissenschaftsfonds der DGZMK finanziell unterstützt.

### Interessenkonflikte:

Die Autoren erklären, dass kein Interessenkonflikt im Sinne der Richtlinien des International Committee of Medical Journal Editors besteht. Die Implantate wurden freundlicherweise von der Firma CAMLOG kostenlos für Forschungszwecke zur Verfügung gestellt.

### Literatur

1. Albrekton T, Chrcanovic BR, Östman PO, Sennerby L: Initial and long-term crestal bone response to modern dental implants. *Periodontol* 2000 2017; 1: 41–50

2. Bezerra Ferreira JD, Rodrigues JA, Piattelli A, Iezzi G, Gehrke SA, Shibli JA: The effect of cigarette smoking on early osseointegration of dental implants: a prospective controlled study. *Clin Oral Implants Res* 2016; 27: 1123–1128

3. Bouneau S, Brunelle A, Della-Negra S et al.: Very large gold and silver sputtering yields induced by keV to MeV energy Au<sub>n</sub> clusters (n = 1–13). *Physical Review B* 2002; 65: 144106

4. Choi JS, Cao J, Naeem M et al.: Size-controlled biodegradable nanoparticles: preparation and size-dependent cellular uptake and tumor cell growth inhibition. *Colloids Surf B Biointerfaces* 2014; 122: 545–551

5. Chrcanovic BR, Kisch J, Albrektsen T, Wennerberg A: Factors influencing early dental implant failures. *J Dent Res* 2016; 95: 995–1002

6. Coelho RB, Goncalves RJ, Villas-Boas Rde M et al.: Haplotypes in BMP4 and FGF genes increase the risk of peri-implantitis. *Braz Dent J* 2016; 27: 367–374

7. Danesh-Sani SA: Maintaining osseointegration: understanding, preventing, and treating risk factors for peri-implant diseases. *J Contemp Dent Pract* 2016; 17: 711–712

8. Duddeck D, Maghaireh H, Faber FJ, Neugebauer J: SEM surface analyses of 120 sterile-packed implants. *EDI Journal* 2015; 2: 64–75

9. Eger M, Sterer N, Liron T, Kohavi D, Gabet Y: Scaling of titanium implants entrains inflammation-induced osteolysis. *Scientific Reports* 2017; 7: 39612

10. Jacobi-Gresser E: Die Titanunverträglichkeit in der Implantologie. *Implantologie Journal* 2013; 7: 36–41

11. Jacobi-Gresser E, Huesker K, Schutt S: Genetic and immunological markers predict titanium implant failure: a retrospective study. *Int J Oral Maxillofac Surg* 2013; 42: 537–543

12. Jiang Y, Jia T, Gong W, Wooley PH, Yang SY: Titanium particle-challenged osteoblasts promote osteoclastogenesis and osteolysis in a murine model of periprosthetic osteolysis. *Acta Biomater* 2013; 9: 7564–7572

13. Kettler K, Giannakou C, de Jong WH, Hendriks AJ, Krystek P: Uptake of silver nanoparticles by monocytic THP-1 cells depends on particle size and presence of serum proteins. *J Nanopart Res* 2016; 18: 286

14. Müller F, Müller J: Drehmomentabhängige Insertionstiefe in D1-Kunst-knochen. In-vitro-Untersuchung an CONELOG Implantaten. *Implantologie* 2016; 24: 327–333

15. Pajarinen J, Kouri VP, Jansen E, Li TF, Mandelin J, Konttinen YT: The response of macrophages to titanium particles is determined by macrophage polarization. *Acta Biomater* 2013; 9: 9229–9240

16. Peixoto CD, Almas K: The implant surface characteristics and peri-implantitis. An evidence-based update. *Odontostomatol Trop* 2016; 39: 23–35

17. Pigossi SC, Alvim-Pereira F, Alvim-Pereira CC, Trevilatto PC, Scarel-Camim RM: Association of interleukin 4 gene polymorphisms with dental implant loss. *Implant Dent* 2014; 23: 723–731

18. Sendyk DI, Rovai ES, Pannuti CM, Deboni MC, Sendyk WR, Wennerberg A: Dental implant loss in older versus younger patients: a systematic review and meta-analysis of prospective studies. *J Oral Rehabil* 2017; 44: 229–236

19. Schütt S, Doebis C: Diagnostik der Titanunverträglichkeit. *Umwelt Medizin Gesellschaft* 2009; 22: 13–17

20. Spiekermann H, Donath K, Hassell TM, Jovanovic S, Richter EJ: *Implantologie*. Georg Thieme Verlag, Stuttgart 1995

21. Sridhar S, Wilson TG, Jr., Valderrama P, Watkins-Curry P, Chan JY, Rodrigues DC: In vitro evaluation of titanium exfoliation during simulated surgical insertion of dental implants. *J Oral Implantol* 2016; 42: 34–40

22. St Pierre CA, Chan M, Iwakura Y, Ayers DC, Kurt-Jones EA, Finberg RW: Periprosthetic osteolysis: characterizing the innate immune response to titanium wear-particles. *J Orthop Res* 2010; 28: 1418–1424

23. Wu C, Wang W, Tian B et al.: Myricetin prevents titanium particle-induced osteolysis in vivo and inhibits RANKL-induced osteoclastogenesis in vitro. *Biochem Pharmacol* 2015; 93: 59–71



(Foto: Heilm, Flöha)

**DR. FRIEDRICH MÜLLER**  
**M.SC. M.SC.**

Tannenring 76, 65207 Wiesbaden  
praxis@muellerzahnarzte.de

Tim F. Wolff, Eik Schiegnitz, Knut A. Grötz

# Indikationsfindung und Behandlungsstrategien bei Antiresorptiva-Risikopatienten\*

## Warum Sie diesen Beitrag lesen sollten?

Sie können nach dem Artikel Ihre Antiresorptiva-Patienten in das individuelle Risiko klassifizieren und diese hinsichtlich eines Implantatwunsches nach dem aktuellen Stand der Leitlinien aufklären.

## Zusammenfassung:

Die Antiresorptiva-assoziierte Osteonekrose bzw. Kiefernekrose entwickelt sich insbesondere bei Patienten mit Bisphosphonat- und/oder Denosumabtherapie. Das Anwendungsgebiet dieser Medikamente erstreckt sich von Patienten mit Osteoporose bis hin zu multimorbiden Patienten mit ossären Metastasierungen solider Tumore. Die Ätiologie beschreibt neben dem reduzierten Knochenumbau auch weitere Faktoren wie Veränderungen auf die Weichgewebe, Gefäße und auch das Immunsystem. Hierbei spielen Triggerfaktoren wie entzündliche Veränderungen in der Mundhöhle, wie Parodontitiden, Periimplantitiden oder auch chirurgische Eingriffe, wie Zahnentfernungen und Prothesendruckstellen eine entscheidende Rolle. Bei anstehender zahnärztlicher kaufunktionaler Rehabilitation gilt es eine Versorgung zu wählen, die einerseits mit einem möglichst geringen Risiko der Entwicklung einer Osteonekrose einhergeht. Andererseits ist in diesem Zusammenhang auch das allgemeinmedizinische Risiko eines eventuellen zahnärztlichen chirurgischen Eingriffs zu bedenken, womit besondere Sicherheitskautele bei Risikopatienten in den Vordergrund rücken. In Einzelfällen kann eine kaufunktionelle Rehabilitation auch einen implantologisch getragenen Zahnersatz beinhalten. Der mögliche Risikofaktor für die Entstehung einer medikamentenassoziierten Kiefernekrose durch eine Prothesendruckstelle durch tegumental getragenen Zahnersatz kann in Folge dessen durch eine implantatgetragene Restauration reduziert werden.

**Schlüsselwörter:** Bisphosphonate; individuelles Risikoprofil; Antiresorptiva-assoziierte Kiefernekrose; DGI-Laufzettel; Implantatinserterion; aktuelle Leitlinien

Zahnärzte am Rathaus, Am Oberborn 2, 63791 Karlstein am Main: Dr. Tim F. Wolff

Klinik für Mund-Kiefer-Gesichtschirurgie – Plastische Operationen – der Universitätsmedizin Mainz, Augustusplatz 2, 55131 Mainz: Dr. Dr. Eik Schiegnitz

Tagesklinik Mund-Kiefer-Gesichtschirurgie Burgstraße 2-4, 65183 Wiesbaden und Klinik für Mund-, Kiefer- und Gesichtschirurgie, Helios Dr. Horst Schmidt Kliniken, Ludwig-Erhard-Str. 100, 65199 Wiesbaden: Prof. Dr. Dr. Knut A. Grötz

\*Dieser Beitrag gehört thematisch zum Schwerpunkttheft „Der Risikopatient“ (DZZ 6/2018), das Prof. Dr. Dr. Monika Daubländer, Mainz, betreut hat.

**Zitierweise:** Wolff TF, Schiegnitz E, Grötz KA: Indikationsfindung und Behandlungsstrategien bei Antiresorptiva-Risikopatienten. Dtsch Zahnärztl Z 2019; 74: 44–52

**Peer-reviewed article:** eingereicht: 18.03.2018, revidierte Fassung akzeptiert: 14.06.2018

DOI.org/10.3238/dzz.2019.0044-0052

## Indication and treatment strategies in antiresorptive risk patients

**Summary:** Antiresorptive drug related osteonecrosis of the jaw (ARONJ) develops primarily in patients with bisphosphonate and/or denosumab therapy. The therapeutic indications of these drugs range from patients with osteoporosis to multi-morbid patients with osseous metastases of solid tumors. In addition to reduced bone remodeling, etiology also describes other factors such as changes to the soft tissues, vessels and the immune system. Here, trigger factors such as inflammatory changes in the oral cavity, periodontitis, periimplantitis or even surgical procedures such as tooth extractions and prosthesis pressure points play a decisive role in the pathological process. If a full dental functional rehabilitation is to be realized, it is crucial to select a treatment regime that considers the least possible risk of developing osteonecrosis. Clearly general dental surgical procedural risks should also be considered. In individual cases functional rehabilitation may also include an implant-supported denture. The possible risk factor for the development of a drug-associated necrosis of the jaw by prosthetic pressure points caused by removable dentures can be reduced by using implant-supported restoration.

**Keywords:** bisphosphonate; individual risk; antiresorptive drug related osteonecrosis of the jaw (ARONJ); DGI-evaluation chart; dental implant insertion; current state of the guidelines

### Einleitung

Bisphosphonate werden seit über 25 Jahren erfolgreich in der Medizin zur Behandlung der Osteoporose sowie ossärer Metastasierung solider Tumoren eingesetzt. Die Erstbeschreibung der Bisphosphonat-assoziierten Kiefernekrose (englisch: Bisphosphonate-associated osteonecrosis of the jaw [BP-ONJ]) im Jahre 2003 [18] stellte Ärzte und Zahnärzte vor neue Herausforderungen und neue Behandlungsproblematiken. Einerseits bewirken Bisphosphonate über eine effektive Hemmung der Osteoklastenaktivität eine positive Knochenbilanz und somit eine Reduktion der Knochenresorption. Andererseits führen sie aber zu einer verminderten Knochenneubildungs- und -umbaurate („bone remodeling“), die unter bestimmten Voraussetzungen zu einer Kiefernekrose führen kann. In den nachfolgenden Jahren wurden auch für weitere Medikamente Kiefernekrosen beschrieben, die dem Bild der Bisphosphonat-assoziierten Kiefernekrose ähnelten. Da diesen Medikamenten die Gemeinsamkeit der an-

tiresorptiven Eigenschaften im Knochenmetabolismus zugrunde liegt, bzw. sie osteoprotektive Eigenschaften aufweisen, wurde der Begriff der Bisphosphonat-assoziierten Kiefernekrose durch den Terminus Antiresorptiva-assoziierte Kiefernekrose abgelöst. Die Begrifflichkeit der Medikamenten-assoziierten Kiefernekrose beschreibt dabei dieselbe Entität und umfasst insbesondere neue Medikamentengruppen, z.B. Bevacizumab (Avastin), wobei diese sehr viel seltener mit einer Kiefernekrose assoziiert sind.

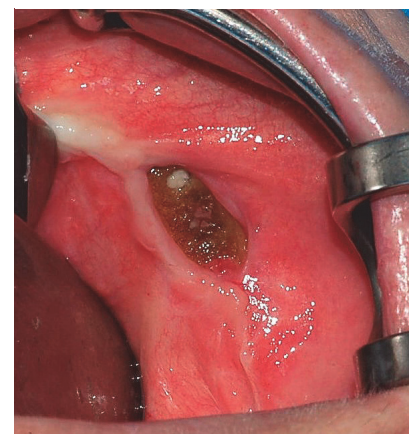
Die Entstehung einer Antiresorptiva-assoziierten Kiefernekrose wird meist durch enorale Wunden, z.B. entzündliche veränderte Mundschleimhaut, Parodontopathien, chirurgische Eingriffe oder auch Prothesendruckstellen begünstigt (Abb. 1). Die Behandlung eines derartigen Risikopatienten mit Einschätzung des individuellen Risikos und nachfolgender kaufunktioneller Rehabilitation gestaltet sich komplex und benötigt in den meisten Fällen eine fachübergreifende Zusammenarbeit von Ärz-

ten und Zahnärzten. Zur präventiven und nachhaltigen Reduzierung der prothesenbedingten Druckstellen auf der Mundschleimhaut, kann eine Implantation für den Patienten das individuelle Risiko sogar senken und zu einer Verbesserung des Prothesenhalts führen. Da jeder operative Eingriff am Kiefer eines Antiresorptiva-Patienten selbst das Risiko einer späteren Kiefernekrose beinhaltet, ist das Risiko dem Nutzen gegenüberzustellen und eine individuelle Risikoprofilanalyse durchzuführen.

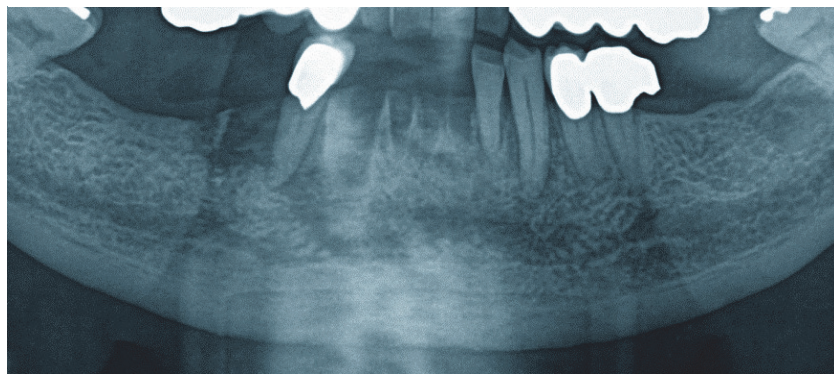
Dieser Artikel beschäftigt sich mit der aktuellen Literaturempfehlung zu diesem Thema sowie der Klassifizierung des individuellen Risikoprofils nach der S3-Leitlinie Bisphosphonat-assoziierte Kiefernekrosen und den Strategien zur Vermeidung einer ONJ sowie mit der aktuellen S3-Leitlinie „Zahnimplantate bei medikamentöser Behandlung mit Knochenantiresorptiva (inkl. Bisphosphonate)“ [33].

### Bisphosphonate und Antiresorptiva-assoziierte Kiefernekrosen

Der physiologische Knochenstoffwechsel besteht aus einem aufeinander abgestimmten System von Knochenab- und -aufbauprozessen. Die Knochensubstanz-aufbauenden Osteoblasten, die abbauenden Osteoklasten sowie die entstehenden Osteozyten werden untereinander durch verschiedene Regelsysteme sowohl innerhalb als auch außerhalb der Knochenmatrix reguliert. Eine Stimulation der Osteoblasten führt zu



**Abbildung 1** Freiliegender Knochen um Unterkiefer. Typisches klinisches Bild einer Antiresorptiva-assoziierten Kiefernekrose



**Abbildung 2** Teilausschnitt aus einem OPTG. Es sind die Extraktionsalveolen und osteolytische Prozesse in der Unterkiefer Front sowie regio 45 deutlich erkennbar.

Knochenaufbau. Die Stimulation der Osteoklasten wiederum bewirkt das Gegenteil, womit es zu einem kontinuierlichen geregelten Knochenaufbau- und abbau kommt. „Im physiologischen Gleichgewicht (steady state) halten sich Ab- und Aufbau die Waage, was zu einer kontinuierlichen Erneuerung des vorhandenen Knochengewebes führt (bone remodeling)“ [10]. Verschiedene pathologische Zustände können dieses Gleichgewicht erheblich stören. Die wichtigsten Erkrankungen sind dabei die Osteoporose, bei der es generalisiert zu einer negativen Knochenbilanz kommt und die onkologischen Erkrankungen, die mit Knochenmetastasen (z.B. Mamma- und Prostatakarzinom) vergesellschaftet sind oder primär im Knochengewebe stattfinden (Plasmocytom, Multiples Myelom). Allen diesen Erkrankungen gemeinsam ist die progrediente Instabilität des Skelettsystems mit zunehmendem Spontanfrakturrisiko und Folgeerscheinungen bis hin zur Querschnittslähmung. Die Medikamentengruppe der Bisphosphonate versucht genau in diesen aus dem Gleichgewicht geratenen Regulationsmechanismus positiv einzugreifen.

Bisphosphonate sind synthetisch hergestellte Analoga des Pyrophosphates und hemmen ein Enzym vornehmlich in Osteoklasten. Das supprimierte Enzym des Osteoklasten führt demnach zu einem verminderten Knochenabbau. Der Eingriff in diesen Regelkreislauf des Knochenmetabolismus führt zu einem Ausbleiben des physiologischen Knochenumbaus und somit zu einer ver-

minderten „bone remodeling“-Rate. In Verbindung mit weiteren Faktoren wird jedoch der beschriebene Eingriff in den Regelkreislauf als Hauptursache bei der Entstehung einer Antiresorptiva-assoziierten Kiefernekrose angesehen.

Das Leitsymptom einer Antiresorptiva-assoziierten Kiefernekrose ist der inspektorisch oder sondenpalpatorisch freiliegende Knochen. Weitere klassische Symptome sind Zahnlockerungen, Foeter ex ore, Kieferkammfisteln mit oder ohne Exsudation, Schwellungen oder spontane Sensibilitätsstörungen in der Unterlippe (Vincent-Symptom). Ein vorhandener oder „kommender und gehender“ Schmerz eines Patienten ist nicht als Leitsymptom anzusehen. Dieser ist eher Ausdruck der (Super-)Infektion und häufig von zusätzlicher Pus-Exsudation gekennzeichnet.

Der monoklonale IgG2-Anti-RANKL-Antikörper Denosumab (Handelsname: Prolia oder X-Geva) wird ebenfalls gesichert mit der Ausbildung von Kiefernekrosen in Verbindung gebracht [6]. Denosumab greift ebenfalls in den Knochenmetabolismus ein, indem es ein Protein inaktiviert, das normalerweise Osteoklasten aktiviert, sodass der Osteoklast in seiner Funktion gehemmt wird. Die Denosumab-Kiefernekrose zeigt laut aktueller Literatur mindestens gleich hohe Prävalenzraten wie bei onkologischen oder Osteoporose-Patienten unter Bisphosphonattherapie [22, 27].

Zu den häufigsten Indikationen der Antiresorptive gehören die Be-

handlung der primären und sekundären Osteoporose sowie die supportive Therapie onkologischer Erkrankungen. Dazu zählen:

- das multiple Myelom (oder auch Plasmocytom),
- die ossäre Metastasierung solider Tumoren, wobei das Mammakarzinom und das Prostatakarzinom hier die Hauptindikation stellen,
- die primäre (meist postmenopausale) Osteoporose,
- die sekundäre (meist Therapieinduzierte) Osteoporose,
- der Morbus Paget.

Die wahrscheinlich häufigste Behandlung mit Antiresorptiva erfolgt bei primärer Osteoporose mit oraler Bisphosphonatmedikation oder einer intravenösen Dosis nur ein Mal pro Jahr. Bei sekundärer Osteoporose oder malignen Erkrankungen ohne Knochenmetastasen hingegen indizieren meistens i.v.-Gaben in Frequenzen von 2- bis 4-Mal pro Jahr [6]. Ossäre Metastasierungen und das multiple Myelom jedoch bringen eine Medikamentensteigerung zu einer intravenösen Therapie alle 4 Wochen [1, 30].

Neben den oben genannten Antiresorptiva-Medikamenten werden mittlerweile auch eine Reihe weiterer Medikamente verdächtigt, die eine Kiefernekrose auslösen können. Gesicherte Daten gibt es dabei nur zur Prävalenz einer Kiefernekrose unter dem Angiogenesehemmer Bevacizumab, der (ohne begleitende Bisphosphonat-Medikation) bei 0,3–0,4 % liegt [11]. Die Kombination eines Angiogenesehemmers wie Bevacizumab oder Sinitinib mit Bisphosphonaten zeigt jedoch eine Risiko- eskalation mit einer Prävalenz der Kiefernekrose von 16 % [3].

Weitere Fallberichte über ausgelöste Kiefernekrosen zeigen die Medikamente Trastazumab (Handelsname: Herceptin) sowie Aflibercept (Handelsname: Zaltrap) [19, 20, 37]. Eine Aussage über die mögliche Prävalenz dieser Medikamente kann zurzeit noch nicht getroffen werden.

Für die klinische Routine sind somit die Gruppe der Antiresorptiva und das einzelne Medikament Avastin wichtig und konkret in die Anamneseerhebung des Zahnarztes aufzunehmen.



### Definition und Prävalenz der Antiresorptiva-assoziierten Kiefernekrose

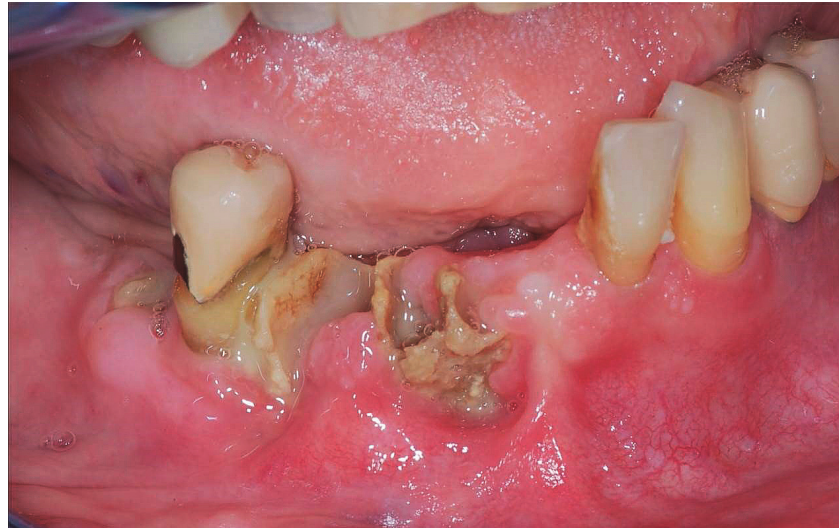Die Besonderheit der Patientengruppe mit Antiresorptiva erklärt sich nicht nur anhand der Prävalenzraten, sondern mit dem Wissen, dass durch die komplexe Bindung der Medikamente am Hydroxylapatit des Knochens eine teilweise extrem lange und letztlich individuell sehr schwer abschätzbare Halbwertszeit vorliegt – bis hin zu mehreren Jahren. So kann sich auch nach jahrelangen symptomlosen Mundschleimhautverhältnissen eine Kiefernekrose entwickeln.

Die heute anerkannte Definition einer Antiresorptiva-assoziierten Kiefernekrose setzt sich aus einer Trias von:

- mehr als 8 Wochen freiliegendem Knochen (Inspektion oder Sondentapation),
- Bisphosphonat-, Denosumab-Medikation bzw. Einnahme eines anderen entsprechenden Medikaments und
- fehlender Kopf-Hals-Bestrahlung in der Anamnese zusammen [18, 24, 25].

Nicht jeder Patient unterliegt jedoch demselben Risiko und derselben Prävalenz eine Kiefernekrose zu erleiden. Um das individuelle Risiko jedes Patienten zu ermitteln, bedarf es zunächst einer Unterscheidung des Risikos nach Literatur-basierten Kiefernekrose-Ereignisraten für drei typische Patientenkollektive, die wie folgt in der S3-Leitlinie „Bisphosphonat-assoziierte Kiefernekrose (BP-ONJ) und andere Medikamenten-assoziierte Kiefernekrosen“ [6] beschrieben sind:

- Niedriges Risikoprofil: 0,1 %
  - bei primärer Osteoporose (meist Alendronat oral seltener Zoledronat 5 mg i.v. alle 12 Monate oder 60 mg Denosumab alle 6 Monate)
- Mittleres Risikoprofil: 1 %
  - bei Therapie-induzierter Osteoporose (z.B. Zoledronat 4 mg alle 6 Monate oder Denosumab) oder bei prophylaktischer Gabe ohne Knochenmetastasen
- Hohes Risikoprofil: 4 bis 20 %
  - bei onkologischen Indikationen mit Knochenmetastasen bzw. beim Plasmocytom (z.B. Zoledronat 4 mg oder Denosumab 120 mg alle 4 Wochen) [6].



**Abbildung 3** Das korrespondierende enorale klinische Bild. Freiliegender Knochen an den Alveolen mit einer putriden Superinfektion zeigt den enoralen Status.

Diese Einteilung der Patienten in ein niedriges, mittleres oder hohes Risikoprofil ist sehr hilfreich, aber nur eine erste Annäherung an die Evaluation des individuellen Risikoprofils. Dieses setzt sich zusammen aus [23, 31, 32]:

- dem gewählten Bisphosphonatpräparat (Non-Amino- versus Amino-BP),
- der Applikationsart (i.v.- versus oraler Einnahme),
- der Dosis und Anzahl der Einzeldosen,
- der Therapiedauer,
- der Grunderkrankung (onkologisch versus nicht-onkologisch),
- weiteren Medikationen und Therapien (z.B. Chemo-, Cortison-, antiangiogenetische oder Strahlentherapie),
- anderen Risikofaktoren (z.B. Diabetes mellitus, Nikotinabusus, weitere Grunderkrankungen etc.),
- lokalen Infektionseintrittspferten (Parodontitis, Mundhygiene mit eventuellen Verletzungen der Mundschleimhaut, chirurgische Eingriffe, Prothesendruckstellen).

Um diese sehr komplexe Evaluation des individuellen Risikoprofils einerseits für den Zahnarzt zu erleichtern und andererseits die notwendige interdisziplinäre Kommunikation zwischen den Antiresorptiva-verordnenden Ärzten zu verbessern, wurde ein sogenannter „Laufzettel“ entwickelt, der auch in der S3-Leitlinie zur Anwendung empfohlen wird [8]. In die-

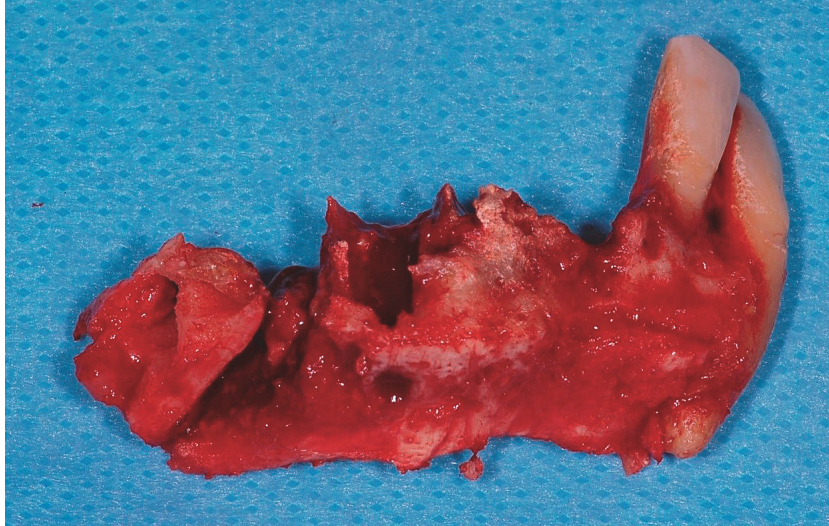
sem werden die Grunderkrankungen des Patienten, die Medikationsart sowie eventuell weitere onkologische Therapien (Chemotherapie, Strahlentherapie, Immun- oder Antikörpertherapie oder auch Cortison-Therapie) bedacht und können individuell nachgehalten werden.

### Ätiologie und Pathogenese der Antiresorptiva-assoziierten Osteonekrose

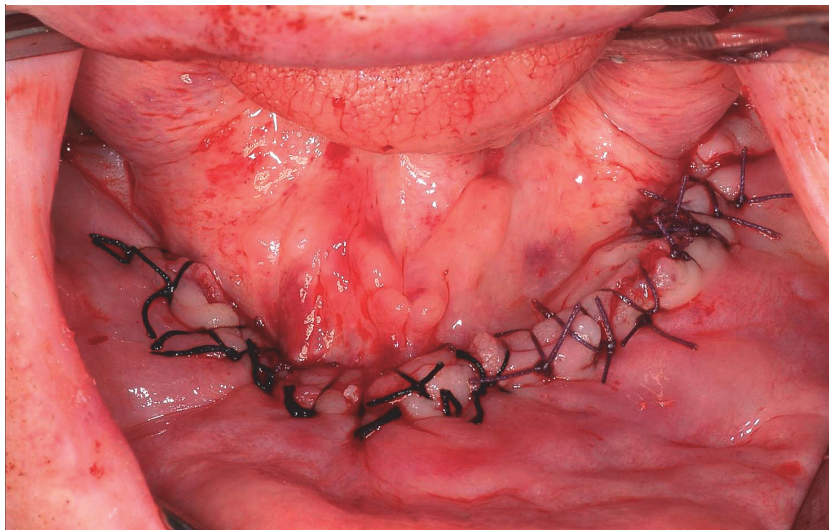
In der Entstehung der Antiresorptiva-assoziierten Kiefernekrose geht man von einem multifaktoriellen Geschehen aus [12, 35]. Neben der schon oben beschriebenen reduzierten „bone remodeling“-Rate haben die eingesetzten Medikamente unterschiedlich starken Einfluss auf die Gingiva. Hierzu gehören Fibroblasten, Keratinozyten und Gefäßzellen.

Als mögliche Triggerfaktoren haben sich Entzündungen im Kieferbereich herauskristallisiert. Hierzu zählen insbesondere Gingivitiden, Parodontitiden oder eine Dentito difficilis. Einen ebenfalls großen Einfluss sieht die Literatur in einer bakteriellen Besiedlung, die in Folge von chirurgischen Eingriffen, wie Zahnextraktionen oder auch Verletzungen der Mundschleimhaut durch Prothesendruckstellen, scharfe Kanten, Putzdefekte oder Einbisse, entstanden sind.

Mehrere Studien stützen die Annahme, dass es einen direkten Zu-



**Abbildung 4** Resektat des Unterkiefers mit teilweiser grülich-grüner Knochennekrose



(Abb. 1–5: E. Schiegnitz)

**Abbildung 5** Zustand nach Resektion und Glättung der scharfen Knochenkanten im Unterkiefer mit plastischer Deckung

sammenhang zwischen dem Vorliegen einer nicht behandelten bzw. exazerbierten Parodontitis und der Entwicklung einer Kiefernekrose gibt [21, 26, 28, 29]. So haben Patienten mit Bisphosphonat-assoziierte Kiefernekrose meist weniger Zähne als entsprechende Kontrollgruppen und ein höheren quantitativen (mehrere Zähne) und qualitativen Attachmentverlust (stärkerer Attachmentbefall) [28, 36]. Gleiche Nachweise gibt es zu den wichtigen Auslösern „Prothesendruckstelle“ und „Zahnextraktion ohne Sicherheitskautelen“. Wichtig ist, dass die manifeste Infektion sich dabei im Weichgewebe (inklusive Parodont) abspielt bzw. das knöcherne

Lagergewebe bei „Tegumentperforation“ (Druckstelle) oder offener Weichteil-Knochenwunde (Extraktionsalveole) bakteriell besiedelt wird. Es kommt dann – im Gegensatz zur infizierten Osteoradionekrose oder zu seltenen Sequestrierungen bei chronischer Osteomyelitis – nicht zu einer passageren Ostitis oder Osteomyelitis, sondern der Knochen wandelt sich direkt in eine Nekrose um (Abb. 2–5).

Herausragende Wichtigkeit haben alle Maßnahmen zur Vermeidung einer ONJ vor Beginn einer AR-Therapie (ONJ-Prophylaxe) oder unter laufender bzw. nach einer AR-Therapie (ONJ-Prävention). Diese ONJ-Vermeidungsstrategien, insbesondere die

ONJ-Prophylaxe, ist maßgeblich an eine gute Kooperation der AR-Verordnenden und dem jeweiligen Hauszahnarzt des individuellen Patienten geknüpft.

Deshalb rüttelt eine Studie aus dem Jahre 2016 geradezu auf: Hierbei wurden 192 Internisten, Orthopäden und Kinderärzte in Seoul, Südkorea, zu dem Thema Antiresorptiva-assoziierte Kiefernekrose, der Prophylaxe, der Prävention und der Therapie befragt. 22 % der Befragten kannten das Krankheitsbild der Osteonekrose nicht und nur weniger als 30 % überweisen überhaupt für orale Prophylaxe-/Präventionsmaßnahmen [14]. Zentral ist dabei, dass immerhin 78 % der Befragten das ONJ-Problem bewusst war und dennoch nur circa 30 % eine ONJ-Prophylaxe initiierten! Diese fast 50 % der Befragten gilt es wachzurütteln und die rechtzeitige Überweisung des Patienten an den jeweiligen Hauszahnarzt vor AR-Therapie vorzunehmen. Die Studie zeigt nämlich die große Problematik, dass selbst wenn der Zahnarzt von dem Krankheitsbild wusste, jedoch der Patient durch den behandelnden Arzt nicht darüber aufgeklärt wurde, keine Möglichkeit der Vermeidung einer Osteonekrose vorhanden ist.

### Prophylaxe einer Kiefernekrose

Aus diesem Grund werden in der aktuellen S3-Leitlinie Empfehlungen zur Prophylaxe einer Kiefernekrose vor Beginn einer Therapie mit Antiresorptiva aufgeführt. Es sei anzumerken, dass die aufgeführten Maßnahmen der regulären zahnärztlichen Prophylaxe entsprechen und eigentlich keine Besonderheit für Bisphosphonat-Patienten darstellen [6]:

- Entfernung von nicht erhaltbaren sowie nicht erhaltungswürdigen Zähnen und Implantaten,
- Sanierung von Schlupfwinkelinfektionen durch Beginn einer systematischen Parodontaltherapie an erhaltungswürdigen parodontal erkrankten Zähnen (dies kann auch parallel zum Beginn der BP-Therapie fortgesetzt werden),
- Beginn einer systematischen Periimplantitistherapie an erhaltungswürdigen Implantaten (dies kann

Für ein Implantat sprechen	Gegen ein Implantat sprechen
Niedrigeres Osteonekrosrisiko	Höheres Osteonekrosrisiko
Keine Osteonekrose in Eigenanamnese	Bestehende/vorausgegangene Osteonekrose
Gute onkologische Prognose	Schlechte onkologische Prognose
Keine Infektionsherde	Bestehende Infektionsherde
Klinisch keine scharfen Kanten, radiologisch keine persistierende Alveolen	Klinisch und radiologisch schlechtes bone remodeling und schlechte Knochenneubildungsrate
Gute Compliance	Schlechte Compliance
Gute Mundhygiene	Schlechte Mundhygiene
Vermeidung von Prothesendruckstellen	Keine Vermeidung von Prothesendruckstellen
Hohe Indikationsstärke	Fragliche Notwendigkeit eines Implantates bzw. gleichwertiger konventionell prothetischer Ersatz möglich
Keine Augmentation erforderlich	Notwendigkeit einer Augmentation

**Tabelle 1** Übersicht und Zusammenfassung zur Implantatindikation bei Antiresorptiva-Patienten. Aus S3-Leitlinie: „Zahnimplantate bei medikamentöser Behandlung mit Knochenantiresorptiva (inkl. Bisphosphonate)“ [33]

- auch parallel zum Beginn der BP-Therapie fortgesetzt werden),
- Entfernung von teilretinierten Zähnen mit chronischer Perikoronitis,
- Entfernung von Zysten, Fremdkörpern und anderen enossalen chronischen Infektionsherden,
- Wurzelspitzenresektionen nur bei klinisch symptomatischer apikaler Parodontitis (Cave: allein der radiologische Befund einer apikalen Osteolyse ist wegen der verminderten Knochenneubildungsrate bei diesen Patienten keine WSR-Indikation!),
- Wurzelkanalbehandlung avitaler nicht wurzelbehandelter Zähne,
- Sanierung bestehender und Vermeidung zukünftiger Keimeintrittspforten durch Behandlung bestehender Druckstellen (Änderung des Zahnersatzes),
- Minderung des Druckstellenrisikos durch Anpassung der Prothesen-

basis, Glätten scharfer Kanten, Exostosen und Tori mit relevantem Risiko für zukünftige Mukosaperforationen,

- Motivation und Instruktion zu überdurchschnittlicher Mundhygiene,
- Eingliederung des Patienten in ein risikoadaptiertes Recall-Programm.

Bei allen Empfehlungen sollte die vom Patienten leistbare Mundhygiene beachtet werden. Selbstverständlich sollten optimale Ergebnisse der häuslichen Mundhygiene ausgeschöpft werden und der Patient während der Behandlungs- oder Kontrolltermine remotiviert werden. Jedoch müssen auch Limitierungen der Mundhygiene durch eventuelle Allgemeinerkrankungen (z.B. Rheumatoide Arthritis, Morbus Parkinson oder einem Zustand nach Apoplex) in die Betrachtungsweise und Beurteilung der Erhaltungswürdigkeit parodontal vorerkrankter Zähne mit ein-

bezogen werden. Wenn auch nach Ausschöpfung aller Möglichkeiten eine adäquate Mundhygiene seitens des Patienten nicht stattfinden kann, so sollte dieser als Hochrisikopatient für die Entstehung einer Kiefernekrose klassifiziert werden.

Sobald die Indikation eines chirurgischen Eingriffes bei einem Antiresorptiva-Patienten gestellt wird, sollten für jeden Eingriff individuell die Vor- und Nachteile sowie Folgen des Eingriffes bedacht werden. So könnte jeder operative Eingriff am Kiefer eines Patienten mit Antiresorptiva das Risiko einer späteren Kiefernekrose erhöhen. Hier gilt es seriös abzuwägen, ob das Unterlassen eines Eingriffes (Zahnentfernung) bei relevanter dentaler Infektion gerechtfertigt ist! Meist ist der gesicherten OP-Indikation dann mit der Abwägung entsprechender Kautelen zu folgen.

Andererseits stellt ein weiterer Risikofaktor die Prothesendruckstelle dar, die ebenfalls die Entstehung einer Osteonekrose triggern könnte [34]. Zur Reduzierung des Risikos der Prothesendruckstelle ist die Insertion von Implantaten eine gute Möglichkeit, um tegumental getragenen Zahnersatz zu umgehen. Jedoch tragen Implantate per se durch eine eventuelle Periimplantitis oder der Eingriff bei bereits stattgehabter antiresorptiver Therapie ein Risiko für die Entwicklung einer Kiefernekrose [34].

### Kautelen bei Zahnentfernungen

Eine notwendige Zahnentfernung sollte auch bei Risikopatienten nicht lange hinausgezögert werden. Damit der Eingriff so problemlos wie nur möglich stattfinden kann, gibt es eine Reihe von definierten Sicherheitskautelen:

- eine prolongierte perioperative, systemische antibiotische Absicherung mindestens ab dem Tag vor der Operation und bis zum Abklingen klinischer Zeichen einer Keimbelastung. Hier empfiehlt es sich als Antibiotikum Amoxicillin, 1 g 3× täglich, oder (bei Penicillinallergie) Clindamycin 600 mg 3× täglich zu verschreiben.
- minimalinvasive Operationen sowie ein atraumatisches Vorgehen (Vermeidung thermischer oder me-

chanischer Läsionen des knöchernen Gewebes),

- sorgfältige Abtragung der scharfen Knochenkanten (modellierende Osteotomie), insbesondere zur Vermeidung sekundärer Mukosaperforationen. Hierbei ist darauf hinzuweisen, dass es auch bei einer „einfachen“ Zahnentfernung eine „Aufklappung“ bzw. eine Lappenbildung benötigt. Zur zusätzlichen atraumatischen Glättung der scharfen Knochenkanten hat sich die minimalinvasive Piezochirurgie etabliert.
- primär plastische Deckung des Defektes mit spannungsfreiem Wundverschluss.

### Antiresorptiva und Implantate

Um sowohl dem Patienten als auch dem behandelnden Arzt/Zahnarzt zu dieser Thematik eine Hilfestellung zu geben, erschien 2016 eine neue S3-Leitlinie unter dem Titel: „Zahnimplantate bei medikamentöser Behandlung mit Knochenantiresorptiva (inkl. Bisphosphonate)“ [33].

Grundsätzlich steht in der Planung der kaufunktionellen Rehabilitation von Patienten unter antiresorptiver Therapie am Anfang die oben beschriebene Risikoevaluation. Um die Risikoeinschätzung für den behandelnden Zahnarzt, Oralchirurgen oder Mund-Kiefer-Gesichtschirurgen zu erleichtern, wurde – am Auftrag der Deutschen Gesellschaft für Implantologie orientiert – am Ampelschema der SAC-Klassifikation ein Risiko-Evaluationsbogen entworfen. Die Einschätzung des Risikos erfolgt nach der Grunderkrankung und Indikation der antiresorptiven Therapie, nach der Medikation, nach der zeitlichen Dynamik der Medikation, nach weiteren ggf. onkologischen Therapien und nach der lokalen Knochenneubildungsrate bzw. der knöchernen Situation. Hierbei wird das ONJ-Risiko in „niedrig = grün“, „mittel = gelb“ und „hoch = rot“ eingestuft [5].

Einer besonderen Bedeutung kommt dem radiologischen Befund der „persistierenden Alveole“ zu. Durch die antiresorptive Therapie induzierte radiologische Veränderung in der Panoramaschichtaufnahme

kann eine nicht ausgeheilte Alveole im Röntgenbild als Indikator für eine sehr geringe knöcherne Regeneration angenommen werden [4]. Der klinisch und radiologische Heilungsverlauf der Alveolen sollte demnach mit in die Evaluation einer möglichen Implantation eingehen [33].

Eine manchmal besonders schwierige aber notwendige Diskussion ist die Nachfrage und Klärung der eigenen Patientenprognose quoad vitam. Bei allen Patienten mit onkologischer Grunderkrankung sollte diese fremdanamnestic (durch Anruf beim Onkologen) erhoben und in die Indikationsfindung einbezogen werden [33].

Des Weiteren soll die Implantatindikation dahingehend überprüft werden, ob durch Insertion von Implantaten das Osteonekrosierisiko gesenkt werden kann, indem Prothesendruckstellen vermieden werden können und somit es zu einer Reduktion der Schleimhautbelastung führt [33]. Je umfangreicher das periimplantäre Lagergewebe durch augmentative Maßnahmen jedoch verbessert werden muss, desto größer ist das Risiko einer Wundheilungsstörung und eines eventuellen Misserfolgs.

Eine Tabelle aus der S3-Leitlinie: „Zahnimplantate bei medikamentöser Behandlung mit Knochenantiresorptiva (inkl. Bisphosphonate)“ [33] gibt eine gute Zusammenfassung zur Implantatindikation (Tab. 1). Hier kann der behandelnde Zahnarzt bzw. Arzt mit dem Patienten zusammen auch anschaulich den Algorithmus zur Entscheidungsfindung, die für oder gegen ein Implantat spricht, durchgehen.

Bei Einhaltung der angesprochenen Punkte und Eingliederung des Patienten in die korrekte Risikogruppe ist eine Implantation bei Antiresorptiva-Patienten erfolgsversprechend. Zurückliegende Studien und Metaanalysen sowie Literaturauswertungen geben die Implantatüberlebensrate mit 95–100 % [7, 16] bzw. 86 % [13] an. Zwar werden in den meisten Studien Patienten mit primärer und sekundärer Osteoporose sowie oraler Bisphosphonatmedikation evaluiert, also Patienten mit eher einem niedrigen Risiko eine Osteonekrose zu entwickeln. Jedoch zeigen

auch zwei systematische Reviews aus dem Jahr 2013 in einer oralen oder intravenösen Bisphosphonattherapie keine absolute Kontraindikation für eine Implantattherapie [2, 9].

Am Schluss der präoperativen Phase steht die Aufklärung des Patienten. Vor der geplanten Implantatinsertion soll der Patient über das individuelle Risiko einer Osteonekrose aufgeklärt werden. Die Aufklärung sollte ebenfalls die Alternativen der Therapie mit allen Vor- und Nachteilen sowie die Aufklärung über die strukturierte Nachsorge, inklusive dem Hinweis über diesbezügliche Folgekosten, beinhalten. Zwei zentrale Punkte sollten mit dem Patienten besprochen werden: das Risiko einer Osteonekrose durch einen zahnärztlich operativen Eingriff, also die Implantation selbst, und das mögliche zukünftige Risiko einer Periimplantitis. Die aktuelle Studienlage zeigt, dass das Risiko einer Periimplantitis, also einer bakteriellen Besiedlung der Gingiva und des periimplantären Lagergewebes, als Auslöser einer Kiefernekrose als bedeutenderer Faktor angesehen wird, verglichen mit dem Risiko der eigentlichen Implantation. Da zur Verhinderung eines integumental getragenen Zahnersatzes mehrere Implantate inseriert werden müssten, ist die konsequente Prophylaxe und Nachsorge der Implantate einer der zentralen Punkte für den Patienten und Zahnarzt [15, 17, 28, 34]. Maßgeblich ist die regelmäßige Nachsorge für den implantatgetragenen Zahnersatz. Das Augenmerk liegt hierbei auf der korrekten Passgenauigkeit vor allem kleiner Prothesensättel im distalen Bereich. Auch diese könnten bei ungenügender Passung zu einer Druckstellen-assoziierten Nekrose führen.

### Operatives Vorgehen

Ein operativer Eingriff bei Antiresorptiva-Patienten benötigt eine genaue Planungsphase. Für ein perioperatives Absetzen der Antiresorptiva (sog. „drug holiday“) gibt es laut aktueller Literatur keine belastbaren Daten und es kann keine Empfehlung dazu abgegeben werden [33].

Unter Einhaltung von bestimmten Sicherheitskautele (u.a. prolongierte perioperative Antibiose, streng

flüssige bis weiche Kostform, minimalinvasives Operieren) kann eine Implantation sicher stattfinden. Die perioperative systemische Antibiotikaprophylaxe soll bei jedem Antiresorptiva-Patienten durchgeführt werden. Jedoch kann kein einheitliches Antibiotikaprotokoll empfohlen werden. Vielmehr bedarf es einer individuellen Indikation der Antibiose. Analog zur Endokarditisprophylaxe könnte eine Einzeldosis 30–60 min vor dem Eingriff ausreichend sein, wobei in der Literatur partiell auch früher begonnen und über einen Zeitraum von mehreren Tagen das Antibiotikum verabreicht wird [33]. Bewährt hat sich im klinischen Alltag eine prolongierte perioperative, systemische antibiotische Abschirmung bis zum Abklingen klinischer Zeichen einer Keimbelastung nach der Operation.

Insgesamt dominierten – nach positiver Indikationsfindung für eine Implantation – bei diesen Patienten die konservativen Behandlungsprotokolle:

- keine Sofortimplantationen (zusammen mit Zahnentfernungen!),
- keine Sofortversorgungen,
- keine Sofortbelastungen,
- tendenziell mittelfeste Primärstabilitäten anstreben (z.B. Gewindefschneidung, Verzicht auf Konizitäten),
- tendenziell periimplantitisvermeidende Protokolle (z.B. Angulation, vertikale biologische Breite etc.).

Zum Einheilmodus der Implantate gibt es keine verlässlichen Daten. Dem transgingivalen Einheilen mit einer initial ggf. leichteren Kontamination des Knochens über die größere Wunde steht ein zweiter Eingriff bei der Freilegung einer subgingivalen Einheilung gegenüber. Ebenfalls einer Vermutung bedarf es der Einheilzeit nach Implantation. Auf Basis der reduzierten Knochenumbaurate kann man wahrscheinlich von einer längeren Einheilzeit ausgehen, bis das Implantat sicher osseointegriert ist.

## Fazit

Mit der neuen S3-Leitlinie „Zahnimplantate bei medikamentöser Behandlung mit Knochenantiresorptiva (inkl. Bisphosphonate)“ findet der Behandler eine gute Hilfestellung zur

Entscheidungsfindung für die Insertion von Implantaten bei genau diesen Risikopatienten. In Kombination mit einer weiteren Risikoevaluation mittels des ASORS-Laufzettels und des DGI-Evaluationsbogen kann die Indikation einer implantologischen Versorgung genau überprüft werden. Die Insertion von Implantaten bei Antiresorptiva-Patienten kann unter bestimmten Voraussetzungen die funktionelle Rehabilitation beinhalten und somit wahrscheinlich das Risiko einer Osteonekroseentwicklung über die Vermeidung von Prothesendruckstellen reduzieren. Weitere Langzeitstudien sind jedoch notwendig, um die Erfolgswahrscheinlichkeit der implantologisch-prothetischen Lösung des Patienten zu evaluieren.

## Interessenkonflikte:

Die Autoren erklären, dass kein Interessenkonflikt im Sinne der Richtlinien des International Committee of Medical Journal Editors besteht.

## Literatur

1. Arantes HP, Silva AG, Lazaretti-Castro M: Bisphosphonates in the treatment of metabolic bone diseases. *Arq Bras Endocrinol Metabol* 2010; 54: 206–212
2. Chadha GK, Ahmadiéh A, Kumar S, Sedghizadeh PP: Osseointegration of dental implants and osteonecrosis of the jaw in patients treated with bisphosphonate therapy: a systematic review. *J Oral Implantol* 2013; 39: 510–520
3. Christodoulou C, Pervena A, Klouvas G et al.: Combination of bisphosphonates and antiangiogenic factors induces osteonecrosis of the jaw more frequently than bisphosphonates alone. *Oncology* 2009; 76: 209–211
4. Groetz KA, Al-Nawas B: Persisting alveolar sockets—a radiologic symptom of BP-ONJ? *J Oral Maxillofac Surg* 2006; 64: 1571–1572
5. Groetz KA, Al-Nawas B: Laufzettel Bisphosphonate Risiko-Evaluation bei antiresorptiver Therapie vor Implantation. 2013
6. Groetz KA, Piesold J-U, Al-Nawas B: S3-Leitlinie: Bisphosphonat-assoziierte Kiefernekrose (BP-ONJ) und andere Medikamenten-assoziierte Kiefernekrosen. AWMF 007–091 2012

7. Groetz KA, Schiegnitz E, Wolff TF: Handbuch MKG 2016: MKG-Update 2016 ONKO II: SUPPORTIVE TU-BETREUUNG, Wiesbaden 2016

8. Grötz KA: Patientenbezogener Laufzettel „Überweisung/Konsil vor Bisphosphonat-Therapie“, ASORS Arbeitsgemeinschaft Supportive Maßnahmen in der Onkologie, Rehabilitation und Sozialmedizin der Deutschen Krebsgesellschaft, Stand 06/2012, ASORS

9. Grötz KA, Al-Nawas B, Terheyden H: Implantate und Bisphosphonat-Therapie. *Implantologie* 2013; 21: 53–59

10. Grötz KA, Schiegnitz E, Wolff TF: Handbuch ZMK 2015: ZMK-Update 2015 Risikopatienten in der ZMK (inkl. Impl. bei Risikopatienten), Wiesbaden 2015

11. Guarneri V, Miles D, Robert N et al.: Bevacizumab and osteonecrosis of the jaw: incidence and association with bisphosphonate therapy in three large prospective trials in advanced breast cancer. *Breast Cancer Res Treat* 2010; 122: 181–188

12. Hagelauer N, Ziebart T, Pabst AM, Walter C: Bisphosphonates inhibit cell functions of HUVECs, fibroblasts and osteogenic cells via inhibition of protein geranylgeranylation. *Clin Oral Investig* 2015; 19: 1079–1091

13. Kasai T, Pogrel MA, Hossaini M: The prognosis for dental implants placed in patients taking oral bisphosphonates. *J Calif Dent Assoc* 2009; 37: 39–42

14. Kim JW, Jeong SR, Kim SJ, Kim Y: Perceptions of medical doctors on bisphosphonate-related osteonecrosis of the jaw. *BMC Oral Health* 2016; 16: 92

15. Krimmel M, Ripperger J, Hairass M, Hoefert S, Kluba S, Reinert S: Does dental and oral health influence the development and course of bisphosphonate-related osteonecrosis of the jaws (BRONJ)? *Oral Maxillofac Surg* 2014; 18: 213–218

16. Kumar MN, Honne T: Survival of dental implants in bisphosphonate users versus non-users: a systematic review. *Eur J Prosthodont Restor Dent* 2012; 20: 159–162

17. Kwon TG, Lee CO, Park JW, Choi SY, Rijal G, Shin HI: Osteonecrosis associated with dental implants in patients undergoing bisphosphonate treatment. *Clin Oral Implants Res* 2014; 25: 632–640

18. Marx RE: Pamidronate (Aredia) and zoledronate (Zometa) induced avascular necrosis of jaws: a growing epidemic. *J Oral Maxillofac Surg* 2003; 61: 1115–1117

19. Pilanci KN, Alco G, Ordu C et al.: Is administration of trastuzumab an independent risk factor for developing osteonecrosis of the jaw among metasta-

tic breast cancer patients under zoledronic acid treatment? *Medicine (Baltimore)* 2015; 94: e671

20. Ponzetti A, Pinta F, Spadi R et al.: Jaw osteonecrosis associated with aflibercept, irinotecan and fluorouracil: attention to oral district. *Tumori* 2015; 102; S74–S77

21. Pushalkar S, Li X, Kurago Z et al.: Oral microbiota and host innate immune response in bisphosphonate-related osteonecrosis of the jaw. *Int J Oral Sci* 2014; 6: 219–226

22. Qi WX, Tang LN, He AN, Yao Y, Shen Z: Risk of osteonecrosis of the jaw in cancer patients receiving denosumab: a meta-analysis of seven randomized controlled trials. *Int J Clin Oncol* 2014; 19: 403–410

23. Rahimi-Nedjat RK, Sagheb K, Pabst A, Olk L, Walter C: Diabetes mellitus and its association to the occurrence of medication-related osteonecrosis of the jaw. *Dent J* 2016; 4: 1–7

24. Ruggiero SL, Dodson TB, Assael LA, Landesberg R, Marx RE, Mehrotra B: American Association of Oral and Maxillofacial Surgeons position paper on bisphosphonate-related osteonecrosis of the jaws – 2009 update. *J Oral Maxillofac Surg* 2009; 67: 2–12

25. Ruggiero SL, Mehrotra B, Rosenberg TJ, Engroff SL: Osteonecrosis of the jaws associated with the use of bisphosphonates: a review of 63 cases. *J Oral Maxillofac Surg* 2004; 62: 527–534

26. Saia G, Blandamura S, Bettini G et al.: Occurrence of bisphosphonate-related

osteonecrosis of the jaw after surgical tooth extraction. *J Oral Maxillofac Surg* 2010; 68: 797–804

27. Smith MR, Saad F, Coleman R et al.: Denosumab and bone-metastasis-free survival in men with castration-resistant prostate cancer: results of a phase 3, randomised, placebo-controlled trial. *Lancet* 2012; 379: 39–46

28. Thumbigere-Math V, Michalowicz BS, Hodges JS et al.: Periodontal disease as a risk factor for bisphosphonate-related osteonecrosis of the jaw. *J Periodontol* 2014; 85: 226–233

29. Tsao C, Darby I, Ebeling PR et al.: Oral health risk factors for bisphosphonate-associated jaw osteonecrosis. *J Oral Maxillofac Surg* 2013; 71: 1360–1366

30. von Moos R: Bisphosphonate treatment recommendations for oncologists. *Oncologist* 2005; 10 (Suppl 1): 19–24

31. Walter C, Al-Nawas B, Frickhofen N et al.: Prevalence of bisphosphonate associated osteonecrosis of the jaws in multiple myeloma patients. *Head Face Med* 2010; 6: 11

32. Walter C, Al-Nawas B, Grotz KA et al.: Prevalence and risk factors of bisphosphonate-associated osteonecrosis of the jaw in prostate cancer patients with advanced disease treated with zoledronate. *Eur Urol* 2008; 54: 1066–1072

33. Walter C, Al-Nawas B, Haßfeld S, Sader R, Ullner M, Groetz KA: Zahnimplantate bei medikamentöser Behandlung mit Knochentiresorptiva (inkl. Bisphospho-

nate) – S3-Leitlinie (Langversion), Stand: Juli 2016

34. Walter C, Al-Nawas B, Wolff T, Schiegnitz E, Grotz KA: Dental implants in patients treated with antiresorptive medication – a systematic literature review. *Int J Implant Dent* 2016; 2: 9

35. Walter C, Klein MO, Pabst A, Al-Nawas B, Duschner H, Ziebart T: Influence of bisphosphonates on endothelial cells, fibroblasts, and osteogenic cells. *Clin Oral Investig* 2010; 14: 35–41

36. Walter C, Laux C, Sagheb K: Radiologic bone loss in patients with bisphosphonate-associated osteonecrosis of the jaws: a case-control study. *Clin Oral Investig* 2014; 18: 385–390

37. zm-online (2016): Rote-Hand-Brief für Zaltrap



(Foto: privat)

**DR. TIM WOLFF, M.SC.**  
Zahnärzte am Rathaus,  
Am Oberborn 2,  
63791 Karlstein am Main  
Wolff.Tim@gmx.de  
www.zahnarzt-karlstein.de



Jetzt online anmelden: [www.dgpro.de](http://www.dgpro.de)

„Prothetische Zahnmedizin, Biomaterialforschung und CMD-Diagnostik und -therapie – eine untrennbare Einheit“

# DGPro2019

68. Jahrestagung der Deutschen Gesellschaft  
für Prothetische Zahnmedizin und Biomaterialien e. V.

17.–18. Mai 2019  
Rostock, Deutschland

Frühbuchefrist  
2. April 2019  
Abstracteinreichung  
bis 17. Februar 2019

## Hauptreferenten 2019

### Prof. Dr. Detlef Behrend (Rostock)

Biomaterialforschung – integraler Bestandteil  
der prothetischen Zahnmedizin

### Prof. Dr. Peter Ottl (Rostock)

CMD-Diagnostik – wichtige Voraussetzung für eine erfolgreiche  
prothetische Therapie

### ZTM Stefan Schunke (Forchheim)

Okklusionsgestaltung von Zahnersatz – analog vs. digital

### Prof. Dr. Meike Stiesch (Hannover)

Relevanz des bakteriellen Biofilms für die  
prothetische Zahnmedizin

### Prof. Dr. Bernd Wöstmann (Gießen)

Geroprothetik – eine Standortbestimmung

### Prof. Dr. Stefan Wolfart (Aachen)

Implantatgetragene vs. konventionelle Restauration  
bei festsitzendem und herausnehmbarem Zahnersatz

## Tagungsort

Stadthalle Rostock  
Südring 90  
18059 Rostock

## Veranstalter

Deutsche Gesellschaft für Prothetische Zahnmedizin  
und Biomaterialien e. V.

## Tagungspräsident 2019

Prof. Dr. Peter Ottl

## Kongressorganisation/ Veranstalter Industrieausstellung und Sponsoring

MCI Deutschland GmbH  
MCI | Germany – Berlin  
Markgrafenstraße 56  
10117 Berlin, Germany  
T: +49 30 204590  
F: +49 30 2045950  
[dgpro@mci-group.com](mailto:dgpro@mci-group.com)

Till Dammaschke, Kerstin Galler, Gabriel Krastl (in alphabetischer Reihenfolge)

# Aktuelle Empfehlungen zur Vitalerhaltung der Pulpa

Wissenschaftliche Mitteilung

Stand: 01.01.2019



## Federführende Fachgesellschaft:

Deutsche Gesellschaft für Endodontologie und zahnärztliche Traumatologie

## Inhaltsverzeichnis

1. Einleitung	55
1.1. Definition und Ziele vitalerhaltender Maßnahmen	55
1.2. Funktion und Funktionsverlust des Pulpagewebes	55
2. Indikation zur Vitalerhaltung	55
3. Indirekte Überkappung	56
4. Direkte Überkappung	57
5. Pulpotomie	57
5.1. Partielle Pulpotomie	57
5.2. Vollständige Pulpotomie	57
6. Überkappungsmaterialien	57
6.1. Kalziumhydroxid-haltige Präparate	57
6.2. Dentinadhäsive und Komposite	58
6.3. Hydraulische Zemente auf Kalzium-silikatbasis	58
7. Vitalerhaltung nach traumabedingter Pulpaexposition	58
8. Vitalerhaltung nach kariesbedingter Pulpaexposition	59
9. Nachkontrolle und Erfolgsraten	59
10. Abschließende Bewertung	60
Literatur	61

Poliklinik für Parodontologie und Zahnerhaltung, Universitätsklinikum Münster, Albert-Schweitzer-Campus 1, Gebäude W 30, 48149 Münster: Prof. Dr. Till Dammaschke  
 Poliklinik für Zahnerhaltung und Parodontologie, Universitätsklinikum Regensburg, Franz-Josef-Strauß-Allee 11, 93053 Regensburg: Prof. Dr. Kerstin Galler  
 Poliklinik für Zahnerhaltung und Parodontologie, Universitätsklinikum Würzburg, Pleicherwall 2, 97070 Würzburg: Prof. Dr. Gabriel Krastl  
 Alle Autoren haben zu gleichen Teilen zu dieser Arbeit beigetragen und sind in alphabetischer Reihenfolge aufgeführt.

**Zitierweise:** Dammaschke T, Galler K, Krastl G: Aktuelle Empfehlungen zur Vitalerhaltung der Pulpa. Dtsch Zahnärztl Z 2019; 74: 54–63

**Peer reviewed article:** eingereicht: 29.10.2018; Fassung akzeptiert: 03.12.2018

DOI.org/10.3238/dzz.2019.0054-0063



## Einleitung

### 1.1. Definition und Ziele vitalerhaltender Maßnahmen

In den letzten Jahren ist das Thema Vitalerhaltung wieder zunehmend ins Bewusstsein der Zahnärzteschaft gerückt. Bei der Exkavation einer *Caries profunda* ist ein Augenmerk auf die verbleibende Dentinschicht über der Pulpa zu richten. Während über viele Jahre gelehrt wurde, Karies bis in das gesunde und sondenharte Dentin zu exkavieren (*cri dentinaire*), wird mittlerweile in Kauf genommen, selektiv pulpanah infiziertes Dentin zu belassen, um eine Exposition des Pulpagewebes zu vermeiden [19]. Auch die klassischen Maßnahmen zur Vitalerhaltung, die direkte Überkappung und die Pulpotomie, werden thematisiert. Die standardisierte Einteilung in reversible und irreversible Pulpitis mit dem daran geknüpften Therapieentscheid zu Vitalerhalt oder Vitalexstirpation wird derzeit hinterfragt, und eine Ausweitung der Indikationsstellung in Richtung Pulpotomie zeichnet sich ab. Die vorliegende wissenschaftliche Mitteilung beleuchtet den aktuellen Wissensstand zu vitalerhaltenden Maßnahmen der Pulpa und gibt darauf basierende Empfehlungen zum klinischen Vorgehen.

Unter dem Sammelbegriff vitalerhaltende Maßnahmen werden konservative Behandlungsmaßnahmen zusammengefasst, die dazu dienen, exponierte Dentin- und Pulpaareale durch Applikation eines Überkappungsmaterials und Legen einer bakteriendichten Restauration vor weiteren externen Reizen zu schützen und ein Vordringen von Mikroorganismen (und/oder Bestandteilen von Füllungsmaterialien) zu verhindern. Dabei ist zum einen der Status der Pulpa zum Zeitpunkt des Eingriffs entscheidend, zum anderen das Ausmaß der Läsion bzw. der Infektionsgrad des Dentins. Zu den vitalerhaltenden Maßnahmen zählen die Versorgung pulpanahen Dentins (*Caries profunda*-Behandlung bzw. indirekte Überkappung), die direkte Überkappung sowie die Pulpotomie oder Vitalamputation.

Ziel aller vitalerhaltender Maßnahmen ist es, bei vorgeschädigter

Pulpa eine Situation zu schaffen, die die Ausbildung einer Hartgewebsbarriere und eine Ausheilung des Gewebes ermöglicht, dieses funktionstüchtig erhält und somit langfristig den Verbleib eines vitalen Zahns in der Mundhöhle gewährleistet.

### 1.2. Funktion und Funktionsverlust des Pulpagewebes

Zu den wesentlichen Funktionen der Zahnpulpa gehören die Dentinbildung während der Zahnentwicklung sowie über die gesamte Lebensdauer des Zahns, die Reizweiterleitung über Proprio- und Schmerzrezeptoren, die Immunfunktion gegen eindringende Bakterien und deren Stoffwechselprodukte, die Bildung von Reiz- oder Reparaturdentin als Abwehrmechanismus gegen externe Stimuli sowie im Sonderfall des jugendlichen Zahns die Bildung von Wurzelpulpa und -dentin und damit der Abschluss des Wurzelwachstums.

Den vitalerhaltenden Maßnahmen gegenübergestellt ist die Wurzelkanalbehandlung, bei der noch vorhandenes Pulpagewebe möglichst vollständig entfernt, das Kanalsystem erweitert und desinfiziert und schließlich mittels Wurzelkanalfüllmaterialien obturiert wird. Obgleich bei sorgfältigem Vorgehen nach Vitalexstirpation Erfolgsraten von über 90 % nach etwa 5 Jahren erreicht werden können [42], tritt damit stets der vollständige Funktionsverlust des Pulpagewebes ein, der durchaus mit Nachteilen verbunden ist. Somit geht der propriozeptive Schutzmechanismus teilweise verloren. Es wurde beschrieben, dass ein wurzelkanalbehandelter Zahn eine 2,5-mal höhere Belastung als ein vitaler Zahn zulässt, bevor eine propriozeptive Reaktion erfolgt [89]. Eine daraus resultierende höhere Frakturgefahr ist zwar nicht nachgewiesen, aber denkbar. Darüber hinaus können Veränderungen der Wurzelkanalgeometrie (Schwächung des Wurzelkanalwanddentins durch Aufbereitung), die im Zuge der Wurzelkanalbehandlung unvermeidlich sind, zu einer höheren Inzidenz von Frakturen führen [45,67]. Weitere mögliche Probleme, die im Rahmen der Wurzelkanalbehandlung auftreten können, sind Zahnverfärbungen [62] sowie eine erhöhte Kariesanfälligkeit, bedingt durch eine erhöhte Plaqueanlagerung und veränderte Mikroflora [77] oder aufgrund der fehlenden Abwehrleistung des Pulpadentin-Komplexes und des fehlenden Schmerzwarnsystems. Auch kann sich eine Wurzelkanalbehandlung als komplexer darstellen als zunächst angenommen. Verfahren zur Vitalerhaltung der Pulpa sind konservative sowie vergleichsweise einfach durchführbare und kostengünstige Maßnahmen [57, 98].

Das Eindringen von Mikroorganismen sowie deren Stoffwechselprodukten setzt einen Reiz, der zur Entstehung einer Entzündungsreaktion in der Pulpa führt. Vermittelt über Zellrezeptoren auf Odontoblasten, dendritischen Zellen und Pulpafibroblasten wird die Immunantwort initiiert. Dabei kommt es initial zur Hyperämie, die entstehende Entzündungsreaktion ist durch eine Abnahme der Zellzahl, ein Abflachen der Odontoblasten sowie das Einwandern von Lymphozyten und Plasmazellen charakterisiert [92]. Klinisch korreliert damit zunächst die Ausbildung einer reversiblen Pulpitis, bei der davon ausgegangen wird, dass eine Ausheilung des Gewebes durch das therapeutische Eingreifen ermöglicht werden kann. Bei fortdauerndem Reiz sind in der Folge Bakterien im Pulpakavum nachweisbar, es kommt zu Mikroabszessen und Gewebsnekrosen, die von polymorphkernigen neutrophilen Granulozyten gesäumt sind, in der Peripherie finden sich entzündliche Infiltrate [92]. Dieses Stadium wird als irreversible Pulpitis bezeichnet.

## 2. Indikation zur Vitalerhaltung

Für die reversible Pulpitis sprechen ein positiver Sensibilitätstest sowie ein reizgebundener Schmerz. Eine irreversible Pulpitis wird diagnostiziert bei (verstärkt) positiver Sensibilitätsprobe, bei ausstrahlendem, reizüberdauerndem Schmerz oder Dauerschmerz, Schmerz auf Wärme und möglicherweise unzureichender Lokalisierbarkeit des schmerzauslösenden Zahns von Seiten des Patienten. Irreversible Pulpitiden können jedoch auch asymptomatisch verlaufen [1]. Vitalerhaltende Maßnahmen sind nur

indiziert, wenn klinisch die Diagnose der reversiblen Pulpitis gestellt wird. Nach derzeitiger Lehrmeinung kann im Fall der irreversiblen Pulpitis eine Ausheilung des Gewebes nach Entfernung des auslösenden Reizes nicht vorhersagbar erreicht werden, weshalb die Diagnose „irreversible Pulpitis“ das Einleiten der Wurzelkanalbehandlung bedingt. Obgleich es Hinweise darauf gibt, dass die oben beschriebenen histologischen Beobachtungen gut mit der klinischen Diagnosestellung korrelieren [92], soll hier erwähnt werden, dass die klinische Einteilung des Beschwerdebilds wenig über die Regenerationsfähigkeit des Gewebes aussagt. Sie erleichtert lediglich dem Behandler den Therapieentscheid, da schematisch vorgegangen werden kann. Das Diagnose- und Therapieschema über den Zustand der Pulpa und die ableitbare Therapie werden zunehmend in Frage gestellt. Daher befindet sich die Indikationsstellung zur Pulpotomie bei irreversibler Pulpitis derzeit im Fluss und wird in klinischen Studien untersucht.

Vitalerhaltende Maßnahmen können nur dann erfolgreich verlaufen, wenn eine Infektion der Pulpa während und nach der Therapie ausgeschlossen werden kann. Nachzeitigem Kenntnisstand sollen vitalerhaltende Maßnahmen nur an Zähnen durchgeführt werden, die keine ausgeprägte Schmerzsymptomatik aufweisen (reversible Pulpitis). Vitalerhaltende Maßnahmen sollen oder können nicht durchgeführt werden bei fehlender Reaktion auf die Sensibilitätsprobe (hierbei muss der Pulpastatus nach Eröffnung des Pulpakavums verifiziert werden), bei Klopf- bzw. Aufbissempfindlichkeit, bei Spontan- oder Dauerschmerz sowie bei radiologischen Anzeichen für eine periapikale Osteolyse. Des Weiteren sind Ausschlusskriterien nach Eröffnung des Kavums eine starke, nicht zu stoppende Blutung oder der Austritt serösen oder putriden Exsudates sowie bei nekrotischem, nicht mehr durchblutetem Gewebe. Ausgeschlossen werden sollten Zähne, bei denen ein bakteriendichter Verschluss aufgrund eingeschränkter Restaurierbarkeit nicht gewährleistet ist. Um eine Infektion des exponierten Pulpagewebes während oder nach der Überkap-

pung auszuschließen, müssen weitere Voraussetzungen erfüllt sein. Dazu gehören die Verwendung steriler Instrumente, das Legen von Kofferdam, die vollständige Exkavation der Karies sowie die Möglichkeit zum sofortigen und definitiven bakteriendichten Verschluss. Sind diese Voraussetzungen nicht alle zweifelsfrei erfüllt, sollte einer Wurzelkanalbehandlung (oder der Extraktion) der Vorzug gegeben werden.

Günstige Voraussetzungen für die Vitalerhaltung sind bei einer jungen Pulpa ohne Vorschädigung gegeben [109]. Mit zunehmendem Alter ist mit einer reduzierten Regenerationsfähigkeit durch Pulpaveränderungen im Sinne einer zellärmeren und faserreicheren Pulpa zu rechnen [48, 80]. Trotzdem scheint das Patientenalter nur eine untergeordnete Rolle in Hinblick auf den Behandlungserfolg zu spielen [6, 30, 33, 37, 44, 59, 65, 70, 75, 107]. Gleiches gilt für Faktoren wie Zahnposition sowie Größe oder Lage der Pulpafreilegung [35].

Generell ist anzumerken, dass die in der Literatur angegebenen Erfolgsraten vitalerhaltender Maßnahmen stark variieren, insbesondere bei der direkten Überkappung nach Kariesexkavation. Frühe klinische Misserfolge (innerhalb von Tagen oder Wochen) sind multifaktoriell, korrelieren jedoch sicherlich mit unsachgemäßer Diagnostik des Pulpastatus. Diese kann im Unterschätzen des Entzündungsstatus der Pulpa resultieren, wodurch sich irreversible Pulpitis und Pulpanekrose entwickeln können, was zu postoperativen Schmerzen führen kann.

### 3. Indirekte Überkappung

Im deutschen Sprachgebrauch bezeichnet die indirekte Überkappung die medikamentöse Versorgung einer dünnen, pulpanah verbliebenen Schicht kariesfreien Dentins [96]. Klinisch entsteht diese Situation zu meist bei der Exkavation einer profunden Karies, sodass die indirekte Überkappung auch *Caries-profunda*-Behandlung genannt wird. In der englischsprachigen Literatur ist der Begriff „indirect pulp capping“ etwas anders definiert, nämlich als die dauerhafte Überkappung einer dünnen, pulpanahen, kariös veränderten Den-

tinschicht, ohne dass die Karies in einer 2. Sitzung vollständig exkaviert wird [9, 40]. Weil über dem vitalen Pulpagewebe nur eine minimale Dentinschicht verbleibt, besteht die Gefahr, dass es über die Dentintubuli zu einer irreversiblen Entzündung der Pulpa kommt: einerseits durch verbliebene oder bereits in das Gewebe eingedrungene Mikroorganismen, andererseits durch zytotoxische Bestandteile aus den Füllungsmaterialien, die durch das dünne Restdentin diffundieren können. Mit einem Überkappungsmaterial sollte das pulpanah Dentin desinfiziert und bakteriendicht versiegelt sowie die Pulpa zur Bildung von Tertiärdentin angeregt werden [91]. Diese Form des Tertiärdentins bezeichnet man auch als Reaktions- oder Reizdentin. Reaktionsdentin wird definitionsgemäß durch überlebende postmitotische primäre Odontoblasten gebildet [101]. Die indirekte Überkappung dient somit dem Schutz der vitalen Pulpa vor allem nach Kariesentfernung. Besteht im Vorfeld bereits eine reversible Pulpitis, sollten durch die indirekte Überkappung die Voraussetzungen für eine Pulpaheilung geschaffen werden. Trotz nachvollziehbarer Gründe, die für eine gesonderte Versorgung des pulpanahen Dentins im Sinne der direkten Überkappung sprechen, soll an dieser Stelle nicht unerwähnt bleiben, dass ein Beleg für diese Maßnahme durch klinische Studien derzeit fehlt [19].

Auch eine indirekte Überkappung sollte nach Möglichkeit unter kontrollierter Trockenlegung mit Kofferdam erfolgen. Zur Vermeidung einer Keimverschleppung empfiehlt es sich, die klinische Krone vor der Exkavation mit Natriumhypochlorit (NaOCl; 1–5 %) oder Chlorhexidindigluconat (CHX; 2 %) zu desinfizieren.

Mikroorganismen und somit jeder sich in Richtung Pulpa ausbreitende kariöse Prozess stellt eine Gefährdung der Pulpa dar [93]. Daher sollte während der Kariesexkavation die Anzahl an Mikroorganismen in der Kavität und in Pulpanähe soweit möglich reduziert werden. Die Frage, wieviel verändertes Dentin belassen werden kann, um noch eine Ausheilung der Pulpa zu ermöglichen, ist derzeit nicht eindeutig geklärt [19].

Nach erfolgter Exkavation ist die Kavität mit NaOCl oder CHX und Wasserspray zu reinigen [18, 22]. Eine Schädigung des vitalen Pulpagewebes bei Anwendung von NaOCl muss nicht befürchtet werden [95]. Materialien für die indirekte Überkappung sollten möglicherweise pulpanah verbliebene Mikroorganismen abtöten, das durch den kariösen Defekt saure Gewebe neutralisieren, Dentin remineralisieren sowie die Pulpa zur Tertiärdentinbildung anregen [72]. Klassischerweise wird dafür seit den 1930er Jahren Kalziumhydroxid empfohlen [55]. Aufgrund der Nachteile von wässrigen Kalziumhydroxidsuspensionen ist heutzutage die Verwendung von hydraulischen Kalziumsilikatcementen auch bei der indirekten Überkappung möglicherweise die bessere Alternative [3]. Eine definitive adhäsive Füllung sollte bei jeder Art von Überkappungsmaterial in der gleichen Sitzung erfolgen. Nach indirekter Überkappung kann eine Reizdentinbildung erfolgen, je nach Schädigungsgrad der Odontoblasten kommt es jedoch wahrscheinlicher zur Reparatur und zur Deposition einer atubulären Mineralstruktur. Reiz- und Reparaturdentin können histologisch auch nebeneinander vorgefunden werden [91].

#### 4. Direkte Überkappung

Die direkte Überkappung ist definiert als Abdeckung der freiliegenden Pulpa. Ursächlich können Karies, präparatorische Maßnahmen oder traumatische Exposition sein. Die Indikationsstellung ist bei der Diagnosestellung „reversible Pulpitis“ gegeben.

Nach klinischem und ggf. radiologischem Befund wird der Zahn mit Kofferdam isoliert und die klinische Krone desinfiziert. Es ist auf die Verwendung eines sterilen Instrumentariums zu achten. Die vollständige Kariesexkavation wird mit langsam rotierenden Rosenbohrern und Handinstrumenten von peripher nach zentral, idealerweise unter Verwendung optischer Vergrößerungshilfen (Lupenbrille, Mikroskop), durchgeführt. Zur Blutstillung und Desinfektion empfiehlt sich ein mit NaOCl getränktes Wattepellet. Anschließend erfolgt die Applikation einer Kalziumhydroxid-Suspension oder eines hy-

draulischen Kalziumsilikatcements auf die eröffnete Pulpa sowie das umgebende Dentin, wobei ein ausreichend breiter Dentinsaum für die adhäsive Restauration frei bleiben muss. Um ein ungewolltes Entfernen des Überkappungsmaterials beim Kavitätenverschluss zu vermeiden, empfiehlt sich das Überschichten mit einem erhärtenden Präparat. Anschließend sollte das Dentin zur Minimierung negativer Einflüsse der Desinfektionslösung auf den adhäsiven Verbund gründlich mit Wasser abgesprüht werden. Der definitive adhäsive Verschluss sollte in der gleichen Sitzung erfolgen. Da die Exposition der Pulpa mit dem Untergang der ortsständigen Odontoblasten einhergeht, ist die durch die Überkappung induzierte Hartgewebsbildung ein Reparaturprozess, bei dem meist ein von Fibroblasten gebildetes, amorphes Mineralisationsgewebe entsteht [91].

#### 5. Pulpotomie

Die Pulpotomie (Pulpaamputation) ist eine Therapiemethode zur Vitalerhaltung der Pulpa nach artifizierlicher Eröffnung der Kronenpulpa (iatrogen, traumatisch). Dabei wird die Kronenpulpa teilweise (partielle Pulpotomie) oder bis zum Wurzelkanalengang (vollständige bzw. zervikale Pulpotomie) amputiert und nach erfolgreicher Blutstillung analog zum Vorgehen bei der direkten Überkappung versorgt [1, 63].

##### 5.1. Partielle Pulpotomie

Bei der partiellen Pulpotomie wird die Kronenpulpa von der exponierten Stelle ausgehend um ca. 2 mm reduziert um potenziell entzündete und irreversibel geschädigte Pulpaanteile zu entfernen und die Restpulpa vital zu erhalten [15]. Die partielle Pulpotomie wird vorzugsweise mit einem kleinen Präparationsdiamanten durchgeführt [51]. Dabei werden die koronalen 2 mm der Pulpa hochtourig, idealerweise unter kontinuierlicher Spülung mit physiologischer Kochsalzlösung entfernt [40]. Aus Gründen der Praktikabilität wird die Pulpaamputation allerdings häufig unter Wasserkühlung mit einem Winkelstück durchgeführt [41]. Ob bei der Verwendung korrekt aufbereiteter Winkelstücke Nachteile im Sin-

ne einer geringeren Erfolgssicherheit zu erwarten sind, ist nicht belegt.

Wie bei der direkten Überkappung wird bei der partiellen Pulpotomie die Spülung der Amputationsstelle mit NaOCl empfohlen bis die Blutung sistiert. Sofern die Entstehung eines Blutkoagulums verhindert wird, sind die gleichen Reparaturmechanismen der Pulpa wie bei der direkten Überkappung zu erwarten [24, 33]. Ist die verbliebene Pulpa gesund, ist mit einem Sistieren der Blutung innerhalb von 5 Minuten zu rechnen. Geht die Blutstillung nicht innerhalb dieser Zeit, wird dies als Hinweis gewertet, dass die Pulpa nicht bis auf ein gesundes Niveau reduziert wurde. In diesem Fall kann eine vollständige Pulpotomie, also die Entfernung der gesamten Kronenpulpa, als letztmögliche vitalerhaltende Maßnahme in Erwägung gezogen werden [63].

Auf die artifizierlich freigelegte Pulpaoberfläche wird eine Kalziumhydroxid-Suspension oder ein hydraulischer Kalziumsilikatcement aufgebracht und lokal mit einem erhärtenden Material dünn überschichtet [24]. Da bei der partiellen Pulpotomie das Überkappungsmaterial in größerer Menge als bei der direkten Überkappung verwendet wird, wäre bei Verwendung hydraulischer Kalziumsilikatcemente auch das Risiko der Zahnverfärbung als höher einzustufen [63]. Die bakterienrichte Restauration schließt sich an.

##### 5.2. Vollständige Pulpotomie

Bei der vollständigen Pulpotomie wird die komplette Kronenpulpa entfernt und die zu erhaltende Wurzelpulpa anschließend auf Höhe der Kanäleingänge überkappt. Das weitere Vorgehen erfolgt analog zur partiellen Pulpotomie. Eine bakterienrichte definitive Restauration schließt sich an [63].

#### 6. Überkappungsmaterialien

##### 6.1. Kalziumhydroxid-haltige Präparate

Als Überkappungsmaterial wird Kalziumhydroxid auch heutzutage noch vielfach verwendet. In wässriger Suspension weist es einen hohen pH-Wert auf, es wirkt bakterizid, kann bakterielle Säuren sowie Lipo-

polysaccharide im Dentin neutralisieren und führt zudem zur Freisetzung von im Dentin gebundenen Wachstumsfaktoren [50]. Kalziumhydroxid unterstützt somit die Hartgewebsbildung und Ausheilung der Pulpa [39, 102]. Nachteile sind in der mechanischen Instabilität sowie der Resorption des Materials über die Zeit [10, 49] zu sehen. Auch werden nach Kalziumhydroxid-Applikation im Reparaturdentin Porositäten („Tunneldefekte“) beobachtet, die als Eintrittspforten für Mikroorganismen dienen können [28]. Der hohe pH-Wert wässriger Kalziumhydroxid-Suspensionen führt in direktem Gewebekontakt zur Liquidationsnekrose [103]. Kalziumhydroxid sollte nur kleinflächig im Bereich der Pulpafreilegung bzw. im pulpanahen Bereich der Kavität aufgetragen werden [10, 103, 104]. Kalziumhydroxid in wässriger Suspension ist vor anderen Kalziumhydroxid-Kombinationen (Kalziumsalicylatester-Zemente, Liner oder Kitte) der Vorzug zu geben. Diese weisen eine wesentlich geringere Freisetzung von Hydroxyl-Ionen auf [105], eine kontinuierliche Desintegration unter der Hauptfüllung [10], sie induzieren eine langsamere und weniger dichte Hartgewebsbildung [86] und einige Zusätze, die die Erhärtung des Materials bedingen, wirken möglicherweise pulpatoxisch [69].

Auch neuere, lichthärtende Liner und Zemente mit Kalziumhydroxid- bzw. MTA-Zusatz (Produktbeispiele: Ultrablend Plus, Ultradent, South Jordan, USA; Calcimol LC, VOCO, Cuxhaven oder TheraCal LC, Bisco, Schaumburg, USA) sind kritisch zu sehen. Den Produkten fehlt die spezifische, Bioaktivität auslösende Kalziumhydroxidwirkung [21,106]. Eindeutig nachgewiesen ist eine Zytotoxizität dieser Produkte, die auf den Monomeranteil zurückzuführen ist [52]. Nach derzeitiger Datenlage ist von einer Überkappung der Pulpa mit lichtpolymerisierbaren Kalziumhydroxid- oder Kalziumsilikat-haltigen Materialien abzuraten.

### 6.2. Dentinadhäsive und Komposite

Zwischenzeitlich wurde die Verwendung von Dentinadhäsiven als Überkappungsmaterialien propagiert [26,

27, 29], dem Gedanken folgend, dass der bakteriedichte Verschluss ausschlaggebend für den Erfolg vitalerhaltender Maßnahmen sei [3, 97]. Jedoch weisen Dentinadhäsive aufgrund der enthaltenen Monomere eine toxische Wirkung auf [25, 36], die pulpanah durch die feuchtigkeitsbedingte unvollständige Polymerisation weitgehend bestehen bleibt [78]. Auch wurde Bestandteilen von Dentinadhäsiven ein mineralisationshemmender Effekt auf Pulpazellen nachgewiesen [47]. Dentinadhäsive und Komposite sind grundsätzlich nicht biokompatibel [25] und daher als Überkappungsmaterial abzulehnen [3].

### 6.3. Hydraulische Zemente auf Kalziumsilikatbasis

Mit der Einführung hydraulischer Kalziumsilikat-zemente, wie Mineral Trioxid Aggregat (MTA), wird wässriges Kalziumhydroxid mittlerweile nicht mehr als Mittel der 1. Wahl zur Vitalerhaltung der Pulpa angesehen [3, 22]. Hydraulische Kalziumsilikat-zemente sind werkstoffkundlich ähnlich den aus der Bauindustrie bekannten Portlandzementen. Sie werden als „hydraulisch“ bezeichnet, da sie sowohl an der Luft als auch unter Wasser erhärten und beständig sind [14]. Kalziumsilikat-Zemente bestehen hauptsächlich aus Di- und Trikalziumsilikat und werden mit Wasser angemischt. Bei der Reaktion und der anschließenden Aushärtung wird über einen längeren Zeitraum Kalziumhydroxid freigesetzt [14], wodurch sich die anhaltenden antibakteriellen Eigenschaften erklären [84]. Hydraulische Kalziumsilikat-zemente sind biokompatibel und fördern die Hartgewebsbildung von Pulpazellen [111]. Mineralanteile aus dem Zement interagieren mit dem Dentin [8], wodurch sich eine Dentinhaftung ähnlich der von Glasionomerezementen ergibt [60]. Der Vorteil im Vergleich zu Kalziumhydroxid-Produkten liegt in der höheren mechanischen Festigkeit, der geringeren Löslichkeit und dem dichteren Verschluss [34]. Auch wenn mehr klinische Langzeitstudien zur Vitalerhaltung der Pulpa mit hydraulischen Kalziumsilikat-zementen wünschenswert wären, scheinen diese nach bis-

heriger Datenlage für die Überkappung der Pulpa besser geeignet als Kalziumhydroxid [3, 56, 64, 76].

Hydraulische Kalziumsilikat-zemente können zu Verfärbungen der Zahnhartsubstanz führen, was besonders bei Frontzähnen, z.B. nach Trauma, problematisch sein kann [79]. Ursächlich sind enthaltene Schwermetalle wie z.B. Bismuthoxid als Röntgenkontrastmittel [13, 38] oder auch Eisen [99]. Dabei spielt v.a. die Oxidation dieser Metalle nach Kontakt mit Natriumhypochlorit oder die Aufnahme von Blutbestandteilen eine Rolle [20, 66, 99]. Bei hydraulischen Kalziumsilikat-zementen, die weniger oder kaum Schwermetalle enthalten, fällt die mögliche Zahnverfärbung geringer aus. Besonders farbstabil erscheinen Kalziumsilikat-zemente, die Zirkonoxid oder Tantaloxid als Röntgenkontrastmittel enthalten [79]. So konnten Lipski et al. (2018) 18 Monate nach direkter Überkappung mit solch einem Zement in keinem Fall eine gräuliche Verfärbung der Zähne feststellen. In Anwesenheit von Blut wurden allerdings auch für diese Materialien in vitro Verfärbungen nachgewiesen [99]. Bei vitalerhaltenden Maßnahmen nach Pulpafreilegung ist der Kontakt dieser Überkappungsmaterialien zu Blut zwar unvermeidbar, allerdings scheint deren Verwendung aus ästhetischer Sicht zumindest im Seitenzahngebiet unproblematisch zu sein [79].

### 7. Vitalerhaltung nach traumabedingter Pulpalexposition

Die Exposition der Pulpa nach Zahntrauma bietet in den meisten Fällen eine ideale Voraussetzung für vitalerhaltende Maßnahmen, sofern diese korrekt durchgeführt werden und keine Vorschädigung der Pulpa vorliegt. Zur Simulation der Bedingungen nach dentalem Trauma wurden in einer älteren tierexperimentellen Studie an Affen Kronenfrakturen mit Pulpafreilegung induziert. Die 3 Stunden, 2 sowie 7 Tage in direktem Kontakt zur Mundhöhle stehenden Pulpen wurden anschließend histologisch untersucht. In Abhängigkeit von der Zeitdauer der Exposition wurden entzündliche Pulpaveränderungen festgestellt, die jedoch auch nach bis zu

7 Tagen auf die koronalen 2 mm beschränkt blieben [32]. Die Ergebnisse konnten 1983 durch Heide und Mjör bestätigt werden und legen nahe, dass die partielle Pulpotomie mit Entfernung von 2 mm Pulpagewebe im koronalen Bereich auch nach mehreren Tagen in Kontakt zur Mundhöhle noch erfolgreich sein kann [54]. Zu berücksichtigen ist, dass bei begleitender Dislokationsverletzung des frakturierten Zahns die Durchblutung und damit die Abwehrfähigkeit der Pulpa kompromittiert sein kann [94].

### 8. Vitalerhaltung nach kariesbedingter Pulpaexposition

Im Vergleich zu Zähnen mit traumatischer Schädigung ist nach kariöser Exposition stets eine Vorschädigung der Pulpa durch den bereits seit mehr oder weniger langer Zeit bestehenden Kontakt zu bakteriellen Toxinen oder sogar den Bakterien selbst gegeben. Dabei wirken sich Läsionsgröße, Keimspektrum sowie Geschwindigkeit des Fortschreitens der Läsion auf den Pulpastatus aus. Bei der Versorgung des pulpanahen Dentins im Sinne einer indirekten Überkappung sind die Übergänge zur direkten Überkappung fließend. Selbst bei einer verbleibenden Dentinschicht wird über das Anschneiden von Odontoblastenfortsätzen im pulpanahen Dentin die Pulpa in Mitleidenschaft gezogen. Auch kann das Pulpagewebe punktförmig freigelegt sein, ohne dass dies klinisch bemerkt wird, weswegen sich die sorgfältige Inspektion der Kavität mit einer Lupenbrille empfiehlt.

Da auch nach vollständiger Kariesexkavation und sorgfältiger Desinfektion Mikroorganismen zurückbleiben können, ist es empfehlenswert, das Überkappungsmaterial nicht nur im Bereich der Öffnungsstelle zu applizieren, sondern auch auf das umgebende Dentin, um diese Bakterien wirksam zu bekämpfen. Dadurch lässt sich die Erfolgsrate der Pulpaüberkappung insbesondere bei Zähnen mit profunder Karies erhöhen [18]. Allerdings muss für Kalziumhydroxid beachtet werden, dass es bei großflächiger Applikation ggf. zu Desintegration und mechanischer Instabilität kommen kann [10, 49]. Des Weiteren ist nach Eröffnung der Pul-

pa im kariösen Dentin eine Kontamination des Gewebes mit infizierten Dentinspänen wahrscheinlich. Ist abzusehen, dass es zur Eröffnung der Pulpa kommt, ist daher pulpanah die Verwendung eines neuen, sterilen Rosenbohrers empfehlenswert. Da die Überkappung des Pulpagewebes nur nach vollständiger Exkavation der Karies indiziert ist, kann bei Exposition im kariösen Dentin nach Exkavation die Pulpotomie erwogen werden. Dadurch können bereits in die Pulpa transportierte infizierte Dentinspäne sowie geschädigte Gewebeanteile entfernt und somit die Voraussetzungen für eine Ausheilung verbessert werden.

### 9. Nachkontrollen und Erfolgsraten

Der Misserfolg vitalerhaltender Maßnahmen wird durch eine Infektion verursacht, die entweder auf verbliebene Mikroorganismen oder das Eindringen von neuen Bakterien entlang eines Spalts zwischen Zahn und Füllungsmaterial bei defekten Restaurationen zurückzuführen ist [82]. Dabei kann es auch unbemerkt zur Pulpanekrose und zur Ausbildung periapikaler Entzündungsprozesse kommen. Daher sollte die Sensibilität nach vitalerhaltenden Maßnahmen regelmäßig getestet werden, zunächst nach 3, 6 und 12 Monaten, danach jährlich. Es eignet sich ein thermischer Sensibilitätstest mit Kältespray oder CO<sub>2</sub>-Schnee. Dabei ist die eingeschränkte Reaktion nach partieller und insbesondere nach zervikaler Pulpotomie zu erwarten und nicht als Misserfolgskriterium zu werten. Eine röntgenologische Überprüfung wird nur für den Fall einer negativen Sensibilitätstestung empfohlen [61]. Hierbei ist zu beachten, dass sich eine mögliche Hartsubstanzneubildung im Bereich der Öffnungsstelle bzw. der Amputationsstelle nicht eindeutig beurteilen lässt. Auch einer geringfügigen Verbreiterung des Parodontalspalts muss keine pathologische Bedeutung zukommen [2].

Ein klinischer Behandlungserfolg nach vitalerhaltenden Maßnahmen der Pulpa liegt vor, wenn die Zähne als „klinisch unauffällig“ einzustufen sind, d.h., wenn diese auf die Sensibilitätsprobe reagieren, kein Spon-

tanschmerz, Schmerzen auf Palpation oder Perkussion auftreten und keine Schwellung zu beobachten ist. Röntgenologisch dürfen keine Veränderungen, wie z.B. periapikale Läsionen, sichtbar sein. Reagiert ein Zahn nicht auf die Sensibilitätsprobe bzw. mit Schmerzen auf Perkussion und/oder Palpation oder zeigt sich im Röntgenbild eine periradikuläre Radioluzenz, so ist von einem Misserfolg der Behandlung auszugehen. Auch Zähne, an denen nach Überkappung eine Wurzelkanalbehandlung indiziert ist oder die extrahiert werden müssen, stellen einen klinischen Misserfolg dar [35].

Die zur Verfügung stehenden Studien legen nahe, dass nach partieller Pulpotomie nicht mit einem höheren Risiko für Obliterationen des Wurzelkanals zu rechnen ist [11, 59, 74, 88]. Im Vergleich dazu ist bei der vollständigen Pulpotomie längerfristig das Risiko für Obliterationen erhöht. Während in den ersten 2 Jahren das Risiko als sehr gering eingestuft wird [5, 46, 100], treten partielle Obliterationen in 30 % der Fälle nach einer mittleren Beobachtungszeit von 3 Jahren [70] und in knapp 40 % der Fälle nach einer mittleren Beobachtungszeit von 4,8 Jahren auf.

**Vitalerhaltende Maßnahmen nach Trauma** bieten eine hohe Erfolgssicherheit, sofern die Pulpa nicht vorgeschädigt oder die Durchblutung durch eine begleitende Dislokationsverletzung kompromittiert ist. Für die direkte Überkappung mit Kalziumhydroxid wird die Prognose mit 54 %–90 % angegeben [43, 53, 90]. Die partielle Pulpotomie mit dem gleichen Material weist mit 86 %–100 % eine höhere Erfolgssicherheit auf [4, 30, 31, 33, 37, 53, 109] und ist somit zu favorisieren. Es bleibt abzuwarten, ob die bereits mit Kalziumhydroxidsuspension erzielte hohe Erfolgssicherheit bei der partiellen Pulpotomie nach traumatischer Pulpafreilegung bei Einsatz hydraulischer Kalziumsilikatzelemente um einen klinisch relevanten Betrag erhöht werden kann [63].

Obwohl die Bedingungen für die **Vitalerhaltung nach Pulpaexposition im Rahmen der Kariesexkavation** ungünstiger erscheinen als nach traumatischer Exposition, sind dennoch gute Erfolgsraten möglich.

Diese liegen bei der indirekten Überkappung bei Verwendung von Kalziumhydroxidpräparaten nach 3 bis 10 Jahren zwischen 62 % und 98 % [3, 58]. Bezüglich hydraulischer Kalziumsilikatzemente und indirekter Überkappung finden sich derzeit kaum Studien in der Literatur, sodass weitere Untersuchungen diesbezüglich notwendig erscheinen [85]. Klinisch und radiologisch zeigten Zähne nach indirekter Überkappung mit MTA nach 3 Monaten höhere Erfolgsraten als nach Verwendung eines erhärtenden Kalziumsalicylatester-Zements (Dycal, Dentsply Sirona, Konstanz). Nach 6 Monaten relativierte sich dieses Ergebnis allerdings [68].

Die in der Literatur angeführten Erfolgsraten für die direkte Überkappung nach Pulpaexposition im Rahmen der Kariesexkavation schwanken stark [12, 56, 76]. Unter der Voraussetzung der korrekten Indikationsstellung und technischen Durchführung kann die direkte Überkappung mit Kalziumhydroxid nach 10 Jahren Erfolgsraten von knapp 60 % erreichen [76, 110]. Nach Anwendung hydraulischer Kalziumsilikatzemente wie Mineral Trioxide Aggregat (MTA) liegen diese jedoch mit etwa 80 % höher [56, 64, 71, 76].

Für die partielle Pulpotomie nach Kariesexkavation unter Verwendung hydraulischer Kalziumsilikatzemente werden die Erfolgsraten nach 2 Jahren mit 85 %–97 % [23, 83, 108] und nach 4 Jahren mit knapp 94 % angegeben [74].

Für die vollständige Pulpotomie unter Verwendung hydraulischer Kalziumsilikatzemente liegen die Erfolgsraten nach 1 bis 5 Jahren bei 74 %–100 % [5–7, 46, 70, 81, 87, 100, 107]. Besonders hervorzuheben ist, dass in den erwähnten Studien zur vollständigen Pulpotomie auch Zähne mit der Diagnose irreversible Pulpitis eingeschlossen wurden. Sollten weitere Studien diese ersten Daten auch über längere Zeiträume bestätigen, könnte man zukünftig die Indikation für vitalerhaltende Maßnahmen auf Zähne mit bereits irreversibel geschädigten Pulpaarealen (Diagnose irreversible Pulpitis) erweitern, und im Zuge einer partiellen oder vollständigen Pulpotomie diese Areale gezielt entfer-

nen um einen Vitalerhalt der verbleibenden Pulpa zu ermöglichen.

Trotz insgesamt günstiger Daten für vitalerhaltende endodontische Maßnahmen nach Pulpaexposition im Rahmen der Kariesexkavation steht mit der selektiven bzw. der zweizeitigen Kariesexkavation eine weitere Behandlungsalternative zur Verfügung, die möglicherweise vergleichbare Erfolge aufweist. Verglichen mit den oben genannten vitalerhaltenden Maßnahmen nach Pulpaexposition im Zuge der Kariesexkavation liegen die 5-Jahres-Erfolgsraten bei der selektiven Kariesexkavation bei 80 % und bei der schrittweisen Kariesexkavation bei 56 % [73]. Ein klinisch relevanter Unterschied hinsichtlich der Erfolgswahrscheinlichkeit einer Pulpaüberkappung oder Pulpotomie gegenüber der selektiven und auch der schrittweisen Kariesexkavation lässt sich demnach nicht feststellen.

Zum direkten Vergleich der beiden Behandlungsstrategien existiert derzeit lediglich eine klinische Untersuchung, deren 1- und 5-Jahresdaten publiziert wurden [16, 17]. In dieser Studie wurde die Prognose der zweizeitigen Exkavation mit der Prognose nach vollständiger Exkavation mit anschließender direkter Überkappung bzw. partieller Pulpotomie verglichen. Während nach zweizeitiger Kariesexkavation eine Vitalerhaltung der Pulpa nach 5 Jahren in 60 % der Fälle möglich war, lag die Prognose nach direkter Überkappung mit 6 % und nach partieller Pulpotomie mit 11 % im gleichen Zeitraum weit unter den Erfolgsraten vitalerhaltender Maßnahmen in den anderen Studien. Als wahrscheinlichste Ursache wird diskutiert, dass in dieser klinischen Studie nach Überkappung bzw. partieller Pulpotomie die Kavität für die ersten 8–10 Wochen lediglich mit einem provisorischen Verschluss statt einer sofortigen definitiven Restauration versehen wurde [16]. Weiterhin sind die fehlende Desinfektion nach Eröffnung der Pulpa sowie die Wahl des Überkappungsmaterials (Dycal) als problematisch anzusehen. Diese Faktoren mögen zu den niedrigen Erfolgsraten in dieser Studie beigetragen haben. Die Daten decken sich nicht mit den Angaben in der restlichen Literatur, die bei korrekter In-

dikation und Durchführung vitalerhaltenen Maßnahmen eine günstige Prognose bescheinigen.

## 10. Abschließende Bewertung

Das verbesserte Verständnis des Zusammenspiels von Mikroorganismen und Gewebsantwort hat in den letzten Jahren zur vermehrten Anwendung minimalinvasiver gewebsschonender Behandlungskonzepte in der Zahnerhaltung geführt. In diesem Sinne können vitalerhaltende Maßnahmen körpereigenes Pulpagewebe funktionsfähig erhalten und dessen Ersatz durch ein synthetisches Material vermeiden. Bei gegebener Indikation ist die Vitalerhaltung der Pulpa immer anzustreben. Die Einschätzung vitalerhaltender Maßnahmen als unsichere Behandlungsmaßnahme ist nach derzeitigem Kenntnisstand überholt. Unter der Voraussetzung der sorgfältigen Diagnostik und adäquaten Umsetzung aller erforderlichen Behandlungsschritte ist die Prognose vitalerhaltender Maßnahmen als sehr gut einzuschätzen, wodurch die Voraussetzung für den langfristige Zahnerhalt verbessert werden kann.

Eine höhere Erfolgswahrscheinlichkeit der derzeit propagierten selektiven oder schrittweisen Kariesexkavation gegenüber den vitalerhaltenden Maßnahmen nach Freilegung der Pulpa lässt sich nicht feststellen. Es ist Aufgabe zukünftiger, gut geplanter klinischer Studien herauszufinden, welche Vorgehensweise langfristig bessere Voraussetzungen für den Vitalerhalt der Pulpa schafft. Ebenso gilt es zukünftig zu evaluieren, ob auch bei der Diagnosestellung „irreversible Pulpitis“ unter Anwendung einer partiellen oder vollständigen Pulpotomie eine langfristige Vitalerhaltung durch gezielte Entfernung irreversibel geschädigter Areale möglich ist.

## Interessenkonflikte:

Till Dammaschke gibt an, dass er Honorare der Firma Septodont für Vorträge erhalten hat. Kerstin Galler und Gabriel Krastl erklären, dass kein Interessenkonflikt im Sinne der Richtlinien des Internationalen Committee of Medical Journal Editors besteht.

**Literatur**

1. American Association of Endodontists: Glossary of endodontic terms. 9th ed. Mosby Elsevier Publishing, St. Louis 2015
2. Ahrens G, Reuver J: Eine Nachuntersuchung von direkten Pulpaüberkappungen aus der täglichen zahnärztlichen Praxis. *Dtsch Zahnärztl Z* 1973; 28: 862–865
3. Akhlaghi N, Khademi A: Outcomes of vital pulp therapy in permanent teeth with different medicaments based on review of the literature. *Dent Res J (Isfahan)* 2015; 12: 406–417
4. Alqaderi H, Lee CT, Borzangy S, Pagonis TC: Coronal pulpotomy for cariously exposed permanent posterior teeth with closed apices: A systematic review and meta-analysis. *J Dent* 2016; 44: 1–7
5. Asgary S, Eghbal MJ: Treatment outcomes of pulpotomy in permanent molars with irreversible pulpitis using biomaterials: a multi-center randomized controlled trial. *Acta Odontol Scand* 2013; 71: 130–136
6. Asgary S, Eghbal MJ, Fazlyab M, Baghban AA, Ghoddsi J: Five-year results of vital pulp therapy in permanent molars with irreversible pulpitis: a non-inferiority multicenter randomized clinical trial. *Clin Oral Investig* 2015; 19: 335–341
7. Asgary S, Hassanizadeh R, Torabzadeh H, Eghbal MJ: Treatment outcomes of 4 vital pulp therapies in mature molars. *J Endod* 2018; 44: 529–535
8. Atmeh AR, Chong EZ, Richard G, Festy F, Watson TF: Dentin-cement interfacial interaction: calcium silicates and polyalkenoates. *J Dent Res* 2012; 91: 454–459
9. Babbush CA, Fehrenbach MJ, Emmons M (Hrsg): *Mosby's dental dictionary*. 2nd ed., Mosby Elsevier Publishing, St. Louis 2008
10. Barnes IE, Kidd EA: Disappearing Dycal. *Br Dent J* 1979; 147: 111
11. Barrieshi-Nusair KM, Qudeimat MA: A prospective clinical study of mineral trioxide aggregate for partial pulpotomy in cariously exposed permanent teeth. *J Endod* 2006; 32: 731–735
12. Barthel CR, Rosenkranz B, Leuenberg A, Roulet JF: Pulp capping of carious exposures: treatment outcome after 5 and 10 years: a retrospective study. *J Endod* 2000; 26: 525–528
13. Berger T, Baratz AZ, Gutmann JL: In vitro investigations into the etiology of mineral trioxide tooth staining. *J Conserv Dent* 2014; 17: 526–530
14. Berzins DW: Chemical properties of MTA. In: Toraninejad M (Hrsg): *Mineral trioxide aggregate. Properties and clinical applications*. Wiley Blackwell Publishing, Ames 2014, 17–36
15. Bimstein E, Rotstein I: Cvek pulpotomy – revisited. *Dent Traumatol* 2016; 32: 438–442
16. Bjørndal L, Fransson H, Bruun G et al.: Randomized clinical trials on deep carious lesions: 5-year follow-up. *J Dent Res* 2017; 96: 747–753
17. Bjørndal L, Reit C, Bruun G et al.: Treatment of deep caries lesions in adults: randomized clinical trials comparing stepwise vs. direct complete excavation, and direct pulp capping vs. partial pulpotomy. *Eur J Oral Sci* 2010; 118: 290–297
18. Bogen B, Chandler N: Vital pulp therapy. In: Ingle J, Bakand L, Baumgartner J (Hrsg): *Ingle's endodontics*. BC Decker Publishing, Hamilton 2008, 1310–1329
19. Buchalla W, Frankenberger R, Galler KM et al.: Aktuelle Empfehlungen zur Kariesexkavation. *Wissenschaftliche Mitteilung der Deutschen Gesellschaft für Zahnerhaltung (DGZ)*. *Dtsch Zahnärztl Z* 2017; 72: 484–494
20. Camilleri J: Color stability of white mineral trioxide aggregate in contact with hypochlorite solution. *J Endod* 2014; 40: 436–440
21. Camilleri J, Laurent P, About IN: Hydration of Biodentine, Theracal LC, and a prototype tricalcium silicate-based dentin replacement material after pulp capping in entire tooth cultures. *J Endod* 2014; 40: 1846–1854
22. Cao Y, Bogen G, Lim J, Shon WJ, Kang MK: Bioceramic materials and the changing concepts in vital pulp therapy. *J Calif Dent Assoc* 2016; 44: 278–290
23. Chailertvanitkul P, Paphangkorakit J, Sooksantisakoonchai N et al.: Randomized control trial comparing calcium hydroxide and mineral trioxide aggregate for partial pulpotomies in cariously exposed pulps of permanent molars. *Int Endod J* 2014; 47: 835–842
24. Cohenca N, Paranjpe A, Berg J: Vital pulp therapy. *Dent Clin North Am* 2013; 57: 59–73
25. Costa CA, Hebling J, Hanks CT: Current status of pulp capping with dentin adhesive systems: a review. *Dent Mater* 2000; 16: 188–197
26. Cox CF, Hafez AA, Akimoto N, Otsuki M, Suzuki S, Tarim B: Biocompatibility of primer, adhesive and resin composite systems on non-exposed and exposed pulps of non-human primate teeth. *Am J Dent* 1998; 11 (Spec No): 55–63
27. Cox CF, Keall CL, Keall HJ, Ostro E, Bergenholtz G: Biocompatibility of surface-sealed dental materials against exposed pulps. *J Prosthet Dent* 1987; 57: 1–8
28. Cox CF, Subay RK, Ostro E, Suzuki S, Suzuki SH: Tunnel defects in dentin bridges: their formation following direct pulp capping. *Oper Dent* 1996; 21: 4–11
29. Cox CF, Subay RK, Suzuki S, Suzuki SH, Ostro E: Biocompatibility of various dental materials: pulp healing with a surface seal. *Int J Periodontics Restorative Dent* 1996; 16: 240–251
30. Cvek M: A clinical report on partial pulpotomy and capping with calcium hydroxide in permanent incisors with complicated crown fracture. *J Endod* 1978; 4: 232–237
31. Cvek M: Partial pulpotomy in crown-fractured incisors – results 3–15 years after trauma. *Acta Stomatol Croat* 1993; 27: 167–173
32. Cvek M, Cleaton-Jones PE, Austin JC, Andreasen JO: Pulp reactions to exposure after experimental crown fractures or grinding in adult monkeys. *J Endod* 1982; 8: 391–397
33. Cvek M, Lundberg M: Histological appearance of pulps after exposure by a crown fracture, partial pulpotomy, and clinical diagnosis of healing. *J Endod* 1983; 9: 8–11
34. Dammaschke T, Camp JH, Bogen G: MTA in vital pulp therapy. In: Torabinejad M (Hrsg): *Mineral trioxide aggregate – properties and clinical applications*. Wiley Blackwell Publishing, Ames 2014, 71–110
35. Dammaschke T, Leidinger J, Schäfer E: Long-term evaluation of direct pulp capping-treatment outcomes over an average period of 6.1 years. *Clin Oral Investig* 2010; 14: 559–567
36. Dammaschke T, Stratmann U, Fischer RJ, Sagheri D, Schäfer E: A histologic investigation of direct pulp capping in rodents with dentin adhesives and calcium hydroxide. *Quint Int* 2010; 41: e62–71
37. de Blanco LP: Treatment of crown fractures with pulp exposure. *Oral Surg Oral Med Oral Pathol Oral Radiol Endod* 1996; 82: 564–568
38. Dettwiler CA, Walter M, Zaugg LK, Lenherr P, Weiger R, Krastl G: In vitro assessment of the tooth staining potential of endodontic materials in a bovine tooth model. *Dent Traumatol* 2016; 32: 480–487
39. Duque C, Hebling J, Smith AJ, Giro EM, Oliveira MF, de Souza Costa CA: Reactionary dentinogenesis after applying restorative materials and bioactive dentin matrix molecules as liners in deep cavities prepared in nonhuman primate teeth. *J Oral Rehabil* 2006; 33: 452–461
40. European Society of Endodontology: Quality guidelines for endodontic treatment: consensus report of the European Society of Endodontology. *Int Endod J* 2006; 39: 921–930

41. Fong CD, Davis MJ: Partial pulpotomy for immature permanent teeth, its present and future. *Pediatr Dent* 2002; 24: 29–32
42. Friedman S, Abitbol S, Lawrence HP: Treatment outcome in endodontics: the Toronto Study. Phase 1: initial treatment. *J Endod* 2003; 29: 787–793
43. Fuks AB, Bielak S, Chosak A: Clinical and radiographic assessment of direct pulp capping and pulpotomy in young permanent teeth. *Pediatr Dent* 1982; 4: 240–244
44. Fuks AB, Cosack A, Klein H, Eidelman E: Partial pulpotomy as a treatment alternative for exposed pulps in crown-fractured permanent incisors. *Endod Dent Traumatol* 1987; 3: 100–102
45. Fuss Z, Lustig J, Katz A, Tamse A: An evaluation of endodontically treated vertical root fractured teeth: impact of operative procedures. *J Endod* 2001; 27: 46–48
46. Galani M, Tewari S, Sangwan P, Mittal S, Kumar V, Duhan J: Comparative evaluation of postoperative pain and success rate after pulpotomy and root canal treatment in cariously exposed mature permanent molars: a randomized controlled trial. *J Endod* 2017; 12: 1953–1962
47. Galler KM, Schweikl H, Hiller KA et al.: TEGDMA reduces mineralization in dental pulp cells. *J Dent Res* 2011; 90: 257–262
48. Goodis HE, Kahn A, Simon S: Aging and the pulp. In: Hargreaves K, Goodis HE, Tay F (Hrsg): *Seltzer and Bender's dental pulp*. 2. Aufl, Quintessence Publishing, Hanover Park 2012, 421–446
49. Goracci G, Mori G: Scanning electron microscopic evaluation of resin-dentin and calcium hydroxide-dentin interface with resin composite restorations. *Quintessence Int* 1996; 27: 129–135
50. Graham L, Cooper PR, Cassidy N, Nor JE, Sloan AJ, Smith AJ: The effect of calcium hydroxide on solubilisation of bioactive dentine matrix components. *Biomaterials* 2006; 27: 2865–2873
51. Granath LE, Hagman G: Experimental pulpotomy in human bicuspid with reference to cutting technique. *Acta Odontol Scand* 1971; 29: 155–163
52. Hebling J, Lessa FC, Nogueira I, Carvalho RM, Costa CA: Cytotoxicity of resin-based light-cured liners. *Am J Dent* 2009; 22: 137–142
53. Hecova H, Tzigkounakis V, Merglova V, Netolicky J: A retrospective study of 889 injured permanent teeth. *Dent Traumatol* 2010; 26: 466–475
54. Heide S, Mjör IA: Pulp reactions to experimental exposures in young permanent monkey teeth. *Int Endod J* 1983; 16: 11–19
55. Hermann B: Ein weiterer Beitrag zur Frage der Pulpenbehandlung. *Zahnärztl Rundsch* 1928; 37: 1327–1376
56. Hilton TJ, Ferracane JL, Mancl L, Northwest Practice-based Research Collaborative in Evidence-based Dentistry (NWP): Comparison of CaOH with MTA for direct pulp capping: a PBRN randomized clinical trial. *J Dent Res* 2013; 92 (7 Suppl): 165–225
57. Hørsted-Bindslev P, Bergenholtz G: Vital pulp therapies. In: Bergenholtz G, Hørsted-Bindslev P, Erik-Reit C (Hrsg): *Textbook of endodontology*. Blackwell Munksgaard Publishing, Oxford 2003, 66–91
58. Ingle JJ, Taintor JF: *Endodontics*. Lea & Febiger Publishing, Philadelphia 1985
59. Kang CM, Sun Y, Song JS et al.: A randomized controlled trial of various MTA materials for partial pulpotomy in permanent teeth. *J Dent* 2017; 60: 8–13
60. Kaup M, Dammann CH, Schäfer E, Dammaschke T: Shear bond strength of Biodentine, ProRoot MTA, glass ionomer cement and composite resin on human dentine ex vivo. *Head Face Med* 2015; 11: 14
61. Klimm W: *Endodontologie. Grundlagen und Praxis: Deutscher Zahnärzte Verlag*, Köln 2003, 196–205
62. Krastl G, Allgayer N, Lenherr P, Filippi A, Taneja P, Weiger R: Tooth discoloration induced by endodontic materials: a literature review. *Dent Traumatol* 2013; 29: 2–7
63. Krastl G, Weiger R: Vital pulp therapy after trauma. *Endod Pract Today* 2014; 8: 293–300
64. Kundzina R, Stangvaltaite L, Eriksen HM, Kerosuo E: Capping carious exposures in adults: a randomized controlled trial investigating mineral trioxide aggregate versus calcium hydroxide. *Int Endod J* 2017; 50: 924–932
65. Kunert GG, Kunert IR, da Costa Filho LC, de Figueiredo JAP: Permanent teeth pulpotomy survival analysis: retrospective follow-up. *J Dent* 2015; 43: 1125–1131
66. Lenherr P, Allgayer N, Weiger R, Filippi A, Attin T, Krastl G: Tooth discoloration induced by endodontic materials: a laboratory study. *Int Endod J* 2012; 45: 942–949
67. Lertchirakarn V, Palamara JE, Messer HH: Patterns of vertical root fracture: factors affecting stress distribution in the root canal. *J Endod* 2003; 29: 523–528
68. Leye Benoist F, Gaye Ndiaye F, Kane AW, Benoist HM, Farge P: Evaluation of mineral trioxide aggregate (MTA) versus calcium hydroxide cement (Dycal) in the formation of a dentine bridge: a randomized controlled trial. *Int Dent J* 2012; 62: 33–39
69. Liard-Dumtschin D, Holz J, Baume LJ: Le coiffage pulpaire direct – essai biologique sur 8 produits. *Schweiz Monatsschr Zahnmed* 1984; 94: 4–22
70. Linsuwanont P, Wimonstutthikul K, Pothimoke U, Santiwong B: Treatment outcomes of mineral trioxide aggregate pulpotomy in vital permanent teeth with carious pulp exposure: the retrospective study. *J Endod* 2017; 43: 225–230
71. Lipski M, Nowicka A, Kot K et al.: Factors affecting the outcomes of direct pulp capping using Biodentine. *Clin Oral Investig* 2018; 22: 2021–2029
72. Maeglin B: Zur Behandlung der tiefen Karies mit alkalischen Kalksalzen. *Dtsch Zahnärztl Z* 1955; 10: 727–733
73. Maltz M, Koppe B, Jardim JJ et al.: Partial caries removal in deep caries lesions: a 5-year multicenter randomized controlled trial. *Clin Oral Investig* 2018; 22: 1337–1343
74. Mass E, Zilberman U: Long-term radiologic pulp evaluation after partial pulpotomy in young permanent molars. *Quintessence Int* 2011; 42: 547–554
75. Mente J, Geletneky B, Ohle M et al.: Mineral trioxide aggregate or calcium hydroxide direct pulp capping: an analysis of the clinical treatment outcome. *J Endod* 2010; 36: 806–813
76. Mente J, Hufnagel S, Leo M et al.: Treatment outcome of mineral trioxide aggregate or calcium hydroxide direct pulp capping: long-term results. *J Endod* 2014; 40: 1746–1751
77. Merdad K, Sonbul H, Bukhary S, Reit C, Birkhed D: Caries susceptibility of endodontically versus nonendodontically treated teeth. *J Endod* 2011; 37: 139–142
78. Modena KC, Casas-Apayco LC, Atta MT et al.: Cytotoxicity and biocompatibility of direct and indirect pulp capping materials. *J Appl Oral Sci* 2009; 17: 544–554
79. Mozyńska J, Metlerski M, Lipski M, Nowicka A: Tooth discoloration induced by different calcium silicate-based cements: a systematic review of in vitro studies. *J Endod* 2017; 43: 1593–1601
80. Murray PE, Stanley HR, Matthews JB, Sloan AJ, Smith AJ: Age-related odontometric changes of human teeth. *Oral Surg Oral Med Oral Pathol Oral Radiol Endod* 2002; 93: 474–482
81. Nosrat A, Seifi A, Asgari S: Pulpotomy in caries-exposed immature permanent molars using calcium-enriched mixture cement or mineral trioxide aggregate: a randomized clinical trial. *Int J Paediatr Dent* 2013; 23: 56–63
82. Orstavik D, Pitt Ford T: *Essential endodontology: prevention and treatment of apical periodontitis*. Wiley-Blackwell Publishing, Oxford 2007



83. Özgür B, Uysal S, Güngör HC: Partial pulpotomy in immature permanent molars after carious exposures using different hemorrhage control and capping materials. *Pediatr Dent* 2017; 39: 364–370

84. Parioh M, Torabinejad M: Mineral trioxide aggregate: a comprehensive literature review – part I: chemical, physical, and antibacterial properties. *J Endod* 2010; 36: 16–27

85. Parioh M, Torabinejad M, Dummer PMH: Mineral trioxide aggregate and other bioactive endodontic cements: an updated overview – part I: vital pulp therapy. *Int Endod J* 2018; 51: 177–205

86. Phaneuf RA, Frankl SN, Ruben MP: A comparative histological evaluation of three calcium hydroxide preparations on the human primary dental pulp. *J Dent Child* 1968; 35: 61–76

87. Qudeimat MA, Alyahya A, Hasan AA: Mineral trioxide aggregate pulpotomy for permanent molars with clinical signs indicative of irreversible pulpitis: a preliminary study. *Int Endod J* 2017; 50: 126–134

88. Qudeimat MA, Barriehi-Nusair KM, Owais AI: Calcium hydroxide vs mineral trioxide aggregates for partial pulpotomy of permanent molars with deep caries. *Eur Arch Paediatr Dent* 2007; 8: 99–104

89. Randow K, Glantz PO: On cantilever loading of vital and non-vital teeth. An experimental clinical study. *Acta Odontol Scand* 1986; 44: 271–277

90. Ravn JJ: Follow-up study of permanent incisors with complicated crown fractures after acute trauma. *Scand J Dent Res* 1982; 90: 363–372

91. Ricucci D, Loghin S, Lin LM, Spangberg LS, Tay FR: Is hard tissue formation in the dental pulp after the death of the primary odontoblasts a regenerative or a reparative process? *J Dent* 2014; 42: 1156–1170

92. Ricucci D, Loghin S, Siqueira JF, Jr.: Correlation between clinical and histologic pulp diagnoses. *J Endod* 2014; 40: 1932–1939

93. Ricucci D, Siqueira JF, Jr.: Vital pulp therapy. In: Ricucci D, Siqueira JF, Jr. (Hrsg): *Endodontology – an integrated biological and clinical view*. Quintessence Publishing, London 2013, 67–106

94. Robertson A, Andreasen FM, Andreasen JO, Noren JG: Long-term prognosis of crown-fractured permanent incisors. The effect of stage of root development and associated luxation injury. *Int J Paediatr Dent* 2000; 10: 191–199

95. Rosenfeld EF, James GA, Burch BS: Vital pulp tissue response to sodium hypochlorite. *J Endod* 1978; 4: 140–146

96. Schäfer E, Hickel R, Geurtsen W et al.: *Offizielles Endodontologisches Lexikon – mit einem Anhang für Materialien und*

*Instrumente – der Deutschen Gesellschaft für Zahnerhaltung*. Endodontie 2000; 9: 129–160

97. Schuur AH, Gruythuysen RJ, Wesselink PR: Pulp capping with adhesive resin-based composite vs. calcium hydroxide: a review. *Endod Dent Traumatol* 2000; 16: 240–250

98. Schwendicke F, Stolpe M: Direct pulp capping after a carious exposure versus root canal treatment: a cost-effectiveness analysis. *J Endod* 2014; 40: 1764–1770

99. Shokouhinejad N, Nekoofar MH, Pirmoazen S, Shamshiri AR, Dummer PM: Evaluation and comparison of occurrence of tooth discoloration after the application of various calcium silicate-based cements: an ex vivo study. *J Endod* 2016; 42: 140–144

100. Simon S, Perard M, Zanini M et al.: Should pulp chamber pulpotomy be seen as a permanent treatment? Some preliminary thoughts. *Int Endod J* 2013; 46: 79–87

101. Smith AJ: Formation and repair of dentin in the adult. In: Hargreaves K, Goodis H, Tay F (Hrsg): *Seltzer and Bender's dental pulp*. 2. Aufl, Quintessence Publishing, Hanover Park 2012, 27–46

102. Smith AJ, Cassidy N, Perry H, Begue-Kirn C, Ruch JV, Lesot H: Reactionary dentinogenesis. *Int J Dev Biol* 1995; 39: 273–280

103. Staehle HJ: *Calciumhydroxid in der Zahnheilkunde*. Hanser Verlag, München 1990

104. Staehle HJ: Cp-Behandlung/Versorgung pulpanaher Dentins. Stellungnahme der DGZMK. *Dtsch Zahnärztl Z* 1998; 53

105. Staehle HJ, Pioch T: Zur alkalisierenden Wirkung von kalziumhaltigen Präparaten. *Dtsch Zahnärztl Z* 1988; 43: 308–312

106. Subramaniam P, Konde S, Prashanth P: An in vitro evaluation of pH variations in calcium hydroxide liners. *J Indian Soc Pedod Prev Dent* 2006; 24: 144–145

107. Taha NA, Ahmad MB, Ghanim A: Assessment of mineral trioxide aggregate pulpotomy in mature permanent teeth with carious exposures. *Int Endod J* 2017; 50: 117–125

108. Taha NA, Khazali MA: Partial pulpotomy in mature permanent teeth with clinical signs indicative of irreversible pulpitis: a randomized clinical trial. *J Endod* 2017; 43: 1417–1421

109. Wang G, Wang C, Qin M: Pulp prognosis following conservative pulp treatment in teeth with complicated crown fractures – a retrospective study. *Dent Traumatol* 2017; 33: 255–260

110. Willershausen B, Willershausen I, Ross A, Velikonja S, Kasaj A, Blettner M:

Retrospective study on direct pulp capping with calcium hydroxide. *Quintessence Int* 2011; 42: 165–171

111. Zanini M, Sautier JM, Berdal A, Simon S: Biodentine induces immortalized murine pulp cell differentiation into odontoblast-like cells and stimulates biomineralization. *J Endod* 2012; 38: 1220–1226



**PROF. DR. TILL DAMMASCHKE**  
Poliklinik für Parodontologie und  
Zahnerhaltung  
Universitätsklinikum Münster  
Albert-Schweitzer-Campus 1,  
Gebäude W 30, 48149 Münster  
tillda@uni-muenster.de



**PROF. DR. KERSTIN GALLER**  
Poliklinik für Zahnerhaltung  
und Parodontologie  
Universitätsklinikum Regensburg  
Franz-Josef-Strauss-Allee 11  
93053 Regensburg  
Kerstin.Galler@klinik.uni-regensburg.de



**PROF. DR. GABRIEL KRASTL**  
Poliklinik für Zahnerhaltung  
und Parodontologie  
Universitätsklinikum Würzburg  
Pleicherwall 2  
97070 Würzburg  
Krastl\_G@ukw.de

(Fotos: privat)

# Ausschreibung des „Dental Ethics Award“ der DGZMK für 2019

Der Arbeitskreis Ethik der Deutschen Gesellschaft für Zahn-, Mund- und Kieferheilkunde (DGZMK) vergibt im Jahr 2019 den „Dental Ethics Award“ für die beste Publikation im Themenfeld „Ethik in der Zahnheilkunde“.

Der „Dental Ethics Award“ würdigt herausragende Publikationen, die

- das Bewusstsein für ethische Konflikte und Probleme im Praxisalltag fördern oder
  - den Kenntnisstand in diesem Bereich nachhaltig verbessern bzw. geeignete Lösungswege aufzeigen.
- Die betreffende Auszeichnung ist mit 1500 Euro dotiert. Teilnahmeberechtigt sind VerfasserInnen von einschlägigen Aufsätzen in Fachzeitschriften, von Monografien sowie von monografischen Dissertationen.

Bewerbungsschluss ist der 01. März 2019. Berücksichtigt werden alle Arbeiten, für die bis zum Bewerbungsschluss zumindest eine Publikationszusage vorliegt (Aufsätze, Monografien) bzw. für die bis zu jenem Datum ein erfolgreich abgeschlossenes Promotionsverfahren nachgewiesen werden kann. Sofern es sich um bereits publizierte Beiträge handelt, sollten die Publikation nach dem 31.12.2017 erfolgt sein.

Die vorgeschlagene Arbeit sollte in deutscher oder englischer Sprache verfasst sein und in elektronischer Form eingereicht werden. Die Bestimmung des Preisträgers erfolgt durch ein unabhängiges Preisgericht unter Mitwirkung von DGZMK-Vorstandsmitgliedern. Die Vergabe des Preises erfolgt im November 2019 im Rah-

men des „Deutschen Zahnärztetages“ in Frankfurt/Main.

Bewerbungen richten Sie bitte bis zum 01. März 2019 an [gahlen@ak-ethik.de](mailto:gahlen@ak-ethik.de). Weitere Informationen finden Sie unter [ak-ethik.net](http://ak-ethik.net)

Dr. Hans-Jürgen Gahlen,  
Recklinghausen



## Ein Vierteljahrhundert Wrigley Prophylaxe Preis

Jetzt zum Jubiläum 2019 bewerben!

Noch bis Ende Februar können sich Wissenschaftler, Ärzte und Akademiker anderer Fachrichtungen wieder um den renommierten Wrigley Prophylaxe Preis bewerben. Es wird ein Jubiläumsjahrgang: Zum 25. Mal will die Deutsche Gesellschaft für Zahnerhaltung (DGZ) als Schirmherrin zusammen mit dem Preisstifter Wrigley Oral Healthcare Program herausragende Bewerbungen auszeichnen. Die Verleihung soll auf dem DGZ-Jahreskongress im Juni 2019 in Berlin



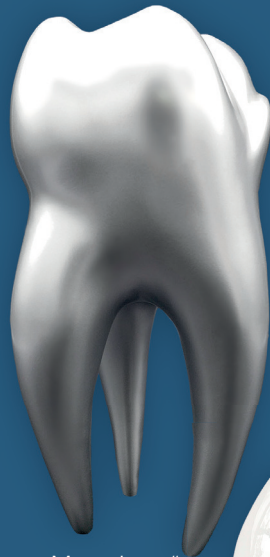stattfinden. Neben dem Wrigley Prophylaxe Preis (Gesamtdotierung: 10.000 Euro) wird parallel zum 6. Mal der Sonderpreis „Niedergelassene Praxis und gesellschaftliches Engagement“ (Gesamtdotierung: 2000 Euro) ausgeschrieben. Einsendeschluss ist der 01.03.2019. Informationsflyer und Bewerbungsformulare sind unter [www.wrigley-dental.de](http://www.wrigley-dental.de) abrufbar oder bei kommed Dr. Bethcke, Fax: 089 33036403, [info@kommed-bethcke.de](mailto:info@kommed-bethcke.de) erhältlich.

# ZÄHNE IN IHRER PRAXIS – GROSS RAUSGEPUTZT!

**EDITION**  
Deutscher Ärzteverlag



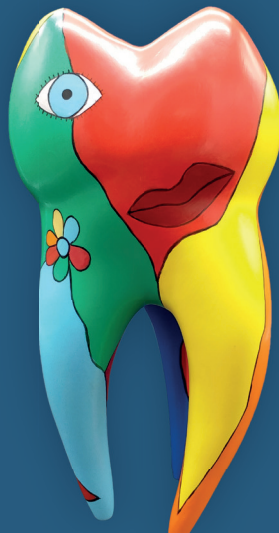„Big Points“



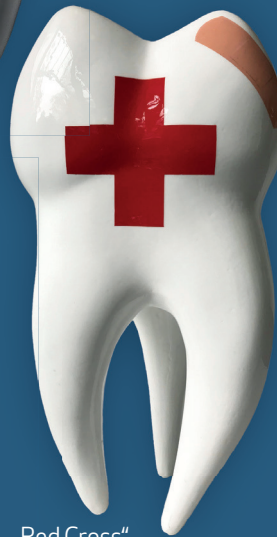„Monochrom“



„Puzzle Game“



„A little bit Niki“



„Red Cross“

**Limitierte  
Auflage  
Je € 295,-**

## Der Zahn – ein Kunstobjekt

Ästhetischer Anspruch und medizinische Aufgabenstellungen korrelieren in der Zahnheilkunde in besonders hohem Maße.

Fünf unterschiedliche Designs, limitiert auf 100 Stück je Motiv dokumentieren auf künstlerische Art Innovation und zeigen besonderes Empfinden für Ästhetik – Ein Hingucker der besonderen Art in jeder Zahnarztpraxis.

- Handbemalt
- Limitierte Auflage: 100 Exemplare (je Motiv)
- Material: Polyresin
- Größe: ca. 30 cm hoch

**Preis: € 295,-**

Entdecken Sie die vielfältige Fülle der Kunst und tauchen Sie ein in die exklusive Welt der EDITION.

## Für Ihre Bestellung

Ja, ich bestelle:

__ Expl. Big Points	€ 295,-
__ Expl. A little bit Niki	€ 295,-
__ Expl. Puzzle Game	€ 295,-
__ Expl. Red Cross	€ 295,-
__ Expl. Monochrome	€ 295,-

Irrtümer und Preisänderungen vorbehalten. Angebot freibleibend.  
Sie haben ein 14tägiges Widerrufsrecht. Rücksendungen nur unversehrt  
und ausreichend frankiert.

Bitte einsenden an: EDITION Deutscher Ärzteverlag GmbH, Dieselstraße 2, 50859 Köln

Alle Preise verstehen sich inkl. MwSt. Die Lieferung erfolgt versandkostenfrei!

.....  
Name, Vorname

.....  
Straße, Hausnummer

.....  
PLZ, Ort

.....  
Telefon

.....  
E-Mail-Adresse

.....  
Datum / Ort

.....  
Unterschrift

# Neuer Patientenratgeber zu Parodontitis



Parodontitis gehört noch immer zu den häufigsten chronischen Krankheiten des Menschen. Die entzündliche Erkrankung betrifft alle Teile des Zahnhalteapparates. Ein neuer Ratgeber für Patienten informiert über Risikofaktoren, Behandlungsoptionen und gibt Tipps zur häuslichen Mundhygiene. Das Besondere: Der neue Ratgeber „Parodontitis – Verstehen, vermeiden und behandeln“ wurde von den Fachgesellschaften für Parodontologie in Deutschland (DG PARO), Österreich (ÖGP) und der Schweiz (SSP) gemeinsam erstellt und herausgegeben.

Mit dem Patientenratgeber wollen die Fachgesellschaften und der Kooperationspartner CP GABA verstärkt über Ursachen und Risikofaktoren der „stillen Erkrankung“ Parodontitis aufklären. Viele Betroffene wissen gar nicht, dass sie erkrankt sind. „Um die Patienten für das Thema Parodontitis zu sensibilisieren, benötigen wir die

Unterstützung möglichst vieler zahnärztlicher Kolleginnen und Kollegen“, appelliert Prof. Dr. Bettina Dannewitz, President elect der DG PARO.

Der Patientenratgeber enthält auch den Parodontitis-Selbsttest, den die DG PARO zusammen mit der Universität Greifswald entwickelt und validiert hat. Mit dem Test können Patienten ihr eigenes Risiko für eine Parodontitis einfach einschätzen. Der Selbsttest kann auch online auf der Homepage der DG PARO ([https://mitglieder.dgparo.de/praxis/ratgeber\\_fuer\\_die\\_praxis](https://mitglieder.dgparo.de/praxis/ratgeber_fuer_die_praxis)) oder per App (verfügbar im iTunes- oder Google Play-Store unter „Parodontitis Selbsttest“) durchgeführt werden.

**DEUTSCHE GESELLSCHAFT FÜR  
PARODONTOLOGIE E.V.**  
Neufferstraße 1; 93055 Regensburg  
Tel.: 0941-94 27 99-0; Fax: -22  
kontakt@dgparo.de

## Neu aufgelegtes APW-Curriculum „Zahnärztliche Chirurgie“

Sie gehört nicht zum Praxisalltag von Zahnmediziner/innen, dennoch sind grundlegende Kenntnisse in der Oralchirurgie von Bedeutung. Das betrifft sowohl Therapieentscheidungen als auch das Erkennen der Notwendigkeit oralchirurgischen Handlungsbedarfs. Denn zahnärztliches Handeln zielt auf die Gesunderhaltung und Heilung, in manchen Fällen auch den Ersatz der Strukturen der Mundhöhle.

Diese Tatsachen und die erhöhten administrativen und rechtlichen Voraussetzungen sowie die gewachsenen Ansprüche der Patienten sind gute Gründe für die APW, das Curri-

culum „Zahnärztliche Chirurgie“ neu strukturiert und in einer komplett überarbeiteten Fassung aufzulegen. Es soll dem Praktiker im Arbeitsalltag helfen, diesen Arbeitsbereich sicher anzugehen. Das neue Curriculum startet im April 2019 mit dem ersten Wochenendkurs und endet mit den Abschlussgesprächen im September 2020.

Das APW-Curriculum „Zahnärztliche Chirurgie“ vereint dabei rechtliche und medizinische Grundlagen mit grundlegenden chirurgischen Fähigkeiten. Dentale Traumatologie, Parodontalchirurgie, Implantatassoziierte Chirurgie und auch zahnerhal-

tende Chirurgie runden das vermittelte Grundwissen ab. Dies führt von weniger bekannten anatomischen Gegebenheiten der Mundhöhle zu den Hauptschnittstellen mit der Medizin sowie den nötigen medizinischen und pharmakologischen Grundlagen. Zudem wird auf die rechtlichen Grundlagen, die korrekte chirurgische Vorbereitung und Hygieneanforderungen eingegangen.

Die einzelnen Wochenend-Module beleuchten die zahnärztliche Chirurgie aus den unterschiedlichen Anwendungsbereichen und fachspezifischen Grundlagen. Dabei werden Kenntnisse in der Basischirurgie, der

zahnerhaltenden Chirurgie, der dentalen Traumatologie, zu Mundschleimhautrekrankungen und der Onkologie sowie der Osteotomie ebenso vermittelt wie in der implantatassoziierten und der Parodontalchirurgie. Ästhetik sowie Planungen und Komplikationen sind weitere Themenbereiche des Curriculums.

Praktische Übungen im Verlauf der aus insgesamt zehn Wochenendkursen bestehenden Serie dienen der

Vertiefung der Inhalte und werden in den Digitalen Kursräumen begleitet. In Kombination mit den Präsenzveranstaltungen soll so ein optimaler Lernerfolg erreicht werden. Dafür werden auch die versierten und hochkarätigen Referenten sorgen, die dieses Curriculum begleiten.

Weitere Informationen zum Curriculum „Zahnärztliche Chirurgie“ hat Sonja Beate Lucas, Tel.: 0211 66967342, E-Mail: apw.lucas@

dgzmk.de. Informationen können auch über [www.apw.de](http://www.apw.de) abgerufen werden.

Markus Brakel, Düsseldorf



## Preisverleihung Dental Ethics Award

Im Rahmen des Deutschen Zahnärztetages 2018 hat der Arbeitskreis Ethik der DGZMK bereits zum dritten Mal den Dental Ethics Award verliehen. Der Dental Ethics Award würdigt herausragende Arbeiten, die das Bewusstsein für ethische Konflikte und Probleme im Praxisalltag fördern oder den Kenntnisstand in diesem Bereich nachhaltig verbessern bzw. geeignete Lösungswege aufzeigen. Er ist mit 1500 Euro dotiert, und wird zunehmend auch international wahrgenommen, sodass beispielsweise in diesem Jahr ein Wissenschaftler aus dem Iran einen in einer südafrikanischen Fachzeitschrift erschienenen Artikel als Wettbewerbsbeitrag eingereicht hat.

Die mit Mitgliedern des Vorstandes der DGZMK und APW sowie Hochschullehrern verschiedener Fachrichtungen besetzte Jury hat den Beitrag mit dem Titel „Ethical dilemmas of dental implantology: ready for aftercare?“ erschienen in Quintessence International 2018; 49: 5 des Autorenteam Prof. Dr. mult. Dominik Groß, Dr. Karin Groß und Dr. Mathias Schmidt für preiswürdig befunden.

Überreicht wurde die Auszeichnung am 10.11.2018 im Rahmen der Sektion des Arbeitskreises Ethik auf dem Deutschen Zahnärztetag 2018 in



(Abb. 1: Hendrik Uhlendahl)

**Abbildung 1** Die Preisträger Prof. Dr. mult. Dominik Groß, Dr. Karin Groß und Dr. Mathias Schmidt

Frankfurt im Namen des Arbeitskreises Ethik durch Prof. Dr. Ina Nitschke, die 2. Vorsitzende des Arbeitskreises. In seiner Dankesrede, unter ausdrücklicher Erwähnung des Arbeitskreises Ethik, des Dental Ethics Award, der diesjährigen Jury und des Verlages Quintessence International, stellte Prof. Dr. Groß die Essenz des ausgezeichneten Forschungsbeitrages vor. Als Resultat der Studie wurden in Ergänzung zu den etablierten klinischen Kriterien zusätzlich ethisch

relevante Parameter für Implantologen entwickelt.

Dr. Hans-Jürgen Gahlen,  
Recklinghausen



# Die Deutsche Gesellschaft für Implantologie e.V. (DGI) hat einen neuen Vorstand

**Dr. Dr. Anette Strunz, Berlin, ist die erste Frau im Vorstand der Gesellschaft**



**Abbildung 1** (v.l.n.r.): Dr. Ackermann, Prof. Al-Nawas, Prof. Schwarz, Dr. Dr. Strunz, Prof. Grötz, Prof. Beuer, Dr. Hammächer

Seit dem 30. November 2018 hat die Deutsche Gesellschaft für Implantologie einen neuen Vorstand. Geführt wird die mit rund 8500 Mitgliedern größte wissenschaftliche Fachgesellschaft Europas auf ihrem Gebiet in den nächsten drei Jahren von dem Mund-Kiefer-Gesichtschirurgen Prof. Dr. Dr. Knut A. Grötz, Wiesbaden.

Prof. Dr. Dr. Knut A. Grötz, niedergelassen in der Tagesklinik MKG-Chirurgie Burgstraße und Direktor der Klinik für MKG-Chirurgie der Helios Dr. Horst Schmidt-Kliniken Wiesbaden, übernahm das Amt von Prof. Dr. Frank Schwarz, dem Direktor der Poliklinik für Zahnärztliche Chirurgie und Implantologie der

Johann Wolfgang Goethe-Universität Frankfurt/Main, der als Past-Präsident dem Vorstand weiterhin angehören wird.

Zum Vizepräsidenten wählte die Mitgliederversammlung im Rahmen des 32. Kongresses der Gesellschaft in Wiesbaden den bisherigen Fortbildungsreferenten Prof. Dr. Florian Beuer MME, Direktor der Abteilung für Zahnärztliche Prothetik, Alterszahnmedizin und Funktionslehre, der Charité Universitätsmedizin Berlin. In ihren Ämtern bestätigt wurden der Schatzmeister Dr. Karl-Ludwig Ackermann aus Filderstadt und der Schriftführer Prof. Dr. Dr. Bilal Al-Nawas, Direktor der Klinik für Mund-

Kiefer- und Gesichtschirurgie, plastische Operationen der Universitätsmedizin Mainz.

Neu im Vorstand ist Dr. Christian Hammächer aus Aachen, der in das Amt des Fortbildungsreferenten berufen wurde. Ebenfalls neu im Vorstand ist die MKG-Chirurgin Dr. Dr. Anette Strunz aus Berlin. Sie ist die Pressesprecherin und erste Frau im Vorstand der Gesellschaft.

Mit großem Dank für ihr langjähriges Engagement wurden die scheidenden Vorstandsmitglieder Priv.-Doz. Dr. Gerhard Iglhaut aus Memmingen (Past-Präsident) und der bisherige Pressesprecher Prof. Dr. Germán Gómez-Román, Tübingen, von der Mitgliederversammlung gewürdigt.

Bereits bei der Eröffnung des Kongresses am 29. November 2018 wurden zwei Mitglieder der Gesellschaft für ihre Verdienste um die Implantologie und in Würdigung ihrer Verdienste um die Gesellschaft zu Ehrenmitgliedern ernannt: Ausgezeichnet wurden Prof. Dr. Dr. Dieter Weingart, Stuttgart, und Dr. Axel Kirsch, Filderstadt, von dem noch amtierenden Präsidenten Prof. Schwarz.

Barbara Ritzert, Pöcking



Deutsche Gesellschaft  
für Implantologie

# Gründung des interdisziplinären Arbeitskreises Sportzahnmedizin (AK SZM)



(Abb. 1: DGFDT)

**Abbildung 1** Dr. Daniel Weber ist kommissarischer Vorsitzender des neuen Arbeitskreises der DGFDT.

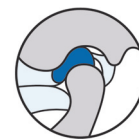
Im Rahmen der Jahrestagung der Deutschen Gesellschaft für Funktionsdiagnostik und -therapie (DGFDT) wurde die Gründung eines neuen Arbeitskreises beschlossen. Nachdem in den letzten Jahren vermehrt Publikationen zum Thema Sportzahnmedizin veröffentlicht wurden, ernannte der Vorstand der DGFDT Dr. Daniel Weber (Marburg, Abb. 1) zum kommissarischen Leiter des Arbeitskreises interdisziplinäre Sportzahnmedizin. Ziel des Arbeitskreises wird sein, den wissenschaftlichen Erkenntnistand zusammen zu tragen und unter anderem im Rahmen zukünftiger Jahrestagungen Vorträge zum Thema anzuregen.

Dr. Weber wird sich um die Zusammenstellung eines Gründungs-

teams kümmern und gezielt Wissenschaftler ansprechen, die zu diesem Thema bereits publiziert haben.

Wir wünschen dem Arbeitskreis seitens des Vorstandes eine gedeihliche Entwicklung.

Dr. Bruno Imhoff  
(für die DGFDT)



**DGFDT**

Deutsche Gesellschaft für  
Funktionsdiagnostik und -therapie

## Ankündigungen von Mitgliederversammlungen in Berlin

### Ankündigung der DGZ-Mitgliederversammlung

Die Deutsche Gesellschaft für Zahnerhaltung (DGZ) lädt ihre Mitglieder herzlich zu ihrer diesjährigen Mitgliederversammlung ein. Diese findet am Freitag, den 14. Juni 2019 im Rahmen der 9. CONSEURO vom 14. bis 15. Juni 2019 im Maritim Hotel Berlin statt. Genaue Angaben zu Raum und Zeit werden noch gesondert bekannt gegeben.

Prof. Dr. *Christian Hannig*, Präsident der DGZ

### Ankündigung der DGPZM-Mitgliederversammlung

Die Deutsche Gesellschaft für Präventivzahnmedizin (DGPZM) lädt ihre

Mitglieder herzlich zu ihrer diesjährigen Mitgliederversammlung ein. Diese findet am Samstag, den 15. Juni 2019 im Rahmen der 9. CONSEURO vom 14.–15. Juni 2019 im Maritim Hotel Berlin statt. Genaue Angaben zu Raum und Zeit werden noch gesondert bekannt gegeben.

Prof. Dr. *Stefan Zimmer*, Präsident der DGPZM

### Ankündigung der DGR<sup>2</sup>Z-Mitgliederversammlung

Die Deutsche Gesellschaft für Restaurative und Regenerative Zahnerhaltung (DGR<sup>2</sup>Z) lädt ihre Mitglieder herzlich zu ihrer diesjährigen Mitgliederversammlung ein. Diese findet am Freitag, den 14. Juni 2019 im Rah-

men der 9. CONSEURO vom 14. bis 15. Juni 2019 im Maritim Hotel Berlin statt. Genaue Angaben zu Raum und Zeit werden noch gesondert bekannt gegeben.

Prof. Dr. *Wolfgang Buchalla*, Präsident der DGR<sup>2</sup>Z

### DGZ DEUTSCHE GESELLSCHAFT FÜR ZAHNERHALTUNG E.V.

Geschäftsstelle  
Universitätsklinikum  
Frankfurt am Main  
ZZMK Carolinum  
Theodor-Stern-Kai 7  
60590 Frankfurt am Main  
Tel.: 069 300605-78  
Fax: 069 300605-77  
info@dgz-online.de  
www.dgz-online.de

# Alex-Motsch-Preis 2018 verliehen



**Abbildung 1** Dr. Matthias Lange nimmt den Preis für die Arbeitsgruppe entgegen.



**Abbildung 2** Priv.-Doz. Dr. Daniel Reissmann (rechts) freut sich über die Auszeichnung für die internationale Arbeitsgruppe, überreicht durch Prof. Dr. Ingrid Peroz (links), Präsidentin der DGFDT.



**Abbildung 3** Dr. Alexandra Kravchenko-Oer (links) zusammen mit Prof. Dr. Alfons Hugger, Schriftleiter der Zeitschrift CMF.

Der mit 5000 Euro dotierte Alex-Motsch-Preis der Deutschen Gesellschaft für Funktionsdiagnostik und -therapie (DGFDT) wurde im Rahmen der Jahrestagung im November 2018 von der Präsidentin, Prof. Dr. Ingrid Peroz, verliehen. Der Alex-Motsch-Preis ist aus dem ehemaligen Kemptner Förderpreis hervorgegangen, hat eine dementsprechend lange Tradition und stellt einen der höchstdotierten Forschungspreise in der deutschen Zahnheilkunde dar. Mit dem Preis zeichnet die DGFDT die besten in der Zeitschrift für kranio-mandibuläre Funktion (CMF) publizierten Arbeiten zum Thema Funktionslehre, Funktionsdiagnostik und -therapie eines Jahrgangs aus.

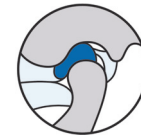Der Preis wurde in diesem Jahr geteilt für drei Beiträge aus der Wissenschaft verliehen. Ausgezeichnet wurde die italienisch-deutsche Forschergruppe Dr. Alessandro Bracci (Padua, I), Dr. Matthias Lange (Berlin, Abb. 1), Goran Djukic PhD (Pisa, I), Dr. Luca Guarda-Nardini MD (Treviso, I) und Prof. Dr. Daniele Manfredini MSc PhD (Siena, I) für ihren Artikel „Ecological momentary assessment von Wachbruxismusverhalten – Entwicklung- und Anwendungsmöglichkeiten einer Smartphone-App“ [1].

Die zweite Hälfte des Alex-Motsch Preises ging zu gleichen Teilen an Priv.-Doz. Dr. Daniel R. Reissmann MSc PhD (Hamburg, Abb. 2), Prof. Dr. Mike T. John PhD MPH (Minneapolis, USA), Annette Aigner MSc MA (Hamburg), Dipl.-Soz. Gerhard Schön (Hamburg), Priv.-Doz. Dr. Ira Sierwald (Hamburg) und Prof. Dr. Eric Schiffman MSc (Minneapolis, USA) für ihren Beitrag „Interaktion zwischen Wach- und Schlafbruxismus bezüglich des Zusammenhangs mit schmerzassoziierten CMD“ [3] und

an Dr. Alexandra Kravchenko-Oer (Abb. 3), Dr. Mara Koch, Dr. Kristina Nöh, Dr. Charlott Ostermann, Dr. Luzie Winkler (alle Düsseldorf) Prof. Dr. Bernd Kordaß (Greifswald), Dr. Sybille Hugger (Köln), Prof. Dr. Hans Jürgen Schindler (Würzburg) und Prof. Dr. Alfons Hugger (Düsseldorf) für ihren Artikel „Auswirkungen okklusaler Veränderungen auf die Muskelaktivität des M. masseter und M. temporalis anterior“ [2].

Der Alex-Motsch-Preis soll Zahnärzte motivieren, sich wissenschaftlich mit dem Thema der Funktion auseinanderzusetzen und ein Anreiz sein, die Ergebnisse zu publizieren.

Dr. Bruno Imhoff  
(für die DGFDT)



**DGFDT**

Deutsche Gesellschaft für  
Funktionsdiagnostik und -therapie

## Literatur

1. Bracci A, Lange M, Djukic G, Guarda-Nardini L, Manfredini D: Ecological momentary assessment von Wachbruxismusverhalten – Entwicklung- und Anwendungsmöglichkeiten einer Smartphone-App. *J CranioMand Func* 2018; 10: 217–228
2. Kravchenko-Oer A, Koch M, Nöh K, et al.: Auswirkungen okklusaler Veränderungen auf die Muskelaktivität des M. masseter und M. temporalis anterior. *J CranioMand Func* 2018; 10: 239–248
3. Reissmann D, John M, Aigner A, Schön G, Sierwald I, Schiffman E: Interaktion zwischen Wach- und Schlafbruxismus bezüglich des Zusammenhangs mit schmerzassoziierten CMD. *J CranioMand Func* 2018; 10: 201–216



# DGZPM begrüßt neue Kassenleistungen zur Kariesprävention bei Kleinkindern

Mit dem Beschluss des gemeinsamen Bundesausschusses (G-BA) über neue Kassenleistungen zur Kariesprävention bei Kleinkindern wurde ein wichtiger Schritt zur Vorbeugung der frühkindlichen Karies gemacht. Die Deutsche Gesellschaft für Präventivzahnmedizin begrüßt diesen Schritt ausdrücklich.

Bevölkerungsrepräsentative epidemiologische Untersuchungen haben wiederholt gezeigt, dass die Prävention der Milchzahnkaries in Deutschland nicht annähernd so erfolgreich ist, wie das im bleibenden Gebiss bei den Zwölfjährigen der Fall ist. Aus diesem Grunde sieht das 2015 verabschiedete Präventionsgesetz neue Leistungen zur Erkennung und zur Prävention frühkindlicher Karies vor. Diese wurden nun durch den Beschluss des G-BA in die Tat umgesetzt. Die Regelung tritt nach Veröffentlichung im Bundes-

anzeiger, frühestens am 1. Juli 2019, in Kraft.

Demnach haben gesetzliche versicherte Kinder bereits ab dem 6. Lebensmonat Anspruch auf Früherkennungsuntersuchungen. Bis zum vollendeten 33. Lebensmonat sind insgesamt drei derartige Untersuchungen vorgesehen. Für den gleichen Altersabschnitt besteht ebenfalls ein Anspruch auf Fluoridierungsmaßnahmen durch Auftragen eines hochkonzentrierten Fluoridlackes. Derartige Lacke haben in klinischen Studien auch bei Kindern mit hohem Kariesrisiko sowohl im Milch- wie auch im bleibenden Gebiss eine hohe Wirksamkeit gezeigt. Die neuen Leistungen sind zeitlich auf die kinderärztlichen Untersuchungen, die im „gelben Heft“ beschrieben sind, abgestimmt.

„Ich bin zuversichtlich, dass die neuen Positionen einen erheblichen

Beitrag zur Verbesserung der Mundgesundheit bei Kindern unter sechs Jahren leisten werden. Die zeitliche Angleichung an das gelbe Untersuchungsheft dürfte außerdem zu einer erhöhten Inanspruchnahme dieser Leistungen führen“, so der Präsident der DGZPM, Prof. Dr. Stefan Zimmer.

**DEUTSCHE GESELLSCHAFT FÜR PRÄVENTIVZAHNMEDIZIN E.V.**  
 Universität Witten/Herdecke, Department für ZMK, Lehrstuhl für Zahnerhaltung und Präventive Zahnmedizin  
 Alfred-Herrhausen-Straße 50  
 58448 Witten  
 Tel.: +49 (0) 2302 926-660, Fax: -681  
 info@dgpzm.de; www.dgpzm.de

# DGÄZ schreibt Young Esthetics-Preis 2019 aus

Auch in diesem Jahr schreibt die Deutsche Gesellschaft für Ästhetische Zahnmedizin (DGÄZ) ihren mit 2500 Euro dotierten Young Esthetics-Preis aus. Ausgezeichnet werden mit diesem Nachwuchspreis nachhaltige therapeutische Konzepte, die Ästhetik und Funktion für eine zahnmedizinische Rehabilitation von Patientinnen und Patienten gleichwertig verbinden. Einsendeschluss ist der 15. April 2019.

Junge Zahnärztinnen, Zahnärzte, Zahntechnikerinnen oder Zahntechniker deren Approbation bzw. Gesellenprüfung höchstens fünf Jahre zurück liegt, können sich um diesen Preis bewerben.

Ausgezeichnet werden Fälle, bei denen es nicht um vordergründige kosmetisch-schöne Lösungen geht, sondern um Rehabilitationen, die ästhetische und funktionelle Aspekte integrieren. Bewerberinnen und Bewerber müssen einen mit Fotos dokumentierten Fall einreichen, einschließlich der diagnostischen Unterlagen, Diagnosen sowie eine Begründung der Therapieentscheidung. Modelle sind erwünscht, aber nicht zwingend erforderlich. Der ausgezeichnete Fall wird auf der DGÄZ-Tagung INTERNA vorgestellt, die am 10./11. Mai. 2019 in Westerborg stattfindet. Empfänger der Bewerbung ist das Büro der DGÄZ, Graf-

Konrad-Straße, 56457 Westerborg. Bewerbungen sind auch möglich per e-Mail an info@dgaez.de, Stichwort: Young Esthetics



**DEUTSCHE GESELLSCHAFT FÜR ÄSTHETISCHE ZAHNMEDIZIN E.V.**  
 Schloss Westerborg, Graf-Konrad-Str.,  
 56457 Westerborg  
 Tel.: +49 (0) 2663 916-731, Fax: -732  
 info@dgaez.de; www.dgaez.de

# IGES-Gutachten

## IGES-Gutachten zum Nutzen kieferorthopädischer Behandlung wird vielfach falschinterpretiert/ Die Kieferorthopädie kann Lebensqualität verbessern

Die Deutsche Gesellschaft für Kieferorthopädie unterstützt die Forderung nach mehr Versorgungsforschung in der Kieferorthopädie, weist jedoch Behauptungen zurück, dass der Nutzen kieferorthopädischer Therapien nicht belegt sei. Auch die IGES-Studie zeigt, dass die Behandlung die Lebensqualität der Patientinnen und Patienten verbessert. Die Gesellschaft verspricht sich Erkenntnisse über die langfristigen Wirkungen kieferorthopädischer Behandlung durch eine Beteiligung an der nächsten Deutschen Mundgesundheitsstudie, die routinemäßig vom Institut der Deutschen Zahnärzte erarbeitet wird.

Das vom Bundesgesundheitsministerium in Auftrag gegebene IGES-Gutachten sollte auf Basis einer Analyse von Teilen der kieferorthopädischen Literatur aufzeigen, welche langfristigen Auswirkungen die wichtigsten kieferorthopädischen Behandlungsarten auf die Mundgesundheit haben, wie hoch die Kosten sind, welche die GKV und Selbstzahler für diese Leistungen aufbringen, und welche Forschungsbedarfe bestehen, um Nutzen und Evidenz der Therapie festzustellen.

Die Ergebnisse dieses Gutachtens zeigen hauptsächlich, dass die von den Autoren identifizierten und ausgewerteten Studien und Routedaten zur Beantwortung der Frage nach den langfristigen Auswirkungen auf die Mundgesundheit – etwa Karies oder Zahnverlust – nur eingeschränkt oder nicht geeignet sind. Darum waren abschließende Einschätzungen nicht möglich. Gleichwohl betonen die Autoren, dass die Studien zeigen, dass die Lebensqualität der Patienten sich durch die Behandlung verbessert.

Dass die langfristigen Auswirkungen der Behandlung auf die Mundgesundheit durch die Studien nicht belegt werden kann, liegt nicht an einer schlechten Studienlage im Fach Kieferorthopädie, sondern an der ge-

nerellen Problematik bestimmter klinischer Studien, bei denen wünschenswerte Endpunkte, die erst nach sehr vielen Jahren erfassbar wären, realistischere nicht erreicht werden können und daher Ersatzparameter ausgewertet werden müssen. Darum können solche Untersuchungen kein maximales Evidenzniveau erreichen. Dies ist keine Besonderheit der Kieferorthopädie, sondern kommt in allen medizinischen und zahnmedizinischen Disziplinen vor.

Als Reaktion auf einen Bericht des Bundesrechnungshofes vom April 2018, der das BMG veranlasst hatte, das IGES-Gutachten in Auftrag zu geben, hat die DGKFO bereits im Mai 2018 ein Positionspapier auf Basis der aktuellen, fachrelevanten Literatur verfasst. Dieses besitzt auch jetzt noch volle Gültigkeit. (Es ist auf der Website der Gesellschaft verfügbar: [https://www.dgkfo-vorstand.de/fileadmin/redaktion/presse/DGKFO\\_Stellungnahme\\_20180425.pdf](https://www.dgkfo-vorstand.de/fileadmin/redaktion/presse/DGKFO_Stellungnahme_20180425.pdf).)

Dieses Positionspapier belegt auf der Basis der verfügbaren Literatur und der bisherigen klinischen Erfahrung, dass die Kieferorthopädie auf verschiedenen Ebenen, u.a. bei der Atmung, der Überwachung und Korrektur von Störungen der Gebissentwicklung, der Wiederherstellung der Kaueffizienz, der Korrektur von überzähligen bzw. fehlenden Zähnen sowie bei interdisziplinären Therapiepfaden einen unverzichtbaren Bestandteil der dentofazialen Diagnostik und Therapie darstellt.

Für Patienten wichtige Beispiele klinisch-kieferorthopädischer Therapien sind etwa verlagerte und damit kaufunktionell nicht nutzbare Zähne, die wieder in die Mundhöhle und den Zahnbogen eingestellt werden und somit lebenslang ihre Funktion erfüllen können. Wenn bleibende Zähne fehlen – Beispiel zwei – lässt sich durch einen kieferorthopädischen Lückenschluss eine ansonsten not-

wendige prothetische Versorgung in bestimmten Fällen vermeiden. Die Liste des klinischen Nutzens für den Patienten ließe sich fortsetzen.

Auch das Bundesgesundheitsministerium (BMG) hat aktuell angesichts der Debatte und teilweise falscher Interpretationen des Gutachtens der IGES Institut GmbH die Notwendigkeit kieferorthopädischer Maßnahmen ausdrücklich bestätigt.

Die DGKFO e.V. schließt sich vollumfänglich dieser durch das Bundesgesundheitsministerium veröffentlichten Richtigstellung zum Gutachten der IGES Institut GmbH nach dessen falscher Interpretation durch ein Medium vom 03. Januar 2019 und nachfolgender Berichte an.

Die DGKFO e.V. fördert die Grundlagenforschung und klinische Forschung auf dem Gebiet der Kieferorthopädie sowie der angrenzenden klinischen und naturwissenschaftlichen Disziplinen, der Wissenschaft und Praxis, Ausbildung, Fortbildung und Weiterbildung auf dem Gebiet der Kieferorthopädie.

Aufgrund dieses satzungsgemäßen Auftrags hat die DGKFO e.V. beispielsweise ihre Leitlinienarbeit in der Deutschen Gesellschaft für Zahn-, Mund- und Kieferheilkunde verstärkt. Zudem wurde ein Qualitätsleitfaden für die Kieferorthopädie erarbeitet, der demnächst in der Fachzeitschrift „Journal of Orofacial Orthopedics“ veröffentlicht wird. Bereits in ihrer Stellungnahme im Mai 2018 hat die DGKFO die Teilnahme an der aktuellen Deutschen Mundgesundheitsstudie (DMS VI) vorgeschlagen und die dafür erforderlichen Schritte in die Wege geleitet.

Barbara Ritzert, Pöcking



## 2019

**22.–23.02.2018 (Fr 14:00–19:00 Uhr, Sa 09–16 Uhr)**

**Thema:** Restaurationen beim funktionsgestörten Patienten

**Referent:** PD Dr. Marcus Oliver Ahlers

**Ort:** Hamburg

**Gebühren:** 690,00 €, 640,00 €

DGZMK-Mitgl., 590,00 € APW-Mitgl.

**Kursnummer:** ZF2019CF01

**Fortbildungspunkte:** 17

**23.02.2019 (Sa 10:00–17:00 Uhr)**

**Thema:** Funktionstherapie – was funktioniert in der Praxis

**Referenten:** Dr. Christian Mentler,

Dr. Bruno Imhoff

**Ort:** Dortmund

**Gebühren:** 580,00 €, 560,00 €

DGZMK-Mitgl., 520,00 € APW-Mitgl.

**Kursnummer:** ZF2019CF03

**Fortbildungspunkte:** 8

**09.03.2019 (Sa 09:00–17:15 Uhr)**

**Thema:** APW-Select 2019 – Rund um den 8er

**Referenten:** Prof. Dr. Michael Bornstein, Prof. Dr. Dr. Martin Kunkel, Prof. Dr. Heike Korbmacher-Steiner, Prof. Dr. Patrick R. Schmidlin, Prof. Dr. Dr. Bernd Stadlinger, Dr. Dr. Markus Tröltzsch

**Ort:** Frankfurt

**Gebühren:** 540,00 €, 510,00 €

DGZMK-Mitgl., 490,00 € APW-Mitgl.

**Kursnummer:** ZF2019SE01

**Fortbildungspunkte:** 8

**09.03.2019 (Sa 09:00–17:00 Uhr)**

**Thema:** Molaren-Inzisiven-Hypomineralisation – Therapiestrategien für die Praxis

**Referent:** Prof. Dr. Katrin Bekes

**Ort:** Berlin

**Gebühren:** 500,00 €, 470,00 €

DGZMK-Mitgl., 450,00 € APW-Mitgl.

**Kursnummer:** ZF2019CK01

**Fortbildungspunkte:** 9

**09.03.2019 (Sa 09:00–17:00 Uhr)**

**Thema:** Vollkeramischen Zahnersatz langfristig erfolgreich einsetzen

**Referenten:** Prof. Dr. Marc Schmitter,

Dr. Wolfgang Bömicke

**Ort:** Würzburg

**Gebühren:** 520,00 €, 490,00 €

DGZMK-Mitgl., 450,00 € APW-Mitgl.

**Kursnummer:** ZF2019CW01

**Fortbildungspunkte:** 8

**16.03.2019 (Sa 9.00–17.00 Uhr)**

**Thema:** Dentale Fotografie: Dokumentation und Kommunikation

**Referent:** Dr. Ingo Frank

**Ort:** Landsberg am Lech

**Gebühren:** 800,00 €, 750,00 €

DGZMK-Mitgl., 690,00 € APW-Mitgl.

**Kursnummer:** ZF2019CA01

**Fortbildungspunkte:** 10

**22.–23.03.2019 (Fr 13.00–20.00, Sa 9.00–18.00 Uhr)**

**Thema:** Veneers – eine wertvolle Ergänzung für die Praxis

**Referent:** Prof. Dr. Jürgen Manhart

**Ort:** München

**Gebühren:** 830,00 €, 810,00 €

DGZMK-Mitgl., 750,00 € APW-Mitgl.

**Kursnummer:** ZF2019CÄ01

**Fortbildungspunkte:** 18

**29.–30.03.2019 (Fr 15:00–18:00 Uhr, Sa 09:00–17:00 Uhr)**

**Thema:** Kurs zur Schulung für Regenerative Parodontaltherapie für fortgeschrittene Kolleginnen/Kollegen – Theorie und Hands-on

**Referent:** Dr. Frank Bröseler

**Ort:** Aachen

**Gebühren:** 900,00 €, 870,00 €

DGZMK-Mitgl., 850,00 € APW-Mitgl.

**Kursnummer:** ZF2019CP06

**Fortbildungspunkte:** 14

**29.–30.03.2019 (Fr 14.00–19.00 Uhr, Sa 9.00–15.00 Uhr)**

**Thema:** Update differenzierte Lokalanästhesie in der Zahn-, Mund- und Kieferheilkunde, Einführung in die Anxiolyse und minimale Sedierung

**Referenten:** Prof. Dr. Dr. Monika Daubländer, PD Dr. Peer Kämmerer

**Ort:** Mainz

**Gebühren:** 600,00 €, 570,00 €

DGZMK-Mitgl., 540,00 € APW-Mitgl.

**Kursnummer:** ZF2019CA02

**Fortbildungspunkte:** 15

**29.–30.03.2019 (Fr 13.00–18.00 Uhr, Sa 9.00–16.00 Uhr)**

**Thema:** Praxisrelevante Funktionsdiagnostik und -therapie

**Referent:** Dr. Marco Goppert

**Ort:** Stuttgart

**Gebühren:** 790,00 €, 740,00 €

DGZMK-Mitgl., 680,00 € APW-Mitgl.

**Kursnummer:** ZF2019CF02

**Fortbildungspunkte:** 14

**29.–30.03.2019 (Fr 14.00–19.00 Uhr, Sa 9.00–17.00 Uhr)**

**Thema:** Smart Endodontics – alles, was uns das Leben in der Endodontie leichter macht

**Referenten:** PD Dr. Norbert Hofmann, Dr. Ralf Krug

**Ort:** Würzburg

**Gebühren:** 640,00 €, 610,00 €

DGZMK-Mitgl., 590,00 € APW-Mitgl.

**Kursnummer:** ZF2019CE01

**Fortbildungspunkte:** 14

**29.–30.03.2019 (Fr 13.45–19.00 Uhr, Sa 9.00–18.00 Uhr)**

**Thema:** Dentale Sedierung mit Lachgas und anderen Sedativa

**Referent:** Dr. Frank G. Mathers

**Ort:** Köln

**Gebühren:** 910,00 €, 860,00 €

DGZMK-Mitgl., 810,00 € APW-Mitgl.

**Kursnummer:** ZF2019CA03

**Fortbildungspunkte:** 16

**05.–06.04.2019 (Fr 14.00–19.00 Uhr, Sa 9.00–16.30 Uhr)**

**Thema:** Die 7 Säulen des Praxiserfolges

**Referenten:** Dr. Marcus Striegel, Dr. Thomas Schwenk

**Ort:** Nürnberg

**Gebühren:** Teilnehmer, die diesen Kurs über die APW buchen, erhalten exklusiv einen Rabatt von 10 % auf die reguläre Kursgebühr von 1.320,00 € zzgl. der gesetzlichen USt. und zahlen 1.188,00 € zzgl. der gesetzlichen USt.

**Kursnummer:** ZF2019CA04

**Fortbildungspunkte:** 15

**06.04.2019 (Sa 9.00–17.00 Uhr)**

**Thema:** Befundungs-„Boot Camp“ – dental-radiologische Diagnostik

**Referenten:** Dr. Dr. Dennis Rottke, M.Sc., PD Dr. Dirk Schulze

**Ort:** Freiburg

**Gebühren:** 690,00 €, 650,00 €

DGZMK-Mitgl., 600,00 € APW-Mitgl.

**Kursnummer:** ZF2019CA05

**Fortbildungspunkte:** 10

**18.05.2019 (Sa 9.00–17.00 Uhr)**

**Thema:** Chirurgische Kronenverlängerung – Hands-On-Workshop

**Referenten:** Dr. Daniel Engler-Hamm, Prof. Dr. Anton Friedmann

**Ort:** München

**Gebühren:** 580,00 €, 550,00 €

DGZMK-Mitgl., 530,00 € APW-Mitgl.

**Kursnummer:** ZF2019CP01  
**Fortbildungspunkte:** 9

**24.–25.05.2019 (Fr 14.00–19.00 Uhr, Sa 9.00–16.00 Uhr)**

**Thema:** Die Quintessenz einer erfolgreichen Kinderzahnmedizin  
**Referent:** Prof. Dr. Jan Kühnisch  
**Ort:** München  
**Gebühren:** 650,00 €, 630,00 € DGZMK-Mitgl., 600,00 € APW-Mitgl.  
**Kursnummer:** F2019CK02  
**Fortbildungspunkte:** 13

**15.06.2019 (Sa 14.00–18.00 Uhr)**

**Thema:** Risikopatienten in der oralchirurgischen Praxis und dentalen Implantologie: Ein Update zu zahnärztlich-relevanten medizinischen Erkrankungen und deren Therapien  
**Referent:** Prof. Dr. Michael M. Bornstein  
**Ort:** Frankfurt  
**Gebühren:** 410,00 €, 380,00 € DGZMK-Mitgl., 350,00 € APW-Mitgl.  
**Kursnummer:** ZF2019CA06  
**Fortbildungspunkte:** 7

**20.–22.06.2019 (Do 9.00–19.00 Uhr, Fr 9.00–19.00 Uhr, Sa 9.00–16.00 Uhr)**

**Thema:** Modernes Behandlungskonzept der Restauration von Front- und Seitenzähnen  
**Referenten:** Dr. Diether Reusch und das Team der Praxis Reusch Zahnmedizin, Dr. Uwe Blunck, ZTM Paul Gerd Lenze, ZT Sascha Fasel  
**Ort:** Schloss Westerburg  
**Gebühren:** Teilnehmer, die diesen Kurs über die APW buchen, erhalten exklusiv einen Rabatt von 10% auf die reguläre Kursgebühr von 1.450,00 € zzgl. der gesetzlichen USt. und zahlen 1.305,00 € zzgl. der gesetzlichen USt.  
**Kursnummer:** ZF2019CÄ02  
**Fortbildungspunkte:** 27

**28.–29.06.2019 (Fr 13.00–18.00 Uhr, Sa 9.00–16.00 Uhr)**

**Thema:** Minimalinvasive vollkeramische Behandlungskonzepte – Klinik und Wissenschaft  
**Referentin:** Prof. Dr. Petra Gierthmühlen

**Ort:** Düsseldorf  
**Gebühren:** 650,00 €, 620,00 € DGZMK-Mitgl., 600,00 € APW-Mitgl.  
**Kursnummer:** ZF2019CÄ03  
**Fortbildungspunkte:** 17

**06.07.2019 (Sa 10.00–17.00 Uhr)**

**Thema:** Quick, easy, simple – löst die Digitalisierung in der Zahnheilkunde unsere Alltagsprobleme?  
**Referent:** Prof. Dr. Sven Reich  
**Ort:** Aachen  
**Gebühren:** 580,00 €, 540,00 € DGZMK-Mitgl., 500,00 € APW-Mitgl.  
**Kursnummer:** ZF2019CA07  
**Fortbildungspunkte:** 10  
**Anmeldung/ Auskunft:**  
**Akademie Praxis und Wissenschaft**  
**Liesegangstr. 17a; 40211 Düsseldorf**  
**Tel.: 0211 669673 – 0; Fax: – 31**  
**E-Mail: apw.fortbildung@dgzmk.de**

# DG PARO/DIU-Master: Parodontologie ist unsere Kernkompetenz!

## Master of Science in Parodontologie und Implantattherapie – das Original!

Bislang haben ca. 250 Studierende den Studiengang mit der Doppelqualifikation erfolgreich abgeschlossen. Die Zahlen sprechen für sich – rundum eine Erfolgsgeschichte!

Zweieinhalb Jahre Studium neben dem Beruf, 24 Kurse in 13 verschiedenen deutschen Städten, 6 komplexe Falldokumentationen und eine Masterarbeit. Aber war es das? – Mitnichten! Neben Freundschaften entstanden vor allem Netzwerke, Arbeitsgruppen, Interessenvertretungen, Arbeitsgemeinschaften, Praxisgemeinschaften, Arbeitsverhältnisse, u.v.a.m.

Vom Start an kam der DG PARO die Rolle als Vorreiter zu: Die Mehr-

fachqualifikation (Parodontologie und Implantattherapie) mit entsprechender Akkreditierung, das Konzept des Präsenzstudienganges mit vielen praktischen Hands-on-Übungen, das Stipendienprogramm für junge, angehende Zahnärzte (die Nachwuchsförderung der DG PARO), die Qualifizierung zum DG PARO-Spezialisten für Parodontologie® ohne weiteres Uni-jahr, die Vermittlung von Freude am Beruf durch die fundierte, praxisbezogene Wissensweitergabe unserer Referenten, u.v.a.

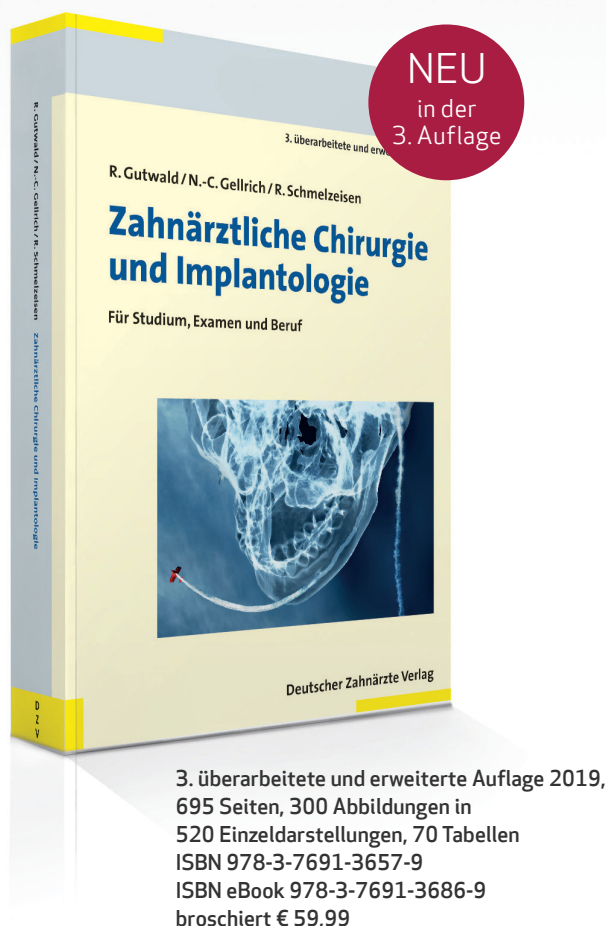Am 16. Mai 2019 startet der nächste Studiengang. Bewerben Sie sich! Informationen finden Sie unter

www.dgparo-master.de oder telefonisch unter: 0941 94279912



**DEUTSCHE GESELLSCHAFT FÜR  
PARODONTOLOGIE E.V.**  
 Neufferstraße 1; 93055 Regensburg  
 Tel.: +49 (0) 941 942799-0  
 Fax: +49 (0) 941 942799-22  
 kontakt@dgparo.de; www.dgparo.de

# Kompaktes Wissen für Examen und Praxis



- Optische Hervorhebungen von Kernbegriffen und Merksätzen erleichtern das Lernen
- Marginalspalten mit Stichworten zur schnellen Orientierung
- Theorie und Praxis der operativen Verfahren werden in Illustrationen und klinischen Abbildungen dargestellt

Neu in der 3. Auflage:

- Kapitel zu digitalen Techniken und CAD/CAM
- Integrierte QR-Codes zum Abrufen von Lernvideos
- Historische Exkurse

Die 3. Auflage dieses vollständig überarbeiteten und erweiterten Buches ist ein bewährter Begleiter für Studenten der Zahnmedizin und für Zahnärzte. Die Kombination aus Grundlagenwissen, neuen Therapiemöglichkeiten und interdisziplinären Themen bildet die perfekte Voraussetzung zur Unterstützung für die chirurgisch-praktischen Kurse, zur Prüfungsvorbereitung und Weiterbildung.

Durch das Einfügen von QR-Codes wird das allgegenwärtige Smartphone ins Lernen integriert. Handy auf den QR-Code halten, scannen, fertig – das erspart mühsames Recherchieren von Videomaterial im Internet.

Gleich per Fax bestellen: 02234 7011-476



**Ja,** hiermit bestelle ich mit 14-tägigem Widerrufsrecht

— Ex. Gutwald, **Zahnärztliche Chirurgie und Implantologie**, € 59,99  
ISBN 978-3-7691-3657-9

Herr  Frau

\_\_\_\_\_  
Name, Vorname

\_\_\_\_\_  
Fachgebiet

\_\_\_\_\_  
Klinik/Praxis/Firma

\_\_\_\_\_  
Straße, Nr. PLZ, Ort

\_\_\_\_\_  
Datum Unterschrift

Ausfüllen und an Ihre Buchhandlung oder den Deutschen Ärzteverlag senden. Fax und fertig:

**02234 7011-476**

oder per Post

Deutscher Ärzteverlag GmbH  
Kundenservice  
Postfach 400244  
50832 Köln

Versandkostenfreie Lieferung innerhalb Deutschlands bei Online-Bestellung  
E-Mail: [bestellung@aerzteverlag.de](mailto:bestellung@aerzteverlag.de) | Telefon: 02234 7011-314

A81435ZA1//DZZ  
Irrtümer und Preisänderungen vorbehalten. Preise zzgl. Versandkosten  
€ 4,50 (zzgl. MwSt.). Deutscher Ärzteverlag GmbH – Sitz Köln – HRB 106  
Amtsgericht Köln. Geschäftsführung: Jürgen Führer

# 42. Jahrestagung des Arbeitskreises Forensische Odontostomatologie und AKFOS-Mitgliederversammlung

Am 15.09.2018 fand im Auditorium maximum der Martin-Luther-Universität Halle-Wittenberg die 42. Jahrestagung des Arbeitskreises für Forensische Odonto-Stomatologie (AKFOS) statt. In diesem Jahr wurde sie erstmals zusammen mit der 97. Jahrestagung der Deutschen Gesellschaft für Rechtsmedizin (DGRM) veranstaltet. Die DGRM-Tagungen finden jährlich statt. Ausrichter ist dabei immer ein anderes rechtsmedizinisches Institut aus Deutschland, Österreich oder der Schweiz. Dieses Jahr war Prof. Dr. Rüdiger Lessig der Veranstalter, der 1. Vorsitzende des AKFOS, sodass die 42. Jahrestagung des Arbeitskreises für Forensische Odontostomatologie nicht in Mainz, sondern in Halle an der Saale durchgeführt wurde.

Die mitteldeutsche Universität ist die einzige der beiden Universitätsstädte im Bundesland Sachsen-Anhalt, die neben Medizin- auch Zahnmedizinstudenten ausbildet. Prof. Dr. Lessig (Halle) repräsentiert jedoch nicht nur den Standort der Rechtsmedizin in Halle, sondern auch den in Magdeburg, wobei die auf landespolitischer Ebene vorgesehene Schließung der Magdeburger Rechtsmedizin in Form einer Außenstelle abgewendet werden konnte.

Bereits am Vortag nutzten einige AKFOS-Mitglieder die Möglichkeit, im Rahmen des gesellschaftlichen Programms der DGRM-Jahrestagung, an einem organisierten Ausflug zum Naumburger Dom und am Festabend in der Sektkellerei von Rotkäppchen teilzunehmen. Der Dom, der spätromanische und frühgotische Architekturelemente vereint, gehört seit 2018 zum UNESCO-Weltkulturerbe. In Kleingruppen erfolgte eine geführte Besichtigung, bei der man die berühmten Stifterfiguren bestaunen konnte. Ein kurzer Aufenthalt in

Naumburg ließ Zeit für einen Stadtrundgang. Danach ging es weiter in die Rotkäppchen Sektkellerei nach Freyburg. Das Saale-Unstrut Gebiet gehört zu den nördlichsten Weinanbaugebieten Europas. Angefangen beim Lichthof, einem der ältesten Industriehöfe Deutschlands, über den beeindruckenden Domkeller mit seinem 120.000 Liter fassenden Cuvée-Riesenfass und den ehrwürdigen Gewölbekellern mit ihren hölzernen Rüttelpulten, bot sich den Teilnehmern die Gelegenheit, umrahmt von regionalen Speisen und musikalischer Untermalung, den Geschmack der verschiedenen Sektsorten zu testen.

Nach der Begrüßung und Tagungseröffnung durch Prof. Dr. Lessig, folgte der erste Themenblock unter dem Vorsitz von Prof. Dr. Tore Solheim (Oslo) und Bettina Eickhoff (Köln).

Der Eröffnungsvortrag wurde als Keynote Lecture von Dr. Dr. Jean-Marc Hutt (Abb. 1) aus Straßburg zum Thema „Identifizierungen der Opfer des Germanwings Flugs 4U9525 aus forensisch stomatologischer Sicht“ gehalten. Bei dem Flugzeugabsturz eines Airbus vom Typ A320, der durch den Copiloten in suizidaler Absicht auf dem Flug von Barcelona nach Düsseldorf kontrolliert in die französischen Alpen gelenkt wurde, verloren 144 Passagiere und 6 Crewmitglieder ihr Leben. Anhand eines bilderreichen Vortrages konnte eindrücklich vermittelt werden, wie schwierig sich vor Ort die Bergung der Opfer gestaltete. Das Ausmaß der Katastrophe spiegelt sich in der Erfassung der in kg angegebenen Masse an menschlichen Geweberesten wider. Da die meisten Opfer Deutsche waren, wurde ein DVI-(Disaster Victim Identification-)Team des Bundeskriminalamts (BKA) nach Paris eingeladen.

Den 2. Vortrag mit forensisch-odontologischem Thema hielt Oberarzt Dr. Dankwart Stiller aus dem Institut für Rechtsmedizin in Halle mit dem Titel „Anwendung der Identifizierungskriterien des DVI-Guides von Interpol in der rechtsmedizinischen Routine – Luxus oder Erfordernis?“. Im rechtsmedizinischen Institut in Halle erfolgt die Identifikation unbekannter Toter nach den Richtlinien des DVI-Guides von Interpol. Ziel der Auswertung von unidentifizierten Leichnamen über einen 3-Jahres-Zeitraum, insgesamt 167 Fälle, war die Überprüfung der Methode in der täglichen Routine. Hintergrund ist, dass immer wieder bei der 1. Leichenschau Verstorbene ärztlicherseits als sicher identifiziert bescheinigt werden, obwohl diese im Rahmen fortgeschrittener Fäulnis- und Verwesungsprozesse bis zur Unkenntlichkeit entstellte sind. Auch bei den „Hallensern“ ergaben sich in 33 Fällen Zweifel an der ärztlich gesicherten Identität. Ein Problem, das vielen Rechtsmedizinern bekannt vorkommen dürfte und im Vortrag gut herausgearbeitet wurde. Forensisch-odontologische Gutachten führten bei 87 Fällen 62-mal zu einer Identitätssicherung, was ein eindeutiges Plädoyer für die Anwendung der Kriterien des DVI-Guides bei unidentifizierten Personen darstellt.

Weitere Vorträge beschäftigten sich mit rechtsmedizinischen Aspekten bei Explantationen und Suiziden im höheren Lebensalter. Zudem wurde die Arbeitsgemeinschaft „Geschichte der Rechtsmedizin“ vorgestellt, gefolgt von 2 Vorträgen zur molekularen Altersschätzung.

Der 2. Themenblock der diesjährigen AKFOS-Tagung stand unter dem Vorsitz von Dr. Dr. Claus Grundmann (Moers) und Dr. Uta Flössel (Dres-

den). Er war geprägt durch Vorträge zu den verschiedensten Themengebieten der Rechtsmedizin, u.a. aus dem Bereich der forensischen Entomologie, der Feinstaubbelastung auf dem Sektionssaal, einem Trainings-szenario zur Durchführung der polizeilichen Leichenschau, einer Evaluation unter Medizinstudenten zum Thema Medizinrecht, der temperaturgestützten Todeszeitschätzung aus CT-Daten anhand eines menschlichen Körpermodells sowie der Ausbildung forensisch geschulter Krankenschwestern in der Schweiz.

Der 3. und letzte Themenblock stand unter der Leitung von Dr. Dr. Jean-Marc Hutt (Straßburg) und Prof. Dr. Lessig. Der Sekretär und Schriftführer des AKFOS, Dr. Dr. Claus Grundmann, referierte 2 eigene Fallbeispiele unter dem Titel „Forensische Identifizierungen – auch nach 30 bis 35 Jahren noch möglich?“. Im Dezember 1977 wurde eine männliche Leiche aus dem Rhein geborgen. Trotz markanter individueller Merkmale des Gebisses (Ersatz der Zähne 12 bis 22 durch Modellgussprothese, weitere extrahierte Zähne im Unterkiefer) und Öffentlichkeitsfahndung konnte der Fall zunächst nicht geklärt werden. Bei dem Fall eines seit 4 Wochen als vermisst gemeldeten Informatikers existierte ein 5 Jahre alter Zahnstatus aus dem Jahr 1972, der bei der Bundeswehr erhoben worden war. Die damaligen Einschätzungen gingen davon aus, dass über einen Zeitraum von 5 Jahren zahlreiche Abweichungen denkbar gewesen wären, sodass davon ausgegangen wurde, dass es sich bei beiden Fällen um verschiedene Personen handelte. Der unbekannt Leichnam wurde daraufhin 1978 in einem anonymen Grab beerdigt. Die Aufbewahrungsfristen für staatsanwaltschaftliche Ermittlungsakten sind in Deutschland auf 30 Jahre begrenzt. Vor der endgültigen Vernichtung erfolgt eine letztmalige Überprüfung durch die zuständige Polizeibehörde. Es erfolgte der nochmalige Abgleich der Obduktionsbefunde mit dem Vermisstenfall des Informatikers. Über eine Datenabfrage im Institut für Wehrmedizin-statistik und Berichtswesen der Bundeswehr in Andernach konnten in Bezug auf den Zeitpunkt des Ver-

sterbens noch aktuellere, antemortale zahnärztliche Befunde ermittelt werden (in denen beispielsweise die Eingliederung der Teilprothese dokumentiert war), die nach genehmigter Exhumierung mit dem postmortalen Zahnstatus der Wasserleiche zahlreiche Übereinstimmungen ergaben. Bei Bauarbeiten an einem Strommast wurden die Knochen einer seit 1982 vermissten Frau entdeckt. Bereits zum Zeitpunkt ihres Verschwindens ging man davon aus, dass die Frau Opfer eines Gewaltverbrechens geworden war. Nach Reinigung der Knochen konnte neben 6 fehlenden Zähnen (36, 37 und alle 8er) und diversen Restaurationen, trotz kleinerer Fehler im antemortalen Zahnstatus eine zweifelsfreie Identifizierung erfolgen.

Dr. Rebecca Wagner (Jena) stellte ein Kooperationsprojekt zwischen dem Institut für interventionelle und diagnostische Radiologie und dem Institut für Rechtsmedizin in Jena mit dem Titel „Forensische Identifizierung: automatisierter Abgleich von OPG-Aufnahmen“ vor. Ziel des Projekts ist die Entwicklung eines automatisierten Abgleichs von ante- und postmortalen OPG-Datensätzen mittels Matlab. Hierfür wurde zunächst eine Datenbank aus OPG-Aufnahmen lebender Personen aufgebaut. Über einen speziellen Algorithmus werden Zahnmerkmale in Form von Bildpunkten codiert, sodass einzelne OPG-Aufnahmen gegeneinander abgeglichen werden können. Die Möglichkeiten und Limitationen der Methode wurden an Beispielen erläutert.

Im Weiteren folgten 3 Vorträge mit medizin-historischem Hintergrund. Zum einen waren dies 2 Vorträge des Landesamts für Denkmalpflege und Archäologie Sachsen-Anhalt. Im November 1632 wurde bei Lützen (Sachsen-Anhalt) eine der folgenreichsten Schlachten des 30-jährigen Krieges ausgetragen. Schon in den ersten Stunden wurde König Gustav der II. Adolf von Schweden tödlich verletzt. Im Jahr 2011 wurde ein Massengrab von damals mit 47 gefallenen Soldaten entdeckt. Anhand der Verletzungen wurde versucht, eine Rekonstruktion der Schlachtabläufe durchzuführen. Der 2. Vortrag handelte von der archäolo-



(Abb. 1: AKFOS)

**Abbildung 1** Dr. Dr. Jean-Marc Hutt aus Straßburg/Frankreich hielt den diesjährigen Eröffnungsvortrag.

gischen Aufarbeitung eines 5000 Jahre alten Tötungsdelikts bei Salzmünde, wenige Kilometer von Halle (Saale) entfernt. In einem Grab wurden 4 erwachsene Frauen und 5 Kinder gemeinsam bestattet. An den Knochen fanden sich Brandspuren. Bei genauerer Betrachtung fiel auf, dass eine der Frauen und ein Kind möglicherweise durch einen Pfeilschuss getötet worden waren. Eine mögliche Erklärung dafür könnten Einwanderungen aus den nördlichen Gebieten sein, die den Druck auf die ortsansässige Bevölkerung derart erhöhten, dass mittels Opfergaben versucht wurde, die Ahnen zu besänftigen. In der Frankfurter Rechtsmedizin wurden odontologische Untersuchungen an den Schädeln eines Beinhauses in Limburg-Dietkirchen durchgeführt. An keinem der 1225 untersuchten Zähne fanden sich Zahnarbeiten. Am häufigsten zeigten sich Schmelzhyoplasien als Zeichen der Mangelernährung. Die Befunde stützen die historische Einordnung der Belegung des Beinhauses von ca. 1475 bis Anfang des 19. Jahrhunderts.

In dem Vortrag „Development of mathematical and graphical approach for the evaluation of tooth staging process during dental forensic examination“ stellte Dr. Myroslav Goncharuk-Khomyn aus der Ukraine eine Studie vor, in der es um die Verbesserung der zahnärztlichen Methoden der Altersschätzung in der ukrainischen Bevölkerung ging. Hierfür wurden 91 digitale OPG-Aufnahmen aus der Datenbank der Universitäts-

zahnklinik in Uzhhorod, Ukraine, ausgewertet. Das Studienkollektiv umfasste Patienten im Alter von 6 bis 15 Jahren. Ausschlusskriterien waren angeborene Zahn- und Kieferanomalien, Frühgeburtlichkeit, Hypodontie oder primäre Anodontie. Die Altersschätzung der Zahnentwicklungsstadien erfolgte nach Demirjian und Haavikko. Der Koeffizient nach Pearson zwischen dem Reifescore und den Ergebnissen der dentalen Altersschätzungen ergab insgesamt bessere Korrelationen für die Methode nach Demirjian. Anschließend wurden mittels Bland-Altman-Diagramm die Abweichungen zwischen dem chronologischen Alter und dem methodisch geschätzten Alter in Form einer mathematischen Korrekturformel berechnet. Unter Anwendung dieser Formel würde sich die relative Fehlerquote zwischen dem geschätzten und chronologischen Alter um 23,9 % reduzieren.

Zum Abschluss des wissenschaftlichen Programmes sprach Prof. Dr. Solheim aus Oslo über den Absturz eines dänischen Charterflugzeuges 1972 in Dubai. Das Flugzeug war auf dem Weg von Sri Lanka nach Kopenhagen, als es über einer Gebirgskette kurz vor dem Zwischenstopp in Dubai abstürzte. Dabei kamen insgesamt 112 Menschen ums Leben, darunter 14 Norweger. Zur damaligen Zeit existierten in Norwegen keine Einsatzpläne zum Umgang mit Massenkatastrophen. Nur Schweden verfügte damals schon über ein Identifizierungsteam, welches nach Dubai entsandt wurde. Der Vortragende wurde damals selbst als junger Zahnarzt zusammen mit einem norwegischen Kriminalbeamten zum Absturzort geschickt. Da die meisten Opfer dänische Staatsangehörige waren, lag die Hauptzuständigkeit bezüglich der Identifizierungen bei der dänischen Polizei. Aufgrund des Zerstörungsgrads der Körper und ohne Möglichkeiten der DNA-Untersuchung, gelang es dennoch 96 Opfer sicher zu identifizieren. Ein eindrucksvoller

Vortrag, wenn man bedenkt, was zum damaligen Zeitpunkt an technischem Equipment zur Verfügung stand. Der Vorfall stellte die erste Massenkatastrophe dar, die unter skandinavischer Zusammenarbeit durchgeführt wurde. Später sollten auch Dänemark und Norwegen eigene Identifizierungsteams erhalten. Prof. Dr. Solheim stellte zudem das Programm des 4. Internationalen Kurses Forensische Odontostomatologie der IOFOS vom 27. Februar bis 06. März 2019 in Spitzbergen/Norwegen vor, für den er auf rege Teilnahme hofft.

Im Mittelpunkt des diesjährigen Vortrags der Identifizierungskommission (IDKO) des BKA von Kriminalhauptkommissarin Juliane Tautenhahn stand die trilaterale DVI-Übung in Wien und der Beratungseinsatz im Rahmen der Waldbrände in Athen mit Besuch des griechischen DVI-Teams und des rechtsmedizinischen Instituts in Athen. Die Griechen legen den Fokus auf DNA-Untersuchungen. Der Zahnstatus findet meistens keine Berücksichtigung, da aufgrund von häufig vorkommenden Fällen von Versicherungsbetrug, die AM-Befunderhebung problematisch ist. Weiterhin wurde ein neues Pilotprojekt vorgestellt mit dem eReisepässe auch an Ort und Stelle auslesbar sind, was Identifizierungsmaßnahmen zukünftig vereinfachen dürfte.

Bei der anschließenden Mitgliederversammlung nannte Prof. Dr. Lessig im Bericht des Vorstands folgende Themenschwerpunkte: DVI-Conference in Lyon, 10. Lehrgang Forensische Odontostomatologie mit Schwerpunkt zahnärztliche Identifizierung im Katastrophenfall, Gremienarbeit DGZMK, DGRM und IOFOS, Zukunft des AKFOS und der IOFOS.

Prof. Dr. Lessig und Dr. Dr. Grundmann, Sekretär und Schriftführer des AKFOS berichteten, dass der 1. Teil des zahnärztlichen Identifizierungskurses 2018 in Halle erneut er-

folgreich durchgeführt wurde. Demnächst folgt der 2. Ausbildungsteil in Wiesbaden bei der IDKO. Dr. Florian Nippe, Webmaster des AKFOS, wollte wissen, ob Nachbesserungen in Hinblick auf die neue EU-Datenschutzrichtlinie für erforderlich erachtet werden. Ein Punkt, der alle AKFOS-Mitglieder betreffen würde und seines Erachtens Berücksichtigung finden sollte. Prof. Dr. Lessig ist der Meinung, dass dies Aufgabe der Deutschen Gesellschaft für Zahn-, Mund- und Kieferheilkunde (DGZMK) sei.

Den Abschluss der diesjährigen AKFOS-Mitgliederversammlung bildete gemäß der AKFOS-Satzung die Durchführung der Vorstandswahlen. Zur Wahl stand die Besetzung des 1. und 2. Vorsitzenden, des Sekretärs und des Schriftführers. Prof. Dr. Lessig wurde in seiner Funktion als 1. Vorsitzender wiedergewählt. Der bis dahin 2. Vorsitzende des AKFOS, Prof. Dr. Dr. Ludger Figgener aus Münster, trat nicht erneut zur Wahl an. Dr. Dr. Grundmann, der von 2010–2018 die Funktion als Sekretär und Schriftführer innehatte, wurde zum 2. Vorsitzenden gewählt. Zum Sekretär wurde Dr. Monika Bjelopavlovic aus Mainz und zum Schriftführer Dr. Rebecca Wagner aus Jena gewählt.

Vor kurzem haben alle AKFOS-Mitglieder die 1. Ausgabe des diesjährigen Newsletters erhalten.



**DR. MED. REBECCA WAGNER**  
 – AKFOS-SCHRIFTFÜHRER –  
 Universitätsklinikum Jena  
 Institut für Rechtsmedizin  
 Am Klinikum 1, 07747 Jena  
[rebecca.wagner@med.uni-jena.de](mailto:rebecca.wagner@med.uni-jena.de)



## 2019

**22.03. – 23.03.2019, Frankfurt**

Deutsche Gesellschaft für Parodontologie (DG PARO)

**Thema:** „Frühjahrstagung“

**Auskunft:** www.dgparo.de

**22.03. – 23.03.2019, Dresden**

Gesellschaft für Zahn-, Mund- und Kieferheilkunde Dresden e.V.

**Thema:** „Jubiläumstagung – 70 Jahre GZMK“

**Auskunft:** www.gzmk-dresden.de

**29.03. – 30.03.2019, Frankfurt**

Arbeitskreis Ethik in der DGZMK

**Thema:** „Frühjahrstagung“

**Auskunft:** www.dgzmk.de

**16.05. – 19.05.2019, Rostock**

Deutsche Gesellschaft für Prothetische Zahnmedizin und Biomaterialien e.V. (DG Pro)

**Thema:** „Jahrestagung“

**Auskunft:** www.dgpro.de

**17.05. – 18.05.2019, Düsseldorf**

Deutsche Gesellschaft für Präventivzahnmedizin (DGPZM)

**Thema:** „1. Deutscher Präventionskongress der DGPZM“

**Auskunft:** www.praeventionskongress.info

**20.05. – 21.05.2019, Berlin**

Deutsche Gesellschaft für orale Epidemiologie und Versorgungsforschung

**Thema:** „1. Jahrestagung der DgoEV“

**Auskunft:** www.dgzmk.de

**23.05. – 25.05.2019, Hamburg**

Deutsche Gesellschaft für computer-gestützte Zahnheilkunde

**Thema:** „CEREC Masterkurs“

**Auskunft:** www.dgcz.org

**29.05. – 02.06.2019, Sylt**

Deutsche Gesellschaft für Ästhetische Zahnmedizin e.V.

**Thema:** „4. Sylter Symposium für Ästhetische Zahnmedizin“

**Auskunft:** www.dgaez.de

**13.06. – 15.06.2019, Berlin**

European Federation of Conservative Dentistry (EFCDD), Deutsche Gesellschaft für Zahnerhaltung (DGZ)

**Thema:** „33. Jahrestagung der DGZ im

Rahmen der ConsEuro“

**Auskunft:** www.dgz-online.de

**26.06. – 29.06.2019, Frankfurt**

Deutsche Gesellschaft für MKG-Chirurgie

**Thema:** „69. Kongress der Deutschen Gesellschaft für Mund-, Kiefer und Gesichtschirurgie und Praxisführungsseminar“

**Auskunft:** www.dgmkkg-dresden.de

**06.09. – 07.09.2019,****Warnemünde**

Mecklenburg- Vorpommersche Gesellschaft für Zahn-, Mund- und Kieferheilkunde an den Universitäten Greifswald und Rostock e.V./Zahnärztekammer MV

**Thema:** „Kariesdiagnostik und -therapie – Kommt der Paradigmenwechsel?“

**Auskunft:** www.zmkmv.de/

**19.09. – 21.09.2019, Darmstadt**

Deutsche Gesellschaft für Parodontologie (DG PARO)

**Thema:** „Jahrestagung“

**Auskunft:** www.dgparo.de

**20. – 21.09.2019, Erfurt**

Arbeitsgemeinschaft für Röntgenologie in der DGZMK

**Thema:** „56. Jahrestagung“

**Auskunft:** www.arö.net

**25.09. – 29.09.2019, Frankfurt**

Gesellschaft für Medizinischen Ausbildung mit dem Arbeitskreis für die Weiterentwicklung der Lehre in der Zahnmedizin

**Thema:** „Gemeinsame Jahrestagung der GMA und des AKWLZ“

**Auskunft:** www.dgzmk.de

**26.10.2019, Mainz**

Arbeitskreis für Forensische Odontostomatologie (AKFOS)

**Thema:** „43. Jahrestagung“

**Auskunft:** www.akfos.com

**02.11.2019, Dresden**

Gesellschaft für Zahn-, Mund- und Kieferheilkunde Dresden e.V.

**Thema:** „Implantologie“

**Auskunft:** www.gzmk-dresden.de

**08.11. – 09.11.2019, Frankfurt**

Deutsche Gesellschaft für Zahn-, Mund- und Kieferheilkunde (DGZMK)

**Thema:** „Meine Praxis – Meine Zukunft – Trends auf dem Prüfstand“

**Auskunft:** www.dgzmk.de

**08.11.2019, Hamburg**

Deutsche Gesellschaft Zahnärztliche Schlafmedizin e. V. (DGZS)

**Thema:** „19. DGZS-Symposium“

**Auskunft:** www.dgzs.de

**14.11. – 16.11.2019, Münster**

Neue Gruppe

**Thema:** „53. Jahrestagung“

**Auskunft:** www.neue-gruppe.com

**15.11. – 16.11.2019,****Bad Homburg**

Deutsche Gesellschaft für Funktionsdiagnostik und -therapie (DGFDt)

**Thema:** „52. Jahrestagung“

**Auskunft:** www.dgfdt.de

**15.11. – 17.11.2019,****Wittenberg**

Gesellschaft für Zahn-, Mund- und Kieferheilkunde der Martin-Luther-Universität Halle-Wittenberg

**Thema:** „Herbsttagung“

**Auskunft:** www.gzmk-mlu.de

**16.11.2019, Münster**

Westfälische Gesellschaft für Zahn-, Mund- und Kieferheilkunde e. V.

**Thema:** „Kinderzahnheilkunde“

**Auskunft:** weersi@uni-muenster.de

**28.11. – 30.11.2019, Hamburg**

Deutsche Gesellschaft für Implantologie (DGI)

**Thema:** „33. DGI-Kongress“

**Auskunft:** www.dgi-kongress.de

## 2020

**13.03. – 14.03.2020,****Frankfurt am Main**

Deutsche Gesellschaft für Parodontologie (DG PARO)

**Thema:** „DG PARO-Frühjahrstagung“

**Auskunft:** www.dgparo.de

**17.09. – 19.09.2020, Stuttgart**

Deutsche Gesellschaft für Parodontologie

**Thema:** „DG PARO-Jahrestagung“

**Auskunft:** www.dgparo.de

**13.11. – 14.11.2020,****Frankfurt am Main**

Deutsche Gesellschaft für Zahn-, Mund- und Kieferheilkunde

**Thema:** „Deutscher Zahnärztetag 2020“

**Auskunft:** www.dgzmk.de

**DZZ – Deutsche Zahnärztliche Zeitschrift / German Dental Journal**  
**Herausgebende Gesellschaft / Publishing Institution**  
 Deutsche Gesellschaft für Zahn-, Mund- und Kieferheilkunde e.V. (Zentralverein, gegr. 1859), Liesegangstr. 17a, 40211 Düsseldorf, Tel.: +49 211 610198-0, Fax: +49 211 610198-11

**Mitherausgebende Gesellschaften / Affiliations**  
 Die Zeitschrift ist Organ folgender Gesellschaften und Arbeitsgemeinschaften:  
 Deutsche Gesellschaft für Parodontologie e.V.  
 Deutsche Gesellschaft für Prothetische Zahnmedizin und Biomaterialien e.V.  
 Deutsche Gesellschaft für Zahnerhaltung e.V.  
 Deutsche Gesellschaft für Funktionsdiagnostik-therapie in der DGZMK  
 Deutsche Gesellschaft für Kinderzahnheilkunde  
 Arbeitsgemeinschaft für Kieferchirurgie  
 Arbeitsgemeinschaft für Röntgenologie in der DGZMK  
 Arbeitsgemeinschaft für Arbeitswissenschaft und Zahnheilkunde  
 Arbeitsgemeinschaft für Grundlagenforschung

**Verantwortlicher Redakteur i. S. d. P. / Editor in Chief**  
 Prof. Dr. Werner Geurtsen,  
 Klinik für Zahnerhaltung, Parodontologie und Präventive Zahnheilkunde, Medizinische Hochschule Hannover, Carl-Neuberg-Str. 1, 30625 Hannover;  
 Prof. Dr. Guido Heydecke, Poliklinik für Zahnärztliche Prothetik, Martinistr. 52, 20246 Hamburg (heftverantwortlich, V. i. s. d. P.)

**Beirat / Advisory Board**  
**Beirat der DGZMK /**  
**Advisory Board of the GSDOM**  
 Dr. Guido Wucherpfennig

**Nationaler Beirat / National Advisory Board**  
 N. Arweiler, J. Becker, T. Beikler, W. Buchalla, C. Dörfer, P. Eickholz, C. P. Ernst, R. Frankenberger, P. Gierthmühlen, M. Gollner, B. Greven, K. A. Grötz, R. Haak, B. Haller, Ch. Hannig, M. Hannig, D. Heidemann, E. Hellwig, R. Hickel, S. Jepsen, B. Kahl-Nieke, M. Karl, M. Kern, J. Klimek, G. Krastl, K.-H. Kunzelmann, H. Lang, G. Lauer, H.-C. Lauer, J. Lisson, C. Löst, R. G. Luthardt, J. Meyle, P. Ottl, W. H.-M. Raab, R. Reich, E. Schäfer, U. Schlagenhauf, H. Schliephake, G. Schmalz, M. Schmitter, F. Schwendicke, H.-J. Staehle, H. Stark, P. Tomakidi, W. Wagner, M. Walter, B. Willershausen, B. Wöstmann, A. Wolowski

**Internationaler Beirat / International Advisory Board**  
 Th. Attin, D. Cochran, N. Creugers, T. Flemmig, M. Goldberg, A. Jokstad, A. M. Kielbassa, A. Mehl, I. Naert, E. Nkenke, J. C. Türp

**Verlag / Publisher**  
 Deutscher Ärzteverlag GmbH  
 Dieselstr. 2, 50859 Köln; Postfach 40 02 65, 50832 Köln  
 Tel.: +49 2234 7011-0; Fax: +49 2234 7011-6508.  
 www.aerzteverlag.de

**Geschäftsführung / Executive Board**  
 Jürgen Führer

**Leitung Geschäftsbereich Medizin und Zahnmedizin / Director Business Division Medicine and Dentistry**  
 Katrin Groos

**Produktmanagement / Product Management**  
 Carmen Ohlendorf, Tel.: +49 02234 7011-357; Fax: +49 2234 7011-6357; ohlendorf@aerzteverlag.de

**Lektorat / Editorial Office**  
 Irmgard Dey, Tel.: +49 2234 7011-242; Fax: +49 2234 7011-6242; dey@aerzteverlag.de

**Internet**  
 www.online-dzz.de

**Abonnementservice / Subscription Service**  
 Tel. +49 2234 7011-520, Fax +49 2234 7011-470, E-Mail: abo-service@aerzteverlag.de

**Erscheinungsweise / Frequency**  
 6-mal jährlich  
 Jahresbezugspreis Inland € 119,00, Ausland € 131,80, ermäßigter Preis für Studenten jährlich € 72,00 (Inland), € 85,80 (Ausland), Einzelheftpreis € 19,90 (Inland), € 22,20 (Ausland)  
 Preise inkl. MwSt. und Versand  
 Die Kündigungsfrist beträgt 6 Wochen zum Ende des Kalenderjahres. Gerichtsstand Köln. „Für Mitglieder der Deutschen Gesellschaft für Zahn-, Mund- und Kieferheilkunde e.V. ist der Bezug im Mitgliedsbeitrag enthalten“.

**Verantwortlich für den Anzeigenteil / Advertising Coordinator**  
 Michael Heinrich, Tel. +49 2234 7011-233, heinrich@aerzteverlag.de

**Key Account Management**  
 KAM, Dental internationale Kunden, Nikuta-Meerloo, Tel.: +49 2234 7011-308, nikuta-meerloo@aerzteverlag.de

**Verlagsrepräsentanten Industrieanzeigen / Commercial Advertising Representatives**  
 Nord: Götz Kneiseler, Uhlandstr. 161, 10719 Berlin, Tel.: +49 30 88682873, Fax: +49 30 88682874, E-Mail: kneiseler@aerzteverlag.de  
 Süd: Ratko Gavran, Racine-Weg 4, 76532 Baden-Baden, Tel.: +49 7221 996412, Fax: +49 7221 996414, E-Mail: gavran@aerzteverlag.de

**Herstellung / Production Department**  
 Bernd Schunk, Tel.: +49 2234 7011-280, schunk@aerzteverlag.de  
 Alexander Krauth, Tel.: +49 2234 7011-278, krauth@aerzteverlag.de

**Layout**  
 Linda Gehlen

**Druck / Print**  
 L.N. Schaffrath Druck Medien, Marktweg 42-50, 47608 Geldern

**Bankverbindungen / Account**  
 Deutsche Apotheker- und Ärztebank, Köln, Kto. 010 1107410

(BLZ 370 606 15),  
 IBAN: DE 2830 0606 0101 0110 7410,  
 BIC: DAAEDED, Postbank Köln 192 50-506  
 (BLZ 370 100 50),  
 IBAN: DE 8337 0100 5000 1925 0506,  
 BIC: PBNKDEFF

Zurzeit gilt **Anzeigenpreisliste** Nr. 18, gültig ab 1.1.2019  
 Auflage lt. IVW 4. Quartal 2018  
 Druckauflage: 20.050 Ex.  
 Verbreitete Auflage: 19.644 Ex.  
 Verkaufte Auflage: 19.453 Ex.  
 Diese Zeitschrift ist der IVW-Informationsgemeinschaft zur Feststellung der Verbreitung von Werbeträgern e.V. angeschlossen.  
 Mitglied der Arbeitsgemeinschaft LA-MED Kommunikationsforschung im Gesundheitswesen e.V. 74. Jahrgang  
 ISSN print 0012-1029  
 ISSN online 2190-7277

**Urheber- und Verlagsrecht / Copyright and Right of Publication**  
 Diese Publikation ist urheberrechtlich geschützt und alle Rechte sind vorbehalten. Diese Publikation darf daher außerhalb der Grenzen des Urheberrechts ohne vorherige, ausdrückliche, schriftliche Genehmigung des Verlages weder vervielfältigt noch übersetzt oder transferiert werden, sei es im Ganzen, in Teilen oder irgendeiner anderen Form. Die Wiedergabe von Warenbezeichnungen, Handelsnamen und sonstigen Kennzeichen in dieser Publikation berechtigt nicht zu der Annahme, dass diese frei benutzt werden dürfen. Zumeist handelt es sich dabei um Marken und sonstige geschützte Kennzeichen, auch wenn sie nicht als solche bezeichnet sind.

**Haftungsausschluss / Disclaimer**  
 Die in dieser Publikation dargestellten Inhalte dienen ausschließlich der allgemeinen Information und stellen weder Empfehlungen noch Handlungsanleitungen dar. Sie dürfen daher keinesfalls ungeprüft zur Grundlage eigenständiger Behandlungen oder medizinischer Eingriffe gemacht werden. Der Benutzer ist ausdrücklich aufgefordert, selbst die in dieser Publikation dargestellten Inhalte zu prüfen, um sich in eigener Verantwortung zu versichern, dass diese vollständig sind sowie dem aktuellen Erkenntnisstand entsprechen, und im Zweifel einen Spezialisten zu konsultieren. Verfasser und Verlag übernehmen keinerlei Verantwortung oder Gewährleistung für die Vollständigkeit, Richtigkeit und Aktualität der in dieser Publikation dargestellten Informationen. Haftungsansprüche, die sich auf Schäden materieller oder ideeller Art beziehen, die durch die Nutzung oder Nichtnutzung der in dieser Publikation dargestellten Inhalte oder Teilen davon verursacht werden, sind ausgeschlossen, sofern kein nachweislich vorsätzliches oder grob fahrlässiges Verschulden von Verfasser und/oder Verlag vorliegt.

© Copyright by Deutscher Ärzteverlag GmbH, Köln

# meo<sup>®</sup> plant

Dental Implantat System

Implantat  
**59,- €**  
inkl.  
Verschluss-  
Schraube

**163,- €**  
Einzelzahn  
Komplett-  
versorgung



Chirurgie Tray  
bestückt  
**890,- €**



alle Preise zzgl. ges. MwSt.

meoplant medical gmbh  
Malchiner Straße 99  
12359 Berlin

Tel.: 030 - 80 933 41 66  
info@meoplant.de - www.meoplant.de



# ICX

Das FAIRE Implantat-System




## 2 IMPLANTAT-LINIEN ...

### ICX-PREMIUM



Ø 3,75mm Ø 4,1mm Ø 4,8mm ICX-plus  
Ø 3,45mm

### ICX-ACTIVE-MASTER



Ø 3,75mm Ø 4,1mm Ø 4,8mm

## 7 VERSCHIEDENE IMPLANTAT-FORMEN ...

## 1 PROTHETIK-LINIE.



## EINFACHER GEHT ES NICHT.

**Kostenfreie Express Lieferung! Wenn Sie bis 19.00 Uhr bestellen, erhalten Sie Ihre Ware mit „Express-Saver“ bis mittags des nächsten Werktages (Mo.-Fr.) geliefert; und das ohne Versandkosten, innerhalb Deutschlands.**

Service-Tel.: +49 (0)2641 9110-0 • [www.medentis.de](http://www.medentis.de)  
Mo.-Fr.: 7.30 bis 19 Uhr

**medentis**  
medical