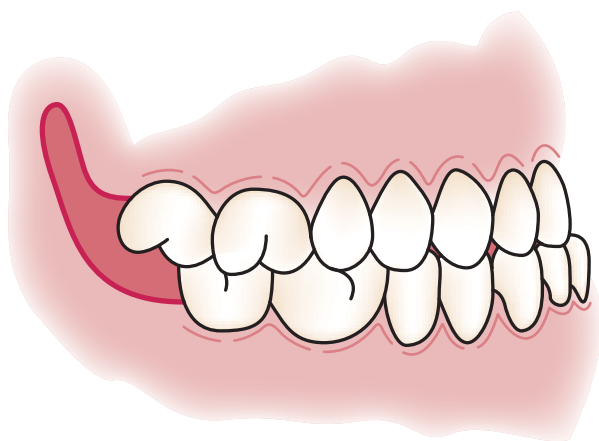




Behandlung der Klasse-III-Malokklusion

Ein Fallbericht



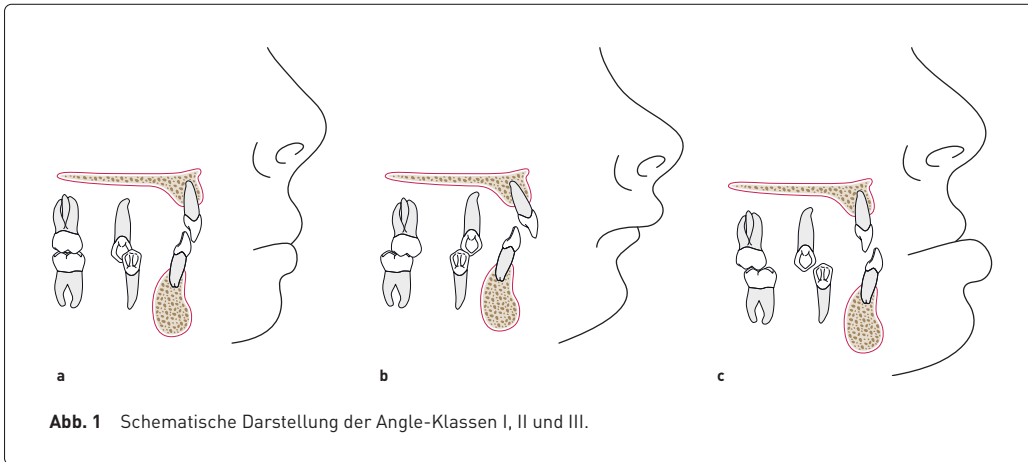
Die Angle-Klasse-III-Malokklusion ist die schwerste Stufe der verschobenen Bisslage in der Sagittalebene. Die Malokklusion kann unbehandelt schwere ästhetische und funktionelle Folgen nach sich ziehen. Die Ursachen sind vielfältig und bedürfen einer eingehenden kieferorthopädischen Untersuchung und Planung. Je früher mit der Therapie begonnen wird, desto bessere Erfolge werden erzielt. Dieser Fallbericht zeigt eine erfolgreiche kombinierte Therapie aus KFO und Chirurgie.

ANGLE-KLASSEN

Die Behandlung der kieferorthopädischen Angle-Klasse-III-Malokklusion stellt stets eine besondere Herausforderung dar. Anfang des 20. Jahrhunderts unterteilte der amerikanische Kieferorthopäde Edward H. Angle verschiedene Bisslagen in der Sagittalebene in drei Klassen.

Die Klasse I stellt dabei eine Neutralokklusion dar, während die Klasse II einen Distalbiss beschreibt. Bei der Klasse III liegt eine

bestimmte Relation der Sechsjahresmolaren in der Sagittalen vor, bei welcher der distobukkale Höcker des unteren ersten Molaren zwischen dem oberen ersten Molaren und dem zweiten Prämolaren liegt. Diese Bisslage wird auch als Mesialbiss oder Progenie bezeichnet. Hierbei können durchaus auch die unteren Schneidezähne vor die oberen beißen, wodurch eine deutliche sagittale Stufe entsteht. Das Kinn steht sehr prominent und das Gesicht kann leicht „grimmig“ wirken (Abb. 1).



Unterschieden wird zwischen einer dentalen und einer skelettalen Malokklusion. Diese kann entweder auf einer reinen Zahnfehlstellung (dental) oder skelettal auf einer maxillären Retrognathie beziehungsweise einer mandibulären Prognathie beruhen. Am häufigsten ist allerdings eine Kombination beider Malokklusionen.

Ein solcher dysfunktioneller Zustand bringt zusätzlich eine Fehlposition der Zunge mit sich. Diese lagert sich nicht am Gaumen ein, sondern nimmt eine untere Position am Mundboden ein und kann hierdurch kein zusätzliches Oberkieferwachstum induzieren. Ein Indiz hierfür ist eine vermehrte Mund- statt Nasenatmung. Der Oberkiefer zeigt sich unterentwickelt, während der Unterkiefer überentwickelt ist. Gerade für Erwachsene spielen dabei auch die ästhetischen Einbußen eine wichtige Rolle. Durch das atypische Profil wirkt das Lächeln oft unästhetisch und die Patienten leiden häufig unter negativen psychologischen Auswirkungen.

Bleibt eine solche Malokklusion unbehandelt, kann diese zu einer skelettalen Unausgewogenheit mit Konsequenzen für das gesamte temporomandibuläre Artikulationssystem führen.

Um die Ursache der Klasse-III-Okklusion herauszufinden, steht eine eingehende kieferorthopädische Untersuchung an. Da es sich bei der Klasse-III-Anomalie auch um eine

hereditäre Anomalie handeln kann, ist eine eingehende Familienanamnese ein wichtiges diagnostisches Hilfsmittel. Beispielhaft ist hier das Habsburger Adelshaus zu erwähnen; bei den Familienangehörigen war die so genannte „Habsburger Lippe“ sehr ausgeprägt.

BEHANDLUNGSKONZEPTE

Die Behandlung ist aus therapeutischer Sicht sehr anspruchsvoll und erfordert ein sehr genaues Behandlungskonzept. Da zudem Wachstumsprozesse umgelenkt werden müssen, ist die Therapie sehr langwierig und bietet bessere Erfolgchancen, je früher die Behandlung begonnen wird.

Hier können verschiedene kieferorthopädische Apparaturen wie herausnehmbare Spanngarnen oder Multibracketapparaturen indiziert sein. Oft ist es sehr hilfreich die Behandlung bereits im jungen Kindesalter zu beginnen.

Die Behandlung kann rein kieferorthopädisch sein, doch abhängig vom Schweregrad der Fehlstellung kann auch ein kieferorthopädisch-chirurgisches Behandlungskonzept nötig sein. Besonders im Erwachsenenalter muss aufgrund des schon abgeschlossenen Wachstums zumeist auf eine kombiniert kieferorthopädisch-chirurgische Behandlung zurückgegriffen werden.

copyright by
all rights reserved
Quintessenz

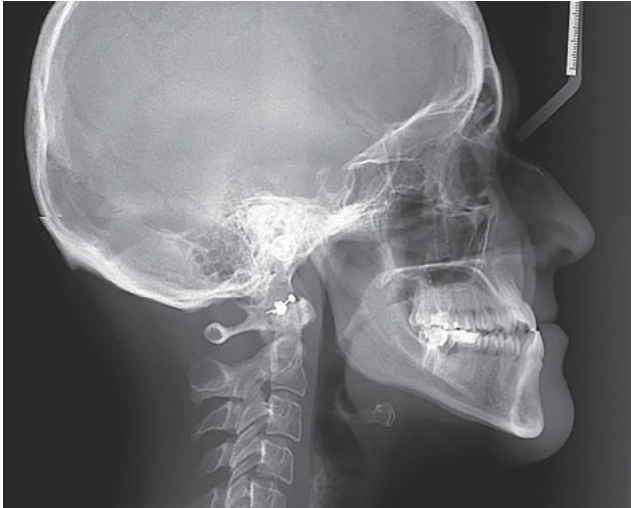
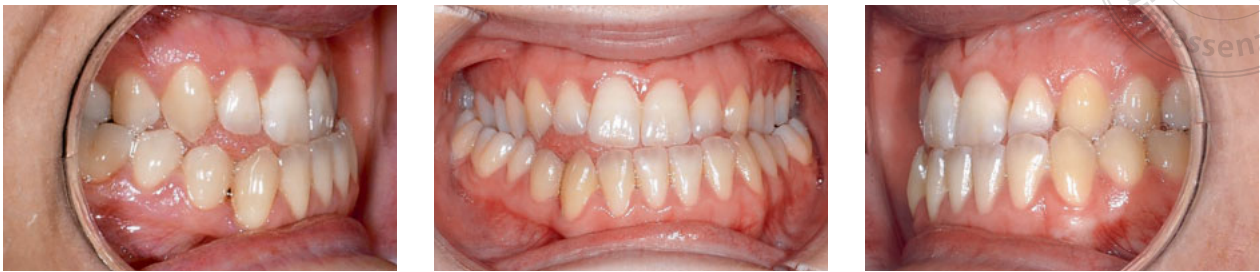
Abb. 2 Situation vor der Therapie. Die Angle-Klasse-III-Malokklusion ist deutlich zu erkennen (Frontal- und Lateralaufnahmen der intraoralen Situation sowie FRS).

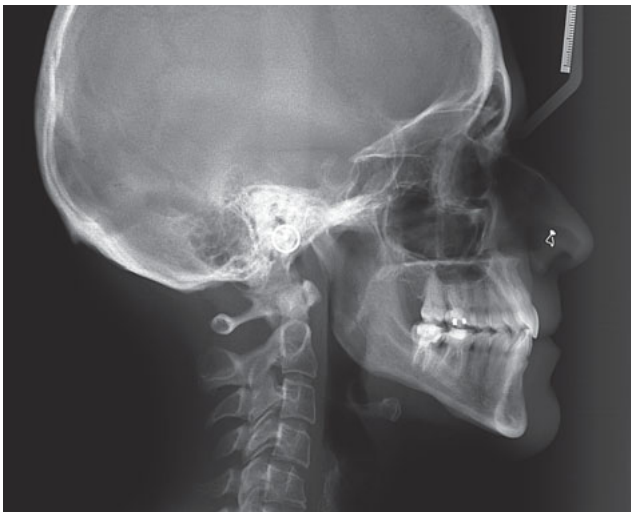
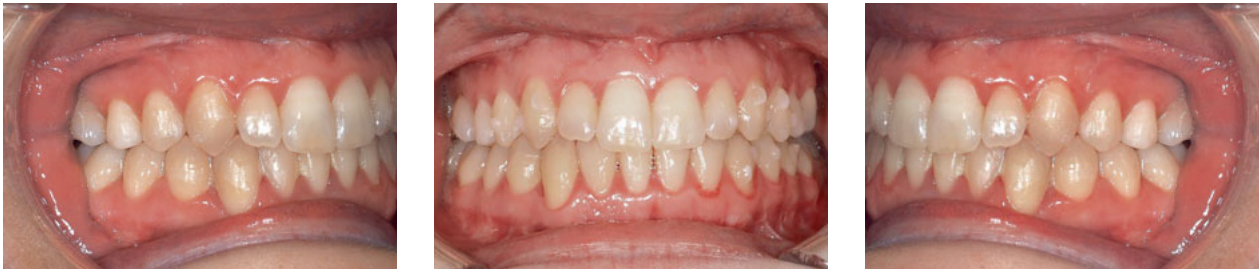

Abb. 3 Drei Jahre später nach erfolgreicher Therapie besteht keine Angle-Klasse-III-Malokklusion mehr (Frontal- und Lateralaufnahmen der intraoralen Situation sowie FRS).

BEHANDLUNGSPHASEN

Möchte man diese Behandlung in Abschnitte gliedern, so ergeben sich vier Behandlungsphasen.

1. Begonnen wird mit der kieferorthopädischen Ausformung der Zahnbögen. So wird eine bessere Zuordnung der Kiefer während der Operation ermöglicht.
2. Anschließend steht die Umstellungsosteotomie an. Vier Wochen zuvor sollte keine Zahnbewegung mehr stattgefunden haben, um ein stabiles Ergebnis zu erzielen. Vor der OP muss das skelettale Wachstum des Patienten außerdem abgeschlossen sein.
3. Nach dem großen chirurgischen Eingriff steht dann die kieferorthopädische Harmonisierung an.
4. In manchen Fällen werden zusätzlich auch noch profilverbessernde Maßnahmen ergriffen, wobei beispielsweise per Genioplastik das häufig sehr prominente Kinn angeglichen wird.

Die gesamte Behandlungsdauer eines solchen Eingriffes dauert in etwa drei Jahre und erfordert eine extrem hohe Compliance seitens der Patienten.

FALLBERICHT

Im Beispiel sieht man eine 30-jährige Patientin vor (Abb. 2) und nach der Behandlung (Abb. 3), die kieferorthopädisch mithilfe einer Multibandapparatur auf die chirurgischen Maßnahmen vorbereitet wurde und nach der Operation noch etwa ein Jahr Aligner-Schienen zur Begradigung einzelner Zähne getragen hat. Die gesamte Behandlungsdauer betrug dabei drei Jahre.

Außerdem spielt die röntgenologische Betrachtung eine essenzielle Rolle in der Diagnostik der Malokklusionen. Hier ist die skelettale Situation vor und nach der Behandlung abgebildet. Es ist ein deutlicher Therapieerfolg zu vernehmen und die Klasse-III-Malokklusion konnte mittels kombiniertem kieferorthopädisch-chirurgischen Behandlungskonzept behoben werden.



CHARLOTTE BOHN

8. Fachsemester

Rheinische Friedrich-Wilhelms-Universität Bonn

E-Mail: charlotte.bohn@gmx.de