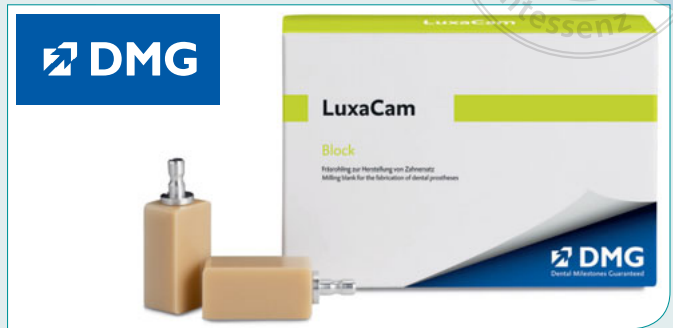




DMG



CAD/CAM-Werkstoff unterstützt Bruxismus-Behandlung

Mit LuxaCam Composite stellt der Hamburger Materialexperte DMG ein neuartiges Konzept zur Behandlung von Bruxismus vor. Erstmals gelingt es konservierende und prothetische Rekonstruktionen vorzunehmen, die langfristig zu einer funktionellen Kiefergelenkposition führen. Die Korrektur der Bisslage erfolgt mit individuell gefertigten Kauflächen-Veneers. So wird die okklusale Einstellung optimiert und die ideale Versorgung ohne störende Fremdkörper im Mund ermittelt. Das Material eignet sich zur Herstellung resilienzfähiger Kauflächen-Veneers, Onlays und Teilkronen. Dank seines dentinähnlichen Elastizitätsmoduls ist das CAD/CAM-fräsbare Komposit besonders antagonistenschonend. Aufgrund des angenehmen Kaugefühls entscheiden sich immer mehr Patienten für kompositbasierte Lösungen zur definitiven Versorgung. Zudem sorgt die funktionelle Formulierung der hochvernetzten Polymer-Matrix für eine hohe Transluzenz. Neben Blöcken in sieben Farben auf Basis des VITA Classic-Farbrings bietet DMG den Werkstoff auch in Rondenform an. Das Komposit eignet sich zur Behandlung aller bekannten Bruxismus-Indikationen. Die Befestigung erfolgt mit aufeinander abgestimmten Bondings und Zementen.

KOMET



Neue Schallspitzen für Approximalflächen

Die Schallspitzen SFM6 und SFD6 sind jetzt ergänzend zum Okklusionsonlay-Set erhältlich. Zum Verständnis: Okklusionsonlays (auch Table Tops genannt) sind in manchen Fällen die minimalinvasive Alternative zur Krone. Für solch eine Präparation entwickelte Komet in Zusammenarbeit mit PD Dr. M. Oliver Ahlers und Prof. Dr. Daniel Edelhoft ausgeklügelte Spezialinstrumente, die im Set 4665/ST zusammengefasst sind. Diese werden nun durch die zwei Schallspitzen wunderbar ergänzt. Wenn also mit einem dünnen Diamant-Finierer der Approximalkontakt eröffnet wurde, dann kommen die beiden einseitig diamantierten Spitzen (SFM6 mesial, SFD6 distal) zum Glätten und Finieren der Approximalflächen zum Einsatz. Die Kombination aus rotierendem und Schallinstrument ist demnach der Clou für ein zügiges Vorgehen mit glattem Ergebnis – ohne den Nachbarzahn dabei zu gefährden. Besonders praktisch: Die beiden Schallspitzen können auch im Rahmen der Kronenstumpfpräparation eingesetzt werden und führen auch hier zu einem vorzüglichen approximalen Finish.