



## Fokus

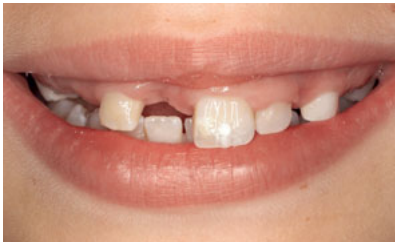# Die Schneidezahnlücke – Die Adhäsivbrücke im Kindes- und Jugendalter

Dieser Beitrag beschreibt, warum einflügelige Adhäsivbrücken bei traumatischen Schneidezahnverlusten schon im Kindes- und Jugendalter und bei Nichtanlagen im Jugendalter eine hervorragende minimalinvasive Versorgungsmöglichkeit von Schneidezahnlücken darstellen. Der frühzeitige Ersatz eines traumatisch verloren gegangenen bleibenden Schneidezahns durch eine einflügelige Adhäsivbrücke im Kindesalter scheint den Erhalt des zahnlosen Kambereichs zu begünstigen und erlaubt gleichzeitig eine ggf. notwendige kieferorthopädische Therapie, beinhaltet aber andererseits nicht das Risiko einer Wachstums hemmung durch die Verblockung von Zähnen. Bei Nichtanlagen bieten einflügelige Adhäsivbrücken eine Möglichkeit zum Ersatz der fehlenden Zähne in Einzellücken, sobald die ggf. notwendige kieferorthopädische Therapie abgeschlossen ist. Eine oft Jahre andauernde provisorische Lückenversorgung mit all ihren Nachteilen kann durch den frühzeitigen Einsatz von Adhäsivbrücken vermieden werden. Zwar ist die Behandlung mit Adhäsivbrücken techniksensitiv, aber bei richtiger Indikationsstellung und adäquatem Vorgehen sind die erzielten Ergebnisse äußerst zuverlässig.

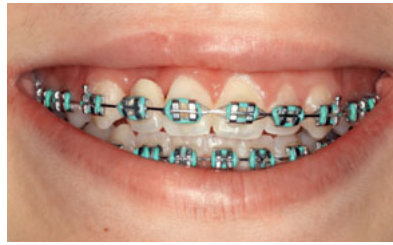## EINLEITUNG

Unfallverletzungen der oberen Schneidezähne sind sehr häufig. Im Alter von 14 Jahren sind schon 18 % der weiblichen und 26 % der männlichen Jugendlichen von Frontzahnverletzungen betroffen<sup>21</sup>. Sie führen bei ca. 7 % zum Frontzahnverlust<sup>32</sup>. Das bedeutet, dass etwa 1,5 % der Jugendlichen einen traumatisch bedingten Frontzahnverlust aufweisen. Während jüngere Kinder im frühen Wechselgebiss oft noch nicht unter einer Frontzahnlücke leiden, weil in dieser Phase alle gleichaltrigen Kinder sichtbare Zahnlücken aufweisen, steigt bei etwas älteren Kindern und deren Eltern aber doch schnell der Leidensdruck, insbesondere da ja am häufigsten ein zentraler Schneidezahn betroffen ist und damit nicht nur die Symmetrie des Lächelns, sondern auch die Phonetik stark beeinträchtigt sind (Abb. 1).

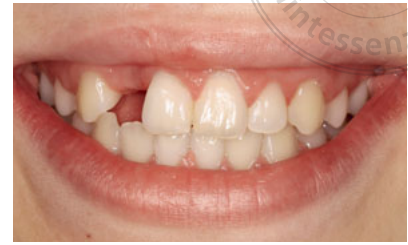\* Die Originalfassung dieser Veröffentlichung ist in der Quintessenz Zahnmedizin erschienen [Quintessenz Zahnmed 2023;74(11):916–925].



**Abb. 1** Lippenbild einer 9-jährigen Patientin mit traumatischem Verlust des rechten mittleren oberen Schneidezahns.



**Abb. 2** Lippenbild einer 13-jährigen Patientin mit Nichtanlage von Zahn 12 nach kieferorthopädischer Vorbehandlung vor Abnahme der Multibandapparatur.



**Abb. 3** Lippenbild der 13-jährigen Patientin nach Abnahme der Multibandapparatur.

Die oberen lateralen Schneidezähne gehören neben den unteren zweiten Prämolaren zu den am häufigsten nicht angelegten Zähnen, wobei Mädchen signifikant häufiger von Nichtanlagen betroffen sind als Jungen. Durchschnittlich sind bei knapp 2 % der Menschen die oberen lateralen Schneidezähne nicht angelegt<sup>26</sup>. Das bedeutet, dass allein in Deutschland zehntausende Jugendliche davon betroffen sind. Häufig werden diese Patienten kieferorthopädisch behandelt und wünschen nach Abschluss der kieferorthopädischen Therapie zeitnah festsitzenden Zahnersatz (Abb. 2 und 3).

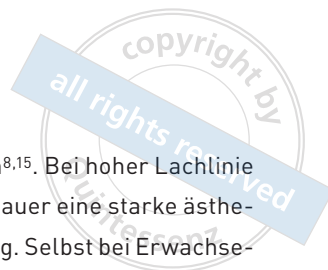
Traumatisch bedingte Zahnverluste und Nichtanlagen betreffen zusammengenommen also ca. 3 bis 3,5 % der Jugendlichen, bei denen Frontzähne und insbesondere Schneidezähne fehlen. Da fehlende Schneidezähne die Lebensqualität stark beeinträchtigen und dazu führen können, die gesunde psychische Entwicklung der Kinder und Jugendlichen zu stören<sup>6,10,36</sup>, sollten diese schon im Kindes- bzw. Jugendalter durch eine sichere prothetische Versorgung minimalinvasiv ersetzt werden.

### **THERAPEUTISCHE ALTERNATIVEN BEI TRAUMATISCHEM VERLUST BLEIBENDER SCHNEIDEZÄHNE IM KINDESALTER**

Gemäß der S3-Leitlinie „Zahnimplantatversorgungen“ ist eine implantatprothetische

Versorgung von einzelnen Schneidezahnlücken bei Kindern bis 12 Jahren aufgrund der damit verbundenen Risiken nicht indiziert<sup>29</sup>. Ein kieferorthopädischer Lückenschluss ist häufig zwar möglich, beinhaltet aber einen relativ großen kieferorthopädischen Behandlungsaufwand und führt nicht selten zu ästhetischen Beeinträchtigungen hinsichtlich des gingivalen Austrittsprofils und der Farbe des in die Lücke bewegten und umgeformten lateralen Schneidezahns<sup>7</sup>.

Hingegen ist der Ersatz des traumatisch verloren gegangenen Schneidezahns durch eine Adhäsivbrücke häufig ohne weitere Vorbehandlung möglich, sofern die Nachbarzähne bei dem Unfall nicht so stark geschädigt wurden, dass ihre Verwendung als Pfeilerzähne nicht in Betracht kommt<sup>16</sup>. Die Eingliederung einer einflügeligen Adhäsivbrücke verhindert eine Einengung der Lücke durch ein Kippen der Nachbarzähne in die Lücke. Zugleich beeinträchtigt sie nicht das Kieferwachstum und lässt eine ggf. notwendige kieferorthopädische Behandlung ohne Weiteres zu, da ja auf eine Verblockung von Zähnen verzichtet wird. Der zu ersetzende Schneidezahn muss in seiner Form und Breite dem anderen zentralen Schneidezahn entsprechen, sodass auch bei jungen Patienten im frühen Wechselgebiss mit noch lückiger Zahnstellung klare Vorgaben zur Gestaltung des Brückenglieds bestehen. Folglich



gibt es in der Regel keinen Grund, den Ersatz des fehlenden Zahns durch eine Adhäsivbrücke hinauszuzögern.

Während man einen traumatisch bedingt fehlenden zentralen Schneidezahn möglichst umgehend ersetzen sollte, ist der Ersatz nicht angelegter lateraler Schneidezähne häufig erst nach Abschluss einer kieferorthopädischen Vorbehandlung sinnvoll, die in diesen Fällen ja zur Ausformung der Lücken regelhaft notwendig ist. Hier ist auch keine so hohe Dringlichkeit eines frühzeitigen Zahnersatzes vorhanden, da fehlende laterale Schneidezähne weniger stören und sich die Ersatzzähne für gewöhnlich auch gut an den kieferorthopädischen Behandlungsapparaturen befestigen lassen.

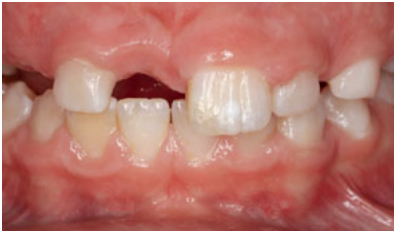### **THERAPEUTISCHE ALTERNATIVEN BEI FEHLENDEN BLEIBENDEN SCHNEIDEZÄHNEN IM JUGENDALTER**

Gemäß der S3-Leitlinie „Zahnimplantatversorgungen bei multiplen Zahnnichtanlagen und Syndromen“ sind auch bei Schneidezahnlücken im jugendlichen Alter bis zum Abschluss des Wachstums Implantate nur selten angezeigt, da sie zu einer Wachstumshemmung im Bereich des Alveolarfortsatzes führen. Stattdessen sollen non- oder minimalinvasive Verfahren bei einer prothetischen Versorgung bevorzugt werden<sup>29</sup>.

Selbst nach Abschluss des transversalen Kieferwachstums ist mit einem klinisch relevanten vertikalen Wachstum im Bereich der Alveolarfortsätze zu rechnen<sup>30,31</sup>, welches im Alter von 17 bis 18 Jahren immer noch 0,1 bis 0,2 mm pro Jahr beträgt und anscheinend bis zum 25. Lebensjahr anhält<sup>14</sup>. Implantatversorgungen bei Jugendlichen und jungen Erwachsenen führen daher – wie bei ankylosierten Zähnen – längerfristig regelhaft zu einem Hochstand des Implantats mit Infraokklusion der Implantatkronen und Stufenbildung im Be-

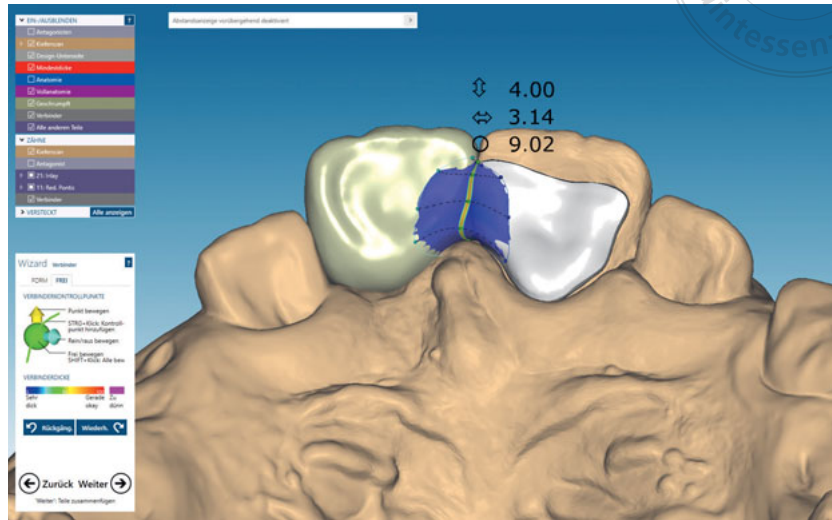
reich der Inzisalkanten<sup>8,15</sup>. Bei hoher Lachlinie entsteht dadurch auf Dauer eine starke ästhetische Beeinträchtigung. Selbst bei Erwachsenen im Alter von über 20 Jahren tritt noch ein klinisch relevantes vertikales Wachstum im Bereich der Alveolarfortsätze auf<sup>1,8,13,30,31</sup>, sodass Einzelzahnimplantationen in der ästhetischen Zone möglichst erst im höheren Lebensalter (25 Jahre und älter) vorgenommen werden sollten<sup>14,38</sup>. Wachstumsbedingte Komplikationen werden so minimiert bzw. in ein höheres Lebensalter verschoben, in dem die alterungsbedingt geringere Sichtbarkeit der gingivalen Bereiche weniger Probleme verursacht<sup>33</sup>. Möglicherweise stellen unbeschichtete glatte Minischrauben-Implantate mit provisorischen Kronen eine alternative temporäre Implantatlösung dar, da sie offensichtlich keine klinisch relevante Wachstumshemmung verursachen und aufgrund ihrer glatten Oberflächen später durch einfaches Herausdrehen wieder entfernt werden können<sup>34</sup>.

Bei symmetrischer Nichtanlage der beiden lateralen Schneidezähne stellt der kieferorthopädische Lückenschluss eine oft bevorzugte Behandlungsalternative zur prothetischen Versorgung dar<sup>22,37,38</sup>. Neben dem Vorteil, dass kein Zahnersatz benötigt wird, beinhaltet der kieferorthopädische Lückenschluss aber doch gewisse ästhetische und funktionelle Nachteile, da hier die größeren und dunkleren Eckzähne an die Stelle der lateralen Schneidezähne bewegt werden. Zu der Fragestellung, ob bei symmetrischen Nichtanlagen der lateralen Schneidezähne der kieferorthopädische Lückenschluss oder der prothetische Ersatz die bessere Therapie darstellt, gibt es leider keine randomisierten prospektiven klinischen Studien<sup>20,28</sup>, aus denen man eindeutige Therapieempfehlungen ableiten könnte. Insofern sollte hier der Therapieentscheid insbesondere unter kieferorthopädischen Gesichtspunkten und nach den Präferenzen der Patienten getroffen werden.



**Abb. 4** Frontansicht der 9-jährigen Patientin aus Abb. 1 im Schlussbiss mit retrahierten Lippen.

**Abb. 5** Ansicht des digitalen Designs der Adhäsivbrücke mit Angaben zur Dimension von der Verbinderstärke in mm (Abbildung mit freundlicher Genehmigung von ZTM T. Okawa, Hamburg).

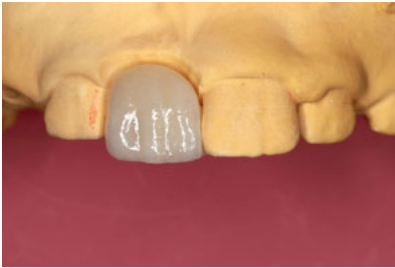

Entscheiden sich die Jugendlichen gegen einen kieferorthopädischen Lückenschluss oder ist dieser aus anderen Gründen nicht indiziert, sind einflügelige Adhäsivbrücken zum minimalinvasiven Ersatz einzelner Schneidezähne bei Jugendlichen hervorragend geeignet<sup>16</sup>. Aufgrund ihrer exzellenten klinischen Bewährung<sup>4,18</sup> sind sie 2016 zur alternersunabhängigen Regelversorgung in der kassenzahnärztlichen Versorgung in Deutschland geworden. Sie können immer dann zur prothetischen Versorgung von Schneidezahnücken eingesetzt werden, wenn mindestens einer der die Lücke begrenzenden Zähne gesund ist und eine ausreichende Schmelzklebefläche sowie adäquater Platz für den Adhäsivflügel und den approximalen Brückenverbinder zur Verfügung stehen. Da die meisten Jugendlichen mit Zahnnichtanlagen auch kieferorthopädisch behandelt werden, besteht hier in der Regel die Möglichkeit, in Situationen mit einem tieferen Überbiss den benötigten Platz für die Adhäsivflügel durch kieferorthopädische Maßnahmen zu erzielen, d. h. durch Einstellung eines sagittalen Freiraums von 0,6 mm zwischen den oberen und unteren Schneidezähnen.

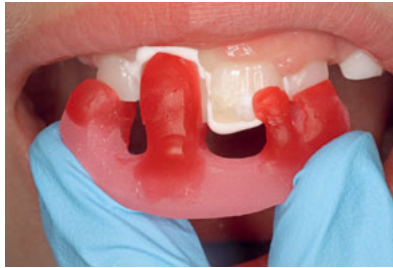## EINFLÜGELIGE ADHÄSIVBRÜCKEN BEI KINDERN UND JUGENDLICHEN ZUM LÜCKENSCHLUSS

Einflügelige Adhäsivbrücken bieten bei Schneidezahnücken von Kindern und Jugendlichen eine minimalinvasive und zuverlässige Form eines permanenten Zahnersatzes<sup>18</sup>. Sie können schon vor Abschluss des transversalen Kieferwachstums eingegliedert werden, der zeitliche Aufwand ist relativ gering und alle übrigen invasiveren Therapieoptionen – z. B. Implantate oder konventionelle Brücken in einem späteren Lebensabschnitt – bleiben erhalten.

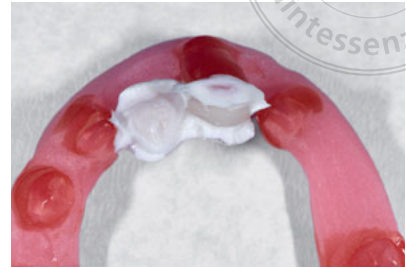Als über zwei Jahrzehnte hinweg bewährtes Standardmaterial für vollkeramische Adhäsivbrücken wird hochfeste 3Y-TZP-Zirkonoxidkeramik mit einer nur labialen Verblendung aus Feldspat- oder Lithiumdisilikatkeramik verwendet (Abb. 4 bis 13). Die Verwendung von hochfester Zirkonoxidkeramik für Adhäsivbrücken entspricht auch der aktuellen Leitlinienempfehlung für vollkeramische Kronen und Brücken<sup>11</sup>. Die Verwendung einer rein labialen Verblendung der Zirkonoxidkeramik erlaubt den relativ einfachen Verblendungstausch in späteren Lebensjahren, um die Ästhetik der



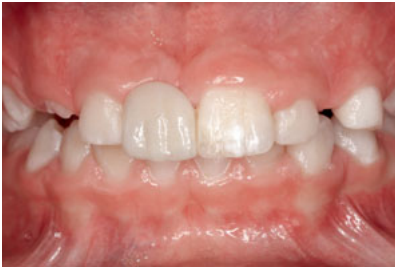**Abb. 6** Ansicht der labial verblendeten Adhäsivbrücke auf dem Modell.



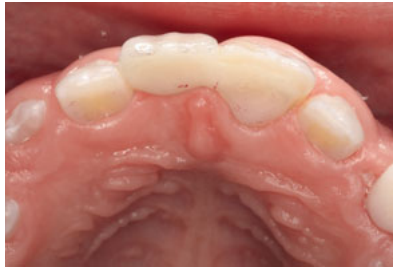**Abb. 7** Anprobe von Positionierungsschlüssel und Fließsilikonprobe zur Passungskontrolle.



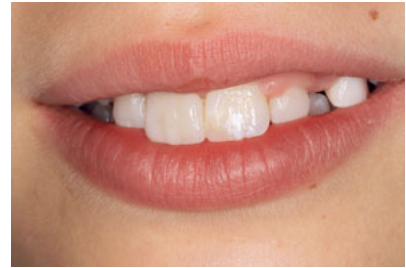**Abb. 8** Die Fließsilikonprobe zeigt, dass das Brückenglied dem Weichgewebe dicht aufliegt.



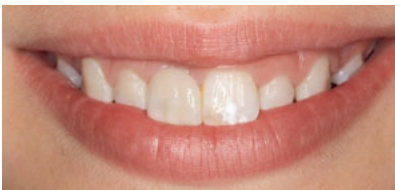**Abb. 9** Eingegliederte Adhäsivbrücke direkt nach der Eingliederung. Die Patientin und ihre Eltern wünschten ausdrücklich keine Reproduzierung der weißlichen Flecken des Pfeilerzahns 21 in der Verblendung von 11.



**Abb. 10** Ansicht von okklusal mit Darstellung der okklusalen Kontaktpunkte.

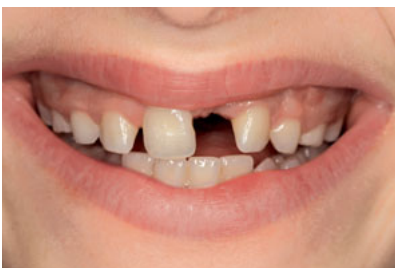
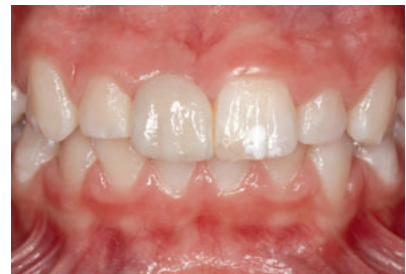
**Abb. 11** Lippenbild der 9-jährigen Patientin bei Eingliederung der Adhäsivbrücke.

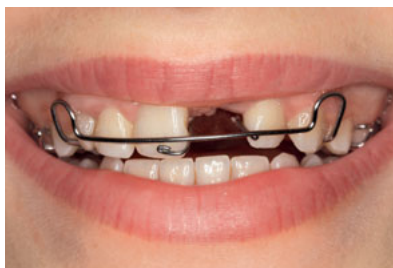

**Abb. 12** Lippenbild der nun 11-jährigen Patientin 2 Jahre später.

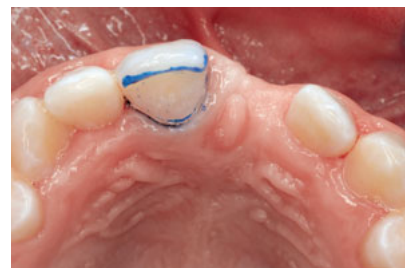**Abb. 13** Ansicht von labial mit retrahierten Lippen. Da die natürlichen Zähne mit zunehmendem Alter dunkler werden, wird der Unterschied in der Zahnfarbe in den nächsten Jahren abnehmen. Die Patientin und ihre Eltern sind zusätzlich darüber informiert worden, dass die labiale Verblendung in höherem Lebensalter ggf. ausgetauscht werden sollte, um Zahnfarbe und Form anzupassen<sup>27</sup>.



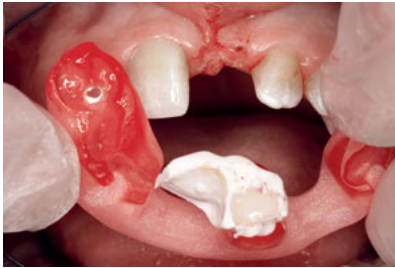**Abb. 14** Lippenbild einer Patientin im Alter von 11 Jahren und 6 Monaten mit Verlust des linken mittleren oberen Schneidezahns ein Jahr zuvor ohne weitere Versorgung.



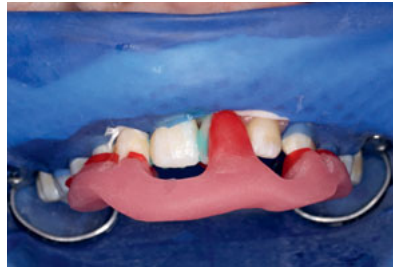**Abb. 15** Lippenbild der nun 13-jährigen Patientin nach Aufrichtung des gekippten Zahns 11.



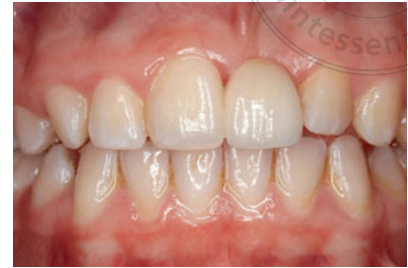**Abb. 16** Minimalinvasive, nur auf den Zahnschmelz begrenzte Präparation für einen vollkeramischen Adhäsivflügel.



**Abb. 17** Passungskontrolle der Adhäsivbrücke mithilfe von Positionierungsschlüssel und Fließsilikon. Das Brückenglied liegt dem Weichgewebe dicht auf.



**Abb. 18** Eingliederung der Adhäsivbrücke unter Kofferdam. Der verwendete phosphatmonomerhaltige Kompositkleber Panavia 21 TC (Fa. Kuraray, Hattersheim) verbindet korundgestrahlte Zirkonoxidkeramik und säuregeätzten Zahnschmelz äußerst dauerhaft.



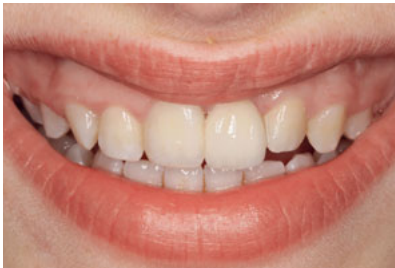**Abb. 19** Ansicht von labial wenige Tage nach Eingliederung der Adhäsivbrücke.

Adhäsivbrücke an die bei Kindern und jungen Jugendlichen häufiger im Rahmen des Älterwerdens auftretenden Veränderungen der natürlichen Zähne anpassen zu können<sup>27</sup>, z. B. eine dunklere Farbe der natürlichen Zähne durch Sekundärdentinbildung und eine Verlängerung der klinischen Krone.

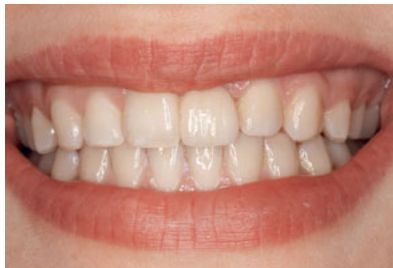Bei der initialen Befunderhebung und Indikationsstellung für die Versorgung mit Adhäsivbrücken sollte überprüft werden, ob eine ausreichende Schmelzklebefläche von mindestens 30 mm<sup>2</sup> bei einem parodontal gesunden Pfeilerzahn vorhanden ist. Zusätzlich muss approximal Platz für eine Verbinderhöhe von 3 mm und palatinal Platz für einen 0,7 mm starken Adhäsivflügel im Bereich der erforderlichen Schmelzklebefläche gewährleistet sein. Bei einem Überbiss von weniger als 4 mm kann in der Regel ein ausreichend großer Adhäsivflügel unterhalb der okklusalen Kontaktbereiche des oberen Schneidezahns angelegt werden, ohne mit der Okklusion zu interferieren. Ist in einem Tiefbissfall kein Platz für den Adhäsivflügel vorhanden, wird die kieferorthopädische Einstellung des benötigten Freiraums erforderlich, wenn Adhäsivbrücken angewendet werden sollen.

Es sollte überprüft werden, ob eine Schneidezahn- bzw. Eckzahnführung auf noch vorhandenen Zähnen existiert oder restaurativ hergestellt werden kann, damit das Brückenglied der geplanten Adhäsivbrücke keine dynamische Führungsfunktion übernimmt. Bei fehlenden zentralen Schneidezähnen, die nicht wie im zuvor dargestellten Fall umgehend ersetzt wurden (vgl. Abb. 1 sowie 4 bis 13), sind die Nachbarzähne häufig in die Lücke gekippt, sodass diese zuerst kieferorthopädisch aufgerichtet und die Lückenbreite auf dieselbe Breite wie die des kontralateralen Schneidezahns eingestellt werden sollte. Direkt anschließend kann die Versorgung mithilfe einer einflügeligen Adhäsivbrücke erfolgen (Abb. 14 bis 22).

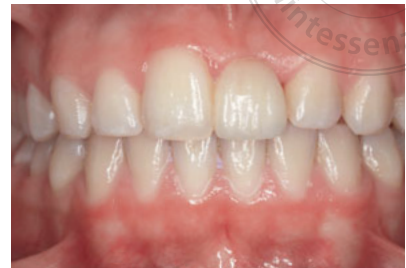Ästhetisch optimal zu versorgende Lücken der lateralen Schneidezähne sollten eine Breite aufweisen, die ca. 50 bis 74 % der Breite der vorhandenen zentralen Schneidezähne entspricht<sup>35</sup>. Leider werden die Lücken von lateralen Schneidezähnen präimplantologisch häufig auf 7 mm und damit zu breit eingestellt, um Platz für ein Standardimplantat zu schaffen. Für Adhäsivbrücken reicht in Abhängigkeit von der Breite des zentralen Schneidezahns in der Regel eine Lückenöffnung auf 5 bis 6,5 mm, um



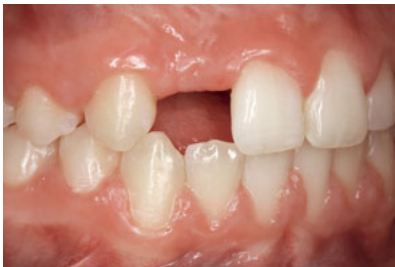**Abb. 20** Lippenbild der 13-jährigen Patientin.



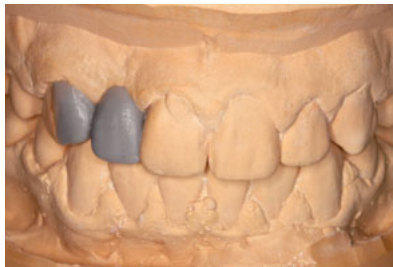**Abb. 21** Lippenbild der nun 18-jährigen Patientin nahezu 5 Jahre später.



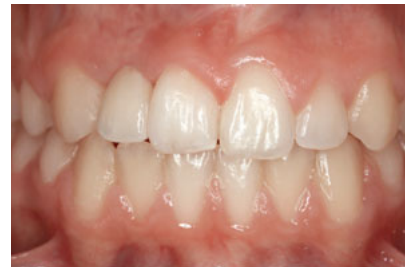**Abb. 22** Ansicht von labial mit retrahierten Lippen nach nahezu 5 Jahren Tragezeit. Es ist kein weiterer Gewebeverlust im Bereich des Brückenglieds aufgetreten. Das nun etwas zu kurze Brückenglied könnte durch Ersatz der Verblendung an den Pfeilerzahn angepasst werden<sup>27</sup>.



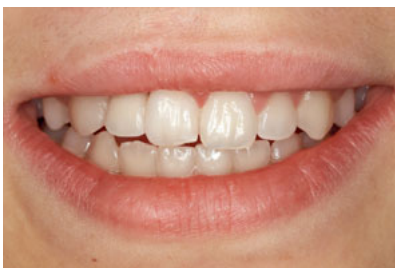**Abb. 23** Lateralansicht der 13-jährigen Patientin aus den Abb. 2 und 3. Es ist klar erkennbar, dass die Lücke für einen lateralen Schneidezahn zu groß ist. Eine kieferorthopädische Optimierung der Lücke war nicht möglich.



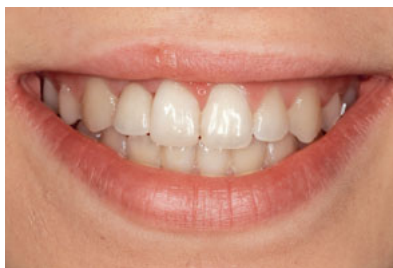**Abb. 24** Wax-up von Adhäsivbrücke und Zahnverbreiterung von 13, um eine adäquate Breite des Brückenglieds 12 zu erzielen.



**Abb. 25** Ansicht nach Eingliederung der Adhäsivbrücke zum Ersatz von Zahn 12 und mesialer Verbreiterung des Eckzahns 13.



**Abb. 26** Lippenbild der 13-jährigen Patientin.

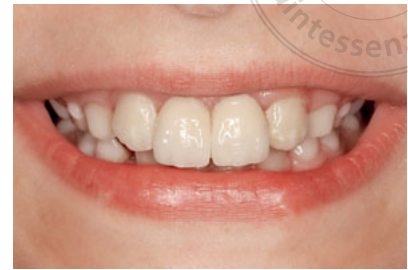
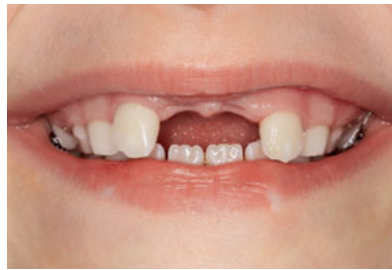
**Abb. 27** Lippenbild der nun 15-jährigen Patientin 2 Jahre später. Die zu kurze mesiale Inzisalkante von Zahn 11 wurde inzwischen noninvasiv mit Kompositkunststoff aufgebaut.

ästhetisch gute Ergebnisse zu erzielen. Bei zu breiten Zahnlücken sollte eine kieferorthopädische Einstellung der Lückenbreite gegenüber einer Verbreiterung der Nachbarzähne abgewogen werden (Abb. 23 bis 27), während bei zu schmalen Zahnlücken eine kieferorthopädische Lückenöffnung gegenüber einer leichten Überstellung des Brückenglieds vor den Pfeilerzahn diskutiert werden sollte.

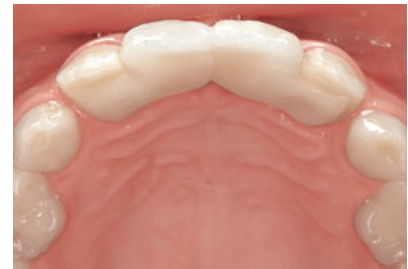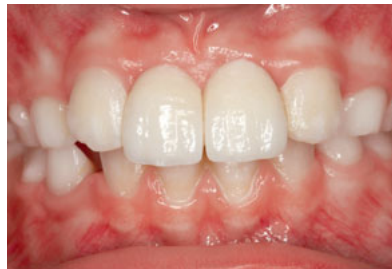Ist eine kieferorthopädische Behandlung erforderlich, sollte der restaurativ tätige Zahnarzt vor der Entfernung einer ggf. eingesetzten Multibandapparatur überprüfen, ob die erzielten Verhältnisse eine adäquate Versorgung mit Adhäsivbrücken erlauben. Sollte dies nicht der Fall sein, reichen oft kleinere zusätzliche Maßnahmen, um die Situation zu optimieren. Ist die Multibandapparatur schon entfernt und

**Abb. 28** Lippenbild einer Patientin im Alter von 8 Jahren und 6 Monaten mit Verlust beider zentralen Schneidezähne.

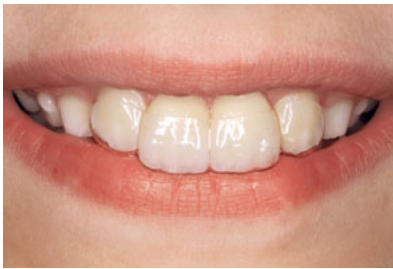

**Abb. 29** Lippenbild der Patientin nach Versorgung mit 2 einflügeligen Adhäsivbrücken zum Ersatz beider zentralen Schneidezähne.

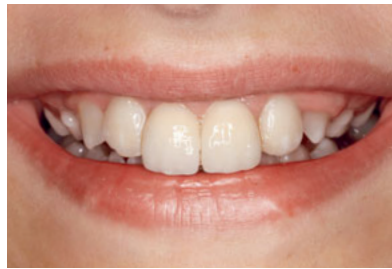**Abb. 30** Labialansicht der beiden Adhäsivbrücken mit retrahierten Lippen.



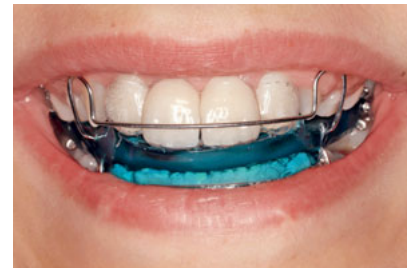**Abb. 31** Ansicht von okklusal. Die beiden Brückenglieder sind über einen seichten approximalen Interlock verbunden, d. h. das Brückenglied an Zahn 21 weist eine seichte vertikale Rille und das Brückenglied an Zahn 11 eine entsprechende vertikale Leiste auf. Dadurch stabilisieren sich die Brücken bei Belastung gegenseitig, ohne eine starre Verblockung auszuweisen.



**Abb. 32** Nachts trägt die Patientin eine 0,5 mm starke Tiefziehschiene von 12–22, um eine Wanderung der beiden Pfeilerzähne mit ihren Brücken zu verhindern.



**Abb. 33** Lippenbild der nun 11-jährigen Patientin 2 Jahre und 6 Monate später.



**Abb. 34** Lippenbild mit eingesetzter funktionskieferorthopädischer Apparatur und Retentionsschiene. Aufgrund der unverblockten, einflügeligen Gestaltung der beiden Adhäsivbrücken ist eine abnehmbare und später auch festsitzende kieferorthopädische Therapie unproblematisch möglich.

es ergibt sich zusätzlicher Optimierungsbedarf, steigt der Aufwand immens.

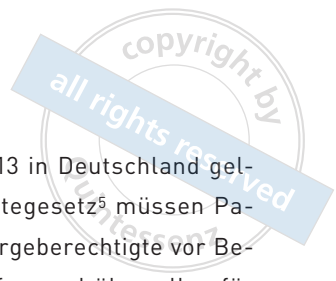Wenn bei schwererem Frontzahntrauma beide zentralen Schneidezähne verloren gegangen sind, können auch diese durchaus durch zwei einflügelige Adhäsivbrücken frühzeitig ersetzt werden (Abb. 28 bis 34). Allerdings empfiehlt es sich hier, die beiden Brücken durch einen seichten vertikalen Interlock in den approximalen Kontaktflächen der Brückenglieder zu stabilisieren (Abb. 31). Das Konzept des approximalen Interlocks bei Anfertigung zweier unverblockter Adhäsivbrücken wurde kürzlich

in einer separaten Publikation zum Ersatz zweier Prämolaren detailliert vorgestellt<sup>9</sup>.

## DISKUSSION UND FAZIT

Klinische Studien zeigten, dass einflügelige Adhäsivbrücken zum Schneidezahnersatz deutlich bessere klinische Langzeitergebnisse ergeben als die von zweiflügeligen Adhäsivbrücken<sup>3,19</sup>. Neben der besseren klinischen Bewährung stellen die noch substanzschonendere Präparation, eine rationellere Herstellung und das sofortige Feststellen eines Retentionsverlusts





tes weitere Vorteile der einflügeligen Gestaltung dar<sup>2</sup>. Zusätzlich vereinfacht die einflügelige Gestaltung die Mundhygiene, da Zahnseide über den offenen Approximalkontakt eingeführt werden kann. Nur selten bestehen noch spezielle Indikationen für zweiflügelig gestaltete Adhäsivbrücken. Lediglich die mesiale Verblockung zweier benachbarter einflügeliger Adhäsivbrücken zum Ersatz der lateralen Schneidezähne ist häufig sinnvoll, vor allem wenn nach kieferorthopädischem Schluss eines Diastema mediale eine Langzeitretention erforderlich erscheint, um ein Rezidiv zu verhindern.

Einflügelige Adhäsivbrücken stellen bei richtiger Indikationsstellung und Anwendung adäquater Verfahren eine sehr zuverlässige Methode des Schneidezahnersatzes dar<sup>23</sup>. Die klinischen Ergebnisse sind vergleichbar, wenn nicht sogar besser als jene mit konventionellen Brücken oder mit Einzelzahn-Implantatkronen<sup>24,25</sup>. Wesentlich für langfristig klinisch erfolgreiche Ergebnisse sind eine materialgerechte Pfeilerzahnpräparation, ausreichende Dimensionierungen der Adhäsivbrücke hinsichtlich Flügel- und Verbinderstärke, die Verwendung hydrolysebeständiger Kleber und die Vermeidung von Fehlern insbesondere beim Einkleben der Adhäsivbrücken<sup>16</sup>.

Trotz der eindeutigen wissenschaftlichen Evidenz und der dargestellten Leitlinienempfehlungen werden Kindern und Jugendlichen mit Schneidezahnlücken Adhäsivbrücken häufig nicht als valide, langfristig funktionierende Therapie angeboten, sondern nur als eine Art der provisorischen Versorgung mit vielen Problemen dargestellt. Stattdessen werden dann der kieferorthopädische Lückenschluss und – falls dieser nicht möglich oder sinnvoll ist – die spätere Therapie mit Einzelzahn-Implantatkronen als einzige dauerhafte minimalinvasive Optionen beschrieben<sup>12</sup>. Als Konsequenz leiden viele Kinder und Jugendliche über viele Jahre unter unkomfortablem und unästhetischem herausnehmbarem Zahnersatz, um die Wartezeit bis zur Insertion der Implantate zu überbrücken.

Nach dem seit 2013 in Deutschland geltenden Patientenrechtegesetz<sup>5</sup> müssen Patienten bzw. deren Sorgeberechtigte vor Behandlungsbeginn umfassend über alles für die Therapie Wesentliche aufgeklärt werden, insbesondere aber über Therapierisiken und -alternativen. Unter Berücksichtigung der zuvor beschriebenen hervorragenden klinischen Daten zur Bewährung von Adhäsivbrücken im Schneidezahnbereich und der vorhandenen Leitlinienempfehlungen müssen also auch Kinder und Jugendliche bzw. deren Sorgeberechtigte heute bei Schneidezahnlücken über die zuverlässige Therapieoption der Adhäsivbrücken aufgeklärt werden. Keinesfalls sollten nur der kieferorthopädische Lückenschluss oder die (spätere) Therapie mit Einzelzahn-Implantatkronen als valide Therapieoptionen dargestellt werden. Zusätzlich muss heute insbesondere bei der Implantattherapie nicht nur über die damit verbundenen direkten Risiken, sondern auch über die zuvor dargestellten langfristigen Risiken aufgeklärt werden. Gerade bei Kindern und Jugendlichen sind die Vorteile einer sofortigen Versorgung mit Adhäsivbrücken so gravierend gegenüber einer deutlich späteren Versorgung mit Implantaten, dass sich die Betroffenen in aller Regel für die frühzeitige Versorgung mit Adhäsivbrücken entscheiden.

Aufgrund der jahrzehntelangen Erfahrung des Autors mit dauerhaft gut funktionierenden einflügeligen vollkeramischen Adhäsivbrücken zum Schneidezahnersatz<sup>17</sup> schmerzt es zu sehen, dass diese einfache, wenn auch ein wenig techniksensitive Methode der Adhäsivbrücken den betroffenen Kindern und Jugendlichen auch heute noch so häufig vorenthalten wird. So werden sie oft nicht angeboten, weil zahnärztliche Behandler nicht über eine entsprechende Weiterbildung auf diesem Gebiet verfügen oder entgegen der wissenschaftlichen Datenlage immer noch glauben bzw. behaupten, eine Therapie mit Einzelzahn-Implantatkronen sei die bessere Therapie.



## DANKSAGUNG

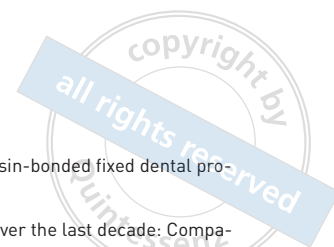Der Autor dankt dem Zahntechnikermeister Tomonari Okawa (Hamburg) für die gute Zusammenarbeit bei der Behandlung der drei dargestellten Fälle.

## HINWEIS

Der Autor hat auf seinem Youtube-Kanal verschiedene kurze Videos mit der Erläuterung spezieller Details veröffentlicht, die mithilfe des abgebildeten QR-Codes abgerufen werden können.

## LITERATUR

1. Bernard JP, Schatz JP, Christou P, Belser U, Kiliaridis S. Long-term vertical changes of the anterior maxillary teeth adjacent to single implants in young and mature adults. A retrospective study. *J Clin Periodontol* 2004;31:1024–1028.
2. Botelho M, Nor LC, Kwong HW, Kuen BS. Two-unit cantilevered resin-bonded fixed partial dentures: A retrospective, preliminary clinical investigation. *Int J Prosthodont* 2000;13:25–28.
3. Botelho MG, Chan AW, Leung NC, Lam WY. Long-term evaluation of cantilevered versus fixed-fixed resin-bonded fixed partial dentures for missing maxillary incisors. *J Dent* 2016;45:59–66.
4. Botelho MG, Ma X, Cheung GJ et al. Long-term clinical evaluation of 211 two-unit cantilevered resin-bonded fixed partial dentures. *J Dent* 2014;42 (7):778–784.
5. Bundesministerium der Justiz (BMJ). Gesetz zur Verbesserung der Rechte von Patientinnen und Patienten. *Bundesgesetzblatt* 2013;1(9):277–282.
6. Chen P, Yu S, Zhu G. The psychosocial impacts of implantation on the dental aesthetics of missing anterior teeth patients. *Br Dent J* 2012;213(11):E20.
7. Czochrowska EM, Skaare AB, Stenvik A, Zachrisson BU. Outcome of orthodontic space closure with a missing maxillary central incisor. *Am J Orthod Dentofacial Orthop* 2003;123(6):597–603.
8. Daftary F, Mahallati R, Bahat O, Sullivan RM. Lifelong craniofacial growth and the implications for osseointegrated implants. *Int J Oral Maxillofac Implants* 2013;28(1):163–169.
9. Garling A, Busch R, Kern M. Ersatz von zwei fehlenden Prämolaren durch zwei einflügelige vollkeramischen Adhäsivbrücken mit innovativem approximalen Design. *Quintessenz Zahnmed* 2023;74(3):208–214.
10. Gerritsen AE, Allen PF, Witter DJ, Bronkhorst EM, Creugers NH. Tooth loss and oral health-related quality of life: A systematic review and meta-analysis. *Health Qual Life Outcomes* 2010;8:126.
11. Gierthmühlen P, Jerg A, Spitznagel F. S3-Leitlinie Vollkeramische Kronen und Brücken. AWMF-Reg.-Nr 083-012; 2021:1–82.
12. Hedmo C, Lindsten R, Josefsson E. Laypeople and dental professionals' perception of the aesthetic outcome of two treatments for missing lateral incisors. *Clin Exp Dent Res* 2022;8(1):262–269.
13. Huanca Ghislanzoni L, Jonasson G, Kiliaridis S. Continuous eruption of maxillary teeth and changes in clinical crown length: A 10-year longitudinal study in adult women. *Clin Implant Dent Relat Res* 2017;19(6):1082–1089.
14. Iseri H, Solow B. Continued eruption of maxillary incisors and first molars in girls from 9 to 25 years, studied by the implant method. *Eur J Orthod* 1996;18(3):245–256.
15. Kawanami M, Andreasen JO, Borum MK, Schou S, Hjørting-Hansen E, Kato H. Infraposition of ankylosed permanent maxillary incisors after replantation related to age and sex. *Endod Dent Traumatol* 1999;15(2): 50–56.
16. Kern M, Gläser R. Single-retainer all-ceramic resin-bonded fixed dental prostheses: Long-term outcomes in the esthetic zone. *J Esthet Restor Dent* 2023;35(1):64–73.
17. Kern M, Passia N, Sasse M, Yazigi C. Ten-year outcome of zirconia ceramic cantilever resin-bonded fixed dental prostheses and the influence of the reasons for missing incisors. *J Dent* 2017;65:51–55.
18. Kern M, Sasse M. Ten-year survival of anterior all-ceramic resin-bonded fixed dental prostheses. *J Adhes Dent* 2011;13(5):407–410.
19. Kern M. Adhäsivbrücken. Minimalinvasiv – ästhetisch – bewährt. Berlin: Quintessence Publishing, 2. Aufl. 2018.
20. Kiliaridis S, Sidira M, Kirmanidou Y, Michalakis K. Treatment options for congenitally missing lateral incisors. *Eur J Oral Implantol* 2016;9(Suppl 1):S5–24.
21. Kirschner H, Burkard W, Pfütz E, Pohl Y, Obijou C. Frontzahntrauma – Aufbewahrung und Behandlung des verunfallten Zahnes. *Schweiz Monatsschr Zahnmed* 1992;102: 209–214.
22. Kokich VO, Jr., Kinzer GA. Managing congenitally missing lateral incisors. Part I: Canine substitution. *J Esthet Restor Dent* 2005;17(1):5–10.



23. Mourshed B, Samran A, Alfagih A, Samran A, Abdulrab S, Kern M. Anterior cantilever resin-bonded fixed dental prostheses: A review of the literature. *J Prosthodont* 2018;27(3): 266–275.
24. Pjetursson BE, Asgeirsson AG, Zwahlen M, Sailer I. Improvements in implant dentistry over the last decade: Comparison of survival and complication rates in older and newer publications. *Int J Oral Maxillofac Implant* 2014;29(Suppl): 308–324.
25. Pjetursson BE, Sailer I, Makarov NA, Zwahlen M, Thoma DS. All-ceramic or metal-ceramic tooth-supported fixed dental prostheses (FDPs)? A systematic review of the survival and complication rates. Part II: Multiple-unit FDPs. *Dent Mater* 2015; 31(6):624–639.
26. Polder BJ, Van't Hof MA, Van der Linden FP, Kuijpers- Jagtman AM. A meta-analysis of the prevalence of dental agenesis of permanent teeth. *Community Dent Oral Epidemiol* 2004; 32(3): 217–226.
27. Schneider BJ, Kern M. Verblindungsaustausch nach Bleaching. *Quintessenz Zahnmed* 2013;64(1): 31–37.
28. Silveira GS, de Almeida NV, Pereira DM, Mattos CT, Mucha JN. Prosthetic replacement vs space closure for maxillary lateral incisor agenesis: A systematic review. *Am J Orthod Dentofacial Orthop* 2016; 150(2):228–237.
29. Terheyden H, Tetsch J. S3-Leitlinie Zahnimplantatversorgungen bei multiplen Zahnnichtanlagen und Syndromen. AWMF-Reg.-Nr. 083-024, 2016.
30. Thilander B, Ödman J, Jemt T. Single implants in the upper incisor region and their relationship to the adjacent teeth. An 8-year follow-up study. *Clin Oral Implants Res* 1999;10(5):346–355.
31. Thilander B. Dentoalveolar development in subjects with normal occlusion. A longitudinal study between the ages of 5 and 31 years. *Eur J Orthod* 2009;31(2): 109–120.
32. Tuli T, Hächl O, Rasse M, Kloss F, Gassner R. Dentoalveoläre Traumen – Analyse von 4763 Patienten mit 6237 Verletzungen in 10 Jahren. *Mund Kiefer Gesichtschir* 2005;9:324–329.
33. Vig RG, Brundo GC. The kinetics of anterior tooth display. *J Prosthet Dent* 1978;39(5):502–504.
34. Wilmes B, Nienkemper M, Renger S, Drescher D. Mini-implant-supported temporary pontics. *J Clin Orthod* 2014; 48(7):422–429.
35. Wolfart S, Thormann H, Freitag S, Kern M. Assessment of dental appearance following changes in incisor proportions. *Eur J Oral Sci* 2005;113(2):159–165.
36. Yu SJ, Chen P, Zhu GX. Relationship between implantation of missing anterior teeth and oral health-related quality of life. *Qual Life Res* 2013;22(7): 1613–1620.
37. Zachrisson BU, Rosa M, Toreskog S. Congenitally missing maxillary lateral incisors: Canine substitution. *Point. Am J Orthod Dentofacial Orthop* 2011;139(4):434,436,438 passim.
38. Zitzmann NU, Özcan M, Scherrer SS et al. Resin-bonded restorations: A strategy for managing anterior tooth loss in adolescence. *J Prosthet Dent* 2015; 113(4):270–276.



**MATTHIAS KERN**

Prof. Dr. med. dent.  
 Klinik für Zahnärztliche Prothetik,  
 Propädeutik und Werkstoffkunde  
 Christian-Albrechts-Universität zu Kiel  
 Arnold-Heller-Straße 3/Haus B, 24105 Kiel  
 E-Mail: mkern@proth.uni-kiel.de