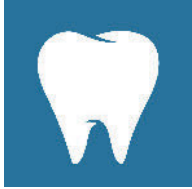

Sind Miniimplantate eine Alternative zu Standard-durchmesser-Implantaten?*



Was muss ich bei Mini-implantaten beachten?

Dentale Implantate sind aus dem zahnmedizinischen Behandlungsspektrum nicht mehr wegzudenken und sind fester Bestandteil aktueller prothetischer Behandlungskonzepte.

Sowohl bei der herausnehmbaren als auch bei der festsitzenden Prothetik zeigen sich klinisch relevante Vorteile durch den Einsatz von Implantaten, die sich für die Patientinnen und Patienten über eine Verbesserung der mundgesundheitsbezogenen Lebensqualität, über eine verbesserte Kaufunktion und über bessere Langzeitprognosen des Zahnersatzes dokumentieren [9].

Implantat-prothetische Konzepte

Die Prognose für festsitzenden Zahnersatz auf Implantaten ist sehr gut (5-Jahres-Prognose 96,4 %/10-Jahres-Prognose 93,9 %) und entspricht der Prognose von kurzspannigem Zahnersatz auf Zähnen [29]. Es kann somit durch den Einsatz von Implantaten das Beschleifen von natürlichen Zähnen und langspannigen Brücken vermieden werden sowie Freundsituationen versorgt werden. Auch die totale, festsitzende Versorgung des zahnlosen Kiefers ist mittels 4–8 Implantaten möglich [25, 26].

Beim herausnehmbaren Zahnersatz kann über den Einsatz von Im-

plantaten im zahnlosen Kiefer (1–6 Implantate im Unterkiefer und 4–8 Implantate im Oberkiefer) die Kaufunktion und die Zufriedenheit mit der Zahnversorgung deutlich verbessert werden. Ein guter Halt und eine geringe Rotationsfähigkeit des Zahnersatzes werden von den Patientinnen und Patienten bevorzugt [9]: Eine möglichst quadranguläre Abstützung und eine Beachtung der Rotationsachsen sowie die Auswahl des Attachmentkonzeptes sind hierbei zu berücksichtigen. Dem Ziel einer möglichst guten Retinierung und Abstützung des Zahnersatzes dient im teilbezahnten Gebiss auch der Einsatz sog. Unterstütsungsimplantate, die strategisch wichtige Positionen, wenn zahnlos, durch ein oder 2 Implantate besetzen, die die Rotationsfähigkeit des Zahnersatzes reduzieren. Ein starr abgestützter, herausnehmbarer Zahnersatz, also ein Zahnersatz, der weniger wackelt, führt nicht nur zu einer besseren Zufriedenheit der Patienten, sondern auch zu weniger Verschleiß der Attachmentssysteme und damit zu einer besseren Langzeitprognose. Die Prognose für Unterstütsungsimplantate ist sehr gut und mit der von Einzelzahnimplantaten vergleichbar [22].

Für viele prothetische Behandlungsfälle ist der Einsatz von Implantaten somit zu empfehlen. Dies ist seit bald 20 Jahren über das McGill

Consensus Statement dokumentiert, das die Versorgung eines zahnlosen Patienten mit Totalprothesen als Unterversorgung darstellt und den Einsatz von zumindest 2 Implantaten im Unterkiefer fordert [16]. Gemäß aktueller Datenlage kann als Mindestanzahl von Implantaten im zahnlosen Unterkiefer sogar nur ein in die Nähe der Symphyse inseriertes Implantat definiert werden [23].

Durchmesserreduzierte Implantate (NDI)

Die beschriebenen implantatprothetischen Konzepte sind bezüglich Standarddurchmesser-Implantate (> 3,5 mm) untersucht und evidenzbasiert. Diese Ergebnisse dürfen jedoch nicht 1:1 auf durchmesserreduzierte Implantate übertragen werden.

Durchmesserreduzierte Implantate werden auch als Narrow-Diameter-Implants (NDI) bezeichnet und umfassen Durchmesser von 1,8–3,5 mm. NDI werden hinsichtlich ihres Durchmessers in 3 Kategorien unterschieden [20]:

Kategorie 1 umfasst die Miniimplantate (MDI, 1,8–2,5 mm), welche grundsätzlich einteilig sind, Kategorie 2 (Durchmesser 2,5–3,25 mm) und Kategorie 3 (Durchmesser 3,3–3,5 mm) beinhalten zweiteilige Implantate.

NDI der Kategorie 3 aus Reintitan (Titan Grade IV) haben im Vergleich

*Deutsche Version der englischen Erstveröffentlichung Enkling N: Are mini-implants an alternative to standard-diameter implants? Dtsch Zahnärztl Z Int 2020; 2: 155–159
 Zitiertweise: Enkling N: Sind Miniimplantate eine Alternative zu Standarddurchmesser-Implantaten? Dtsch Zahnärztl Z 2020; 75: 270–274
 DOI.org/10.3238/dzz.2020.0270-0274

zu Standarddurchmesser-Implantaten (4,1 mm) nur ein Fünftel der mechanischen Belastbarkeit (200 N vs. 1000 N) [5]. Somit führt eine Durchmesserreduzierung von Implantaten zu einer theoretisch erhöhten Frakturgefahr. Daher wird die Bruchanfälligkeit der zweiteiligen Implantate der Kategorie 3 und 2 durch Modifikationen der Implantatabutmentverbindung, die eine dickere Implantatwandstärke ermöglichen, oder durch Titan-Zirkon-Legierungen, die eine höhere Bruchfestigkeit aufweisen, reduziert. Kategorie-1-Implantate können aufgrund der Frakturproblematik nicht aus Reintitan hergestellt werden, sondern werden aus einer Titan-Legierung (Titan Grade V, Ti6Al-4V ELI) produziert und sind einteilig, da eine Zweiteiligkeit die Wandstärken reduzieren würden.

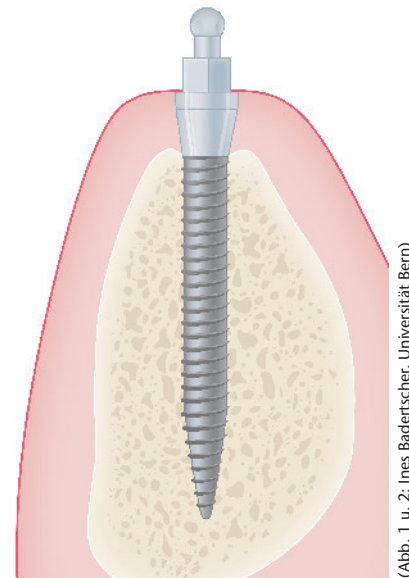
Aus werkstoffwissenschaftlichen und Finite-Elementen-Studien ist zudem bekannt, dass eine Veränderung der Implantatgeometrie zu einer veränderten Kraftereinleitung in die periimplantäre Kortikalis führt [19]. Hierbei zeigt eine Veränderung des Implantatdurchmessers eine stärkere Auswirkung als eine Veränderung der Implantatlänge [8]: Bei einer Durchmesservergrößerung von 2,5 mm auf 3,3 mm wird der Stress in der Kortikalis um 30,7 % reduziert, wohingegen bei einer Verlängerung der Implantate von 8,5 mm auf 15 mm der kortikale Stress lediglich um 1,7 % abnimmt.

Es stellt sich somit die Frage, welche Überlebensprognose durchmesserreduzierte Implantate aufweisen – vor allem bei kompromittiertem Knochenangebot. Dabei ist zu berücksichtigen, dass bei Standarddurchmesser-Implantaten sehr gute Implantatüberlebens- und -erfolgsraten dokumentiert [24] sind, die jedoch bei schlechter Knochenqualität und -quantität nicht erreicht werden [7, 15].

Die bisher veröffentlichten wissenschaftlichen Daten zu den durchmesserreduzierten Implantaten (NDI) zeigen sehr gute Ergebnisse hinsichtlich Implantatüberleben und Implantaterfolg, die mit denjenigen der Standardimplantate vergleichbar sind (90–100 %) [6, 35, 36]. Ein aktuelles Review wies jedoch darauf hin, dass

hinsichtlich der Misserfolgsquoten deutliche Unterschiede zwischen den 3 Kategorien der NDI vorliegen: Kategorie 2 und 3 zeigen sehr gute Prognosen – vergleichbar zu den Standarddurchmesser-Implantaten. Kategorie-1-Implantate, die Miniimplantate mit einem Durchmesser von 2,5 mm und weniger, zeigen hingegen ein deutlich höheres Risiko für einen Implantatverlust mit einer Odds-Ratio von 4,54 (CI: 1,51–13,65) [33]. Wenn möglich, sollte somit ein NDI der Kategorie 2 und 3 oder ein möglichst dickes Implantat der Kategorie 1 gewählt werden.

Moderne NDI der Kategorie 3 zeigen sehr gute Ergebnisse und können bezüglich der oben beschriebenen prothetischen Konzepte in vielen Fällen wahrscheinlich äquivalent zu den Standardimplantaten eingesetzt wer-



(Abb. 1 u. 2: Ines Badertscher, Universität Bern)

Abbildung 1 Das Miniimplantat (1,8 mm Durchmesser)

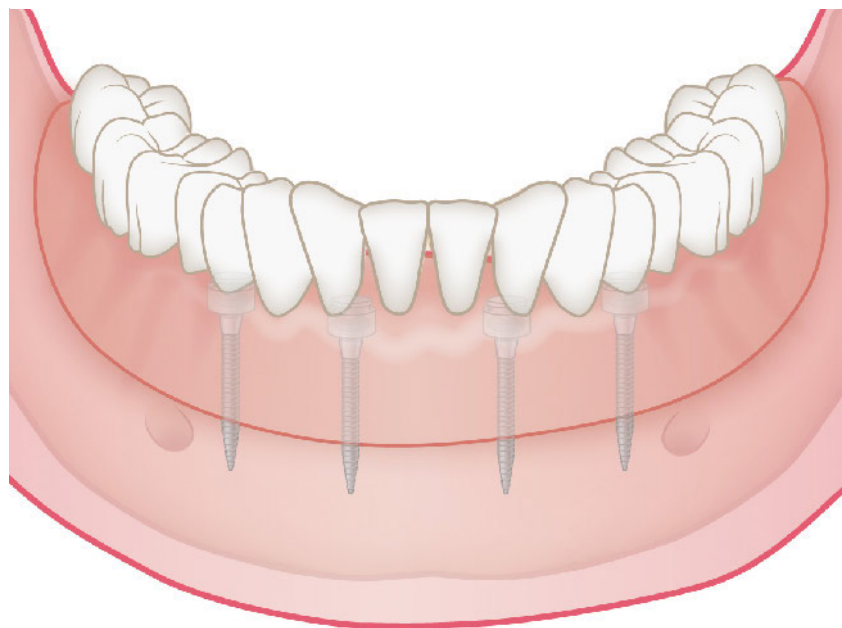


Abbildung 2 Vier interforaminale Miniimplantate mit Overdenture

den. NDI der Kategorie 2 und 3 sind in der Indikation Einzelzahnimplantat Unterkieferschneidezähne und obere laterale Incisivi problemlos möglich, von einem Einsatz im Bereich der stark kaubelasteten Molaren muss jedoch abgeraten werden [19, 33]. Wenn diese Grundsätze eingehalten werden, ist auch für festsitzende Prothetik auf durchmesserreduzierten Implantaten eine sehr gute

Implantatüberlebensrate (90–100 %) dokumentiert [36].

Miniimplantate

Der extrem resorbierte Alveolarknochen kann jedoch so dünn sein, dass ohne Knochenaugmentation nur Kategorie-1-Implantate möglich sind. Es liegen für diese Implantatgruppe somit klinisch relevante Indikationen vor: In der Indikation Stabilisierung

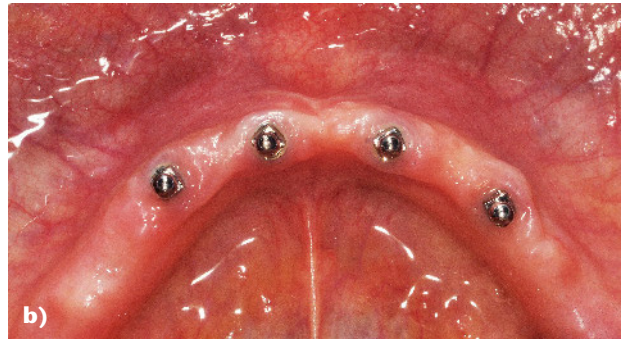
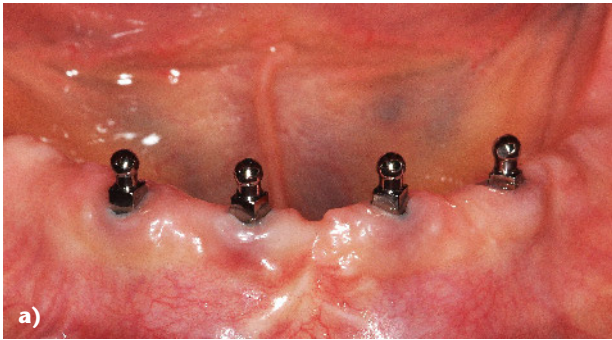
einer Unterkiefertotalprothese konnten in einem aktuellen Review über Kategorie-1-Implantate sehr gute Überlebensraten (98 %) und Erfolgsraten (93 %) dargestellt werden [27]. In derselben Indikation wurde in einer aktuell publizierten, prospektiven 5-Jahres-Studie der Universität Bern mit sofortbelasteten 1,8 mm Durchmesserimplantaten eine Überlebensrate und Erfolgsrate von 100 % dokumentiert [12, 13]. Ein Einsatz der NDI Kategorie 1 in der Indikation festsitzender Zahnersatz erscheint hingegen nicht ratsam.

Miniimplantate können wie oben beschrieben gut funktionieren, sollten jedoch nicht unterschätzt werden. Der Erfolg der Therapie mit Miniimplantaten ist abhängig von der Patientenselektion und von der Erfahrung des zahnärztlichen Behandlers [31]. So konnte in einer Multicenterstudie mit 5 Operationszentren und 1029 nachuntersuchten Implantaten aufgezeigt werden, dass die durchschnittliche Implantatüberlebensrate 91 % betrug. Aufgeschlüsselt nach den einzelnen Zentren ergab sich jedoch folgende Situation: 4 Zentren erbrachten Erfolgsquoten von über 90 %, das fünfte erzielte lediglich eine Erfolgsquote von 69 %, 13 von 42 Implantaten gingen verloren [10]. Ein intensives Auseinandersetzen mit dem chirurgischen Vorgehen erscheint daher ratsam: Das operative Vorgehen ist im Prinzip sehr einfach, jedoch muss das Bohrprotokoll auf jeden Patientenfall individuell angepasst werden [35]. Es wird keine klassische Normbohrung durchgeführt, sondern nur eine Perforation der Kortikalis. Das Implantat hat somit immer einen selbstbohrenden und selbstschneidenden Charakter. Ein Eindrehmoment von 45 Ncm sollte beim 1,8 mm Durchmesserimplantat auf keinen Fall überschritten werden, da ansonsten die Frakturgefahr deutlich ansteigt: Aus den bisher veröffentlichten wissenschaftlichen Daten ist ersichtlich, dass eine gewisse Bruchanfälligkeit der dünnen Implantate bei der Insertion vorliegt. So wurden in einer prospektiven Studie an der Universität Belgrad 2,5 % Implantatbrüche im Rahmen der Implantat-OP ermittelt (3 von 120) [32], und in einer retrospektiven Auswer-

tung aus den USA wurden 0,8 % Brüche während des Implantateindrehens dokumentiert [35]. Eine erhöhte Rate von Implantatbrüchen nach Belastung durch den herausnehmbaren Zahnersatz konnte bislang nicht aufgezeigt werden: Die Implantatbruchquote von 1 % im Unterkiefer, die in einer aktuellen Multicenterstudie aus Deutschland ermittelt wurde (4 von 402 MDI-Implantaten) [28], entspricht den dokumentierten Daten zu Standarddurchmesser-Implantaten [18]. Diese guten Daten zur klinischen Frakturstabilität der MDI in der herausnehmbaren Prothetik sind wahrscheinlich durch die Art der Verbindung der Prothese mit dem Implantat begründet: Die MDI sind einteilige Implantate mit 1,8 mm Kugelnknöpfen, die mit der Prothese über einpolimerisierte Matrizen (Metallgehäuse mit eingelegtem Gummi-O-Ring) verbunden werden. Es wird jedoch nur ein Kontakt zwischen der Kugel und dem Gummi-O-Ring zugelassen, hingegen kein Kontakt zwischen dem metallischen Matrizengehäuse und der Kugel-Patrize. Dieses Konstruktionsmerkmal führt dazu, dass auf den Miniimplantaten die Prothese nur retiniert und nicht abgestützt wird. Es findet wie bei der konventionellen Totalprothese eine tegumentale Abstützung auf der Alveolarfortsatzmukosa statt. Die Matrizen erzielen somit nur eine Retentionserhöhung sowie eine Reduktion der Prothesenrotation. Der Verschleiß, der in jedem Matrizen- und Patrizensystem in der Mundhöhle auftritt, wird auf den Gummi-O-Ring der Matrize beschränkt [1]. Dies ist vorteilhaft, da ein Verschleiß an der Patrize nicht ausgeglichen werden könnte, da diese fix, nicht auswechselbar mit dem Implantatkörper verbunden ist. Der Austausch des Gummirings ist hingegen einfach möglich. Die Gummi-O-Ringe zeigen eine Retentionskraft mit 5–9 N vergleichbar den blauen und pinken Locator-Einsätzen (Zest-Anchors, Escondido, USA) [2]. 20 % der Gummi-O-Ringe müssen in der Regel nach einem Jahr ersetzt werden [28]. Die Präzision der O-Ringe ist sehr gut, daher kann nach Austausch die ursprüngliche Retentionskraft vorhersagbar wiederhergestellt werden [2].

Über den Einsatz der Miniimplantate konnte gezeigt werden, dass sich die Kaufunktion und die Beißkraft sowohl bei älteren als auch bei jüngeren Patienten deutlich verbesserte [14]. Die älteren Menschen benötigten jedoch mehr Zeit, um die Kaufunktionsverbesserungen zu realisieren [12]. Die Retention der Implant-Overdentures ist über die O-Ringe der MDI-Matrizen jedoch weniger steif bzw. rigide als im Vergleich dazu eine Verankerung über einen gefrästen parallelwandigen Steg. Dies ist eine gewisse Komforteinbuße und muss bei der individuellen Therapieplanung berücksichtigt werden. Insgesamt konnte in einer prospektiven 5-Jahres-Studie jedoch gezeigt werden, dass sich die mundgesundheitsbezogene Lebensqualität über den Einsatz von 4 interforaminalen Implantaten signifikant verbesserte [30]. Die Beweglichkeit könnte auch einen klinisch relevanten Nutzen erbringen: Die Kugelpatrizen der Miniimplantate weisen kaum Zahnsteinanlagerungen auf, und die periimplantäre Mukosa ist in der Regel gesund – dies könnte auf die selbstreinigende Wirkung der Gummi-O-Ringe zurückgeführt werden [37]. Dabei ist hervorzuheben, dass auch das Fehlen von periimplantärer keratinisierter Mukosa nicht zu erhöhten Knochenabbauraten führte [13]. Aus prophylaktischen Gründen wird zur einfacheren Implantathygiene jedoch weiterhin eine perimplantäre, keratinisierte Mukosa empfohlen.

Für den zahnlosen Unterkiefer ist das Miniimplantat nachgewiesen eine sichere Therapieoption zur besseren Retinierung von herausnehmbarem Zahnersatz [10, 13, 35]. Neben der Indikation der zahnlosen Patienten können auch Teilbezahnte vom Einsatz der Miniimplantate profitieren. Entsprechende Konzepte von Mini-Unterstützungsimplantaten sind publiziert: 1–4 Implantate im Unterkiefer und 1–6 Implantate im Oberkiefer abhängig von der Anzahl und Verteilung der Restzähne [3]. Es muss jedoch bei den Mini-Unterstützungsimplantaten die Charakteristik des oben beschriebenen Kugelattachments berücksichtigt werden: Die Attachments auf den Zähnen sind immer starrer als diejenigen auf den



(Abb. 3a u. 3b: N. Enkling, Universität Bern)

Abbildung 3a und 3b Beispielfall aus der Miniimplantatstudie der Universität Bern, 5 Jahre nach Implantation: 4 sofortbelastete, interforaminale Implantate 1,8 mm x 13 mm/Overdenture; **a)** frontale Sicht; **b)** Aufsicht

1,8 mm Kugeln. Die Mini-Unterstützungsimplantate bewirken, dass der Zahnersatz besser retiniert, jedoch nicht besser abgestützt ist. Dies bedeutet, dass die Prothetik im Bereich der Mini-Unterstützungsimplantate weiterhin tegumental gelagert ist und die natürlichen Attachmentzähne als Hypomochlion wirken können. Der Zahnersatz weist somit eine gewisse Beweglichkeit auf: Dies sollte bei der Planung und Patientenaufklärung berücksichtigt werden.

Klinische Tipps zu Miniimplantaten

Das einfache chirurgische und prothetische Vorgehen, welches wenig material- und zeitaufwendig ist, sowie der geringe Nachsorgeaufwand werden von den zahnärztlichen Behandlern sehr geschätzt [34]. Prothetisch ist dabei zu beachten, dass die Miniimplantate gut verteilt werden und einen Mindestabstand von 4 mm aufweisen sollten. Bei einem Implantatabstand von weniger als 4 mm entstehen aufgrund der Matrizengehäusegröße Schwierigkeiten, die Matrizen nebeneinander zu positionieren. Bei Patienten mit erhöhten Kaufkräften und bei dünnen Unterkieferprothesen, bei denen die Kunststoffummantelung der Matrizen geringer als 2 mm stark dimensioniert ist, besteht eine erhöhte Frakturgefahr der Prothesen im Bereich der Matrizengehäuse [11]. In der Studie von Mundt et al. wurde eine Frakturrate der MDI-Implant-Overdentures ohne Modellgussverstärkung von 20 % ermittelt [28]. In diesen Fällen ist es ratsam, eine linguale Verstärkung in Form eines 1 mm starken,

aus einer Modellgusslegierung gegossenen Versteifungsbandes einzubauen [13]. In einer aktuellen prospektiven Studie mit 5-Jahres-Ergebnissen wurde eine Frakturrate der Unterkieferprothesen ohne Modellgussverstärkung von 35 % ermittelt. Nachdem die Modellgussverstärkung eingebaut wurde, gab es keine erneuten Frakturen mehr [13]. Eine Verstärkung bzw. Verdickung einer Unterkieferprothese nach lingual von ca. 2–4 mm wird von vielen Patienten gut vertragen und nicht als störend empfunden [4].

Die Empfehlung des Modellgusses nach einem erfolgten Bruch kann zu Missstimmigkeiten mit den Patienten führen: Daher erscheint es ratsam, eine Modellgussverstärkung grundsätzlich anzubieten – diese kann im Unterkiefer auch im Nachhinein eingebaut werden. Im Oberkiefer sollte aufgrund der durchweg geringeren Dicke der Prothese von vornherein eine Modellgussverstärkung geplant werden.

Gemäß dem klinischen Protokoll zu den Miniimplantatsystemen sind im Unterkiefer 4 Implantate und im Oberkiefer 6 Implantate zur Retention von Implantoverdentures erforderlich. Wenn ein minimales Eindrehmoment von 35 Ncm erreicht wird, dürfen MDI im Unterkiefer sofort belastet werden. Bei geringeren Primärstabilitätswerten wird von der Sofortbelastung im Unterkiefer abgeraten und eine weichbleibende Unterfütterung empfohlen – erst nach einer 3-monatigen Einheilzeit werden dann die Matrizengehäuse einpolymerisiert und die Implantate verzögert belastet. Im Oberkiefer wird grundsätzlich eine 6-monatige unbe-

lastete Einheilzeit empfohlen. Daten der Universität Montreal in Kanada zeigen hingegen, dass im Unterkiefer auch bereits ein Eindrehmoment von 15 Ncm für eine Sofortbelastung ausreichen würde [21].

Die guten Ergebnisse zum Implantatüberleben im Unterkiefer dürfen jedoch nicht ohne Weiteres auf den Oberkiefer übertragen werden. Hier sind die Implantatverlustquoten im zahnlosen Oberkiefer höher. In der Studie von Shatkin et al. wurde eine Überlebensquote von 95,1 % bei Unterkiefer- und von 83,2 % bei Oberkieferoverdentures dargestellt [35]. Ähnliche Ergebnisse zu Unterschieden zwischen Ober- und Unterkiefer wurden auch in der Arbeitsgruppe für Implantologie und Biomaterialforschung der Universität Bonn ermittelt, die gerade wissenschaftlich ausgewertet werden. Bei den erhöhten Implantatverlustquoten im Oberkiefer scheint es einen Clustereffekt zu geben, bei dem vermehrt Implantate bei einzelnen Patienten verloren gehen. Erhöhte Vorsicht ist somit im zahnlosen Oberkiefer geboten. Diese Einschätzung deckt sich mit den Empfehlungen des International Team for Implantology (ITI) und ihrer SAC-Systematik: Der zahnlose Unterkiefer wird chirurgisch als unkompliziert (straightforward) und der zahnlose Oberkiefer als schwer (complex) eingeordnet.

Fazit

Die Einfachheit der Behandlung und die geringen Materialkosten führen dazu, dass auch soziale Indikationen mit Miniimplantaten behandelt werden können. Über die MDI ist es da-

her möglich, dem Ziel nahe zu kommen – wie in verschiedenen wissenschaftlichen Stellungnahmen formuliert –, zahnlose Patienten im Unterkiefer grundsätzlich mit implantat-unterstützten Overdentures zu versorgen [16]. Die Behandlung mit 4–6 Miniimplantaten eröffnet ebenfalls neue Möglichkeiten für ein minimalinvasives Vorgehen. Zukünftige wissenschaftliche Studien sind notwendig, um die Indikationsgrenzen der Miniimplantate auszuloten. Für den Einsatz im zahnlosen Unterkiefer stellen die Miniimplantate bereits jetzt eine gut dokumentierte Behandlungsoption dar und sind etabliert. Von Miniimplantaten in der Indikation festsitzender Zahnersatz im kau-belasteten Bereich muss dringend abgeraten werden. Die mechanische Unterlegenheit gegenüber Standard-durchmesser-Implantaten ist belegt und muss bei der Indikationsstellung berücksichtigt werden [5, 17, 19].

Interessenkonflikte

Prof. Dr. Norbert Enkling hat in der Vergangenheit bezahlte Vorträge auf wissenschaftlichen Fachtagungen und Vorträge mit Workshops für Implantat-Firmen wie Nobel Biocare, SIC Invent, Dentaurum Implants, 3M Espe und Condent gehalten.

Literatur

1. Abou-Ayash S, Enkling N, Srinivasan M, Haueter M, Worni A, Schimmel M: Evolution of in vivo assessed retention forces in one-piece mini dental implant-retained mandibular overdentures: 5-year follow-up of a prospective clinical trial. *Clin Implant Dent Relat Res* 2019; 21: 968–976
2. Abou-Ayash S, Schimmel M, Worni A, Enkling N: O-ring attachments on one-piece mini dental implants: in-vitro analysis of retention force reproducibility using different pristine matrix-O-ring combinations. *The International Journal of Prosthodontics* 2020;
3. Al Jaghsi A, Heinemann F, Biffar R, Mundt T: Immediate versus delayed loading of strategic mini-implants under existing removable partial dentures: patient satisfaction in a multi-center randomized clinical trial. *Clin Oral Investig* 2020; Jun 12. doi: 10.1007/s00784-020-03360-y
4. Albrecht D, Ramirez A, Kremer U, Katsoulis J, Mericske-Stern R, Enkling N: Space requirement of a prefabricated bar on two interforaminal implants: a prospective clinical study. *Clin Oral Implants Res* 2015; 26: 143–148
5. Allum SR, Tomlinson RA, Joshi R: The impact of loads on standard diameter, small diameter and mini implants: a comparative laboratory study. *Clin Oral Implants Res* 2008; 19: 553–559
6. Arabiah M: Comparison of survival rate and crestal bone loss of narrow diameter dental implants versus regular dental implants: a systematic review and meta-analysis. *J Investig Clin Dent* 2019; 10: e12367
7. Alsaadi G, Quirynen M, Michiles K, Teughels W, Komarek A, van Steenberghe D: Impact of local and systemic factors on the incidence of failures up to abutment connection with modified surface oral implants. *J Clin Periodontol* 2008; 35: 51–57
8. Anitua E, Tapia R, Luzuriaga F, Orive G: Influence of implant length, diameter, and geometry on stress distribution: a finite element analysis. *Int J Periodontics Restorative Dent* 2010; 30: 89–95
9. Bassetti RG, Mericske-Stern R, Enkling N: Are there differences in the changes in oral-health-related quality of life (OHR-QoL) depending on the type (rigidity) of prosthetic treatment? *Quintessence Int* 2016; 47: 749–757
10. Bulard RA, Vance JB: Multi-clinic evaluation using mini-dental implants for long-term denture stabilization: a preliminary biometric evaluation. *Compend Contin Educ Dent* 2005; 26: 892–897
11. Choi M, Acharya V, Berg RW et al.: Resinous denture base fracture resistance: effects of thickness and teeth. *Int J Prosthodont* 2012; 25: 53–59
12. Enkling N, Haueter M, Worni A, Müller F, Leles CR, Schimmel M: A prospective cohort study on survival and success of one-piece mini-implants with associated changes in oral function: Five-year outcomes. *Clin Oral Implants Res* 2019; 30: 570–577
13. Enkling N, Moazzin R, Geers G, Koschka S, Abou-Ayash S, Schimmel M: Clinical outcomes and bone-level alterations around one-piece mini dental implants retaining mandibular overdentures: 5-year follow-up of a prospective cohort study. *Clin Oral Implants Res* 2020; 31: 549–556
14. Enkling N, Saftig M, Worni A, Mericske-Stern R, Schimmel M: Chewing efficiency, bite force and oral health-related quality of life with narrow diameter implants – a prospective clinical study: results after one year. *Clin Oral Implants Res* 2017; 28: 476–482
15. Esposito M, Hirsch JM, Lekholm U, Thomsen P: Biological factors contributing to failures of osseointegrated oral implants. (II). Etiopathogenesis. *Eur J Oral Sci* 1998; 106: 721–764
16. Feine JS, Carlsson GE, Awad MA et al.: The McGill consensus statement on overdentures. Mandibular two-implant overdentures as first choice standard of care for edentulous patients. Montreal, Quebec, May 24–25, 2002. *Int J Oral Maxillofac Implants* 2002; 17: 601–602
17. Flanagan D, Ilies H, McCullough P, McQuoid S: Measurement of the fatigue life of mini dental implants: a pilot study. *J Oral Implantol* 2008; 34: 7–11
18. Goodacre CJ, Bernal G, Rungcharas-aeng K, Kan JY: Clinical complications with implants and implant prostheses. *J Prosthet Dent* 2003; 90: 121–132
19. Hasan I, Heinemann F, Aitlahrach M, Bourauel C: Biomechanical finite element analysis of small diameter and short dental implant. *Biomed Tech (Berl)* 2010; 55: 341–350
20. Jung RE, Al-Nawas B, Araujo M et al.: Group 1 ITI Consensus Report: The influence of implant length and design and medications on clinical and patient-reported outcomes. *Clin Oral Implants Res* 2018; 29 (Suppl 16): 69–77
21. Kanazawa M, Feine J, Esfandiari S: Clinical guidelines and procedures for provision of mandibular overdentures on 4 mini-dental implants. *J Prosthet Dent* 2017; 117: 22–27
22. Kaufmann R, Friedli M, Hug S, Mericske-Stern R: Removable dentures with implant support in strategic positions followed for up to 8 years. *Int J Prosthodont* 2009; 22: 233–241; discussion 242
23. Kern M, Att W, Fritzer E et al.: Survival and complications of single dental implants in the edentulous mandible following immediate or delayed loading: a randomized controlled clinical trial. *J Dent Res* 2018; 97: 163–170
24. Laurell L, Lundgren D: Marginal bone level changes at dental implants after 5 years in function: a meta-analysis. *Clin Implant Dent Relat Res* 2011; 13: 19–28
25. Maló P, de Araújo Nobre M, Lopes A, Ferro A, Botto J: The all-on-4 treatment concept for the rehabilitation of the completely edentulous mandible: a longitudinal study with 10 to 18 years of follow-up. *Clin Implant Dent Relat Res* 2019; 21: 565–577
26. Maló P, de Araújo Nobre M, Lopes A, Ferro A, Nunes M: The all-on-4 concept for full-arch rehabilitation of the edentulous maxillae: a longitudinal study with 5–13 years of follow-up. *Clin Implant Dent Relat Res* 2019; 21: 538–549

27. Marcello-Machado RM, Faot F, Schuster AJ, Nascimento GG, Del Bel Cury AA: Mini-implants and narrow diameter implants as mandibular overdenture retainers: a systematic review and meta-analysis of clinical and radiographic outcomes. *J Oral Rehabil* 2018; 45: 161–183

28. Mundt T, Schwahn C, Stark T, Biffar R: Clinical response of edentulous people treated with mini dental implants in nine dental practices. *Gerodontology* 2015; 32: 79–187

29. Pjetursson BE, Brägger U, Lang NP, Zwahlen M: Comparison of survival and complication rates of tooth-supported fixed dental prostheses (FDPs) and implant-supported FDPs and single crowns (SCs). *Clin Oral Implants Res* 2007; 18 (Suppl 3): 97–113

30. Reissmann DR, Enkling N, Moazzin R, Haueter M, Worni A, Schimmel M: Long-term changes in oral health-related quality of life over a period of 5 years in patients treated with narrow diameter implants: A prospective clinical study. *J Dent* 2018; 75: 84–90

31. Renouard F, Nisand D: Impact of implant length and diameter on survival rates. *Clin Oral Implants Res* 2006; 17 (Suppl 2): 35–51

32. Scepanovic M, Calvo-Guirado JL, Markovic A et al.: a 1-year prospective cohort study on mandibular overdentures retained by mini dental implants. *Eur J Oral Implantol* 2012; 5: 367–379

33. Schiegnitz E, Al-Nawas B: Narrow-diameter implants: a systematic review and meta-analysis. *Clin Oral Implants Res* 2018; 29 (Suppl 16): 21–40

34. Shatkin TE, Petrotto CA: Mini dental implants: a retrospective analysis of 5640 implants placed over a 12-year period. *Compend Contin Educ Dent* 2012; 33 (Spec 3): 2–9

35. Shatkin TE, Shatkin S, Oppenheimer BD, Oppenheimer AJ: Mini dental implants for long-term fixed and removable prosthetics: a retrospective analysis of 2514 implants placed over a five-year period. *Compend Contin Educ Dent* 2007; 28: 92–99; quiz 100–101

36. Sohrabi K, Mushantat A, Esfandiari S, Feine J: How successful are small-diameter implants? A literature review. *Clin Oral Implants Res* 2012; 23: 515–525

37. Worni A, Hicklin SP, Mericske-Stern R, Enkling N: Performance and marginal bone level alteration around immediately loaded narrow-diameter implants. A prospective clinical study: Results after 1 year. *Quintessence Int* 2018; 49: 267–276



(Foto: Norbert Enkling)

**PROF. DR. NORBERT ENKLING,
MAS**

Leiter der Arbeitsgruppe Zahnärztliche Implantologie und Biomaterialforschung, Poliklinik für Zahnärztliche Prothetik, Propädeutik und Werkstoffwissenschaften, Medizinische Fakultät, Universität Bonn

&

Klinik für Rekonstruktive Zahnmedizin und Gerodontology, Universität Bern/Schweiz

c/o Eichenklinik - Praxisklinik für Zahnmedizin, Eichener Str. 69,
57223 Kreuztal
enkling@uni-bonn.de

Interesse am internationalen Publizieren?

- Beschäftigen Sie sich mit einem zahnärztlichen Thema besonders intensiv?
- Möchten Sie andere an Ihrem Wissen und Ihren Erfahrungen – insbesondere auch international – teilhaben lassen?
- Dann schreiben Sie eine Originalarbeit, einen Übersichtsartikel oder einen Fallbericht für die DZZ International – gerne in deutscher und/oder englischer Sprache.

Nähere Informationen zu einer Einreichung finden Sie auf der neuen Website unter www.online-dzz.com