

EINLEITUNG

Neben den typischen, häufig bernsteinfarbenen Veränderungen der Schmelz- und Dentindysplasien und den primär oder sekundär pigmentierten Hypoplasien können sich auch Zahnverfärbungen entwickeln, die nicht unmittelbar mit Strukturveränderungen einhergehen. Es handelt sich dabei um medikamentöse Einlagerungen bzw. Pigmentüberschüsse, die während der Zahnentwicklung in die Zahnhartsubstanz eingelagert werden. Alleinige Wurzelverfärbungen sind dabei selten. Bei den dritten Molaren ist die Kronenbildung zwischen dem 12. und 14. Lebensjahr abgeschlossen. Die Ausbildung der Wurzeln kann erst zwischen dem 19. und 21. Lebensjahr beendet sein (Tab. 1) (1). Insgesamt zeigen die Entwicklung und die Mineralisation von Weisheitszähnen eine große Variabilität (2,3).

DER FALL

Bei einer zum Operationszeitpunkt 14,5 Jahre alten Patientin mit heterozygoter Faktor-V-Leiden-Mutation wurden die vier dritten Molaren operativ entfernt. Sie waren bei nicht abgeschlossenem Wurzelwachstum unauffällig geformt und strukturell intakt. Alle Wurzeln zeigten nahezu durchgehend eine homogene, braun-gelbe Verfärbung (Abb. 2.1– 2.4). Die Farbe der vier Zahnkronen wich von einer regulären Zahnfarbe ab (Abb. 2.1). Makroskopisch erkennbar waren Wachstumslinien (Retziusstreifen) im Zahnschmelz (Abb. 2.2). Die präoperative Panoramaschichtaufnahme (Abb. 1) ergab keine Hinweise für strukturelle Veränderungen (z.B. hypodense Kompartimente).

Der postoperative Verlauf gestaltete sich komplikationslos.

Anamnestisch berichtete die Patientin, im Kleinkindalter mehrfach Antibiotikagaben zur Therapie einer Otitis media erhalten zu haben. Seit ungefähr zwei Jahren nahm sie zur Behandlung einer Akne das Präparat SKID® (Minocyclin, 50 mg/Tag) ein. Zusätzlich lag eine aktuelle Dauermedikation mit Androcur® (Cyproteronacetat-Antiandroge) vor.

LITERATURÜBERSICHT

Zahnverfärbungen können sowohl durch Veränderungen in der strukturellen Zahnhartsubstanzzusammensetzung als auch durch Farbeeinlagerungen während oder nach dem Prozess der ontogenetischen Zahnentwicklung eintreten (4,5). Biliverdin kann bei einer Hyperbilirubinämie oder einer Inkompatibilität der Blutgruppen zwischen Mutter und Kind im Rahmen des Morbus haemolyticus neonatorum zu einer Verfärbung der Zahnhartsubstanz führen (6). Dies gilt auch für die Supplementierung mit Eisen-Präparaten zur Therapie der Anämie bei Kindern mit chronischem Nierenversagen (7). Bei erythropoetischer kongenitaler Porphyrie kann eine Verfärbung durch Porphyrin auftreten (8).

Vereinzelte existieren Fallberichte über grau-braune bis gelbliche Fehlfärbungen von Zähnen bei anamnestisch gesicherter Einnahme von Tetracyclin oder dessen halbsynthetischen Derivaten wie Minocyclin. Diese Publikationen beschreiben überwiegend Verfärbungen der koronalen Zahnsegmente. Nach eingehender Literaturrecherche sind in den letzten 20 Jahren lediglich vier Publikationen zur Verfärbung dritter Molaren (12 Patienten / 28 Zähne) erschienen (9-12).

Bei Langzeiteinnahme von Minocyclin treten Diskolorationen der permanenten Dentition in 3 bis 6% der Fälle auf (13,14).

Die Intensität der Färbung scheint abhängig von der Einnahmedauer und dem Stadium der Odontogenese zu sein. Neben der Verfärbung der Zahnhartsubstanz wurden Tetracycline und seine Derivate in wenigen Fällen im angrenzenden Knochen von dritten Molaren nachgewiesen (10).

Verschiedene Mechanismen zur Einlagerung von Minocyclin in die Zahnhartsubstanz werden diskutiert. Neben intrinsischen und extrinsischen Hypothesen wird eine irreversible Komplexbildung innerhalb der Zahnhartsubstanz als wahrscheinlich angenommen. Minocyclin unterscheidet sich von anderen Tetracyclinen dadurch, dass es aus dem Magen-Darm-Trakt gut resorbiert wird, mit Eisen zu unlöslichen Komplexen chelatiert und möglicherweise zu Zahnverfärbungen führt. Die genauen Mechanismen sind nicht abschließend geklärt (9,15).

Entwicklung dritter Molaren

	OK	UK
Ausbildung Schmelzorgan	72 Monate postnatal	
Hartsubstanzbildung radiologisch	9-10 Jahre	
Abschluss der Kronenbildung	12,8-13,2 Jahre	12,0-13,7 Jahre
Beginn des Zahndurchbruches	17,0-19,0 Jahre	
Abschluss der Wurzelbildung	19,5-19,6 Jahre	20,0-20,8 Jahre

Tab. 1: Zeitlicher Ablauf der Entwicklung dritter Molaren(1)

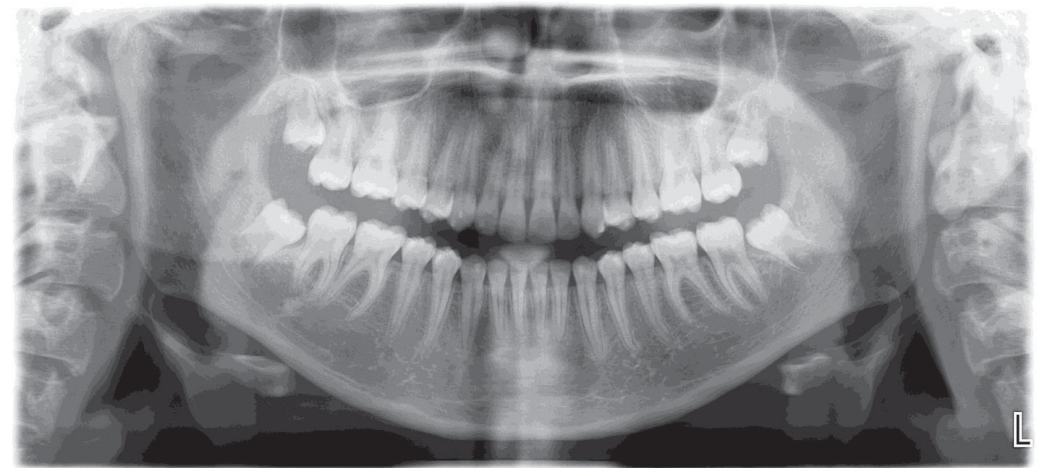


Abb. 1: Präoperative Panoramaschichtaufnahme

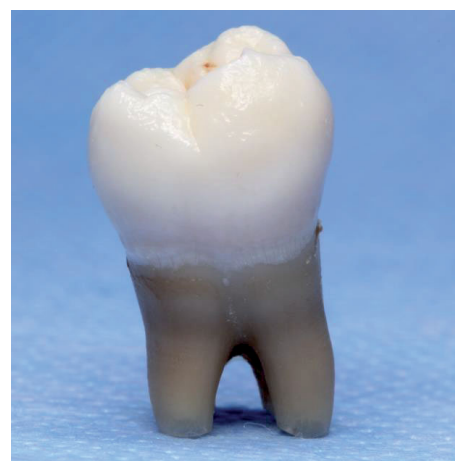

Abb. 2.1: Buccalansicht Zahn 48

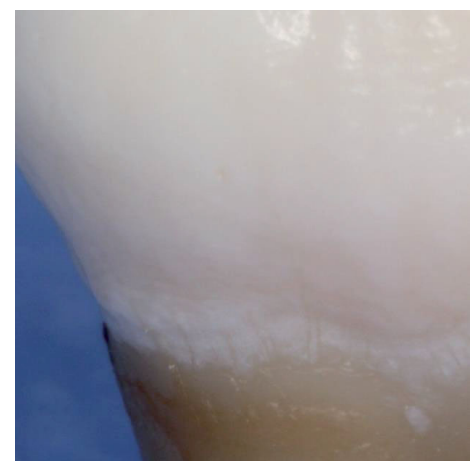


Abb. 2.2: Schmelzzementgrenze Zahn 48

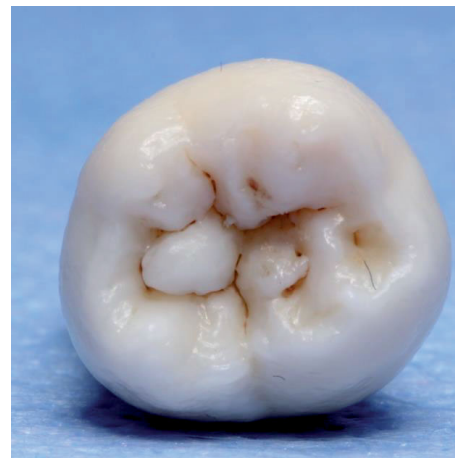

Abb. 2.3: Okklusalansicht Zahn 48

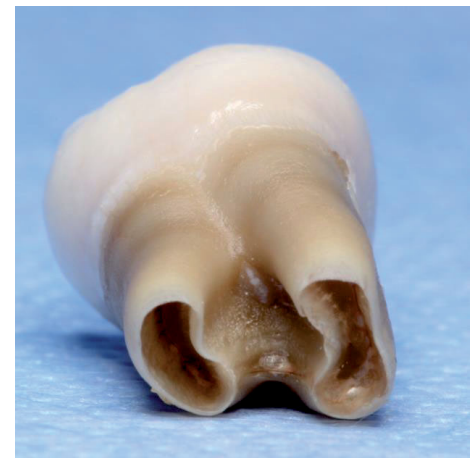

Abb. 2.4: Apikalansicht Zahn 48

SCHLUSSFOLGERUNG

1. Die Diagnose „Minocyclin-induzierte-Wurzelverfärbung“ kann in der Mehrzahl der Fälle über eine sorgfältige Anamnese gesichert werden (10).
2. In seltenen Fällen treten Wurzelverfärbungen dritter Molaren im Rahmen einer Aknertherapie auf (11).
3. Bei gesicherter pharmakologischer Anamnese ist eine weiterführende Diagnostik fakultativ (Fluoreszenz-optische Analysen unter UV-Licht, konfokales Laser-Scanning-Mikroskop).
4. Im Knochen eingelagertes Minocyclin verbleibt für ca. zwei Jahre und wird durch physiologische Remodellierung abgebaut (10,13).

LITERATUR

1. Schroeder H. Orale Strukturbiologie. Entwicklungsgeschichte, Struktur und Funktion normaler Hart- und Weichgewebe der Mundhöhle und des Kiefergelenks. Stuttgart: Thieme, 1999:28-29.
2. Liversidge HM. Timing of human mandibular third molar formation. Ann Hum Biol 2008;35:294-321.
3. Zandi M, Shokri A, Malekzadeh H, Amini P, Shafiey P. Evaluation of third molar development and its relation to chronological age: a panoramic radiographic study. Oral Maxillofac Surg 2015;19:183-189.
4. Tredwin CJ, Scully C, Bagan-Sebastian JV. Drug-induced disorders of teeth. J Dent Res 2005;84:596-602.
5. Sulieman M. An overview of tooth discoloration: extrinsic, intrinsic and internalized stains. Dent Update 2005;32:463-464, 466-468, 471.
6. do Valle IB, Eduardo VM, Goese TB, Oliveira ZFL, von Zeidler SV. Green Teeth in the Primary and Permanent Dentition. J Pediatr 2017;191:275-275 e271.
7. Martins C, Siqueira WL, Guimaraes Primo LS. Oral and salivary flow characteristics of a group of Brazilian children and adolescents with chronic renal failure. Pediatr Nephrol 2008;23:619-624.
8. Erwin AL, Desnick RJ. Congenital erythropoietic porphyria: Recent advances. Mol Genet Metab 2018. [Epub ahead of print]
9. Raymond J, Cook D. Still leaving stains on teeth—the legacy of minocycline? Australas Med J 2015;8:139-142.
10. Antonini LG, Luder HU. Discoloration of teeth from tetracyclines—even today? Schweiz Monatsschr Zahnmed 2011;121:414-431.
11. Fukuta Y, Takeda Y, Fukuta Y, Totsuka M, Yoshida Y, Hayashi S, et al. An unusual staining of the tooth roots: a case report with histological and micro-analytical studies. J Oral Sci 2001;43:213-215.
12. Sadda R, Sadda A. Unusual Root Staining of the Third Molars in a Patient Exposed to Lead and Tetracycline. Dentistry 2015;5.
13. Westbury LW, Najera A. Minocycline-induced intraoral pharmacogenic pigmentation: case reports and review of the literature. J Periodontol 1997;68:84-91.
14. Berger RS, Mandel EB, Hayes TJ, Grimwood RR. Minocycline staining of the oral cavity. J Am Acad Dermatol 1989;21:1300-1301.
15. Sanchez AR, Rogers RS, 3rd, Sheridan PJ. Tetracycline and other tetracycline-derivative staining of the teeth and oral cavity. Int J Dermatol 2004;43:709-715.