

Cervikale Schrapnellverletzung mit schwerer Gesichtsverbrennung - Beispiel der interdisziplinären Zusammenarbeit von Plastischer und MKG-Chirurgie

Schlabe, Jürgen^{1,3}; Thiele, Oliver¹; Struckmann, Victoria²; Koilos, Leila²;
Hernekamp, Jan-Frederik²; Kremer, Thomas²; Mischkowski, Robert¹;
Kneser, Ulrich.²

¹ Klinik für Mund- Kiefer- und plastische Gesichtschirurgie, Städtisches Klinikum Ludwigshafen

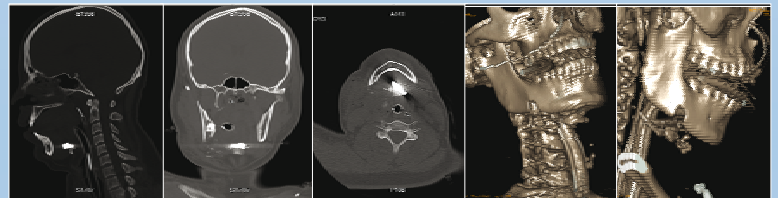
²Berufsgenossenschaftliche Unfallklinik Ludwigshafen, Abteilung für Hand-,
Plastische-, und Rekonstruktive Chirurgie, Schwerbrandverletzenzentrum

³Great Ormond Street Hospital for Children, NHS Trust, Plastic Surgery Department

Einleitung

Das schwere Verbrennungstrauma ist in Deutschland eher eine seltene Verletzung, die nur etwa 0,1- 0,5% der Notarzteinsätze ausmacht. Die großflächige und tiefe Verbrennung zählt aber mit zu den schwersten Verletzungen, die ein Mensch erleiden kann. Die Verbrennungskrankheit, die ab etwa 20 bis 25% der Körperoberfläche auftritt, erfordert ein erfahrenes Team aus plastischen Chirurgen, Anästhesisten und Intensivmedizinern. Die Indikationskriterien für die Verlegung in ein Schwerbrandverletzenzentrum sind unter anderem Gesichtsverbrennungen und Begleitverletzungen (DGV 2006 Leitlinie). Tritt eine Explosion am Unfallort auf, können Teile mit hoher Geschwindigkeit schwere Begleitverletzungen hervorrufen.

Indikationen für die Verlegung in ein Brandverletzenzentrum
a) Bei Erwachsenen
Verbrennungen 2° von mehr als 15% KOF
Verbrennungen 3° von mehr als 10% KOF
b) Bei Kindern
Verbrennungen 2° von mehr als 10% KOF
Verbrennungen 3° von mehr als 5% KOF
Verbrennungen 2° und 3° oder Schädigungen durch chemische Substanzen mit Lokalisationen im Gesicht, an der Hand, am Fuß oder im Genitalbereich - einschließlich der durch elektrischen Strom verursachten Schäden
Inhalationsstrauma, auch in Verbindung mit leichten äußeren Verbrennungen;
vom Vorhandensein eines solchen ist grundsätzlich bei Explosionsunfällen auszugehen



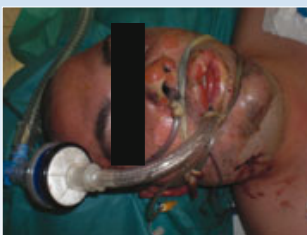Die Computertomographie zeigte einen eingesprengten röntgendichten Fremdkörper im Bereich des Mundbodens. Dieser hatte den Unterkiefer von rechts kommend scharf umschrieben durchschlagen, ohne dass es zu einer Kontinuitätsunterbrechung gekommen war.

Die Wucht der Explosion schleuderte einen Gastank über 400 Meter weit vom Gelände. [dpa]

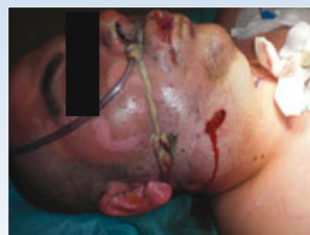Fallbericht

In der Ortschaft Hardhausen in der Pfalz waren am 28. September 2013 aus zunächst ungeklärter Ursache zwei LKW in Brand geraten. Bei den Löscharbeiten sprang das Feuer auf ein Lager mit Gastanks über, mehrere Gaskessel explodierten dadurch kurz nach 5:00 Uhr. Die Trümmerteile wurden mehrere hundert Meter weit geschleudert, mehrere Gastanks wurden teilweise über die gesamte Ortschaft geschleudert, einer der Gastanks landete etwa 400 Meter weiter entfernt auf einem Feld. 16 Mitglieder der Feuerwehr wurden verletzt, 8 erlitten Verbrennungen, 3 davon schwer, die Einlieferung erfolgte in den Schockraum der Berufsgenossenschaftlichen Unfallklinik Ludwigshafen.

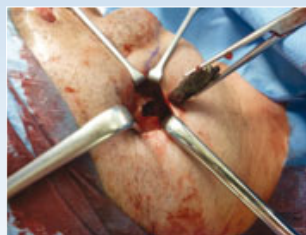Der hier vorgestellte Patient hatte durch die Explosion Verbrennungen im Bereich des Gesichts und beider Hände erlitten. Ebenfalls hatte ein ca. 3 x 1 x 1 cm großer Metallkörper den Unterkiefer rechtsseitig durchschlagen und war bis in die Halsweichteile in den Bereich des Larynx vorgedrungen. Der nach der CT-Diagnostik sofort eingeleitete operative Eingriff erfolgte gemeinsam mit den Kollegen plastischen Chirurgie. Der Fremdkörper konnte somit in gleicher Sitzung mit der Versorgung der Brandverletzung durchgeführt werden. Zur Sicherstellung der Atemwege wurde der Patient tracheotomiert. Die Überwachung konnte auf der Brandverletztenintensivstation sichergestellt werden. Das Metallschrapnell stellte sich als ein Stück der metallenen Wand eines der explodierten Gastanks heraus. Knochentrümmer und das Schrapnell wurden in toto über die bereits bestehende Weichteilverletzung geborgen. Der Patient konnte sich nach mehreren Wochen Rekonvaleszenz vollständig erholen.



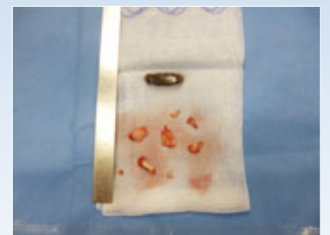
Die Verlegung des Patienten erfolgte intubiert und beatmet luftgebunden vom Unfallort



Die Verletzung im Bereich des Unterkiefers erscheint klinisch zunächst wie eine oberflächliche Weichteilverletzung



Der Unterkiefer zeigte einen deutlich umschriebenen knöchernen Defekt ohne Unterbrechung der Unterkieferkontinuität



Das 3x1x1 cm Geschoss hatte keine lebenswichtigen Strukturen wie Halsgefäße oder Luftröhre verletzt, auch Nervus mandibularis und Nervus facialis waren voll funktionsfähig

Schlussfolgerung

Seltener Kombinationenverletzungen wie im vorliegenden Fall eine Explosionsverletzung bei einem Schwerbrandverletzten, erfordern die schnelle Intervention oft mehrerer Spezialdisziplinen. Die unter Umständen sehr auffällige Brandverletzung darf eine systematische klinische oder auch apparative Diagnostik nicht verzögern, da lebensbedrohliche Begleitverletzungen unter Umständen eine sehr schnelle Intervention erfordern. Mund- Kiefer- Gesichtschirurgen sollten essentieller Teil jedes Traumazentrums sein, um eine adäquate medizinische (Akut-) Versorgung schwerer und komplexer Polytrauma-Patienten mit Kopf-Hals-Verletzungen sicherstellen zu können.

Die standardisierte Einbindung von Mund- Kiefer- Gesichtschirurgie in ein Traumazentrum ermöglicht allen Beteiligten regelmäßigen interdisziplinären Austausch mit vielen positiven synergistischen Effekten für Arzt und Patient.