



Thema

Feilensysteme in der Endodontie: Bewährtes in neuer Form und neue Entwicklungen

Files in endodontics – established and new systems

Fragestellung

Das Ziel jeder endodontischen Behandlung ist die Reinigung und Desinfektion der Wurzelkanäle. Die Aufbereitung des Wurzelkanals ist einer der wichtigsten Schritte im Rahmen der endodontischen Therapie. Die „klassische“ Aufbereitung eines Wurzelkanals erfolgt nach der Trepanation des zu behandelnden Zahnes und der Darstellung des Kanaleinganges mit Stahlfeilen. In der vergangenen Dekade hatte sich die rotierende Aufbereitung mit Instrumenten aus Nickel-Titan (NiTi) etabliert und kürzlich wurden weitere Aufbereitungssysteme vorgestellt.

Statement

Die Aufbereitung eines Wurzelkanals mit Stahlfeilen birgt einige Nachteile, wie etwa eine Begradigung des Kanals, die Gefahr von Stufenbildungen und eine Verlegung des Foramen apikale sowie die Gefahr einer Perforation des Wurzelkanals in Folge von Begradigung und Überinstrumentierung [15]. Wurzelkanalinstrumente aus NiTi hingegen sind flexibler, so dass sie bei einer Deformation von bis zu 8 % wieder ihre ursprüngliche Form einnehmen [1]. Studien zeigen, dass bei einer Instrumentation mit K-Stahlfeilen deutliche Abweichungen in der Krümmung des Wurzelkanals im Vergleich zu rotierenden NiTi-Feilen entstanden [11, 13].

Neben den Vorteilen von NiTi-Instrumenten ergeben sich allerdings auch Nachteile, wie beispielsweise die



D. Welly



H. Lang

höheren Kosten und die erhöhte Bruchgefahr [17]. Eine Ursache für die erhöhte Frakturrate ist die höhere Belastung, denen die NiTi-Feilen in einigen Situationen ausgesetzt werden (rotierende Aufbereitung mit ca.300 U/min). Yared [17] stellte eine Technik vor, bei der lediglich eine NiTi-Feile für die Instrumentation des gesamten Wurzelkanals genutzt wird. Der Unterschied besteht dabei im Bewegungsmuster der Feile: die balanced-force-Technik wurde sozusagen „wiederentdeckt“. Diese Technik der Aufbereitung mit Handinstrumenten aus Stahl wurde 1985 [12] erstmalig vorgestellt. Dabei wird das Instrument nicht rein rotierend in den Wurzelkanal eingebracht, sondern in alternierender Drehung mit und gegen den Uhrzeigersinn, wobei die Drehung mit dem Uhrzeigersinn größer ist als die Drehung gegen den Uhrzeigersinn. Es wurde bereits belegt, dass diese Technik („ProTaper F2 single file technique“) – im Vergleich zu

rein rotierenden Systemen mit mehreren Feilen – deutlich schneller ist [10, 18]. Der Kanalverlauf wird zentrierter ausgeformt [5] und es werden – trotz der Benutzung von nur einer Feile – nicht mehr Dentinspäne über den Apex hinausbefördert als bei anderen Systemen [2]. Ein weiterer Vorteil dieser Technik ist die reduzierte Gefahr von Instrumentenbrüchen [3], jedoch verbleibt in ovalen Kanälen mehr Gewebe als nach der Aufbereitung mit einer kompletten Feilensequenz [4].

Ein durch den runden Querschnitt der NiTi- und Stahl-Feilen bedingtes Problem stellt die Aufbereitung von ovalen Wurzelkanälen dar. Entweder verbleiben Randbereiche und Aussackungen des Wurzelkanals unbearbeitet oder der Wurzelkanal muss so stark erweitert werden, dass der ovale Querschnitt zu einem Runden erweitert wird. Das wiederum erfordert einen hohen Hartsubstanzabtrag und birgt die Gefahr einer




Abbildung 1 Reciproc R25,PP25,GP25.




Abbildung 2 Reciproc R25,R40,R50.

(Abb. 1 u. 2: VDW, München, Deutschland)



Abbildung 3 WaveOne-Feile, Primärfeile.



Abbildung 4 WaveOne-Feile, größere Feile.

(Abb. 3 u. 4: Dentsply, York, USA)

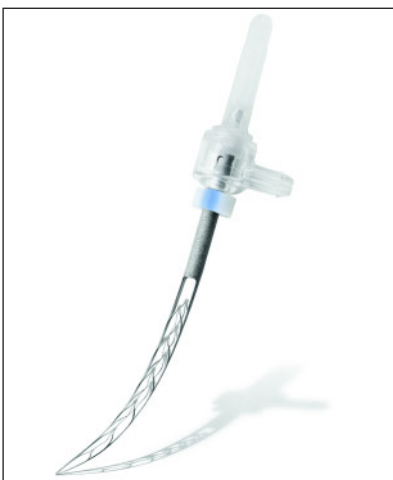

Abbildung 5 Self adjusting file, gebogene Form der Feile.



Abbildung 6 Self adjusting file, Detailansicht der Feile.

(Abb. 5 u. 6: Re-Dent-Nova, Ra'anana, Israel)

Strip-Perforation [16] und auch des Stabilitätsverlustes der Wurzel.

Eine mögliche Lösung des Problems stellt die sog. „self adjusting File“ (SAF) dar. Die SAF besteht aus einem komprimierbaren dünnwandigen Zylinder (\varnothing 1,5– 2 mm) und hat die Form eines Hohlkörpers, der aus 2 Armen besteht, die wiederum durch ein 120 μ m dickes Nickel-Titan-Netz verbunden sind. Für den Einsatz der SAF muss der Wurzelkanal bereits vollständig exploriert und mit einer ISO 20 K-Feile passierbar sein. Die SAF wird mit einem speziellen Winkelstück betrieben, das eine alternierende Auf- und Ab-Bewegung ausführt [8]. Diese Bewegung führt zu einer

Adaptation des Instrumentes an den Querschnitt des Wurzelkanals und damit zu einem gleichmäßigen Dentinabtrag im gesamten Kanalsystem. Die Spülung des Wurzelkanals kann – im Gegensatz zu bisherigen NiTi-Feilen oder Stahlinstrumenten – während der Wurzelkanalaufbereitung kontinuierlich durch den Hohlkörper selbst erfolgen. Die aktuell noch geringe Anzahl an Publikationen zur SAF basieren – bis auf eine Ausnahme [14] – auf In-vitro- bzw. Ex-vivo-Untersuchungen. Dort konnte – im Vergleich mit rotierenden NiTi-Feilen – eine signifikante Verringerung der unbearbeiteten Bereiche an der Kanalwand beobachtet werden

[10]. Eine kontinuierliche, alternierende Spülung mit Natriumhypochlorid und EDTA führte bei ex-vivo untersuchten Wurzelkanälen zur Entfernung des Debris und der smear-layer wurde ebenfalls nahezu vollständig entfernt [9]. Zusätzlich konnte die notwendige NaOCl-Konzentration durch den permanenten Flüssigkeitszustrom gesenkt werden, ohne dass der Reinigungseffekt abnahm [7]. Defekte an den Feilen in-vitro traten erst nach längerer Anwendung auf, wobei der Versagensgrund meist das Ablösen des Netzes an einem der zwei Arme war, so dass die Feile problemlos im Ganzen entfernt werden konnte [6].

Empfehlung

Die neue self adjusting File stellt ein neues Konzept in der mechanischen Aufbereitung des Wurzelkanalsystems dar. Das System hat vielfältige mögliche Vorteile, die bisher jedoch noch nicht ausreichend in klinischen Studien abgesichert wurden. Im Vergleich dazu existieren zur Nutzung der rotierenden NiTi-Systeme zahlreiche experimentel-

le und klinische Untersuchungen, so dass sich deren Einsatz in vielen zahnärztlichen Praxen bereits durchgesetzt hat. Mit der Markteinführung der neuen Feilensysteme Reciproc und Wave-One sind nun auch NiTi-Feilen für die oben beschriebene reziproke Arbeitsweise mit passenden Endomotoren verfügbar, so dass diese Technik auch in der Breite der Zahnärzteschaft Anwendung finden kann. Jedoch könnte jetzt

nach der Entwicklung der verschiedenen NiTi-Feilen mit der SAF die nächste „Revolution“ in der Endodontie bevorstehen, deren definitive Eignung sich aber erst in den kommenden Jahren zeigen wird. DZZ

D. Welly, H. Lang, Rostock

Literatur

- Baumann MA: Nickel-titanium: options and challenges. *Dent Clin North Am* 48, 55–67 (2004)
- De-Deus G et al.: Assessment of apically extruded debris produced by the single-file ProTaper F2 technique under reciprocating movement. *Oral Surg Oral Med Oral Pathol Oral Radiol Endod* 110, 390–394 (2010)
- De-Deus G, Moreira EJ, Lopes HP et al.: Extended cyclic fatigue life of F2 ProTaper instruments used in reciprocating movement. *Int Endod J* 43, 1063–1068 (2010)
- De-Deus G, Barino B, Zamolyi RQ et al.: Suboptimal debridement quality produced by the single-file F2 ProTaper technique in oval-shaped canals. *J Endod* 36, 1897–1900 (2010)
- Franco V et al.: Investigation on the shaping ability of nickel-titanium files when used with a reciprocating motion. *J Endod* 37, 1398–1401 (2011)
- Hof R et al.: The self-adjusting file (SAF). Part 2: mechanical analysis. *J Endod* 36, 691–696 (2010)
- Kaya S, Yigit-Ozer S, Adiguzel S: Evaluation of radicular dentin erosion and smear layer removal capacity of self-adjusting file using different concentrations of sodium hypochlorite as an initial irrigant. *Oral Surg Oral Med Oral Pathol Oral Radiol Endod* 112, 524–530 (2011)
- Metzger Z et al.: The self-adjusting file (SAF). Part 1: respecting the root canal anatomy – a new concept of endodontic files and its implementation. *J Endod* 36, 679–690 (2010)
- Metzger Z et al.: The self-adjusting file (SAF). Part 3: removal of debris and smear layer – a scanning electron microscope study. *J Endod* 36, 697–702 (2010)
- Paque F, Peters OA: Micro-computed tomography evaluation of the preparation of long oval root canals in mandibular molars with the self-adjusting file. *J Endod* 37, 517–521 (2011)
- Pettiette MT et al.: Endodontic complications of root canal therapy performed by dental students with stainless-steel K-files and nickel-titanium hand files. *J Endod* 25, 230–234 (1999)
- Roane JB, Sabala CL, Duncanson MG Jr: The „balanced force“ concept for instrumentation of curved canals. *J Endod* 11, 203–211 (1985)
- Schafer E, Schulz-Bongert U, Tulus G: Comparison of hand stainless steel and nickel titanium rotary instrumentation: a clinical study. *J Endod* 30, 432–435 (2004)
- Solomonov M: Eight months of clinical experience with the self-adjusting file system. *J Endod* 37, 881–887 (2011)
- Stadler L, Wennberg A, Olgart L: Instrumentation of the curved root canal using filing or reaming technique – a clinical study of technical complications. *Swed Dent J* 10, 37–43 (1986)
- Tortini D, Colombo M, Gagliani M: Apical crown technique to model canal roots. A review of the literature. *Minerva Stomatol* 56, 445–459 (2007)
- Yared G: Canal preparation using only one Ni-Ti rotary instrument: preliminary observations. *Int Endod J* 41, 339–344 (2008)
- You SY et al.: Lifespan of one nickel-titanium rotary file with reciprocating motion in curved root canals. *J Endod* 36, 1991–1994 (2010)