

Oral-B-Preis für Berner Parodontologin

Der „Oral-B-Preis für klinische Präsentationen unter der Schirmherrschaft der Schweizer Gesellschaft für Parodontologie“ (SSP) ging 2008 an Dr. med. dent. *Giedre Matuliene*, Zahnmedizinische Kliniken der Universität Bern. Mit ihrer Präsentation eines klinischen Fallbeispiels zum Thema „3-Jahresresultate einer fortgeschrittenen aggressiven Parodontitis“ hat sie die Jury überzeugt. Die aus Litauen stammende Parodontologin erhielt ein Preisgeld von 5000 Schweizer Franken.

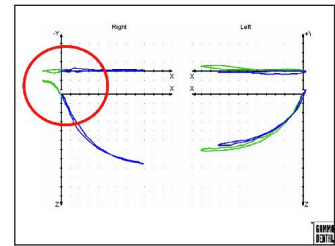


Procter & Gamble Oral Health Organisation

Sulzbacher Straße 40
65824 Schwalbach am Taunus
Tel.: 0 61 96 / 89 01, Fax: 0 61 96 / 89 49 29
www.uptodate.oral-b.de

Kursreihe Funktionsdiagnostik

Die neue Kursreihe zur Funktionsdiagnostik beschreibt die Condylographie als wesentlichen Aspekt für Diagnostik und Therapie des Kauorgans. Die instrumentelle Aufzeichnung und Auswertung der Gelenkbahnen




über das CADIAX-System nach Prof. *Slavicek* stellt für Praxis und Patient medizinisch und forensisch einen hohen Mehrwert dar und bildet die Basis der modernen Zahnheilkunde. Die Kenntnis von Kiefergelenksbewegungen, Kaumuskulatur und Okklusion ermöglicht eine erfolgreiche Zahnheilkunde als ganzheitliches Konzept für alle Sparten der Therapie. Die Thematik der Kursreihe Funktionsdiagnostik beinhaltet sowohl die Grundlagen der Gelenkbahnschreibung, die Anwendung der computerisierten Condylographie, die Auswertung und Aufzeichnung der Kiefergelenksbahnen sowie die Artikulatorprogrammierung. Des Weiteren werden Patientenbeispiele und ökonomische Aspekte gezeigt und Live-Demos übertragen. Kurstermine Funktionsdiagnostik 2009: 01.04.2009 Hamburg, 06.05.2009 München, 13.05.2009 Berlin, 10.06.2009 Frankfurt.

American Dental Systems GmbH

Johann-Sebastian-Bach-Str. 42, 85591 Vaterstetten
Tel.: 0 81 06 / 30 03 06, Fax: 0 81 06 / 30 03 10
www.ADSystems.de, info@ADSystems.de

Bio-Gide bei eröffneter Kieferhöhle

Eine der häufigsten intraoperativen Komplikationen bei der Sinusbodenelevation ist die Perforation der Schneiderschen Membran. In der Literatur variieren die Angaben zur Häufigkeit zwischen 11 % und 56 %. In vielen Fällen sind Maßnahmen notwendig, um das Augmentationsmaterial zu stabilisieren und die Behandlung erfolgreich abzuschließen. Im Rahmen der Studie von *Testori et al.* werden deshalb neue Techniken zur Behandlung von großen Perforationen der Schneiderschen Membran vorgestellt. Bei 20 Patienten mit großen Membran-Rupturen wurde außerhalb der Kieferhöhlenfensterung Geistlich Bio-Gide fixiert und hineingefaltet, um entweder eine Abgrenzung zu bilden, die die Perforation abdeckt, oder einen Beutel, der dann das Transplantatmaterial komplett aufnehmen kann. Die Patienten wurden nach sechs



und neun Monaten nachkontrolliert. Es zeigten sich histologisch und/oder radiologisch eine erfolgreiche Wiederherstellung der Schneiderschen Membran, ein gesunder Sinus und eine ausgezeichnete Knochenneubildung. Auch die Studie von *Alfaro et al.* bestätigt die Verlässlichkeit der Anwendung von Geistlich Bio-Gide zur Wiederherstellung der Schneiderschen Membran und erfolgreichem Komplikationsmanagement.

Geistlich Biomaterials

Vertriebsgesellschaft mbH
Schneidweg 5
76534 Baden-Baden
www.geistlich.de
info@geistlich.de

– Testori T., Wallace S.S., Del Fabbro M., Taschieri S., Trisi P., Capelli M., Weinstein R.L.: Repair of large sinus membrane perforations using stabilized collagen barrier membranes: surgical techniques with histologic and radiographic evidence of success. *Int J Periodontics Restorative Dent* 2008 Feb;28(1):9.

– Hernández-Alfaro F. et al.: Prevalence and management of Schneiderian membrane perforations during sinus-lift procedures. *Clin Oral Implants Res* 2008 Jan;19(1):91–8.