

Eine ausführliche Dokumentation ist nicht nur von den Landeszahnärztekammern und den Kassenzahnärztlichen Vereinigungen vorgeschrieben, sondern hilft dem Behandler und dem Assistenzteam dabei, sich auf den Patienten vorzubereiten, während der Behandlung zurechtzufinden und im Nachhinein den Behandlungsverlauf nachvollziehen zu können. Auch von der rechtlichen Seite ist sie unersetzlich. Falls eine Wirtschaftlichkeitsprüfung durch die Kammer ansteht oder die Krankenkasse des Patienten Erklärungen fordert, müssen alle nötigen Informationen in logischer Reihenfolge und medizinisch korrekt geliefert werden. Nur so kann der Behandler die Behandlungsindikation, den -verlauf und den -erfolg rechtfertigen.

Grundsätzlich unterscheidet man zwei Arten der Dokumentation: die Behandlungsdokumentation und die Abrechnungsdokumentation. Beide Formen der Dokumentation sind für den Behandler laut Berufsordnung § 9 verpflichtend und gelten somit auch als rechtsbindender Grundsatz für Zahnmedizinstudenten¹.

Die Behandlungsdokumentation kann im Nachhinein auch als Nachweis dafür dienen, dass lege artis (= nach den Regeln der ärztlichen Kunst) therapiert wurde, um eventuelle Schadensersatzansprüche abzuwehren. Dabei liegt die Beweislast für die Durchführung der Leistung, wie bei jedem anderen Dienstleister, zu jeder Zeit beim Zahnarzt selbst. Aus diesem Grund sollte die Dokumentation so umfangreich und vollständig sein, dass ein fachkundiger Dritter, im Sinne eines Sachverständigen oder

Zweitbehandlers, den gesamten Behandlungsablauf einschließlich aller Besonderheiten sowie Aufklärung, Materialien und aller Abrechnungspositionen lückenlos nachvollziehen kann. Dabei sind das jeweilige Datum für die vorgenommenen Leistungen, aber auch Komplikationen oder andere Vorkommnisse beson-

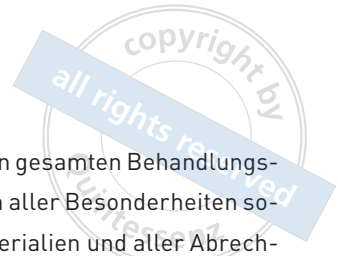ders wichtig. Auf vielen Mustervordrucken für Dokumentationsblätter gibt es dabei separate Spalten für die dazugehörigen GOZ-Gebührennummern und eventuelle Labornummern. Daraus schließt sich, dass die Abrechnungs-

dokumentation als logische Konsequenz aus der Behandlungsdokumentation hervorgehen muss, und beide Dokumentationen deckungsgleich sind¹⁻³.

Es ist davon auszugehen, dass Versicherer aber auch Gutachter sehr genau darauf achten, denn eine fehlende Dokumentation nimmt der Leistung die Abrechenbarkeit³. Dies kann bei einem Einspruch der Krankenkasse des Patienten dazu führen, dass die eigentlich erbrachte Leistung wegen mangelnden Nachweises nicht vergütet wird. Etwas drastischere Folgen bei unzureichender Dokumentation können neben dem Verlust des Honoraranspruchs auch disziplinarische Maßnahmen durch die zuständige Landeszahnärztekammer sein bis hin zu berufsgerichtlichen Verfahren. Jedoch sind bei einem erfolgreichen Behandlungsabschluss ohne Behandlungsfehler oder Misserfolg keinerlei Schadensersatzansprüche eines Patienten bei unzureichender Dokumentation seitens des Behandlers zulässig^{1,4}. Die Dokumentation dient in diesem Fall also nur zur eigenen Absicherung und Nachvollziehbarkeit.

Wie dokumentiere ich richtig?

Tipps und Beispiel





CHECKLISTE

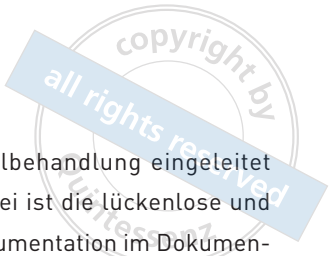


Das Berufsleben eines Zahnarztes ist durch viele Regeln und Leitlinien geprägt und wird über die Jahre immer verwaltungsintensiver, weswegen die Deutsche Gesellschaft für Zahn-, Mund- und Kieferheilkunde (DGZMK) dazu eine wissenschaftliche Stellungnahme veröffentlichte, die als Standard für die zahnmedizinische Behandlung anzusehen ist. Hierin werden die wichtigsten Punkte für eine ausführliche Dokumentation aufgelistet³:

- der Anamnesebogen, und sich daraus ergebende Besonderheiten (z. B. Allergien, Prädispositionen für bestimmte Erkrankungen, Risiken aus vorangegangenen Erkrankungen oder Unfällen, Dauermedikation),
- der Befundbogen mit Zahnstatus und klinischen Befunden,
- medizintechnische Untersuchungen und Laborbefunde,
- Röntgenaufnahmen,
- Diagnosen,
- therapeutische Maßnahmen inkl. verwendeter Materialien (einschließlich Verordnungen wie Physiotherapie und Überweisungen wie MRT/DVT),
- Ratschläge und Empfehlungen an den Patienten,
- die Aufklärung zu anderen Behandlungsoptionen sowie Behandlungsrisiken,
- die Einwilligung des Patienten zur Behandlung und gesonderte Einwilligungen zu speziellen invasiven Maßnahmen (z. B. Anästhesie, chirurgische Eingriffe etc.),
- Art und Dosierung der Medikation,
- Beschwerden/Schmerzen des Patienten mit Bezug auf den zu behandelnden/behandelten Zahn,
- Behandlungstermine und zeitliche Abläufe (Besonderheiten/Komplikationen).

Besonders wichtig ist dabei auch, dass immer der jeweilige behandelte Zahn und unter Umständen auch die Zahnflächen vermerkt sind. Die handschriftliche Dokumentation des Behandlers lässt sich dabei durch Formulare (allgemeine Anamnese, Befundbogen, Aufklärungsbögen, Einverständniserklärungen) erweitern. Intraorale Aufnahmen und insbesondere Vorher-Nachher-Bilder sind eine sinnvolle Ergänzung, die nicht nur zur Beweissicherung der Leistungserbringung gut sind, sondern auch dem Patienten gezeigt werden können⁶. Eine offene und interaktive Gestaltung der Dokumentation schafft Vertrauen beim Patienten.

Aus rechtlicher Sicht ist es wichtig zu wissen, dass die Dokumentation im Eigentum des Zahnarztes steht, der Patient aber über ein Einsichtnahmerecht gemäß § 630g BGB verfügt. Falls eine Folgebehandlung bei einem Zweitbehandler dies jedoch erfordert, sollte nur eine Kopie ausgehändigt werden. So kann weiterhin auf das Original zurückgegriffen werden, wenn es zu Schadenersatzansprüchen oder Ähnlichem durch den Patienten kommt. Neben den zwei Jahren Gewährleistungspflicht sind außerdem die Aufbewahrungsfristen für die Patientenakte (vier Jahre gemäß § 5 Abs. 2 BMV-Z) und die Röntgenbilder (zehn Jahre gemäß § 28 Abs. 3 RöV) gesetzlich geregelt⁴.



DOKUMENTATION AM BEISPIEL EINER WURZELKANALBEHANDLUNG

Der nachfolgende Patientenfall soll die Dokumentation innerhalb der Patientenakte aufzeigen. Die Situation im Patientenmund kann natürlich noch mit weiteren intraoralen Bildern optional festgehalten werden.

Nach der Erhebung der speziellen Anamnese (Füllung randständig undicht, Gingivitis, großflächige Konkremente) werden der zu behandelnde Zahn und die Nachbarzähne nichtinvasiv auf Vitalität, Sensibilität, Lockerungsgrad und Sondierungstiefen geprüft. Erst danach kann bei hinreichender Verdachtsdiagnose ein Röntgenbild angefertigt und der Zahn trepaniert werden.

Zur vollständigen Entfernung der Karies musste in diesem Fall die Pulpa eröffnet

und die Wurzelkanalbehandlung eingeleitet werden. Wichtig dabei ist die lückenlose und komplementäre Dokumentation im Dokumentationsblatt, d. h. die behandlungsspezifische tabellarische Dokumentation inkl. Behandlungsdatum und Patientenname. Je invasiver der Eingriff ist, desto genauer sollte auch die Dokumentation sein, deshalb gibt es z. B. für Wurzelkanalbehandlungen zusätzliche spezifische vorgefertigte Dokumentationsbögen (Abb. 1). Je nach Behandlung können Röntgenbilder verpflichtend sein, damit die Diagnose oder auch der Therapieerfolg gesichert wird.

Bei einer Wurzelkanalbehandlung ist die Ausgangsaufnahme (Abb. 2) verpflichtend. Sie wird dazu verwendet, die Verläufe der Kanäle und die Ausmaße der Pulpa vor der invasiven Eröffnung der Pulpa nachzuvollziehen. Ziel dabei ist es bei der Trepanation die Zahnhartsub-

Dokumentationsblatt Wurzelkanalbehandlung						
Patienten-Aufkleber		Spezielle Anamnese: Füllung randständig undicht, Gingivitis, großflächige Konkremente Sekundärkaries unter Kompositfüllung				Sondierungstiefen/Lockerung 4 3 3 3 3 3 3 Viپر ⊕ Perk ⊖ Furk ⊖
		Diagnose: CP, Pulpitis		Behandler: Student Arzt		Zahn: 25
WK Kanallängenbestimmung (KLB) Rö: Aufbereitungsmethode: 1. manuell 2. maschinell Mtwo 3. Katheterisierung mit CF (Kombinationen möglich)	Kanal →	vestibulär		palatinal		Besonderheiten bei Wurzelkanaldarstellung und -aufbereitung: Verwendete Kanalspülungen: H ₂ O ₂ 3% <input type="checkbox"/> EDTA NaOCl 2,5 % <input checked="" type="checkbox"/>% <input type="checkbox"/> CHX <input type="checkbox"/> Gleitmittel:
	Referenzpunkt	vestibuläre Höckerspitze		palatinale Höckerspitze		
	Instrumenten-Typ	<input type="radio"/>		<input type="checkbox"/>		
	ISO-Durchmesser	20		20		
	Meßlänge [mm]	18mm		18mm		
	Auswertung	Anatom. Foramen apicale etwa 1mm vor rö. Foramen apicale				
	elektrom. Länge	18mm		18mm		
	Arbeitslänge	18mm		18mm		
	ISO IAF	20		20		
	ISO AMF	35		35		
Aufbereitungsmethode	2.		2.			
Auswertungs Rö-Masterpointaufn.	Masterpoint auf AL		Masterpoint auf AL			
WF Techniken 1. laterale Kondensation 2. thermomechanisch 3. Cone & Condense	Technik	1.		1.		Besonderheiten bei der Wurzelkanalfüllung: v + p konfluieren auf AL 14mm → p MP eingekürzt
	Sealer	AH+		AH+		
	Auswertung Rö-Kontrollaufn.	auf AL blasenfrei und randdicht				
Datum:	Datum:	Datum:	Datum:	Datum:	Datum:	Anzahl der Sitzungen 1 vor KLB <input type="checkbox"/> nach KLB <input type="checkbox"/>
Karton abziehen. Negativ aufdrücken.	Karton abziehen. Negativ aufdrücken.	Karton abziehen. Negativ aufdrücken.	Karton abziehen. Negativ aufdrücken.	Karton abziehen. Negativ aufdrücken.	Karton abziehen. Negativ aufdrücken.	

Abb. 1 Das ausgefüllte Dokumentationsblatt der Wurzelbehandlung an Zahn 25. (Dokumentationsbogen:© ZZMK (Carolinum), 60590 Frankfurt, Dr. W. Betz [Best-Nr. 1007 ED])

stanz möglichst minimal zu eröffnen, aber groß genug, damit man geradlinig die Instrumente in die Kanäle einführen kann. Die zweite röntgenologische Aufnahme ist die Messaufnahme (Abb. 3), welche bei gleichzeitiger elektrometrischer Messung nicht zwingend verpflichtend ist, jedoch zur Absicherung genutzt werden darf. Die dritte verpflichtende Aufnahme ist die Masterpoint-Anpassung des Guttaperchastiftes. Sie wird erst nach vollständiger Aufbereitung des Wurzelkanals durchgeführt (Abb. 4). Nach der Füllung des Kanals folgt die verpflichtende Kontrollaufnahme (Abb. 5). Diese wird bestenfalls mit „auf Arbeitslänge (AL), randdicht und blasenfrei“ in der Patientenakte röntgenologisch ausgewertet.

In der Regel wird die Zugangskavität nach der Behandlung mit einem Füllungsmaterial oder einer prothetischen Versorgung verschlossen (Abb. 6). Auch hier steht es dem Behandler frei bei hinreichendem Verdacht auf eventuelle Insuffizienz oder auf besonderen Wunsch des Patienten, eine weitere Röntgenkontrollaufnahme für die Prüfung der Suffizienz der Deckfüllung o.Ä. durchzuführen. Dies muss aber auch in der Patientenakte dokumentiert und begründet werden.

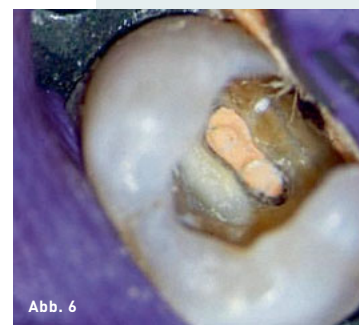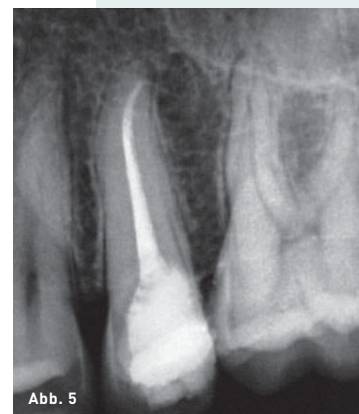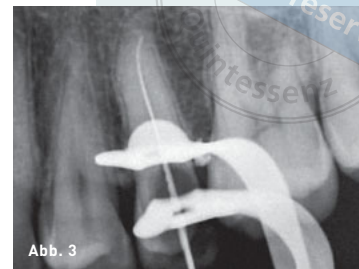
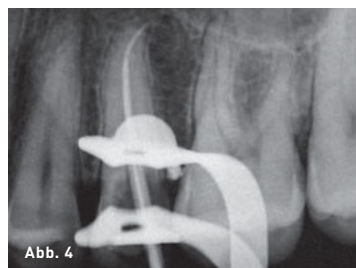


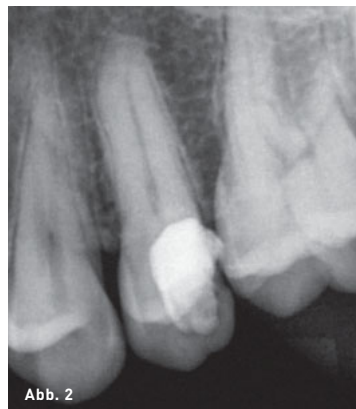Abb. 2 Einzelfilmaufnahme der Ausgangssituation an Zahn 25.

Abb. 3 Messaufnahme.

Abb. 4 Masterpoint-Aufnahme.

Abb. 5 Kontrollaufnahme nach erfolgter Wurzelfüllung.

Abb. 6 Foto von okklusal nach Wurzelfüllung und Kavitätenreinigung.

LITERATUR

1. Ihle R. Checkliste zur zahnärztlichen Dokumentation. dens 2011;1:23.
2. Stelzl S. Zahnärztliche Dokumentation und Abrechnung. Privatliquidation aktuell 1998;6:1.
3. Figgenger L. Die Pflicht zur Dokumentation. In: Stellungnahme der DGZMK 10/94 V 2.0 Stand 11/94:DZZ 50(95).
4. Mayer A. Die zahnärztliche Dokumentation. BZB 2004;10:20-22.
5. Oehler K. Zahnmedizinischer Standard in der Rechtsprechung. Köln: Deutscher Zahnärzte Verlag, 2009:335-337.
6. Foitzik C. Fotodokumentation in der Zahnarztpraxis. ZWR – Das Deutsche Zahnärzteblatt 2010;119:300-302.
7. Heners M, Walther K. Dokumentation und Planung zahnärztlicher Praxis. Berlin: Quintessenz Verlag, 1983.



MAXIMILIAN DOBBERTIN

7. Fachsemester
Johann Wolfgang Goethe-
Universität Frankfurt am Main
E-Mail: maximiliandobbertin@hotmail.de