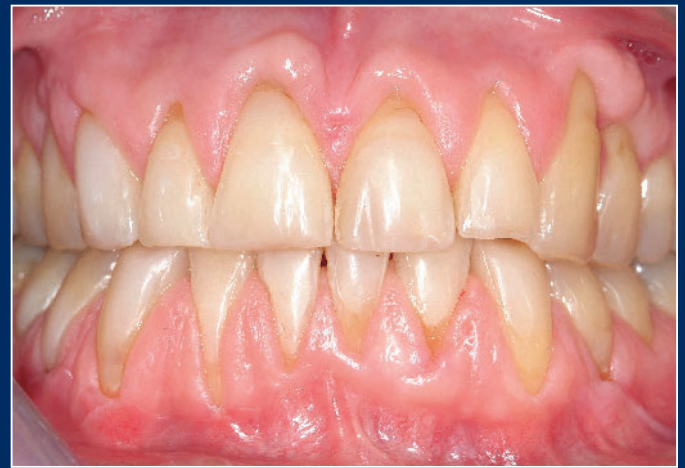
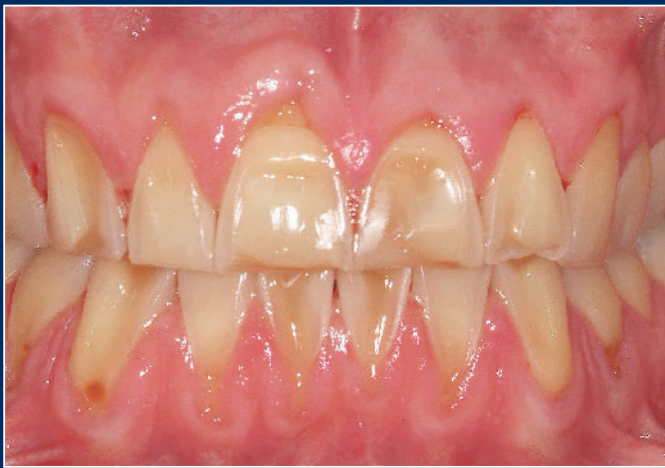
# DZZ

Deutsche Zahnärztliche Zeitschrift  
German Dental Journal

Mitgliederzeitschrift der Deutschen Gesellschaft für Zahn-, Mund- und Kieferheilkunde e. V.  
Journal of the German Society of Dentistry and Oral Medicine



## Schwerpunkt Endodontologie:

Faserverstärkte Wurzelkanalstifte

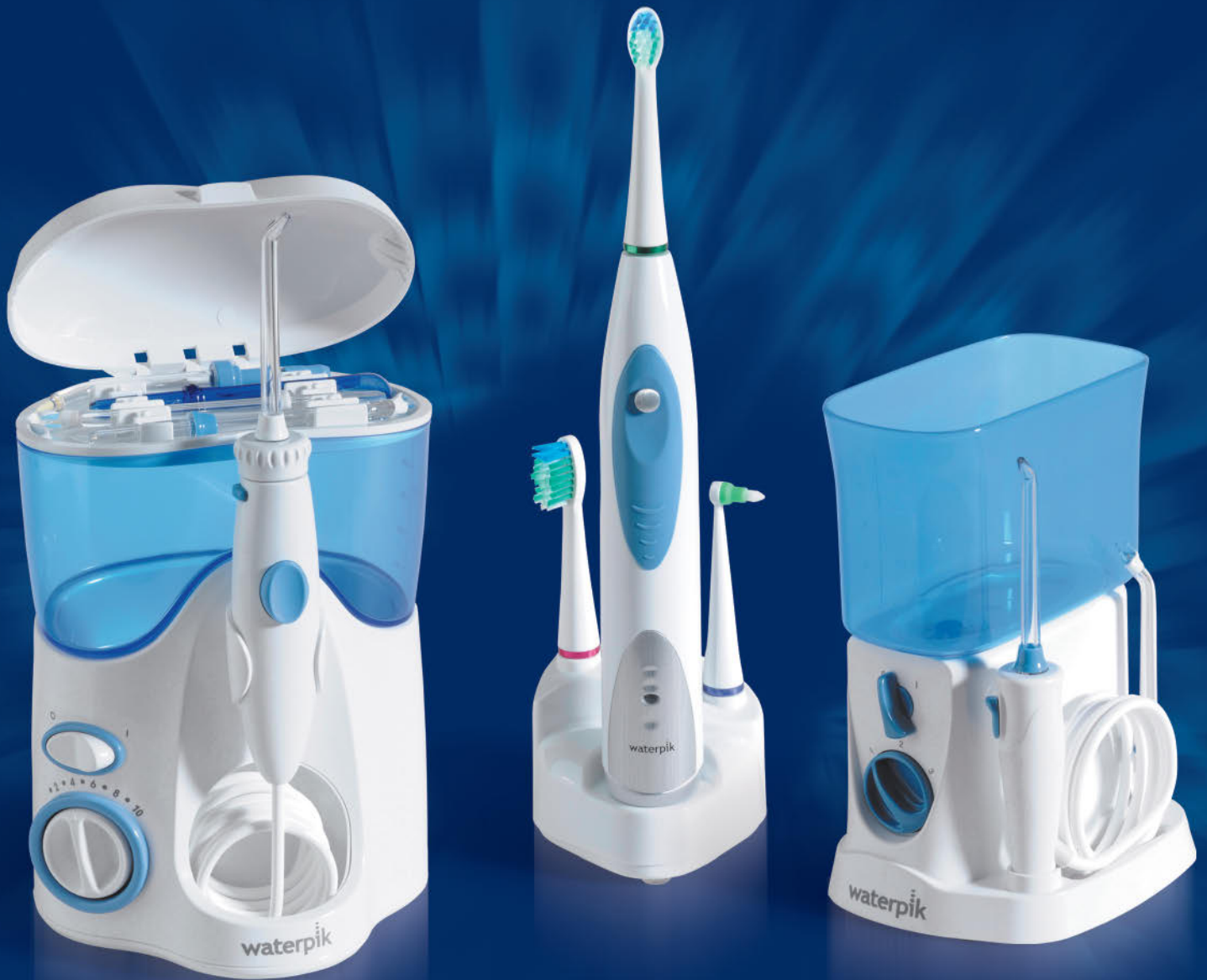Moderne Endodontie - ein antimikrobielles Konzept

Orthograde Revision bei persistierender periapikaler  
Parodontitis nach Wurzelspitzenresektion



Seit 50 Jahren erfolgreich  
im Dienst der Zahngesundheit

**waterpik®**



Beim von Waterpik® autorisierten Vertriebspartner erfahren Sie mehr:

  
**intersanté GmbH**  
Wellness, Health & Beauty

Berliner Ring 163 B  
D-64625 Bensheim  
Telefon 06251 - 9328 - 10  
Telefax 06251 - 9328 - 93  
E-mail [info@intersante.de](mailto:info@intersante.de)  
Internet [www.intersante.de](http://www.intersante.de)

Besuchen Sie uns auf der **IDS** Halle 10.2, Stand S 24



Prof. Dr. Christian Hannig

## Liebe Leserinnen und Leser,

moderne restaurative Zahnheilkunde von CAD-CAM-Inlays bis hin zu innovativen Implantationstechniken dominiert zahnärztliche Fortbildungen und prägt z. T. auch das Bild der zahnmedizinischen Forschung. Dabei darf die präventive Zahnmedizin nicht zu sehr an den Rand gedrängt werden. Unser aller vorrangiges Ziel sollte es sein, unseren Patienten ein Leben lang gesunde Zähne zu erhalten.

Die konsequente Umsetzung konventioneller und etablierter Prophylaxetechniken durch Zahnärzte und Patienten kann hier einen ganz wichtigen Beitrag leisten. Dazu zählen die bekannten Säulen der Prävention von der Zahnpflege mit Zahnbürste und Zahnseide über die Anwendung Fluorid-haltiger Zahnpasten bis hin zu ergänzenden Prophylaxeterminen in der Zahnarztpraxis mit professioneller Zahnreinigung.

Letztendlich ist das primäre Ziel all dieser Ansätze ein orales Biofilmmangement. Mit den herkömmlichen Strategien können allerdings bestimmte Risikogruppen nur limitiert erreicht werden. Dazu zählen beispielsweise Patienten mit ausgeprägten Allgemeinerkrankungen, Pflegebedürftige aber auch Tumorpatienten nach Bestrahlung im Kopf-Halsbereich. Wenn man die Fragestellung aus der Perspektive der Kariologie bzw. der konservierenden Zahnheilkunde betrachtet, so sind neue Konzepte für das Biofilmmangement erforderlich: Ein Aspekt ist hierbei sicherlich die Entwicklung und Etablierung eines aussagekräftigen prospektiven Kariesrisikotests, um eine gezieltere Individualprophylaxe zu realisieren. Leider ist nach wie vor der DMFT-Index der valideste Prädiktor für die Entstehung neuer kariöser Läsionen. Aufgrund der multifaktoriellen Pathogenese der Karies sollte ein solcher Test sowohl mikrobiologische Parameter als auch repräsentative Komponenten der körpereigenen protektiven Mechanismen berücksichtigen.


Neben einem molekularbiologisch-biochemischen Test zur Evaluierung des Kariesrisikos sind zudem neue orale Therapeutika für die Vermeidung und Reduktion der oralen Biofilmbildung gefordert. Probiotische Ansätze oder eine Impfung gegen Karies sind mit hohem Aufwand und unklarem Einfluss auf die Ökologie der Mundhöhle verbunden.

Bedenkenswert sind daher insbesondere für Patienten mit Xerostomie gut verträgliche Präparate auf der Basis von Natur-

stoffen mit nachgewiesener Wirkung auf kariespathogene Mikroorganismen. Neben diesen biologischen Strategien sind biomimetische Konzepte sinnvoll. Nach wie vor fehlt ein guter Kunstspeichel, der protektive Proteine und Enzyme in aktiver Konformation enthält. Andererseits stehen Zahnpflegepräparate zur Verfügung, die Hydroxylapatitnanopartikel enthalten. Die Philosophie dieser Präparate ist, die kleinsten Baueinheiten des Zahnschmelzes nachzubilden. Die Effektivität und die potentiellen Wirkmechanismen sind jedoch noch nicht vollumfänglich untersucht.

Diese Schlaglichter illustrieren, dass orale Bioadhäsionsprozesse und Prophylaxe in der zahnärztlichen Praxis hochaktuelle Themen sind, die uns alle betreffen. Seit *Millers* chemoparasitärer Karietheorie hat sich vieles getan in der oralen Biofilmforschung. Doch ist dieses Kapitel längst nicht abgeschlossen. Bei vielen Fragestellungen steht die Wissenschaft erst am Anfang.

Die universitäre kariologische Forschung hat hier die Aufgabe, in Kooperation mit den Naturwissenschaften die orale Mikrobiologie und die Bioadhäsionsprozesse in der Mundhöhle systematisch zu untersuchen.

Durch diese naturwissenschaftliche Ausrichtung und überregionale Projekte bleibt die zahnmedizinische Forschung am Standort Deutschland auch in Zukunft international anerkannt, wettbewerbsfähig und für hochkarätige Gastwissenschaftler attraktiv. Das Ziel sollte es sein, den brain drain in die USA umzukehren. Zahnmedizinische Spitzenforschung in Deutschland sollte auf so hohem Niveau erfolgen, dass wie zu *Millers* Zeiten Wissenschaftler aus den USA nach Deutschland kommen, um orale Bioadhäsionsprozesse zu erforschen ... 

Prof. Dr. Christian Hannig

|   |            |
|---|------------|
| <b>GASTEDITORIAL / GUESTEDITORIAL .....</b> | <b>153</b> |
|---|------------|

## ■ PRAXIS / PRACTICE

|   |            |
|---|------------|
| <b>BUCHNEUERSCHENUNGEN / NEW PUBLICATIONS .....</b> | <b>156</b> |
|---|------------|

|  |            |
|--|------------|
| <b>BUCHREZENSION / BOOK REVIEW .....</b> | <b>156</b> |
|--|------------|

### **PRAXISLETTER / PRACTICE CORNER**

|  |            |
|--|------------|
| Antikoagulantientherapie<br><i>Anticoagulant therapy</i> ..... | <b>158</b> |
|--|------------|

|                                  |                      |
|----------------------------------|----------------------|
| <b>PRODUKTE / PRODUCTS .....</b> | <b>162, 164, 174</b> |
|----------------------------------|----------------------|

### **FALLBERICHT / CASE REPORT**

|   |            |
|---|------------|
| C. Schach, J.K. Krieger, D. Wolff<br>Präventive und konservierend-restaurative Behandlung eines Patienten<br>mit kombiniert erosiv-abrasiv geschädigtem Gebiss<br><i>Preventive and conservative restorative treatment of a patient with combined erosive-abrasive tooth loss</i> ..... | <b>166</b> |
|---|------------|

## ■ WISSENSCHAFT / RESEARCH

### **ÜBERSICHTSARBEITEN / REVIEWS**

|   |            |
|---|------------|
| M. Dimitrouli, W. Geurtsen, A-K. Lührs<br>Faserverstärkte Wurzelkanalstifte: Systeme und Verarbeitung – eine Übersicht<br><i>Fiber reinforced posts: systems and processing – an overview</i> ..... | <b>175</b> |
|---|------------|

|  |            |
|--|------------|
| C. Zirkel<br>Moderne Endodontie – ein antimikrobielles Konzept<br><i>Modern endodontics – an antibacterial treatment concept</i> ..... | <b>185</b> |
|--|------------|

|   |            |
|---|------------|
| C. Appel<br>Orthograde Revision bei persistierender periapikaler Parodontitis nach Wurzelspitzenresektion<br><i>Orthograde retreatment of persistent peri-apical periodontitis after apical surgery</i> ..... | <b>196</b> |
|---|------------|

|   |            |
|---|------------|
| G.P. Hammer, J.B. du Prel, M. Blettner<br>Vermeidung verzerrter Ergebnisse in Beobachtungsstudien –<br>Teil 8 der Serie zur Bewertung wissenschaftlicher Publikationen<br><i>Avoiding bias in observational studies –<br/>part 8 of a series on evaluation of scientific publications</i> ..... | <b>212</b> |
|---|------------|



■ GESELLSCHAFT / SOCIETY

**ONLINE-FORTBILDUNG / ONLINE CONTINUING EDUCATION**  
 Fragebogen: DZZ 3/2011.....218

**FORTBILDUNGSKURSE DER APW / CONTINUING DENTAL EDUCATION COURSES OF THE APW** .....220

**MITTEILUNGEN DER GESELLSCHAFT / NEWS OF THE SOCIETIES**  
 Wilhelm Roux – Begründer der Entwicklungsmechanik .....219  
 Gründung des DGZMK-Arbeitskreises Ethno- und Paläo-Zahnmedizin (AKEPZ) .....222

**TAGUNGSKALENDER / MEETINGS** .....223

**TAGUNGSBERICHT / CONFERENCE REPORT**  
 M. Kern  
 Neue Techniken ante portas  
 10. Keramik-Symposium lässt in die Zukunft blicken .....224

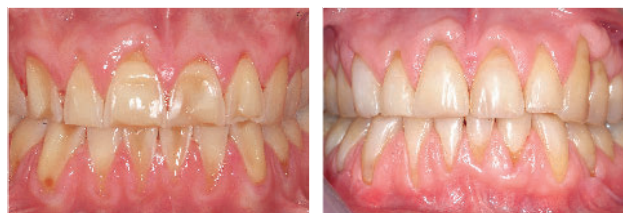L. Tischendorf  
 Klinische Kontroversen in der Implantologie  
 Impressionen von der 19. Jahrestagung der Europäischen Gesellschaft für Osseointegration (EAO) .....229

**BEIRAT / ADVISORY BOARD**.....232

**IMPRESSUM / IMPRINT**.....232

**Titelbildhinweis:**

Über das Thema „Präventive und konservierend-restaurative Behandlung eines Patienten mit kombiniert erosiv-abrasiv geschädigtem Gebiss“ berichten Dr. C. Schach et al. in ihrem Fallbericht ab Seite 166ff.  
 Links: Ausgangsbefund vom 11.12.2006.  
 Rechts: Kontrolle nach 36 Monaten vom 23.03.2010.



(Fotos: C. Schach)

## Buchneuerscheinungen

Kramer E.J.

### Isolation der Zähne

#### Techniken, Indikationen, Fälle

Spitta Verlag, Balingen 2010, Broschur, 239 S., 414 Abb., ISBN-13: 978-3-941964-39-6, EUR 42,80

Von der Abdrucknahme bis zur Wurzelkanalbehandlung: Viele Eingriffe erfordern die Isolation eines oder mehrerer Zähne. Dabei geht es nicht nur darum, störende Einflüsse aus der Mundhöhle auszuschalten, sondern auch um die Schaffung eines zugänglichen und übersichtlichen Behandlungsfeldes. Eine Vielzahl von Techniken und Materialien werden zu diesem Zweck eingesetzt. Der vorliegende Band fasst sie zu einem ganzheitlichen Praxiskonzept zusammen, das je nach Indikation die optimale Isolationsweise empfiehlt. Dabei stehen aktuelle Entwicklungen im Mittelpunkt: So werden neben der klassischen Kofferdam-Technik die neuen Abdeckmittel OptraGate und OptraDam detailliert vorgestellt. Zahlreiche Abbildungen,

Fallbeispiele und ergänzende Videos machen „Isolation der Zähne“ zu einer anschaulichen und praxistauglichen Anleitung.

Klimm, W.

### Endodontologie

#### Lehrbuch für Studium und Praxis

Deutscher Ärzte-Verlag, Köln 2011, 2. überarb. Aufl., broschiert, 484 S., 339 Abb. in 444 Einzeldarst. und 46 Tab, ISBN 978-3-7691-3421-6, EUR 99,95

Endodontologie systematisch und zielorientiert! Unabhängig davon, ob Sie wissenschaftliches Grundlagenwissen brauchen oder praktische Step-by-step Behandlungsabläufe; die systematische Gliederung des Buches ermöglicht das rasche Auffinden der gewünschten Informationen. Eines der umfassendsten Werke zum Thema Endodontologie, evidenzbasiert und geeignet für Praxis und Wissenschaft. Mehr als 400 farbige Abbildungen und zahlreiche Tabellen illustrieren

das Buch und erleichtern die Informationsaufnahme.

Schwenzer N., Ehrenfeld M.

### Mund-Kiefer-Gesichtschirurgie Zahn-Mund-Kiefer-Heilkunde

Thieme Verlag, Stuttgart 2010, 4. Aufl., vollst. überarb., 522 S., 1089 Abb., geb., ISBN: 9783135935041, EUR 94,95

Nicht ohne Grund hat sich der Klassiker seit seiner Erstauflage vor mehr als 25 Jahren als Standardwerk für die Chirurgie in der ZMK-Heilkunde etabliert: kompakt, aktuell und praxisnah – der „Schwenzer/Ehrenfeld“ – optimal zugeschnitten auf die Bedürfnisse seiner Leser: MKG Chirurgie – prüfungsrelevantes Wissen perfekt aufbereitet; jede relevante Erkrankung der Knochen, Nerven, Speicheldrüsen, Haut und Weichteile des Gesichts wird vorgestellt – dieses Buch vermittelt die enorme Vielfalt der MKG-Chirurgie übersichtlich und aktuell.

## PRAXIS / PRACTICE

## Buchbesprechung / Book Review

### DIN-Taschenbuch 267 Zahnheilkunde – Werkstoffe

DIN Deutsches Institut für Normung e. V. (Hrsg.), Beuth Verlag GmbH, Berlin, Wien, Zürich 2010, 2. Aufl., ISBN 978-3-410-20700-9, 704 Seiten, A5, broschiert, 163,00 €

Das vom Deutschen Institut für Normung herausgegebene und im Beuth Verlag erschienene Buch „DIN-Taschenbuch 267 Zahnheilkunde – Werkstoffe“ bietet eine umfassende Sammlung der DIN-Normen für zahnärztliche Werkstoffe. Als Folge geänderter EU-Richtlinien wurden die Normen DIN EN 1639 bis 1642 überarbeitet. Diese wirken sich auf die Beschreibung zahlreicher Dentalprodukte aus, die unter das Medizinproduktegesetz fallen. Das vorliegende Buch umfasst die Norm EN 1641:2009 Zahnheilkunde – Medizinprodukte für die Zahnheilkunde – Werkstoffe. Danach werden Normen aus den Bereichen Befestigungswerkstoffe, Füllungs- und endodontische Werkstoffe, Pro-

thetik, künstliche Zähne und Kieferorthopädie wiedergegeben.

Diese Normensammlung ist eine wertvolle Informationsquelle für all diejenigen Berufsgruppen, die sich verstärkt mit dem Medizinproduktegesetz auseinandersetzen sowie für den Bereich der Forschung. Die Normen enthalten Angaben zu werkstoffkundlichen Prüfverfahren sowie zu den erforderlichen Kenndaten. Dies ist bei der Entwicklung oder der Bewertung werkstoffkundlicher Versuchsaufbauten von Bedeutung.

Eine für den klinischen Gebrauch ausgerichtete Anwendungsempfehlung oder praxisorientierte Hinweise für den Umgang mit Medizinprodukten kann und




will das DIN-Taschenbuch nicht liefern. Es versteht sich satt dessen als reine Normensammlung und richtet sich somit an einen umschriebenen Leserkreis. Positiv fällt auf, dass das Buch auch als E-Book erhältlich ist.


**DZZ**

M. Eisenburger, Hannover

GLEICHE  
AUSSENGEOMETRIE



TUBE-IN-TUBE™  
VERBINDUNG



KONISCHE  
VERBINDUNG



**CAMLOG** IST JETZT

**DOPPELT GUT**

Neu, konisch und in CAMLOG-Qualität: Das CONELOG® Implantatsystem. Damit erhalten Sie nun erstklassige Implantate mit Tube-in-Tube™ und konischer Verbindung aus einer Hand. Zusätzlich profitieren Sie von zwei Jahren Preisgarantie auf alle Implantate (gültig in Deutschland ab der IDS 2011). Für weitere Infos: Telefon **07044 9445-100**, [www.camlog.de](http://www.camlog.de)

a perfect fit™

**camlog**



## Thema

# Antikoagulantientherapie

## *Anticoagulant therapy*

### Fragestellung

Was sollte der Zahnarzt bei Patienten beachten, die unter Antikoagulantientherapie stehen?

### Hintergrund

Wird ein Blutgefäß verletzt, versucht der Körper durch Aggregation der Thrombozyten und Bildung eines Fibrinnetzes den Defekt zu verschließen. In beide Prozesse – Thrombozytenaggregation wie die stufenweise ablaufende Blutgerinnung – können Medikamente eingreifen, die die Gerinnungsfähigkeit des Blutes therapeutisch reduzieren.

#### *Eingriffe in die Thrombozyten Aggregationsfähigkeit*

Thrombozyten sind die kleinsten korpuskulären Bestandteile des Blutes. Im Falle einer Gewebe- bzw. Gefäßverletzung wird Thromboxan  $A_2$  freigesetzt, wodurch die Thrombozyten adhären. An der Gefäßwand bildet sich ein Thrombus, der zunächst für Blut und seine zellulären Bestandteile durchlässig ist [4, 9]. Danach verändern die Thrombozyten in der sogenannten „viskosen Metamorphose“ ihre Form. Es werden Faktoren ausgeschieden, die den Vorgang der Plättchenaggregation irreversibel machen und somit den Thrombus verfestigen. Zeitgleich beginnt die Vernetzung der Fibrinfäden, welche bei der parallel einsetzenden Blutgerinnung gebildet werden (Abb. 1) [4, 9].

Hemmstoffe der Aggregation der Thrombozyten werden therapeutisch eingesetzt, um das Risiko eines Myo-

kardinfarktes oder eines Schlaganfalls zu reduzieren [8]. Auch bei Patienten mit peripheren vaskulären Erkrankungen, mit der Gefahr der Bildung eines Thrombus, werden Aggregationshemmer verabreicht. Ein effektiver Thrombozyten-Aggregationshemmer ist Aspirin. Die Acetylsalicylsäure hemmt irreversibel das Enzym Cyclooxygenase, was wiederum die Synthese von Thromboxan  $A_2$  unterbindet. Eine einmalige Gabe von 0,6 g Aspirin verlängert beim Gesunden die Blutungszeit für 3 bis 4 Tage um das Doppelte [4]. Eine vollständige Regeneration der Thrombozyten dauert ca. 7 bis 9 Tage, was bei umfangreichen chirurgischen Eingriffen beachtet werden sollte.

Adenosin-Diphosphat-Rezeptor-Hemmer können alternativ oder in Kombination mit Acetylsalicylsäure eingesetzt werden, um die Thrombozytenaggregation zu verhindern. Präparate sind z. B. Clopidogrel (Iscover, Plavix), Ticlopin (Tiklyd) oder Dipyridamol (Aggrenox). Dipyridamol wirkt zusätzlich noch vasodilatatorisch. Wie beim Aspirin ist die Thrombozytenaggregation irreversibel gehemmt. Über die potentiellen Risiken dieser Präparate ist in Verbindung mit oral-chirurgischen Eingriffen wenig bekannt [1].

#### *Eingriffe in die Blutgerinnungsfähigkeit*

Die Blutgerinnungsfähigkeit wird therapeutisch herabgesetzt bei Erkrankungen wie pulmonalen Embolien, cerebralen Ischämien, arteriellen wie venösen Thrombosen, nach Myokardinfarkt, Bypass-Operationen, Schlaganfall oder Herzklappenersatz. Die Zahl der Patienten mit therapeutisch reduzierter Blutgerinnungsfähigkeit dürfte sich in den nächsten Jahren weiter erhöhen, so dass



M. Behr

der Zahnarzt häufiger Patienten behandeln wird, die unter Antikoagulantientherapie stehen.

Man unterscheidet ein direkt wirkendes Antikoagulantium, z. B. Heparin, und indirekt wirksame vom Cumarintyp. Zu den letzteren zählen Warfarin (Coumadin), Phenprocumon (Marcumar, Phenprogamma) oder Acenocoumarol (Sintrom) [4].

Antikoagulantien vom Cumarintyp inhibieren ein Enzym, welches oxydiertes Vitamin K in die reduzierte (aktive) Form zurückführt. Durch die Blockade des Vitamin K können die Gerinnungsfaktoren II, VII, IX und X nicht in der Leber gebildet und initiiert werden (siehe Abb. 1) [4, 9]. Die volle Wirkung entfalten Vitamin K-Antagonisten je nach Präparat erst nach 3 bis 10 Tagen. Patientenspezifische Parameter sowie begleitende Medikamente (siehe Tab. 1) bestimmen die Wirkung der Antikoagulantien, so dass eine Bestimmung der Gerinnungszeit immer notwendig ist. Der verzögerte Eintritt der Wirkung von Cumarintyp-Antikoagulantien macht in der Zwischenzeit den Einsatz von He-



| Verstärkende Wirkung:  | Abgeschwächte Wirkung:   | Kontraindiziert sind:  |
|--|--|--|
| <ul style="list-style-type: none"> <li>• Breitband-Penicilline (z. B. Amoxicillin)</li> <li>• Tetracycline</li> <li>• Cephalosporine</li> <li>• Carbamazepin (Antiepileptika; verw. auch bei N. V-Neuralgie)</li> <li>• Anabolika</li> <li>• Salicylate</li> </ul> | <ul style="list-style-type: none"> <li>• Diarrhoe</li> <li>• Pankreas-Erkrankungen</li> <li>• Thyreotoxikose</li> <li>• Pankreas-Erkrankungen</li> <li>• Thyreotoxikose</li> <li>• Antacida</li> <li>• Atropin</li> <li>• Barbiturate</li> <li>• Chloralhydrat (Hypnotikum)</li> <li>• Digitalis-Glykoside</li> <li>• Diuretika</li> <li>• Crisiofulvin (Antimykotika)</li> <li>• Glutethimide (Schlafmittel)</li> <li>• Ovulationshemmer</li> <li>• Tranquillizer (besonders Meprobamat)</li> <li>• Vitamin-Präparate, die Vitamin K enthalten</li> </ul> | <ul style="list-style-type: none"> <li>• Derivate von Carbonsäuren, Beispiele: Acetylsalicylsäure, Diclofenac, Ibuprofen, Indometacin (Amuno®)</li> <li>• Pyrazolonderivate, Beispiele: Metamizol (Novalgin®), Oxyphenbutazon (Phlogont®, Tanderil®), Phenylbutazon (Butazolidin®), Phenazon (Antipyrin®)</li> </ul> |

**Tabelle 1** Wechselwirkung der Cumarin-Derivate mit anderen Medikamenten / Erkrankungen (nach [4]).

parin, eines sofort wirksamen Antikoagulantiums, notwendig, um lebensbedrohliche Komplikationen wie Thrombosen zu vermeiden („Bridging Therapie“). Heparin verhindert die Umwandlung des Prothrombins in Thrombin (siehe Abb. 1), indem es die Faktoren FIXa und FXIIa hemmt. Es hat eine Halbwertszeit von 1–2 Stunden. Um 100 ml Blut in vitro ungerinnbar zu machen, braucht man 200 IE Heparin (IE = internationale Einheit, 1 mg Heparin entsprechen ca. 170 IE). Umgekehrt muss vor größeren chirurgischen Eingriffen die Wirkung der Cumarintyp-Antikoagulantien schrittweise aufgehoben werden. Zum Ausgleich wird dann der Patient bis kurz vor dem Eingriff heparinisiert. Verwendet wird niedermolekulares Heparin. Zu beachten ist, dass die Wirkung von Heparin durch folgende Medikamente abgeschwächt sein kann: Digitalisglykoside, Tetracycline, Antihistaminika und bei Nikotinabusus [4, 9].

Die Umstellung von Antikoagulantien vom Cumarintyp auf Heparin und wieder zurück auf Cumarin zur Durchführung chirurgischer Eingriffe ist nicht risikolos [1, 5, 7], da sich Thromben bilden können. Gefürchtet ist auch bei vollständigem (schnellen) Absetzen des Cumarins eine Hyperkoagulation. Sie wird initiiert durch eine übersteigerte Thrombin-Produktion als Reaktion auf permanente Cumarinabgaben [6]. Es ist daher empfohlen worden, kleinere chirurgische Eingriffe unter Beibehaltung der Medikation indirekt wirkender Antikoagulantien wie Warfarin durchzuführen [1, 5–7]. Voraussetzung ist ein INR-Wert von < 3,5. Der INR-Wert (Internationa-

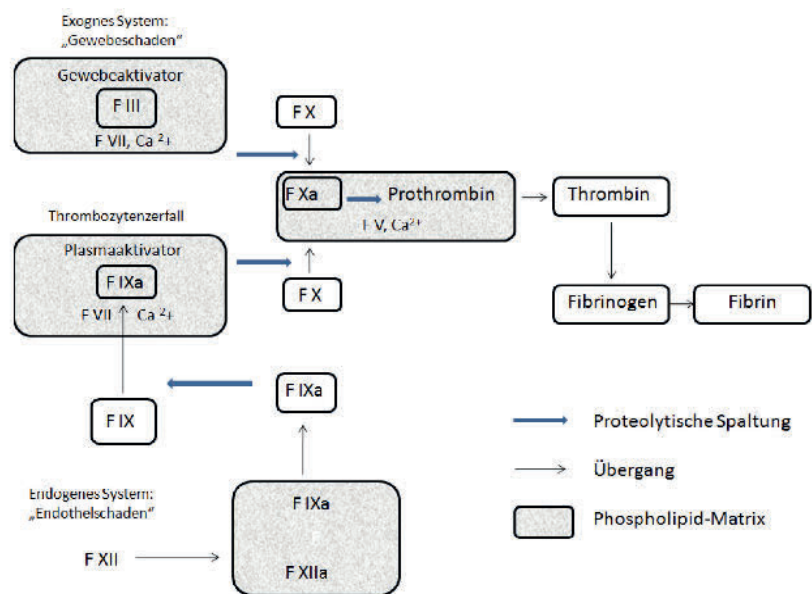
tional Normalized Ratio) berechnet sich aus der Prothrombinzeit der zu testenden Blutprobe des Patienten dividiert durch die Prothrombinzeit einer standardisierten Vergleichsprobe. Bei gesunden Patienten liegt der INR-Wert zwischen 1,0 und 1,4. Wird die Blutgerinnung therapeutisch gehemmt, wird in der Regel ein INR-Wert von 2,5 bis 3,5 angestrebt.

*Zahnmedizinische Eingriffe unter Antikoagulantientherapie*

Für unkomplizierte Einzelzahnextraktionen und kleine oral-chirurgische Ein-

griffe muss die Antikoagulantientherapie nicht verändert oder unterbrochen werden, sofern der INR-Wert geringer als 3,5 ist [1]. Madrid und Sanz zählen auch implantologische Eingriffe zu den „kleinen oral-chirurgischen Maßnahmen“ [10], sofern nicht autogener Knochen gewonnen werden muss und umfangreiche Mucosalappen gebildet werden müssen. Kontrollierte klinische Studien zur Implantation unter Antikoagulantientherapie sind aber rar [12].

Die Extraktions-/Implantationswunde ist dann unbedingt mit lokalen blutstillenden Maßnahmen zu versorgen. Dies können z. B. Fliese aus Cellulo-



**Abbildung 1** Schema der Blutgerinnung. Umzeichnung nach [4].

se Polymer (Tabotamp; Ethikon, Johnson & Johnson) oder hämostatische Puder (HaemoCer; BioCer) sein, [1, 7]. Effektiv sind auch Spülungen mit Tranexamsäure (Cyklokapron; 10 ml 5% Lösung, 2 min im Mund belassen, 4 x täglich für 2 Tage; cave Patienten mit Netzhautveränderungen; Störungen des Farbensinnes) [12] oder Chitosan-basierende Präparate wie HemCon Dental Dressing [1, 11]. Besonders das HemCon Dental Dressing zeigte in einer klinischen Studie rasche und zuverlässige Blutstillung innerhalb einer Minute auch bei Patienten, deren Antikoagulantientherapie während des oral-chirurgischen Eingriffs nicht geändert wurde [11]. Vorteilhaft ist auch seine bakterio-statische Wirkung gegen *Staphylococcus aureus*, *Klebsiella pneumonia* [11] *Pseudomonas aeruginosa*, *Proteus mirabilis* [2] sowie die einfache Handhabung und die geringe Allergenität des Präparates [11]. Mittels Kochsalzlösung lässt sich der

„Verband“ nach 48 Stunden ohne Beschädigung des Koagulums entfernen.

Ist ein umfangreicheres chirurgisches Vorgehen nicht zu vermeiden, ist eine Anhebung des INR-Wertes auf 1,5–2,0 notwendig. In diesem Falle kann eine „Bridging Therapie“ mit niedermolekularem Heparin und stationärer Betreuung nicht umgangen werden [1, 7].

### Statement

Unkomplizierte Einzelzahnextraktionen und kleine oral-chirurgische Eingriffe lassen sich ohne Unterbrechung oder Reduktion der Antikoagulantientherapie durchführen, sofern folgende Maßnahmen beachtet werden:

- Abschätzung des Umfangs des oral-chirurgischen Eingriffs
- Rücksprache und Risikoabschätzung mit behandelndem Arzt

- Bestimmung des aktuellen INR-Wertes (24 h; INR < 3)
- Atraumatische Lokalanästhesie mit Vasokonstringenz
- Atraumatisches operatives Vorgehen mit chirurgischem Wundverschluss
- Lokale Blutstillung mit: Cellulose Flies oder Tranexamsäure-Spülung (10 ml Lösung, 4 x täglich für 2 Tage) oder HemCon Dental Dressing
- Zu vermeiden sind: Breitbandantibiotika, Derivate schwacher Carbon-säuren (ASS, Diclofenac, Ibuprofen) sowie Pyrazolonderivate (Phenazon, Metamizol, Phenylbutazon) (siehe Tab. 1).

Michael Behr, Jochen Fanghänel,  
Peter Proff, Torsten E. Reichert,  
Waltraud Waiss, Regensburg

### Literatur

1. Aldrige E, Cunningham LL: Current thought on treatment of patients receiving anticoagulation therapy. *J Oral Maxillofac Surg* 68: 2879–2887 (2010)
2. Burtkatovskaya M, Tegos G, Swietlik E, Demidova TM, Castano AP, Hamblin MR: Use of Chitosan bandage to prevent fatal infections developing from highly contaminated wounds in mice. *Biomaterials* 27, 4157–4164 (2006)
3. Carter G, Goss A: Tranexamic acid mouthwash – a prospective randomized study of a 2-day regimen vs. 5 day regimen to prevent postoperative bleeding in anticoagulated patients requiring dental extractions. *Int J Oral Maxillofac Surg* 32, 504–507 (2003)
4. Forth W, Rummel W: In: Forth W, Henschler D, Rummel W (Hrsg): *Pharmakologie und Toxikologie*. 5. Auflage. Antikoagulantien, Aggregationshemmer, Fibrinolytika und Hemmstoffe der Fibrinolyse. *Pharmakotherapie von Störungen der Blutgerinnung*. BI Wissenschaftsverlag, Mannheim, Zürich 1987, 311–331
5. Garcia DA, Regan S, Henault LE, Upadhyay A, Baker J, Othman M, Hylek EM: Risk of thromboembolism with short-term interruption of warfarin therapy. *Arch Intern Med* 168, 63–69 (2008)
6. Genewein U, Haeberli A, Straub PW, Beer JH: Rebound after cessation of oral anticoagulant therapy: the biochemical evidence. *Brit J Haematol* 92, 479–488 (1996)
7. Kosyfaki P, Att W, Strub JR: The dental patient on oral anticoagulant medication: a literature review. *J Oral Rehabil* doi.10.1111/j.1365–2842.2010.02184.x. (2010)
8. Lewis HD, Davis JW, Archibald DG: Protective effects of aspirin against acute myocardial infarction and death in men with unstable angina: Results of a veterans-administration cooperative study. *N Engl J Med* 309, 396–403 (1983)
9. Löffler G: *Basiswissen Biochemie mit Pathobiochemie*. 7. Auflage; Kapitel 18. *Das Blut*; S. 365–380 (2008)
10. Madrid C, Sanz M: What influence do anticoagulants have on oral implant therapy? A systematic review. *Clin Oral Impl Res* 20, 96–106 (2009)
11. Malmquist JP, Clemens SC, Oien HJ, Wilson SL: Hemostasis of oral surgery wounds with the HemCon Dental Dressing. *J Oral Maxillofac Surg* 66, 1177–1183 (2008)
12. Sacco R, Sacco M, Carpendo M, Mannucci PM: Oral surgery in patients on oral anticoagulant therapy: a randomized comparison of different intensity targets. *Oral Surg Oral Med Oral Pathol Oral Radiol* 104, 18–21 (2007)

# OsseoSpeed™ TX

Die Wachstumsformel von Astra Tech

JETZT MIT WURZEL-  
FÖRMIGEM APEX

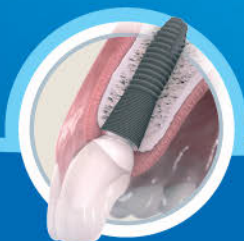

## OsseoSpeed™ mit wurzelförmigem Apex: Das OsseoSpeed™ TX Implantat

Das OsseoSpeed™ TX Implantat kombiniert die Vorteile des klinisch erprobten Astra Tech BioManagement Complex™ mit einem wurzelförmigen Apex zur vereinfachten Implantatinsertion – bei allen Indikationen.

Damit ist OsseoSpeed™ TX eine perfekte Lösung für Ihre Implantatpatienten.

Besuchen Sie uns  
auf der IDS!  
Halle 3.2, Stand A10



**ASTRATECH**  
**DENTAL**  
*Get inspired*

**ASTRA**  
ASTRA TECH

 A company in the  
AstraZeneca Group



## Chirurgisches und Digitales zur IDS



Der Implantathersteller Astra Tech präsentiert auf der IDS 2011 Neuheiten in den Bereichen Chirurgie und CAD/CAM-Abutments und bietet die bewährte Mischung aus Information und Hands-on-Übungen.

Zur IDS wird erstmals ein Implantat präsentiert, das mit seiner abgeschrägten Implantatschulter ideal für schwierige asymmetrische Situationen beim Patientenkiefer ist. „Das neue OsseoSpeed TX Profile Implantat ist anatomisch speziell für den schräg atrophierten Kieferkamm geformt“, erklärt Dr. Jörg Nosek, Geschäftsführer der Astra Tech GmbH. „Diese Weiterentwicklung ergänzt das Astra Tech Implantat-System perfekt. Es bietet für alle Indikationen eine ideale Lösung.“

### Astra Tech GmbH

An der kleinen Seite 8, 65604 Elz  
Tel.: 06431 9869-0, Fax: 06431 9869321  
presse@astratech.com, www.astratechdental.de

## Mit tioLogic pOosition sicher implantieren

Das tioLogic pOosition Navigationssystem ist mit bildgebenden Verfahren wie DVT und CT und einer darauf abgestimmten 3D Planungssoftware zur schablonengeführten Aufbereitung und anschließenden Insertion von tioLogic Implantaten konzipiert. Je nach Indikation können diese Implantate mit einer vorab erstellten Prothetik sofort versorgt werden. Für die Knochenbettaufbereitung und Implantatinsertion enthält das tioLogic pOosition aufeinander abgestimmte Instrumente und Zubehörkomponenten. Die Hülsen für dieses System sind aus Titan hergestellt und garantieren eine exakte Führung der entsprechenden Bohrer. Die konsequente Umsetzung speziell entwickelter Feinheiten wie dem dreidimensional einstellbaren Haltegriff der Innenhülsen bei schwierigen Platzverhältnissen gewährleisten sicheres Arbeiten.



### Dentaurum Implants GmbH

Turnstr. 31, 75228 Ispringen  
Tel.: 07231 803-560, Fax: 07231 803-295  
info@dentaurum-implants.de, www.dentaurum-implants.de

## Implantologie im Park

Am 23. und 24. September 2011 lädt das Unternehmen BTI (Biotechnology Institute) in das „Gräflichen Park Hotel & Spa“ zur Veranstaltung „Implantologie im Park“ nach Bad Driburg (bei Paderborn) ein.

Die Teilnehmer erwarten spannende und interessante Vorträge rund um das Thema Implantologie mitten in der traumhaften Kulisse eines der schönsten Landschaftsparks Europas.

Als Referenten stehen fest: PD Dr. *Frank P. Strietzel* (Berlin), Dr. *Babak Saidi* (Neuss), Dr. *Derk Siebers* (Berlin), Prof. *Ralf Schön* (Krefeld), Dr. *Gorka Orive* (Spanien) Dr. *Peter Ghaussy* (Hamburg), Dr. *Dirk Duddeck* (Köln), Dr. *Ulrich Goos* (Paderborn), Dr. *Reinhold Rathmer* (Limburg) und Dr. *Eduardo Anitua* (Vitoria, Spanien).



### B.T.I. Deutschland GmbH

Mannheimer Str. 17, 75179 Pforzheim  
Tel.: 07231 42806-10  
info@bti-implant.com, www.bti-implant.com

## Cartoon neu koloriert und als Poster erhältlich

Bildergeschichten verdeutlichen komplizierte Sachverhalte oft besser als jeder Text. So entstand die Idee zu einem amüsanten und anschaulichen Cartoon, der die Entstehung einer Brückenversorgung erklärt.



Das Corporate Design des Unternehmens semperdent hat sich weiterentwickelt – eine Aktualisierung des beliebten Cartoons stand an. Mit seiner neuen modernen, frischen Farbgebung eignet sich das Poster gleichermaßen für Wartezimmer, Eingangsbereich oder Behandlungszimmer. Hier kann es helfen, beim Patienten Vertrauen in Qualitätszahnersatz aus China aufzubauen.

Semperdent verschickt das neue Poster (im Format DIN A1 oder DIN A2) gerollt und in einer Versandhülle verpackt. Posterbestellungen sind online, per Fax unter 02822 99209 oder per Telefon 02822 981070 möglich.


### Semperdent

Tackenweide 25, 46446 Emmerich  
Tel.: 0800 1817181, Fax: 02822 99209  
info@semperdent.de, www.semperdent.de

Alle Beschreibungen sind Angaben des Herstellers entnommen.



# tiologic® p<sub>o</sub>sition geplant sicher implantieren



**tiologic® p<sub>o</sub>sition – schablonengeführte Implantation**

Halle 10.1  
Stand-Nr. E10/F11


**IDS  
2011**

**D DENTAURUM  
IMPLANTS**



## Ein ganzer Tag praktische Fortbildung

Das Konzept der Geistlich Workshop-Days: an einem Tag jeweils morgens und mittags in Parallelsessions vier praktische Workshops zu verschiedenen Themenbereichen. Von diesen vier können die Teilnehmer zwei auswählen. Die Geistlich Workshop-Days bieten somit einen ganzen Tag mit „Hands-on-Übungen“ am Tierpräparat, was ein effektives Üben ermöglicht. Der nächste Workshop-Day ist am 9. April 2011 in Zeulendorf, die Themen: Alveolenmanagement (Dr. *Thomas Barth*), Hartgewebsmanagement (PD Dr. *Michael Fröhlich*), Sinusbodenaugmentation und implantologische Augmentationstechniken (Dr. *Andreas Hentschel*, *Jan Herrmann*) sowie Weichgewebsmanagement und Nahttechniken (Dr. *Andreas Blume*). Zusätzliche Informationen zu den Geistlich Workshop-Days gibt es unter [www.geistlich.de/fortbildung](http://www.geistlich.de/fortbildung). Teilnehmer erhalten neun Fortbildungspunkte für die Weiterbildung.



### Geistlich Biomaterials Vertriebsgesellschaft mbH

Schneidweg 5, 76534 Baden-Baden  
Tel.: 07223 9624-0, Fax: 07223 9624-10  
[www.geistlich.de](http://www.geistlich.de)

## Mit OCC Konzept auf Erfolgskurs



Mit dem vor kurzem eingeführten OCC-System für occlusal verschraubte Implantat-Prothetik setzt die medentis medical GmbH ihren Erfolgskurs fort. Das auf dem Malo-Konzept weiterentwickelte implantologische Therapiekonzept für bedingt herausnehmbaren Zahnersatz auf vier bis sechs Implantaten findet bei Patienten mit atrophiertem Kieferknochen großen Zuspruch.

Das OCC-System für ICX-templant besteht aus verschiedenen bis zu 40 Grad abgewinkelten occlusal verschraubbaren Aufbauten in verschiedenen Gingiva-Höhen, Prothetik-

Kappen aus Titan, Kunststoff und Gold, verschiedenen Hilfstücken und Instrumenten wie Bissregistrierung, Winkellineal, Abformpfosten und Modellanalog sowie einer Scanbasis zur CAD/CAM gestützten Fertigung individueller Prothetik.

### medentis medical GmbH

Gartenstraße 12, 53507 Dernau  
Tel.: 02643 902000-0, Fax: 02643 902000-20  
[info@medentis.de](mailto:info@medentis.de), [www.templant.de](http://www.templant.de)

Alle Beschreibungen sind Angaben des Herstellers entnommen.

## Fortbildung mit Top Referenten

Komet bietet auch 2011 ein umfassendes Fortbildungsprogramm an. Für die bundesweit stattfindenden Kurse und Workshops konnten namhafte Anwender als Referenten gewonnen werden. Nachhaltigkeit in der Fortbildung lautet ihr gemeinsames Ziel. Dr. *Ernst Fuchs Schaller* (Foto) wird seine Maxime einer maximal schonenden Knochen- und Weichgewebsbearbeitung am Beispiel des Angle-Modulation-Systems vermitteln. Die Endodontie-Spezialisten Prof. Dr. *Rudolf Beer*, Prof. Dr. *Edgar Schäfer* und PD Dr. *Dieter Pahncke* führen in die Grundlagen der maschinellen Wurzelkanalaufbereitung mit EasyShape und AlphaKite ein. Dr. *Thomas Schwenk* wird das Prinzip der Roten Ästhetik durch praxisnahe Methoden vermitteln, Dr. *Martin Dürholt* die zahnärztliche Chirurgie (Kieferkammspaltung, Blockaugmentation) mit MaxilloPrep.



### Komet/Gebr. Brasseler GmbH & Co KG

Trophagener Weg 25, 32657 Lemgo  
Tel.: 05261 701-239, Fax: 05261 701-289  
[info@brasseler.de](mailto:info@brasseler.de), [www.kometdental.de](http://www.kometdental.de)

## Neue Reise-Munddusche

Seit über 50 Jahren ist Waterpik als Erfinder medizinischer Mundduschen weltweit bekannt für innovative Mundhygienegeräte. Das aktuelle Sortiment aus Mundduschen, Schallzahnbürsten und automatischem Interdentalreiniger wird nunmehr durch eine Reise-Munddusche ergänzt: die Waterpik Traveler WP-300E.

In Praxistests wurde die klassische Formgebung gelobt, die es ermöglicht, den 450 ml-fassenden Wassertank als Abdeckung über das Basisgerät zu stülpen. Die Ausmaße des Gerätes werden dadurch um 50 Prozent vermindert. Derart zusammengelegt, passt die Munddusche leicht in das Reise-Etui. Platz für die vier unterschiedlichen Aufsteckdüsen gibt es im Etuideckel. Ein Tragegriff erleichtert das Transportieren. Ein kräftiger, laufruhiger Motor sorgt für 1 400 Pulsationen pro Minute. Die Wasserdrukstärke kann über drei Einstellungen individuell dosiert werden. Und: Die neue Munddusche ist wegen des eingebauten, automatischen Stromspannungsumschalters (von 110 – 240 V) überall auf der Welt einsetzbar.



### intersanté GmbH

Berliner Ring 163 B, 64625 Bensheim  
Tel.: 06251 93280, Fax: 06251 932813  
[info@intersante.de](mailto:info@intersante.de), [www.intersante.de](http://www.intersante.de)

# Biodentine™

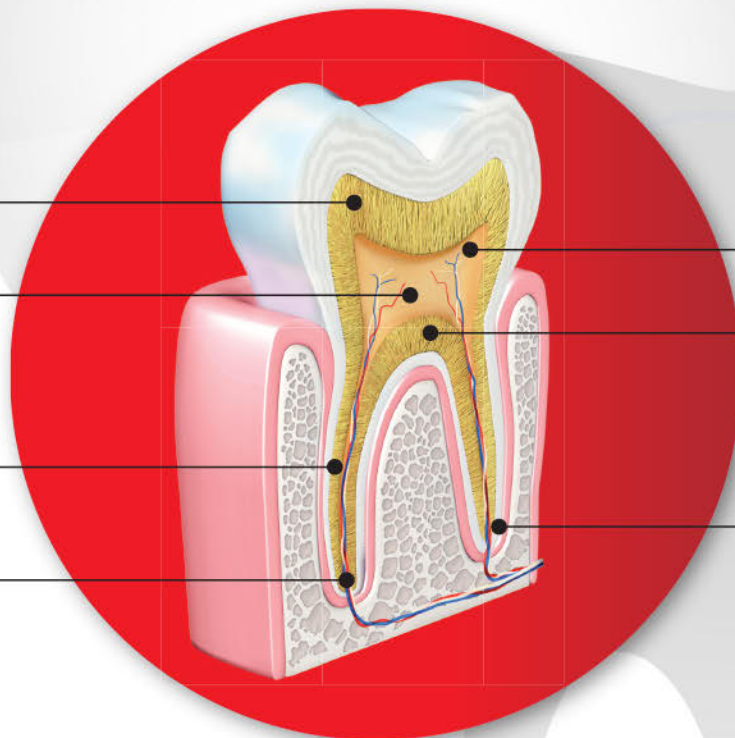... ist das erste biokompatible und bioaktive Universalmaterial zur Behandlung jeder Dentinläsion

Dentinkaries  
**Biodentine™**

Pulpotomie  
**Biodentine™**

interne/externe  
Resorptionen  
**Biodentine™**

retrograde  
Wurzelkanalfüllung  
**Biodentine™**



freigelegte Pulpa  
**Biodentine™**

Perforationen  
**Biodentine™**

Apexifikation  
**Biodentine™**

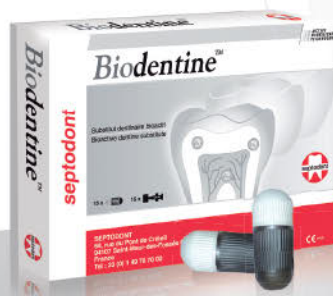Indiziert für Versorgungen im Bereich der **Zahnkrone** und **-wurzel**

Unterstützt die **Remineralisierung** des Dentins

**Erhält die Vitalität der Pulpa** und **fördert ihre Heilung**

Ersetzt natürliches Dentin dank **gleicher mechanischer Eigenschaften**

**ACTIVE  
BIOSILICATE  
TECHNOLOGY**



C. Schach<sup>1</sup>, J.K. Krieger<sup>1</sup>, D. Wolff<sup>1</sup>

# Präventive und konservierend-restaurative Behandlung eines Patienten mit kombiniert erosiv-abrasiv geschädigtem Gebiss



C. Schach

*Preventive and conservative restorative treatment of a patient with combined erosive-abrasive tooth loss*

**Einführung:** Nicht-kariesbedingte Zahnhartsubstanzläsionen gewinnen in der Zahnarztpraxis zunehmend an Bedeutung.

**Material und Methode:** Anhand einer Falldokumentation wird beschrieben, welche diagnostischen, präventiven und therapeutischen Maßnahmen aus Sicht der Zahnerhaltungskunde bei multiplen erosiven und abrasiven Defekten angezeigt sind.

**Ergebnisse und Schlussfolgerung:** Es werden die Behandlungsergebnisse vorwiegend konservierender Interventionen nach einer Beobachtungsdauer von drei Jahren vorgestellt. Dabei wird herausgearbeitet, dass eine gute Patienten-Compliance in allen Phasen der Behandlung einschließlich der Nachsorge von besonderer Relevanz ist. (Dtsch Zahnärztl Z 2011, 66: 166–172)

*Schlüsselwörter: Erosion, Abrasion, direkte Komposit-Restaurationen*

**Introduction:** In dental practice a decrease in caries prevalence is obvious whereas the incidence of non-caries lesions increases considerably mainly in children and adolescents.

**Material and Methods:** A case report of a patient with combined erosive and abrasive tooth loss is presented illustrating the increasing importance of such clinical pictures with special regard to diagnostic, preventive and therapeutic options.

**Results and Conclusion:** The author's report on the restorative therapy and the preventive post-operative support of a 30 year old male patient with extensive erosive and abrasive tooth wear. The follow-up period is 3 years. The rehabilitation of combined erosive and abrasive lesions and the long-term preventive care for patients with this kind of disease pattern is difficult and often challenging for dentist and patient. And the compliance of the patient is crucial for success.

*Keywords: erosion, abrasion, direct composite restoration*

<sup>1</sup> Poliklinik für Zahnerhaltungskunde, Klinik für Mund-, Zahn- und Kieferkrankheiten, Heidelberg  
DOI 10.3238/dzz.2011.0166



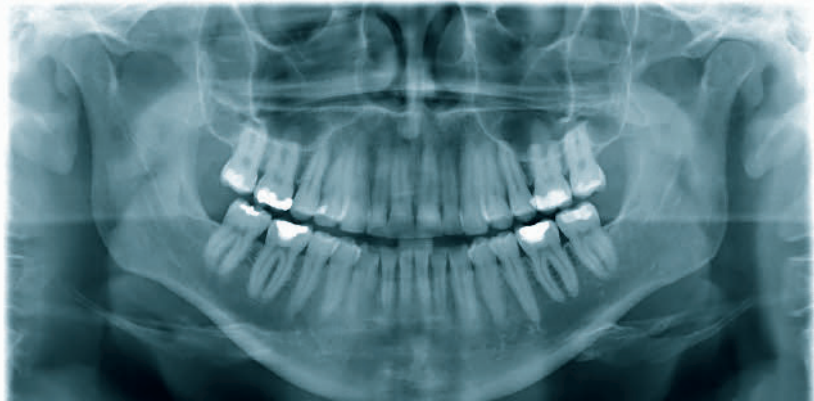## 1 Einleitung

Nicht-kariesbedingte Zahnhartsubstanzläsionen resultieren oftmals aus kombinierten Effekten von Erosion, Abrasion und Attrition. Aufgrund einer gegenseitigen Verstärkung nehmen hier die Erosion und die Abrasion einen besonderen Stellenwert ein. Das „Erweichen“ und der unmittelbar folgende Abtrag von Zahnschmelz und Dentin erhöhen den Verlust von Zahnhartsubstanz dramatisch. Diese Phänomene fanden in der Vergangenheit zuweilen eher geringe Beachtung und wurden bei Diagnosestellungen selten erwähnt. Außerdem fehlten professionelle Indizes, die eine Langzeitbeobachtung und eine Verlaufskontrolle zuverlässig möglich machten. Bis heute ist die Untersuchung des Gebisses in Bezug auf Erosionen, Abrasionen und Attritionen im Praxisalltag nicht routinemäßig etabliert und fordert deshalb gesonderte Aufmerksamkeit.

## 2 Anamnese

Ein 30-jähriger, männlicher Patient stellt sich zum ersten Mal am 11.12.2006 im Bereich Präventive und Restaurative Zahnheilkunde der Poliklinik für Zahnerhaltungskunde der Klinik für Mund-, Zahn- und Kieferkrankheiten des Universitätsklinikums Heidelberg vor. Er ist 170 cm groß und wiegt 61 kg. Seit dem elften Lebensjahr leidet er an Diabetes mellitus Typ I und ist insulinpflichtig. Weitere akute oder chronische Allgemeinerkrankungen sind nicht bekannt. Er arbeitet als Verwaltungsangestellter und ist ledig.

Bei dem Patienten bestehen seit geraumer Zeit massive Erosionen und Abrasionen in Kombination mit Rezessionen. Die Zahnhartsubstanzdefekte wurden zwei Jahre zuvor alio loco durch direkte Restaurationen aus Komposit im Oberkiefer- und Unterkieferfrontzahnbereich versorgt. Aufgrund des wiederholten Verlustes dieser direkten Restaurationen plante der vorbehandelnde Zahnarzt, die Defekte mit indirekten keramischen Restaurationen zu versorgen. Dieses Vorgehen entsprach allerdings nicht den Erwartungen des Patienten und er suchte deshalb die Poliklinik für Zahnerhaltungskunde der Klinik für Mund-, Zahn- und Kieferkrankheiten des Universitätsklinikums Heidelberg auf.



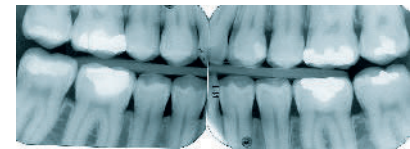
## 3 Befunde

Spuren von Attritionen. Die konservie-

**Abbildung 1** Panoramaschichtaufnahme vom 07.03.2007: Die Kiefergelenke erscheinen symmetrisch und regelrecht. Corpus mandibulae und maxillae zeigen keine pathologischen Befunde. Die Kieferhöhlen stellen sich gut pneumatisiert dar. Es fehlen die Zähne 18, 28, 38 und 48. Opazitäten im Sinne von konservierend-restaurativen Versorgungen zeigen die Zähne 17, 16, 26, 27, 36, 37, 46 und 47. An Zahn 16 ist eine positive Stufe am Füllungsrand zu sehen. Transluzenzen im Sinne von kariösen Läsionen sind nicht festzustellen.

### 3.1 Extraorale Befunde

Es liegen keine pathologischen extraoralen Befunde vor.



### 3.2 Intraorale Befunde

#### 3.2.1 Befunde zu den Zahnhartsubstanzen und der restaurativen Versorgung

Es liegt eine vollständige Dentition mit Ausnahme der fehlenden Zähne 18, 28, 38 und 48 vor. Initiale kariöse Läsionen weisen die Zähne 12, 46 und 47 auf.

Im Ober- und Unterkiefer lassen sich generalisiert ausgeprägte Defekte im Sinne von kombinierten und zum Teil überlappenden Erosionen und Abrasionen feststellen. Im anterioren Sextant des Ober- sowie des Unterkiefers sind auf den bukkalen Flächen der Zähne massive Zahnhartsubstanzdefekte mit einer Läsionstiefe bis ins Dentin zu sehen. Zervikal an den erosiv veränderten Zähnen imponiert ein intakter Schmelzrand. Zur Risikoabklärung wird der Basic-Erosive-Wear-Examination-Score (im Folgenden abgekürzt als BEWE-Score) erhoben (beispielhaftes Vorgehen siehe Tabelle 1). Er beträgt im Oberkiefer 5 und im Unterkiefer 7. Der Gesamtwert als Summe aus allen Sextanten ergibt 12 und zeigt vom klinischen Befund erste Hinweise auf eine mittlere Anfälligkeit für Erosionen [3].

Zusätzlich zu den Erosionen und Abrasionen zeigt das Gebiss des Patienten

**Abbildung 2** Bissflügelaufnahmen rechts/ links vom 07.03.2007: An Zahn 45 distal, an Zahn 46 mesial und an Zahn 47 mesial zeigen sich Transluzenzen im äußeren Schmelzbereich.

rend-restaurativen Versorgungen des Patienten entsprechen anhand der Qualitätsleitlinien der SSO zur Bewertung restaurativer Versorgungen überwiegend dem Standard A+ bis A. Den konservierend-restaurativen Versorgungen der Zähne 17, 26, 36 und 46 kann der Standard B zugeordnet werden [6].

Dem Speicheltest zufolge liegen eine normale Speichelfließrate (6 ml/min) und Speichelpufferkapazität vor.

#### 3.2.2 Befunde zur parodontalen Situation

Aufgrund der Rezessionen des Patienten werden ein ausführlicher Parodontalstatus mit Erhebung von 6 Sondiertiefen und Attachmentlevel sowie ein Rezessionsstatus erhoben. Die Sondiertiefen liegen generalisiert zwischen 1–3 mm mit lokalisiertem Bluten nach Sondieren. Es lassen sich weder Furkationsbefall noch Lockerungsgrade feststellen. Der Rezessionsstatus ergibt eine

| Pro Sextant wird lediglich der höchste Wert notiert:  |      |                       |   |   |       |
|---|------|-----------------------|---|---|-------|
| OK  | 1    | +                     | 2 | + | 0 = 3 |
| UK  | 2    | +                     | 3 | + | 2 = 7 |
|   |      |                       |   |   | 10    |
| Die Summe aller Sextanten ergibt den BEWE-Gesamtwert.<br>Beispiel: Dieser Patient zeigt eine mittlere Anfälligkeit für Erosionen. |      |                       |   |   |       |
| Der BEWE-Gesamtwert gibt ausgehend vom klinischen Befund erste Hinweis auf die Anfälligkeit für Erosionen.                        |      |                       |   |   |       |
| BEWE  | 0-2  | keine Anfälligkeit    |   |   |       |
| BEWE  | 3-8  | geringe Anfälligkeit  |   |   |       |
| BEWE  | 9-13 | mittlere Anfälligkeit |   |   |       |
| BEWE  | ≥14  | hohe Anfälligkeit     |   |   |       |

**Tabelle 1** BEWE-Score.

(Tab. 1: GABA, basierend auf [3])

generalisierte Rezessionstiefe von 2–3 mm, lokalisiert bis 4 mm. Die Rezessionsbreite wird mit 1–3 mm gemessen und die Breite der keratinisierten Gingiva zeigt sich nach Anfärben mit Schiller'scher Jodlösung generalisiert zwischen 3–4 mm. An einzelnen Stellen kann ein Minimum bis zu 1 mm und ein Maximum bis zu 8 mm festgestellt werden. Bei der Erhebung des Rezessionsstatus beträgt der GBI (*Ainamo* und *Bay* 1975) 5 % und der PCR (*O'Leary* et al. 1972) 16 %.

**3.2.3 Röntgenbefunde**

Es werden eine digitale Panoramascichtaufnahme (Abb. 1) und Bissflügelaufnahmen rechts und links (Abb. 2) angefertigt.

**3.2.4 Photo- und Modelldokumentationen**

Der Ausgangszustand wird fotodokumentiert. Es werden Situationsmodelle vor Behandlungsbeginn und nach Abschluss der restaurativen Therapie angefertigt.

**4 Diagnosen**

Folgende vorhergehende Diagnosen werden gestellt:

- Kombinierte Erosionen und Abrasionen, vor allem der bukkalen Flächen der Oberkiefer- und Unterkieferfrontzähne mit großflächiger Beteiligung des Dentins
- Multiple parodontale Rezessionen.

**5 Prognose**

Eine allgemeinmedizinische Abklärung hinsichtlich einer gastroösophagealen Refluxerkrankung oder anderen systemischen Erkrankungen wurde im Vorfeld veranlasst und blieb ohne pathologisches Ergebnis. Der Diabetes mellitus des Patienten ist von seinem Diabetologen seit Jahren stabil eingestellt und wird regelmäßig kontrolliert. Die Fragestellung nach dem Risiko einer Progredienz der ausgeprägten Zahnhartsubstanzdefekte an den bukkalen Flächen der Frontzähne des Ober- und Unterkiefers kann zunächst nicht abschließend beantwortet werden. Nach Ausschluss bzw. Überwachung allgemeinmedizinischer Erkrankungen scheinen die Ernährungs- und Putzgewohnheiten des Patienten der wichtigste Einflussfaktor zu sein. Werden diese nicht konsequent umgestellt, so ist eine Progredienz des Zahnhartsubstanzverlustes nicht auszuschließen. Insofern ist die Prognose weitgehend unsicher.

**6 Behandlung**

**6.1 Behandlungsziele:**

- Ernährungsumstellung und Umstellung der Mundhygienetechniken
- Senkung des Erosionsrisikos
- Wiederherstellen der „Rot-Weiß-Ästhetik“ im Frontzahnbereich.

**6.2 Behandlungsmittel:**

- Präventionsorientierte Ernährungsberatung und Ernährungslenkung
- Professionelle Zahnreinigungen und rezessionsorientierte Mundhygieneinstruktionen
- Direkte Restaurationen aus Komposit zur Versorgung der Frontzähne des Ober- und Unterkiefers
- Rezessionsdeckung der multiplen parodontalen Rezessionen im Frontzahnbereich des Unterkiefers durch Mitarbeiter der Sektion Parodontologie.

**6.3 Präventive Vorbehandlungen:**

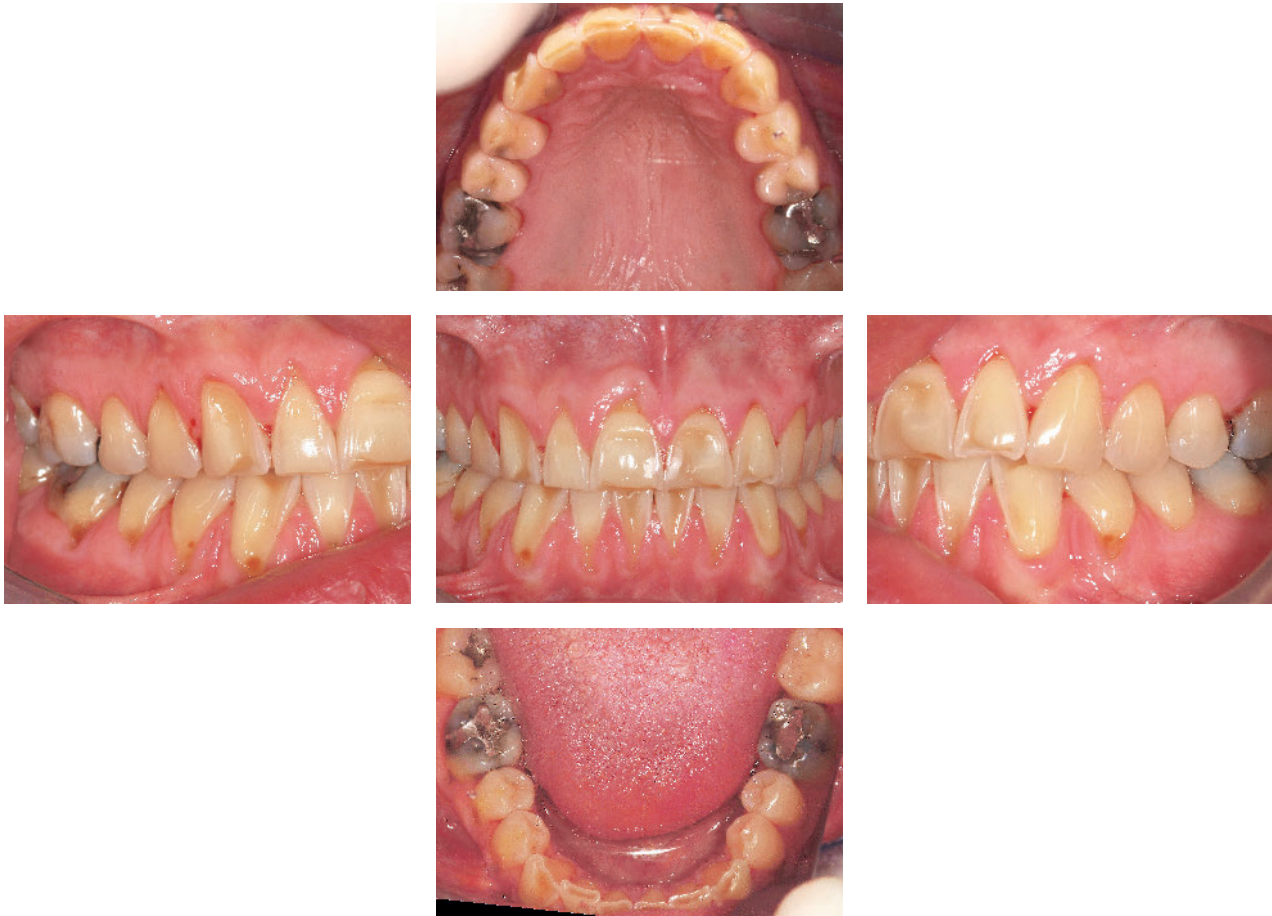
Der Patient wird gebeten, für die Dauer von 6 Tagen ein Ernährungsprotokoll zu führen. Dieses gibt Aufschluss über seine Ernährungsgewohnheiten und zeigt einen exzessiven Genuss erosiver Getränke (vor allem Coca Cola light) (Abb. 4). Dem Patienten wird ausführlich ein zahnschonendes Ernährungsverhalten nahe gebracht und empfohlen, den Konsum von Speisen und Getränken mit erhöhtem bis hohem erosiven Potential (Coca Cola light, sonstige Softdrinks, Magnesiumbrausetabletten, Zitrusfrüchte) weitgehend zu vermeiden.

Zunächst erfolgen zwei Sitzungen professioneller Zahnreinigung mit rezessionsorientierten Mundhygieneinstruktionen und wiederholten Ernährungsberatungen. Im Anschluss daran beginnt die restaurative Versorgung der Frontzähne des Oberkiefers.

**6.4 Restaurative Versorgung der Defekte im Oberkiefer**

Nach Reinigung der Zähne und Bestimmung der Zahnfarbe werden die betreffenden Zähne mittels Kofferdam absolut trockengelegt. Für einen optimalen zervikalen Abschluss werden zusätzlich um alle betreffenden Zähne Ligaturen gelegt. Die betreffenden Zähne werden nach Einbringen von Partialmatrizen angeätzt, abgespült und sanft getrocknet. Der Primer wird ca. 20 Sekunden einmassiert und gefülltes Adhäsiv wird auf die bukkalen und approximalen Flächen der Zähne aufgetragen und lichtgehärtet.

Zunächst werden die Zähne 12–22 mittels multiadhäsiver Mehrschichttechnik in freier Modellation mit direkten Restaurationen versorgt. Die Ausarbeitung der Restaurationsränder wird mit einem Scaler, einem Skalpell Nr. 12 und ei-



**Abbildung 3** Ausgangsbefund vom 11.12.2006.

nem Finierdiamanten vorgenommen. Die anschließende Formgebung und Politur erfolgt unter anderem mittels Finierdiamanten und Silikonpolierern.

In der zweiten Behandlungssitzung werden analog der oben beschriebenen Vorgehensweise die Zähne 13 und 23 mittels multiadhäsiver Mehrschichttechnik mit direkten Restaurationen versorgt. Zusätzlich erfolgt ein parodontologisches Konsil sowie die Beratung und Aufklärung des Patienten hinsichtlich der parodontalen Rezessionsdeckung. In Übereinkunft mit dem Patienten und dem behandelnden Parodontologen wird vereinbart, die restaurative Versorgung der Defekte der Unterkieferfrontzähne erst nach erfolgreicher Einheilung der freien Bindegewebs-  
transplantate vorzunehmen.

#### 6.5 Parodontale Rezessions- deckung mit freiem Bindegewebs- transplantat

Nach sorgfältiger Vorbereitung des Operationsfeldes an den Zähnen 31 und 32 wird im Empfängergebiet die Rezession angefrischt und an der Gingiva durch eine Inzision ein künstlicher Sulcus erzeugt. Die Entnahme des Transplantates erfolgt nach Vorbereitung der Empfängerstelle vom subepithelialen Bindegewebe des Gaumens. Das freie Bindegewebs-  
transplantat wird auf die gesäuberte Wurzeloberfläche gelegt und in gewünschter Position mit Gewebekleber fixiert. Zusätzlich werden zur Fixierung des Transplantates überkreuzte Nähte angelegt.

Bei der postoperativen Kontrolle nach zwei Monaten stellt sich das Transplantatbett leicht erhaben, jedoch völlig reizlos dar. Der Patient hat sich dazu entschlossen, aufgrund des zeitaufwändigen Behandlungsvorganges keine weiteren Rezessionsdeckungen mehr vornehmen zu lassen.

#### 6.6 Restaurative Versorgung der Defekte im Unterkiefer

In dieser Behandlungssitzung erfolgt die restaurative Versorgung der bukkalen Defekte der Unterkieferfrontzähne 33–43 nach erfolgreicher Einheilung der freien Bindegewebs-  
transplantate an den Zähnen 31 und 32. Die Herstellung der direkten Restaurationen aus Komposit erfolgt analog der für den Oberkiefer beschriebenen Vorgehensweise.

### 7 Nachsorge

Der Patient stellt sich am 23.03.2010 zur Kontrolle in der Poliklinik für Zahnerhaltungskunde der Klinik für Mund-, Zahn- und Kieferkrankheiten vor. Die bisherige Beobachtungsdauer beträgt 36 Monate. Das Kompositmaterial geht randständig in die Zahnhartsubstanz über. Die umgebende Gingiva ist reizlos (Sondierungstiefen generalisiert bis 2 mm, kein Bluten nach Sondieren). Das ästhetische Erscheinungsbild ist weiterhin zufriedenstellend (Abb. 5 und 6). Der Patient nutzt zur Reinigung seiner

| 3.Tag Mahlzeit | Nahrungsmittel & Getränke   | Uhrzeit      |
|----------------|---|--------------|
| Frühstück      | 1 Kaffee<br>2 Brötchen mit Käse<br>Getränke: Cola light                           | 5:00<br>7:00 |
| Vormittags     | 1 Apfel<br>Getränke: 1 Tasse Kaffee und Mineralwasser                             | 9:30         |
| Mittagessen    | Spaghetti mit Tomatensauce und Salat<br>1 Mars<br>Getränke: Cola light            | 12:30        |
| Nachmittag     | 1 Tafel Schokolade<br>Getränke: 1 Tasse Kaffee                                    | 16:00        |
| Abendessen     | 2 Scheiben Brot mit Wurst und Käse<br>1 Tomate<br>Getränke: Mineralwasser         | 18:00        |
| danach         | 1 Banane<br>Getränke: 1 Magnesiumbrausetablette<br>in Wasser gelöst               | 20:30        |
| 4.Tag Mahlzeit | Nahrungsmittel & Getränke   | Uhrzeit      |
| Frühstück      | 1 Tasse Kaffee<br>1 Belegtes Brötchen<br>Getränke: Mineralwasser                  | 5:00<br>7:30 |
| Vormittags     | 1 Apfel<br>Getränke: 1 Tasse Kaffee   | 9:30         |
| Mittagessen    | Big Mac, Pommes und Salat<br>Getränke: Cola light                                 | 13:00        |
| Nachmittag     |   |              |
| Abendessen     | 1 Scheibe Brot mit Käse<br>1 Tomate<br>Traubenzucker<br>Getränke: Mineralwasser   | 17:00        |
| danach         | 1 Brötchen<br>1 Banane<br>Getränke: 1 Magnesiumbrausetablette<br>in Wasser gelöst | 22:00        |

**Abbildung 4** Auszug aus dem Ernährungsprotokoll.

Zahnzwischenräume täglich individuell ausgesuchte Interdentraumbürsten. Des Weiteren berichtet er, dass er seine Ernährungsgewohnheiten konsequent umgestellt hat.

## 8 Diskussion

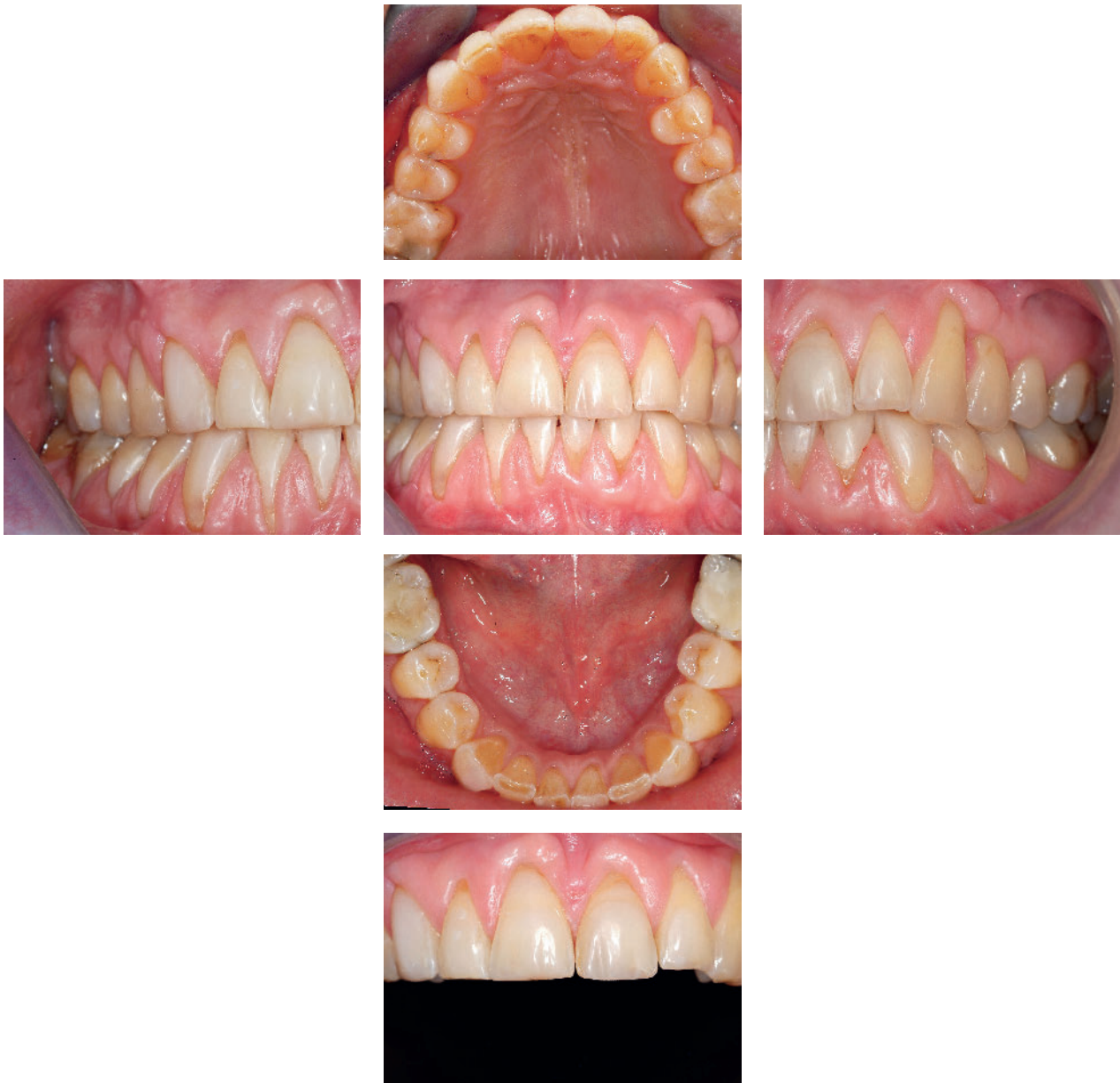In der vierten deutschen Mundgesundheitsstudie (DMS IV) der Bundeszahnärztekammer und der kassenzahnärztlichen Bundesvereinigung aus dem Jahr 2006 konnte im Vergleich zur DMS III bei den Erwachsenen erstmals ein deutlicher Rückgang der kariesbedingten Zahnhartsubstanzdefekte nachgewiesen werden. Der Kariesindex (DMFT) ist von 16,1 im Jahr 1997 auf 14,5 gefallen [18]. Allerdings ist eine große Anzahl von

Zähnen durch Erkrankungen nicht-kariesbedingten Ursprungs wie Erosionen, Abrasionen oder Attritionen gefährdet. Die nicht-kariesbedingten Formen von Zahnhartsubstanzverlust werden selten in nationalen Querschnittsstudien zur Mundgesundheit untersucht und bleiben trotz steigender Prävalenz in diesen Kollektiven weitgehend unberücksichtigt. In Europa werden nur in Großbritannien seit 1993 im UK Childrens' Dental Health Survey Daten zur Prävalenz von Erosionen erhoben. Der Vergleich der Daten aus dem Jahr 1993 und dem Jahr 1996/97 zeigt eine Zunahme der Prävalenz von Erosionen bei den 4- bis 18-Jährigen [12, 14]. Vor allem bei jungen Erwachsenen spielt der Konsum von Light-Produkten und den darin enthaltenen Säuren (pH 2.5 bis 3.0) für das

Auftreten von dentalen Erosionen eine große Rolle. Der häufige Genuss von Softdrinks und anderen Getränken kann zu gravierenden Defekten an Zahnhartsubstanzen führen. Eine In-vitro-Studie zum erosiven Potential verschiedener Getränke [19] konnte bei Jugendlichen und jungen Erwachsenen einen Zusammenhang zwischen der Häufigkeit des Konsums von Softdrinks und säurehaltigen Nahrungsmitteln und dem dadurch vermehrten Auftreten von dentalen Erosionen feststellen. Außerdem zeigte sich, dass in der Gruppe der erosiven Nahrungsmittel Softdrinks am gefährlichsten für die Zahnhartsubstanzen waren. Der Mineralverlust von Calcium und Phosphat konnte lediglich durch das Trinken mit einem Strohhalm, der im hinteren Teil der Mundhöhle positioniert wurde, leicht reduziert werden [5].

Eine entscheidende Rolle bei der Entstehung von Erosionen ist das Verhalten des Patienten. Die Ess- und Trinkgewohnheiten, die häusliche Mundhygiene und der Lebensstil („gesunde“ Ernährung, Diäten und exzessiver Genuss von Obst und Gemüse) müssen bei Risikopatienten kritisch betrachtet werden. Bei der Analyse der Nahrungsmittel spielen der pH-Wert, die Fähigkeit zur Chelatbildung, die Pufferkapazität, die Adhäsion sowie der Calcium-, Phosphat- und Fluoridgehalt eines Nahrungsmittels eine wesentliche Rolle [9]. Durch die Zugabe von Calcium und Phosphat zu einem Nahrungsmittel scheint es möglich, durch das Schaffen einer übersättigten Lösung an Calcium und Phosphat, das erosive Potential zu vermindern. Orangensaft, der mit Calcium und Phosphat angereichert wurde, zeigte im Vergleich zu normalem Orangensaft kein erosives Potential mehr [7]. Milch- und Joghurtprodukte haben ebenfalls einen niedrigen pH-Wert (4.1 bis 4.7) und sind dennoch aufgrund ihres hohen Gehaltes an Calcium und Phosphat nicht erosiv. Neue Erkenntnisse in der Lebensmitteltechnik ermöglichen es, Modifikationen an Produkten vorzunehmen, um das erosive Potential zu senken. Hierbei rücken die Milchproteine, vor allem das Casein, in den Fokus der wissenschaftlichen Arbeiten. Die Literatur belegt in zahlreichen Studien eine Wirksamkeit von Caseinphosphopeptidgebundenem amorphen Calciumphosphat (CPP-ACP), wobei kritisch





**Abbildung 5** Kontrolle nach 36 Monaten vom 23.03.2010.

(Abb. 1–5: C. Schach)

angemerkt werden muss, dass ein Großteil der Studien aus dem Forscherteam des Patenthalters Recaldent stammt [13].

Bei dem hier vorgestellten Patienten lässt sich durch das Ernährungsprotokoll ein Zusammenhang zwischen den Erosionen und dem Konsum von Softdrinks (Cola light pH: 3.0) und Brausetabletten, die er ungelöst zu sich genommen hat, feststellen.

Durch Säureeinwirkung überwiegt die demineralisierende Phase und ohne Anwesenheit von Bakterien findet eine „Erweichung“ der Zahnhartsubstanzen statt. Es erscheinen bei fortgeschrittener

Säureexposition konkave und gefurchte Defekte, die zusätzlich der Gefahr von Abrasionen und Attritionen ausgesetzt sind [10]. Für die Reduktion von Erosionen und Abrasionen ist neben einer regelmäßigen präventiven Betreuung mit dem Erlernen einer rezessionsorientierten Putztechnik eine wiederholte Ernährungsberatung angemessen. Zusätzlich erscheint die häusliche Anwendung von Fluoridzahnpasten und hochkonzentriertem Fluoridgel unerlässlich [1]. Pausen von mehr als einer Stunde zwischen der Nahrungsaufnahme und dem Zähneputzen ermöglichen eine Remineralisation der Zahnhartsubstanz und somit

eine Reduktion der Abrasion [2]. Es konnte auch nachgewiesen werden, dass der Gebrauch eines hochkonzentrierten Fluoridgels mit erhöhter Pufferkapazität zu verminderten Abrasionswerten führt, wogegen fluoridierte Zahnpasten mit erhöhter Pufferkapazität die Abrasion der geschädigten Hartsubstanz nicht mindern konnten [4].

Die in letzter Zeit vermehrt auf dem Markt erhältlichen Casein/Calciumphosphathaltigen Zahncremes sind den herkömmlichen fluoridhaltigen Zahncremes zunächst nicht überlegen, in Kombination mit Fluoriden zeigt sich jedoch ein zusätzlicher kariesprotektiver

Effekt, da CPP-ACP den Calcium-Fluorid-Phosphat-Komplex stabilisiert [8].

Die Restauration von kombiniert erosiv und abrasiv geschädigten Zähnen erfüllt zum einen eine Schutzfunktion und stellt zum anderen für den Patienten eine Korrektur der Zahnform und Zahnfarbe dar. In diesem Fall ist dem Patienten sehr daran gelegen, dass es bei der Restauration der Defekte zu keinem weiteren Verlust von Zahnhartsubstanz kommt. Aus diesem Grund wird die Versorgung mittels direkter Restaurationen aus Komposit gewählt. Die Überlebensraten für direkte Kompositrestaurationen zur Zahnform- und Farbkorrektur sind vielversprechend. Sie liegen zwischen 79 % [20] und 89 % [16, 17] nach 5 Jahren. Dem Patient konnte mit dieser Behandlungsmethode eine risikoarme Versorgung angeboten werden, die gute Überlebensraten aufweist und im Falle progredienter Zahnhartsubstanzdefekte erweitert und repariert werden könnte. Eine spätere Eingliederung prothetischer Versorgungen ist weiterhin möglich, falls vom Patient erwünscht.

Durch die umfassende klinische Untersuchung, die Erhebung des BEWE-Scores und die Durchführung ausführlicher Gespräche mit dem Patienten konnten mehrere Faktoren benannt werden, die in diesem Fall das Auftreten ausgeprägter Erosionen und Abrasionen bedingten. Der BEWE-Gesamtwert gab ausgehend vom ersten klinischen Befund den Hinweis auf ein mittleres Erosionsrisiko. Hier ermöglicht die weiterführende Dokumentation des BEWE eine Verlaufskontrolle bezüglich des Erosionsrisikos [3]. Das Ernährungsprotokoll zeigte Verhaltensmuster und chemische Faktoren auf, welche in diesem Fall ein hohes erosives Potential hatten [11]. Zuletzt lässt sich noch die Vermutung anstellen, dass aufgrund des Diabetes mellitus Typ I die Speichelzusammensetzung möglicherweise verändert ist. Eventuell ist somit die Funktion des Acquired Pellicle, welches eine Diffusionsbarriere zwischen Zahnhartsubstanz und angreifender Säure darstellt, eingeschränkt [15].

Durch umfassende präventive und restaurative Betreuung des hier dargestellten Patienten ist es gelungen, Risikofaktoren zu spezifizieren und zu minimieren, eine patientenorientierte restaurative Therapie durchzuführen und das Erosionsrisiko des Patienten deutlich zu verringern. DZZ

**Interessenkonflikt:** Die Autorin erklärt, dass kein Interessenkonflikt im Sinne der Richtlinien des International Committee of Medical Journal Editors besteht.

#### Korrespondenzadresse

Dr. med. dent. Cornelia Schach  
Poliklinik für Zahnerhaltungskunde  
Klinik für Mund-, Zahn- und  
Kieferkrankheiten  
Im Neuenheimer Feld 400  
69120 Heidelberg  
E-Mail:  
cornelia.schach@med.uni-heidelberg.de

## Literatur

- Attin T: Brushing abrasion of eroded dentin after application of sodium fluoride solutions. *Caries Res* 32, 344–350 (1998)
- Attin T, Buchalla W, Gollner M, Hellwig E: Use of variable remineralization periods to improve the abrasion resistance of previously eroded enamel. *Caries Res* 34, 48–52 (2000)
- Bartlett D, Ganss C, Lussi A: Basic Erosive Wear Examination (BEWE): a new scoring system for scientific and clinical needs. *Clin Oral Investig* 12, S65–68 (2008)
- Betke H, Schick U, Buchalla W, Hellwig E, Attin T: Einfluss der Pufferkapazität aminfluoridhaltiger Zahnpasten und Gele bei Schmelzerosionen. *Schweiz Monatsschr Zahnmed* 113, 1158–1164 (2003)
- Edwards M, Ashwood RA, Littlewood SJ, Brocklebank LM, Fung DE: A video-fluoroscopic comparison of straw and cup drinking: the potential influence on dental erosion. *Br Dent J* 185, 244–249 (1998)
- Imfeld T, Krejci I, Lussi A, Lutz F: Qualitätsleitlinien in der Zahnmedizin, Restaurative Zahnmedizin. *Schweizer Monatsschr Zahnmed* 115, 7 (2005)
- Larsen MJ, Nyvad B: Enamel erosion by some soft drinks and orange juices relative to their pH, buffering effect and contents of calcium phosphate. *Caries Res* 35, 57–60 (2001)
- Lennon AM, Pfeffer M, Buchalla W, Lennon S, Attin T: Effect of casein/calcium phosphate-containing tooth cream and fluoride on enamel erosion in vitro. *Caries Res* 40, 154–157 (2006)
- Lussi A, Jaeggi T, Zero D: The role of diet in the aetiology of dental erosion. *Caries Res* 38, 34–44 (2004)
- Lussi A (ed): Dental Erosion. *Monogr. Oral Sci* 20 (2006)
- Lussi A, Jaeggi T: Erosion – diagnosis and risk factors. *Clin Oral Invest* 12, 5–13 (2008)
- Lussi A, Hellwig E, Ganss C, Jaeggi T: Buonocore Memorial Lecture. Dental erosion. *Oper Den* 34, 251–262 (2009)
- Neuhaus KW, Lussi A: Calcium Phosphopeptid – Amorphes Calciumphosphat und seine Wirkung auf die Zahnhartsubstanz. *Schweiz Monatsschr Zahnmed* 119, 110–116 (2009)
- Nunn JH, Gordon PH, Morris AJ, Pine CM, Walker A: Dental erosion – changing prevalence? A review of British National childrens' survey. *Int J of Paediat Dent* 13, 98–105 (2003)
- Panchbhai AS, Degwekar SS, Bhowte RR: Estimation of salivary glucose, salivary amylase, salivary total protein and salivary flow rate in diabetics in India. *J Oral Sci* 52, 359–368 (2010)
- Peumans M, Van Meerbeek B, Lambrechts P, Vanherle G: The 5-year clinical performance of direct composite additions to correct tooth form and position I. Esthetic qualities. *Clin Oral Investig* 1, 12–18 (1997)
- Peumans M, Van Meerbeek B, Lambrechts P, Vanherle G: The 5-year clinical performance of direct composite additions to correct tooth form and position II. Marginal qualities. *Clin Oral Investig* 1, 19–26 (1997)
- Vierte Deutsche Mundgesundheitsstudie (DMS IV), Herausgeber: Kassenzahnärztliche Bundesvereinigung und Bundeszahnärztekammer (2006)
- Willershausen B, Schulz-Dobrick B: In-vitro-Studie zum Schmelzerosionspotential verschiedener Getränke. *Dtsch Zahnärztl Z.* 59, 637–40 (2004)
- Wolff D, Kraus T, Schach C, Ding P, Pritsch M, Joerss D, Staehle HJ, Mente J: Recontouring teeth and closing diastemas with direct composite buildups: A clinical evaluation of survival and quality parameters. *J Dent* 38, 1001–1009. *Epub* 2010 Sep 6 (2010)

# pay less. get more.



Erhöhen Sie die Rentabilität Ihrer Praxis  
durch den "Einsatz" von Semperdent!

Semperdent GmbH  
Tackenweide 25  
46446 Emmerich

Tel. 02822. 98 1070  
Fax 02822. 99 209

[info@semperdent.de](mailto:info@semperdent.de)



**DENTA.pay<sup>®</sup>**

Patiententeilzahlung  
Zinslos bis zu  
6 Monatsraten

DENTA.pay  
Patiententeilzahlung  
erleichtert Patienten die  
Entscheidung für eine  
optimale Versorgung.

Mit Semperdent-Zahnersatz  
ist dieser Service für die  
Zahnarztpraxis kostenlos.

## Wir sichern Ihr Standbein Zahnersatz

Die niedrigen Preise von Semperdent machen eine  
notwendige oder gewünschte Versorgung mit  
Qualitätszahnersatz oft erst möglich.

Mit Semperdent  
Prämienmeilen sammeln.

**Miles & More**  
 Lufthansa

[www.semperdent.de](http://www.semperdent.de)



## Neuer bioaktiver Dentinersatz

Nach mehr als zehn Jahren Forschung und Entwicklung präsentierte Septodont auf einem Symposium den neuen biokompatiblen und bioaktiven Dentinersatz Biodentine. Dieses eröffnete Axel Reimann (Foto), seit 1. Februar Geschäftsführer bei Septodont. Fachleute aus Hochschule, Praxis und Industrie diskutierten über aktuelle Entwicklungen und Perspektiven der Tricalciumsilicat-Technologie.

Der Dentinersatz wurde auf Grundlage der Active Biosilicate Technology entwickelt. Die Einsatzgebiete sind vielfältig: Biodentine kann sowohl zur Behandlung geschädigten Dentins bei Indikationen in der Zahnkrone und Zahnwurzel eingesetzt werden. Aufgrund seines Tricalciumsilicat-Kerns ist Biodentine ein biokompatibles mineralisches Material, das das Risiko von Gewebereaktionen stark reduziert, für eine dauerhafte Dentinversiegelung sorgt und die Vitalität der Pulpa erhält.



### Septodont GmbH

Felix-Wankel-Str. 9, 53859 Niederkassel  
Tel.: 0228 97126-0, Fax: 0228 97126-66  
info@septodont.de, www.septodont.de

## ProFluorid mit neuem Geschmack

VOCO Profluorid Varnish SingleDose ist jetzt in drei neuen Geschmacksrichtungen erhältlich: Caramel, Cherry und Mint. Das Präparat verfügt über einen Fluoridgehalt von 5 % Natriumfluorid (22 600 ppm), ist einfach, schnell und besonders hygienisch zu applizieren und zeichnet sich durch eine gute Haftung selbst auf feuchten Oberflächen aus. Es dient neben der Behandlung von Hypersensitivitäten auch der Versiegelung der Dentintubuli nach Kavitätenpräparationen oder bei empfindlichen Wurzeloberflächen. Ebenso für die Behandlung der Zahnhäse nach der professionellen Zahnreinigung und Zahnsteinentfernung empfiehlt sich dieser zahnfarbene Fluoridlack. Dieser zeichnet sich durch seine gute Haftung an der Zahnhartsubstanz und seine die Calciumfluoriddepots auffüllende Wirkung aus.



### VOCO GmbH

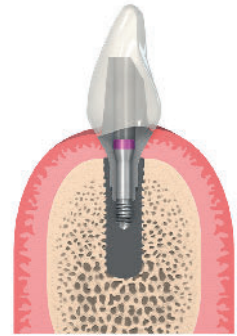
Anton-Flettner-Straße 1-3, 27472 Cuxhaven  
Tel.: 04721 719-0, Fax: 04721 719-169  
info@voco.de, www.voco.de

Alle Beschreibungen sind Angaben des Herstellers entnommen.

## Keine Chance für Bakterien

Die konische CrossFit Verbindung des Straumann Bone Level Implantats steht für eine präzise Schnittstelle zwischen Implantatkörper und Sekundärteilen aus Keramik oder Titan. Das ausgeklügelte Prinzip bietet Anwendern und Patienten viele Vorteile: einfaches und sicheres Handling, mühelose exakte Positionierung von Sekundärteilen.

Eine weitere Besonderheit ist der interne Konus von 15 Grad. Der Hersteller wertet die konische Verbindung zwischen Implantat und Abutment als besonders zweckmäßig, weil sie prothetische Flexibilität schafft und gleichzeitig mechanische Langzeitstabilität in allen Belastungssituationen bietet. Zudem verhindert sie Mikrobewegungen und minimiert den Mikropalt. Dies erfolge so effektiv, dass die Konusverbindung bakterien dicht sei. Eine aktuelle Studie der Universität Boston<sup>1</sup> bestätigt dies.




### Straumann GmbH

Jechtinger Straße 9, 79111 Freiburg  
Tel.: 0761 45010, Fax: 0761 4501490  
info.de@straumann.com, www.straumann.de

<sup>1</sup> Studie S. Dibart, A. Kantarci, Z. Skobe, D. Nguyen, Boston University, Boston, MA, The Forsyth Institute, 1637 Implant-Abutment Connection: In Vitro Testing of the Microbiological Seal.

## Neues Implantat: CONELOG

Für implantologisch tätige Behandlungsteams, die konische Implantat-Abutment-Verbindungen bevorzugen, erweitert CAMLOG nun sein Produktangebot und bringt zur IDS 2011 das CONELOG Implantatsystem auf den Markt. Eine Besonderheit ist, dass beide die gleiche Außengeometrie aufweisen und mit ein und demselben Chirurgie-Set inseriert werden können. Dies führt zu einer hohen Flexibilität in der chirurgischen Praxis. Das Chirurgie-Set beinhaltet neue Bohrer ohne Innenkühlung in einem vier-schneidigen Design und mit exzellenten Schneidleistungen. Die Implantatsysteme unterscheiden sich durch die Verbindungsgeometrie, nicht im Preis.



### CAMLOG Vertriebs GmbH

Maybachstraße 5, 71299 Wimsheim  
Tel.: 07044 9445-100, Fax: 0800 9445-000  
info.de@camlog.com, www.camlog.de



M. Dimitrouli<sup>1</sup>, W. Geurtsen<sup>1</sup>, A-K. Lührs<sup>1</sup>

# Faserverstärkte Wurzelkanalstifte: Systeme und Verarbeitung – eine Übersicht

*Fiber reinforced posts: systems and  
processing – an overview*



M. Dimitrouli

**Einleitung:** Endodontisch behandelte Zähne sollten nach Abschluss der Wurzelkanalbehandlung möglichst zeitnah definitiv versorgt werden. Die Kompositfüllung stellt dabei eine Versorgungsmöglichkeit dar. In vielen Fällen ist jedoch zusätzlich die Insertion eines Stiftes mit Stumpfaufbau erforderlich.

**Material und Methode:** In der vorliegenden Literaturübersicht wurden die kontroversen Meinungen vieler Autoren über die Verwendung von faserverstärkten Stiften, ihre adhäsive Befestigung und die Notwendigkeit der Stiftvorbehandlung dargestellt.

**Ergebnisse und Schlussfolgerung:** Der Zahnhartsubstanzdefekt und die Zahnlokalisierung sind entscheidende Faktoren für die definitive Restauration von wurzelkanalbehandelten Zähnen. Jahrelang waren gegossene Stiftaufbauten der Mittel der Wahl für die Versorgung nach Abschluss der Wurzelkanalbehandlung. Die mit metallischen Stiftaufbauten assoziierten Nachteile wie z. B. die Gefahr von Wurzelfrakturen, Korrosionsvorgänge und Einbußen im Bereich der Ästhetik haben dazu geführt, dass faserverstärkte Stifte inzwischen bei der Versorgung von devitalen Zähnen bevorzugt eingesetzt werden. Voraussetzung für die Verwendung von faserverstärkten Stiften ist deren adhäsive Befestigung. Die Angaben über eine erforderliche Stiftvorbehandlung mit verschiedenen Techniken, wie z. B. Anrauen der Stiftoberfläche, die Applikation von Silanen oder die Kombination der zwei letzten Vorbehandlungen sind in der Literatur widersprüchlich beschrieben.

(Dtsch Zahnärztl Z 2011, 65: 175–184)

*Schlüsselwörter: faserverstärkte Stifte, Befestigungskomposit, adhäsives Zementieren, selbstadhäsive Zemente, Stiftvorbehandlung*

**Introduction:** Endodontically treated teeth should be restored as soon as possible after the root canal treatment. The composite restoration is one of the most common restoration types of root canal treated teeth. In many cases, the application of a post insertion combined with a build-up is necessary.

**Material and methods:** This review article presents an overview about the use of fiber-reinforced posts, their adhesive cementation and the different pretreatments prior to cementation.

**Results and conclusion:** The amount of lost tooth tissues, and the defect's localization are decisive factors for the restoration of endodontically treated teeth. The disadvantages of metallic posts such as the risk of root fracture, corrosion and esthetic disadvantages have caused that today fiber reinforced non-metallic posts are preferred for the restoration of nonvital teeth. These fiber-reinforced posts, however, need to be adhesively cemented. Recommendations concerning the pre-treatment of the posts' surfaces with different techniques i. e. roughening, application of silanes or the combination of both techniques are not consistent.

*Keywords: fiber reinforced posts, resin cement, adhesive cementation, selfadhesive resins systems, post pre-treatment*

<sup>1</sup> Klinik für Zahnerhaltung, Parodontologie und Präventive Zahnheilkunde, Medizinische Hochschule Hannover

**Peer-reviewed article:** eingereicht: 20.03.2010, revidierte Fassung akzeptiert: 30.08.2010

**DOI** 10.3238/dzz.2011.0175

## 1 Stiftsysteme und -Materialien

### 1.1 Metallische Stiftsysteme

Über viele Jahrzehnte wurden vorgefertigte (direkte) oder laborgefertigte (indirekte) metallische Stifte für den Aufbau von endodontisch behandelten Zähnen verwendet. Die direkten metallischen Stifte unterscheiden sich nach ihrer Form: *passive Stifte* erhalten ihre Retention überwiegend durch die Friktion konischer oder zylindrischer Flächen, *aktive Stifte* besitzen ein Schraubgewinde [169], welches ein hohes Maß an Retention gewährleistet [83, 165].

Mit der Weiterentwicklung der restaurativen Zahnheilkunde und der Etablierung von neuen Materialien wurden gegossene Stiftaufbauten zum Mittel der Wahl für die Versorgung wurzelkanalbehandelter Zähne [99, 156]. Deren Verwendung nimmt aber zusehends ab, da für ihre Anfertigung zwei Sitzungen mit zwischenzeitlichem provisorischem Verschluss notwendig sind und Laborkosten anfallen [156].

Die heutzutage am meisten verwendeten Stiftsysteme sind direkte Systeme, die in Abhängigkeit vom Material und vom Design in verschiedene Gruppen eingeteilt werden können. Die direkten Stiftsysteme haben den Vorteil, dass der Zahnarzt sie innerhalb einer Sitzung beim Patienten einsetzen kann, ohne dass zusätzliche Laborarbeiten erforderlich sind [155, 169].

### 1.2 Stiftmaterial

Das Material für Wurzelkanalstifte sollte neben einer biologischen Verträglichkeit eine hohe Bruchfestigkeit und Passgenauigkeit aufweisen sowie einfach zu verarbeiten sein. Diese Voraussetzungen werden durch die Verwendung ausgewählter Metall-Legierungen (Titan, Gold-Platin, Gold-Iridium) sowie bestimmter metallfreier Materialien (Keramik, faserverstärkte Komposite) erfüllt.

Mit metallischen Stiftaufbauten sind verschiedene Nachteile wie z. B. die Gefahr von Wurzelfrakturen, Korrosionsvorgänge und Einbußen im Bereich der Ästhetik verbunden [56, 82, 143]. Diese beobachteten Komplikationen führten zu einer Reihe von Verbesserungen der Stiftsysteme, welche die heutigen funktionellen und ästhetischen An-

forderungen besser erfüllen [99]. Moderne metallfreie Stiftsysteme bestehen entweder aus hochfester Keramik (Zirkoniumdioxid-Keramik) oder aus Kompositmaterialien, die als Matrix ein Epoxidharz aufweisen, das entweder durch Karbon- oder durch Glasfasern verstärkt ist [44, 169].

### 1.3 Faserverstärkte Stiftsysteme

Ende der neunziger Jahre wurden Glasfaserstifte entwickelt und auf den Markt gebracht [18]. Sie ermöglichen durch ihre adhäsive Befestigung im Wurzelkanal und den adhäsiven Verbund mit dem Stumpfaufbau die Rekonstruktion avitaler Zähne bei Erhalt von möglichst viel Restzahnhartsubstanz [181, 182].

Glasfaserstifte bestehen zu 65 Gew. % aus Glasfasern, die in einen Faserverbundwerkstoff (Komposit- oder Epoxydharzmatrix, etwa 35 Gew %) eingebettet sind [50, 96, 98] und unterschiedliche Zusammensetzungen haben können. Die Hauptbestandteile sind Siliziumoxid (ca. 50–60 %) sowie Kalzium-, Bor-, Natrium- und Aluminiumoxid. Während die Fasern für die mechanischen Eigenschaften wie Elastizität und Bruchfestigkeit verantwortlich sind, wird vermutet, dass die Matrix einen chemischen Verbund mit Monomeren und Komonomeren der meisten adhäsiven Befestigungskomposite eingehen kann [15, 50, 105]. Weiterhin variieren die Eigenschaften der Glasfaserstifte in Abhängigkeit vom Durchmesser der einzelnen Fasern, ihrer Dichte sowie der Qualität der Adhäsion zwischen den Fasern und der Kompositmatrix, die durch ein Silan erreicht werden kann [65]. So lassen sich Druck-, Biege-, und Zugfestigkeit der Stifte anhand der verwendeten Glasfasern und deren Volumenanteil verändern [81, 144]. Andere Faktoren, die auch die mechanischen Eigenschaften von Glasfaserstiften beeinflussen können, sind neben der Anzahl und der Länge der eingebetteten Glasfasern die Faserorientierung und der Typ der Kompositmatrix [31]. Zwischen den strukturellen Charakteristika von Glasfaserstiften und ihrer Biegebruchfestigkeit besteht eine signifikante Korrelation. Glasfaserstifte mit einem niedrigeren Faser-Matrix-Verhältnis besitzen eine niedrigere Biegebruchfestigkeit als Stifte mit einem höheren Faseranteil [157]. Eine weitere Untersuchung be-

schäftigte sich mit dem Einfluss der strukturellen Charakteristika von Glasfaserstiften auf ihre Ermüdungsresistenz. Es konnte nachgewiesen werden, dass keine signifikante Korrelation zwischen der Ermüdungsresistenz der Glasfaserstifte und ihrer strukturellen Integrität besteht [65, 66]. Zähne, die mit Glasfaserstiften versorgt wurden, die eine ähnliche Zusammensetzung in Bezug auf das Verhältnis Fasern zu Matrix hatten, wiesen die gleiche Frakturresistenz auf [95]. Stifte mit einem niedrigeren Faseranteil besitzen eine höhere Transluzenz bzw. eine höhere Lichtleitfähigkeit [88, 105, 176]. Dieser Faktor könnte das unterschiedliche Verhalten von Glasfaserstiften nach dem adhäsiven Zementieren erklären. Es konnte nachgewiesen werden, dass die Zusammenfassung von faserverstärkten Stiften ihre Push-out Kräfte beeinflussen kann [90]. Quarzfaserverstärkte Stifte (DT Light Post) besaßen höhere Verbundkräfte als Glasfaserstifte (Luscent Anchor). Andere Untersuchungen konnten jedoch keinen Einfluss der Stifzusammensetzung auf ihre Verbundkräfte mit Wurzelkanalentin nachweisen [91, 139]. Infolgedessen ist es möglich, dass die unterschiedliche Zusammensetzung der Stiftsysteme deren klinisches Verhalten beeinflussen kann, wobei zur abschließenden Beurteilung, besonders in Bezug auf das adhäsive Zementieren, weitere Studien erforderlich sind.

Als Alternative zu konventionellen vorgefertigten Glasfaserstiften können individuelle Glasfaserstifte (z. B. everStick post, Sticktech, Turku, Finland) angesehen werden. Diese Stifte bestehen aus präimpregnierten Glasfasern, die in eine Matrix aus Monomer-Polymer-Gel eingebettet sind [1, 12]. Der Stift wird in weicher Form in den Wurzelkanal eingebracht und anschließend durch Lichtpolymerisation ausgehärtet [1, 12]. Auf diese Weise kann das weiche Stiftmaterial besser, insbesondere bei weiträumigen oder ovalen Kanälen, an die natürliche Morphologie des Wurzelkanals anpassen werden, als es bei vorgefertigten faserverstärkten Stiften der Fall ist [12]. Durch einen entstehenden sog. Interpenetrating-Polymer-Network-Verbund kann nach der Lichtpolymerisation ein Verbund zwischen Glasfaserstift und Befestigungskomposit etabliert werden. Auf diese Weise bildet sich ein „Monoblock“ aus Glasfaserstift-Befestigungskomposit-

- Adhäsives Befestigen bewirkt Stabilisierung der Zahnhartsubstanz
- Prothetische Versorgungsmöglichkeit stark erweiterter Wurzelkanäle
- Geringere Wahrscheinlichkeit von Wurzelfrakturen
- Alternativangebot für „Metallphobiker“
- Negative, metallbedingte Effekte wie Korrosionsprodukte in der Gingiva, auf der Wurzeloberfläche, Schattierungen, Opazitätseffekte ausgeschlossen
- Metallfreie Versorgungen ermöglichen eine störungsfreie MRT-Aufnahme
- Erleichterte Stifentfernung
- Adhäsive Stabilisierung von Wurzelfragmenten nach vertikaler Fraktur
- E-Modul der Stifte ähnlich der umgebenden Zahnhartsubstanz (Dentin)

**Tabelle 1** Vorteile von Glasfaserstiften.

**Table 1** Advantages of fiber reinforced posts.

- Signifikant geringere, aber klinisch akzeptable Belastbarkeit gegenüber metallischen Stiftversorgungen
- Z. Zt. noch unzureichende Röntgenopazität einiger Systeme
- Wenige wissenschaftliche Daten zum Adhäsivverbund im Wurzelkanal
- Einfluss der Vorgeschichte des Zahnes auf das Behandlungsergebnis nicht sicher prognostizierbar
- Wenige klinische Langzeitstudien zur Überlebenswahrscheinlichkeit faserverstärkter Stiftsysteme

**Tabelle 2** Nachteile von Glasfaserstiften.

**Table 2** Disadvantages of fiber reinforced posts.

(Tab. 1 und 2: M Dimitrouli)

Zahnhartsubstanz, dem ein hoher Widerstand bedingt durch die hohen Verbundkräfte zugeschrieben wird [19]. Neben der Individualisierbarkeit ist ein weiterer Vorteil dieser individuellen Glasfaserstifte, dass sie in gekrümmten und gebogenen Wurzelkanälen verwendet werden können, in denen die konventionellen vorgefertigten Glasfaserstifte schwer oder nicht anwendbar sind [162]. *Abo El-Ela et al.* [1] haben die Frakturresistenz eines individualisierbaren Glasfaserstiftsystems (everStick), eines konventionellen glasfaserverstärkten (ParaPost Fiber White), eines quartzfaserverstärkten (Light Post) und eines metallischen Stiftsystems (ParaPost) verglichen. Die faserverstärkten Stifte wurden mittels Befestigungskomposit in Kombination mit einem selbstätzenden Adhäsivsystem eingesetzt, für die Zementierung des metallischen Stiftes wurde Glasionomerzement verwendet. Die individualisierbaren Stifte besaßen eine höhere Frakturresistenz als die anderen faserverstärkten Stifte und der metallische Stift. Gleiche Ergebnisse konnten auch *Lassila et al.* [93] beim Vergleich von vorgefertig-

ten Glasfaserstiften (Snowpost, Carbo-post, Parapost Fiber White, C-Post, Glas-six, Carbonite) mit dem individualisierbaren System (everStick) nachweisen. Im Gegensatz zu den Ergebnissen der In-vitro-Studien konnte im Rahmen einer klinischen Untersuchung gezeigt werden, dass Zähne, die mit dem vorgefertigten DT Light Stift restauriert wurden, eine höhere Überlebensrate (90,9 %) aufwiesen als Zähne, die mit dem everStick System (76,7 %) restauriert wurden [30]. *Al-Tayyan et al.* [12] konnten zeigen, dass die axialen Widerstandskräfte zwischen einem vorgefertigten (DT Light, 151 ± 44 N) und einem individualisierbaren (everStick, 166 ± 49 N) Glasfaserstiftsystem keine statistischen Unterschiede aufwiesen.

#### 1.4. Vor- und Nachteile von Glasfaserstiften

In der Literatur wurden mehrfach die Vorteile von glasfaserverstärkten Stiftsystemen, wie deren mechanische Eigenschaften, ihre Revidierbarkeit sowie das verringerte Risiko einer Reinfektion

durch die „chairside“-Behandlung beschrieben [18, 156]. Darüber hinaus können Sie durch ihre nichtmetallische Zusammensetzung und ihre hohe Transluzenz die ästhetischen Anforderungen an eine nichtmetallische Restauration besser erfüllen. Metall-korrosive Verfärbungen von Wurzel und Gingiva sowie der „Durchscheineffekt“ bei der Verwendung vollkeramischer Kronen treten nicht mehr auf [44, 118, 119]. Des Weiteren wurde *in vitro* festgestellt, dass die Verwendung von faserverstärkten Stiftsystemen im Vergleich zu metallischen Stiften oder Stiftsystemen aus hochfester Keramik zu weniger Wurzelfrakturen führt [82, 87, 129, 138, 158].

Viele In-vitro-Studien verglichen die Frakturresistenz von Stiftsystemen mit Hilfe von „cycling loading“, welches als adäquates Verfahren für das Übertragen von *in vivo* auftretenden Kräften auf die In-vitro-Situation gilt [156]. In der Studie von *GU & Kern* [67] wurden Glasfaserstifte mit metallischen Stiften verglichen. Zähne, die Glasfaserstifte hatten, zeigten eine höhere Frakturresistenz. *Kivanc & Görgül* [87] prüften metallische Stifte, Glasfaser- und Keramikstifte auf ihre Frakturresistenz. Glasfaserstifte besaßen eine höhere Frakturresistenz als die anderen Gruppen, wobei sich für metallische Stifte die niedrigste Frakturresistenz ergab. Zu gleichen Ergebnissen kamen *Giovanni et al.* [58] und *Newmann et al.* [126]. Zähne, die mit Glasfaserstiften restauriert wurden, zeigten Wurzelfrakturen im zervikalen oder im mittleren Wurzel Drittel. Im Falle einer solchen Fraktur besteht die Möglichkeit, die Zähne zu restaurieren. Im Gegensatz dazu wurden für metallische Stiftsysteme zumeist Frakturen im apikalen Wurzelanteil nachgewiesen, was die erneute Restauration der Zähne erschwerte.

Der Vorteil von Glasfaserstiften, weniger Wurzelfrakturen zu verursachen, wird dadurch begründet, dass sie einen Elastizitätsmodul (40 GPa) haben, der dem von Dentin (20 GPa) ähnelt [37, 44, 54, 99, 119, 142]. Dadurch haben sie die Fähigkeit, Spannungen, die entlang der Wurzel konzentriert werden, entweder zu absorbieren oder besser im Zahn zu verteilen. Auf diese Weise kann die Wahrscheinlichkeit von Wurzelfrakturen reduziert werden [54, 58, 82, 87].

Im Gegensatz zu den oben genannten Ergebnissen konnten *Akkayan & Gülmez* [4] nachweisen, dass Zähne mit

quarzfaserverstärkten Stiften gegenüber Titan- und glasfaserverstärkten Stiften die höchste Versagensrate aufwiesen. *Ottl et al.* [133] haben die höchste Bruchlast für Zähne mit karbonfaserverstärkten Stiften, gefolgt von Edelmetall- und Keramikstiften, nachgewiesen. Im Kontrast dazu fanden *Raygot et al.* [147] keinen Unterschied zwischen individualisierten Gold-, Edelmetall- und karbonfaserverstärkten Stiften. Die Vor- und Nachteile von Glasfaserstiften zeigen die Tabellen 1 und 2 [118].

Im Gegensatz zu metallischen Stiften gibt es für nichtmetallische Stiftsysteme wenige retrospektive Studien bezüglich ihrer Überlebensrate. *Fredrikson et al.* [53] haben die Überlebensrate von karbonverstärkten Stiften nach durchschnittlich 32 Monaten (Zeitraum von 27 bis 41 Monaten) untersucht. Innerhalb dieses Zeitraumes konnten weder Stiftverluste, Stiftfrakturen noch Wurzelfrakturen mit dem Stiftsystem nachgewiesen werden. Die Ergebnisse dieser Studie stimmen mit einer Untersuchung von *Ferrari et al.* [49] überein. Verschiedene faserverstärkte Stiftsysteme besaßen in einem Zeitraum von bis zu 6 Jahren eine Überlebensrate von 95 %. Eine weitere Studie der gleichen Autoren hat das klinische Behandlungsergebnis von karbonfaserverstärkten und gegossenen Stiften nach 4 Jahren evaluiert [48]. Die karbonverstärkten Stifte besaßen nach vier Jahren eine höhere Überlebensrate (95 %) als die gegossenen Stifte (84 %). Eine weitere Untersuchung beschäftigte sich mit der Überlebensrate von Glasfaser- und Metallstiften im Zeitraum von bis zu 36 Monaten. Innerhalb dieses Zeitraumes konnten für keines der beiden Stiftsysteme Misserfolge nachgewiesen werden [123]. Um die Langzeitstabilität nichtmetallischer Stiftsysteme jedoch abschließend zu bewerten, sind noch weitere klinische Studien erforderlich.

Als ein Nachteil ist die hohe Röntgentransparenz zu nennen [118, 119]. Im Vergleich zu Wurzelkanalstiften aus Metall zeigen Glasfaserstifte nur einen schwach ausgeprägten Röntgenkontrast [169], nur der Befestigungszement ist je nach Schichtstärke zu erkennen [118]. Der Nachteil der fehlenden Röntgenopazität wurde bei der Neuentwicklung einiger Stiftsysteme (z. B. FRC Postec Plus, Ivoclar Vivadent, Schaan, Lichtenstein) durch einen erhöhten Fülleranteil

beseitigt, so dass bei diesen eine ausreichende Sichtbarkeit im Röntgenbild erreicht wird [20].

Zu den Nachteilen von Glasfaserstiften kann auch ein möglicher Festigkeitsverlust nach Wasseraufnahme gezählt werden. Die Permeabilität des Dentins, der hydrophile Charakter und der in den Dentintubuli vorhandene Dentinliquor könnte das Auftreten von hydrolytischen Effekten an der Grenzfläche Stift-Wurzeldentin verursachen [32, 34, 103]. Die Wasseraufnahme von den Glasfaserstiften kann zur Bildung von Spalten innerhalb der Kompositmatrix des Stiftes führen. Auf diese Weise wird der Verbund des Stiftes mit dem Befestigungskomposit beeinflusst, die Grenzschicht Stift-Befestigungskomposit wird breiter. Dieses kann zur Lockerung des Stiftes und schlussendlich zu seinem Verlust führen. Außerdem kann die Wasseraufnahme zur Abnahme der Frakturresistenz führen [174]. In Stiften, die in Wasser gelagert wurden, konnten Hohlräume zwischen den Fasern und der Kompositmatrix nachgewiesen werden [174].

### 1.5. Stiftdesign

Die heute verwendenden faserverstärkten Stifte gehören zu den passiven Stiftsystemen und zwar sind sie zylindrisch, konisch und zylindrisch-konisch aufgebaut. Zylindrische Stifte bieten eine bessere Retention als konische [125, 152, 167]. Ein weiterer Unterschied zwischen zylindrischen und konischen Stiftsystemen ist der unterschiedliche Zahnhartsubstanzverlust bei der Stiftbohrung. Die Insertion eines zylindrischen Stiftes bedeutet einen größeren Zahnhartsubstanzverlust, wobei bei der Anwendung von konischen Stiften weniger Dentin entfernt werden muss, da die Wurzelkanäle nach der Aufbereitung eine konische Form besitzen [144, 156]. Bei Verwendung konischer Stifte kann eine gute Passung bei gleichzeitig geringerer Schädigung der Zahnwurzel erreicht werden [144, 156, 165].

Zylindrisch-konische Stifte sollen die Vorteile der rein zylindrischen bzw. konischen Stifte vereinen und ähneln zudem der anatomischen Form des Wurzelkanals. Mit dieser Stiftform kann sowohl die Wurzelanatomie beachtet und so die Perforationsgefahr minimiert werden, als auch eine gute Retention der

endgültigen Restauration erreicht werden [144, 156, 165].

Zum Einfluss des Stiftdesigns auf die Retention von faserverstärkten Stiften gibt es bis heute nur wenige Daten. *Teixeira et al.* [167] prüften die Retention eines doppelt-konischen Quarzfaserstiftes (D.T.Light-Post), eines konischen Glasfaserstiftes (FibreKleer Tapered Post) und zweier zylindrischer Glasfaserstifte (FibreKleer Parallel Post, FibreKor). Es wurde nachgewiesen, dass alle zylindrischen Stifte eine bessere Retention als der konische Stift hatten. *Aksornmuang et al.* [8] untersuchten die Verbundkräfte eines zylindrischen (FibreKor) und dreier konischer Glasfaserstifte (DT Light, Snowlight, CG Post), wobei der zylindrische Stift die höchsten Verbundkräfte mit Wurzelkanaldentin besaß. *Naumann et al.* [121] zeigten jedoch, dass zylindrische Stifte eine dreimal höhere Versagensrate aufweisen als konische Glasfaserstifte. Zu gleichen Ergebnissen kamen auch *Grandini et al.* [66]. In dieser Studie wurde die mechanische Belastbarkeit der Stifte geprüft. Im Ermüdungstest zeigten konische Glasfaserstifte (GC Fiber Post, FRC Postec und DT Light Post) bessere Ergebnisse als zylindrische Stifte (Para Post Fiber White, FibreKor).

*Borer et al.* [26] berichtet, dass es keine unterschiedliche Retention von zylindrischen und konischen Stiften gibt, wenn sie mit einem Befestigungskomposit befestigt werden. Nach *Patyk et al.* [136] kann die geometrische Form von Glasfaserstiften nur den Grad der Aushärtung des Befestigungskomposits beeinflussen, wodurch indirekt die Verbundkräfte des Stiftes beeinflusst werden könnten. *Goracci et al.* [63] haben gezeigt, dass der Widerstand adhäsiv zementierter Glasfaserstifte in großem Maße auf Gleitreibungskräfte zurückzuführen ist. Laut *Nisann et al.* [128] und *Paul & Schärer* [137] tritt der Einfluss der Stiftkonfiguration (Stiftdurchmesser, Konizität) aber bei der adhäsiven Verankerung von faserverstärkten Stiften in den Hintergrund.

## 2 Allgemeine Indikationen und Auswahlkriterien für die Anwendung eines Stiftes

Der Verlust von Hartschubstanz während der endodontischen Behandlung bzw. die Präparation der Zugangskavität, die



Entfernung des Kavumdaches und die Aufbereitung der Wurzelkanäle führen zur Schwächung der Zähne und der verbliebenen Zahnhartsubstanz [44]. Deswegen sollten endodontisch behandelte Zähne nach Abschluss der Behandlung möglichst rasch definitiv versorgt werden. Die Kompositfüllung zählt zu den häufigeren Versorgungen von endodontisch behandelten Zähnen [72]. In vielen Fällen ist jedoch zusätzlich die Insertion eines Stiftes mit Stumpfaufbau erforderlich [165]. Weiterhin soll der Stift einen guten Verbund mit dem Aufbau eingehen und Kaukräfte, die auf den Zahn treffen, abfangen, um mögliche Wurzelfrakturen zu verhindern [19, 44, 169].

Zur Restauration tief zerstörter endodontisch behandelter Zähne ist jedoch nicht immer die Verwendung eines Stiftes nötig. Für die Entscheidungsfindung werden verschiedene Konzepte vorgeschlagen, die von dem Zahnhartsubstanzdefekt und der Zahnlokalisierung abhängig sind [18, 44, 72, 156].

### 2.1 Hartsubstanzdefekt als indikationsbestimmende Größe

Bezugnehmend auf den Hartsubstanzdefekt wurden in der Literatur verschiedene Vorgehensweisen beschrieben. Weisen endodontisch behandelte Zähne nur eine zentrale Zugangskavität bei ansonsten intakten zirkulären Kronenwänden auf, ist ein direkter adhäsiver Aufbau aus Komposit als definitive Versorgung möglich [43, 44]. Laut Stellungnahme der DGZMK [43] können proximale Defekte bei stabilen gegenüberliegenden Dentinwänden adhäsiv mit Komposit restauriert werden. Wurzelkanalbehandelte Zähne mit kombinierten approximalen und zentralen Defekten und einer fraglichen Schichtdicke der bleibenden Dentinwände werden am besten mit einer Teil- oder Vollkrone restauriert. Auch endodontisch behandelte Seitenzähne mit approximalen Defekten, die bis in die Trepanationsöffnung hineinreichen und die Kontinuität der Krone unterbrechen, können bei ausreichenden Schichtdicken der gegenüberliegenden Kavitätenwände mit Komposit aufgebaut werden [43].

Anschließend können sie, je nach Defektgröße, mit einer intrakoronalen Restauration bzw. einem Inlay, einer höckerfassenden Restauration in Form eines Overlays, einer Teilkrone oder auch

einer Vollkrone versorgt werden [43, 44]. Dabei ist zu berücksichtigen, dass intrakoronale Restaurationen eine ungünstige Spannungsverteilung auslösen, wenn sie konventionell befestigt werden [43, 44, 89]. Deshalb sollten solche Versorgungen idealerweise adhäsiv zementiert werden.

Beim starken Substanzverlust der klinischen Krone sollten zur Schaffung einer zuverlässigen Retention für den Aufbau adhäsiv oder nicht adhäsiv verarbeitete Stiftaufbauten zum Einsatz kommen [38, 43].

### 2.2 Zahnlokalisierung als indikationsbestimmender Faktor

Neben der verbliebenen Restzahnhartsubstanz ist die Zahnlokalisierung ein weiterer Faktor, der die definitive Versorgung eines endodontisch behandelten Zahnes beeinflussen kann. Frontzähne mit einem minimalen Zahnhartsubstanzdefekt bedingt durch die Präparation der Zugangskavität können konservativ mit einer Kompositfüllung restauriert werden [17, 74, 161]. In dem Fall, dass ein wurzelkanalbehandelter Zahn im Frontzahnbereich mit einer Krone versorgt werden muss, kann die Verwendung eines Stiftes indiziert sein [35, 156]. Der so vorbehandelte Zahn kann auftretenden Kräften besser widerstehen [35, 156]. Weiterhin ist eine mindestens 1–2 mm hohe Dentinwand („Ferrule Effect“ = „Hülseffekt“) nötig, die eine Resistenz des wurzelkanalbehandelten Zahnes gegenüber horizontal und lateral wirkenden Belastungen und Scherkräften gewährleistet [72, 106, 156, 163] und die langfristige Prognose der definitiven Versorgung [29, 106, 122] und die Frakturresistenz der wurzelkanalbehandelten Zähne ohne Rücksicht auf den Stiftyp *in vitro* erhöht [5]. Auch Zähne mit einem „Ferrule Effect“ von 1 mm besitzen eine höhere Frakturresistenz als Zähne ohne „Ferrule Effect“ [163]. Andere Autoren haben keine unterschiedliche Frakturresistenz von Zähnen mit und ohne 2 mm höhere Dentinwand gefunden, wenn die Zähne mit adhäsiv zementierten Stiften versorgt wurden [11]. Zähne ohne „Ferrule Effect“ konnten jedoch nach einer Fraktur nicht erneut restauriert werden.

Bei der Rekonstruktion von Prämolaren ist die Insertion eines Stiftes häufiger erforderlich als bei Molaren, da bei

ersteren eine kleinere Pulpakammer und weniger Zahnhartsubstanz für die Retention eines Aufbaus zur Verfügung steht [35, 156]. Die definitive Versorgung muss ausreichend Resistenz gegen lateral wirkende Kräfte aufweisen, die im Prämolarenbereich häufig auftreten [156]. Entscheidende Faktoren bezüglich der Notwendigkeit einer Stiftinsertion sind also die verbliebene Zahnhartsubstanz und funktionelle Faktoren [156].

Bei Molaren sollten die Höcker überkuppelt werden, was in den meisten Fällen keine Stiftinsertion erfordert [156]. Mit Ausnahme von stark extendierten koronalen Defekten bieten die Reste des Pulpakavums und die Wurzelkanäle bei Molaren eine ausreichende Retention für einen adhäsiven Aufbau [84]. Auf Molaren wirken primär vertikale Kräfte. Der Stift sollte in den größten und geradesten Kanal inseriert werden, wobei hier idealerweise der palatinale Kanal in Oberkiefermolaren und der distale Kanal in Unterkiefermolaren gewählt werden sollte [35, 156].

### 2.3 Indikationen und Auswahlkriterien für faserverstärkte Stifte

Für die Auswahl eines metallischen oder nichtmetallischen Stiftsystems können unterschiedliche funktionelle, mechanische und ästhetische Faktoren eine Rolle spielen. Bei genügender supragingivaler Dentinverankerung kann ein nichtmetallischer Stift eingesetzt werden [47, 127]. Durch die adhäsive Befestigung von faserverstärkten Stiften und durch die supragingivale vertikale Dentindimension von 1,5–2 mm kann eine adäquate Retention der definitiven Versorgung gesichert werden [5, 127, 190]. Eine ausreichende Resistenz gegen die auf die Restauration einwirkenden Belastungen ist dadurch gewährleistet, ohne dass der Wurzelkanal unter Zahnhartsubstanzverlust für die Insertion eines gegossenen Stiftes präpariert werden muss. Die Anatomie der Wurzel ist ein anderer Einflussfaktor im Rahmen der Entscheidungsfindung bei der Auswahl eines geeigneten Stiftsystems. Bei gebogenen, schmalen und kurzen Wurzeln oder bei engen Wurzelkanälen kann eine extensive Stiftpräparation die Wurzel schwächen [29, 58, 92], so dass bei solchen Zähnen die Insertion eines faserverstärkten Stiftsystems bevorzugt wer-

den sollte. Für die adhäsive Verankerung von nichtmetallischen Stiften genügt eine relativ kurze Stiftlänge von 3 bis 6 mm im Wurzelkanal, um eine ausreichende Retention des Aufbaus zu erzielen [72, 120, 150]. Bei diesen kurzen Stiftlängen ist jedoch eine mindestens 1,5 bis 2 mm tiefe Ringfassung („ferrule design“) der Kronenpräparation in gesunder Hartsubstanz anzustreben, um das Risiko eines Misserfolges zu reduzieren [72, 120, 150].

Für die Insertion eines metallischen Stiftes muss im Vergleich zu glasfaserverstärkten Stiften mehr Dentin entfernt werden, da die Stiftlänge 2/3 der Wurzellänge entsprechen sollte, damit eine adäquate Retention des Stiftes in der Wurzel gewährleistet werden kann [59, 154, 160]. Durch dieses Vorgehen wird eine große Kontaktfläche des Stiftes zum Wurzeldentin erreicht, dessen Befestigung durch Glasionomer- oder Zink-Phosphatzement weitestgehend auf einer mechanischen Verbindung zum Dentin basiert. Je mehr Kontakt der Stift mit dem Wurzeldentin hat, desto höher ist die Retention des Stiftes im Wurzelkanal. Eine kürzere Stiftlänge wie bei faserverstärkten Stiften gewährleistet nur eine ungenügende Retention des Aufbaus, da kurze metallische Stifte leichter verloren gehen können [76, 117, 153]. McLaren et al. [102] haben die Frakturresistenz von wurzelkanalbehandelten Zähnen geprüft, die mit metallischen und zwei faserverstärkten Stiften unterschiedlicher Länge (5 mm und 10 mm) versorgt wurden. Zähne, die mit 5 mm langen metallischen Stiften versorgt wurden, besaßen eine niedrigere Frakturresistenz als die Gruppen mit faserverstärkten Stiften. Giovanni et al. [58] fanden ähnliche Ergebnisse beim Vergleich von metallischen Stiften und Glasfaserstiften unterschiedlicher Länge (6 mm, 8 mm und 10 mm). Zähne, die mit metallischen Stiften mit einer Länge von 10 mm versorgt wurden, besaßen eine niedrigere Frakturresistenz als solche mit Glasfaserstiften gleicher Länge. In der Gruppe der metallischen Stifte gab es keine Unterschiede bezüglich der Stiftlänge. Glasfaserstifte mit einer Länge von 6 mm zeigten jedoch signifikant niedrigere Werte als längere Stifte. [28]. Metallische Stifte führen insgesamt häufiger zu Wurzelfrakturen als Glasfaserstifte ähnlicher Länge. Darüber hinaus ist die Stiftpräparation invasiver, bei

kurzer Stiftlänge ist daher die Verwendung von faserverstärkten Stiften zu bevorzugen.

Ein weiterer Aspekt ist, dass die oben erwähnte Ringfassung entscheidend für die Retention eines Aufbaus ist als die Stiftlänge [78, 127]. Ein kurzer Stift minimiert zudem die Gefahr einer Wurzelperforation [2, 72, 128, 156]. Ein anderer entscheidender Vorteil von faserverstärkten Stiften ist ihr Elastizitätsmodul. Faserverstärkte Stifte weisen ein Elastizitätsmodul (40 GPa) auf, der dem des Dentins (20 GPa) ähnlich ist [6, 131, 138]. Dadurch können die Spannungen, die entlang der Wurzel auftreten, entweder absorbiert oder besser am Zahn verteilt und das Risiko von Wurzelfrakturen reduziert werden [54, 58, 82, 87]. Weiterhin sind nichtmetallische Stifte eine alternative Lösung für „Metallphobiker“ und für Patienten mit Nickel-Allergie [35, 118]. Letztendlich spielen auch die geplante Versorgung sowie ästhetische Ansprüche eine Rolle bei der Auswahl des Stiftsystems [35, 112, 175], z. B. durch die Art definitiven Krone [47]. Eine metallische Krone mit Verblendung erlaubt dem Behandler jeden Stiftyp zu benutzen [54], während bei einer vollkeramischen Krone aufgrund der Transluzenz ein metallischer Stift durchscheinen würde. In diesem Fall ist die Verwendung nichtmetallischer Systeme vorteilhaft. Bei einer Neuversorgung, vor allem im Frontzahnbereich sind somit negative metallbedingte Effekte wie Korrosionsprodukte in der Gingiva und auf der Wurzeloberfläche, Schattierungen und Opazitätseffekte ausgeschlossen [112, 118].

### 3 Adhäsive Befestigung von faserverstärkten bzw. Glasfaserstiften

Unabhängig von dem verwendeten Stiftsystem ist heutzutage ein Trend zur adhäsiven Befestigung erkennbar [169]. Glasfaserstifte sollten adhäsiv mit Befestigungskomposit im Wurzelkanal befestigt werden [169].

Die Verwendung von Befestigungskomposit für die Befestigung von faserverstärkten Stiften scheint vorteilhaft gegenüber konventionellen Zementen (Glasionomer-, Zink-Phosphatzement) zu sein. Die hohe Resistenz gegenüber den auftretenden Belastungen [69, 124,

156], die große Retention des Stiftes [71, 156] und die dichte Adhäsion des Stiftes/Komposites an der Kanalwand [97, 148, 149] sind wichtige Vorteile der Befestigungskomposite. Weiterhin sind zu nennen die hohen Verbundkräfte der Befestigungskomposite am Dentin [35, 134, 184] und die erhöhte Frakturresistenz von Zähnen mit adhäsiv zementierten Stiften [35, 48, 106, 131].

#### 3.1 Einteilung der Adhäsivsysteme/ Befestigungskomposite

Die Anwendung der Adhäsivtechnik im Wurzelkanal stellt erhöhte Anforderungen an die verwendeten Befestigungsmaterialien und den Behandler. Die Schwierigkeit der Feuchtigkeitskontrolle, die Anwesenheit einer Schmierschicht und der Mangel an direkter Einsicht in den Wurzelkanal erschweren die Anwendung der Adhäsivtechnik im Wurzelkanal [32, 34, 108, 168]. Außerdem besitzt Dentin im Vergleich zum Schmelz eine tubuläre Mikrostruktur und besteht zu einem größeren Anteil aus organischen Substanzen, was einen zuverlässigen und suffizienten adhäsiven Verbund erschwert [32, 34, 79, 178]. Komposit und Dentin sind unterschiedlich stark hydrophil [25, 46, 70]. Das Dentin weist aufgrund des Dentinliquors einen hydrophilen Charakter auf, das Komposit hingegen ist hydrophob [25]. Um eine Verbindung zwischen der Zahnhartsubstanz und dem Komposit herzustellen, ist die Verwendung von Adhäsivsystemen zwingend notwendig [45, 70, 73].

Die Dentinadhäsion basiert sowohl auf mikromechanischer als auch auf chemischer Verbindung zum Dentin [40, 75, 116, 189]. Die mikromechanische Verankerung wird durch eine Hybridisierung des Kollagenetzwerkes erreicht [9, 40, 101, 164], der chemische Haftmechanismus beruht auf der Wechselwirkung zwischen spezifischen Monomeren des Adhäsivsystems und dem Kalzium im Hydroxylapatit [55, 116, 188]. Spezifische Monomere für diese Bindung sind z. B. 10-Methakrylat-Dihydrogenphosphat (MPD) [55, 164, 188]. Aufgrund ihrer Interaktion mit der Schmierschicht können die Dentinadhäsive wie folgt eingeteilt werden: Smear-Layer-modifizierend (Self Etch), teilweise (Selective Etch) oder vollständige Entfernung („Etch & Rinse“) der Schmierschicht [79, 104]. Zudem gibt es

mittlerweile selbstadhäsive Befestigungskomposite [77, 104, 141, 168]. Diese im Jahr 2002 auf den Markt gebrachten Materialien haben den Vorteil, dass bei deren Anwendung keine adhäsive Vorbehandlung der Zahnhartsubstanz notwendig ist [94, 113]. Man hat jedoch festgestellt, dass bei Anwendung selbstadhäsiver Befestigungskomposite eine dünnere Hybridschicht und eine geringere Anzahl von „Resin tags“ als bei „Etch & Rinse“ Adhäsivsystemen entstehen, so dass ihre Wechselwirkung mit dem Dentin lediglich oberflächlich ist [57, 159, 185]. *Sirimai* et al. [159] konnten nachweisen, dass die Applikation von RelyX Unicem nicht zur Bildung einer Hybridschicht und Resin Tags sowie keiner deutlichen Demineralisation führte [9, 40, 61, 64, 115]. In Bezug auf die Verbundkräfte konnten allerdings *Bitter* et al. [24] die höchsten Werte für einen selbstadhäsiven Befestigungskomposit im Vergleich zu einem Befestigungskomposit mit selbstkonditionierendem Adhäsivsystem und drei „Etch & Rinse“-Systemen nachweisen, wobei eine oberflächliche Hybridisierung des Dentins für das selbstadhäsive System festgestellt wurde. Zur genauen Einschätzung selbstadhäsiver Befestigungskomposite sind folglich noch mehr Studien notwendig.

### 3.2 Die adhäsive Befestigung von faserverstärkten Stiften am Wurzelkanalentin

In der Literatur gibt es konträre Meinungen zur Befestigung von faserverstärkten Stiften sowohl mit konventionellen „Etch & Rinse“ als auch mit selbststützenden Adhäsivsystemen sowie mit selbstadhäsiven Befestigungskomposit [21, 22, 23, 41, 42, 60, 62, 85, 146, 168, 170, 177, 179, 180, 189]. In den meisten Studien wurden sogenannte Ausstoßversuche („Push-out-Versuche“) oder Auszugversuche („Pull-out-Versuche“) durchgeführt, um so die Haftung der Stifte am Dentin des Wurzelkanals zu bestimmen. Zudem wurde häufig die Ausprägung der Hybridschicht aus Adhäsiv und Dentin analysiert. In Abhängigkeit vom Versuchsdesign und den evaluierten Materialkombinationen bzw. deren Verarbeitung lässt sich eine breite Variation hinsichtlich der Verbundfestigkeit feststellen, die von etwa 5 bis zu knapp 22 MPa schwankt.

Insgesamt zeigen diese Studien, dass die Anwendung eines „Etch & Rinse“ Adhäsivsystems in Kombination mit einem Befestigungskomposit für die Befestigung von faserverstärkten Stiften empfehlenswert ist. Durch die separate Konditionierung des Dentins können die Schmierschicht vom Wurzelkanalentin und die „Smearplugs“ aus den Dentintubuli entfernt werden [27, 62, 140]. Dadurch lässt sich eine bessere mikromechanische Retention und damit höhere Verbundkräfte für die zu befestigenden faserverstärkten Stifte erreichen [27, 62, 140]. Demgegenüber wurde in vielen *In-vitro*-Studien niedrige Push-out-Kräfte für die selbststützenden Adhäsivsysteme beschrieben, wenn sie für die adhäsive Befestigung von Faserstiften benutzt wurden [62, 170]. Hinsichtlich der selbstadhäsiven Befestigungskomposite für die Befestigung von Faserstiften sind wie bereits erwähnt weitere Studien zum Haftmechanismus und ihrer Wechselwirkung mit der Schmierschicht des Wurzelkanalentin erforderlich.

## 4 Verbund zwischen Befestigungskomposit und Stift

Neben der Haftung des Befestigungskomposits am Wurzelentin sollte zusätzlich der chemische Verbund zwischen dem Befestigungsmaterial und dem Wurzelstift berücksichtigt werden. Der Verbund eines Stiftes mit einem Befestigungskomposit basiert auf einer chemischen Interaktion zwischen der Stiftoberfläche und dem Befestigungskomposit [113]. In der Regel hängt dieser Verbund vom Material des Stiftes, von der Stiftvorbehandlung und vom Typ des Befestigungskomposit ab [151].

### 4.1 Vorbereitung bzw. Vorbehandlung der Stifte

In der Literatur werden die Notwendigkeit einer Vorbehandlung der Stiftoberfläche und ihr Einfluss auf den adhäsiven Verbund ebenfalls kontrovers diskutiert.

In Bezug auf die Vorbehandlungsmöglichkeiten eines Stiftes unterscheidet man zwischen drei Gruppen [114, 150, 151]:

1. Applikation von Primern (Alloy Primer, Metalprimer II, Silan), die zu ei-

nem chemischen Verbund zwischen dem Komposit und dem Stift führen sollen [166, 186].

2. Anrauen der Stiftoberfläche (Sandstrahlen und Ätzen) [107, 130].

3. Kombinierte chemische und mikromechanische Vorbehandlung, bei der entweder die beiden oben genannten Methoden oder ein einzelnes System (Co-Jet) benutzt werden.

Die Verbindung zwischen Komposit und faserverstärkten Stiften ist primär niedrig, aufgrund des geringen chemischen Verbundes zwischen den methacrylatbasierten Kompositen und der Matrix von faserverstärkten Stiften [98, 110]. Die Verwendung von Silanen mit dem Ziel, die Verbindung von Komposit zu den faserverstärkten Stiften zu erhöhen, wird zudem kontrovers betrachtet [140].

Die Silanisierung und/oder die Applikation eines Adhäsivs sind diejenigen Verfahren, die bislang am besten untersucht sind [113]. Als Silan bezeichnet man ein vorhydrolysiertes monofunktionales  $\gamma$ -Methacryloxypropyl-Tri-methoxysilan ( $\gamma$ -MPS), das in einer Ethanol-Wasser-Lösung verdünnt wird und einen pH-Wert zwischen 4 und 5 besitzt [140]. Die Silanisierung von faserverstärkten Stiften kann die Fasern vor Beschädigungen schützen und die Benetzbarkeit der Faseroberfläche modifizieren [61, 80]. Außerdem kann eine Silanisierung der Glasfaser während des Herstellungsprozesses die Verbindung zwischen den Fasern und der Matrix verbessern und die chemische Resistenz der Matrix-Fasern-Grenzfläche besonders gegenüber Wasser erhöhen [61, 80, 135]. Zusätzlich können Silane dazu beitragen, Spannungen zu absorbieren oder zu verringern, die an der Grenzfläche Befestigungskomposit/Stift wegen der unterschiedlichen thermischen Expansionskoeffizienten auftreten können [135].

Der Haftmechanismus des Silans wird durch verschiedene Theorien erklärt [61]. Heutzutage wird im Allgemeinen die reversible hydrolytische Theorie favorisiert, obwohl einige Konzepte noch auf der „alten chemischen“ Verbindungstheorie basieren [61]. Diese Theorie beinhaltet, dass die Verbindung zwischen dem Silan und dem Substrat reversibel unterbrochen wird und bei Gegenwart von Wasser neu erstellt werden kann [135]. Dadurch wird eine

Stressverminderung ermöglicht, ohne dass ein Verlust an Adhäsion entsteht [135].

In der Studie von *Albaladejo* et al. [10] wurde der Einfluss der Stiftsilanisierung auf die Verbundkräfte zwischen faserverstärkten Stiften und fließfähigem Komposit geprüft. Die Hälfte der faserverstärkten Stifte wurde mit Silan (Monobond-S) vorbehandelt. Die Ergebnisse zeigten, dass die Silanisierung eine Erhöhung der Verbundkräfte bewirkt. Ähnliche Ergebnisse wurden auch von *Monticelli* et al. [109] beschrieben. In einer anderen Studie der Autoren [112] wurde eine Erhöhung der Verbundkräfte zwischen Komposit und Quarzfaserstiften nachgewiesen, wenn ein Silan in Kombination mit einem selbststützenden Adhäsiv für die Befestigung der Stifte verwendet wurde. *Aksornmuang* et al. [7] stellten fest, dass die Applikation von Silan zu den höchsten Verbundkräften bei quarzfaserverstärkten Stiften führte. *Goracci* et al. [61] wiesen eine Verbesserung der Verbundkräfte zwischen silanisier-ten Glasfaserstiften (FRC Postec und DT Light) und Aufbauten aus fließfähigem Komposit nach. Diese Ergebnisse beruhen auf der Fähigkeit des Silans, eine chemische Verbindung mit den OH-Gruppen eines Substrates wie z. B. glas- oder quarzfaserverstärkten Stiften zu bilden, was zu einer erhöhten Benetzbarkeit der Oberfläche führt [61, 111, 113].

In einer weiteren Untersuchung hat die Silanisierung jedoch keine Erhöhung der Verbundkräfte zwischen Glasfaserstiften und sechs verschiedenen Adhäsivsystemen/Befestigungskomposit (Clearfil Core/New Bond, Multi-link/Multilink Primer A&B, Panavia F/ED Primer, PermaFlo DC/PermaFlo DC Primers A&B, Variolink II/Excite DSC, RelyX) bewirkt [23], und zwar unabhängig von der Art des Befestigungskomposits („Etch & Rinse“ vs. selbststehend vs. selbstadhäsiv). Ähnliches stellten *Ferrari* et al. [51] nach der Applikation von Silan auf methacrylatbasierte quarzfaserverstärkte Stifte fest, die mit verschiedenen Adhäsivsystemen befestigt wurden. Auch *Perdigao* et al. [140] konnten nach Silanisierung von quarzfaserverstärkten Stiften keine Erhöhung der Verbundkräfte nachweisen. Das Fehlen einer echten chemischen Verbindung zwischen den funktionellen Gruppen des Silans und der Epoxidharzmatrix, welche im Gegensatz zum Faseran-

teil nicht-silikat-basiert ist, kann eine mögliche Erklärung für diese Ergebnisse sein [6, 33, 113, 150]. Folglich können die Verbundkräfte zwischen epoxiharz-basierten faserverstärkten Stiften und methacrylatbasierten Kompositen nicht durch die Silanisierung verbessert werden [113]. *Sahafi* et al. [150] wiesen nach, dass die Applikation von Silan die Verbundkräfte von Glasfaserstiften nicht erhöht, wenn zwei Befestigungskomposite mit selbststützenden Adhäsivsystemen angewendet wurden. Auch *Balbosh & Kern* [16] sowie *Wrbas* et al. [183] konnten zeigen, dass die Silanisierung von Glasfaserstiften keinen Einfluss auf ihre Verbundkräfte hat. Die beiden Autoren haben Befestigungskomposite in Kombination mit selbstkonditionierenden Adhäsivsystemen *Balbosh & Kern* [16] (Panavia F), *Wrbas* et al. [183] (Clearfil Core, MultiCore)] für die Befestigung der Stifte verwendet.

*Sahafi* et al. [151] haben die folgenden Vorbehandlungen der Stiftoberfläche von Glasfaser- und Keramikstiften untersucht:

1. Sandstrahlen oder Ätzen mit Flusssäure
2. Applikation von Alloy Primer, Metalprimer II oder Silan
3. kombinierte Vorbehandlung aus 1. und 2. oder die Anwendung vom Cojet System.

Es wurde nachgewiesen, dass weder die Silanisierung noch die anderen Vorbehandlungen die Verbundkräfte zwischen zwei Befestigungskomposite (ParaPost Cement und Panavia F) und Glasfaserstifte beeinflussen. Auch *Vano* et al. [173] wiesen nach, dass die Silanisierung der Glasfaserstife ohne eine vorherige Modifizierung ihrer Oberfläche (z. B. mit Flusssäure oder Wasserstoffperoxid) die Verbundkräfte zwischen Komposit und glasfaserverstärkten Stift nicht erhöhen konnte.

Wie schon erwähnt wurde, besitzt die Matrix von faserverstärkten Stiften keine funktionellen Gruppen, die für eine Reaktion mit den Silanmolekülen verfügbar sind [61]. Daher wurde die Entfernung der oberen Matrixschicht des Stiftes durch eine chemische Vorbehandlung wie z. B. die Konditionierung empfohlen. Durch dieses Vorgehen können Fasern exponiert werden und anschließend mit den Silanmolekülen und mit dem Befestigungskomposit reagieren [6, 50, 111]. Die Räume, die so zwischen den Fasern entstehen, können mit Komposit infiltriert werden, was zusätzlich eine bessere mikromechanische Retention gewährleisten kann [111].

Durch die Konditionierung von Keramik mit Flusssäure kann die Oberfläche für eine mikromechanische Verblockung mit einem Befestigungskomposit vorbehandelt werden [99]. Dieses Vorgehen wurde in letzter Zeit auch für Glasfaserstifte vorgeschlagen [39, 151, 171]. Der Effekt der Säure ist zeitabhängig und wird von der Stiftzusammensetzung beeinflusst (Matrixtyp und/oder Fasern) [113, 114].

Es gibt viele Studien, die sich mit der Konditionierung von faserverstärkten Stiften mit verschiedenen Säuren beschäftigen. In der Studie von *Monticelli* et al. [111] wurden Glasfaserstifte mit Wasserstoffperoxid, Natriumperoxid und Kaliumpermanganat konditioniert. Als Kontroll-Gruppe dienten Stifte, die nur mit einem Silan vorbehandelt wurden. Die Ergebnisse haben gezeigt, dass die Konditionierung einen großen Einfluss auf die Verbundkräfte der Glasfaserstifte hatte, wobei Kaliumpermanganat den größten Effekt besaß. *Monticelli* et al. [110] haben vor der Anwendung eines fließfähigen Komposits quarzfaserverstärkte Stifte mit Wasserstoffperoxid (24 %ig für 10 Min. oder 10 %ig für 20 Min.) vorbehandelt und anschließend silanisiert. Durch die Vorbehandlungen kam es zu einer Erhöhung der mikromechanischen Verbundkräfte. *Yenisey & Kulunk* [187] haben glas- und quarzfaserverstärkte Stifte auf drei verschiedene Arten vorbehandelt: Silanisierung (Monobond S), Vorbehandlung mit Wasserstoffperoxid und mit Methylchlorid. Die höchsten Verbundkräfte wurden für Wasserstoffperoxid nachgewiesen. *Vano* et al. [173] haben den Einfluss von Wasserstoffperoxid und Flusssäure mit und ohne Silanisierung auf die Verbundkräfte zwischen faserverstärkten Stiften und verschiedenen Komposite untersucht. Die Autoren haben festgestellt, dass die Vorbehandlung der Stifte mit Wasserstoffperoxid mit oder ohne anschließende Silanisierung die höchsten Messwerte ergeben hat.

Die Stiftkonditionierung kann aber zur Beschädigung von Glasfaserstiften führen und ihre Oberflächenintegrität zerstören [111], wobei Flusssäure einen hohen korrosiven Effekt auf die Matrix des Stiftes ausübt [3, 132]. Diese Ergebnisse wurden auch von *Vano* et al. [173] bestätigt, wenn Flusssäure für die Konditionierung von methacrylatbasierten faserverstärkten Stiften verwendet wur-



de. Trotz der Verbesserung der Verbundkräfte wurden jedoch Defekte der Stiftoberfläche festgestellt, die von Mikrorissen bis zu Infraktionen der Fasern reichten [173]. Die exponierten Fasern wurden nicht beschädigt, wenn die Stifte mit Wasserstoffperoxid vorbehandelt wurden. Außerdem kann die Stiftkonditionierung mit Flusssäure die Verbundkräfte zwischen dem Komposit und der geätzten Oberfläche beeinträchtigen [33]. Diese ist einerseits auf die Schädigung der Fasern, die aufgrund der Korrosivität der Flusssäure entstehen, zurückzuführen [33]. Andererseits können auf der Oberfläche verbliebene Säurereste einen negativen Einfluss auf die Infiltration und den Verbund des Befestigungskomposits zum Stift haben [13]. Schlussfolgernd ist es nicht möglich, eine generelle Empfehlung für die Anwendung von Flusssäure für die Stiftkonditionierung zu geben [114].

Eine weitere Möglichkeit der Vorbehandlung bietet das „Sandstrahlen“ mit Siliziumoxidpartikeln, beispielsweise mit dem Cojet System (3M ESPE Seefeld, Germany). Durch Sandstrahlen und damit Aufrauen wird die Oberfläche vergrößert [86, 100, 113, 150].

Beim Cojet System erfolgen das Anrauen der Oberfläche und die Silikatisierung mit silikatmodifizierten Aluminiumoxidpartikeln [36, 113]. Beim Anstrahlen der Oberfläche und Auftreffen der Partikel entsteht, bedingt durch die Umwandlung der Bewegungsenergie in einen lokalen Hitzespot, eine Silikatschicht, die mit der Oberfläche durch „Verschweißung“ verbunden ist [52, 113]. Dieser Prozess ist als „Tribochemische Haftung“ bekannt [68]. Anschließend erfolgt die Silanisierung der vorbehandelten Oberfläche, wobei eine chemische mit einer mikromechanischen Retention kombiniert wird [99]. Diese Technik vereint also die Vorteile der chemischen (Silanisierung) und der mechanischen (Sandstrahlen) Vorbehandlung faserverstärkter Stifte.

Valandro et al. [171] konnten nach Vorbehandlung mit dem Cojet-System höhere Verbundkräfte zwischen quarzfaserverstärkten Stiften und Befestigungskomposit im Vergleich zur Stiftkonditionierung mittels Phosphor- oder Flusssäure nachweisen. Die Stifte aller Gruppen in dieser Studie wurden silanisiert. Eine weitere Studie der gleichen Autoren zeigte keinen Einfluss des Co-Jet-Systems auf

die Verbundkräfte von karbon- und quarzfaserverstärkten Stiften [172]. Die Verbundkräfte von zwei Befestigungskompositen (Panavia F/ED Primer und ParaPost Cement) mit einem selbstkonditionierenden Adhäsivsystem zu metallischen, Glasfaser- und Keramikstiften wurden von *Sahafi* et al. [150] untersucht. Die Stiftoberflächen wurden mechanisch (Sandstrahlen mit Aluminiumoxidpartikeln/Konditionierung mit Flusssäure), chemisch (Applikation von Primer/Adhäsiv) und durch eine Kombination von zwei Methoden vorbehandelt, Sandstrahlen/Konditionierung gefolgt von der Primer-Applikation oder Anwendung des Co-Jet-System. Das Sandstrahlen und das Co-Jet-System waren die effektivsten Stiftvorbearbeitungen. *Radovic* et al. [145] haben in ihrer Untersuchung die Hälfte der Glasfaserstifte mit Aluminiumoxidpartikeln sandgestrahlt. Anschließend wurden drei „chairside“-Vorbearbeitungen durchgeführt: Applikation vom Silan (Monobond S), Applikation vom Adhäsiv (Unifil Core self-etching bond) und keine Vorbehandlung. Sandstrahlen konnte die Verbundkräfte von faserverstärkten Stiften erhöhen, und zwar unabhängig davon, ob Silan oder ein selbstätzendes Adhäsiv appliziert wurde. Die höchsten Verbundkräfte wurden für die Gruppe der sandgestrahlten Stifte ohne Silanisierung ermittelt. Die Applikation von Silan hatte unabhängig vom Sandstrahlen keinen signifikanten Einfluss auf die Verbundkräfte.


Trotz der ausreichenden Verbundkräfte ist diese Art der Vorbehandlung sehr aggressiv, da sie die Form und die Passung des faserverstärkten Stiftes im Kanal verändern kann [23, 150, 151]. Die Silanisierung hatte keinen Einfluss auf die Verbundkräfte der Stiftsysteme, die mit Silan oder Cojet vorbehandelt wurden. Das Sandstrahlen der Stiftoberfläche mit dem Co-Jet-System hat die Verbundkräfte des untersuchten Befestigungskomposits mit dem selbstätzenden Adhäsivsystem (PermaFlo DC/PermaFlo DC Primers A&B) und selbstadhäsiven Befestigungskomposit (RelyX Unicem) zwar erhöht, die SEM-Analyse zeigt aber zerstörte Fasern auf der Stiftoberfläche, was als Nachteil für diese Art der Stiftvorbearbeitung gewertet werden kann. *Balbosh & Kern* [16] behandelten Glasfaserstifte mit vier verschiedenen Methoden: Reinigung mit Alkohol, Reinigung mit Alkohol und Vorbehand-

lung mit ED-Primer, Sandstrahlen, Sandstrahlen und Vorbehandlung mit ED-Primer. Die Stifte wurden mit dem Befestigungskomposit Panavia F zementiert. Das Sandstrahlen der Stiftoberfläche führte zu einer Erhöhung der Stiftrretention, da die Oberflächenvergrößerung in einer verbesserten mechanischen Verblockung mit Befestigungskomposit resultiert. Ohne Sandstrahlen war die Stiftoberfläche glatt, so dass keine mikromechanische Verblockung zustande kam. Im Gegensatz zu den bereits diskutierten Arbeiten veränderte das Sandstrahlen die Stiftform allerdings nicht makroskopisch. Ähnliche Ergebnisse fanden auch *Asmussen* et al. [15].

In der oben zitierten Literatur konnten die Autoren Schäden der Stiftoberfläche durch die Vorbehandlung in vitro feststellen. Es gibt jedoch bisher keine klinische Studie, die einen Nachweis über mögliche Konsequenzen erbracht hat. Weitere klinische Studien sind also zur Risikoabschätzung erforderlich. Da zusammengefasst die Vorbehandlung der Stiftoberfläche ein sehr techniksensitiver Schritt ist, könnte die Verwendung von Stiften, die bereits vom Hersteller vorsilanisiert wurden (z. B. DT Light SL, VDW, München), dies wesentlich vereinfachen [113].

## 5 Schlussfolgerungen

- Die Verwendung eines Stiftes ist nicht immer für die Restauration endodontisch behandelter Zähne notwendig. Das Ausmaß des Zahnhartsubstanzverlustes und die Lokalisation des Zahns sind wesentliche indikationsbestimmende Faktoren.
- Zylindrisch-konische Stifte bieten die beste Retention bei reduziertem Hartsubstanzverlust.
- Die allermeisten Studien zeigen, dass die adhäsive Befestigung von Glasfaserstiften gegenüber der konventionellen, nichtadhäsiven Befestigung bevorzugt werden sollte.
- Konventionelle „Etch & Rinse“-Adhäsivsysteme führen zu höheren Verbundkräften als selbstätzende Systeme und selbstadhäsive Befestigungskomposite. Aus diesem Grund sind Befestigungskomposite in Kombination mit Mehrschritt „Etch & Rinse“-Systemen für die adhäsive Befestigung von faserverstärkten Stiften zu empfehlen.

– Nicht immer führt die Vorbehandlung der Stiftoberfläche zu höheren Verbundkräften. Sandstrahlen und die Anwendung vom Co-Jet-System sind bisher die effektivsten Methoden, eine mögliche Schädigung der Stiftintegrität könnte jedoch die Folge dieser Vorbehandlung sein. 

**Interessenkonflikte:** Die Autorin/der Autor erklärt, dass kein Interessenkonflikt im Sinne der Richtlinien des International Committee of Medical Journal Editors besteht.

#### Korrespondenzadressen

Dr. Mariza Dimitrouli  
Dr. A.-K. Lührs  
Klinik für Zahnerhaltung,  
Parodontologie und  
Präventive Zahnheilkunde  
Medizinische Hochschule Hannover  
Carl Neuberg-Str. 1  
30625 Hannover

## Literatur

1. Abo El-Ela OA, Atta OA, El-Mowafy O: Fracture resistance of anterior teeth restored with a novel nonmetallic post. *J Can Dent Assoc* 74, 441 (2008)
2. Adanir N, Belli S: Evaluation of different posts lengths effect on fracture resistance of a glass fiber post system. *Eur J Dent* 2, 23–28 (2008)
3. Addison O, Fleming GJ: The influence of cement lute, thermocycling and surface preparation on the strength of a porcelain laminate veneering material. *Dent Mater* 20, 286–292 (2004)
4. Akkayan B, Gülmez T: Resistance to fracture of endodontically treated teeth restored with different post systems. *J Prosthet Dent* 87, 431–437 (2002)
5. Akkayan B: An in vitro study evaluating the effect of ferrule length on fracture resistance of endodontically treated teeth restored with fiber-reinforced and zirconia dowel systems. *J Prosthet Dent* 92, 155–162 (2004)
6. Aksornmuang J, Foxton RM, Nakajima M, Tagami J: Microtensile bond strength of a dual-cure resin core material to glass and quartz fibre posts. *J Dent* 32, 443–450 (2004)
7. Aksornmuang J, Nakajima M, Foxton RM, Tagami J: Regional bond strength of a dual-cure resin core material to translucent quartz fiber post. *Am J Dent* 19, 51–55 (2006)
8. Aksornmuang J, Nakajima M, Foxton RM, Panyayong W, Tagami J: Regional bond strengths and failure analysis of fiber posts bonded to root canal dentin. *Oper Dent* 33, 636–643 (2008)
9. Al-Asaf K, Chakmakchi M, Palaghias G, Karanika-Kouma A, Eliades G: Interfacial characteristics of adhesive luting resins and composites with dentine. *Dent Mater* 23, 829–839 (2007)
10. Albaladejo A, Osorio R, Papacchini F, Goracci C, Toledano M, Ferrari MJ: Post silanization improves bond strength of translucent posts to flowable composite resins. *J Biomed Mater Res B Appl Biomater* 82, 320–324 (2007)
11. Al-Hazaimeh N, Gutteridge DL: An in vitro study into the effect of the ferrule preparation on the fracture resistance of crowned teeth incorporating pre-fabricated post and composite core restorations. *Int Endod J* 34, 40–46 (2001)
12. Al-Tayyan MH, Watts DC, Kurer HG, Qualtrough AJ: Is a „flexible“ glass fiber-bundle dowel system as retentive as a „rigid“ quartz fiber dowel system? *J Prosthodont* 17, 532–537 (2008)
13. Asmussen E: Bonding of resin cements to AllCeram. *Tandlaege Bladet* 18, 982–985 (1997)
14. Asmussen E, Peutzfeldt A, Heimann T: Stiffness, elastic limit and strength of newer types of endodontic posts. *J Dent* 27, 275–278 (1999)
15. Asmussen E, Peutzfeldt A, Sahafi A: Bonding of resin cements to post materials: influence of surface energy characteristics. *J Adhes Dent* 7, 231–234 (2005)
16. Balbosh A, Kern M: Effect of surface treatment on retention of glass-fiber endodontic posts. *J Prosthet Dent* 95, 218–223 (2006)
17. Baratieri LN, De Andrada MA, Arcari GM, Ritter AV: Influence of post placement in the fracture resistance of endodontically treated incisors veneered with direct composite. *J Prosthet Dent* 84, 180–184 (2000)
18. Bateman G, Ricketts DN, Saunders WP: Fibre-based post systems: a review. *Br Dent J* 195, 43–48 (2003)
19. Bell A, Lassila L, Kangasniemi I, Vallittu PK: Bonding of fibre-reinforced composite post to root canal dentin. *J Dent* 33, 533–539 (2005)
20. Bitter K, Kielbassa AM: Dentinadhäsive im Wurzelkanal. *Quintessenz* 56, 1045–1052 (2005)
21. Bitter K, Priehn K, Martus P, Kielbassa AM: In vitro evaluation of push-out bond strengths of various luting agents to tooth-colored posts. *J Prosthet Dent* 95, 302–310 (2006a)
22. Bitter K, Meyer-Lueckel H, Priehn K, Kanjuparambil JP, Neumann K, Kielbassa AM: Effects of luting agent and thermocycling on bond strengths to root canal dentine. *Int Endod J* 39, 809–818 (2006b)
23. Bitter K, Meyer-Lueckel H, Priehn K, Martus P, Kielbassa AM: Bond strengths of resin cements to fiber reinforced composite posts. *Am J Dent* 19, 138–142 (2006c)
24. Bitter K, Paris S, Pfuertner C, Neumann K, Kielbassa AM: Morphological and bond strength evaluation of different resin cements to root dentin. *Eur J Oral Sci* 117, 326–333 (2009)
25. Blunck U, Haller B: Klassifikation von Bondingsystemen. *Quintessenz* 50, 1021–1033 (1999)
26. Borer RE, Britto LR, Haddix JE: Effect of dowel length on the retention of 2 different prefabricated posts. *Quintessenz Int* 38, 164–168 (2007)
27. Boschian PL, Cavelli G, Bertani P, Gagliani M: Adhesive post-endodontic restorations with fiber posts: push-out tests and SEM-observations. *Dent Mater* 18, 596–602 (2002)
28. Braga NMA, Paulino SMP, Alfredo E, Sousa-Neto MD, Vansan LP: Removal resistance of glass-fiber and metallic cast posts with different lengths. *J Oral Sci* 48, 15–20 (2006)
29. Büttel L, Krastl G, Lorch H, Naumann M, Zitzmann NU, Weiger R: Influence of post fit and post length on fracture resistance. *Int Endod J* 42, 47–53 (2009)
30. Cagidiaco MC, García-Godoy F, Vichi A, Grandini S, Goracci C, Ferrari M: Placement of fiber prefabricated or custom made posts affects the 3-year survival of endodontically treated premolars. *Am J Dent* 1, 179–184 (2008)
31. Callister WD: Materials science and engineering: an introduction. Composites. 3<sup>rd</sup> ed., Wiley, New York 1997, p. 513–541
32. Carvahlo RM, Mendca JS, Santiago SL et al.: Effects of HEMA/solvent combinations on bond strength to dentin. *J Dent Res* 82, 597–601 (2003)
33. Cesar PE, Faara PMM, Caldart RM, Jager RG, Ribeiro FC: Tensile bond strength of composite repairs on Artglass using different surface treatments. *Am J Dent* 14, 373–377 (2001)

Die weitere Literaturliste steht auf [www.online-dzz.de](http://www.online-dzz.de) zur Verfügung.

C. Zirkel<sup>1</sup>

# Moderne Endodontie – ein antimikrobielles Konzept

*Modern endodontics – an antibacterial treatment concept*



C. Zirkel

**Einleitung:** Wie in anderen Bereichen der Zahnheilkunde stellen auch in der Endodontie Bakterien die Hauptursache für pathologische Veränderungen dar.

**Material und Methode:** Dieser Artikel soll den Stellenwert eines streng antibakteriellen Behandlungskonzeptes einordnen und verdeutlichen, welche Erfolgsquoten erzielt werden können und dies weitestgehend unabhängig von den verwendeten Aufbereitungs- oder Wurzelfüllungssystemen.

**Ergebnisse und Schlussfolgerung:** Zusammenfassend kann festgestellt werden, dass während der gesamten endodontischen Therapie der Fokus auf der Bakterienreduktion, sowie auf der Vermeidung einer Rekontamination liegen muss. Diese Betrachtungsweise ist der Schlüssel zum endodontischen Erfolg.

(Dtsch Zahnärztl Z 2011, 66: 185–195)

*Schlüsselwörter: Bakterien, NaOCl, CHX, Patency, Endometrie*

**Introduction:** In endodontology – as in all other fields of dentistry – bacteria are the main reason for pathological alterations.

**Material and Method:** This article will show the significance of antibacterial treatments and its success rate apart from the used preparation- and root canal filling systems.

**Results and Conclusion:** Taken together, during each endodontic therapy the main focus should be the reduction of bacteria as well as the prevention of a recontamination. Following these rules will result in a successful endodontic treatment.

*Keywords: bacteria, sodiumhypochlorite, chlorhexidine, patency, length determination*

<sup>1</sup> Dres. Hartmann, Zirkel und Kollegen, Gyrhofstraße 24, 50931 Köln

**Peer-reviewed article:** eingereicht: 02.02.2011, akzeptiert: 17.02.2011

**DOI** 10.3238/dzz.2011.0185



## Die Rolle der Bakterien

Eine Infektion des Pulpagewebes durch Mikroorganismen, welche größtenteils reguläre Bewohner der Mundhöhle sind, stellt den entscheidenden ätiologischen Faktor in der Pathogenese der apikalen Parodontitis dar. Dies wurde bereits 1965 von *Kakehasi* et al. eindrucksvoll bewiesen. Dabei wurden gesunde Ratten in zwei Gruppen eingeteilt und die Pulpa an mehreren Zähnen artifiziell eröffnet. Keimfrei gehaltene Ratten entwickelten keinerlei Symptome einer apikalen Parodontitis, es kam sogar zur Bildung von neuem Hartgewebe. Ratten mit physiologischem oralem Milieu entwickelten im Vergleichszeitraum jedoch schwere Parodontitiden [22]. Studien von *Sundqvist* [46] und *Moller* et al. [28] kamen zu ähnlichen Ergebnissen. Somit ist eindeutig belegt, dass Bakterien zu pathologischen Veränderungen führen. Aufgrund dessen muss unser Augenmerk auch auf die Bakterienreduktion gerichtet sein und nicht nur auf eine schöne Wurzelkanalfüllung im Abschlussröntgenbild.

Bei unseren Patienten stellt die kariöse Läsion den Hauptinfektionsweg für Mikroorganismen dar. Aber auch dentale Traumen, Erosionen, Mikrorisse oder iatrogene Pulpaschädigung [25] können zur Infektion der Pulpa durch Mikroorganismen der Mundhöhle führen. Hierbei sind primäre Infektionen durch eine gemischte Bakterienflora, die sich durchschnittlich aus 10 bis 30 Spezies pro Wurzelkanal zusammensetzt, gekennzeichnet [37]. Im infizierten unbehandelten Kanal befindet sich dabei eine Mischung aus gram-positiven und gram-negativen Spezies, die von obligat anaeroben Bakterien dominiert werden [16]. In einer Studie zur Quantifizierung der bakteriellen Kontamination infizierter Kanäle konnte nachgewiesen werden, dass sich in Kanälen mit primären Infektionen signifikant mehr Mikroorganismen ( $4,6 \times 10^7$ ) befinden als in Kanälen mit persistierenden endodontischen Läsionen ( $2,1 \times 10^6$ ) [5]. Dabei liegen die Bakterien einerseits in planktonischer (frei in einer Flüssigkeit) Form innerhalb der Gewebsflüssigkeit des Kanals vor [31], andererseits innerhalb eines Biofilms. Dabei handelt es sich um Konglomerate unterschiedlicher Bakterienspezies eingebettet in eine extrazelluläre Polysaccharidmatrix [13]. In Bio-

film eingebettete Mikroorganismen sind dabei bis zu 1.000fach resistenter gegenüber antimikrobiellen Agentien [49].

Persistierende endodontische Läsionen sind ebenfalls durch das Vorhandensein von Bakterien gekennzeichnet. Hierbei sind die prädominanten Spezies vor allem fakultativ anaerobe Bakterien. *Hülsmann* et al. konnten mit neuesten molekularbiologischen Nachweismethoden zeigen, dass auch persistierende Infektionen durch eine bakterielle Mischflora gekennzeichnet sind [34], wobei hier gram-positive Spezies überwiegen.

Bakterien sind dabei in allen Bereichen des Wurzelkanalsystems einschließlich Lakunen, Anastomosen und Seitenkanälen präsent. Die Mikroorganismen können dabei bis zu 300 µm tief in Dentintubuli eindringen [38].

*Love* et al. stellten dabei innerhalb des Wurzelkanals eine unterschiedliche Verteilung der bakteriellen Kontamination fest. So war das zervikale Wurzelkanaldrittel quantitativ stärker bakteriell infiziert und die Eindringtiefe der Mikroorganismen in Dentintubuli war größer (200 µm) als im mittleren Wurzelkanaldrittel. Das mittlere Wurzelkanaldrittel war wiederum stärker infiziert und die Eindringtiefe der Bakterien in Dentintubuli war tiefer als im apikalen Drittel (60 µm) des Wurzelkanals [26].

Weil das primäre ätiologische Problem die bakterielle Infektion ist, muss der Grundgedanke der endodontischen Therapie eine möglichst vollständige Eliminierung der bakteriellen Mikroflora im Wurzelkanalsystem, die vollständige Obturation der entstandenen Hohlräume sowie die Verhinderung einer Reinfektion sein [45].

Da ein infiziertes Wurzelkanalsystem jedoch, aufgrund der komplexen anatomischen Strukturen, nur selten vollständig von Bakterien und Biofilm zu befreien ist, ist es das Ziel, die Anzahl der Bakterien unter die Schwelle zu reduzieren, die vom jeweiligen Organismus toleriert wird. Da diese Schwelle bei jedem Patienten unterschiedlich ist, kommt es in Fällen bei denen die Toleranzgrenze sehr niedrig ist, nicht zu einem klinischen Erfolg (Abb. 1)

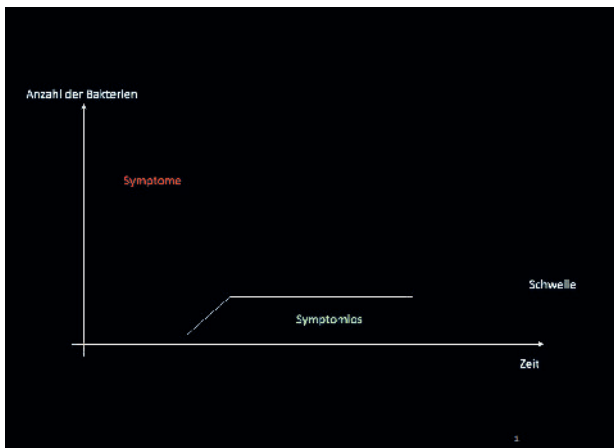
Daraus ergibt sich die Forderung nach Einhaltung eines strikten antimikrobiellen Konzepts während der gesamten endodontischen Therapie: Grundpfeiler dieses Konzeptes ist die

chemomechanische Reinigung des gesamten Wurzelkanalsystems, eine möglichst vollständige Obturation der entstandenen Hohlräume sowie eine dauerhaft bakteriendichte Restauration.

## Kofferdam und präendodontischer Aufbau

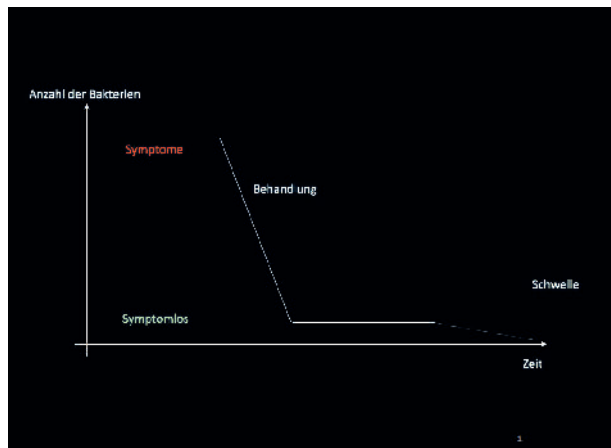
In einem antimikrobiellen Konzept kommt dem Kofferdam eine ganz entscheidende Rolle zu. Nur mit Hilfe des Kofferdams ist die Schaffung eines sterilen von den Keimen der Mundhöhle isolierten Operationsfeldes möglich. Wenn es auch sehr schwierig ist, evidenzbasierte Beweise für den unbedingten Gebrauch von Kofferdam zu finden, ergeben sich seine Vorteile aus einigen wenigen Überlegungen. Wie bereits oben erwähnt, ist die Schaffung eines sterilen bzw. zumindest stark keimreduzierten Arbeitsfeldes ohne die Verwendung eines Kofferdams unmöglich. Daneben stellt der Schutz des Patienten vor Aspiration von Instrumenten, Spüllösungen und Medikamenten ein weiteres wichtiges Argument dar. Ein übersichtliches Arbeitsfeld (gerade bei Gebrauch eines OP-Mikroskops), bessere Ausleuchtung des Arbeitsfeldes und ungestörtes Arbeiten sind weitere Argumente für den Gebrauch des Kofferdams. So empfiehlt die Europäische Gesellschaft für Endodontie in Ihren Qualitätsrichtlinien den Gebrauch des Kofferdams bei jeder Wurzelbehandlung.

Wann immer möglich sollte der Kofferdam zu Beginn der endodontischen Behandlung gelegt werden. Dies ist aber bei stark reduzierter Zahnhartsubstanz erschwert oder gar nicht möglich. In diesen Fällen muss vor Beginn der Behandlung ein präendodontischer adhäsiver Aufbau angefertigt werden. Hierbei gilt zu beachten, dass zunächst das gesamte kariöse Dentin, evtl. mittels Kariesdetektor im koronalen Anteil entfernt werden muss. Im manchen Fällen sollte über eine chirurgische Kronenverlängerung vor dem Aufbau nachgedacht werden. Ein dentinadhäsiver Aufbau eröffnet nun die Möglichkeit sowohl Pulpakammer und Wurzelkanalsystem mit Spülflüssigkeit zu fluten, als auch die Sicherheit eines bakteriendichten Verschlusses zwischen den einzelnen Behandlungssitzungen. Eventuell vorhandene



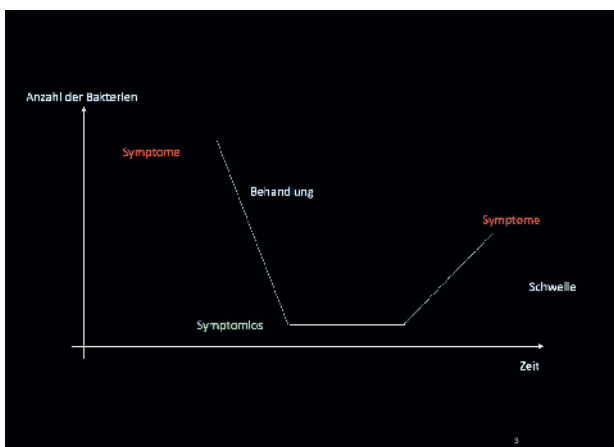
**Abbildung 1a** Anzahl der Bakterien erreicht die Schwelle nicht. Keine klinische Symptomatik.

**Figure 1a** Number of bacteria without reaching the barrier. No clinical symptoms.



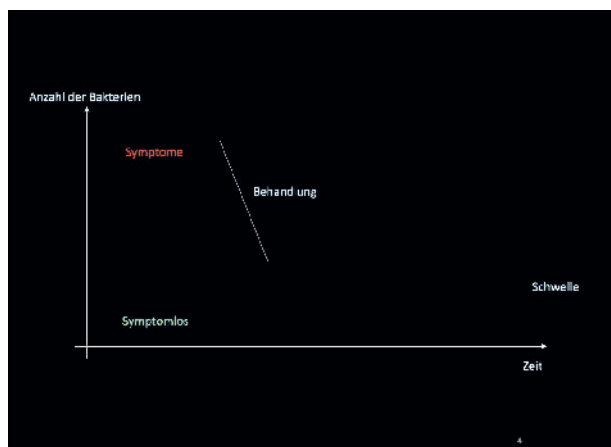
**Abbildung 1b** Eine klinische Symptomatik liegt vor. Aufgrund der endodontischen Therapie wird die Anzahl der Bakterien jedoch langfristig unterhalb der Schwelle gehalten, mit der Option, dass im Laufe der Zeit alle Mikroorganismen zugrunde gehen.

**Figure 1b** Clinical symptoms exist. Due to endodontic therapy the number of bacteria was decreased below the barrier. This should cause the destruction of all microorganisms.



**Abbildung 1c** Die primäre Therapie ist erfolgreich, jedoch kommt es im Laufe der Zeit zu einer Reinfektion und somit zu einer erneuten Symptomatik.

**Figure 1c** Although the first therapy was successful a re-infection occurred causing new pathologic effects.



**Abbildung 1d** Die endodontische Therapie ist nicht erfolgreich, da zu keinem Zeitpunkt die Anzahl der Bakterien unter die Schwelle reduziert werden konnte.

**Figure 1d** The endodontic therapy is not successful because the number of bacteria could never be decreased below the barrier.

(Abb. 1a–d: angelehnt an Siqueira et al. [36])

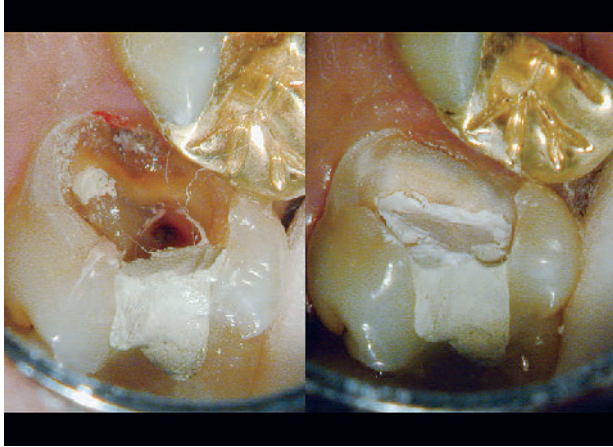
Restaurationen können nur dann aus Gründen des Patientenkomforts für die Dauer der Behandlung belassen werden, wenn eine vollständige Kariesentfernung und Abdichtung der Restauration möglich ist, oder kein infiziertes Dentin bzw. keine Undichtigkeit vorliegt. Diese vollständige koronale Elimination von bakteriell kontaminierter Zahnhartsubstanz ist dabei bereits ein essentieller Bestandteil des von koronal nach apikal gerichteten Reinigungskonzepts (Abb. 2).

### Die chemomechanische Aufbereitung – von koronal nach apikal: Grundlegende Überlegungen

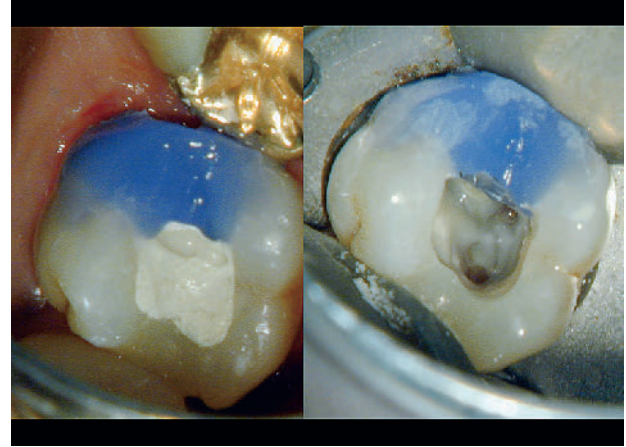
Es gilt heute als gesichert, dass die Aufbereitung mit Handinstrumenten sowie rotierenden NITI-Instrumenten auch ohne desinfizierende Spüllösungen die Anzahl von Mikroorganismen im Wurzelkanalsystem signifikant reduziert [8]. Jedoch erst in Kombination mit Spülflüssigkeiten wie Natriumhypochlorit

(NaOCl) etc. kann die bakterielle Kontamination des Wurzelkanalsystems drastisch (um das 100– bis 1.000fache) reduziert werden [43].

Auch wenn Ni-Ti Systeme viele Vorteile bieten und aus der modernen Endodontie nicht wegzudenken sind, konnten Peters et al. doch zeigen, dass die mechanische Aufbereitung mit Hilfe von NITI-Instrumenten und Handinstrumenten nur ca. 61 % der Wurzelkanaloberflächen reinigen konnte [32]. Erst die chemische Reinigung mit Hilfe



**Abbildung 2a** Kariesexkavation an einem Oberkiefer-Molaren.  
**Figure 2a** Excavation of caries on an upper molar.



**Abbildung 2b** Farbiger präendodontischer Aufbau nach vollständiger Kariesexkavation.  
**Figure 2b** Coloured pre endodontic build-up after excavation of caries.

von Spüllösungen führt zu einer effektiven Bakterienreduktion, wenn auch eine vollständige Elimination der Mikroorganismen mit heutigen Methoden nicht zu erreichen ist [30]. *Gulabivala* et al. postulierten daher, dass sich das primäre Ziel der mechanischen Aufbereitung mehr von der Entfernung infizierter Hartsubstanz zur Schaffung eines suffizienten Zuganges für Spüllösungen und Obturationsmaterialien in komplexen Kanal anatomien verschoben hat [18]. Dies darf jedoch nicht dazu führen, dass stark infiziertes Dentin im Wurzelkanalsystem belassen wird, vor allem nicht in den koronalen Kanalanteilen. Denn *Love* et al. konnten zeigen, dass im infizierten Kanal die Zahl an Mikroorganismen im koronalen Drittel am größten ist.

Ein besonders gutes Beispiel für dieses Problem stellen Oberkiefer-Frontzähne dar. Sie gehören mit zu den am häufigsten resizierten Zähnen und dies nicht nur weil der apikale Anteil der Wurzelspitze starke Krümmungen aufweisen kann, sondern vermutlich meist, weil in dem koronalen Wurzelkanalanteil noch zu viel infiziertes Dentin belassen wurde. Selbst wenn der Kanal eines Oberkiefer-Frontzahnes mit einem ISO-60 Handinstrument bearbeitet wurde, hat dieses den koronalen Kanalanteil meist kaum bearbeitet (z. B. Oberkiefer-Frontzahn mit anatomisch weitulmigem Kanal) (Abb. 3).

Das Ziel der Aufbereitung ist es also nicht, schnellstmöglich die Instrumen-

tenspitze in die apikale Region zu bringen! Und wenn es zu Problemen kommt (keine Schmerzfremheit oder persistierende apikale Parodontitiden), ist die Lösung nicht immer eine Erweiterung der apikalen Region. Zu häufig beobachtet man dies bei Revisionen eines nicht suffizient gereinigten koronalen Kanalabschnitts. Bakterien aus dieser Region tragen dann zu einer erneuten Infektion des gesamten Wurzelkanalsystems bei. Dementsprechend führen Wurzelspitzenresektionen an diesen Zähnen nicht zum Erfolg, da das Problem nicht kausal mit der Wurzelspitze im Zusammenhang steht (Abb. 4).

### Die mechanische Aufbereitung

Bevor über eine mechanische Bearbeitung des Kanalsystems nachgedacht werden kann, ist die Darstellung aller Kanaleingänge zwingend erforderlich. Die schönste Wurzelkanalaufbereitung und Füllung verbessert die Erfolgsquote nicht, wenn Kanalsysteme übersehen wurden und damit gar nicht gereinigt wurden.

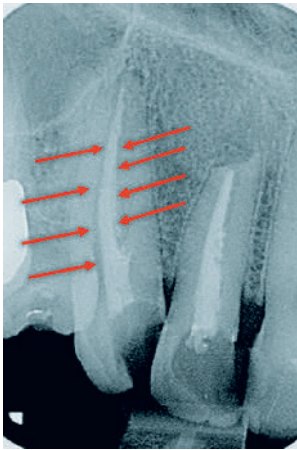
Unter zu Hilfenahme einer optischen Vergrößerung (Lupenbrille mit Licht, Mikroskop), ist eine Orientierung auf dem Pulpakammerboden gut geeignet, um alle Eingänge zu den Kanalsystemen zu finden (Abb. 5).

Nachgewiesenermaßen ermöglicht ein koronales „Prelifing“, d. h. eine

weite Öffnung und Schaffung eines geraden Kanalzugangs im koronalen Anteil, eine leichtere Erschließung des gesamten Wurzelkanalsystems, sowie die Möglichkeit, früher größere Mengen an Spüllüssigkeit in das Wurzelkanalsystem einzubringen. Daneben wird durch die Begrädigung der koronalen Biegung der Kanäle der initiale Stress auf die Aufbereitungsinstrumente erheblich verringert. Das Prelifing, kann mit Hilfe von „Gates Glidden“ Bohrern oder auch mit speziellen Feilen (je nach System) durchgeführt werden. Darüber hinaus führt diese Methode aber auch zu einem stärkeren mechanischen Substanzabtrag im koronalen Kanal Drittel, welches, wie oben beschrieben, durchaus gewünscht ist. So kann in Kombination mit der chemischen Reinigung bereits in dieser frühen Aufbereitungsphase eine signifikante Bakterienreduktion erreicht werden

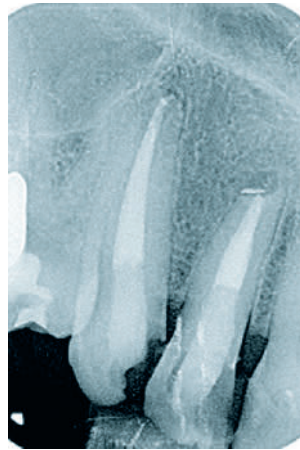
Erst danach sollte mit Hilfe moderner endometrischer Messgeräte die exakte Arbeitslänge bestimmt werden, da jetzt Kanalverlauf und somit auch die Länge des Wurzelkanals nicht mehr deutlich geändert wird. Die ermittelte Arbeitslänge sollte auch radiologisch verifiziert werden. Hierbei gilt es zu überlegen, ob die apikale Konstriktion wirklich der richtige Endpunkt der apikalen Aufbereitung sein soll. Die Distanz zwischen dem Foramen major und dem Bereich der apikalen Konstriktion kann durchaus mehrere Millimeter betragen [24]. Dies ist auch von besonderer Bedeutung, weil die apikale Konstriktion





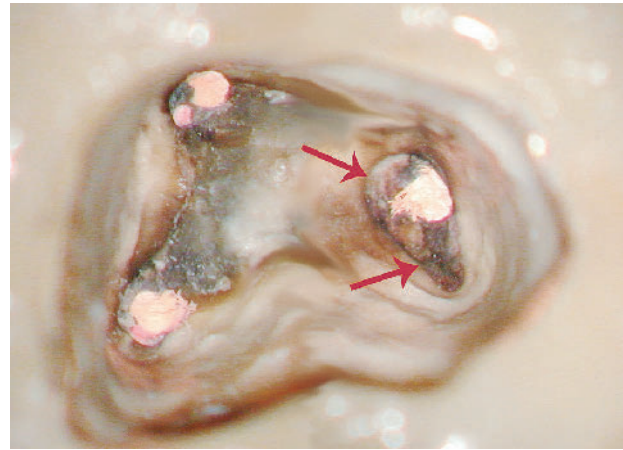
**Abbildung 3a** Deutlich sind die unterpräparierten Bereiche erkennbar (Pfeile).

**Figure 3a** Insufficiently prepared areas are clearly visible (arrows).



**Abbildung 3b** Nach der Revision sind die nun gefüllten Kanallumina zu erkennen.

**Figure 3b** After revision the filled lumina of the canals are visible.



**Abbildung 4** Erkennbare Kontamination des koronalen Wurzelkanalsystems bei bestehender Wurzelkanalfüllung.

**Figure 4** Contamination of the coronal root canal system associated with an existing root canal filling.

anatomisch nicht als ein eindeutiger Punkt, sondern eher als Strecke zu verstehen ist. Dies kann im Einzelfall bedeuten, dass große Anteile infizierter „Kanalabschnitte“ nicht bearbeitet würden. Aus diesen Überlegungen kann eine alternative Arbeitslängenbestimmung Vorteile bringen. Hierzu muss die Lage des Foramen major bestimmt werden. Dies ist mit den Apexlokatoren meist sicher möglich. Diese Länge wird als „Patency-Länge“ (siehe unten) notiert. Die Arbeitslänge ergibt sich nun aus der gerade beschriebenen Länge minus 1 mm. Somit bleibt maximal 1 mm unbearbeitet [1, 4]. Wichtig ist hierbei, viele Informationen über die Dimension (Weite) des Kanals auf Höhe der Arbeitslänge zu bekommen, um eventuell (mechanisch) eine neue Konstriktion (die engste Stelle) im Kanalsystem zu erzeugen. Dies ist für eine sichere Obturation des Kanalsystems, speziell mit warmen Füllverfahren, unumgänglich (Abb. 6).

Zurzeit kommen verschiedene Aufbereitungstechniken zu Anwendung:

Die Crown-Down-Technik bietet den Vorteil eines von koronal nach apikal gerichteten Vorgehens. Dadurch wird die Gefahr einer Keimverschleppung von koronal nach apikal minimiert. Durch die große koronale Konizität wird ein frühzeitiges effektives Spülen bis in die apikale Region erleichtert. Außerdem unterliegen die Instrumente einem nur partiell auftretenden mecha-

nischen Stress. Erst mit kleineren Feilen-Größen, die auch eine geringere Konizität aufweisen, wird dann der apikale Endpunkt der Aufbereitung erreicht.

Andere NITI Feilen-Systeme kombinieren die Vorteile der Crown-Down-Technik mit denen der Single-Length-Technik (einfachere Handhabung, permanenter Gleitpfad). Bei diesen Feilen-Systemen werden die Instrumente zwar immer auf volle Arbeitslänge eingesetzt, jedoch werden aufgrund des Instrumentendesigns nur definierte Kanalabschnitte – ebenfalls von koronal nach apikal – bearbeitet. Dementsprechend scheint das Risiko einer Transportation von infiziertem Material (Debris) gering zu sein.

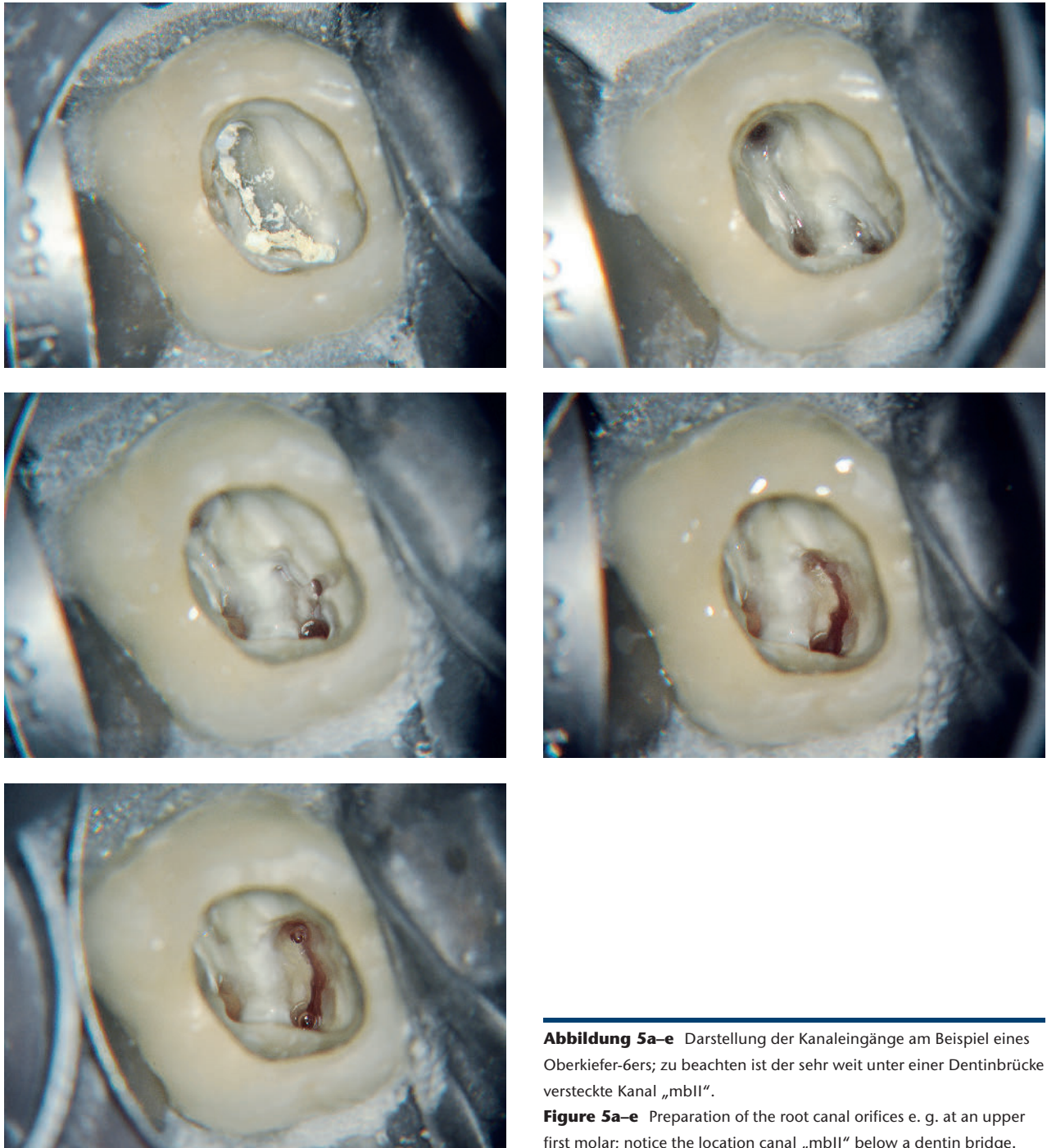
Neuste Systeme haben zum Ziel mit möglichst einer Feile das gesamte Kanalsystem zu reinigen. Aufgrund einer reziproken Bewegung ist dies technisch möglich, zusätzlich reduziert diese Bewegung die Gefahr der Instrumentenfraktur deutlich. Studien müssen nun den Stellenwert im täglichen Einsatz, sowie die Vor- und Nachteile genauer untersuchen. Sicher ist aber, dass der reduzierte mechanische Arbeitsaufwand nicht zu einer schlechteren chemischen Reinigung führen darf. Die Gefahr besteht in diesem Fall in einer deutlich verringerten Behandlungszeit und in einer Simplifizierung der Endodontie. Jedoch müssen bestimmte Desinfektionszeiten eingehalten werden (siehe unten) und

man muss sich auch weiterhin Gedanken über die komplexen anatomischen Strukturen im Wurzelkanalsystem machen. Ansonsten kann nicht sicher gestellt werden, dass alle Bereiche gleichermaßen mechanisch und chemisch bearbeitet wurden. Dies ist jedoch der Schlüssel zum Erfolg!

## Die apikale Aufbereitung

Wie bereits von Schilder beschrieben sollte der apikale Endpunkt der Aufbereitung so klein wie möglich [35] gehalten werden. Einigkeit herrscht darüber, dass eine apikale Aufbereitung nötig ist, nicht zuletzt, um mit ausreichend Spülflüssigkeit Zugang zum apikalen Bereich zu ermöglichen und die Zahl der Bakterien signifikant zu reduzieren [40]. Die Frage der apikalen Aufbereitungsgröße hingegen wird in der Literatur kontrovers diskutiert. So propagierte Buchanan eine minimale apikale Präparation (20 oder 25) ausgehend von seinen klinischen Erfahrungen. So sollten Aufbereitungsfehler wie apikale Transportation oder Zips vermieden werden [6].

Coldero et al. konnten bei einer In-vitro-Studie keine signifikanten Unterschiede hinsichtlich der apikalen Bakterienreduktion bei kleineren und größeren apikalen Aufbereitungsgrößen feststellen. Betrachtet man jedoch die absoluten Zahlen, waren bei größerer apika-



**Abbildung 5a-e** Darstellung der Kanäleingänge am Beispiel eines Oberkiefer-6ers; zu beachten ist der sehr weit unter einer Dentinbrücke versteckte Kanal „mbII“.

**Figure 5a-e** Preparation of the root canal orifices e. g. at an upper first molar; notice the location canal „mbII“ below a dentin bridge.

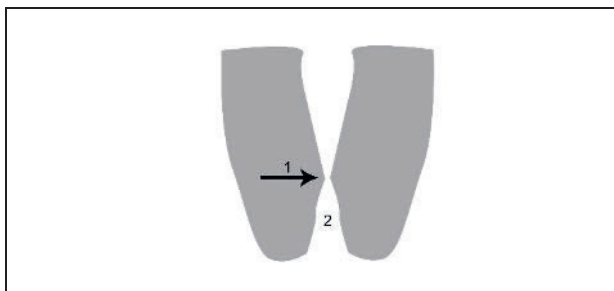
ler Präparation 94 % der Proben frei von Bakterien, bei kleinerer apikaler Präparation nur 84 % [12]. Auch *Sjögren* et al. berichteten, dass eine apikale Aufbereitung bis zu 40 zu einer stärkeren Bakterienreduktion führt als kleinere Aufbereitungsgrößen [41].

*Baugh* et al. kamen in einem Übersichtsartikel zu dem Schluss, dass eine stärkere bakterielle Reduktion und effektivere Irrigation bei einer größeren apikalen Aufbereitung erreicht wird [4]. Die große Zahl anatomischer Variationen

der apikalen Konstriktion erschwert weiter eine allgemeingültige Aussage zur „richtigen“ apikalen Aufbereitungsgröße. Eine exakte klinische Messung der komplexen apikalen Region ist zurzeit nicht möglich.

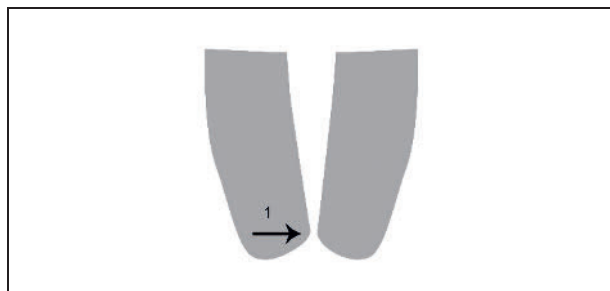
Bei der Festlegung der apikalen Aufbereitungsgröße spielen somit unterschiedliche Faktoren eine Rolle. So ist davon auszugehen, dass bei Vital-Exstirpationen die apikale Aufbereitungsgröße kleiner gehalten werden kann, als bei infizierten Zähnen (infi-

zierte Nekrose, ehemals Gangrän), da bei diesen Zähnen von einer vollständigen bakteriellen Kontamination des Kanalsystems auszugehen ist. Zusammenfassend sollte die apikale Aufbereitung kurz vor der apikalen Konstriktion enden, eine suffiziente Größe für den Zutritt von Spülflüssigkeiten zur maximalen Bakterienreduktion aufweisen und eine optimale Obturation ermöglichen, ohne jedoch exzessiv Hartsubstanz zu entfernen, um die Wurzel nicht zu stark zu



**Abbildung 6a** Schematische Darstellung der apikalen Region. Punkt 1 kennzeichnet den theoretischen Endpunkt der elektrometrischen Längenbestimmung. Punkt 2 entspräche dem Kanalabschnitt (evtl. bis zu 3 mm), der nur ungenügend gereinigt wird.

**Figure 6a** Schematic view of the apical region. Dot 1 shows the theoretical endpoint of the electrometrical determination of the root canal length, dot 2 would indicate the section of the canal (up to 3 mm) which would be insufficiently cleaned/prepared.



**Abbildung 6b** Punkt 1 kennzeichnet die mechanisch geschaffene engste Stelle im Wurzelkanal. Der nicht gereinigte Kanalabschnitt reduziert sich durch dieses Vorgehen erheblich.

**Figure 6b** Dot 1 shows the narrowest area in the root canal after mechanical preparation. The non cleaned section of the canal is extensively reduced through this procedure.

schwächen und Aufbereitungsfehler zu vermeiden (Abb. 7).

### Patency

Entscheidend für ein antibakterielles Behandlungskonzept ist, dass die Durchgängigkeit (Patency) des Wurzelkanals durch die apikale Konstriktion zu jedem Zeitpunkt gewährleistet ist. Kommt es zu einer Verblockung, kann dieser Bereich nicht mehr richtig gereinigt werden und das Material, welches die Verblockung verursacht, könnte selbst auch infiziert sein (infizierte Dentinspäne). Aus diesem Grund, wird die Durchgängigkeit immer wieder während der Behandlung mit einem kleinen Handinstrument kontrolliert (ISO 06, 08 oder 10 je nach anatomischer Ausgangssituation). Es darf die apikale Konstriktion jedoch nicht verletzt, erweitert oder verlagert werden. Ist Patency zu jedem Zeitpunkt vorhanden, ermöglicht dies eine effektive Reinigung der apikalen Region [21].

### Spülflüssigkeiten und medikamentöse Einlagen

Verschiedene Studien konnten zeigen, dass etwa ein Drittel der Wurzelkanaloberfläche durch mechanische Instrumentierung nicht erfasst wird [32]. Um aber eine signifikante Bakterienreduktion in allen Bereichen des Wurzelkanalsystems erreichen zu können, kommt den Spüllösungen in einem antimikro-

biellen Aufbereitungskonzept eine entscheidende Rolle zu. Die Ziele der Wurzelkanalspülung sind dabei eine Desinfektion des Endodonts durch antimikrobielle Wirkung [19], die Auflösung organischen als auch anorganischen Kanalinhalt – auch in Bereichen, die der mechanischen Reinigung nicht zugänglich sind – eine Inaktivierung bakterieller Lipopolysaccharide, ein Abtransport von Debris sowie eine Entfernung der durch mechanische Bearbeitung entstandenen Schmierschicht [51]. Um diese vielfältigen Aufgaben zu erfüllen, kommen im Spülprotokoll Natriumhypochlorit (NaOCl), EDTA, Alkohol oder auch Chlorhexidin (CHX) zur Anwendung.

### Natriumhypochlorit (NaOCl)

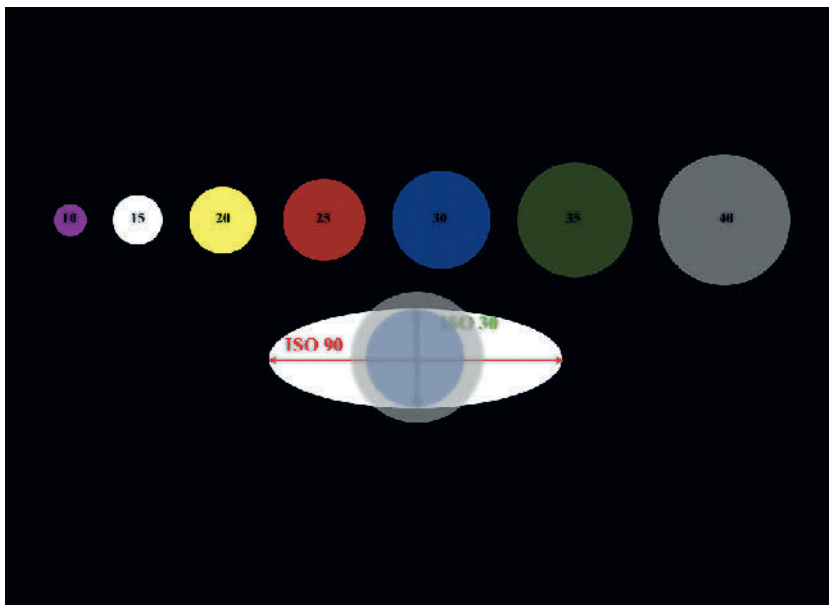
Natriumhypochlorit gilt als eines der ältesten und bewährtesten Spülmittel in der Endodontie mit einer hervorragenden Wirkung auf die Mehrzahl der endodontisch relevanten Mikroorganismen [9]. Es besitzt eine hervorragende desinfizierende und gewebsauflösende Wirkung. Hinsichtlich seiner Fähigkeit, nekrotisches Gewebe aufzulösen, ist NaOCl allen anderen üblichen Spüllösungen bereits in 1%iger Konzentration überlegen [29]. Uneinigkeit herrscht in der Literatur über die Konzentration des NaOCl. Hierbei liegen die diskutierten Konzentrationen zwischen 0,5 % – 5,25 %. *Siqueira* et al. konnten in einer vergleichenden Studie der antimikrobiellen Wirkung von 1 %, 2,5 % und

5,25 % NaOCl keine signifikanten Unterschiede finden [39]. Viel wichtiger scheinen hierbei jedoch der Umsatz und die Einwirkzeit von NaOCl zu sein. Jeder Kanal sollte mit mindestens 10 ml NaOCl gespült werden [50], wobei die Einwirkzeit mindestens 30 Minuten betragen sollte. Durch Erwärmung von NaOCl auf 40 – 60° kann die Aktivität der Lösung signifikant gesteigert werden [14]. Um eine möglichst direkte Applikation von NaOCl auch in tiefen Kanalabschnitten zu gewährleisten, können spezielle endodontische Kanülen mit abgerundeten Spitzen verwendet werden.

### Ethylendiamintetraacetat (EDTA)

Die Wirkungsweise von EDTA beruht auf seiner Eigenschaft als Chelator. Es bindet Kalziumionen aus dem Dentin, welches zur Entfernung des „Smearlayers“ und zur Erweichung des Dentins führt [20]. EDTA als 15 – 17%ige Lösung hat sich als äußerst effektiv bei der Entfernung der Schmierschicht (entsteht durch Dentinabrieb bei der mechanischen Bearbeitung) erwiesen, besitzt aber keine nennenswerten antimikrobiellen oder gewebsauflösenden Eigenschaften. Durch die Entfernung der Schmierschicht wird die Penetration des NaOCl in alle Bereiche des Wurzelkanalsystems verbessert. Im Laufe der Behandlung sollte mit ca. 5 ml EDTA pro Kanal gespült werden. Dabei sollte eine Einwirkzeit von 1 min nicht überschritten werden, da dies zu deutlichen Erosionen am Dentin führen





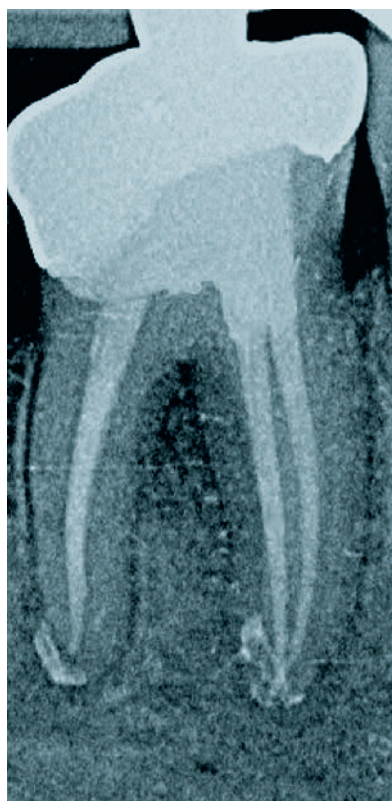
**Abbildung 7** Das weiße Oval stellt das Kanallumen auf Höhe der Arbeitslänge dar. Oberhalb sind Feilen mit verschiedenen ISO Größen zu erkennen. Deutlich wird, dass auch bei ISO Größe 40 eine solche Kanalform mechanisch nicht vollständig bearbeitet werden kann.

**Figure 7** The lumen of the canal at working length is indicated by the white oval. Above of this area files of different ISO sizes are shown. It is obvious that even an instrument of ISO size 40 would not be appropriate to prepare a canal with this shape completely.



**Abbildung 8** Schwingende Ultraschallnadel. Zu sehen ist, wie sich die Strömungsphänomene in der Flüssigkeit fortsetzen.

**Figure 8** Swinging ultrasonic needle. The image demonstrates the streaming phenomenon in the water.



**Abbildung 9** Unterkiefermolar mit erkennbar gefülltem apikalem Delta in der mesialen Wurzel.

**Figure 9** Lower molar with filled apical delta in the mesial root.

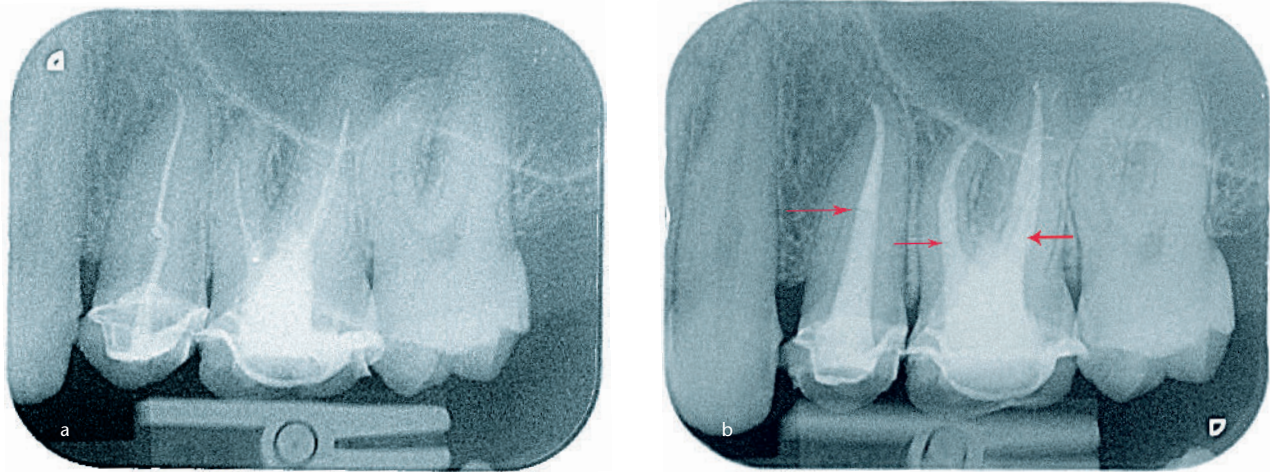
kann [10]. Da die Wirkung von NaOCl durch EDTA inhibiert wird, ist die Verwendung von EDTA-Gelen kritisch zu sehen. Unabhängig davon scheinen sie ohnehin die Rotation der Instrumente im Kanal nicht zu verbessern. Im Rahmen der Spülung ist die abwechselnde Benutzung unproblematisch, da das eine Spülmedium das andere zügig ersetzt. EDTA erzielt die Freilegung von Dentintubuli, schmalen Isthmen und Seitenkanälen, wodurch eine Penetration von NaOCl in diese Bereiche ermöglicht wird [52].

### Ultraschallaktivierte Spülung

Der passiven ultraschallaktivierten Spülung kommt eine wichtige Rolle zu. Passiv bedeutet in diesem Fall, dass die Flüssigkeit nicht durch das Ultraschallgerät gepumpt wird, sondern manuell mit der Spülkanüle appliziert wird. In einer Reihe von Studien konnte die Überlegenheit der ultraschallgestützten Spültechnik (vorzugweise mit Piezo-Ultraschallgeräten) gegenüber der konventionellen manuellen Spültechnik nachgewiesen werden. So kam es bei Spülung mit Ultraschall zu einer signifikanten Reduzierung der Keimzahl [44]. In rasterelctronenmikroskopischen Untersuchungen zur Sauberkeit der Wurzelkanalwände waren ultraschallaktivierte Spülungen manuellen Spülungen ebenfalls überlegen [11]. Die gute Reinigungswirkung beruht dabei vorwiegend auf akustischen Strömungsphänomenen. Die Rolle des Kavitationseffektes ist nicht vollständig geklärt. Für die ultraschallaktivierte Spülung werden spezielle K-Feilen kleiner ISO-Größen (ISO 15–25) empfohlen. Diese sollten ohne Wandkontakt frei im Kanal schwingen können, um unnötigen Dentinabtrag und die Gefahr von Stufenbildungen zu minimieren. Da eine bestimmte Größe des Wurzelkanals benötigt wird, um ein freies Schwingen zu gewährleisten, erfolgt am Ende der Aufbereitung die ultraschallaktivierte Spülung. Dazu wird NaOCl in den Kanal gestellt und für 20 Sekunden aktiviert. Dieses Prozedere wird drei Mal durchgeführt (Abb. 8).

### Alkohol

Als Abschlusspülung wird hochkonzentrierter Alkohol verwendet. Dies



**Abbildung 10** Blick in die Pulpakammer eines Oberkiefer-Molaren. Es sind keine Sealerreste vorhanden, die Dentinwände sind „angefrischt“ und die Wurzelkanalfüllung ist bis 3 mm unterhalb des Kavums reduziert, um eine größere Verankerungsfläche für den Aufbau zu bilden (Kompositzapfen).

**Abbildung 10a** Situation vor der Revision.

**Abbildung 10b** Nach der Revision ist röntgenologisch der adhäsive postendodontische Aufbau zu erkennen. Die roten Pfeile veranschaulichen, wie tief der Aufbau im Kanal verankert ist (gepinnter Aufbau).

**Figure 10** View into the pulp chamber of an upper molar. No sealer remnants are visible, dentin walls are freshly prepared and the root canal filling is reduced by 3 mm below the pulp chamber in order to create an increased retention for the composite build-up.

**Figure 10a** View before revision.

Figure 10a After revision the ultrasonic post-endodontic composite build-up is shown. The red arrows demonstrate how deep the build-up composite is fixed in the canal („pinned build-up“).

(Abb. 2-10: C. Zirkel)

erleichtert einerseits die Trocknung des Wurzelkanals, andererseits soll die Adhäsion des Sealers und die Penetration in Dentintubuli verbessert werden [48].

### Chlorhexidindigluconat (CHX)

Chlorhexidin wirkt auch wegen der hohen Substantivität sehr gut bakterizid, ist aber nicht in der Lage, Gewebe aufzulösen [2]. Möglicherweise wirkt Chlorhexidin besser als NaOCl gegen einzelne Bakterien, z. B. *Enterococcus faecalis*, welcher als endodontischer Problemkeim beschrieben wird [27]. So konnte sowohl in 0,2%iger, 1%iger und 2%iger Konzentration eine vollständige Elimination von *E. faecalis* innerhalb einer Minute erreicht werden [17]. Besondere Bedeutung scheint diesem Bakterium bei persistierenden Parodontitiden nach bereits erfolgter Wurzelkanalbehandlung zu zukommen. In diesen Fällen können Monoinfektionen mit *Enterococcus faecalis* nachgewiesen werden. Trotz allem ist aus der heutigen Studienlage eine eindeutige Empfehlung nur

schwer abzuleiten, da ebenso viele Studien vorliegen, die keine Unterschiede zwischen CHX und NaOCl finden.

An dieser Stelle sei darauf hingewiesen, dass ein direkter Kontakt von NaOCl mit CHX zur Ausbildung eines rot-bräunlichen Niederschlages führt. Dabei handelt es sich um das potentiell kanzerogene p-Chloranilin [3]. Aufgrund dessen soll ein Kontakt der beiden Spülflüssigkeiten, z. B. durch eine Zwischenspülung mit Alkohol vermieden werden.

### Medikamentöse Einlagen

Sind mehrere Behandlungstermine geplant wird gegenwärtig eine medikamentöse Einlage mit frisch angemischtem Kalziumhydroxid empfohlen. Es wirkt antimikrobiell, hemmt möglicherweise die Proliferation überlebender Bakterien und verhindert effektiv eine Reinfektion durch Keime aus der Mundhöhle. So fanden *Byström* et al. nach Applikation einer phenolhaltigen Zwischeneinlage nur in 66 % einen bakterienfreien Wurzelkanal, nach Einlage von Kalziumhydroxid hingegen in 97 %

bakterienfreie Kanäle [7]. Kalziumhydroxid wirkt über lange Zeit antimikrobiell und kann damit auch über längere Zeit als medikamentöse Zwischeneinlage im Kanal verbleiben [42]. Wichtig hierbei ist der direkte Kontakt des Kalziumhydroxides zur Kanalwand. Hilfreich ist deshalb die Verwendung von dünnen Applikationskanülen oder auch gegen den Uhrzeigersinn rotierenden NITI-Instrumenten.

### Der „temporäre“ dichte antimikrobielle Verschluss

Sind mehrere Behandlungssitzungen vorgesehen, kommt einem bakterien-dichten Verschluss des Zahnes zwischen den einzelnen Behandlungssitzungen eine entscheidende Rolle zu. *Koagel* et al. konnten bei einer Microleakage-Studie mit vier populären, sogenannten „temporären“ Füllungsmaterialien nachweisen, dass keines der getesteten Materialien bakterien-dicht war [23]. Aber nur ein absolut bakterien-dichter koronaler Verschluss kann den erzielten Erfolg der Bakterienreduktion und die Wirksamkeit der medikamentösen Einlage zwi-

schen den Behandlungssitzungen sicherstellen. Deshalb wird in unserem antibakteriellen Aufbereitungskonzept jeder Zahn zwischen einzelnen Behandlungssitzungen durch einen dichten dentinadhäsiven Verschluss mit Komposit gegen eine bakterielle Rekontamination aus der Mundhöhle gesichert. Durch dieses Vorgehen wird zusätzlich die Frakturgefahr reduziert.

### Die Wurzelkanalfüllung

Ziele der Wurzelkanalfüllung sind der Verschluss aller gereinigten Hohlräume, die Vermeidung einer erneuten Perkolation sowie die Substratzufuhr zu verbliebenen Bakterien zu verhindern.

Auf die vielen verschiedenen Techniken sowie ihre Vor- und Nachteile soll jedoch im Rahmen dieses Artikel nicht weiter eingegangen werden, da die antibakterielle Bedeutung sowie die Überlegenheit einer bestimmten Technik nicht vollständig geklärt ist.

So mag es plausibel erscheinen, warme plastische Füllverfahren zu verwenden, getrieben von dem Wunsch alle gereinigten Bereiche auch zu obturieren, jedoch ist dies wissenschaftlich kaum zu belegen (Abb. 9).

### Die postendodontische Versorgung

In einem strikten antimikrobiellen Behandlungskonzept stellt erst eine dauerhafte postendodontische Versorgung

des Zahnes das Ende der endodontischen Behandlung dar. *Economides* et al. zeigten, dass Bakterien bzw. deren Endotoxine in der Lage sind eine bestehende Wurzelkanalfüllung in 7 bis 42 Tagen vollständig zu penetrieren [15]. In einer weiteren Studie von *Trope* et al. sank die Erfolgsquote bei Zähnen mit guter Wurzelkanalbehandlung und undichtem koronalen Verschluss von über 90 % auf 44 % [33]. Daraus folgt, dass einem koronal dichten adhäsiven Verschluss eine ähnlich wichtige Rolle wie der Wurzelkanalbehandlung selbst zukommt. In Abhängigkeit vom Substanzverlust des jeweiligen Zahnes wird zumindest im Seitenzahngebiet eine die Höcker fassende prothetische Versorgung des endodontisch behandelten Zahnes angestrebt. So frakturierten in einer Untersuchung von *Vire* et al. 59 % alle wurzelkanalbehandelten, prothetisch unversorgten Zähne [47].

Falls aufgrund stark reduzierter Hartschicht die Insertion eines Stiftes notwendig ist, sollte auch dieser in derselben Sitzung direkt nach der Wurzelkanalfüllung eingebracht werden. So ist die Gefahr einer bakteriellen Rekontamination durch eine erneute Eröffnung des Zahnes minimiert.

Wichtig ist, dass vor der adhäsiven Rekonstruktion, sei es durch einen Kompositaufbau oder zusätzlich durch einen Quarzfaserstift, alle Dentinflächen „angegriffen“ werden müssen. Da die NaOCl Spülung einen Einfluss auf die Kollagenstruktur des Dentins hat, würde sich ansonsten keine vollständige Hybridschicht (ein Bestandteil des Verbun-

des zum Dentin) ausbilden. Weiterhin gilt zu beachten, dass alle Sealerrückstände sorgfältig entfernt werden. Ansonsten verbinden sich diese mit dem Adhäsivsystem, woraufhin die Adhäsion reduziert wird (Abb. 10a u. 10b).

### Fazit

Die moderne Endodontie stellt eine hervorragende Methode zum Erhalt der Zähne mit sehr gut vorhersagbaren Ergebnissen dar.

Obwohl uns heutzutage viele technische Hilfsmittel zur Verfügung stehen, sind die Kenntnisse um die komplexen anatomischen Strukturen, die bakterielle Ätiologie und genügend Zeit Grundvoraussetzungen für den langfristigen Erfolg. Endodontie ist nach wie vor nicht die einfache, schnelle Behandlung zwischen zwei Präparationsterminen, sondern eine der komplexesten Behandlungen in unserem Alltag. D77

**Interessenkonflikt:** Der Autor erklärt, dass kein Interessenkonflikt im Sinne der Richtlinien des International Committee of Medical Journal Editors besteht.

#### Korrespondenzadresse

Dr. Christoph Zirkel  
 Dres. Hartmann, Zirkel und Kollegen  
 Gyrhofstraße 24  
 50931 Köln  
 Tel.: 02 21 / 41 73 78  
 Fax: 02 21 / 94 15 470  
 E-Mail: info@gesunderzahn.de  
 Internet: www.gesunderzahn.de

### Literatur

1. Appel C: Die endodontische Arbeitslänge – zwischen Wissenschaft und Tradition. *Endodontie* 17, 375–381 (2008)
2. Baqui AA: In vitro effect of oral antiseptics on human immunodeficiency virus-1 and herpes simplex virus type 1. *J Clin Periodontol* 28, 610–616 (2001)
3. Basrani BR, Manek S, Sodhi RN, Fillery E, Manzur A: Interaction between sodium hypochlorite and chlorhexidine gluconate. *J Endod* 33, 966–969 (2007)
4. Baugh D, Wallace J: The role of apical instrumentation: A review of the literature. *J Endod* 31, 333–340 (2005)
5. Blome B, Braun A, Sobarzo V, Jepsen S: Molecular identification and quantification of bacteria from endodontic infections using real-time polymerase chain reaction. *Oral Microbiol Immunol* 23, 384–390 (2008)
6. Buchanan LS: The standardized taper root canal preparation: part 1. Concepts for variably tapered shaping instruments. *Int Endod J* 33, 516–529 (2000)
7. Byström A, Claesson R, Sundqvist G: The antimicrobial effect of champhorated paramonochlorophenol, camphorated phenol and calcium hydroxide in the treatment of infected root canals. *Endod Dent Traumatol* 1, 170–175 (1985)
8. Bystrom A, Sundqvist G.: Bacteriologic evaluation of the efficacy of mechanical root canal instrumentation in endodontic therapy. *Scand J Dent Res* 89, 321–328 (1981)
9. Bystroem A, Sundqvist G: Bacteriologic evaluation of the effect of 0,5 percent sodium hypochlorite in endodontic therapy. *Oral Surg* 55, 307–311 (1983)
10. Calt S, Serper A: Time-dependent effects of EDTA on dentin structures. *J Endod* 28, 17–19 (2002)
11. Cheung GS, Sock CJ: In vitro cleaning ability of root canal irrigants with and without endosonics. *Int Endod J* 26, 334–343 (1993)
12. Coldero L, McHugh S, MacKenzie D, Saunders W: Reduction in intracanal bacteria during root canal preparation with and without apical enlargement. *Int Endod J* 35, 437–446 (2002)
13. Costerton JW, Veeh R, Shirtcliff M, Pas-



- more M, Post C: The application of bio-film science to the study and control of chronic bacteria infections. *J Clin Invest* 112, 1466–1477 (2003)
14. Cunningham WT, Joseph SW: Effect of temperature on the bactericidal action of sodium hypochlorite endodontic irrigant. *Oral Surg Oral Med Oral Pathol* 50, 569–571 (1980)
15. Economide N: Comparative study of the sealing ability of a polydimethylsiloxane-based root canal sealer. *Braz Dent J* 16, 145–148 (2005)
16. Figor D, Sundqvist G: A big role for the very small – understanding the endodontic microbial flora. *Aust Dent J* 52, 38–51 (2007)
17. Gomes BP, Ferraz CC, Vianna ME, Berber VB, Teixeira FB, Souza-Filho FJ: In vitro antimicrobial activity of several concentrations of sodium hypochlorite and chlorhexidine gluconate in the elimination of *Enterococcus faecalis*. *Int Endod J* 34, 424–428 (2001)
18. Gulabivala K, Patel B, Evans G, Ng YL: Effects of mechanical and chemical procedures on root canal surfaces. *Endodontic Topics* 10, 103–122 (2005)
19. Harrison JW: Irrigation of the root canal system. *Dent Clin North Am* 28, 797–808 (1984)
20. Hülsmann M, Heckendorff M, Lennon A: Chelating agents in root canal treatment. Mode of action and indications for their use. *Int Endod J* 36, 810–830 (2003)
21. Jose F, Siqueira JR: Reaction of periradicular tissues to root canal treatment: benefits and drawbacks. *Endodontic Topics* 10, 123–147 (2005)
22. Kakehashi S, Stanley HR, Fitzgerald RJ: The effects of surgical exposure of dental pulps in germ-free and conventional laboratory rats. *Oral Surg Oral Med Oral Pathol* 18, 340–348 (1965)
23. Koagel SO, Mines P, Apicella M, Sweet M: In vitro study to compare the coronal microleakage of TempitUltraF, Tempit, IRM and Cavit by using a fluid transportation model. *J Endod* 34, 442–444 (2008)
24. Kuttler Y: Microscopic investigation of root apices. *J Am Dent Assoc* 50, 544–552 (1955)
25. Langeland K, Dowden WE, Tronstad L, Langeland LK: Human pulp changes of iatrogenic origin. *Oral Surg* 32, 943 (1971)
26. Love RM: Regional variation in root dentinal tubule infection by streptococcus gordonii. *J Endod* 22, 290–293 (1996)
27. Molander A, Reit C, Dahlen G, Kvist T: Microbiological status of root-filled teeth with apical periodontitis. *Int J Endod* 31, 1–7 (1998)
28. Moller AJR, Fabricius L, Dahlen G, Ohmar AE, Heyden G: Influence of periradicular tissues of indigenous oral bacteria and necrotic pulp tissues in monkeys. *Scand J Dent Res* 89, 475–484 (1981)
29. Naenni N, Thoma K, Zehnder M: Soft tissue dissolution capacity of currently used and potential endodontic irrigants. *J Endod* 30, 785–787 (2004)
30. Nair RPN, Henry S, Cano V, Vera J: Microbial status of apical root canal system of human mandibular first molars with primary apical periodontitis after „one-visit“ endodontic treatment. *Oral Surg Oral Med Oral Pathol Oral Radio Endod* 99, 231–252 (2005)
31. Nair PNR: Light and electron microscopic studies of root canal flora and periapical lesions. *J Endod* 13, 121–148 (1987)
32. Peters OA, Laib A, Göhring TN, Barbakow F: Changes in root canal geometry after preparation assessed by high-resolution computed tomography. *J Endod* 27, 1–6 (2001)
33. Ray HA, Trope M: Periapical status of endodontically treated teeth in relation to the technical quality of the root filling and the coronal restoration. *Int Endod J* 28, 12–18 (1995)
34. Rochas IN, Hülsmann M, Siqueira J Jr.: Microorganisms in root-canal treated teeth from a german population: *J Endod* 34, 926–931 (2008)
35. Schilder H: Filling root canals in three dimensions. *Dent Clin North Am* Nov, 723–744 (1967)
36. Siqueira F, Clinical Implications and Microbiology of Bacterial Persistence after Treatment Procedures *J Endod* 34, 1291–1301 (2008)
37. Siqueira JF jr, Rochas IN: Exploiting molecular methods to explore endodontic infections. Part 2. Redefining the endodontic microbiota. *J Endod* 31, 411–423 (2005)
38. Siqueira J, Rochas I, Lopes H: Patterns of microbial colonization in primary root canal infection. *Oral Surg Oral Med Oral Pathol Oral Radio Endod* 93, 174–178 (2002)
39. SiqueiraJF jr, Rocas IN, Favieri A, Lima KC: Chemo-mechanical reduction of the bacterial population in the root canal after instrumentation and irrigation with 1 %, 2,5 % and 5,25 % sodium hypochlorite. *J Endod* 26, 331–334 (2000)
40. Siqueira J, Lima K, Magalhaes F, Lopes H, de Uzeda M: Mechanical reduction of the bacterial population in the root canal by three instrumentation techniques. *J Endod* 25, 332–335 (1999)
41. Sjögren US, Figdor D, Spanberg L, Sundqvist G: The antimicrobial effect of calcium hydroxide as a short-term intracanal dressing. *Int Endod J* 24, 763–767 (1998)
42. Sjögren U, Figdor D, Spanberg LSW, Sundqvist G: The antimicrobial effect of calcium hydroxide as a short term intracanal dressing. *Int Endod J* 24, 119–125 (1991)
43. Sjögren U, Hägglund B, Sundqvist G, Wing K: Factors affecting the long term results of endodontic treatment. *J Endod* 16, 498–504 (1990)
44. Sjögren U, Sundqvist G: Bacteriologic evaluation of ultrasonic root canal instrumentation. *Oral Surg Oral Med Oral Pathol* 63, 366–370 (1987)
45. Sundqvist U, Figdor D: Endodontic treatment of apical periodontitis. In: Orsatvik D, Pitt Ford TR, ed.: *Essential Endodontology: Prevention and treatment of apical periodontitis*. 1st edn. Blackwell Science Ltd, Oxford, UK 1994, 242–269
46. Sundqvist G: Bacteriological studies of necrotic dental pulps. *Odontological Dissertations no. 7*. Umea, Sweden: Umea University 1976
47. Vire DE: Failure of endodontically treated teeth: classification and evaluation. *J Endod* 17, 338–342 (1991)
48. Wilcox LR, Wiemann AH: Effect of a final alcohol rinse on sealer coverage of obturated root canals. *Int Endod J* 21, 256–258 (1995)
49. Wilson M: Susceptibility of oral bacterial biofilms to antimicrobial agents. *J Med Microb* 44, 79–87 (1996)
50. Yamada R, Armas A, Goldman M, Pin P: A scanning electron microscopic comparison of a high volume final flush with several irrigating solutions. Part 3. *J Endod* 9, 137–142 (1983)
51. Zehnder M: root canal irrigants. *J Endod* 32, 389–398 (2006)
52. Zehnder M, Schmidlin P, Sener B, Walimo T: Chelation in root canal therapy reconsidered: *J Endod* 31, 817–820 (2005)

C. Appel<sup>1</sup>

# Orthograde Revision bei persistierender periapikaler Parodontitis nach Wurzelspitzenresektion

*Orthograde retreatment of persistent peri-apical periodontitis after apical surgery*



C. Appel

**Einleitung:** War in der Vergangenheit die Wurzelspitzenresektion (WSR) mehr oder weniger die letzte Option für den Zahnerhalt nach misslungener orthograde Behandlung, kann unter Ausnutzung aktueller Möglichkeiten die orthograde Revision bei Misserfolg nach WSR eine weitere Möglichkeit sein, einen natürlichen Zahn zu erhalten.

**Material und Methode:** Der vorliegende Artikel diskutiert mögliche Ursachen des Misserfolgs einer Wurzelspitzenresektion. Hierbei wird auch auf die Unterschiede zwischen traditionellen und mikrochirurgischen Verfahren eingegangen. Die orthograde Revision nach misslungener Wurzelspitzenresektion ist eine weitere Therapiealternative. An Hand von Behandlungsbeispielen wird die klinische Vorgehensweise hierbei veranschaulicht. Die weitergehenden Möglichkeiten dieses Verfahrens werden erläutert. Auf Basis der vorliegenden Erfolgsquoten werden Hinweise zur Therapieentscheidung gegeben.

**Ergebnisse:** Wurzelspitzenresektionen werden häufig ohne eine retrograde Präparation und Füllung des Wurzelkanals durchgeführt, dies sogar an offensichtlich insuffizient wurzelkanalgefüllten Zähnen. Auf Basis aktueller Daten ist die Erfolgsquote moderner, mikrochirurgischer durchgeführter Wurzelspitzenresektionen mit entsprechend retrograder Versorgung des Zahns deutlich höher als die traditioneller Verfahren. Die orthograde Revision ist die ursachengerechtere und minimalinvasivere Therapie. Im Bedarfsfall kann anschließend immer noch eine Wurzelspitzenresektion erfolgen. So werden die statistisch höchsten Erfolgsraten erzielt. Eine orthograde Revision kann auch nach einer erfolglosen Wurzelspitzenresektion durchgeführt werden. Die Vorgehensweise ist jedoch aufwändig und schwierig.

**Schlussfolgerung:** Bei der Wurzelspitzenresektion ist die retrograde Präparation und Füllung des Wurzelkanals quasi eine *conditio sine qua non*. Jedoch sollte wenn möglich, im-

**Introduction:** In the past, apicectomy was more or less the final treatment option in restorative dentistry after failing orthograde root canal therapy. Using modern treatment methods an orthograde retreatment can be a further option to prevent a natural tooth after a failing apicoectomy.

**Material and method:** In this article various possible causes of a failed apicectomy will be discussed. In addition, differences between traditional and microsurgical treatment methods will be documented. The orthograde retreatment after a failed apicectomy is another alternative treatment option. Based on clinical cases, this treatment method will be demonstrated. Further possibilities of this treatment will be illustrated. Based on available success rates, clinical hints for the best possible treatment decision will be given.

**Results:** Apicectomies are frequently performed without root-end preparation and filling of the canal, even on insufficiently filled canals. Based on recent data, success rates of modern microsurgical apicectomies with appropriate treatment of the root-end are significantly higher compared to traditional treatments. The orthograde retreatment is the therapy which is addressing the cause of the failure and less invasive. If necessary apical surgery can be also done afterwards. This results in the best possible success rates. An orthograde retreatment can also be done after a failed apicectomy but the treatment is very complex and difficult.

**Conclusion:** An apicectomy needs to be always combined with a retrograde preparation and filling. However, if possible, a orthograde retreatment should be preferred. Since there is still the option of a subsequent apicectomy this treatment method will result in the best possible success rate. If a periapical lesion persists after an

<sup>1</sup> Poststrasse 17, 53859 Niederkassel

Peer-reviewed article: eingereicht: 04.02.2011, akzeptiert: 16.02.2011

DOI 10.3238/dzz.2011.0196

mer der orthograden Revision der Vorzug vor der Wurzelspitzenresektion gegeben werden. Durch die weiterhin bestehende Möglichkeit einer WSR wird dem Patienten die höchste Erfolgsrate ermöglicht. Bei persistierender apikaler Parodontitis nach Wurzelspitzenresektion ist die orthograde Revision eine wichtige Möglichkeit für den Zahnerhalt.

(Dtsch Zahnärztl Z 2011, 66: 196–211)

*Schlüsselwörter: Wurzelkanal, Wurzelkanalbehandlung, orthograde Revision, Wurzelspitzenresektion, apikale Chirurgie, Erfolgsquote*

apicectomy, the orthograde retreatment is an important treatment option to preserve the tooth.

*Keywords: root canal, root canal treatment, orthograde retreatment, apicectomy, apical surgery, outcome*

## Einleitung

Ein Großteil der Behandlungsfälle in einer endodontologisch spezialisierten Praxis betsteht aus Patienten mit einer postendodontischen apikalen Parodontitis, die eine Revisionsbehandlung erforderlich macht. Hierbei handelt es sich oft um zuvor unvollständig behandelte Wurzelkanalsysteme. Dies korreliert mit den Ergebnissen epidemiologischer Untersuchungen [23].

## Wurzelspitzenresektion – Möglichkeiten und Fehlerquellen

Eine Therapiealternative zur orthograden Revision kann die Wurzelspitzenresektion (WSR) sein. Eine absolute Indikation besteht jedoch nur in seltenen Fällen [7]. Um das primäre Ziel der Beseitigung der Krankheitsursache, nämlich die Infektion des Wurzelkanalsystems, zu erreichen, ist eine möglichst vollständige Desinfektion des gesamten Wurzelkanalsystems das Ziel. Dies kann jedoch bei retrograder Vorgehensweise in der Regel nicht gewährleistet werden. Daher sollte zunächst der orthograden Revision der Vorzug gegeben werden.

Im Vergleich dazu bleibt der Wurzelspitzenresektion neben der Entfernung des Apex mit dort gehäuft vorkommenden Ramifikationen und der Kürettage des apikalen Läsionsbereiches lediglich die Möglichkeit, einen noch immer infizierten Wurzelkanal apikal bestmöglich abzudichten. Hierzu ist in der Regel eine retrograde Präparation mit retrograder Wurzelkanalfüllung erforderlich. (Die möglichen Indikationen zur gleichzeitigen orthograden Revision und Wurzelspitzenresektion i. A. von Sanierungen

im Rahmen anderer größerer operativer Eingriffe, u. ä. sollen an dieser Stelle nicht diskutiert werden.)

Eine Vielzahl an Untersuchungen beschäftigt sich mit der Prognose der Wurzelspitzenresektion. Jedoch ist die Qualität der Studien sehr uneinheitlich in Bezug auf die unterschiedlichsten Parameter [3, 20]. Es ergeben sich stark unterschiedliche Erfolgsquoten von 37 – 91 % [20]. Die Notwendigkeit einer retrograden Versorgung (Präparation und Verschluss) ist heutzutage jedoch nicht mehr disputabel [5, 9, 21] und repräsentiert den „State of the Art“. Konnte diese in der Vergangenheit mittels Rosenbohrer und Mikrokopf nur sehr eingeschränkt durchgeführt werden, zeigen die Ergebnisse mikrochirurgischer Prinzipien der apikalen Chirurgie, die in den 1990er Jahren eingeführt wurden, deutlich bessere Ergebnisse von 80 % und mehr [16, 22]. Hierbei handelt es sich um Verfahren unter zu Hilfenahme von Operationsmikroskop und Instrumenten zur retrograden Präparation mittels Ultraschall. Die Überlegenheit dieser Vorgehensweise gegenüber traditionellen Verfahren konnte mittlerweile mit retrospektiven Vergleichsstudien [17] und einer Meta-Analyse [13] belegt werden.

Neben dem dichten Verschluss des Hauptkanals nach apikal steht dabei die Behandlung von weiteren Arealen des Wurzelkanalsystems im Vordergrund, die evtl. von koronal nicht vollständig erreicht werden können. Dies sind z. B. Isthmen zwischen zwei Kanälen einer Wurzel, die im Bereich der ersten Molaren bei 15– bis 25-facher Vergrößerung in ca. 76 %, bzw. ca. 83 % der Fälle und mehr zu finden sind [18, 19, 21, 24], jedoch bei kleineren Vergrößerungen (bis zu 4fach) oft nicht erkannt werden kön-

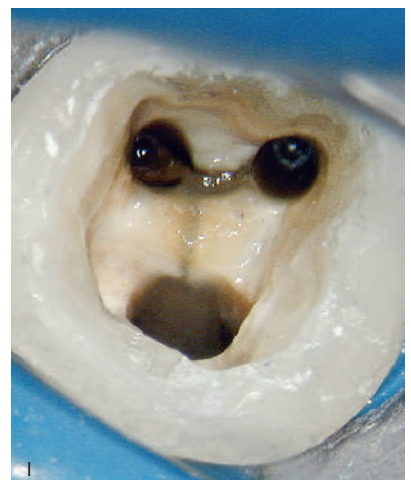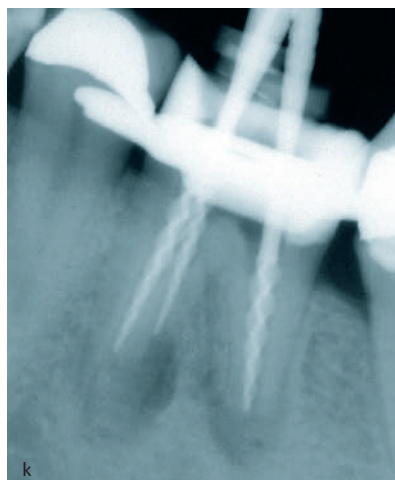
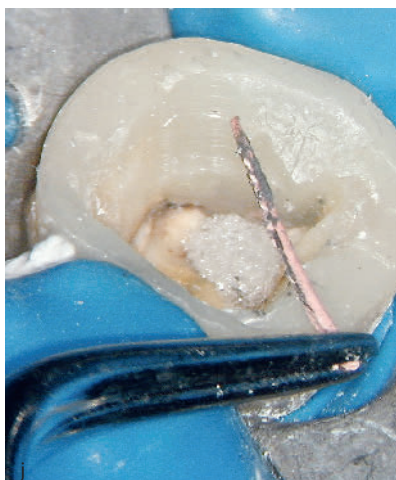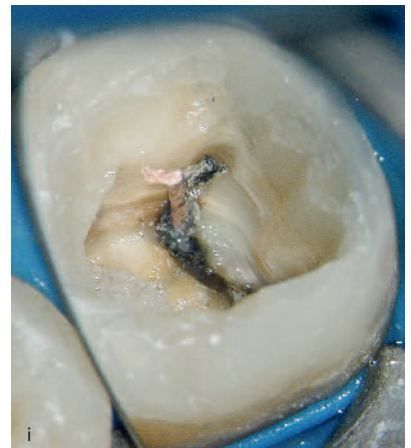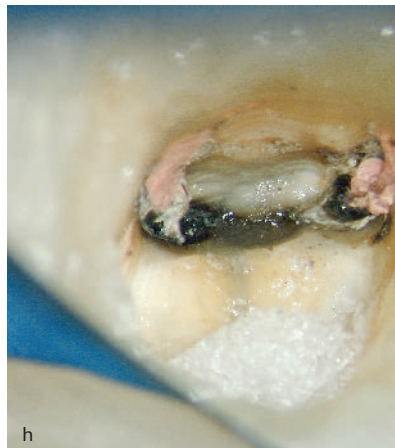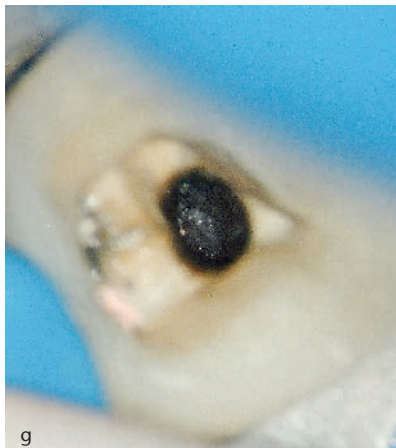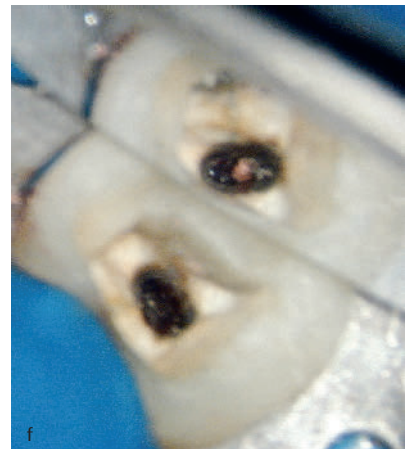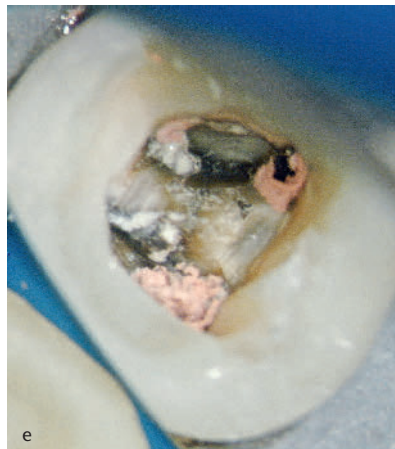
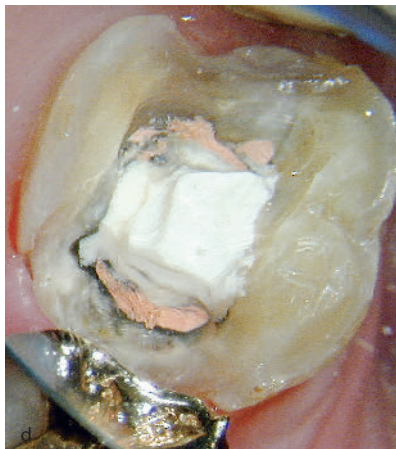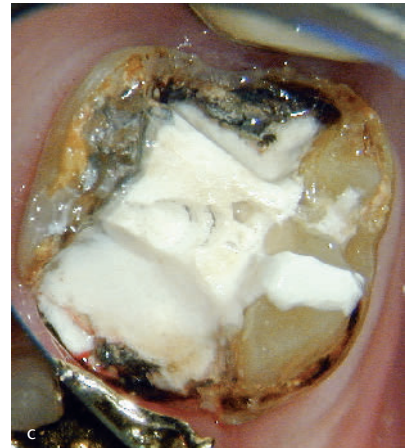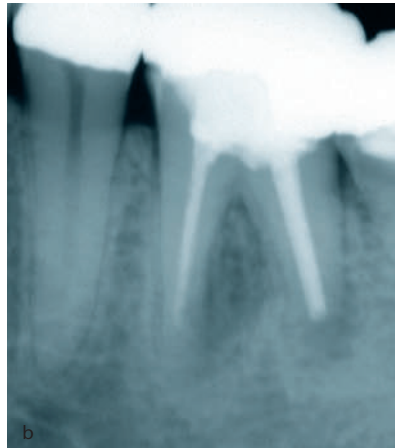
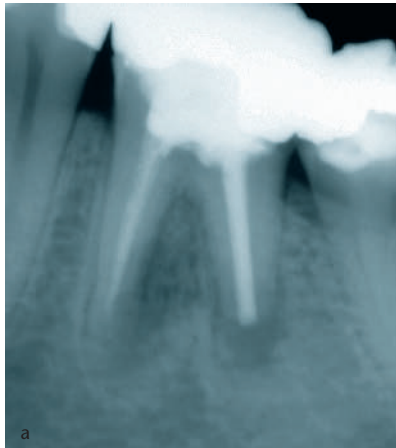
nen [9]. Diese von orthograd sehr schwierig zu instrumentierenden Bereiche stellen sich intra operationem bei retrograder Inspektion häufig als unbehandelt heraus [12] und können eine mögliche Ursache für den Misserfolg einer vorausgegangenen orthograden Behandlung sein. Sie treten häufig auch im Bereich der Prämolaren und zweiten Molaren auf, sobald in einer Wurzel mehr als ein Wurzelkanal vorliegt [2]. Werden diese Isthmen von retrograd ebenfalls nicht behandelt, kommt es erneut zum Misserfolg.

Dennoch sind die meisten wurzelspitzenresezierten Zähne, die ich in meiner Praxis sehe, ohne jegliche retrograde Füllung (vgl. Abb. 1a, 2a, 3a, 4a). Ein großer Teil dieser Fälle weist zudem offensichtlich nicht randständige oder unterdimensionierte Wurzelkanalfüllungen auf (vgl. Abb. 1a, 2a, 3a). Hierbei spielt sicherlich eine Rolle, dass man in einer auf Endodontologie limitierten Überweisungspraxis eher eine Negativauslese von Patienten mit Misserfolgen zu behandeln hat.

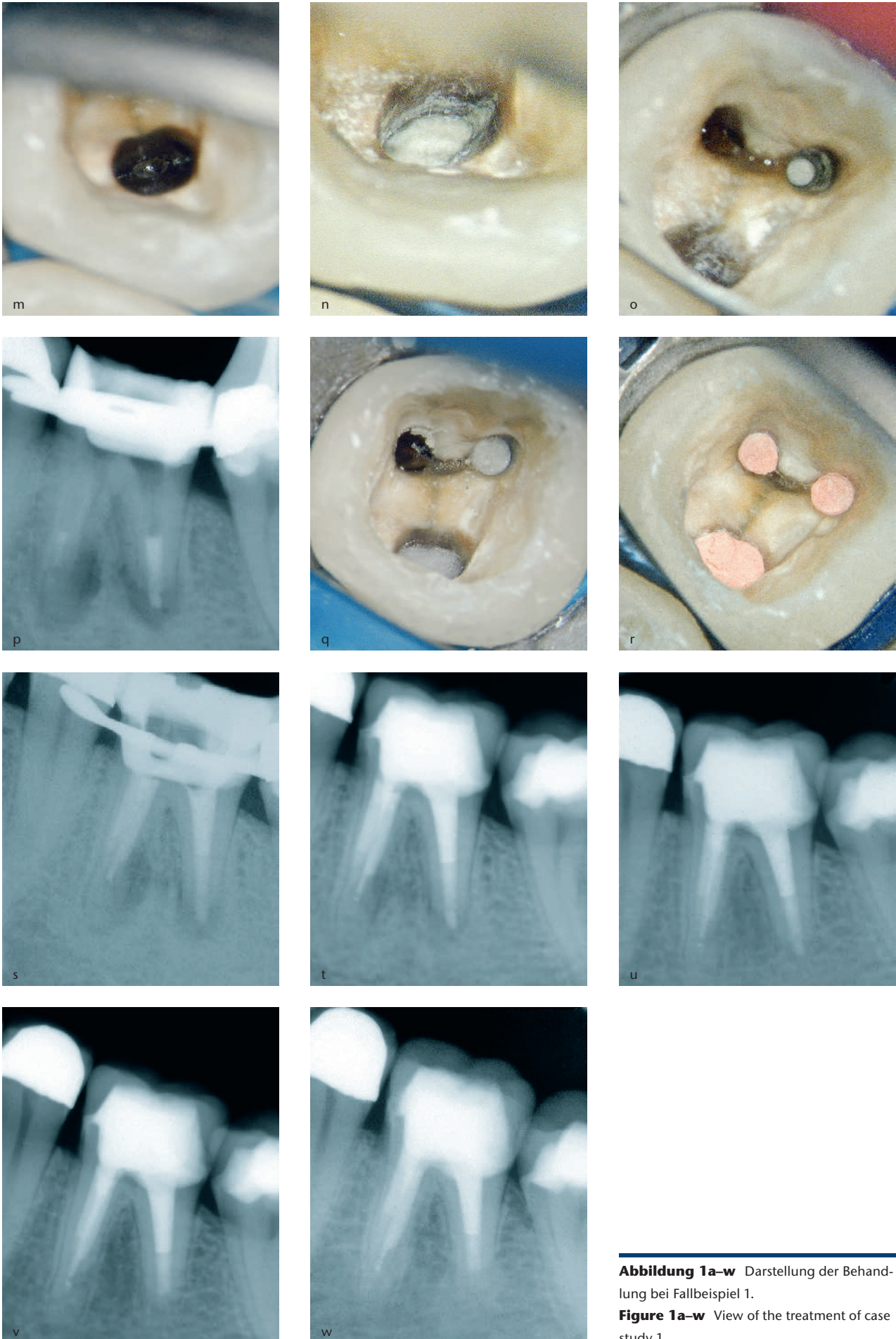
Bei bereits radiologisch insuffizienten Wurzelkanalfüllungen stellt eine Wurzelspitzenresektion ohne fachgerechten apikalen Verschluss einen klaren Behandlungsfehler dar. Aber auch Überlegungen, im Falle einer radiologisch fachgerechten Wurzelkanalfüllung auf die retrograde Versorgung verzichten zu können [6], sind nicht zu unterstützen. Dichtigkeit kann zum einen im Rahmen einer Röntgenaufnahme nicht überprüft werden und zum anderen kann auch ein radiologisch gut gefüllter Wurzelkanal infiziert sein [10].

Eine ebenfalls verbreitete Vorgehensweise scheint zu sein, die Ausführung einer retrograden Präparation und Füllung von der visuellen Inspektion der





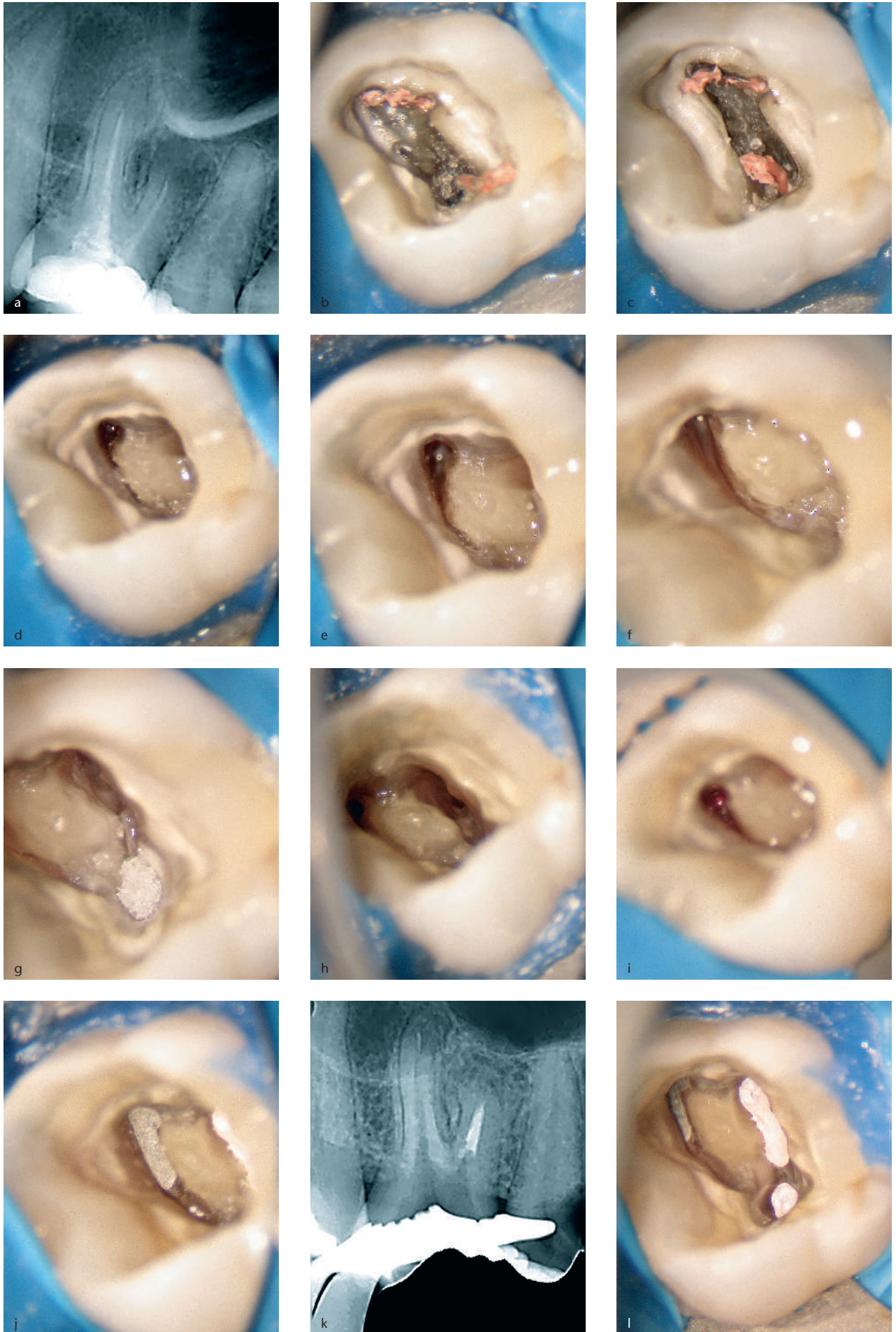




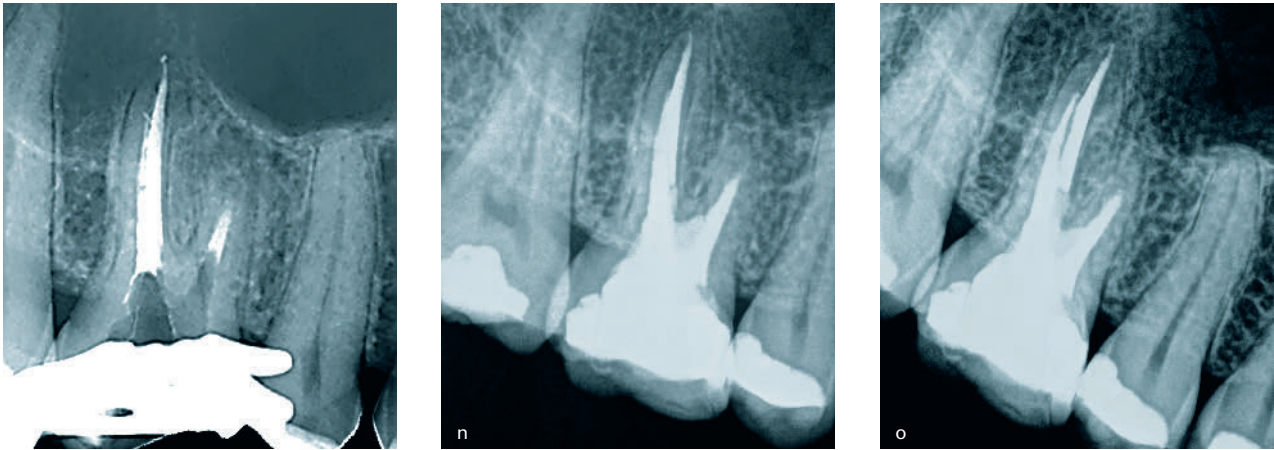**Abbildung 1a-w** Darstellung der Behandlung bei Fallbeispiel 1.

**Figure 1a-w** View of the treatment of case study 1.









**Abbildung 2a–o** Darstellung der Behandlung bei Fallbeispiel 2.

**Figure 2a–o** View of the treatment of case study 2.

vorhandenen Wurzelkanalfüllung und deren Randdichtigkeit am „Neoapex“ abhängig zu machen. Diese wird dann meist unter optischer Vergrößerung, mittels Lupe, Mikroskop oder Endoskop durchgeführt. Eine Prüfung der Dichtigkeit auf diesem Wege ist jedoch trügerisch. Zum einen kommt es beim Abtrennen der Wurzelspitze zu einem leichten Erwärmen und „Verschmieren“ von Guttapercha, wodurch eine engere Randadaptation vorgetäuscht werden kann. Zum anderen ist auch unabhängig davon eine ausreichende Dichtigkeit rein optisch nicht prüfbar. Hinzu kommen die o. g. häufig vorhandenen und zu präparierenden Isthmen. Hat man daher dem Patienten bereits den chirurgischen Eingriff zugemutet, sollte routinemäßig eine retrograde Versorgung des apikalen Wurzelkanals erfolgen [2, 3, 5, 9, 12, 20]. Hierzu sind moderne Ultraschallpräparationsinstrumente und der Einsatz einer ausreichenden optischen Vergrößerung zu empfehlen.

Als Ausnahme hiervon könnte lediglich in Betracht kommen, wenn die Ursache der postodontischen apikalen Parodontitis eine extraradikuläre Infektion ist. Hierbei sind ausnahmsweise Bakterien auf der äußeren Fläche der Wurzel nachweisbar [14, 15]. Rein theoretisch wäre in solchen Fällen eine Entfernung der Wurzelspitze mit Kürettage der betroffenen Region allein ausreichend. Klinisch kann aber selbst in diesen Fällen eine zeitgleiche intrakanaläre Infektion nicht ausgeschlossen werden. Daher sollte bei einer WSR immer auch eine retrograde Präparation und Füllung

des Wurzelkanals erfolgen, es sei denn es erfolgt intraoperationem auch eine orthograde Wurzelkanalbehandlung und es liegt kein unbehandelter Isthmusbereich am Neoapex vor.

Regelmäßig finden sich jedoch retrograde Füllungen, die nicht fachgerecht ausgeführt wurden, da Sie lediglich auf die Resektionsfläche aufgebracht wurden und nur wenig in den Wurzelkanal hinein reichen. So kann keine ausreichende Dichtigkeit gewährleistet werden, und es kommt häufig zu einer Dislokation des retrograden Verschlusses (Abb. 5a). Um eine ausreichende Dichtigkeit zu erzielen, sollte eine retrograde Füllung nach entsprechender Präparation mit einer Mindestschichtstärke von mindestens 3 mm in den Wurzelkanal eingebracht werden [8].

### Persistierende apikale Parodontitis nach Wurzelspitzenresektion

Erfahrungsgemäß erfolgt bei persistierender apikaler Parodontitis nach WSR die Extraktion. Allenfalls wird eine zweite Wurzelspitzenresektion durchgeführt (vgl. auch Fallbeispiel 1 und 5), deren Prognose jedoch gegenüber der ersten WSR deutlich geringer ist [11]. Folgt man der Logik der Ursachenbeseitigung entzündlicher Prozesse, so stellt die orthograde Revision eine Möglichkeit dar, Zähne auch im Falle eines Misserfolgs nach WSR zu erhalten. Insbesondere wenn keine adäquate Wurzelkanalfüllung vorliegt oder ein apikaler Verschluss nicht ausreichend ist oder gar fehlt,

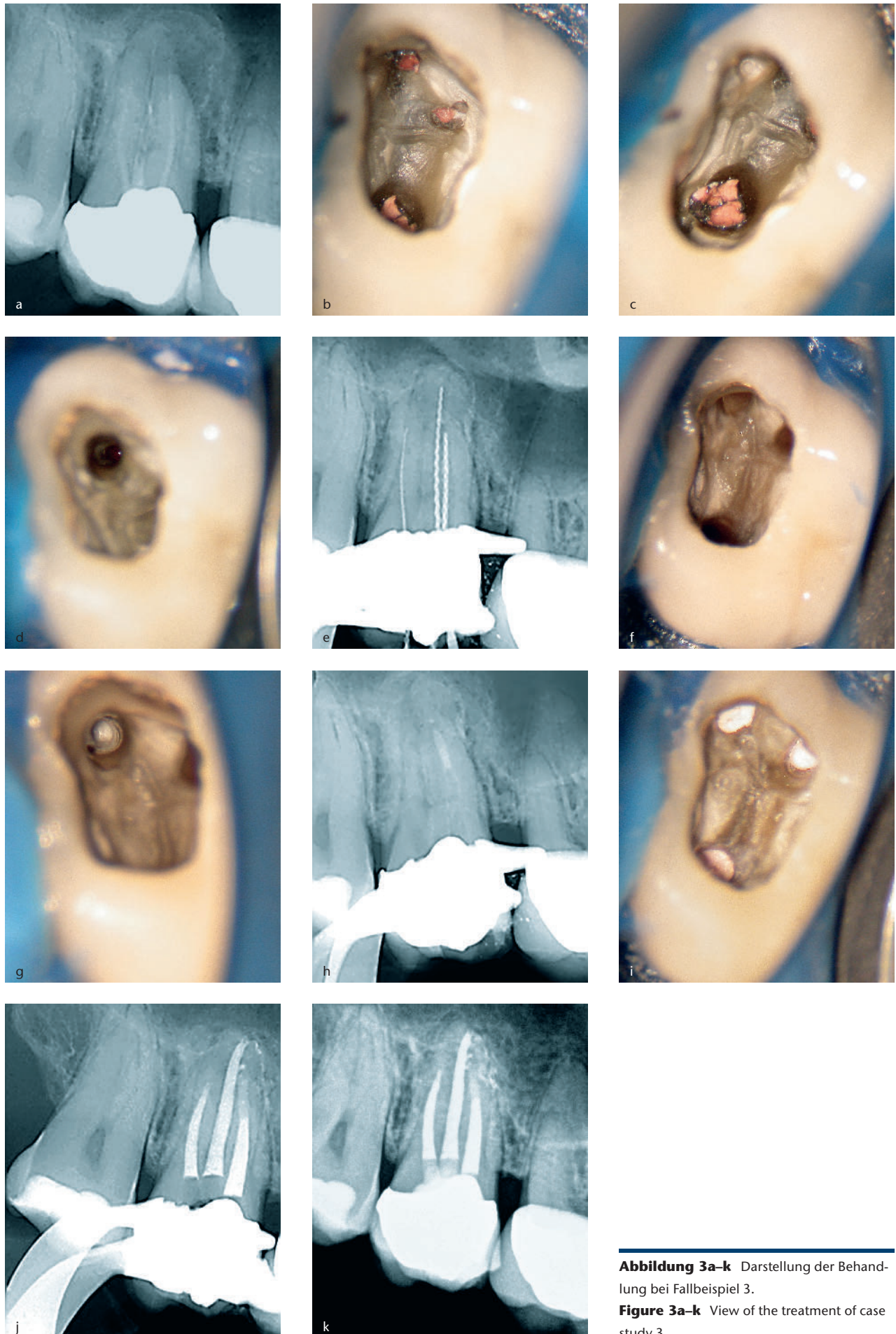
bietet die orthograde Revision eine offensichtliche Möglichkeit zur Fehlerbeseitigung.

### Orthograde Revision nach Wurzelspitzenresektion

Die orthograde Revision nach nicht erfolgreicher Wurzelspitzenresektion ist eine Therapieform, die eher unüblich ist. Auch Literatur hierzu liegt kaum vor. Aufgrund der in der Regel apikal sehr großen Wurzelkanalöffnung ist die Gefahr sehr groß, Material und Spüllösung ins periapikale Gewebe zu überpressen, was die Behandlung schwieriger macht. Nach Entfernung allen Materials aus dem Wurzelkanal ist es meist erforderlich, die nach Resektion apikal große Öffnung primär zu verschließen, um im Anschluss die Wurzelkanalfüllung durchführen zu können. Hierfür steht seit 2001 mit ProRoot MTA, (Dentsply, Konstanz) ein biokompatibles Material zur Verfügung, dessen Anwendung jedoch auf Grund der Abbindezeiten in der Regel eine zusätzliche Sitzung erforderlich macht. Zudem sind die Verarbeitung und die Platzierung in ausreichender Schichtstärke sehr schwierig. Ein Arbeiten unter hoher optischer Vergrößerung ist dabei zu empfehlen. Die Möglichkeiten dieser Therapie sollen an Hand der folgenden Fallbeispiele illustriert werden.

#### Fallbeispiel 1:

Die Patientin stellte sich erstmalig im November 2002 wegen Beschwerden an Zahn 36 zur Untersuchung und Bera-



**Abbildung 3a-k** Darstellung der Behandlung bei Fallbeispiel 3.  
**Figure 3a-k** View of the treatment of case study 3.



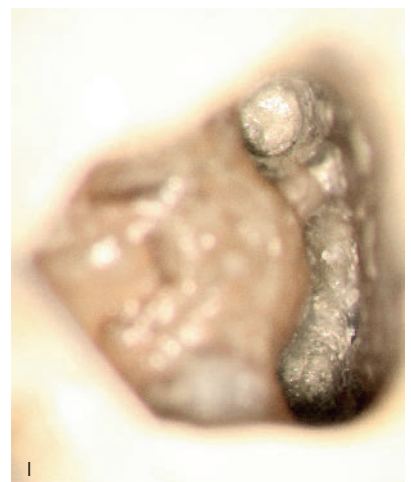
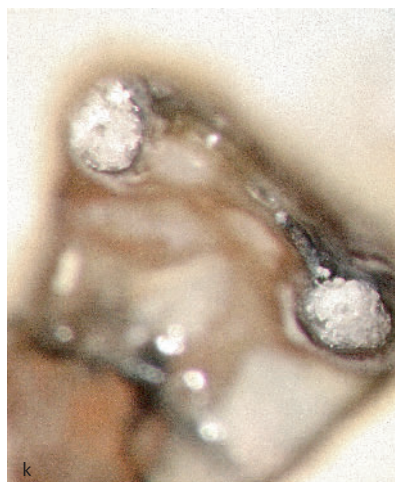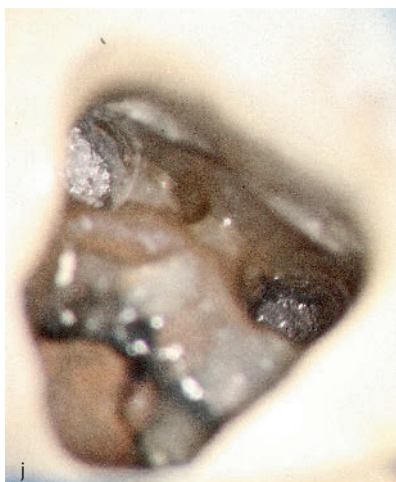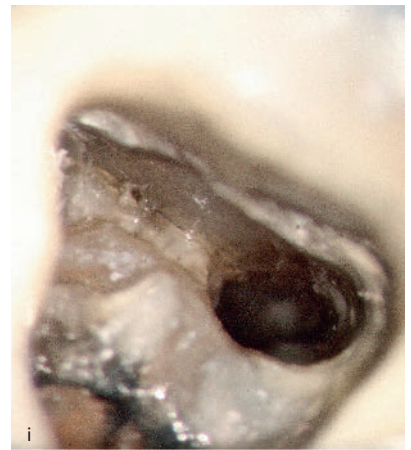

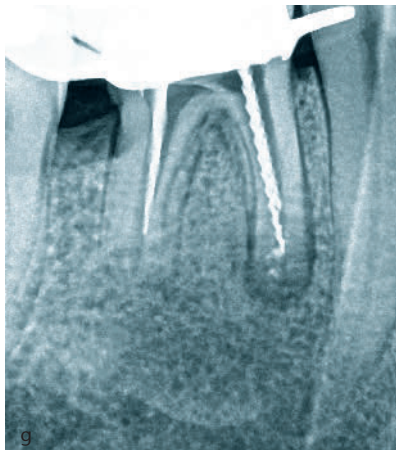
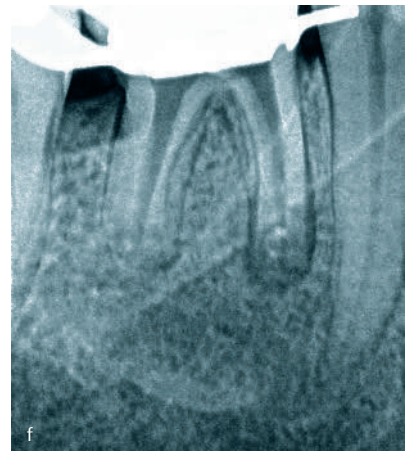
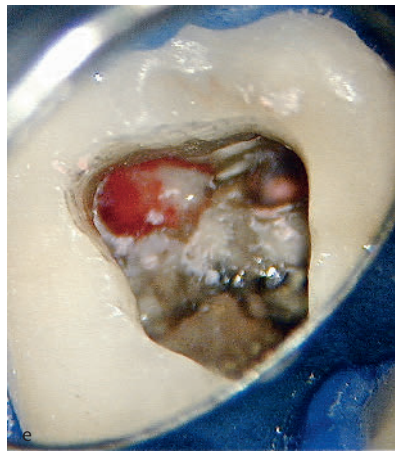
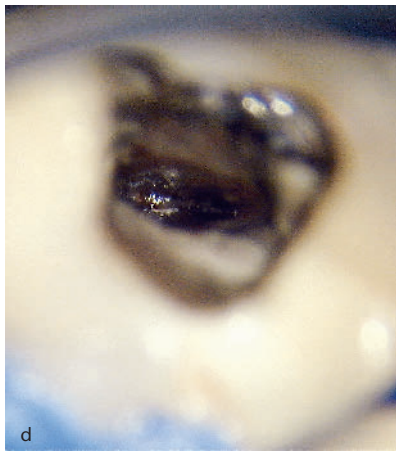
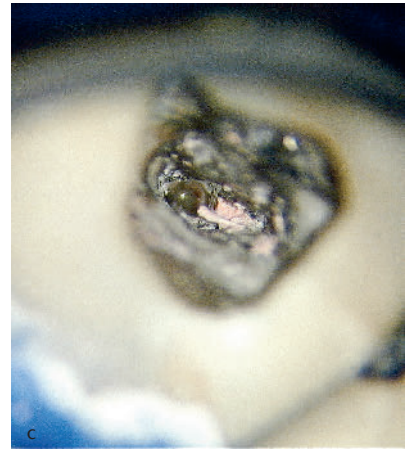
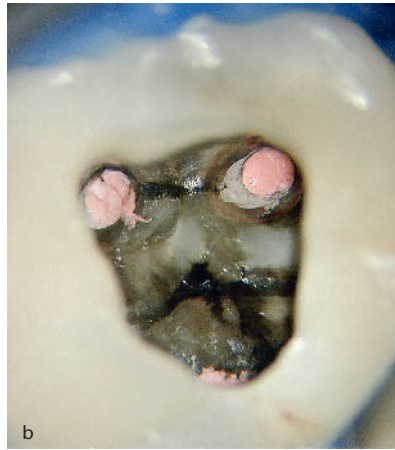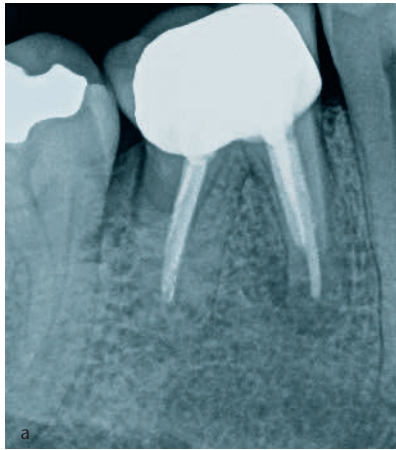tung vor. Sie berichtete über ein zeitweises auftretendes Druckgefühl im Bereich der Wurzel. Der Zahn war 1993 wurzelkanalbehandelt worden. Aufgrund erneuter Beschwerden war 1996 und wiederholt im Mai 2002 eine Wurzelspitzenresektion erfolgt. Aktuell sind radiologisch apikale Aufhellungen an beiden Wurzeln zu sehen. Die Wurzelkanalfüllungen in der mesialen Wurzel erscheinen unterdimensioniert und inhomogen. Es entsteht der Eindruck, dass mesial sehr schräg reseziert wurde. Die Wurzelkanalfüllung der distalen Wurzel erscheint randständig und homogen. Eine retrograde Wurzelkanalfüllung ist nicht vorhanden (Abb. 1a). Erst im November 2003 erscheint die Patientin erneut, da die Beschwerden deutlicher werden. Die apikalen Aufhellungen sind nicht rückläufig, mesial scheint eine Sekundärkaries entstanden zu sein (Abb. 1b). Da von einer persistierenden Infektion des Wurzelkanalsystems auszugehen ist und auch der Verdacht auf eine Reinfektion von koronal besteht, wird eine orthograde Revision durchgeführt. Die Krone wird entfernt und es zeigt sich eine sekundäre Karies ausgehend vom Kronenrandbereich (Abb. 1c). Nach Excavation der Randbereiche (Abb. 1d) wird Kofferdam angelegt, ein adhäsiver Aufbau aus Komposit hergestellt und die Zugangskavität präpariert (Abb. 1e). Nach gründlicher Säuberung des Pulpacavumbodens wird zunächst die Guttapercha bis kurz vor dem Neoapex aus dem distalen Wurzelkanal entfernt (Abb. 1f). Der verbleibende Guttapercharest wird nun besonders vorsichtig herausgelöst, um zu vermeiden, dass Material über den Apex hinaus geschoben wird. Nach vollständiger Entfernung des Wurzelkanalfüllmaterials ist in geraden Wurzelkanälen wie diesen der Blick auf evtl. apikal anliegendes Granulationsgewebe frei (Abb. 1g). Nun wird der distale Wurzelkanal durch ein Schaumstoffpallet verschlossen, damit bei der Bearbeitung der anderen Wurzelkanäle kein Material hineingelangen kann. Mesial sind die Eingänge von zwei Wurzelkanälen zu sehen, aus denen jeweils ein einzelner Guttaperchastift hervorragt, der offensichtlich in nekrotischem Restgewebe steckt. Zwischen den beiden Wurzelkanälen ist eine Vertiefung am Pulpacavumboden zu sehen, die ebenfalls noch Restgewebe enthält. Hierbei handelt es sich um einen Isthmus, der bei Unterkie-

fermolaren zwischen den beiden mesialen Wurzelkanälen meistens zu finden ist (Abb. 1h) und teilweise auch weit in die Tiefe reichen kann. Es ist offensichtlich, dass das Wurzelkanalsystem unvollständig aufbereitet und Gewebe belassen wurde. Hinzu kommt, dass die mesial vorhandenen Zentralstiftfüllungen das Wurzelkanalsystem nie vollständig abdichten konnten. Sie lassen sich mit der Pinzette in toto herausziehen (Abb. 1i und 1j). Die bereits zweimal durchgeführte Wurzelspitzenresektion hatte nie eine Chance auf Erfolg, da das Wurzelkanalsystem noch vollständig infiziert ist. Nach Entfernung des vorhandenen Wurzelkanalfüllmaterials wurde die Länge der Wurzelkanäle bis zum Neoapex endometrisch bestimmt und radiologisch überprüft. Aufgrund des bereits großen Durchmessers der Wurzelkanäle wurden dazu größer getaperte Wurzelkanalinstrumente verwendet, die sich hier besser justieren lassen (Abb. 1k). Im mesiolingualen Wurzelkanal war dabei keine Durchgängigkeit zu erzielen. Es zeigt sich, dass die Resektion mesial unvollständig und stark abgelenkt erfolgte. Dabei sind große Anteile des lingualen Bereichs der mesialen Wurzelspitze belassen worden. Das Wurzelkanalsystem wurde nun abschließend präpariert und einem stringenten, ultraschallunterstützten Spülprotokoll folgend desinfiziert (Abb. 1l). Bis zur folgenden Sitzung wurde das Wurzelkanalsystem vollständig mit Kalziumhydroxid gefüllt. Nach Entfernung der medikamentösen Einlage und erneuter Desinfektion (Abb. 1m) wurden die Durchmesser der apikalen Öffnungen der Wurzelkanäle durch das Einpassen von Wurzelkanalinstrumenten nach steigender Größe näherungsweise bestimmt. Hierbei kann jedoch lediglich die engste Stelle gemessen werden. Diese lag distal bei 1,2 mm und mesiobukkal bei 0,7 mm. Aufgrund der zu erwartenden großen apikalen Öffnung, wurde in diesen beiden Wurzelkanälen ein apikaler Verschluss aus ProRoot MTA eingebracht (Abb. 1n und 1o), das sich wegen seiner hohen Biokompatibilität hervorragend als Wundverschluss eignet, an den sich das abheilende apikale Gewebe anlegen kann und das auch im feuchten Milieu abbindet. So kann zum einen ein Überpressen von größeren Mengen Wurzelkanalfüllmaterials verhindert und eine große Kontaktfläche zwischen

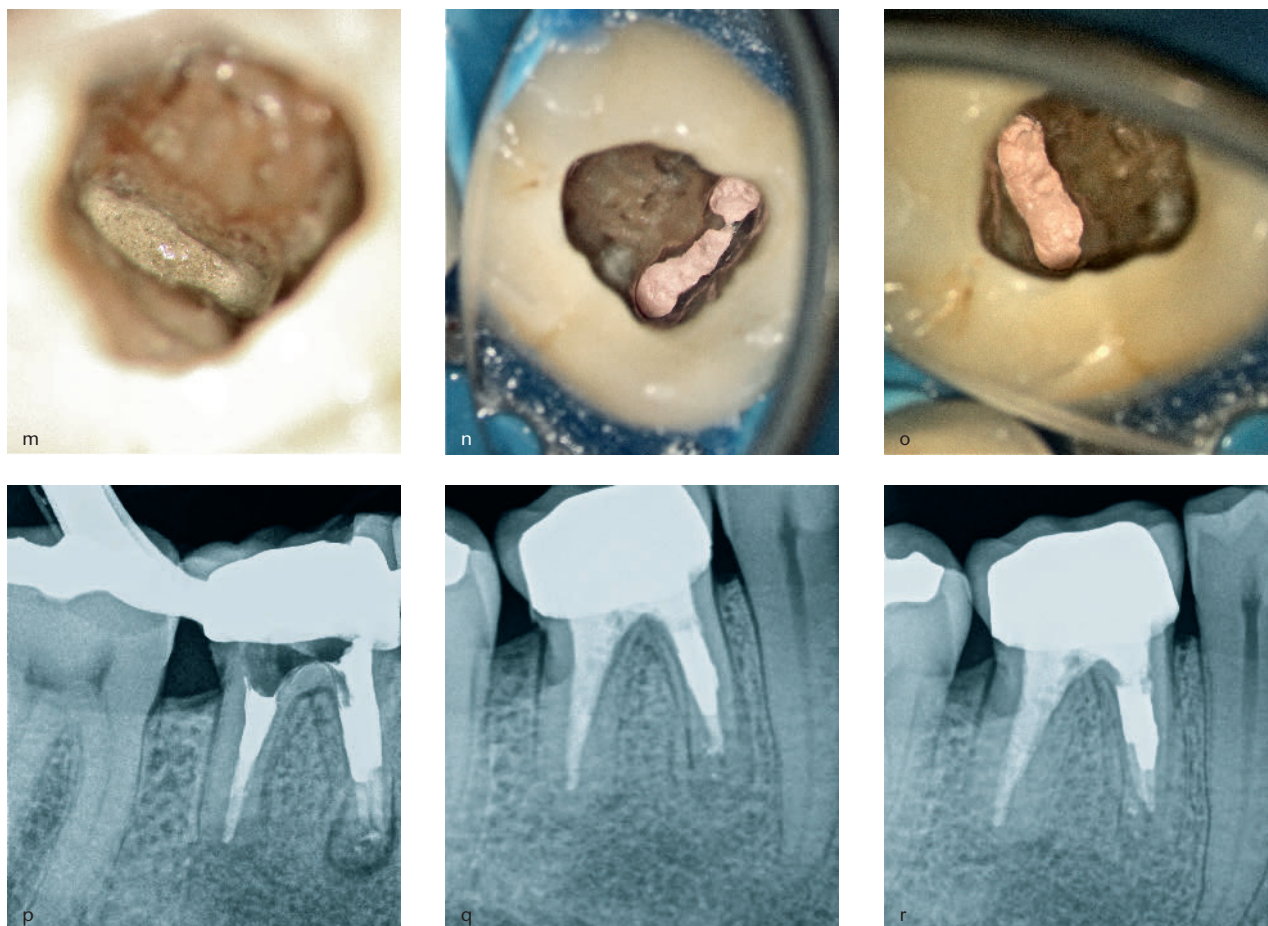
der eher weniger biokompatiblen Guttapercha und dem periapikalen Gewebe vermieden werden. Mesiolingual konnte keine Durchgängigkeit erzielt werden, so dass hier auf einen apikalen Verschluss verzichtet werden konnte. Nach radiologischer Kontrolle des eingebrachten MTAs (Abb. 1p) wird ein feuchtes Schaumstoffpallet oberhalb des MTAs eingebracht und die Kavität bis zur nächsten Sitzung temporär verschlossen, um ein Abbinden im feuchten Milieu zu gewährleisten (Abb. 1q). In der Abschlussitzung im Februar 2004 werden die Wurzelkanäle thermoplastisch mit Guttapercha und AHPlus (Dentsply, Konstanz) gefüllt (Abb. 1r und 1s). Eine erste Röntgenkontrolle erfolgte im Juni 2004. Der Zahn wurde zwischenzeitlich vom behandelnden Hauszahnarzt der Patientin mit einer neuen Krone versorgt. Sie zeigt bereits eine fast vollständige knöcherne Ausheilung (Abb. 1t), die sich bei den über drei Jahre folgenden Kontrollen bestätigt (Abb. 1u bis 1w). Angesichts des primär bereits von orthograd unvollständig behandelten Wurzelkanalsystems konnte eine Wurzelspitzenresektion ohne retrograden Verschluss hier nie erfolgreich sein. Dennoch wurde der Patientin zweimal ein chirurgischer Eingriff zugemutet, der zudem nicht fachgerecht ausgeführt wurde. Hierbei sei darauf hingewiesen, dass auch apikal des offensichtlich besser wurzelkanalgefüllten distalen Wurzelkanals eine apikale Parodontitis persistierte. Die radiologische Beurteilung der Qualität der Wurzelkanalfüllung allein, kann jedoch nicht gewährleisten, dass der Wurzelkanal nicht immer noch infiziert oder bereits wieder reinfiziert ist. Daher sollte im Rahmen einer Wurzelspitzenresektion routinemäßig eine retrograde Präparation und Verschluss erfolgen.

#### Fallbeispiel 2:

Die Patientin wurde im Februar 2007 mit persistierenden Beschwerden an Zahn 16 überwiesen. Der Zahn war 2005 alio loco wurzelkanalbehandelt und Anfang 2006 war bei persistierenden Beschwerden die mesiale Wurzelspitze reseziert worden. Radiologisch finden sich apikale Aufhellungen an allen Wurzelspitzen. Die vorhandene Wurzelkanalfüllung ist unvollständig und die mesiale Wurzelspitze unvollständig reseziert.







**Abbildung 4a-r** Darstellung der Behandlung bei Fallbeispiel 4.

**Figure 4a-r** View of the treatment of case study 4.

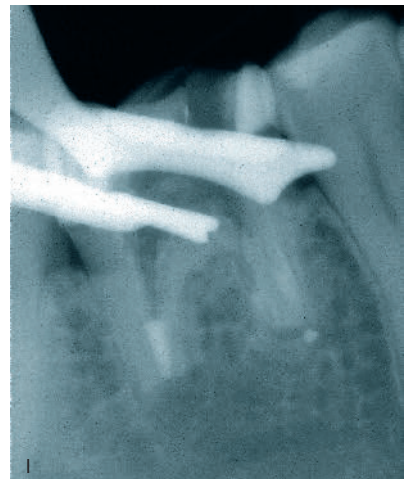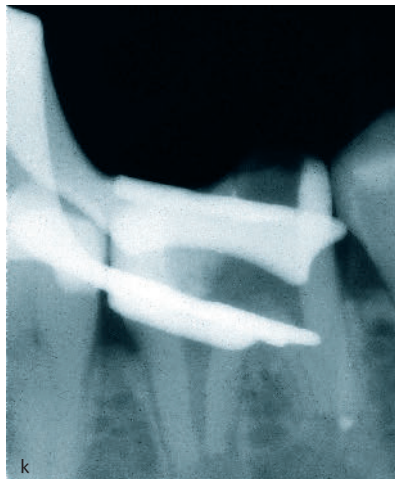
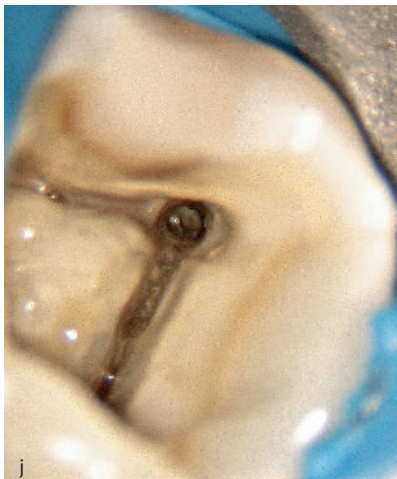
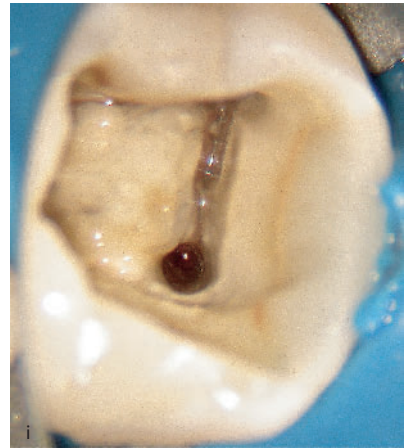
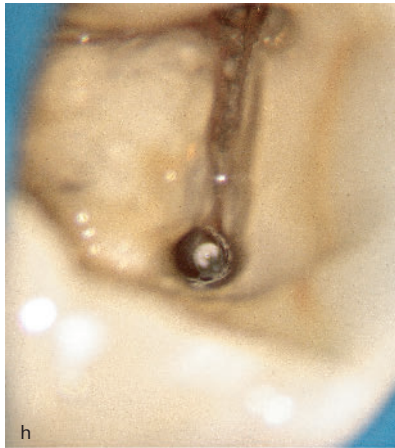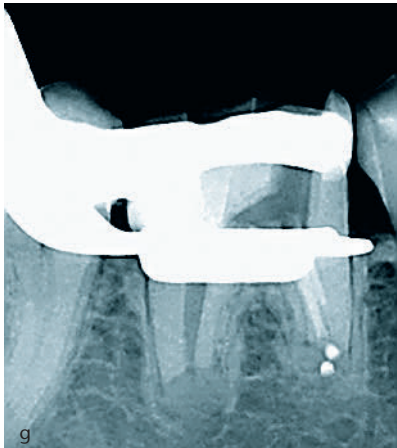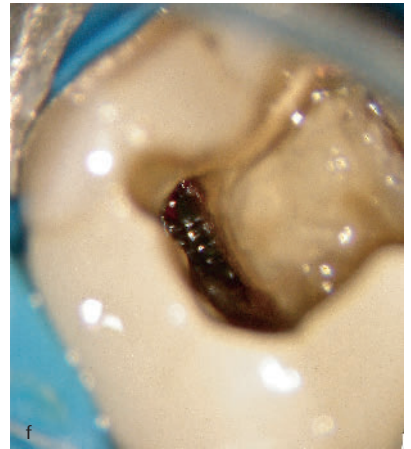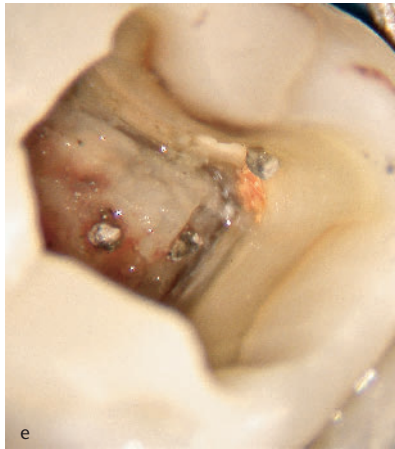
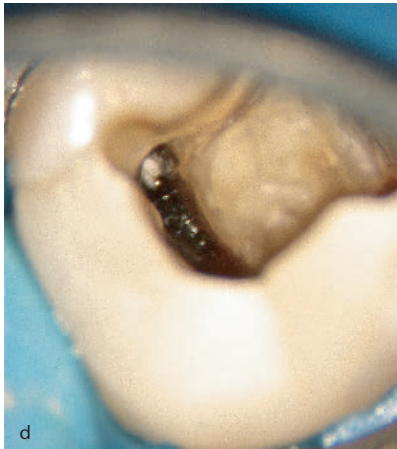
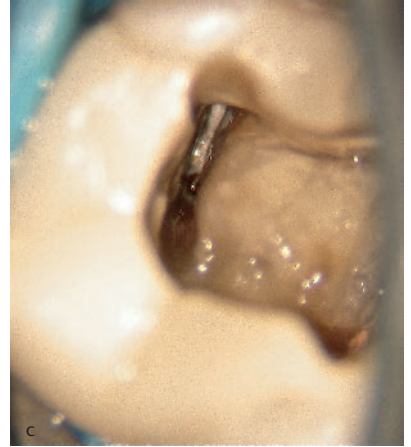
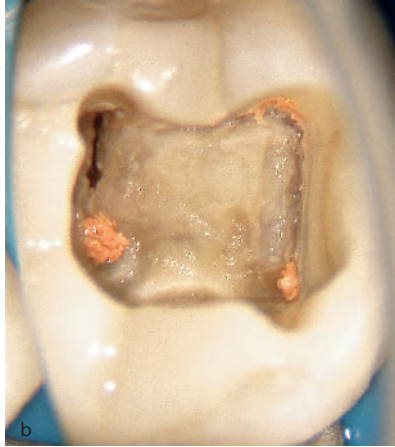
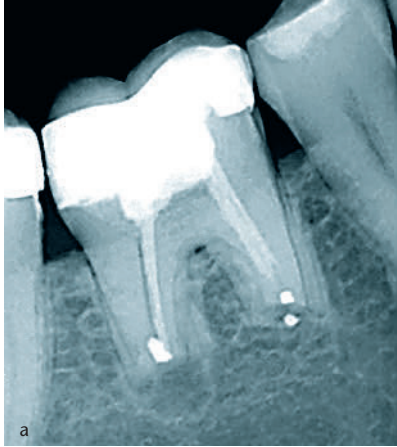Ein retrograder apikaler Verschluss ist nicht vorhanden (Abb. 2a). Im Rahmen der orthograden Revision finden sich auch hier unterdimensionierte Wurzelkanalfüllungen aus nur einem einzelnen Guttaperchastift, die noch umfangreich von nekrotischem Gewebe umgeben sind (Abb. 2b). Dabei zieht sich ein bisher unbehandelter Isthmus ausgehend vom mesiobukkalen Wurzelkanal am Rand des Pulpacavumbodens entlang nach palatinal (Abb. 2c), der sukzessive auspräpariert und so von Gewebe gereinigt werden muss (Abb. 2d bis 2f). Auch vom distalen Wurzelkanal läuft ein tief reichender Isthmus nach palatinal (Abb. 2g), der ebenfalls auspräparieren ist (Abb. 2h). Nach elektronischer und radiologischer Längenbestimmung erfolgt die Aufbereitung der Wurzelkanäle. Dabei wird auch der Durchmesser der apikalen Öffnung des mesiobukkalen Wurzelkanals bestimmt. Aufgrund einer deutlichen Blutungsneigung in diesem Bereich (Abb. 2i) und ei-

nes Durchmessers von mindestens 0,8 mm im Areal der resezierten Wurzelspitze wird ein apikaler Verschluss aus ProRoot MTA eingebracht (Abb. 2j und 2k).

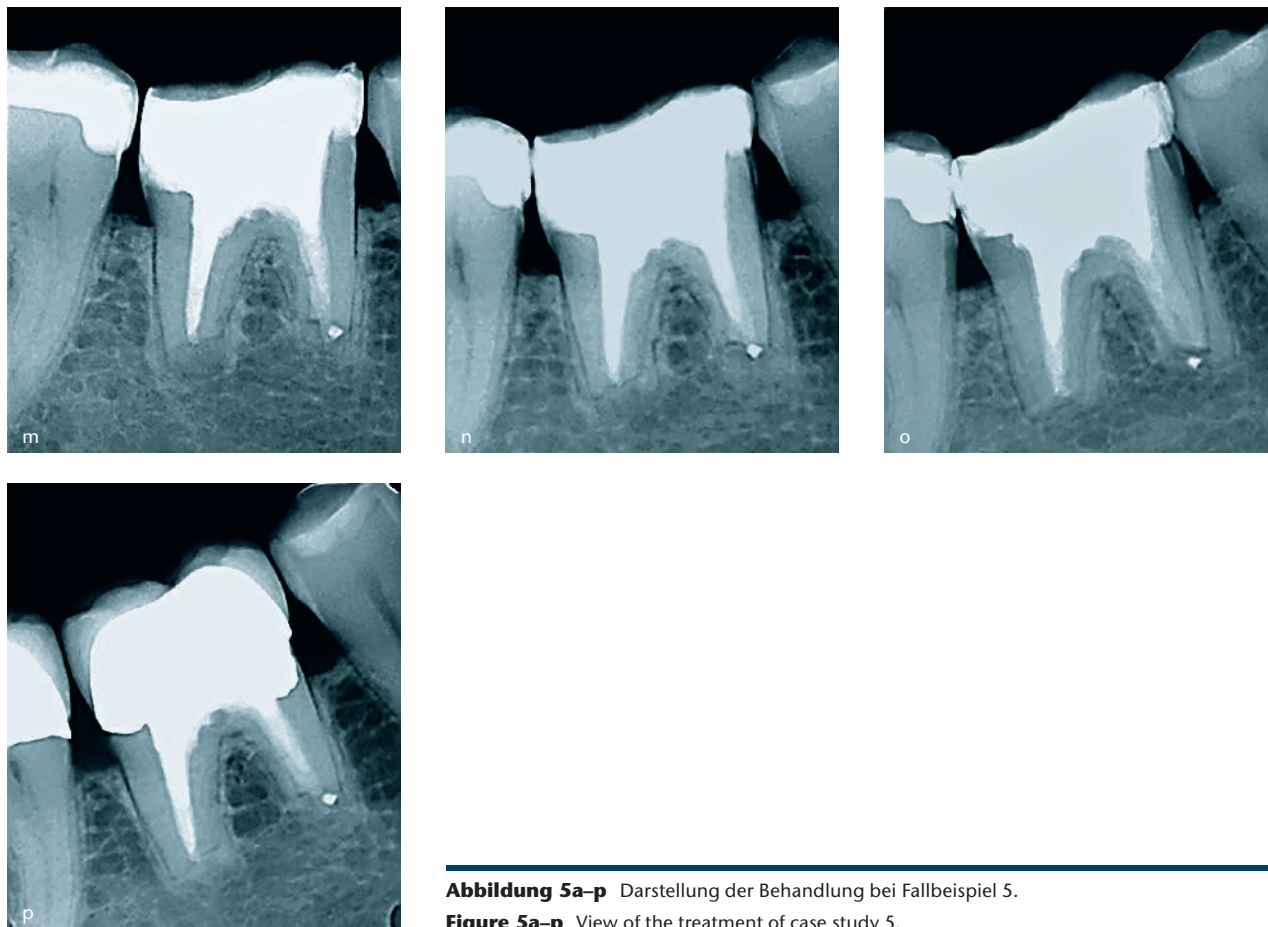
Abschließend erfolgt eine thermoplastische Wurzelfüllung mit RealSeal (SybronEndo, Orange, USA) (Abb. 2l und 2m). Die radiologische Kontrolle nach 12 (Abb. 2n) und nach 24 Monaten (Abb. 2o) zeigt eine vollständige knöcherne Ausheilung. Auch hier hatte eine Wurzelspitzenresektion ohne abschließende retrograde Präparation und Verschluss aufgrund der noch massiven Infektion des Wurzelkanalsystems und der ausgeprägten Isthmen keine Aussicht auf Erfolg. Aufgrund der offensichtlichen unvollständigen Wurzelkanalfüllungen, hätte zunächst eine orthograde Revision erfolgen müssen. So konnte trotz bereits durchgeführter Wurzelspitzenresektion mesial eine orthograde Revision mittels vollständiger Desinfektion erfolgreich sein.

### Fallbeispiel 3:

Die Erstvorstellung des Patienten erfolgte nach Überweisung im August 2007 mit Beschwerden an Zahn 17. Dieser war sieben Jahre zuvor wurzelkanalbehandelt und mit einer Krone versorgt worden. Zwei Jahre später war eine Wurzelspitzenresektion an der mesiobukkalen Wurzel durchgeführt worden. Die diagnostische Röntgenaufnahme zeigt eine unvollständige Wurzelfüllung mit einer umfangreichen, scharf begrenzten Osteolyse, die alle drei Wurzelspitzen umfasst. Die resezierte mesiobukkalen Wurzel weist keinen retrograden Verschluss auf. Nach Trepanation finden sich auch hier unvollständige Wurzelkanalfüllungen und Restgewebe (Abb. 3b und 3c). Mit Entfernung der vorhandenen Wurzelkanalfüllung wird mesial der Blick auf den offenen Apex im resezierten Bereich frei (Abb. 3d). Nach endometrischer und radiologischer Längenbestimmung (Abb. 3e) erfolgt die Aufbereitung und







**Abbildung 5a-p** Darstellung der Behandlung bei Fallbeispiel 5.  
**Figure 5a-p** View of the treatment of case study 5.

Desinfektion des Wurzelkanalsystems (Abb. 3f), sowie der apikale Verschluss im Resektionsbereich mittels MTA (Abb. 3g und 3h). In der Folgesitzung wird die Behandlung mittels thermoplastischer Wurzelfüllung mit Resilon (SybronEndo, Orange, USA) abgeschlossen (Abb. 3i und 3j). Die radiologische Kontrolle nach 12 Monaten zeigt bereits eine vollständige knöcherne Ausheilung (Abb. 3k).

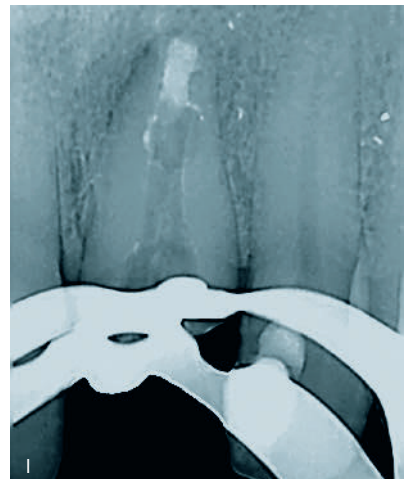
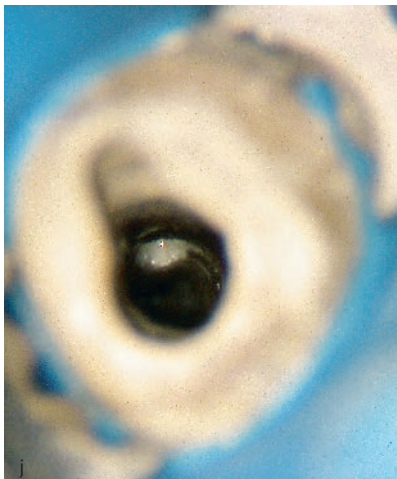
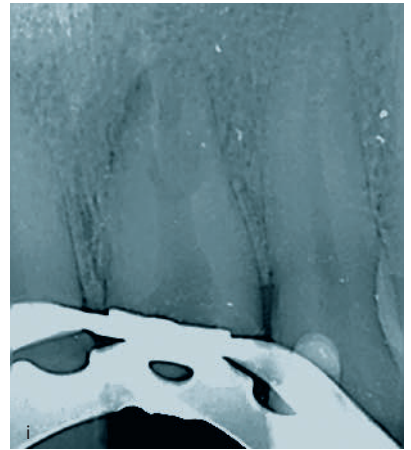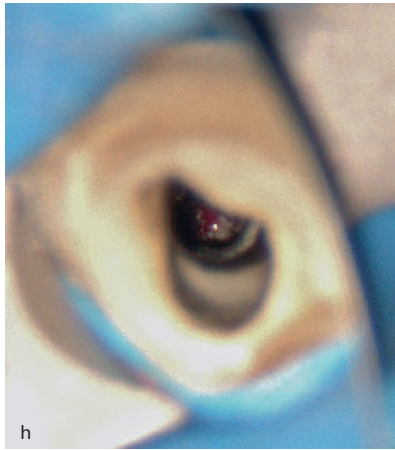

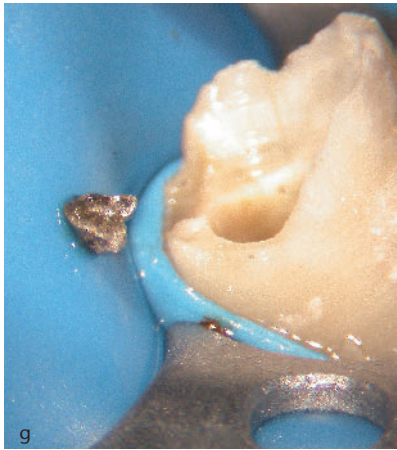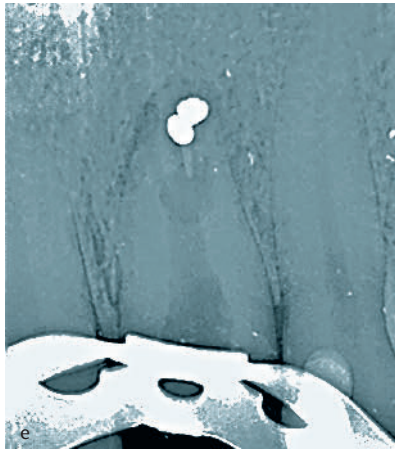
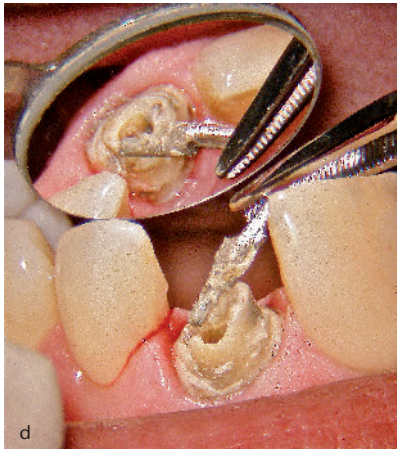
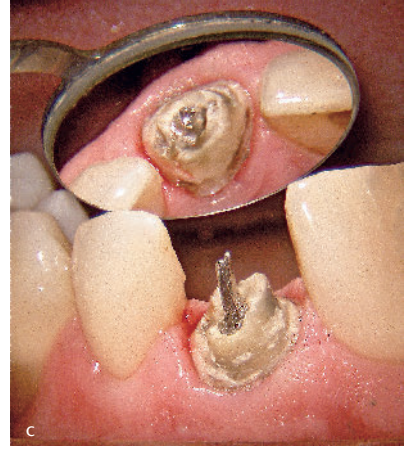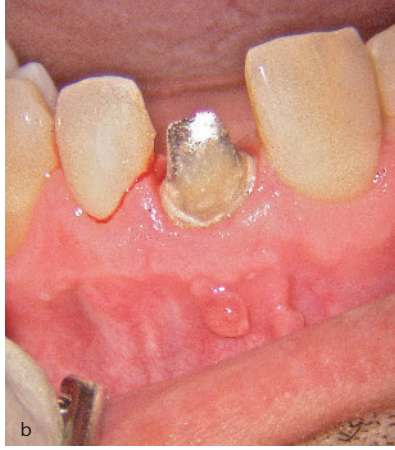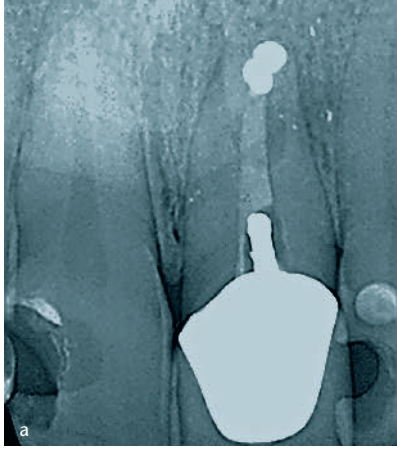
#### Fallbeispiel 4:

Die Überweisung des Patienten erfolgte im November 2008 nach bereits erfolgter WSR mit persistierenden Beschwerden und Fistelbildung. Die durchgeführte Revisionsbehandlung fand in drei Sitzungen statt. Auf der diagnostischen Röntgenaufnahme ist zu sehen, dass beide Wurzeln reseziert wurden, jedoch mesial noch eine apikale Aufhellung zu sehen ist. Retrograde Verschlüsse sind nicht zu erkennen. Die vorhandenen Wurzelkanalfüllungen erscheinen randständig und ausreichend dimensioniert (Abb. 4a). Nach Trepanation findet sich

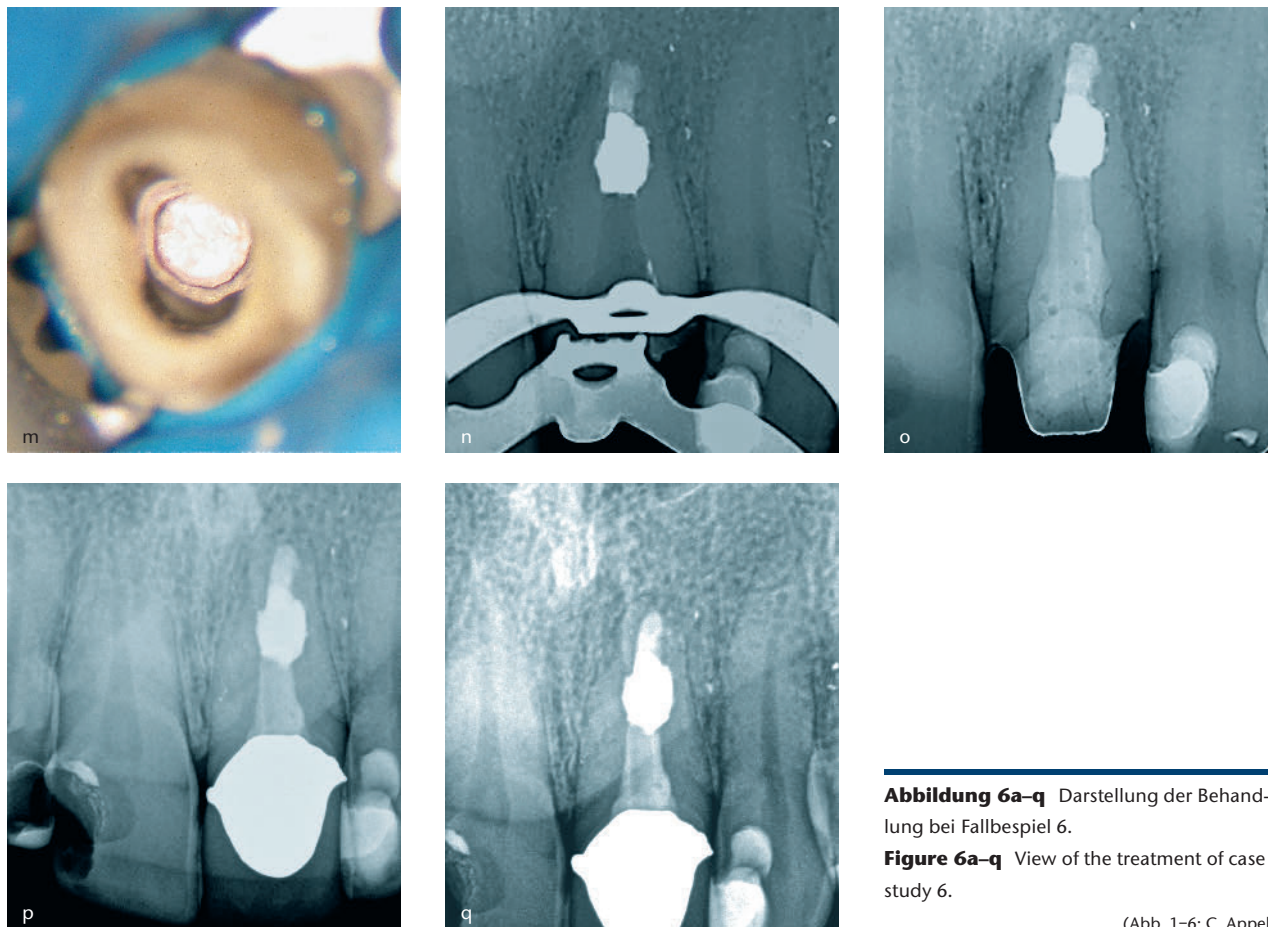
der klassische mesiale Isthmus, offenbar mit nekrotischem Gewebe (Abb. 4b). Distal ist ein in bucco-oraler Richtung ovaler Wurzelkanal zu sehen, der im lingualen Bereich mit Guttapercha gefüllt ist, welche jedoch in approximaler Richtung randständig ist, wodurch radiologisch der Eindruck einer „dichten“ Wurzelkanalfüllung entsteht. In der bukkalen Hälfte der Ovalität ist nekrotisches Gewebe zu sehen (Abb. 4c). Nach Entfernung der Guttapercha ist zu erkennen, dass sich die ausgeprägt lang-ovale Form bis zum Neoapex fortsetzt (Abb. 4d). Während der Aufbereitung des mesio-bukkalen Wurzelkanals tritt spontan Pus aus (Abb. 4e). Nach radiologischer Kontrolle der vollständigen Entfernung der vorhandenen Wurzelkanalfüllungen (Abb. 4f) wird die ermittelte Arbeitslänge radiologisch überprüft (Abb. 4g). Sodann wird der Boden des bereits auspräparierten mesialen Isthmus genauer inspiziert (Abb. 4h), da dieser sich weiter nach apikal fortzusetzen scheint. Initial lässt sich eine Feile der Größe ISO 10 einbringen (Abb. 4i), die im apikalen Abschnitt des mesiolin-

gualen Wurzelkanals wieder austritt. Nach rotierender Aufbereitung auch dieses Wurzelkanals (Abb. 4j) kann mittels eines Micro-Openers ertastet werden, dass sich von hier offenbar noch eine ovale Ausziehung nach lingual erstreckt. Daher wird das verbleibende Septum zum mesiolingualen Wurzelkanal entfernt (Abb. 4k), so dass dieser Bereich gezielt instrumentiert werden kann. Nach vollständiger Aufbereitung aller Anteile des Wurzelkanalsystems werden die weit offenen apikalen Öffnungen mit MTA verschlossen (Abb. 4l und 4m) und in der Abschlussitzung mit einer thermoplastischen Wurzelkanalfüllung (RealSeal) versehen (Abb. 4n bis 4p). Die radiologische Ergebnis-kontrolle erfolgte nach 6 (Abb. 4q) und nach 12 Monaten (Abb. 4r) und zeigt eine vollständige Ausheilung. Der Fall veranschaulicht, dass auch bei einer ausgangsradiologisch vollständigen Wurzelkanalfüllung nicht auf eine retrograde Präparation und Verschluss im Rahmen der Wurzelspitzenresektion verzichtet werden sollte. Bei Einsatz heutiger Möglichkeiten der endodontologi-









**Abbildung 6a–q** Darstellung der Behandlung bei Fallbeispiel 6.

**Figure 6a–q** View of the treatment of case study 6.

(Abb. 1–6: C. Appel)

schen Therapie ist es möglich komplexe Isthmusstrukturen auch von orthograd zu adressieren.

#### Fallbeispiel 5:

Die Patientin wird im Januar 2006 im Rahmen einer Herdsanierung bei allgemeinmedizinischer Anamnese zur endodontologischen Behandlung mehrerer Zähne, darunter der Zahn 46, überwiesen. Dieser wurde nach nicht erfolgreicher endodontischer Erstversorgung bereits zweimal wurzelspitzenreseziert, zuletzt in 2004. Die Patientin verspürt zeitweise Beschwerden an diesem Zahn, vermehrt bei Aufbiss. Die diagnostische Röntgenaufnahme (Abb. 5a) zeigt distal eine nicht randständige Wurzelkanalfüllung und einen retrograden Verschluss, der ungefähr 1 bis 2 mm in den Wurzelkanal hineinreicht. Apikal ist eine Aufhellung von ca. 4 x 5 mm Durchmesser vorhanden. Mesial sind zwei Wurzelkanalfüllungen zu sehen, die deutlich vor dem Neoapex enden. Die mesialen retrograden Verschlüsse haben einen Durchmesser von lediglich 1 mm,

wobei einer bereits disloziert ist. Trotz der umfangreichen Wurzelspitzenresektion weist der Zahn einen Lockerungsgrad 0 auf. Nach Präparation der Zugangskavität ist zwischen den beiden mesialen Wurzelkanaleingängen die übliche Isthmusstruktur zu erkennen. Distobukkal sieht man eine Wurzelkanalfüllung und distolingual offenbar unbehandeltes Wurzelkanallumen (Abb. 5b). Nach Entfernung der distalen Wurzelkanalfüllung und Präparation des unbehandelten Wurzelkanalabschnitts ist der Blick bis auf den retrograden Verschluss frei, der aus einem hellen, kunststoffartigen Material besteht (Abb. 5c). Dieser kann mit Ultraschallinstrumenten geteilt und in kleinen Stücken entfernt werden (Abb. 5d bis 5g). In entsprechender Vorgehensweise wird auch die mesiale Wurzel behandelt, wobei mesiobukkal der retrograde Verschluss dargestellt und entfernt werden kann. Mesiolingual ist am Neoapex kein retrograder Verschluss aufzufinden, da dieser nach mesial disloziert ist. Der Neoapex ist offen (Abb. 5h bis 5k). Nach apikalem Verschluss mit ProRoot MTA, Dentsply

(Abb. 5l) wird die Behandlung in der Folgesitzung mit einer thermoplastischen Wurzelkanalfüllung (RealSeal) abgeschlossen (Abb. 5m). Radiologische Verlaufskontrollen nach 6, 12 und 24 Monaten belegen eine vollständige apikale Ausheilung (Abb. 5n bis 5p).

Auch hier war ein unvollständig behandeltes Wurzelkanalsystem Ausgangspunkt für eine zweimalige Wurzelspitzenresektion, die erfolglos blieb. Die vorhandenen retrograden Verschlüsse waren nicht fachgerecht ausgeführt und konnten keine ausreichende apikale Abdichtung sicher stellen.

#### Fallbeispiel 6:

Der Patient wird im März 2006 mit vestibulärer Fistel im Bereich des Zahnes 21 und mehr als 10 Jahre zurückliegender Wurzelspitzenresektion zur Revision überwiesen. Die diagnostische Röntgenaufnahme zeigt eine insuffiziente Stiftverankerung, eine unvollständige Wurzelkanalfüllung, eine interne Resorption knapp apikal des mittleren Wurzeldrittels sowie einen retrograden Verschluss,

der eine hohe Röntgenopazität aufweist (Abb. 6a). Nach Entfernung der Kronenversorgung lässt sich der intrakanaläre Stift leicht mit Ultraschall lösen (Abb. 6b bis 6d). Nach Entfernung der Wurzelkanalfüllung wird radiologisch auf verbliebene Guttapercharesten überprüft (Abb. 6e). Nach vollständiger Entfernung der Guttapercha ist der retrograde Amalgamverschluss zu erkennen, der nicht randständig abschließt (Abb. 6.f). Dieser wird unter Sicht mit Ultraschall entfernt (Abb. 6g), so dass der Neoapex frei von Materialresten ist (Abb. 6h). Die vollständige Entfernung des retrograden Verschlusses wird radiologisch kontrolliert (Abb. 6i) und die endometrisch sowie unter Sicht bestimmte Arbeitslänge mit einer Röntgenmessaufnahme verifiziert.

Nach Abschluss der Wurzelkanalpräparation und ausgiebiger, ultraschallunterstützter Spülung mit NaOCl ist die interne Resorption in direkter Sicht deutlich zu erkennen (Abb. 6j). Nun wird ein apikaler Verschluss aus MTA (Dentsply) hergestellt, der bis knapp unter den Rand der internen Resorption reicht (Abb. 6k). Dieser wird radiologisch kontrolliert (Abb. 6.l). Im Anschluss wird die Resorptionslakune mittels Injektionstechnik und RealSeal gefüllt. Der Platz für den geplanten Wurzelkanalstift wird dabei belassen (Abb. 6m und 6n). Dort wurde ein Quarzfaserstift (VDW, München) inseriert, wobei jedoch kleinere Luftschlüsse entstanden (Abb. 6o).

In der Nachkontrolle über mittlerweile mehr als vier Jahre ist der Patient bisher beschwerdefrei. Es ist keine erneute Fistel aufgetreten und die radiologischen Kontrollen nach 24 (Abb. 6p) und nach 48 Monaten (Abb. 6q) zeigen keine Auffälligkeiten.

## Therapieentscheidung

Zieht man zum Vergleich der Erfolgsquoten nach orthograde Revisionsbehandlung und Wurzelspitzenresektion die vorliegende Literatur zu Rate, ist diese sehr uneinheitlich und ein Vergleich somit nur schwer möglich [3, 4].

Hochwertig ausgeführt sind jedoch bei beiden Verfahren hohe Erfolgsquoten möglich. Bei persistierender apikaler Parodontitis nach orthograde endodontischer Therapie sollte dennoch zunächst der orthograde Revision als ursachengerechterer und minimalinvasiverer Therapie der Vorzug gegeben werden.

Dies wird durch statistische Überlegungen zur Erfolgsquote weiter unterstützt, denn statistisch wird die höchste Erfolgsquote immer dann erreicht, wenn die Erfolgsmöglichkeiten beider Verfahren genutzt werden. Zur Vereinfachung wird daher folgendes Beispiel als Hilfe bei der täglichen Therapieentscheidung und zur Erläuterung gegenüber dem Patienten angeführt:

Es werden zwei Patientengruppen zu je 100 Patienten behandelt. Bei der einen wird eine orthograde Revision, bei der anderen eine Wurzelspitzenresektion nach optimalem Standard mit retrograder Präparation unter optischer Vergrößerung durchgeführt. Für beide Therapieformen sei aus Vereinfachungsgründen eine Erfolgsquote von mindestens 80 % nach 12 Monaten unterstellt. Im Ergebnis wäre die Behandlung für beide Verfahren bei jeweils 20 Patienten nicht erfolgreich. Allerdings mit dem Unterschied, dass bei den Patienten mit orthograde Revision immer noch eine Wurzelspitzenresektion mit 80 % Erfolgsquote durchgeführt werden kann. Hierbei würde weiteren 16 Patienten geholfen werden können. Auf diese Weise wären insgesamt 96 % der zu behandelnden Zähne zu erhalten. Eine zweite Wurzelspitzenresektion hätte deutlich geringere Erfolgsquoten [11]. Umfangreicheres Datenmaterial für den Erfolg einer orthograde Revision nach WSR liegt bisher noch nicht vor.


## Schlussfolgerungen

Scheinbar wird an vielen Zähnen eine Wurzelspitzenresektion durchgeführt, die unvollständig wurzelkanalgefüllt sind und zunächst einer orthograde Revision zugeführt werden sollten. Weiterhin zeigt eine Vielzahl von wurzelspitzenresezierten Zähnen unvollstän-

dige Wurzelkanalfüllungen bei fehlender retrograder Füllung. Bei wenigen wurzelspitzenresezierten Zähne ist ein retrograder Verschluss vorhanden. Dieser ist häufig nicht fachgerecht ausgeführt.

Die Erfolgsquoten nach Wurzelspitzenresektion mittels aktueller fachgerecht ausgeführter mikrochirurgischer Methoden in kontrollierten Studien sind hoch [13, 16, 17, 22]. Epidemiologische Daten zur Qualität von Wurzelspitzenresektionen und zur postoperativen Inzidenz von apikaler Parodontitis liegen jedoch nicht vor. Lediglich eine einzige nordamerikanische Querschnittsuntersuchung enthält hierzu Daten, die jedoch nicht sehr aussagekräftig sind [1]. Daher sind entsprechende epidemiologische Untersuchungen erforderlich.

Bei Misserfolgen nach orthograde endodontischer Therapie sollte in der Regel zunächst eine orthograde Revision erfolgen. Auf Basis einer standardisierten Nachkontrolle kann bei erneutem Misserfolg noch immer eine Wurzelspitzenresektion durchgeführt werden. So sind statistische Erfolgsquoten von nahezu 100 % möglich.

Bei Misserfolg nach WSR ist die orthograde Revision eine mögliche Option zum Zahnerhalt, auch wenn diese in der klinischen Vorgehensweise schwierig und aufwändig ist. Untersuchungen zur Erfolgsprognose dieser Therapieform bleiben abzuwarten. 

**Interessenkonflikt:** Der Autor erklärt, dass er für die Firmen, deren Produkte im Artikel genannt wurden (Dentsply, VDW und Sybron Endo), bereits als Kursreferent tätig war. Ansonsten bestehen keine Interessenkonflikte im Sinne des International Committee of Medical Journal Editors.

### Korrespondenzadresse

Dr. Carsten Appel  
Poststrasse 17  
53859 Niederkassel  
Tel.: 0 22 08 / 91 01 39  
E-Mail: praxis@carstenappel.de



## Literatur

1. Allen RK, Newton CW, Brown CE Jr.: A statistical analysis of surgical and non-surgical endodontic retreatment cases. *J Endod* 15, 261–266 (1989)
2. Carr GB: Surgical Endodontics. In: Cohen S, Burns RC (eds.): *Pathways of the pulp*. Mosby, St. Louis 1994, 539–564
3. Friedman S: The prognosis and expected outcome of apical surgery. *Endodontic Topics* 11, 219–262 (2005)
4. Friedmann S: Treatment outcome and prognosis of endodontic therapy. In: Orstavik D, Pitt Ford TR (eds.): *Essential Endodontology*. Blackwell Science Ltd, Oxford 1998, 367–401
5. Friedman S: Retrograde approaches in endodontic therapy. *Endod Dent Traumatol* 7, 97 (1991)
6. Harrison JW, Todd MJ: The effect of root resection on the sealing property of root canal obturations. *Oral Surg* 50, 264–272 (1980)
7. Kunkel M, Hülsmann M: Leitlinie Wurzelspitzenresektion. Leitlinien der DGZMK, Leitlinienregister der AWMF 007/007, 2006
8. Lamb EL, Loushine RJ et al.: Effect of root resection on the apical sealing ability of mineral trioxide aggregate. *Oral Surg Oral Med Oral Pathol Oral Radiol Endod* 95, 732–735 (2003)
9. Nentwig GH: WSR – Bewährtes & Neues. *ZM* 9, 1–12 (2004)
10. Nicholls E: Retrograde filling of the root canal. *Oral Surg* 15, 463–473 (1962)
11. Persson G: Prognosis of reoperation after apicectomy. A clinical-radiological investigation. *Svensk tandläkare tidskrift*. *Swedish Dent J* 66, 49 (1973)
12. Rubinstein RA, Kim S: Short-term observation of the results of endodontic surgery with the use of a surgical operation microscope and Super-EBA as root-end filling material. *J Endod* 25, 43–48 (1999)
13. Setzer FC et al.: Outcome of endodontic surgery: a meta-analysis of the literature – part 1: Comparison of traditional root-end surgery and endodontic microsurgery. *J Endod* 36, 1757–1765 (2010)
14. Tronstadt L, Barnett F, Cervone F: Periapical bacterial plaque in teeth refractory to endodontic treatment. *Endod Dent Traumatol* 6, 73–77 (1990)
15. Tronstadt L, Barnett F, Riso K, Slots J: Extraradicular endodontic infections. *Endod Dent Traumatol* 3, 86–90 (1987)
16. Tsesis I et al.: Outcome of surgical endodontic treatment performed by a modern technique: a meta-analysis of literature. *J Endod* 35, 1505–1511 (2009)
17. Tsesis I et al.: Retrospective evaluation of surgical endodontic treatment: traditional versus modern technique. *J Endod* 32, 412–416 (2006)
18. Vertucci FJ: The endodontic significance of the mesiobuccal root of the maxillary first molar. *US Navy Med* 63, 29–31 (1974)
19. Vertucci FJ, Williams RG: Root canal anatomy of the mandibular first molar. *J N J Dent Assoc* 45, 27–28 (1974)
20. von Arx T, Peñarrocha M, Jensen S: Prognostic factors in apical surgery with root-end filling: a meta-analysis. *J Endod* 36, 957–973 (2010)
21. von Arx T: Frequency and type of canal isthmuses in first molars detected by endoscopic inspection during periradicular surgery. *Int Endod J* 38, 160–168 (2005)
22. von Arx T: Failed root canals: the case for apicoectomy (periradicular surgery). *J Oral Maxillofac Surg* 63, 832–837 (2005)
23. Weiger R, Hitzler S, Hermle G, Löst C: Periapical status, quality of root canal fillings and estimated endodontic treatment needs in an urban German population. *Endod Dent Traumatol* 13, 69–74 (1997)
24. Weller NR et al.: Incidence and position of the canal isthmus. Part 1. Mesiobuccal root of the maxillary first molar. *J Endod* 21, 380–383 (1995)

# VIELSEITIG!



- Für schmale Kiefer:  
TINY® Implantate ab Ø 2,5mm
- Bei limitiertem vertikalem Knochenangebot:  
Plus Implantate ab 5,5mm Länge
- Standardgrößen gibt es sowieso....

...und alles mit nur einem Chirurgie-Set!

Informieren Sie sich!  
Tel. 07231 / 428 06 10  
info@bti-implant.de



B.T.I. Deutschland GmbH  
Mannheimer Str. 17  
75179 Pforzheim

G.P. Hammer<sup>1</sup>, J.B. du Prel<sup>2</sup>, M. Blettner<sup>1</sup>

# Vermeidung verzerrter Ergebnisse in Beobachtungsstudien – Teil 8 der Serie zur Bewertung wissenschaftlicher Publikationen

*Avoiding bias in observational studies – part 8 of a series on evaluation of scientific publications*

**Hintergrund:** Viele Fragestellungen im Gesundheitsbereich lassen sich nur mit Beobachtungsstudien untersuchen. Im Gegensatz zu kontrollierten Experimenten oder gut geplanten experimentellen, randomisierten klinischen Studien bergen sie einige Fallstricke, die zu verzerrten Ergebnissen führen können. Ein Grundverständnis dieser Probleme ist zur kritischen Würdigung entsprechender Publikationen notwendig.

**Methoden:** Hier werden einige wichtige Probleme von Beobachtungsstudien vorgestellt und mit Beispielen illustriert. Ergänzend wird auf selektierte Literatur verwiesen.

**Ergebnisse:** Faktoren, die zu verzerrten Studienergebnissen führen können, lassen sich grob einteilen in: Selektionsmechanismen bei der Rekrutierung der Probanden oder ihre kultur-, alters- sowie sozialstatusabhängige Teilnahmebereitschaft, uneinheitliche Datengewinnung, Messfehler, Confounder (Störgrößen) und weitere Fehler.

**Schlussfolgerungen:** Beobachtungsstudien leisten wichtige Beiträge zum Erkenntnisgewinn im Gesundheitsbereich. Wesentliche methodische Probleme lassen sich durch eine gute Studienplanung vermeiden. Die Kenntnis typischer Verzerrungsmöglichkeiten in Beobachtungsstudien ist bei der kritischen Lektüre von Publikationen notwendig. (Dtsch Zahnärztl Z 2011, 66: 212–217)

*Schlüsselwörter:* klinische Forschung, Studie, Beobachtungsstudie, Epidemiologie, Datenanalyse

**Background:** Many questions in human health research can only be answered with observational studies. In contrast to controlled experiments or well-planned, experimental randomized clinical trials, observational studies are subject to a number of potential problems that may bias their results.

**Methods:** Some of the more important problems affecting observational studies are described and illustrated by examples. Additional information is provided with reference to a selection of the literature.

**Results:** Factors that may bias the results of observational studies can be broadly categorized as: selection bias resulting from the way study subjects are recruited or from differing rates of study participation depending on the subjects' cultural background, age, or socioeconomic status, information bias, measurement error, confounders, and further factors.

**Conclusions:** Observational studies make an important contribution to medical knowledge. The main methodological problems can be avoided by careful study planning. An understanding of the potential pitfalls is important in order to critically assess relevant publications.

*Keywords:* clinical research, study, observational study, epidemiology, data analysis

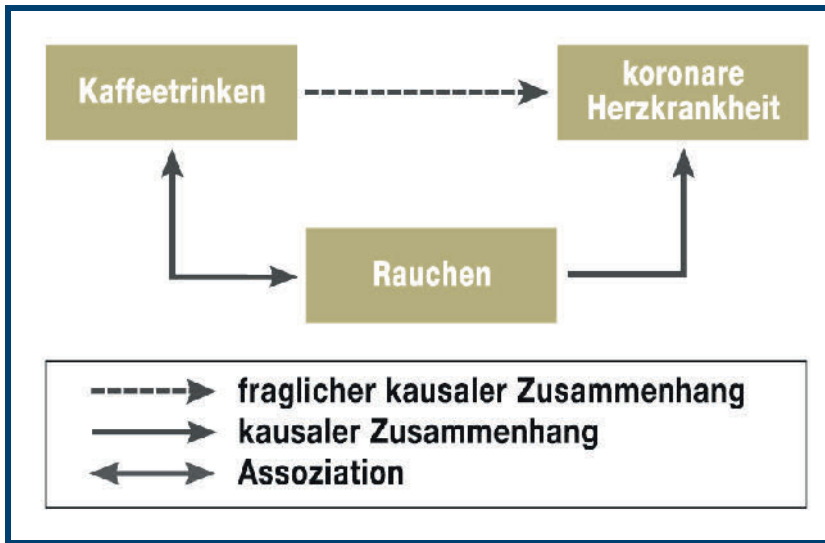
\* Nachdruck aus Dtsch Arztebl Int 2009; 106(41): 664–668; DOI: 10.3238/arztebl.2009.0664 © Deutscher Ärzte-Verlag GmbH Köln

<sup>1</sup> Institut für Medizinische Biometrie, Epidemiologie und Informatik (IMBEI), Universitätsklinikum Mainz

<sup>2</sup> Institut für Epidemiologie, Universität Ulm

Peer reviewed article: eingereicht: 17.10.2008, revidierte Fassung angenommen: 11.3.2009

DOI: 10.3238/dzz.2011.0212



**Grafik 1** Confounding: Rauchen, ein bekannter Risikofaktor für die koronare Herzkrankheit (hier der Endpunkt), der auch mit dem Kaffeetrinken assoziiert ist, täuscht einen kausalen Zusammenhang zwischen Kaffeetrinken und koronarer Herzkrankheit vor. Beispiel aus [2].

**Figure 1** Confounding: Smoking is a known risk factor for coronary heart disease – the endpoint here. As smoking is also associated with coffee drinking, this gives the false impression that coffee drinking and coronary heart disease are associated [2].

**Einleitung**

Die randomisierte klinische Studie ist in der klinischen Forschung ein fest etabliertes, häufig verwendetes Studiendesign und gilt gemeinhin als „Gold-Standard“ [1]. Viele Fragestellungen lassen sich aber nur mit epidemiologischen Beobachtungsstudien beantworten, wie zum Beispiel die Untersuchung des Einflusses von Zigarettenkonsum auf die Entstehung von Lungenkrebs [9], von Sport, Ernährung und Übergewicht auf Herz-Kreislauf-Erkrankungen [3] oder von UV-Exposition auf Hauterkrankungen [11]. Während in experimentellen, randomisierten klinischen Studien durch Randomisierung die gleiche Verteilung bekannter und unbekannter Störgrößen in den zu vergleichenden Gruppen erreicht werden soll, ist dies in Beobachtungsstudien selten möglich (siehe hierzu Teil 3 der Serie). Dies kann zu systematischen Verzerrungen und damit zu fehlerbehafteten Ergebnissen führen. Dieser Artikel soll aufzeigen, wie bei Studien, bei denen aus grundsätzlichen, ethischen Überlegungen keine Randomisation durchführbar ist, mögliche Fehlerquellen, die sich aus dem jeweiligen Studiendesign ergeben, erkannt werden können und wie man sie bei der Planung und Auswertung berücksichtigen kann.

Im Folgenden werden einige dieser Probleme beschrieben: Verzerrungen aufgrund von

- Selektionsmechanismen bei der Rekrutierung der Probanden (Selektions-Bias),
  - selektiver Erinnerung oder uneinheitlicher Datengewinnung (Informations-Bias), Messfehlern,
  - Confounding sowie
  - Simpsons Paradoxon und weitere Fehler.
- Ist man sich der Ursachen für Verzerrungen der Ergebnisse bewusst, können sie durch eine intelligente Studienplanung entweder ausgeschlossen oder reduziert werden. Zusätzlich sind diese Aspekte bei der Auswertung adäquat zu berücksichtigen. Dem kritischen Leser hilft ein Verständnis dieser Probleme bei der Interpretation von Studienergebnissen. Dem einführenden Charakter dieses Beitrags entsprechend werden Ergebnisse einer selektiven Literaturrecherche präsentiert.

**Ursachen von Verzerrungen, ihre Effekte und Gegenmaßnahmen**

**Selektionsbias**

Selektionsbias entsteht, wenn die Studienpopulation keine Zufallsauswahl aus

der Zielpopulation ist, für die eine Aussage getroffen werden soll. Probanden werden dann so rekrutiert, dass sie nicht repräsentativ für die Zielpopulation sind. Aber auch bei guter Planung kann es vorkommen, dass nicht alle ausgewählten Probanden an der Studie teilnehmen, allein schon deshalb, weil die Freiwilligkeit der Teilnahme immer gewährleistet sein muss.

In den folgenden drei Beispielen führt die Auswahl der Studienteilnehmer offensichtlich zu einer Selektion, die durch eine bessere Planung vermieden werden kann. Ähnliche Fehler werden leider immer wieder auch in Publikationen beobachtet.

– Das Gesundheitsamt einer großen Stadt möchte die Durchimpfungsrate der in der Stadt lebenden Vorschulkinder empirisch überprüfen. Dazu sollen die Impfpässe aller Kinder gesichtet werden. In drei Kindergärten machen die Eltern ausnahmslos mit, in den anderen Kindergärten ist die Teilnahme-rate gering. Ist das Ergebnis der Sondierung repräsentativ für alle Kinder? Wahrscheinlich nicht, denn es wurden nur Kinder aus bestimmten Kindergärten beziehungsweise Stadtgebieten untersucht. Kinder, die hierhin kommen, könnten sich in Merkmalen, die Einfluss auf die Impfbereitschaft der Familien haben, wie etwa dem Sozialstatus, von Kindern anderer Kindergärten unterscheiden. Die Bevölkerung, aus der die Probanden rekrutiert wurden, ist wahrscheinlich nicht repräsentativ für die Zielpopulation. Die Abhängigkeit der Durchimpfungsrate vom Sozialstatus ist bekannt [15].

– Mit einer anonymen Umfrage unter Forschungsnehmern hat das „US Office of Research Integrity“ sondiert, welcher Anteil der Wissenschaftler, die mit öffentlichen Geldern finanzierte Projekte durchführen, Forschungsergebnisse manipuliert hat. Dazu wurden die Probanden befragt, ob sie ein Fehlverhalten bei Kollegen beobachtet hätten [20]. Hier sind die durch ihr Teilnahmeverhalten selbst selektierten Probanden bestimmt nicht repräsentativ für die Zielpopulation aller geförderter Wissenschaftler.

– Ein Oberarzt möchte mehr über Risikofaktoren einer seltenen Erkrankung erfahren, für die er Spezialist ist. Seine Patienten nehmen weite Strecken auf sich, um sich an diesem Klinikum be-



handeln zu lassen. Dazu lässt er eine Doktorandin alle Erkrankungsfälle der letzten fünf Jahre erfragen und dazu (vom Alter und Geschlecht passende) Kontrollen aus dem Klinikum aus-suchen. Diese Kontrollen sind sehr wahrscheinlich nicht repräsentativ für die Bevölkerung, aus der sich die Fälle rekrutieren, denn sie kommen im Ge-gensatz zu den Fällen aus dem unmittelbaren Einzugsgebiet des Kranken-hauses.

Es ist schwierig, das Teilnahmeverhalten der Probanden zu beeinflussen. Ziel muss immer eine hohe Teilnahme-rate sein, um nach Möglichkeit einen reprä-sentativen Bevölkerungsquerschnitt zu erreichen. Auf jeden Fall muss in der Pu-blikation der Anteil von Nichtteilneh-mern angegeben werden. Meistens sind einige wenige Daten, wie zum Beispiel die Altersverteilung, über Nichtteilneh-mer bekannt. In vielen Studien wird au-ßerdem versucht, von Personen, die sich nicht an der Studie beteiligen wollen, zumindest eine kurze Auskunft, etwa in Form einer Postkarte mit wenigen Fra-gen, zu erhalten. Man fragt nach Grün-den für die Teilnahmeverweigerung. Diese Daten sollten bei der Interpretati-on der Ergebnisse berücksichtigt wer-den.

Eine Selbstselektion von Teilneh-mern findet auch statt, wenn Sprachbar-rieren oder gesundheitliche Barrieren die Teilnahme erschweren. Kulturelle Unterschiede und die soziale Schicht können sich auf die Teilnahmeberei-tschaft zum Beispiel an Vorsorgeunter-suchungen auswirken. All das verringert die Verallgemeinerbarkeit.

**Informationsbias**

Informationsbias entsteht durch eine fehlerhafte oder ungenaue Erhebung in-dividueller Faktoren, seien es Risikofak-toren oder die untersuchte Erkrankung. Bei stetigen Größen (zum Beispiel Blut-druck) wird von Messfehlern gespro-chen, bei kategoriellen Merkmalen (zum Beispiel Tumorstadium) von Missklassi-fikation. Messfehler und Missklassifika-tionen entstehen seltener durch fehlen-de Sorgfalt der erhebenden Person oder mangelnde Qualität der Messgeräte/Er-hebungsinstrumente, als dadurch, wie und wann gemessen beziehungsweise klassifiziert wurde. Einige Fehler seien hier beispielhaft genannt:

| Beispiel für Interaktion <sup>*1</sup> |      |                    |      |
|--|------|--------------------|------|
|  |      | Rauchen            |      |
|  |      | nein               | ja   |
| Alkohol                                | nein | 1,00 <sup>*2</sup> | 1,53 |
|  | ja   | 1,23               | 5,71 |

**Tabelle 1** <sup>\*1</sup> Relatives Risiko von Alkoholkonsum und Rauchverhalten auf die Entwicklung von Mundhöhlenkrebs (aus [17]). Der Effekt des Alkoholkonsums ist bei Rauchern stärker als bei Nichtrauchern ausgeprägt.

<sup>\*2</sup> Die Bezugsbevölkerung ist die Gruppe derer, die weder rauchen noch Alkohol konsumieren. Ihr relatives Risiko ist per Definition 1,0.

**Table 1** <sup>\*1</sup> Relative risk of alcohol consumption and smoking on the development of carcinoma of the oral cavity (taken from [17]). The effect of alcohol consumption is greater in smokers than in non-smokers.

<sup>\*2</sup> The reference population in the group of individuals who neither smoke nor consume alcohol. Their relative risk is defined as 1.0.

|                     | Therapie A<br>(Therapieerfolge/<br>Patienten) | Therapie B<br>(Therapieerfolge/<br>Patienten) |
|---------------------|---|---|
| kleine Nierensteine | 93 % (81/87)                                  | 87 % (234/270)                                |
| große Nierensteine  | 73 % (192/263)                                | 69 % (55/80)                                  |
| zusammen            | 78 % (273/350)                                | 83 % (289/350)                                |

**Tabelle 2** Beispiel zu Simpsons Paradoxon aus [6].

**Table 2** Example of Simpson’s paradox (taken from [6]).

- Typische Fragen zu weit zurückliegen-den Expositionen: In welchem Alter hatten Sie Windpocken und Masern? Wie viel Obst haben Sie letzte Woche verzehrt? Diese Fragen werden ver-mutlich mit einer großen Unschärfe beantwortet.
  - In einer Klinik werden morgens Blut-proben von Fällen und nachmittags von passenden Kontrollen genom-men. Anschließend werden sie zur gleichen Zeit nach einem einheitli-chen Verfahren analysiert. Leider be-wirkte die Dauer der Lagerung eine systematische Verzerrung (Bias) des Messergebnisses.
  - Mütter von Kindern mit Fehlbildun-gen erinnern sich besser an potenziel-le Risikofaktoren während der Schwangerschaft als andere Frauen (Erinnerungsbias) [21].
  - Ein Interviewer begegnet den befrag-ten Fällen mit mehr Empathie als den Kontrollen (da ihm der Status im Lau-fe des Interviews schnell bekannt wird). Dadurch bekommt er mehr und detailliertere Informationen von den Fällen (Interviewerbias).
- Die geschilderten Probleme kann man teilweise durch gute Planung umgehen, aber nicht immer durch die statistische Auswertung korrigieren. Interviewer-bias kann mit standardisierten Inter-views vermieden werden, in com-putergestützten Interviews können irre-lvante Fragen schneller übersprungen und widersprüchliche Angaben schnel-ler entdeckt werden. Der sensible Um-gang mit Tabus oder anderen kulturellen Unterschieden muss vor der Studie be-dacht oder gegebenenfalls getestet wer-den.

### Messfehler

Zusätzlich kann falsches oder ungenaues Messen zu Problemen führen. Systematische Messfehler entstehen zum Beispiel durch falsch geeichte Geräte. Zufällige, „klassische“ Messfehler kommen durch die Ungenauigkeit eines Geräts, eines Messverfahrens oder eines menschlichen Befunders zustande. Auch die nachträgliche Kategorisierung einer ursprünglich stetigen Variablen kann Messfehler nicht beseitigen und sollte vermieden werden [4].

Sind die Messfehler in ihrer Größe und Richtung bekannt, so kann man diese in der Auswertung berücksichtigen [16]. In einer Validierungsstudie müssen dazu (zum Beispiel bei einer kleinen Auswahl an Probanden) zusätzliche, genauere Messungen durchgeführt werden. In Ernährungsstudien wird beispielsweise oft das ungenauere Verfahren – der Fragebogen über den üblichen Verzehr – mit einem 24-Stunden-Verzehrprotokoll verglichen [16]. Die Beschreibung potenzieller Messfehler spricht für die Qualität einer Publikation.

In Bezug auf klassische Messfehler wird oft angegeben, dass sie die Studienergebnisse in Richtung eines „Null-Ergebnisses“ verzerren könnten. Nur unter sehr weitreichenden Annahmen kann man theoretische Überlegungen über Richtung und Größe der Verzerrungen machen. Diese Annahmen sind aber oft unrealistisch.

### Confounding

Unter einem Confounder versteht man einen Risikofaktor für die interessierende Erkrankung, der mit der interessierenden Exposition assoziiert ist und nicht in der Kausalkette zwischen der Exposition und dem Endpunkt steht (Grafik 1). Wird diese Assoziation im Untersuchungskollektiv bei der Auswertung nicht berücksichtigt – etwa, weil der Confounder nicht erhoben wurde –, führt das zu einer verzerrten Schätzung des Effekts des untersuchten Risikofaktors. Sind Risikofaktor und Confounder nicht miteinander assoziiert, wird der Effekt des Risikofaktors korrekt geschätzt.

Hierzu ein Beispiel für Confounding: Führt Kaffeetrinken zu koronarer Herzkrankheit? Das könnte man vermuten, wenn ein Zusammenhang beobachtet wurde [2]. Aber Kaffeetrinker sind

überdurchschnittlich oft Raucher, und es besteht neben der Korrelation zwischen Kaffee- und Nikotinkonsum ein starker kausaler Zusammenhang zwischen dem Rauchen und der Inzidenz der koronaren Herzkrankheit. Hier ist der Nikotinkonsum ein Confounder für den Effekt des Kaffeekonsums auf die Entstehung der koronaren Herzkrankheit.

Confounding ist dabei nicht zu verwechseln mit Interaktion („effect modification“): Zwei Risikofaktoren können entweder völlig unabhängig voneinander wirken, oder aber die Wirkung eines Risikofaktors hängt vom Vorliegen des anderen Risikofaktors ab.

Ein Beispiel für Interaktion: Aus Untersuchungen weiß man, dass sowohl Rauchen als auch Alkoholkonsum Risikofaktoren für die Entwicklung eines

**Wichtige Fragen bei Planung und Beurteilung von Beobachtungsstudien**

- Ist das Studienkollektiv repräsentativ?
- Sind die betrachteten Teilkollektive vergleichbar?
- Sind die Informationen in vergleichbarer Weise erhoben worden?
- Werden potenzielle Messfehler beschrieben?
- Berücksichtigt das Studiendesign mögliche Fehlerquellen?
- Wie gut ist die Qualität der erhobenen Daten?
- Werden Korrekturverfahren angewendet?

Mundhöhlenkarzinoms sind. Die Risikoerhöhung durch Alkoholkonsum ist bei Rauchern stärker als bei Nichtrauchern ausgeprägt (Tab. 1) [17].

Confounding kann auf verschiedene Arten verringert werden. In klinischen Studien werden Patienten randomisiert auf die Behandlungsarme verteilt, in der Annahme, dass dann die Verteilung aller bekannten Störgrößen (wie Geschlecht und Alter) und sogar der unbekannteren Störgrößen in den Behandlungsarmen gleich sein wird (siehe auch Teil 2 der Serie). In rein beobachtenden Studien muss dagegen anders vorgegangen werden.

Eine Möglichkeit, den Effekt eines Confounders zu überprüfen, ist, das Untersuchungskollektiv in Schichten (Strata) zu unterteilen, die durch die Ausprä-

gungen des Confounders definiert sind. In unserem Beispiel könnten die Probanden stratifiziert werden in Nichtraucher, Probanden mit mäßigem Nikotinkonsum und starke Raucher. Die Auswertungen werden einmal unstratifiziert durchgeführt und einmal in den einzelnen Strata. Der Mantel-Haenszel-Schätzer [5, 14] wird oft dazu verwendet, die einzelnen Effektschätzer aus der stratifizierten Auswertung zu kombinieren und dabei den Confounder zu berücksichtigen. Je weniger sich die Ergebnisse der stratifizierten und der unstratifizierten Auswertung unterscheiden, desto geringer ist die Auswirkung des Confounders.

In Fall-Kontroll-Studien wird oft versucht, die Strukturgleichheit der Gruppen der Fälle und Kontrollen dadurch herzustellen, dass zu jedem Fall eine oder mehrere Kontrollen ausgewählt werden, deren Geschlecht, Alter und bekannte Confounder denen ihres Referenzfalls gleichen („matching“). Schüz und Kollegen untersuchten Risikofaktoren für Leukämie im Kindesalter und ordneten jedem Fall ein geschlechts- und altersgleiches Kind aus derselben Gemeinde zu [18].

Alle potenziellen Confounder beim Matching zu berücksichtigen ist selten möglich. Meist werden Beobachtungsstudien mit Regressionsmodellen ausgewertet. In diese Modelle werden die potenziellen Confounder – neben dem interessierenden Risikofaktor – als erklärende Variablen aufgenommen. Die Effekte der einzelnen Faktoren berechnet man dann adjustiert für die jeweils anderen. Den Effekt eines potenziellen Confounders kann man überprüfen, indem man die Ergebnisse aus zwei Modellen vergleicht, in denen er einmal in das Modell aufgenommen und einmal ausgelassen wurde. In Publikationen werden dann adjustierte und unadjustierte Ergebnisse nebeneinander präsentiert [13].

### Weitere Fehler

An dieser Stelle nennen die Autoren beispielhaft einige weitere potenzielle Fehlerquellen: Lead-time-Bias, ökologischer Trugschluss und Simpson-Paradoxon.

Nach der Einführung einer Vorsorgeuntersuchung werden meist längere Überlebenszeiten der Patienten beobachtet. Dies ist noch kein Beleg für den Erfolg

### Kernaussagen

- Viele Fragestellungen zur menschlichen Gesundheit lassen sich nur mit Beobachtungsstudien beantworten. Wie jede Art von Studie sind sie potenziell mit Fehlern behaftet.
- Viele Faktoren können zu verzerrten Studienergebnissen führen. Sie lassen sich grob einteilen in Selektionsmechanismen, Messfehler, Störgrößen und methodische Fehler.
- Bestimmte Verzerrungsmöglichkeiten sind in Beobachtungsstudien aufgrund ihres Studiendesigns (zum Beispiel fehlende Möglichkeit der Randomisierung) häufiger. Die Autoren stellen wichtige Störgrößen vor und illustrieren diese mit Beispielen.
- Ist man sich der Ursachen für Verzerrungen der Ergebnisse bewusst, können sie durch eine intelligente Studienplanung entweder ausgeschlossen oder adäquat berücksichtigt werden.
- Dem kritischen Leser hilft ein Verständnis dieser Probleme bei der Interpretation von Studienergebnissen.

der Vorsorgeuntersuchung, denn die Patienten werden im Durchschnitt früher diagnostiziert und leben länger mit ihrer Diagnose. Dieses Phänomen ist als Lead-time-Bias bekannt. Es kann (teilweise) durch den Vergleich ähnlicher Regionen mit und ohne diese Vorsorgeuntersuchung und einer stadienspezifischen Auswertung berücksichtigt werden.

Eine Scheinkorrelation, wie zum Beispiel die von Höfer und Kollegen beschriebene Assoziation einer steigenden Anzahl Geburten, die außerhalb einer Klinik stattfanden, und einer parallel dazu steigenden Storchpopulation [12], verleitet dazu, einen Kausalzusammenhang zu vermuten, wo keiner ist. Fehler dieser Art können in ökologischen Studien auftreten, die ausschließlich aggregierte Daten auf Gruppenebene verwenden, zum Beispiel auf Gemeinde- oder Landesebene. Die beobachteten Zusammenhänge treffen aber nicht unbedingt auf die einzelnen Individuen der betrachteten Population zu. Die Kausalität

eines Zusammenhangs kann aufgrund fehlender Individualdaten nicht untersucht werden. Die Annahme der Übertragbarkeit von beobachteten Zusammenhängen von der Populationsebene auf die Ebene von Individuen nennt man ökologischen Bias oder ökologischen Trugschluss.

Weitere Scheinkorrelationen können entstehen, wenn Daten gruppiert ausgewertet werden, es aber innerhalb der Gruppen eine Ungleichverteilung einer wichtigen Größe gibt (die kein Confounder sein muss). Dieses Phänomen wurde unter dem Begriff Simpson-Paradoxon bekannt. Beispiele dafür finden sich auch in der Medizin:

In einem Vergleich zweier Therapien des Nierensteins [6] wurden die in Tabelle 2 aufgeführten Daten beobachtet. Wird die Größe der Nierensteine bei der Auswertung dieser Daten nicht berücksichtigt, scheint Therapie A eine schlechtere Wirkung zu haben (78 % versus 83 % Erfolg). Tatsächlich haben Patienten mit großen Nierensteinen eine schlechtere Prognose. Diese Patienten sind in Therapiegruppe A stärker vertreten. Dadurch ist der Behandlungserfolg von Therapie A scheinbar schlechter. Die Überlegenheit von Therapie A wird erst unter Berücksichtigung der Größe der Nierensteine ersichtlich.

### Fazit

Beobachtungsstudien leisten wichtige Beiträge zur Kenntnis der Verteilung und der Ursachen von Krankheiten. Einige der Fallstricke, die zu verzerrten Ergebnissen führen können, haben die Autoren genannt. Beobachtungsstudien sind aber oft das einzige Mittel der Wahl, wenn es um lange Beobachtungszeiträume oder seltene Ereignisse geht oder wenn experimentelle Studien unethisch wären. Die wichtigsten Fragen bei der Planung und Beurteilung von Beobachtungsstudien sind im Kasten zusammengefasst.

Mögliche Fehlerquellen kann man oft mit Pilotstudien oder Prätests, also Voruntersuchungen mit der geplanten

Erhebungsmethode an einem kleineren Kollektiv, vor der eigentlichen Studierendurchführung rechtzeitig erkennen und korrigieren. Die Durchführung eines Prätests kann deshalb als ein Qualitätskriterium für eine Studie angesehen werden.

Wie viele Gedanken sich die Wissenschaftler gemacht haben, erkennt man an der Ausführlichkeit der Beschreibung der möglichen Schwächen einer Studie, der Methoden zur Vermeidung oder Korrektur absehbarer Probleme und des Umgangs mit unvorhergesehenen Gegebenheiten.

Als weiterführende Literatur sind die Leitlinie „Gute epidemiologische Praxis“ [8] und die Taschenbücher von *Crombie* und *Greenhalgh* zu empfehlen, die in Auszügen im *British Medical Journal* erschienen sind [7, 10]. Eine kurze, praktische Checkliste zur Bewertung (strahlen-)epidemiologischer Studien hat die Strahlenschutzkommission für eigene Zwecke erstellt und online publiziert [19].

**Interessenkonflikt:** Die Autoren erklären, dass kein Interessenkonflikt im Sinne der Richtlinien des International Committee of Medical Journal Editors besteht.

### Korrespondenzadressen

Dr. P. H. Gaël P. Hammer  
Institut für Medizinische Biometrie,  
Epidemiologie und Informatik (IMBEI)  
Universitätsmedizin der Johannes  
Gutenberg-Universität  
Langenbeckstraße 1  
55101 Mainz  
E-Mail: gael.hammer@unimedizin-  
mainz.de

Prof. Dr. Maria Blettner  
Universitätsmedizin der Johannes  
Gutenberg-Universität Mainz  
Institut für Medizinische Biometrie,  
Epidemiologie und Informatik  
Langenbeckstraße 1  
55101 Mainz  
Tel.: 0 61 31 / 17 – 32 52  
Fax: 0 61 31 / 17 – 29 68  
E-Mail: maria.blettner@unimedizin-  
mainz.de  
www.imbei.uni-mainz.de



## Literatur

1. Atkins D, Eccles M, Flottorp S et al.: Systems for grading the quality of evidence and the strength of recommendations I: critical appraisal of existing approaches. The GRADE Working Group. *BMC Health Serv Res* 4, 38 (2004)
2. Bonita R, Beaglehole R, Kjellström T: Basic epidemiology. 2nd ed. World Health Organisation, New York 2007
3. Boone-Heinonen J, Evenson KR, Taber DR, Gordon-Larsen P: Walking for prevention of cardiovascular disease in men and women: a systematic review of observational studies. *Obes Rev* 10, 204–217 (2009)
4. Brenner H, Blettner M: Misclassification bias arising from random error in exposure measurement: implications for dual measurement strategies. *Am J Epidemiol* 138, 453–461 (1993)
5. Breslow NE, Day NE: Statistical methods in cancer research. Volume I. The analysis of case-control studies. Lyon, France: International Agency for Research on Cancer 1980
6. Charig CR, Webb DR, Payne SR, Wickham JE: Comparison of treatment of renal calculi by open surgery, percutaneous nephrolithotomy, and extracorporeal shockwave lithotripsy. *Br Med J (Clin Res Ed)* 292, 879–882 (1986)
7. Crombie IK: The pocket guide to critical appraisal. BMJ Publishing Group, London 2004
8. Deutsche Gesellschaft für Epidemiologie (DGEpi) e.V.: Leitlinien für Gute Epidemiologische Praxis (GEP). <http://www.dgepi.de/pdf/infoboard/stellungnahme/GEP%20mit%20Ergaenzung%20GPS%20Stand%2029.7.2008.pdf>
9. Doll R, Peto R, Boreham J, Sutherland I: Mortality in relation to smoking: 50 years' observations on male British doctors. *BMJ* 328, 1519 (2004)
10. Greenhalgh T: How to read a paper. BMJ Publishing Group, London 2003
11. Hönigsmann H, Diepgen TL: UV-Hauttumoren. *J Dtsch Dermatol Ges* 3, 26–31 (2005)
12. Hofer T, Przyrembel H, Verleger S: New evidence for the theory of the stork. *Paediatr Perinat Epidemiol* 18, 88–92 (2004)
13. Korte JE, Brennan P, Henley SJ, Boffetta P: Dose-specific meta-analysis and sensitivity analysis of the relation between alcohol consumption and lung cancer risk. *Am J Epidemiol* 155, 496–506 (2002)
14. Kreienbrock L, Schach S: Epidemiologische Methoden. Spektrum Akademischer Verlag, Heidelberg, Berlin 1996
15. Morgenroth H, Hellenbrand W, Dreja I et al.: Die Durchimpfung von 24–30 Monate alten Kindern in pädiatrischen Praxen im Zeitraum von November 1999 bis Mai 2001 – Der Einfluss soziodemografischer Faktoren. *Gesundheitswesen* 67, 788–794 (2005)
16. Rosner B, Willett WC, Spiegelman D: Correction of logistic regression relative risk estimates and confidence intervals for systematic within person measurement error. *Stat Med* 8, 1051–1069 (1989)
17. Rothmann K, Keller A: The effect of joint exposure to alcohol and tobacco on risk of cancer of the mouth and pharynx. *J Chron Dis* 25, 711–716 (1972)
18. Schüz J, Kaletsch U, Meinert R, Kaatsch P, Michaelis J: Risk of childhood leukemia and parental self-reported occupational exposure to chemicals, dusts, and fumes: results from pooled analyses of German population-based case-control studies. *Cancer Epidemiol Biomarkers Prev* 9, 835–838 (2000)
19. Strahlenschutzkommission: Kriterien zur Bewertung strahlenepidemiologischer Studien. Bonn: Strahlenschutzkommission 2002
20. Titus SL, Wells JA, Rhoades LJ: Repairing research integrity. *Nature* 453, 980–982 (2008)
21. Werler MM, Pober BR, Nelson K, Holmes LB: Reporting accuracy among mothers of malformed and nonmalformed infants. *Am J Epidemiol* 129, 415–421 (1989)



# Fragebogen: DZZ 3/2011

## 1 Fragen zum Beitrag C. Appel: „Orthograde Revision bei persistierender periapikaler Parodontitis nach Wurzelspitzenresektion“. Bei einer Wurzelspitzenresektion spielen folgende Faktoren eine entscheidende Rolle:

- A retrograde Präparation
- B retrograde Wurzelkanalfüllung
- C möglichst gleichzeitig orthograde Revision
- D a + b
- E a – c

## 2 Welche Aussage(n) sind falsch?

- A Die Wurzelspitzenresektion (WSR) ist eine vollwertige Alternative bei insuffizienter Wurzelkanalfüllung (WKF) verglichen mit einer orthograden Revision.
- B Eine retrograde Versorgung ist nicht notwendig.
- C Die Dichtigkeit einer WKF lässt sich röntgenologisch überprüfen.
- D Ein radiologisch gut gefüllter Wurzelkanal ist nie infiziert.
- E a – d sind falsch

## 3 Welche Aussage(n) sind richtig?

- A Eine retrograde Präparation und Füllung sollte nicht von der Dichtigkeit der WKF am Neoapex abhängig gemacht werden.
- B Durch das Abtrennen der Guttapercha und deren „Verschmieren“ am Neoapex mittels Wärme wird die Dichtigkeit der WKF gewährleistet.
- C Die Dichtigkeit einer WKF am Neoapex lässt sich optisch immer gut überprüfen.
- D Eine postendodontische apikale Parodontitis geht immer von intrakanalär aus.
- E a – d sind richtig

## 4 Fragen zum Beitrag C. Zirkel: „Moderne Endodontie – ein antimikrobielles Konzept“. Ursachen für eine endodontische Erkrankung können sein:

- A tiefe kariöse Läsionen
- B Traumata
- C Erosionen
- D iatrogene Schädigung
- E a – d sind richtig

## 5 Primäre Infektionen der Pulpa sind gekennzeichnet durch:

- A Mischinfektion
- B Monoinfektion mit *Str. mutans*
- C Infektion primär durch Laktobazillen
- D Infektion primär durch Aktinomyzeten
- E a – d sind falsch

## 6 Welche Aussage(n) sind richtig?

- A Im infizierten unbehandelten Kanal befindet sich eine Mischung aus gram-positiven und -negativen Bakterienspezies.
- B Im infizierten unbehandelten Kanal gibt es eine Dominanz von obligat anaeroben Bakterien.
- C In Kanälen mit primären Infektionen gibt es mehr Mikroorganismen als in Kanälen mit persistierenden endodontischen Läsionen.
- D Bakterien liegen in Kanälen in planktonischer Form als auch innerhalb eines Biofilms vor.
- E a – d sind richtig

## 7 Fragen zum Beitrag M. Dimitrouli et al.: „Faserverstärkte Wurzelkanalstifte: System und Verarbeitung – eine Übersicht“. Welche Vorteile bietet die Versorgung mit Glasfaserstiften? Welche Antwort(e)n sind falsch?

- A negative, metallbedingte Effekte wie Korrosionsprodukte in der Gingiva, auf der Wurzeloberfläche, Schattierungen, Opazitätseffekte ausgeschlossen
- B Versorgung in einer Sitzung möglich
- C erleichterte Stiftentfernung
- D durchgängig gute Röntgenopazität aller Systeme
- E a – c sind falsch

## 8 Welches sind die Nachteile von Glasfaserstiften? Welche Aussage(n) sind richtig?

- A hohe Wahrscheinlichkeit von Wurzelfrakturen
- B hoher Zahnhartsubstanzverlust im Vergleich zur Versorgung mit metallischen Stiftversorgungen
- C hohe Frakturanfälligkeit
- D Zementierungsvorgang aufwändiger als bei gegossenen Stiftsystemen
- E a – c sind richtig

## 9 Welches sind die Indikationen für die Verwendung Glasfaserstiften? Welche Aussage(n) sind falsch?

- A tief zerstörte Frontzähne und Wurzelreste
- B Versorgung eines Zahnes mit vollkeramischen Kronen, weil kein „Durchscheineffekt“ mehr auftritt.
- C bei gebogenen, schmalen und kurzen Wurzeln
- D Frontzahnbereich: negative metallbedingte Effekte wie Korrosionsprozesse sind ausgeschlossen
- E b – d sind falsch

## 10 Welche sind die Möglichkeiten der Oberflächenbehandlung eines Glasfaserstiftes?

- A Anrauen der Stiftoberfläche durch Sandstrahlen
- B Applikation von selbstkonditionierenden Primern
- C Anrauen der Stiftoberfläche durch Ätzen mit Silanen
- D Anrauen mittels Diamantfeinern
- E b – d sind richtig

U. Feicht<sup>1</sup>

# Wilhelm Roux – Begründer der Entwicklungsmechanik\*



*Wilhelm Roux* (1850–1924) befasste sich mit Anpassungsvorgängen von Organen und Geweben und ihren Ursachen, die neben der Genetik bis heute in Biologie und Medizin von zentraler Bedeutung sind. Diese neue Forschungsrichtung bezeichnet er – fußend auf *Kants* philosophische Auffassung einer „mechanistischen“ Idee der Naturwissenschaft – als „Entwicklungsmechanik“ (Abb. 1 links). Im Gegensatz zur damaligen Lehrmeinung stellte *Roux* kausales Denken in den Mittelpunkt seiner Forschungen. Initial erforschte *Roux* kausalmorphologische Fragen am adulten Organismus und analysierte darauf aufbauend erstmals experimentell die Ursachen der „formbildenden Kräfte“, welche Organismus und Organen während der Embryogenese Strukturen und Funktionen verleihen. Die Einführung des Experimentes in Morphologie und Vererbungslehre – zunächst gegen den Widerstand etablierter Fachvertreter – ist das besondere Verdienst *Roux*s. Allein in der experimentell-kausalen Erforschung der Embryonalentwicklung sah *Roux* den Weg zum Verständnis des Entwicklungsgeschehens. Mittels Studien in frühen Embryonalstadien konnte er den Zeitpunkt der Festlegung der Körperachsen und den Einfluss der Schwerkraft erfassen. In *Roux*s berühmten Antichversuchen bei Froschkeimen entstanden durch Ausschaltung einer der beiden ersten Furchungszellen Halbembryonen. Aus der sich anschließenden Selbstdifferenzierung beider Teile des Eies schloss *Roux* auf eine „Mosaikarbeit“, was zu grundlegenden genetischen Erkenntnissen führte. Die dritte und längste Schaffensperiode *Roux*s begann 1895 mit der Berufung an die Universität Halle und währte 26 Jahre. Sie

soll nach einer Kurzbiographie im Mittelpunkt dieser Betrachtung stehen.

*Wilhelm Roux* – hugenottische Abstammung – wurde am 9. Juni 1850 in Jena geboren. Nach kurzem Studium der Philosophie und Naturwissenschaften und einjährigem Wehrdienst nahm er 1873 ein Medizinstudium in Jena auf, das er in Berlin und in Straßburg fortsetzte. 1877 legte *Roux* das Staatsexamen in Jena ab und promovierte dort ein Jahr später mit einer morphologischen Studie „Über die Verzweigungen der Blutgefäße“. Nach einjähriger Tätigkeit am Hygiene-Institut in Leipzig ging er 1879 an das Anatomische Institut der Breslauer Universität. Dort habilitierte sich *Roux* 1881 mit dem entwicklungsgeschichtlichen Thema: „Über die Leistungsfähigkeit der Prinzipien der Deszendenzlehre zur Erklärung der Zweckmäßigkeiten des tierischen Organismus“. 1888 wurde eigens für *Roux* – inzwischen Privatdozent – in Breslau das erste Institut für Entwicklungsgeschichte und Entwicklungsmechanik in Deutschland geschaffen. Ein Jahr später wechselte *Roux* für 6 Jahre an die Universität Innsbruck..

Mit der Übernahme des Direktorates des Anatomischen Institutes der Universität Halle 1895 begann die produktivste Periode seines wissenschaftlichen Schaffens. Nach Abschluss der experimentellen Forschungen widmete sich *Wilhelm Roux* jetzt der Publikation der Ergebnisse auf dem Gebiet der Entwicklungsmechanik. Daneben setzte er sich für die Gestaltung neuer Unterrichtsmethoden ein und bewirkte am Halleschen Anatomischen Institut umfangreiche fachliche und bauliche Neuerungen. Zudem schuf *Roux* mit der Herausgabe des „Archiv der Entwicklungsmechanik“ eine Publikationsplattform für diesen neuen,


von ihm inaugurierten Wissenschaftszweig. Es wurde bis heute unter wechselnden Bezeichnungen „Roux’s archive of developmental biology“, „Development(al) Genes and Evolution“ bzw. „Cellular and Molecular Life Sciences“ weitergeführt. *Roux*s Aufgeschlossenheit gegenüber Neuem war die treibende Kraft bei der Wahl bisher unbekannter Wege in der Forschung. So forschte er auch auf den Gebieten Vererbung, Regeneration, Transplantation, Ursachen der Gestaltung und funktioneller Anpassung von Lebewesen, Entwicklung der Leber, Selbstregulation, Histomechanik und Histochemie sowie der Ontogenese. *Roux* publizierte allein in seiner halleischen Zeit 183 Publikationen. Als bedeutender Wissenschaftler seiner Zeit mit entsprechender gesellschaftlicher Reputation verstand er es, auf Entscheidungsträger Einfluss zu nehmen, um seine wissenschaftlichen Vorhaben realisieren zu können. *Wilhelm Roux* war ein gerechter und interessierter Hochschullehrer, der sich für die Belange seiner Studenten und Mitarbeiter einsetzte.

Die Art der Gestaltung von Forschung und Lehre sowie seine Lebenseinstellung charakterisieren das Bild eines außergewöhnlichen Mannes, welcher Erstaunliches erreichte. *Roux* war Mitglied einer Vielzahl wissenschaftlicher Gesellschaften und Organisationen und erhielt zahlreiche Auszeichnungen. Getreu seinem Grundsatz „Das ‚Was‘ erforsche, mehr erforsche ‚Wie‘ und das ‚Warum‘ versäume nie!“ wirkte *Wilhelm Roux*, dessen Leben beispielhaft für den Kampf gegen Unwissenheit und Skepsis ist. Seine unterschiedliche Forschungsgebiete integrierenden Untersuchungen weisen eine einzigartige Verknüpfung experimenteller Forschungsergebnisse

<sup>1</sup> An der Rennbahn 22, 06249 Mücheln

\* Kurzfassung eines Vortrages auf dem Colloquium des Arbeitskreises Geschichte der Zahnheilkunde anlässlich des Zahnärztetages in München 2009; zwei weitere Kurzfassungen von Vorträgen wurden bereits in der DZZ 1/2011, S. 57 und der DZZ 2/2011, S. 133 publiziert





**Abbildung 1** Links: Wilhelm Roux's Porträt, rechts: Medaille der Wilhelm Roux Stiftung.

(Abb. 1: Archiv der Leopoldina in Halle/Saale)

mit philosophischen Inhalten auf. Dieser individuelle Stil prägte den Menschen, Wissenschaftler und Hochschullehrer *Roux*, dessen fundierte Bildung ihm das Rüstzeug für ein effektives Arbeiten gab. Die zukunftsweisende Bedeutung der Entwicklungsmechanik mag selbst einem bedeutenden Forscher wie ihm nicht voll bewusst gewesen sein. Noch heute profitieren Medizin

und Biologie vom Schaffen eines Mannes, der Zweifel dafür nutzte, sie in sein kausalanalytisches Denken einzubeziehen. Darüber hinaus begründete *Roux* eine umfangreiche anatomische Sammlung in Halle sowie eine Stiftung (Abb. 1 rechts), die beide seinen Namen tragen. Letztere sollte in regelmäßigen Abständen junge Forscher auszeichnen, die sich um die Entwicklungsmechanik ver-

dient gemacht hatten, was jedoch nur zweimal erfolgte. Obwohl beide Einrichtungen nicht mehr in ihrer ursprünglichen Form existieren, legen sie Zeugnis für die hervorragende Stellung *Roux*s unter den Anatomen seiner Zeit ab.

Während seiner fast dreißigjährigen Tätigkeit in Halle untermauerte *Wilhelm Roux* die theoretischen Grundlagen einer von ihm geschaffenen, bahnbrechenden Forschungsrichtung, die wir heute als Entwicklungsbiologie oder funktionsorientierte Genetik bezeichnen würden. *Roux* machte Halle Anfang des 19. Jahrhunderts für kurze Zeit zu einem Mittelpunkt der wissenschaftlichen Erneuerung in Deutschland. Die halle'sche Universität möchte mit dieser Studie das Andenken an diese herausragende Forscherpersönlichkeit ehrend bewahren. D77

#### Korrespondenzadresse

Dr. Ulrike Feicht  
An der Rennbahn 22  
06249 Mücheln  
E-Mail: Ulrike\_Feicht@gmx.de  
Die Autorin ist Niedergelassene Zahnärztin und Mitglied des Arbeitskreises Geschichte der Zahnheilkunde. Sie hat 2008 über Wilhelm Roux am Institut für Geschichte der Medizin der Universität Halle promoviert.



## FORTBILDUNGSKURSE DER APW

### 2011

**Termin: 26.03.2011**

**(Sa 10.00 – 18.00 Uhr)**

**Thema:** „Prophylaxe an Implantaten“

**Referenten:** Dr. Regina Becker, Dr. Narja Sahm

**Kursort:** Mannheim

**Kursgebühr:** 140,00 €

**Kurs-Nr.:** HF01

**Termin: 01./02.04.2011**

**(Fr 14.00 – 19.00 Uhr, Sa 9.00 – 16.00 Uhr)**

**Thema:** „Regenerative Parodontaltherapie“

**Referenten:** Dr. Bernd Heinz, Dr. Björn Greven, Katrin Dorster

**Kursort:** Hamburg

**Kursgebühr:** 590,00 € für Nicht-Mitgl./ 560,00 € für DGZMK-Mitgl./ 540,00 € für

APW-Mitgl.

**Kurs-Nr.:** CP01; 15 Fortbildungspunkte

**Termin: 09.04.2011**

**(Sa 10.00 – 18.00 Uhr)**

**Thema:** „Seminar zu Hygienebeauftragten – Nachweis der Sachkunde für die Aufbereitung von Medizinprodukten“

**Referent:** Dr. Regina Becker

**Kursort:** Köln

**Kursgebühr:** 120,00 €

**Kurs-Nr.:** HF02

**Termin: 08.04.2011**

**(Fr 09.00 – 17.00 Uhr)**

**Thema:** „Halitosis 2011“

**Referent:** Prof. Dr. Andreas Filippi

**Kursort:** Basel

**Kursgebühr:** 440,00 € für Nicht-Mitgl./ 410,00 € für DGZMK-Mitgl./ 390,00 € für APW-Mitgl.

**Kurs-Nr.:** CA01; 8 Fortbildungspunkte

**Termin: 09.04.2011**

**(Sa 09.00 – 17.00 Uhr)**

**Thema:** „Praxiskonzepte für Karies- und Parodontitispatienten“

**Referent:** Dr. Lutz Laurisch

**Kursort:** Korschenbroich

**Kursgebühr:** 540,00 € für Nicht-Mitgl./ 510,00 € für DGZMK-Mitgl./ 490,00 € für APW-Mitgl.

**Kurs-Nr.:** CA02; 9 Fortbildungspunkte

**Termin: 08./09.04.2011**

**(Fr 14.00 – 18.00 Uhr, Sa 9.00 – 16.00 Uhr)**

**Thema:** „Okklusionsschienen zur Behandlung von CMD-Patienten – Warum und wie? Teamkurs“

**Referenten:** Prof. Dr. Peter Ottl, ZTM Rainer Derleth

**Kursort:** Mühlheim a. Main  
**Kursgebühr:** 1070,00 € für Nicht-Mitgl./  
 1040,00 € für DGZMK-Mitgl./ 1020,00 €  
 für APW-Mitgl.

**Kurs-Nr.:** CF02; 14 Fortbildungspunkte

**Termin:** 08./09.04.2011

**(Fr 14.00 – 19.00 Uhr,  
 Sa 9.00 – 17.00 Uhr)**

**Thema:** „Hypnose für Kinder und Angst-  
 patienten“

**Referenten:** Dr. Robert Schoderböck, Dr.  
 Eveline Schoderböck

**Kursort:** Berlin

**Kursgebühr:** 670,00 € für Nicht-Mitgl./  
 640,00 € für DGZMK-Mitgl./ 620,00 € für  
 APW-Mitgl.

**Kurs-Nr.:** CK02; 14 Fortbildungspunkte

**Termin:** 07.05.2011

**(Sa 09.00 – 18.00 Uhr)**

**Thema:** „Computergestützte Implantolo-  
 gie und CAD/CAM in der zahnärztlichen  
 Prothetik“

**Referenten:** Prof. Dr. Ralph Luthardt, Dr.  
 Sebastian Quaas, Dr. Heike Rudolph

**Kursort:** Ulm

**Kursgebühr:** 640,00 € für Nicht-Mitgl./  
 610,00 € für DGZMK-Mitgl./ 590,00 € für  
 APW-Mitgl.

**Kurs-Nr.:** CW01; 10 Fortbildungspunkte

**Termin:** 07.05.2011

**(Sa 09.00 – 17.00 Uhr)**

**Thema:** „Bildbearbeitung und Archivie-  
 rung für Zahnärzte“

**Referent:** Dr. Wolfgang Bengel

**Kursort:** Köln

**Kursgebühr:** 420,00 € für Nicht-Mitgl./  
 390,00 € für DGZMK-Mitgl./ 370,00 € für  
 APW-Mitgl.

**Kurs-Nr.:** CA03; 10 Fortbildungspunkte

**Termin:** 07.05.2011

**(Sa 09.00 – 18.00 Uhr)**

**Thema:** „Was gibt es Neues auf dem Gebiet  
 der Adhäsivsysteme? Übersicht – Wertung –  
 Handhabung; ein praktischer Übungskurs“

**Referent:** Dr. Uwe Blunck

**Kursort:** Berlin

**Kursgebühr:** 530,00 € für Nicht-Mitgl./  
 500,00 € für DGZMK-Mitgl./ 480,00 € für  
 APW-Mitgl.

**Kurs-Nr.:** CR01; 10 Fortbildungspunkte

**Anmeldung/Auskunft:**

**Akademie Praxis und Wissenschaft  
 Liesegangstr. 17a; 40211 Düsseldorf  
 Tel.: 02 11 / 66 96 73 – 0 ; Fax: – 31  
 E-Mail: apw.fortbildung@dgzmk.de**

## ■ CW CURRICULUM ■ PROTHETIK

**Beginn am 25./26.11.2011**

**Modul 1** – Vorstellung des synoptischen  
 Behandlungskonzeptes / Befundaufnah-  
 me, Diagnostik, Planung

Termin: 25./26.11.2011 in Eppendorf

**Modul 2** – Funktionelle Vorbehandlung

Termin: 27./28.01.2012 in Marburg

**Modul 3** – Perioprothetik

Termin: 23./24.03.2012 in München

**Modul 4** – Ästhetische Prothetik

Termin: 07./08.09.2012 in Kiel

**Modul 5** – Festsitzender Zahnersatz

Termin: 25./26.01.2013 in Dresden

**Modul 6** – Herausnehmbarer Zahnersatz

Termin: 01./02.03.2013 in Berlin

**Modul 7** – Implantatprothetik

Termin: 07./08.05.2013 in Mühlheim/  
 Ruhr

**Modul 8** – Zukunftstechniken

Termin : 27./28.09.2013 in Eppendorf

**Kursgebühr:** APW/DGPRO-Mitgl  
 495,00 €, Nicht-Mitgl. 575,00 €

**Ansprechpartnerin:** Julia Schröder,  
 Tel.: 0211 / 66967 340, E-Mail:  
 apw.schroeder@dgzmk.de

## ■ ALTERSZAHMEDIZIN ■ PFLEGE

**Serienstart: 18.05.2011**

**Block I:** 18.–21.05.2011 Berlin

**Block II:** 19.–22.10.2011 München

**Kolloquium:** 23.10.2011 München

**Teilnahmegebühren:** 2.580,00 € zzgl.  
 205,00 € Prüfungsgebühren, 2.330,00 €  
 zzgl. 185,00 € Prüfungsgebühren (APW-/  
 DGZ-Mitgl.)

**Fortbildungspunkte:** 76

**Ansprechpartnerin:** Monika Huppertz,

Tel.: 0211 / 66 96 73 43, E-Mail:

apw.huppertz@dgzmk.de

## ■ CURRICULUM ■ IMPLANTOLOGIE

**Serie 159 in Düren, Starttermin:  
 15./16.04.2011**

**Serie 160 in Herrsching, Start-  
 termin: 13./14. 05.2011**

Aufbau des Curriculums:

**WK 1** – Einstieg in die Implantologie

**WK 2** – Indikationsbezogene Diagnostik  
 u. Planung komplexer Rehabilitationen

**WK 3** – Integration der Implantologie in  
 die Praxis & Live OP

**WK 4** – Augmentation I

**WK 5** – Implantat u. Zahnersatz

**WK 6** – Weichgewebsmanagement u.  
 prothetische Suprastrukturen unter ästhe-  
 tischen Aspekten

**WK 7** – Die Betreuung von Implantaten  
 in guten und schlechten Zeiten

**WK 8** – Augmentation II

**INTRO Kurs Implantologie vs.  
 Parodontologie vs. Endodontie**

Der Kurs ist Bedingung, um an der Prü-  
 fung teilzunehmen). Kursgebühr: APW-/  
 DGI-Mitgl. 270,00 €, Nicht-Mitgl.

340,00 €. Die Kursgebühr für die Kurse  
 1–8 betragen: APW-/DGI-Mitgl. 600,00 €  
 pro Kurs, Nicht-Mitgl. 670,00 € pro Kurs.

Die Kurse finden an unterschiedlichen Or-  
 ten, immer am Ort des Referenten, statt.  
 Eine Kursserie dauert in der Regel 1 Jahr.

**Ansprechpartnerin:** Frau Wasmeier,

Tel.: 02 11 / 66 96 73 45, E-Mail:

apw.wasmeier@dgzmk.de

## ■ ZAHNÄRZTLICHE ■ CHIRURGIE

**Beginn am 18.06.2011**

Die Kursreihe „Zahnärztliche Chirurgie“  
 stellt eine in sich abgeschlossene Folge  
 von drei Fortbildungswochenenden dar  
 mit dem Ziel, Zahnärzten eine Aktualisie-  
 rung und Vertiefung ihrer Kenntnisse auf  
 diesem Fachgebiet zu ermöglichen.  
 Die Kursserie setzt sich aus fünf Kurs-  
 modulen zusammen, welche auf drei Wo-  
 chenenden verteilt sind und alle in Mainz-  
 Kastel stattfinden.

**Modul 1** – Grundlagen der zahnärzt-  
 lichen Chirurgie & Zahntfernung

Termin: 18.06.2011.

**Modul 2** – Zahnerhaltende Chirurgie

Termin: 29.07.2011

**Modul 3** – Unfallverletzungen der Zähne

Termin: 30.07.2011

**Modul 4** – Der allgemeinmedizinische Ri-  
 sikopatient in der zahnärztlichen Chirurgie

Termin: 30.09.2011

**Modul 5** – Veränderungen und Erkrän-  
 kungen der Mundschleimhaut

Termin: 01.10.2011

**Teilnahmegebühren:** APW-Mitgl.

1.800,00 €, DGZMK-Mitgl. 1.850,00 €,

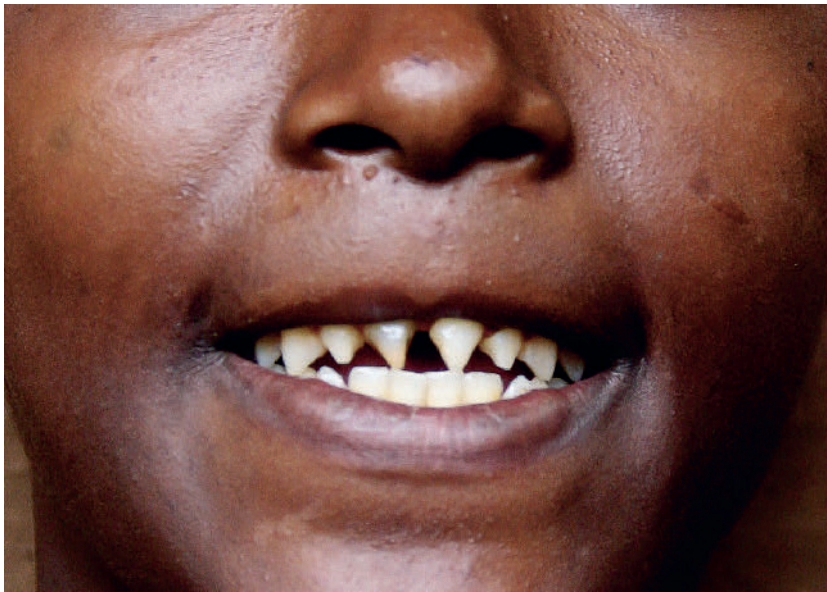
Nicht-Mitgl. 1.950,00 €

**Ansprechpartnerin:** Sonja Beate Lucas,

Tel.: 02 11 / 66 96 73 42,

E-Mail: apw.lucas@dgzmk.de

# Gründung des DGZMK-Arbeitskreises Ethno- und Paläo-Zahnmedizin (AKEPZ)



**Abbildung 1** Zahnfeilung einer 25-jährigen von der Ethnie der Bench (Äthiopien).

(Abb. 1: Dr. Garve)

Unsere Gegenwart ist einerseits durch zunehmende Globalisierung und Migration, andererseits durch wachsenden Tourismus in alle Teile der Welt gekennzeichnet. Dies führt unweigerlich dazu, dass man mit mundgesundheitsbezogenen Phänomenen und Praktiken konfrontiert wird, die hierzulande weitgehend unüblich und/oder unbekannt sind. Alle orofazialen Strukturen können von solchen Veränderungen und Eingriffen betroffen sein:

- die Zähne (z. B. anatomisch-morphologische Variationen; Zahnfeilungen und nicht medizinisch indizierte Extraktionen; Verfärbung von Zähnen, z. B. durch den Verzehr von Kolanüssen, Betelnüssen oder Oraltabak; exzessive Abrasionen aufgrund der Verwendung von Zahnputzhölzern),
- die Mundschleimhaut (natürliche oder künstliche Gingiva-Pigmentierungen; Präkanzerosen und Tumoren aufgrund kulturbedingter Nahrungsgewohnheiten; Durchbohrung von Zungen- und Wangenmukosa durch rituelle Praktiken und ihre Folgen),

– die Kiefer und Schädel (z. B. durch Deformierungen).

Darüber hinaus kamen und kommen in anderen Kulturkreisen zum Zwecke der Zahn- und Mundhygiene und zur Behandlung zahnmedizinisch relevanter Erkrankungen lokaltypische, altüberlieferte Hilfsmittel und Methoden zum Einsatz, die teilweise weit von dem in unseren Breiten Üblichen abweichen (z. B. Verwendung von Zahnputzhölzern, Heilpflanzen und Drogen; Wirkung ritueller Techniken), die möglicherweise auch Potential für die westliche Zahnmedizin besitzen. Ähnlich ungewöhnliche, aber zahnmedizinisch höchst interessante Beobachtungen offenbaren sich, wenn man das Fenster in die Vergangenheit öffnet und die Zahnmedizin unserer Vorfahren studiert.

Es ist wenig bekannt, dass neue wissenschaftliche Erkenntnisse rund um das Thema Zahn auch jenseits der Zahnmedizin gewonnen werden, vor allem in der Ethnologie und der biologischen Anthropologie. Die Dentalanthropolo-

gie kann auf zahlreiche Studien verweisen, die sowohl evolutive als auch kulturelle Aspekte der Menschwerdung berücksichtigen. Die Auseinandersetzung mit Gesundheit, Krankheit und Verhalten im orofazialen Kontext aus der Perspektive der Ethno- und der Paläozahnmedizin bietet neue Sichtweisen auf die Prävention und Behandlung von Zahn-, Mund- und Kiefererkrankungen, die den Menschen als Teil der Natur UND der Kultur begreifbar machen.

Diese Gegebenheiten systematisch und interdisziplinär zu erforschen, zu dokumentieren und zu bewerten ist die Aufgabe einer Ethno-Paläo-Zahnmedizin. Am 11. März 2011 fand daher in Mainz (Johannes Gutenberg-Universität, Institut für Anthropologie, Campus der Universität, Colonel Kleinmann Weg 2) die konstituierende Sitzung eines Arbeitskreises Ethno- und Paläo-Zahnmedizin in der Deutschen Gesellschaft für Zahn-, Mund- und Kieferheilkunde (DGZMK) statt. Ein solcher Arbeitskreis ist weltweit bislang einmalig.



**Abbildung 2** Untersuchung der sterblichen Überreste einer historischen Bestattung aus dem Magdeburger Dom.

(Abb. 2: Prof. Dr. Alt)



Allgemeine Ziele des Arbeitskreises werden sein:

- das Fördern von Interesse an ethno- bzw. paläo-zahnmedizinischen Fragestellungen unter Zahnärzten, Studierenden und anderen interessierten Personenkreisen;
- der intra- und interdisziplinäre (Anatomie; Ethnologie/Kulturanthropologie bzw. Ethnomedizin; Anthropologie u.a.) internationale Austausch von Fachwissen auf dem Gebiet der Ethno- und Paläo-Zahnmedizin;

- die Anregung interdisziplinärer Forschungsvorhaben, einschließlich der Vermittlung und Förderung von Master- und Dissertationsthemen aus dem Gebiet der Ethno- und Paläo-Zahnmedizin.

Interessenten melden sich bitte bei Prof. Dr. Kurt W. Alt (altkw@uni-mainz.de).

#### Gründungsmitglieder:

- Prof. Dr. med. dent. Kurt W. Alt, Mainz
- Dr. med. dent. Ralf Bechly, Lüneburg
- Dr. med. dent. Wolfgang Bengel, Heiligenberg


Prof. Dr. med. dent. Jochen Fanghänel, Greifswald

Dr. med. dent. Roland Garve, Lüneburg  
Prof. Dr. med. habil. Thomas Hoffmann, Dresden

Prof. Dr. med. Thomas Koppe, Greifswald

Prof. Dr. med. dent. Dr. h.c. Georg Meyer, Greifswald

Prof. Dr. med. dent. Dr. h.c. Heinz Spranger, Dersum

Prof. Dr. med. dent. Jens C. Türp, Basel 



## TAGUNGSKALENDER

### 2011

#### 22.03. – 26.03.2011, Köln

Gesellschaft zur Förderung der Dental-Industrie mbH, Verband der Deutschen Dental-Industrie, Kölnmesse

**Thema:** „IDS 2011“

**Auskunft:** www.ids-cologne.de

#### 25.03. – 26.03.2011, Heidelberg

Deutsche Gesellschaft für Kinderzahnheilkunde

**Thema:** „DGK-Frühjahrstagung“

**Auskunft:** www.kinderzahnheilkunde-online.de

#### 12.05. – 14.05.2011, Hamburg

Deutsche Gesellschaft für Prothetische Zahnmedizin und Biomaterialien e.V. (DGPro)

**Thema:** „60. Jahrestagung der DGPro“

**Auskunft:** www.dgpro.de

#### 27.05. – 28.05.2011, Wuppertal

Bergischer Zahnärzterein e.V.

**Thema:** „Kinderzahnheilkunde – state of the art“

**Auskunft:** www.2011.bzaev.de/  
www.dgparo.de

#### 27.05. – 28.05.2011, Biebrach

Arbeitsgemeinschaft für Arbeitswissenschaft und Zahnheilkunde (AGAZ)

**Thema:** „Zahnärztliche Ergonomie – Aspekte und Lösungen zum Vorteil in der täglichen Praxis“

**Auskunft:** www.esde.org

#### 28.05.2011, Jena

Thüringern Gesellschaft für Zahn-, Mund- und Kieferheilkunde (TGZMK)

**Thema:** „Arzneimittel in der Zahnmedizin“

**Auskunft:** www.conventus.de/tgzmk/

#### 02.06. – 03.06.2011, Bad Homburg

Arbeitsgemeinschaft für Kieferchirurgie (AgKi) und Arbeitskreis für Oralpathologie und Oralmedizin (AKOPOM)

**Thema:** „AgKi-/AKOPOM-Jahrestagung 2011“

**Auskunft:** www.ag-kiefer.de

#### 15.06. – 18.06.2011, Bamberg

Deutsche Gesellschaft für Mund-, Kiefer- und Gesichtschirurgie

**Thema:** „Früherkennung und Lebensqualität“

**Auskunft:** www.dgzmk.de

#### 15.09. – 17.09.2011, Baden-Baden

Deutsche Gesellschaft für Parodontologie

**Thema:** „Gesunde und schöne Zähne für ein besseres Leben!? Parodontale und Implantattherapie im Spannungsfeld zwischen Lifestyle und Lebensqualität“

**Auskunft:** www.dgparo.de

#### 21.09. – 25.09.2011, Dresden

Deutsche Gesellschaft für Kieferorthopädie (DGKFO)

**Thema:** „Kieferorthopädie und Mundgesundheit“

**Auskunft:** www.dgkfo.de

#### 30.09. – 01.10.2011, Halle (Saale)

Deutsche Gesellschaft für Kinderzahnheilkunde

**Thema:** „DGK-Herbststagung“

**Auskunft:** www.kinderzahnheilkunde-online.de

#### 06.11.2011, Münster

Westfälische Gesellschaft für Zahn-, Mund- und Kieferheilkunde

**Thema:** „Kinderzahnheilkunde“

**Auskunft:** Univ.-Prof. Dr. Dr. L. Figgner, E-Mail: weersi@uni-muenster.de

#### 10.11. – 12.11.2011, Frankfurt

Deutscher Zahnärztetag 2011

**Thema:** „Zahnmedizin interdisziplinär – Risikoerkennung und Risikomanagement“

**Auskunft:** www.dgzmk.de

#### 10.11. – 12.11.2011, Mannheim

Deutsche Gesellschaft für Schlafforschung und Schlafmedizin e.V. (DGSM)

**Thema:** „Schlafmedizin: Standards und Alternativen“

**Auskunft:** www.dgsm2011.de

#### 24.11. – 25.11.2011, Dresden

Deutsche Gesellschaft für Implantologie

**Thema:** „60 Jahre Osseointegration – Solides Fundament für neues Wissen“

**Auskunft:** www.dgi-ev.de

#### 02.12. – 03.12.2011, Bad Homburg

Deutsche Gesellschaft für Funktionsdiagnostik und -therapie (DGFD)

**Thema:** „Interdisziplinäre Behandlung bei CM Schmerz“

**Auskunft:** www.dgfdt.de

### 2012

#### 08.11. – 10.11.2012, Frankfurt

Deutscher Zahnärztetag 2011

**Auskunft:** www.dgzmk.de

# Neue Techniken ante portas

## 10. Keramik-Symposium lässt in die Zukunft blicken

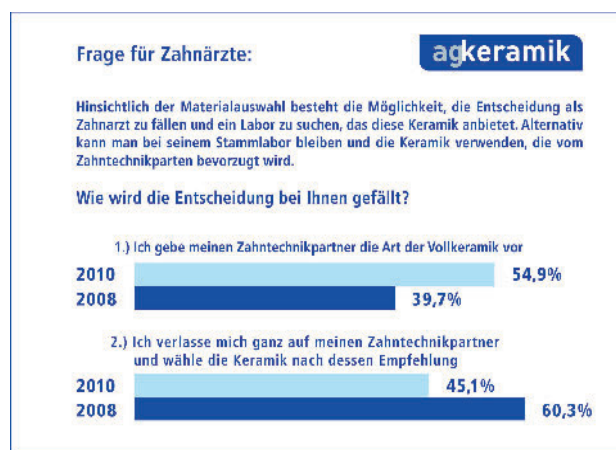
Zirkoniumdioxidkeramik ( $ZrO_2$ ) hat sich in den vergangenen Jahren zum Werkstoff der Wahl für prothetische Rekonstruktionen im Frontzahn- und Seitenzahnbereich entwickelt und wurde aufgrund günstiger Prognosen bei geeigneten Indikationen zu einer echten Alternative für metallgetragene Kronen und Brücken. Hatte sich die Arbeitsgemeinschaft für Keramik in der Zahnheilkunde (AG Keramik) seit einer Dekade zur Aufgabe gemacht, Vollkeramiken im klinischen Einsatz zu beobachten und zu bewerten, richteten die Referenten jüngst auf dem 10. Keramiksymposium den Fokus besonders auf Erfahrungen mit  $ZrO_2$  und auf die neuen, digitalen Intraoral-Abformverfahren.

Der Moderator des Symposiums, Dr. Klaus Wiedhahn, Buchholz, gab den Teilnehmern per TED (Teledialog) Gelegenheit, ihre Meinung zu Werkstofffragen kundzutun. Das Faktum, dass unterschiedliche Indikationen spezielle Vollkeramiken für die Restauration erfordern, führte dazu, dass immer mehr Zahnärzte die Werkstoffentscheidung selbst treffen (Abb. 1). Gaben 39,7 % der Praxisinhaber im Jahr 2008 ihrem Dentallabor den Werkstoff vor, waren es in 2010 bereits 54,9 %. Das ist ein Beleg dafür, dass immer mehr Zahnärzte die klinischen Bedingungen und ihre Quali-

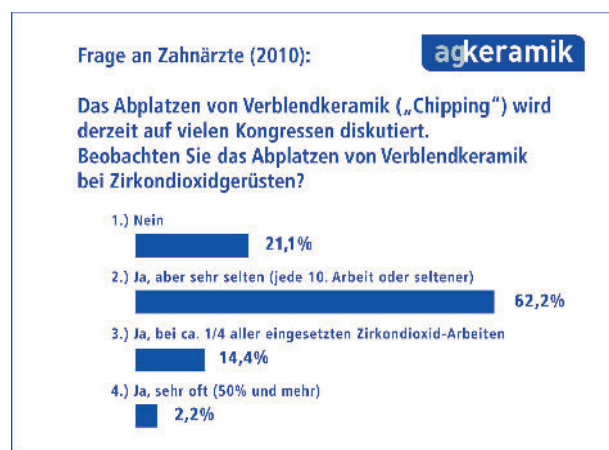
täterwartungen mit den Werkstoffeigenschaften abgleichen und bei der Entscheidung selbst die Verantwortung übernehmen. Weisen universitäre Langzeitstudien für  $ZrO_2$ -Gerüste inzwischen hohe Überlebensraten aus, wird in der Fachwelt das Risiko der Verblendfrakturen (Chippings) auf  $ZrO_2$ -getragenen Kronen und Brücken diskutiert. Per TED wurde das Ausmaß der Chippings erhoben (Abb. 2). Äußerten 21 % der Teilnehmer, keine Chippings zu beobachten, attestierten 62 % dieses Ereignis bei ca. 10 % ihrer  $ZrO_2$ -Restaurationen. 14 % sehen Chippings bei einem Viertel ihrer Arbeiten. Obwohl die Gründe für die Verblendfrakturen noch nicht schlüssig geklärt sind, ist inzwischen literaturbelegt, dass höhere Chippingraten in den Anfangsjahren des  $ZrO_2$ -Einsatzes in der Prothetik aufgetreten sind. Dafür war verantwortlich, dass die  $ZrO_2$ -Gerüste im Vertrauen auf die hohe Biegebruchfestigkeit sehr grazil mit dünnen Wandstärken und mit fehlender Höckerunterstützung ausgeschliffen und dicke Verblendschichten aufgetragen wurden, die unter Kaudruck Opfer von Zugspannungen wurden. Ferner waren die Wärmeausdehnungskoeffizient-Werte (WAK) zwischen Gerüst- und Verblendwerkstoff nicht immer optimal abgeglichen.

### Werkstoff mit Langzeitgedächtnis

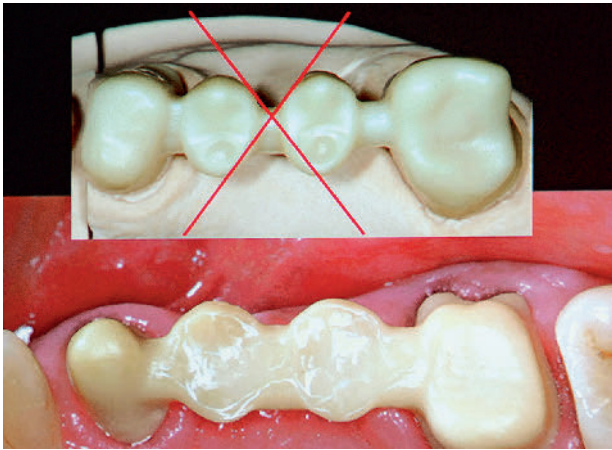
Seit mehreren Jahren mit der Bearbeitung von  $ZrO_2$  vertraut, fokussierte PD Dr. Susanne Scherrer, Abteilung für Kronen- und Brückenprothetik der Universität Genf (Leitung Prof. Belser) und Präsidentin der International Association for Dental Research (Dental Materials Group), das Chipping-Thema auf die Stabilisierung der Gerüste und Höcker. Um Frakturrisiken generell auszuschließen, ist erforderlich, dass die Präparationstiefe am Kronenrand mindestens 5 mm, bukkal 0,5 bis 1,2 mm betragen sollte, um ausreichende Wandstärken zu erzielen. Ferner sollte die Kronenkappe anatoförmig gestaltet, d. h. der anatomischen Form folgen (Abb. 3). Höcker müssen durch das Gerüst unterstützt werden, damit keine Zugspannungen in der Verblendschicht entstehen. Kontaktpunkte, die sich auf einer okklusalen Cresta mesialis oder distalis befinden, sollten vermieden werden, da es dort keine Gerüstunterstützung gibt. Zur Vermeidung von Frakturen sollten laut Dr. Scherrer folgende Grundsätze beachtet werden: Die Kronenkappe oder das Brückengerüst sollte den verfügbaren Raum für ausreichende Wandstärken und Konnektoren nutzen. Das größte Volu-




**Abbildung 1** Zahnärzte übernehmen heute überwiegend die Systementscheidung. (Abb. 1, 2 u. 5: AG Keramik)



**Abbildung 2** Beobachtete Chippings in der Praxis.



**Abbildung 3** Anatomisches Gerüstdesign schützt vor Verblendfrakturen. (Abb. 3, 4, 6: Scherrer)



**Abbildung 4** Bearbeitete  $ZrO_2$ -Oberfläche: Vorn mit Grobkorninstrument bearbeitet, hinten mit feinkörnigem Schleifdiamanten.

men sollte das Gerüstmaterial beanspruchen. Hier macht es keinen Sinn, mit dünnen Gerüsten Material zu sparen. Die unter dem Gesichtspunkt der Festigkeit schwächere Verblendkeramik sollte eine Schichtstärke von 1,5 mm nicht übersteigen; sie sollte nur dort verwendet werden, wo deren ästhetische Vorteile auch benötigt werden. Auf starke Einziehungen zwischen Brückengliedern sollte verzichtet werden, wann immer das möglich ist. Da Gerüst- und Verblendkeramik schlechte Wärmeleiter sind, sollte beim Sintern der Verblendschicht eine Verlängerung der Abkühlphase genutzt werden. Beim schnellen Abkühlen entstehen thermische Restspannungen (20–40 MegaPascal), die unter Umständen den späteren Verbund zur Verblendkeramik beeinträchtigen. Durch ein geändertes Brennprogramm mit verlängerter Abkühlphase werden Spannungen am Interface  $ZrO_2$  und Verblendung abgebaut.

Auch wenn  $ZrO_2$  der Nimbus eines hochbelastbaren Gerüstwerkstoffs vorausgeht, darf laut Dr. Scherrer nicht übersehen werden, dass die zahntechnische Bearbeitung sehr sorgfältig erfolgen muss, um die guten Materialeigenschaften zu konservieren. Sollte das Gerüst nach dem Dichtsintern nachbearbeitet werden müssen, sind grobkörnige Diamantschleifer kontraindiziert (Abb. 4). Grobkörnige Instrumente führen zu Mikrorissen, das Beschleifen ohne Wasserkühlung löst thermische Spannungen in der Keramik aus. Deshalb sollten, falls unbedingt erforderlich, nur kleine Flächen mit Feinstkorndiamant in der flüs-

sigkeitgekühlten, hochdrehenden Laborturbine (KaVo) mit geringer Anpresskraft (< 2 Newton), kurzzeitig bearbeitet werden. Obwohl der „Airbag“-Effekt – d. h. die Partikelaußenung in der monoklinen Phase – einen evtl. Rissfortschritt „zuklemmt“ oder verhindert, können früh gesetzte Mikrorisse zu späteren Gerüstfrakturen führen.

Die Annahme, dass ein „Heilbrand“ nach großflächigen Korrekturarbeiten Mikrorisse durch Verschmelzen eliminiert und die Gefügedestruktion regeneriert, ist laut Dr. Scherrer durch keine Untersuchung belegt. Generell wird der Regenerationsbrand in der Fachwelt noch kontrovers diskutiert. Deshalb sind die Verarbeitungshinweise der Keramikhersteller unbedingt zu beachten.

Der Grund für das thermische Regenerieren nach der Korrekturbearbeitung liegt darin, dass durch das mechanische Bearbeiten der Gerüstoberfläche der Oxidkeramik Energie zugeführt wird. Dies kann einerseits zu Verzerrungen des  $ZrO_2$ -Kristallgitters, aber auch zu einer Phasentransformation (Umwandlung des tetragonalen Gitters in monoklinales) führen. Was bei einer lokalen „Rissheilung“ durchaus erwünscht ist, kann sich bei größeren Flächen fatal auswirken. Zum einen kommt es zu einer diskontinuierlichen Veränderung des Volumens, zum anderen haben die beiden Phasen unterschiedliche WAK-Werte. Beides kann nachteilige Folgen für die Verblendung haben. Deshalb ist das Beschleifen unbedingt auf kleine Flächen zu beschränken und mit großer Sorgfalt durch-


zuführen. Stark belastete Teile der Restauration, z. B. Konnektoren, dürfen keinesfalls nachträglich bearbeitet werden.

Das Abstrahlen als Maßnahme zur Reinigung der äußeren, zu verblendenden Gerüstflächen ist ausnahmslos abzulehnen; damit soll durch mechanische Beanspruchung keine neue Energie in das  $ZrO_2$ -Kristallgitter mit dem Risiko der WAK-Verschiebung hineingetragen werden. Für das Gerüstreinigen ist das Abdampfen bestens geeignet und ausreichend. Anders verhält es sich bei den nicht verblendeten Innenflächen der Krone, die aufgrund der glatten Oberfläche keine Mikroretention aufweist. Dafür ist das Abstrahlen zur Verbesserung der adhäsiven Retention in gewissem Umfang geeignet. Dr. Scherrer empfahl  $30\ \mu m\ Al_2O_3$ -Korn, 2,5 bar Strahldruck, 20 sec Dauer, 7 mm Abstand. Groberes Korn und höherer Strahldruck bergen die Gefahr einer mechanischen Überbeanspruchung und können die martensitische Phasenumwandlung im  $ZrO_2$  auslösen mit der Folge einer Werkstoffermüdung. Allerdings ist bei kurzzeitigem Einsatz und geringem Strahldruck die Wirkung laut Dr. Scherrer vernachlässigen und aufgrund der hohen Festigkeitsreserven klinisch nicht relevant. Um die Wirkung des Abstrahlens optisch kontrollieren zu können, eignet sich der Auftrag einer Deckfarbe (Eding-Stift); beim Abstrahlen erodiert die Farbe und zeigt progressiv die behandelte Fläche (Abb. 5). Anätzen des Kronenlumens mit Flusssäure scheidet aus, weil  $ZrO_2$  keine Glasphase enthält;





**Abbildung 5** Kontrolle der Abstrahlwirkung durch Farbmaskierung.



**Abbildung 6** Fehlerhaft gepresstes  $ZrO_2$ , REM 15.000fach vergrößert. Die Dauerbiegebruchfestigkeit ist erheblich eingeschränkt.

somit bleibt HF-Ätzen ohne Retentionswirkung.

Unüberschaubare Risiken für den prothetischen Einsatz bergen laut Dr. Scherrer  $ZrO_2$ -Blocks, die aus unbekanntem, nicht autorisierten oder nicht rückverfolgbaren Quellen am Markt angeboten werden und teilweise keine klinische Bewährung nachweisen können. Diese „Billig-Blanks“ haben oftmals keine normgerechten Eigenschaften oder weisen keine Zusammensetzung und Festigkeitsdaten aus. Da die klinische Sicherheit einer  $ZrO_2$ -Versorgung bereits bei der Auswahl des Rohmaterials beginnt und sich über das Herstellungsverfahren und die Qualitätskontrolle fortsetzt, ist es unabdingbar, dass Zahnärzte und Zahntechniker sorgfältig die Herkunft, Eigenschaften und Eignung der Blocks kontrollieren (Abb. 6).

### Digital gestütztes Vorgehen in Praxis und Labor

Der tradierte Arbeitsablauf in der Prothetik zwischen Zahnarzt und Zahntechniker hat sich durch den Einsatz digitaler Systeme in vielerlei Hinsicht geändert. Unverändert geblieben ist die engmaschige Koordination und das Controlling zwischen den Prozessketten. Prof. Dr. Hans-Christoph Lauer und ZTM Robert Arnold, Universitätszahnklinik Frankfurt/Main, erläuterten, dass die Digitaltechnik die Abläufe zwar reproduzierbar und einfacher gestaltet, aber die virtuelle Technik nicht die menschliche Hand und Kompetenz ersetzt. Auf


der zahnärztlichen Seite haben die digitalen Intraoral-Aufnahmesysteme (C.O.S. Lava, Cerec AC) bei der Generierung von Teilkiefer- oder Ganzkieferabformungen ihren Nutzen hinlänglich bewiesen. Gemäß Prof. Lauer liegt die Genauigkeit der Datensätze im Korridor der Polyätherabformung. Aufgrund der hohen Auflösung ermöglichen die Systeme die sofortige Sichtkontrolle der Präparation. Mit dem „Präp-Check“ kann der Präparationsrand kontrolliert, der Winkel des Kronenkonus geprüft und die okklusale Reduktion analysiert werden. Die Intraoralaufnahme kommt laut Prof. Lauer dann an ihr Limit, wenn die Präparationsgrenze tief im Sulcus „vergraben“ ist oder Blut und Sulcusflüssigkeit die lichteoptische Abformung behindern. Retraktionsfäden oder Aluminiumchlorid mit adstringierenden und hämostatischen Eigenschaften (Expasyl) können zwar helfen, den Sulcus zu öffnen, aber das Mattieren der Gewebeerfläche mit Titanoxid-Pulver für den Scan bietet noch Verbesserungspotenzial. Dass Zirkonoxid nicht gleich Zirkonoxid ist, belegen die unterschiedlichen Herstellervorgaben zu den Präparationstiefen und den daraus resultierenden Wandstärken.

Auf der Laborseite bietet die CAD-Konstruktion den Nutzen, dass schon in der Planungsphase die Funktion von Kauflächen, die Einschubrichtung von Primärkronen und teleskopierenden Sekundärkronen sowie von Geschieben geprüft und Abutments individualisiert (Abb. 7) werden können, bevor Fertigungsprozesse ausgelöst werden. Die

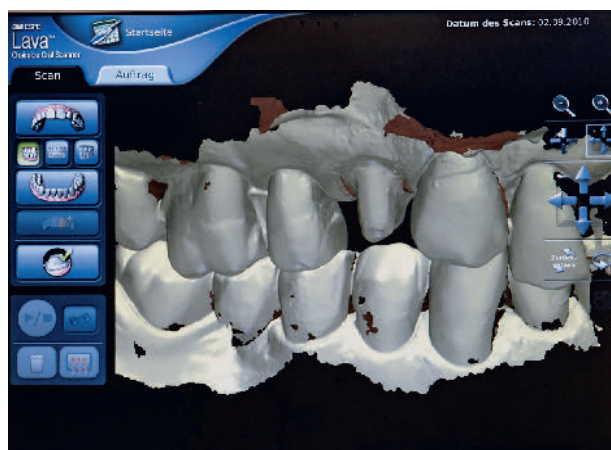Erfahrung zeigt, dass vollkeramische und metallische Gerüste, die auf Basis der Digitaldaten und ohne Modellscan ausgefräst worden sind, eine höhere Genauigkeit aufweisen als bei Nutzung der konventionellen Fertigungskette mit Elastomerabformung, Gipsmodell, Wax-up, Einbettung und Gussvorgang.

### Abformen mit der Kamera

Selbstverständlich ist, dass passgenaue und ohne weitere Korrekturen einsetzbare Restaurationen der Wunsch eines jeden Zahnarztes sind. Voraussetzung hierfür sind laut Prof. Dr. Bernd Wöstmann, Leiter der Zahnärztlichen Prothetik an der Universität Gießen, die exakte Abformung der Präparation und der Gebissituation. In dieser Disziplin hat seit geraumer Zeit die Digitalisierung Einzug gehalten, wobei die Anfänge der digitalen Abformung, durch Prof. Dr. Werner Mörmann an der Universität Zürich initiiert, bis ins Jahr 1985 zurückreichen. Der Referent führte aus, dass auf dem Wege zu einer exakten Restauration die Abbildung der intraoralen Situation auf einem realen oder auch virtuellen Modell einen ganz entscheidenden Schritt darstellt, da die Herstellung definitiver Restaurationen – vom Inlay bis hin zu mehrgliedrigen Brücken – ausschließlich indirekt möglich ist. Aufgrund werkstofflicher und haptischer Bedingungen ist es bis heute nicht möglich, über die klassische Abformung mit Elastomeren ein „fehlerfreies“, konventionelles (Gips)modell herzustellen. Damit



**Abbildung 7** Virtuelles Planungsmodell für individualisierte Abutments. (Abb. 7: Lauer/Arnold)



**Abbildung 8** Optoelektronischer Intraoral-Scan, System C.O.S. Lava. Kronenstumpf und Präp-Grenze sind exakt dargestellt. Der Datensatz erlaubt neben der Gerüstfertigung auch die Produktion eines Kunststoffmodells mit Gegenbiss. (Abb. 8: Wöstmann)

ist auch jedes auf Basis dieser Arbeitsunterlage erzeugte, virtuelle Modell ungenau – einerlei, wie präzise der Scanvorgang an sich ist. Deshalb liegt es nahe, den Scanvorgang direkt in der Mundhöhle durchzuführen.

Nachdem der labortechnische Prozess bei der Herstellung vollkeramischer Restaurationen ohne CAD/CAM-Einsatz nur noch schwer vorstellbar ist, hat mit der Einführung lichteoptischer Scans zur intraoralen Abformung der nächste Schritt zur vollständigen Digitalisierung der Prozesskette von der Präparation bis zur Eingliederung des Zahnersatzes bereits begonnen (Cerec AC/Sirona, C.O.S. Lava/3M Espe, iTero/Cadent-Struermann). Die Geräte ähneln sich in ihrer klinischen Handhabung, unterscheiden sich jedoch in ihren Funktionsprinzipien. Technisch sind die Systeme ähnlich aufgebaut, allerdings differenzieren die Verfahren bei der Gewinnung dreidimensionaler Datensätze.

Cerec AC nutzt für die Aufnahmeeinheit kurzwelliges Blaulicht (470 NanoMeter) und arbeitet nach dem Prinzip der Streifenlichtprojektion. Der Scanvorgang erfolgt in Form von Einzelbildern; Winkelaufnahmen erfassen Zahnareale unterhalb des Äquators und erhöhen die Wiedergabe Genauigkeit. Mehrere Aufnahmen werden durch Matching zu einem Quadranten oder Ganzkiefer zusammengerechnet, ebenso Gegenbiss und Bissregistrator. Das Wavefront Sampling von C.O.S. Lava erfasst die Zahnform durch die Bewegung

der Videokamera über die Zähne. Durch Positionsänderung der einzelnen Bildpunkte während der Aufnahme kann deren Abstand zur Kamera berechnet werden, wodurch eine dreidimensionale Darstellung der Zahnreihe entsteht (Abb. 8). Der iTero Scanner arbeitet nach dem Prinzip der Laser-Triangulation. Die Aufnahme erfasst den Zahn und scannt vertikal 300 Ebenen mit jeweils 50 µm Tiefe (Abb. 9).

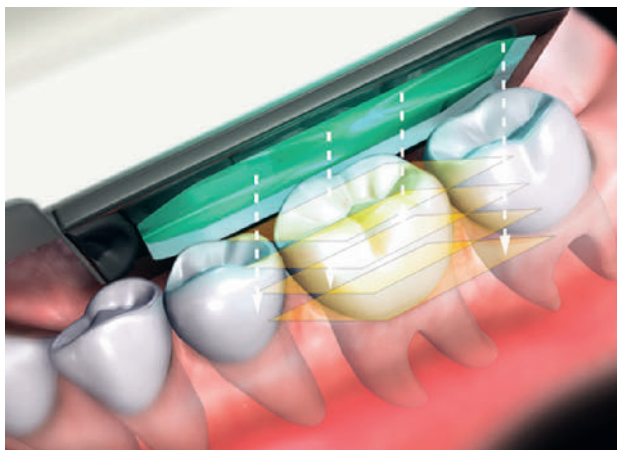
Die Scan-Genauigkeit von Cerec AC und C.O.S. Lava entspricht laut Prof. Wöstmann einer konventionellen Hydrocolloid- und Polyvinylsiloxan-Abformung. Unterschiede waren nicht signifikant (DaCosta, Oper Dent 3, 2010). Bei Messungen mit C.O.S. Lava hergestellten Kronen-Käppchen lag der Mittelwert aller Randspalten bei 33 µm ( $\pm 16$  µm). Bei den mit konventioneller Abformtechnik hergestellten Käppchen betrug der mittlere Randspalt 69 µm ( $\pm 25$  µm). Vergleichbare Ergebnisse wurden im Rahmen einer klinischen Studie festgestellt (Syrek, J Dent 7, 2010). Der mittlere, marginale Randspalt der konventionell hergestellten Kronen betrug 71 µm gegenüber 49 µm bei den mit C.O.S. Lava hergestellten Kronen. Literaturbelegt ist für Cerec 3D eine Toleranz von 40 µm ( $\pm 21$  µm; Quelle: Trifkovic, Vojnosanit 2010, PubMed). Dreidimensionale Volumendifferenzanalysen mit Cerec AC zeigten Toleranzwerte von 19 µm für Einzelaufnahmen und 35 µm bei Quadranten (Arnetzl, ZMK 5, 2010). Potenzielle Fehlerquellen bieten gene-

rell die Scannerjustierung, magnetische Störfelder bei der Bildverarbeitung, Bildrauschen und die Software.

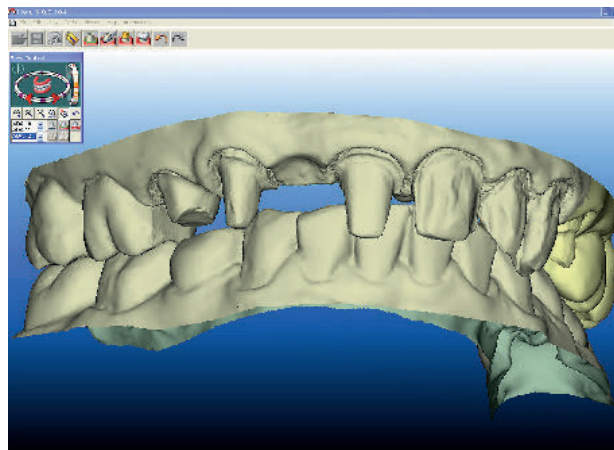
Ein weiterer Vorteil der optischen Abformung besteht darin, dass die eingescannte Präparation direkt am Bildschirm kontrolliert und ggf. vorhandene Unzulänglichkeiten direkt korrigiert werden können (Abb. 10). Auch bieten die Scan-Verfahren gerade für Patienten mit starkem Würgereiz einen deutlichen Gewinn an Behandlungskomfort. Vorteile ergeben sich auch durch den Wegfall von Arbeitsschritten, besonders in der Praxis: Auswahl des Abformlöffels, Anmischen der Abformmasse, Abwarten von Abbinde- und Desinfektionszeiten sowie ggf. die Modellherstellung. Weniger Behandlungs- und Arbeitsschritte bedeuten auch weniger Fehlerquellen und eine bessere Standardisierung, wodurch die Vorhersagbarkeit der Behandlungsergebnisse verbessert werden kann. Bei deutlich infragingival liegenden Kronenrändern stoßen optische Systeme laut Prof. Wöstmann noch an ihre Grenzen, so dass hier weiterhin konventionelle Abformtechniken zum Einsatz kommen.

## Implantatprothetik mit ZrO<sub>2</sub>

PD Dr. Stefan Holst, Universität Erlangen, bewertete Indikationen und Kontraindikationen für implantatgetragenen, vollkeramischen Zahnersatz. Haben mehrgliedrige Brücken auf ZrO<sub>2</sub>-Gerüsten



**Abbildung 9** iTero scannt den Zahn mit Laser-Triangulation über mehrere Ebenen.



**Abbildung 10** Ganzkiefer-Scan für eine Brückenkonstruktion.

(Abb. 9 u. 10: Straumann)

hinlänglich ihre Fraktursicherheit bewiesen, mindern bekanntlich Chippings die Erfolgsrate. Auch wenn die Gründe dafür (mangelnde Höckerunterstützung, zu dünne Gerüstwände) plausibel erscheinen, sind verblendete Kronen und Brücken auf Implantaten einem größeren Chipping-Risiko ausgesetzt.

Der Schlüssel zur Minderung dieses Risikos liegt laut Dr. *Holst* darin, dass das Design des Abutments die Kronenform unterstützen muss. Dazu zählt die Individualisierung der Mesiostruktur und die exakte Passung im Kronenlumen. Die klinische Entscheidung, ob ein Einzelzahnimplantataufbau zementiert oder verschraubt wird, hängt laut Dr. *Holst* sowohl von der vestibuloralen Positionierung des Implantats wie auch von der Präferenz des Zahnarztes ab. Die Verschraubung der Suprastruktur vermeidet Zementreste im periimplantären Weichgewebe und bietet den Vorteil des späteren Zugangs. Die Zementierung hingegen erlaubt dagegen eine einfache Korrektur der Implantatposition auch bei nicht ideal angulierten Implantaten.

Die Anwendung von vollkeramischen Suprakonstruktionen auf Implantaten, abgesehen von Einzelzahnversorgungen in der Front, ist laut Dr. *Oliver Hugo*, Schweinfurt, noch nicht

hinreichend wissenschaftlich dokumentiert. Der Referent verwies darauf, dass aufgrund seiner positiven Erfahrungen mit Gerüsten aus  $ZrO_2$  auf natürlichen Zähnen diese Technik auch bei implantatgetragenen Brücken im Seitenzahnbereich angewendet werden kann. Das Einhalten von 2 mm Mindestabstand zwischen Implantatpfeiler und benachbarten Zähnen ist wichtig, da das unter Belastung stattfindende Remodelling zum Verlust der knöchernen Unterstützung der Interdentalspille und somit zum Verlust der Papille selbst führen kann. Ein Papillenverlust tritt mit hoher Wahrscheinlichkeit auch dann auf, wenn der Abstand zwischen dem Approximalkontakt und dem interdentalen Knochenlevel maximal 5 mm beträgt.

### Nachuntersuchungsprojekt für die Praxis

Dr. *Bernd Reiss*, Malsch, berichtete über die Ergebnisse des Qualitätssicherungsprojekts der AG Keramik. An dieser multizentrischen Feldstudie nehmen ca. 200 Zahnärzte mit über 6.000 Befunden anonym, internetgeführt und kostenfrei teil. Die Teilnahme an der Studie ist sehr einfach: Nach der Registrierung auf der Website [www.csa-online.net](http://www.csa-online.net) wird

für jede einzelne Praxis eine individuelle Datenbank erstellt. Der teilnehmende Zahnarzt übermittelt die klinischen Ausgangsbefunde – wie Lage der Restauration, Zahntyp, Restauraionsgröße, Vitalität und Papillenblutungsindex unter Angabe der klinischen Vorgehensweisen, der verwendeten Materialien sowie Verarbeitungstechniken in diese Datenbank. Voreinstellungen bei jeweils gleicher Materialwahl oder klinischer Vorgehensweise erleichtern hierbei die Eingabe. Der Teilnehmer hat dann direkt die Möglichkeit, seine eigene klinische Vorgehensweise mit der der anderen Studienteilnehmer zu vergleichen. Er erhält neben einer Tabelle die graphische Aufarbeitung der Daten und kann die eigenen Behandlungsdaten mit den Werten der anderen Praxen vergleichen.

Der „Forschungspreis Vollkeramik“, alljährlich gestiftet von der AG Keramik, ging in diesem Jahr an Dr. *Martin Sasse*, wissenschaftlicher Mitarbeiter an der Klinik für Zahnärztliche Prothetik, Präparäutik und Werkstoffkunde am Universitätsklinikum Schleswig-Holstein, Kiel. Ein ausführlicher Bericht ist in DZZ 12, 791–792, 2010 veröffentlicht. **DZZ**

*Manfred Kern* – Arbeitsgemeinschaft für Keramik in der Zahnheilkunde  
[info@ag-keramik.de](mailto:info@ag-keramik.de)  
[www.ag-keramik.eu](http://www.ag-keramik.eu)



# Klinische Kontroversen in der Implantologie



Impressionen von der 19. Jahrestagung der Europäischen Gesellschaft für Osseointegration (EAO) vom 6. bis zum 9. Oktober 2010 in Glasgow

Glasgow, die größte Stadt Schottlands, empfing nach ihrem Umbau als schrumpfende Stadt Implantologen aus ganz Europa. Das Zentrum der victorianischen Industriestadt aus rotem und honigfarbenem Sandstein war ebenso renoviert wie die Handelshäuser der Tobacco Lords. Einst abgerissene Bauwerke und Inneneinrichtungen des Jugendstils *Mackintosh* waren wieder errichtet. Die schönste gotische Kathedrale Schottlands präsentierte den Stadtpatron *St. Mungo*. Es war zu spüren, dass die in Deutschland eher unterschätzte Metropole Schottlands zu Recht Kulturhauptstadt Europas 1990 und Großbritanniens Architekturstadt 1999 gewesen war, wenngleich Probleme der Randbezirke so unbewältigt sind, wie im Osten Deutschlands. Das Werftenviertel am Clyde – einst Bauplatz von 80 % aller Dampfschiffe des britischen Empires – befindet sich im Umbruch und hier hat der uns durch die Kuppel des Reichstagsgebäudes bekannte *Norman Foster* ein einprägsames Kongresszentrum errichtet.

Hier fand der 19. Jahreskongress der EAO statt. Eröffnet wurde er von dem Tagungspräsidenten *Paul Stone* aus Edinburgh im Schottenrock, begleitet von Dudelsackpfeifern und das alles im be-

rühmten Kelvingrove-Museum mit seinen einfach und deutsch präsentierten Schätzen. Über 3.260 Teilnehmer waren erschienen aus 76 Ländern. Das Thema lautete „Klinische Kontroversen in der Implantologie“ – oder korrekter übersetzt: „in der implantologischen Zahnheilkunde“. Linguisten werden den Wertzuwachs durch diese Formulierung spüren. An drei Tagen fanden 5 Plenar- und 4 Parallelsitzungen, 30 Präsentationen von Kurzvorträgen und Wettbewerbsvorträge getrennt für Grundlagenforschung (10) und für klinische Forschung (8) statt. Dazu kamen Symposien der Industrie, Vorkongresskurse, Prüfungen zum Zertifikat der EAO. Begleitet wurde die Tagung von einer thematisch geordneten Präsentation von 360 Postern (ohne spezielle Vorträge!) und einer Industrieausstellung. Alle eingereichten Beiträge wurden in einem strengen Auswahlverfahren zugeordnet je nach Qualität entweder Posterpräsentationen oder Kurzvorträgen oder Wettbewerbsvorträgen. Die mit 2.000 Euro hoch dotierten Preise erhielten 2010 für Grundlagenforschung zu gleichen Teilen: *U. Kuchler* und Koautoren aus Wien (Intermittent parathyroid hormone fails to stimulate osseointegration in diabetic rats) sowie *P. Habre-Hallge* und Koau-

toren aus Beirut, Leuven und Brüssel: (Functional magnetic resonance imaging shows cortical activation following mechanical stimulation of oral implants) und für die klinische Forschung: *M. Tonetti* und Koautoren aus der European Research Group on Periodontology, Genua (Immediat vs. delayed implant placement in anteriors: The TIMING randomised- controlled clinical trial). Die prämierten und viele andere Beiträge stellen wegweisende Arbeiten dar. Sie belegen die Spitzenposition der EAO bei der Förderung einer wissenschaftlich begründeten Implantologie ohne Bindung an die Industrie. Als Mitglied der Tagungsjury der Deutschen Gesellschaft für Implantologie blicke ich neidvoll auf Qualität und Quantität der für Glasgow eingereichten Beiträge und muss konstatieren: Wer die wissenschaftliche Entwicklung in der Implantologie verfolgen oder mitbestimmen will, der ist heute in der EAO bestens aufgehoben! Ich konnte ein Poster mit einer Implantatversorgung bei einem Klarinettenisten vorstellen, das auf zwar auf reges Interesse stieß, aber den oben zitierten Ansprüchen nicht genügen kann. Alle Abstracts liegen im Oktoberheft des *Clinical oral implants research* von 2010 vor. Ich werde Eindrücke über



**Abbildung 1** Paul Stone, der Tagungspräsident des 19. Jahreskongresses der EAO.



**Abbildung 2** Frauke Müller, eine auf Gerontologie spezialisierte Prothetikerin aus Genf.



**Abbildung 3** Jörg-Rudolf Strub referierte über feststehende Rehabilitationen des unbezahnten Oberkiefers mit und ohne Knochenaufbau.



**Abbildung 4** Über festsitzenden partiellen Zahnersatz mit zementierter oder verschraubter Fixation berichtete Thomas Taylor.



**Abbildung 5** Stefano Gracis verglich metallkeramische mit vollkeramischen Restaurationen.



**Abbildung 6** Der scheidende EAO Präsident Christoph Hämmerle.

(Abb. 1-9: EAO)

von mir besuchte Sitzungen wiedergeben.

Da war zunächst die Sitzung zu „Optionen für implantologische Restaurationen“. *Frauke Müller*, auf Gerontologie spezialisierte Prothetikerin aus Genf, belegte die Vorteile von selbst auf nur wenige Implantate gestützten Deckprothesen bei älteren Zahnlosen gegenüber einer konventionellen Versorgung. Sie diskutierte die Ankopplung zwischen Implantaten und Zahnersatz. *Jörg-Rudolf Strub* (Freiburg) sprach zur festsitzenden Rehabilitation des unbezahnten Oberkiefers mit und ohne Knochenaufbau, Sinusbodenelevation oder Le Fort I Osteotomie auch unter Berücksichtigung vom Implantatsonderformen wie extrem kurzer oder schmaler, geneigt inserierter sowie Zygomaimplantate, wofür allerdings Erfolgseinschätzungen noch nicht vorliegen. *Thomas Taylor* (Farmington, USA) analysierte festsitzenden partiellen Zahnersatz mit zementierter oder verschraubter Fixation. Auch hier liegen eher persönliche Präferenzen als wissenschaftlich abgesicherte Daten zur Differentialindikation vor. *Stefano Gracis* (Mailand) stellte metallkeramische vollkeramischen Restaurationen gegenüber, deren Auswahl auch von der Erfahrung des zahntechnischen Labors bestimmt wird. Jeder der Vortragenden regte zum vertieften Nachdenken über die Problematik an, ohne dass allgemeingültige Empfehlungen gegeben werden konnten.

Die außerordentlich aktuelle Sitzung zu „CAD-CAM in der Implantologie“ moderierten der noch amtierende EAO Präsident *Christoph Hämmerle* (Zü-

rich) und *Andrew Dawood* (London). *Ronald Jung* (Zürich) besprach in eindrucksvoller Klarheit Indikationen, Vorgehen und Grenzen chirurgischer Führungshilfen, die dank zunehmender Verfügbarkeit digitaler Volumentomographen zunehmend in CAD-CAM-Technologie hergestellt werden. Es sollen hier nicht die bekannten Vorteile, als vielmehr die Grenzen angedeutet werden – die systembedingten Abweichungen von der Planung – nach Metaanalysen ein Problem für lappenfreie Insertionen wegen Maximalabweichungen von 4 Grad bzw. 2 mm, der höhere planerische Zeitaufwand im Vergleich zum konventionellen Vorgehen, die höhere Strahlenbelastung, die höheren Kosten – und vor allem die höheren Anforderungen an Können und Wissen des Implantologen! Es bedarf der sorgfältigen Abwägung, wann die faszinierenden Verfahren tatsächlich ihre notwendige Indikation haben. *Daniel Wismeijer* (Amsterdam) ergänzte dies bei einer Analyse zur Feinabstimmung von Suprastrukturen nach CAD-CAM-Einsatz, deren Fehlerquote nach Metaanalysen bei 18 % (!) liegt, und verwies auf Grenzen der Weichgewebstdarstellung beim DVT und auf Präzisionsprobleme hinsichtlich der Tiefenjustierungen der Implantate. Nach *Mauro Fradeani* (Pesaro, Italien) ergeben sich im sichtbaren Bereich durch CAD-CAM-gestützt hergestellte Abutments und Kronen verbesserte ästhetische Möglichkeiten. Zu diskutieren bleibt die Auswahl des Materials. *Albert Mehl* – neu berufen auf die Stiftungsprofessur für Computergestützte Restaurative Zahnmedizin in Zürich –

zeigte Gegenwart und Zukunft für CAD-CAM-Technologien mit navigierter Präparation, optisch gescannter „abformfreier“ Darstellung des Objekts und Fertigung des gewünschten Ersatzes unter Stützung auf statistische Mittelwertdaten auch bei ausgedehnten Objekten. Dieses hochinteressante Gebiet, das weit über die Implantologie hinausgeht, erfordert höchste Aufmerksamkeit, aber es ist noch sehr im Fluss. Man wird gut daran tun, nicht den Verführungen der Industrie zu erliegen, sondern sich an Meinungen seriöser Wissenschaftler zu orientieren. Zukunftsweisend ist aber, dass beispielsweise in Amsterdam die Ausbildung von Studenten der Zahnmedizin bereits an derzeitig verfügbaren CAD-CAM-Technologien erfolgt!

Das Thema „Digitale Volumentomographie in der Implantologie“ schloss sich logisch an. *Kerstin Gröndahl* (Jönköping, Schweden) besprach Indikationen für die konventionelle Radiographie einschließlich der transversalen Schichtaufnahmen, *Andrew Dawood* (London) – für die digitale Volumentomographie. *Hans-Göran Gröndahl* (Jönköping, Schweden) analysierte die Strahlenbelastung bei der digitalen Volumentomographie, die bei hoher Auflösung modernen Computertomogrammen sehr nahe komme und forderte Verfahren mit Dosisreduktion. Eine der führenden Expertinnen der Materie, die Lehrstuhlinhaberin für Bildgebende Diagnostik aus der Katholischen Universität Leuven, *Reinhilde Jacobs* sprach über die vielfach in der Euphorie der 3-D-Röntgendarstellung übersehenen Probleme von Präzision und Artefakten bei der digitalen Volumentomogra-



**Abbildung 7** Daniel Wismeijer gab eine Analyse zur Feinabstimmung von Suprastrukturen nach CAD-CAM-Einsatz.



**Abbildung 8** Marc Quirin analysierte Implantate in endodontisch infizierten Regionen.



**Abbildung 9** Tara Renton stellte Diagnostik und Behandlung von Nervschädigungen nach Implantatchirurgie vor.

phie. Sie erinnerte, dass alle für uns auswertbaren Bilder berechnete und auch interpolierte Daten mit vielen Softwarebeeinflussten Unschärfen sind, deren Ausmaße abhängig sein können von der Strahlendosis, aber auch von Bewegungen (Aufnahmen im Stehen!). Das führt zur Empfehlung von Kalibrierhilfen vor der automatisierten Konvertierung von Datensätzen in Softwarepakete zur Implantatpositionierung. Es ist alles nicht so unproblematisch, wie von Anbietern suggeriert!

Unter der Rubrik „kontroverse Gebiete“ analysierte *Marc Quirynen* (Leuven) Implantate in endodontisch infizierten Regionen, die zur retrograden Periimplantitis um die Implantatspitze führen können. Sie entwickelt sich symptomlos mit einer Häufigkeit von etwa 2 %. Ausreichende Studien liegen nicht vor. Sie scheint sich bevorzugt aus Restostitiden zu entwickeln, weshalb bei der Zahnentfernung ein Ausfräsen des periapikalen Gewebes erwogen wird. Therapeutisch solle nach *Balshi* und *Dahlin* die Resektion der Implantatspitze zwecks Implantaterhaltung versucht werden. *Tara Renton* (London) besprach Diagnostik und Behandlung von Nervschädigungen nach Implantatchirurgie. Sie analysierte 30 Fälle aus 3 Jahren mit schwerwiegend schmerzhaften Parästhesien nach Implantatinsertionen im Bereich des N. alveolaris inferior – auch nach Operationen seitens erfahrener Implantologen und auch in 10 % nach vorangegangener 3-D-Diagnostik. Nach

Abklingen der Anästhesie erkannte Nervenfunktionsstörungen erfordern zur Dekompression die Implantatentfernung innerhalb von 36 Stunden, da dies mit höherer Wahrscheinlichkeit als bei zeitverzögerter oder gar nicht erfolgter Entfernung zum Erfolg führe. Bei erheblichen intraoperativen Blutungen sei ggf. auf die gleichzeitige Implantatinsertion zu verzichten. Auf Grund eigener Erfahrungen ist der Hinweis auf die Problematik wichtig, die Therapieempfehlungen sind aber zu undifferenziert und vor allem durch die geringe Datenlage zu wenig begründet. *Bjarni Pjetursson* (Rejkjavik) diskutierte, ob und wie Implantate mit Zähnen zu verbinden sind. Frühergebnisse sind identisch zu rein implantatgetragenen Konstruktionen. Jenseits von 10 Jahren sinkt die Erfolgswahrscheinlichkeit aber auf nur 77 % deutlich ab. *Irena Sailer* (Zürich) stellte einen Entscheidungsbaum für die Auswahl von Abutments vor (standardisierte gegenüber individuelle, Titan versus Keramik in Abhängigkeit von der lokalen Situation insbesondere vom Biotyp der Gingiva).

Abschließend moderierten *Otto Zuhr* (München) und *Carlo Maiorana* (Mailand) chirurgische Weichgewebsingriffe. *Stephen Feinberg* (Michigan, USA) diskutierte den aktuellen Stand von Weichgewebe-Engineering. *Giovanni Zucchelli* (Bologna) stellte die Anwendung weichgewebeschirurgischer Techniken aus der Parodontologie für periimplantäre Defekte dar. *Michael Stiller*

(Berlin) besprach das sehr individuelle Defektmanagement bei periimplantären Rezessionen.

Den Organisatoren ist zu bescheinigen, einen hervorragenden Kongress mit ungewöhnlich hohem Wissenschaftlichkeitsgrad gestaltet zu haben. Möge es gelingen, dieses Niveau zu halten! Dabei wurde die unerwartet interessante Stadt Glasgow vorgestellt mit seinen ausgesprochen freundlichen Bürgern und einer Wissenschaftstradition mit den Namen *Joseph Lister* (Antisepsis), *Lord William Kelvin* (absoluter Temperaturnullpunkt) oder *Alexander Fleming* (Penicillin), dem Begründer der Volkswirtschaftslehre *Adam Smith* oder *James Watt*. Ein Manko: Unter den über 1.000 Mitgliedern der EAO ist Deutschland mit nur 87 ungeachtet vieler Vorteile einer Mitgliedschaft wie dem Zugang zu dem Clinical oral implant research erstaunlich unterrepräsentiert. Auch zum Kongress waren nur 93 Deutsche angereist – vielleicht abgeschreckt durch den vom Veranstalter angebotenen umständlichen Flug, der individuell preisgünstiger und zeitökonomischer zu lösen war. Aber es waren eben nur 9 Teilnehmer mehr als aus dem fernen Korea! Vielleicht wird der nächste Tagungsort (Athen) eine größere Anzahl zur Teilnahme vom 13. bis 15. Oktober 2011 animieren. Die wissenschaftlich gehaltvolle Veranstaltung in Glasgow haben zu viele versäumt! DZZ

Dr. Lutz Tischendorf, Halle  
www.dr Tischendorf.de



**DZZ – Deutsche Zahnärztliche Zeitschrift / German Dental Journal****Herausgeber / Publishing Institution**

Deutsche Gesellschaft für Zahn-, Mund- und Kieferheilkunde e. V. (Zentralverein, gegr. 1859)

**Schriftleitung / Editorial Board**

Prof. Dr. Werner Geurtsen, Elly-Beinhorn-Str. 28, 30559 Hannover, E-Mail: wernergeurtsen@yahoo.com. Prof. Dr. Guido Heydecke, Poliklinik für Zahnärztliche Prothetik, Martinstraße 52, 20246 Hamburg, Tel.: +49 40 7410-53267, Fax +49 40 7410-54096, E-Mail: g.heydecke@uke.de.

**Redaktionsbeirat der DGZMK / Advisory Board of the GSDOM**

Dr. Josef Diemer, Marienstr. 3, 88074 Meckenbeuren, Tel.: +49 7542 912080, Fax: +49 7542 912082, diemer-dr.josef@online.de; Dr. Ulrich Gaa, Archivstr. 17, 73614 Schorndorf, Tel.: +49 7181 62125, Fax: +49 7181 21807, E-Mail: ulrich@dresgaa.de; Dr. Arndt Happe, Schützenstr. 2, 48143 Münster, Tel.: +49 251 45057, Fax: +49 251 40271, E-Mail: a.happe@dr-happe.de; Prof. Dr. Dr. Torsten Reichert, Klinikum der Universität Regensburg, Klinik und Poliklinik für Mund-, Kiefer- und Gesichtschirurgie, Franz-Josef-Strauss-Allee 11, 93053 Regensburg, Tel.: +49 941 944-6300, Fax: +49 941 944-6302, Torsten.reichert@klinik.uni-regensburg.de; Dr. Michael Stimmelmayer, Josef-Heilingbrunner Str. 2, 93413 Cham, Tel.: +49 9971 2346, Fax: +49 9971 843588, Praxis@m-stimmelmayer.de

**Nationaler Beirat / National Advisory Board**

N. Arweiler, Marburg; J. Becker, Düsseldorf; T. Beikler, Düsseldorf; J. Eberhard, Hannover; P. Eickholz, Frankfurt; C.P. Ernst, Mainz; H. Eufinger, Bochum; R. Frankenberger, Marburg; K. A. Grötz, Wiesbaden; B. Haller, Ulm; Ch. Hannig, Dresden; M. Hannig, Homburg/Saar; D. Heidemann, Frankfurt; E. Hellwig, Freiburg; R. Hickel, München; B. Hoffmeister, Berlin; S. Jepsen, Bonn; B. Kahl-Nieke, Hamburg; M. Kern, Kiel; A. M. Kiehlbassa, Berlin; B. Kläiber, Würzburg; J. Klimek, Gießen; K.-H. Kunzelmann, München; H. Lang, Rostock; H.-C. Lauer, Frankfurt; J. Lisson, Homburg/Saar; C. Löst, Tübingen; R.G. Luthardt, Ulm; J. Meyle, Gießen; E. Nkenke, Erlangen; W. Niedermeier, Köln; K. Ott, Münster; P. Ottl, Rostock; W. H.-M. Raab, Düsseldorf; T. Reiber, Leipzig; R. Reich, Bonn; E. Schäfer, Münster; H. Schliephake, Göttingen; G. Schmalz, Regensburg; H.-J. Staehle, Heidelberg; H. Stark, Bonn; J. Strub, Freiburg; P. Tomakidi, Freiburg; W. Wagner, Mainz; M. Walter, Dresden; M. Wichmann, Erlangen; B. Willershansen, Mainz; B. Wöstmann, Gießen; A. Wolowski, Münster

**Internationaler Beirat / International Advisory Board**

D. Arenholt-Bindslev, Aarhus; Th. Attin, Zürich; J. de Boever, Gent; W. Buchalla, Zürich; D. Cochran, San Antonio; N. Creugers, Nijmegen; T. Flemmig, Seattle; M. Goldberg, Paris; A. Jokstad, Toronto; H. Kappert, Schaan; G. Lauer, Wien; H. Linke, New York; C. Marinello, Basel; J. McCabe, Newcastle upon Tyne; A. Mehl, Zürich; I. Naert, Leuven; P. Rechmann, San Francisco; D. Shanley, Dublin; J. C. Türp, Basel; M. A. J. van Waas, Amsterdam; P. Wesselink, Amsterdam

**Redaktionelle Koordination / Editorial Office**

Irmingard Dey; Tel.: +49 2234 7011-242; Fax: +49 2234 7011-515 dey@aerzteverlag.de

**Produktmanagerin / Product Manager**

Katharina Meier-Cortés, Tel.: +49 02234 7011-363; Fax: +49 2234 7011-6363; meier-cortes@aerzteverlag.de

**Organschaften / Affiliations**

Die Zeitschrift ist Organ folgender Gesellschaften und Arbeitsgemeinschaften:

Deutsche Gesellschaft für Zahn-, Mund- und Kieferheilkunde  
Deutsche Gesellschaft für Parodontologie  
Deutsche Gesellschaft für Prothetische Zahnmedizin und Biomaterialien  
Deutsche Gesellschaft für Zahnerhaltung  
Deutsche Gesellschaft für Funktionsdiagnostik und -therapie  
Deutsche Gesellschaft für Kinderzahnheilkunde  
Arbeitsgemeinschaft für Kieferchirurgie  
Arbeitsgemeinschaft für Röntgenologie  
Arbeitsgemeinschaft für Arbeitswissenschaft und Zahnheilkunde  
Arbeitsgemeinschaft für Grundlagenforschung

**Verlag / Publisher**

Deutscher Ärzte-Verlag GmbH  
Dieselstr. 2, 50859 Köln; Postfach 40 02 65, 50832 Köln  
Tel.: +49 2234 7011-0; Fax: +49 2234 7011-255  
www.aerzteverlag.de, www.online-dzz.de

**Geschäftsführung / Board of Directors**

Jürgen Führer, Norbert Froitzheim

**Vertrieb und Abonnement / Distribution and Subscription**

Tel. +49 2234 7011-467, vertrieb@aerzteverlag.de

**Erscheinungsweise / Frequency**

9 x Print + online, + 3 x zusätzlich online, Jahresbezugspreis Inland € 192,-, Ermäßigter Preis für Studenten jährlich € 114,-, Jahresbezugspreis Ausland € 207,36, Einzelheftpreis € 16,-, Preise inkl. Porto und 7 % MwSt. Die Kündigungsfrist beträgt 6 Wochen zum Ende des Kalenderjahres. Gerichtsstand Köln. „Für Mitglieder der Deutschen Gesellschaft für Zahn-, Mund- und Kieferheilkunde e.V. ist der Bezug im Mitgliedsbeitrag enthalten“.

**Leiterin Anzeigenmanagement und verantwortlich für den Anzeigenteil / Advertising Coordinator**

Marga Pinsdorf, Tel. +49 2234 7011-243, pinsdorf@aerzteverlag.de

**Verlagsrepräsentanten Industrieanzeigen / Commercial Advertising Representatives**

**Nord/Ost:** Götz Kneiseler, Umlandstr. 161, 10719 Berlin, Tel.: +49 30 88682873, Fax: +49 30 88682874, E-Mail: kneiseler@aerzteverlag.de

**Mitte:** Dieter Tenter, Schanzenberg 8a, 65388 Schlangenbad, Tel.: +49 6129 1414, Fax: +49 6129 1775, E-Mail: tenter@aerzteverlag.de

**Süd:** Ratko Gavran, Racine-Weg 4, 76532 Baden-Baden, Tel.: +49 7221 996412, Fax: +49 7221 996414, E-Mail: gavran@aerzteverlag.de

**Herstellung / Production Department**

Deutscher Ärzte-Verlag GmbH, Köln, Vitus Graf, Tel.: +49 2234 7011-270, graf@aerzteverlag.de, Alexander Krauth, Tel.: +49 2234 7011-278, krauth@aerzteverlag.de

**Layout / Layout**

Larissa Arts, Sybille Rommerskirchen

**Konten / Account**

Deutsche Apotheker- und Ärztebank, Köln, Kto. 010 1107410 (BLZ 370 606 15), Postbank Köln 192 50-506 (BLZ 370 100 50).

Zurzeit gilt **Anzeigenpreisliste** Nr. 10, gültig ab 1. 1. 2011  
Auflage lt. IVW 4. Quartal 2010



Druckauflage: 17.667 Ex.  
Verbreitete Auflage: 17.028 Ex.  
Verkaufte Auflage: 16.758 Ex.

Diese Zeitschrift ist der IVW-Informationsgemeinschaft zur Feststellung der Verbreitung von Werbeträgern e.V. angeschlossen.



Mitglied der Arbeitsgemeinschaft IA-MED Kommunikationsforschung im Gesundheitswesen e.V.

66. Jahrgang

ISSN print 0012-1029  
ISSN online 2190-7277

**Urheber- und Verlagsrecht / Copyright and Right of Publication**

Die Zeitschrift und alle in ihr enthaltenen einzelnen Beiträge und Abbildungen sind urheberrechtlich geschützt. Mit Annahme des Manuskriptes gehen das Recht der Veröffentlichung sowie die Rechte zur Übersetzung, zur Vergabe von Nachdruckrechten, zur elektronischen Speicherung in Datenbanken, zur Herstellung von Sonderdrucken, Fotokopien und Mikrokopien an den Verlag über. Jede Verwertung außerhalb der durch das Urheberrechtsgesetz festgelegten Grenzen ist ohne Zustimmung des Verlags unzulässig.  
© Copyright by Deutscher Ärzte-Verlag GmbH, Köln

# Wann wechseln Sie zu ICX<sup>+</sup>-templant<sup>®</sup>?

Die US-amerikanische Investmentbank

**Morgan Stanley**

**bewertet medentis  
medical mit dem  
stärksten Wachstum  
der taxierten Implantat-  
Hersteller.**

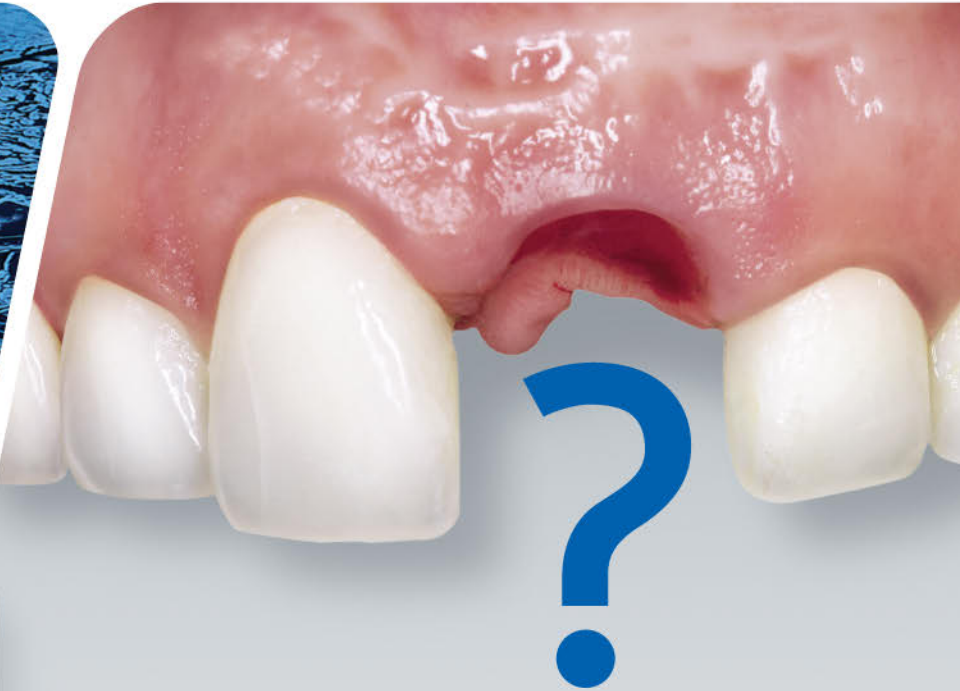Quelle:  
MORGANSTANLEYRESEARCH,  
October 21, 2010, Dental Implants







## Zahn raus – was nun?



Kammvolumen  
bleibt stabil

Weichgewebssituation  
wird verbessert

Weitere Behandlungsschritte  
werden vereinfacht

**LEADING REGENERATION**

Bitte senden Sie mir:

per Fax an 07223 9624-10

- Informationen über Geistlich Combi-Kit Collagen
- Broschüre Therapiekonzepte für die Extraktionsalveole
- Aktuelle Studie: Shakibaie 2009
- Torsten S. Conrad | Alveolenmanagement in der niedergelassenen Praxis  
Sonderdruck pip 3/2010, (1) 60