



Kieferorthopädische Behandlung bei Patienten mit Parodontitis mittels Aligner-Orthodontie

„Das Schlüsselement bei der kieferorthopädischen Behandlung erwachsener Patienten mit Parodontitis ist die Beseitigung oder Verringerung der Plaque-Akkumulation und der Zahnfleischentzündung. Dies setzt voraus, dass während der gesamten Behandlung ein besonderes Augenmerk auf die Unterweisung in Mundhygiene, Geräteaufbau und die parodontalen Untersuchungen gelegt wird.“ Dieses Zitat aus dem Jahr 1998 war und ist bis heute richtig¹. Die Kontrolle des Biofilms ist die wichtigste Bedingung und ein wichtiger Erfolgsfaktor bei jeder kieferorthopädischen Behandlung. Auch in aggressiven parodontalen Fällen ist eine kieferorthopädische Behandlung mit strenger Biofilmkontrolle möglich².

1998 war noch die Zeit der festsitzenden Apparaturen und der Durchbruch der Aligner-Kieferorthopädie stand noch bevor. Die Biofilmkontrolle ist mit der Aligner-Kieferorthopädie definitiv einfacher, da sich die Mundhygieneanweisung während der Behandlung mit Alignern nicht ändert. Es ist einer der Hauptvorteile der Alignertechnologie, dass die Mundhygiene für den Patienten zu Hause sowie die professionelle Zahnhygiene während der Alignertherapie nicht beeinträchtigt werden, da die Schienen immer herausgenommen werden können³. Die Ansammlung von Plaque, der Aufbau von Biofilm aufgrund von Brackets, Drähten, Energieketten, Gummibändern, Ligaturen usw. findet während der Alignertherapie nicht statt. Aus diesem Grund sollten insbesondere Patienten, die bereits einen parodontalen Knochenabbau aufweisen, sowie Patienten, die keine genaue Mundhygiene durchführen können (z. B. Patienten mit

besonderen Bedürfnissen), mit dieser Therapie behandelt werden^{4,5}.

Ein weiterer Faktor, der bei Parodontitis zu einem fortschreitenden Anhaftungsverlust oder zumindest zu einer stärkeren Knochenresorption führen kann, ist das sogenannte „Jiggling“, ein unkontrolliertes Hin- und Herbewegen von Zähnen durch Kraftapplikation (Zacchrisson in Lindhe¹). Durch die computerbasierte Behandlungsplanung jedes einzelnen Schrittes tritt das Jiggling bei der Alignerbehandlung selten oder fast nicht auf, was ein weiterer wichtiger Faktor bei der Behandlung insbesondere von Patienten mit Parodontitis mit Aligner-Orthodontie ist. Des Weiteren können die einwirkenden Kräfte reduziert werden, indem die Anzahl der Aligner erhöht und das sogenannte „Staging“, der Bewegungsablauf, verlangsamt wird. Wenn Patienten Aligner zum Essen und zur Zahnreinigung herausnehmen, ist das Invisalign-System immer ein intermittierendes Kraftsystem. Während der Aligner-freien Periode setzt sich der Blutfluss im parodontalen Band uneingeschränkt fort, wodurch das Risiko von Wurzelresorptionen minimiert wird⁶.

Diagnose

Der 48-jährige Patient stellte sich mit der Bitte um kieferorthopädische Behandlung bei uns in der Praxis vor. Seit Jahren beobachtete er eine Verschlechterung seiner Zahnposition mit ästhetischer Beeinträchtigung; der behandelnde Zahnarzt empfahl eine kieferorthopädische Behandlung. Die Abbildungen 1a bis 1j zeigen die extra- und intraorale Situation zu Beginn der Behandlungsplanung. Im Ober- und Unterkiefer wies der Patient

Lücken mit Kreuzbissituation Zahn 22 zu 33/32 und stark protrudierte obere und untere Schneidezähne mit anteriorer Vorkontakt sowie fehlender posteriorer rechter Abstützung (Abb. 1d-i) auf. Das OPG zeigt ein Implantat regio 46 und den fortgeschrittenen, generellen horizontalen und vertikalen Knochenabbau. Der Weisheitszahn 28 befand sich noch in situ und wurde zur Extraktion angewiesen (Abb. 1j). Nachdem die parodontale Vorbehandlung abgeschlossen war, konnte mit der Alignerbehandlung (Invisalign-System) begonnen werden. Der Patient blieb während der gesamten kieferorthopädischen Behandlungsdauer im parodontalen Recall.

Therapie

Die Behandlung erfolgte in mehreren Schritten und beinhaltete die parodontale Vorbehandlung mit darauffolgender kieferorthopädischer Behandlung mit dem Invisalign-System und begleitender Parodontaltherapie. Im Anschluss geplant waren die implantologische Versorgung sowie die prothetische Neuversorgung des Patienten.

Bei Beginn der Alignerbehandlung wurden Attachments auf die Zähne 13, 14, 23, 24, 33, 43 angebracht. Der Scanner der initialen Situation wurde in die ClinCheck-Software übertragen und ist in Abb. 2 dargestellt. Die ClinCheck Software erstellten Bilder des Ober- und Unterkiefers zeigen das vom Techniker erstellte und vom Arzt geplante virtuelle Behandlungsergebnis mit dem Invisalign-System (Abb. 3) unter Verwendung von insgesamt 70 Alignern in mehreren Phasen. Aufgrund des starken Knochenverlusts wurde

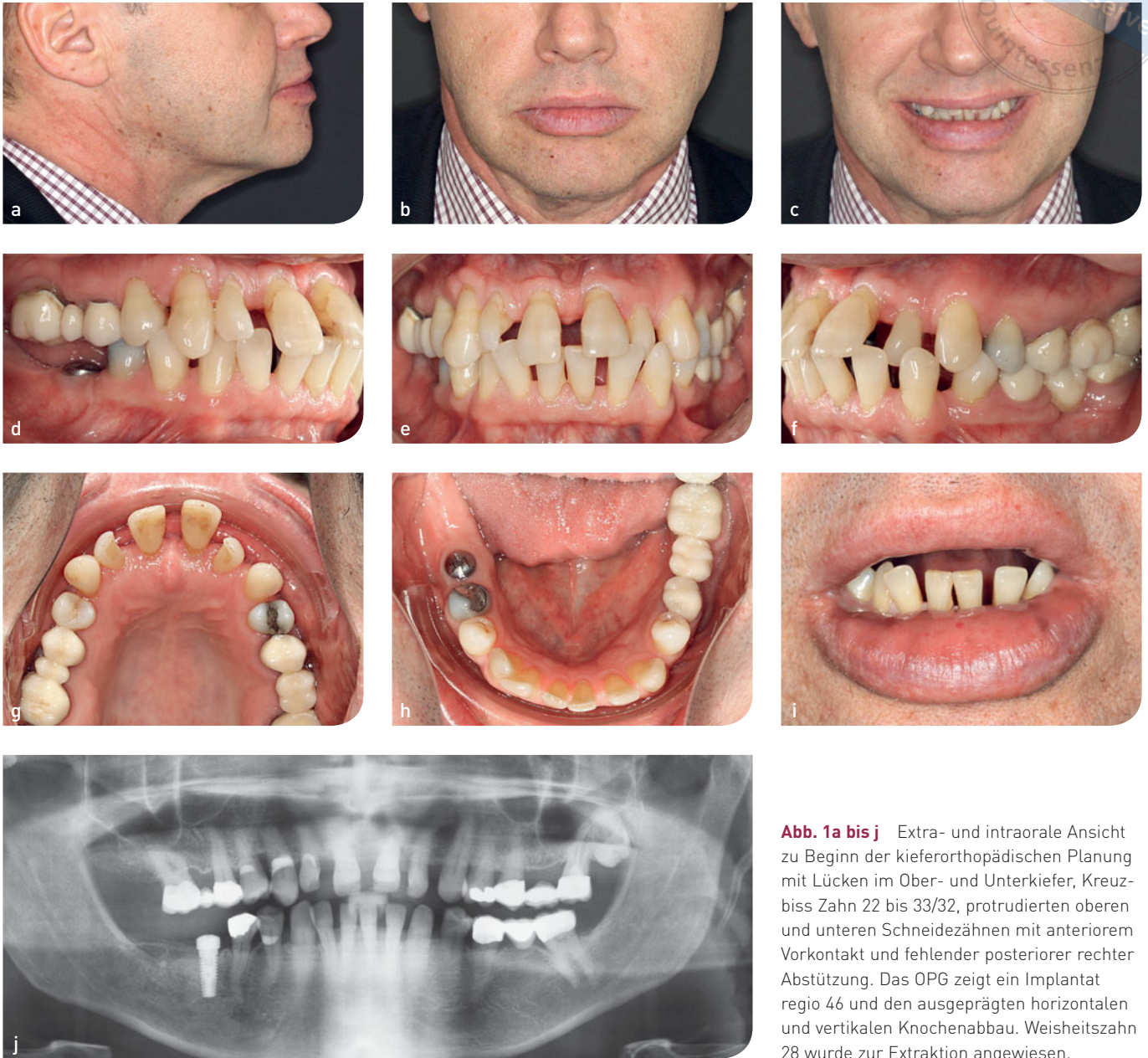

Abb. 1a bis j Extra- und intraorale Ansicht zu Beginn der kieferorthopädischen Planung mit Lücken im Ober- und Unterkiefer, Kreuzbiss Zahn 22 bis 33/32, protrudierten oberen und unteren Schneidezähnen mit anteriorem Vorkontakt und fehlender posteriorer rechter Abstützung. Das OPG zeigt ein Implantat regio 46 und den ausgeprägten horizontalen und vertikalen Knochenabbau. Weisheitszahn 28 wurde zur Extraktion angewiesen.

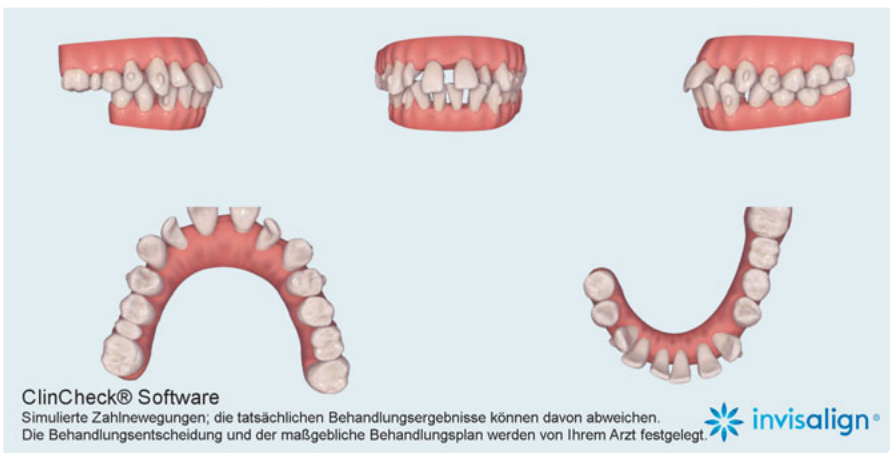


Abb. 2 Ausgangssituation mit Attachments auf den Zähnen 13, 14, 23, 24, 33, 43, virtuell dargestellt in der Computersoftware (ClinCheck, Align Technology).

Abb. 3 Virtuell geplantes Endergebnis (Clin-Check, Align Technology) mit Ausformung der Zahnbögen, Lückenschluss im Ober- und Unterkiefer unter Lückenerhalt distal von Zahn 12 1,2 mm und distal von Zahn 22 2,6 mm. Eine Derotation des Zahnes 34 war nicht geplant, ebenso wurde posterior keine Zahn- bewegung eingeplant, da die vorhandenen prothetischen Versorgungen nach der Kiefer- orthopädie erneuert werden sollten. ASR mit 0,5 mm wurde an allen Unterkieferschnide- zähnen zur Reduktion der schwarzen Drei- ecke geplant.

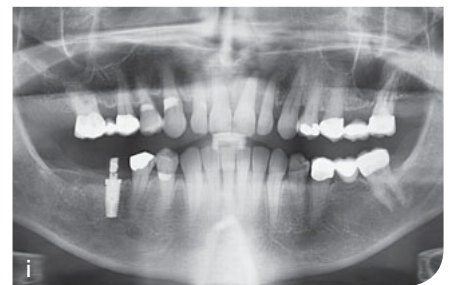
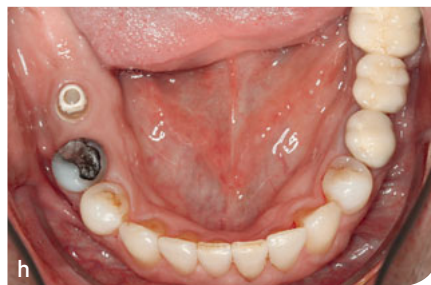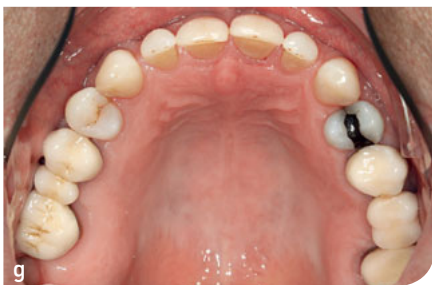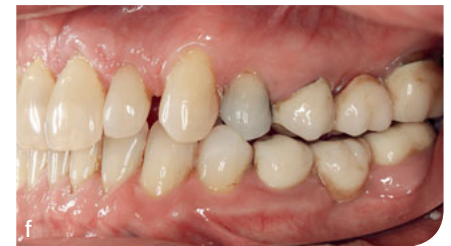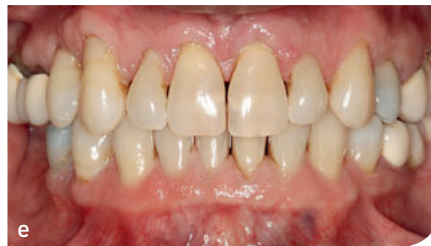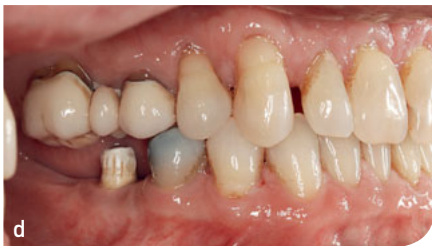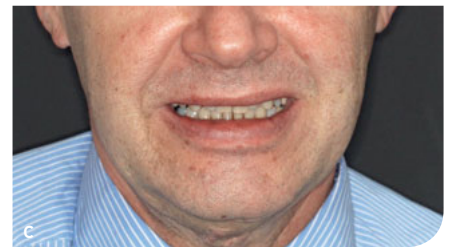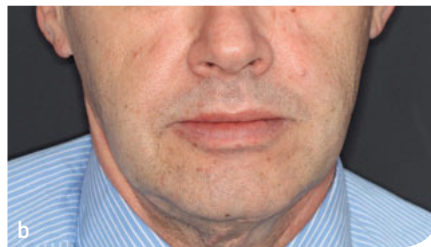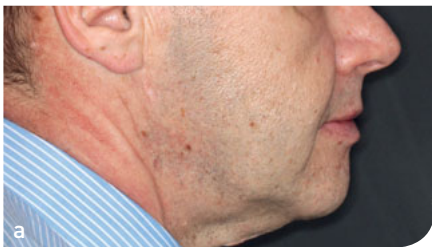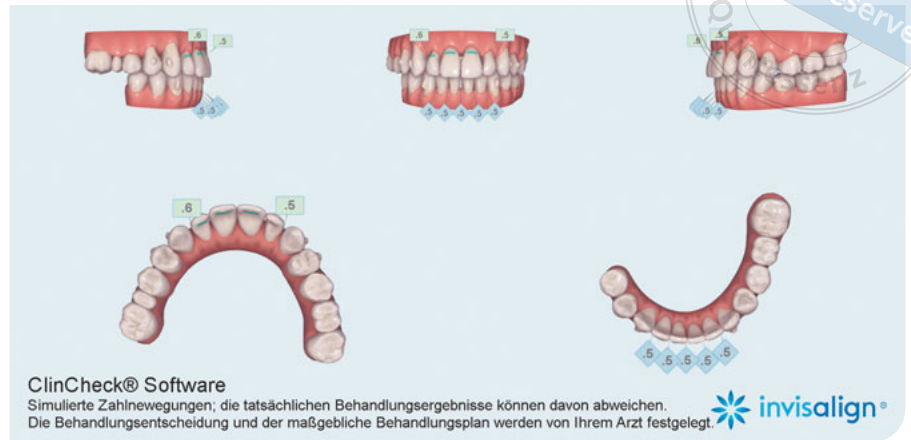


Abb. 4a bis i Finale extra- und intraorale Situation nach insgesamt 70 Alignern. Kreuzbiss 22 wurde überstellt und ein funktioneller Overjet und Overbite mit verbleibenden Lücken distal der Zähne 12 und 22 eingestellt. Die weiterführende prothetische und restaurative Behandlung beinhaltete die Versorgung des posterioren Seitenzahnbereichs sowie die restaurative Versorgung mit Komposit auf den Zähnen 12 und 22 zum anterioren Lückenschluss. Das OPG zeigt keine Verschlechterung des Knochenverlaufes.

ein langsames Staging mit einer höheren Anzahl von Alignern durchgeführt. Aufgrund der vorhandenen Bolton-Diskrepanz war geplant, Lücken im Oberkiefer distal der Zähne 12 und 22 beizubehalten, die im Anschluss an die Alignertherapie mit Komposit aufgebaut werden soll-

ten. Zahn 34 wies eine hohe Rotation auf, sollte – wie auch die restlichen Seitenzähne – nicht in die Bewegung einbezogen werden, um eine maximale Verankerung im posterioren Bereich zu erlangen.

Die Abbildungen 4a bis 4i zeigen das Endergebnis nach einer Gesamtbehand-

lungszeit von 26 Monaten mit insgesamt 70 Alignern durch verlangsamtes Staging mit geplant kleineren Behandlungsschritten. Die Lücken im Unterkiefer wurden geschlossen, der Kreuzbisszahn 22 wurde überstellt und mit den geplanten Lücken distal der Zähne 12, 22

konnte ein funktioneller Überbiss erzielt werden (Abb. 4d–h). Der extraorale Befund zeigt die ästhetische Verbesserung durch Lückenschluss und Retraktion der Frontzähne (Abb. 4a–c). Das OPG zeigt den unveränderten Knochenverlauf nach Behandlungsende. Die Retention erfolgte mit einem Lingualretainer im Unterkiefer von Zahn 34 zu 44 und einer herausnehmbaren Schiene im Oberkiefer, die der Patient nachts trug.

Diskussion

Die Alignertherapie erlaubt gerade bei Erwachsenen mit reduziertem Parodontalstatus eine exakt zu kalkulierende kieferorthopädische Bewegungskraft in Kombination mit optimaler Mundhygiene und ästhetischer Behandlungsoption für den Patienten. Beim Patienten mit reduzierter Knochensituation sollte

deswegen immer eine Alignerbehandlung zur festsitzenden Multibracket-Apparatur als Alternative in Betracht gezogen werden.

Literatur

1. Lindhe J, Karring T, Lang NP (Hrsg). *Clinical Periodontology and Implant Dentistry*. 3rd edition ed. 1998, Munksgaard: Copenhagen.
2. Carvalho CV et al. Orthodontic treatment in patients with aggressive periodontitis. *Am J Orthod Dentofacial Orthop* 2018;153(4):550–557.
3. Miethke RR, Brauner K. A Comparison of the periodontal health of patients during treatment with the Invisalign system and with fixed lingual appliances. *J Orofac Orthop* 2007;68(3):223–231.
4. Schupp W, Haubrich J. Möglichkeiten und Grenzen der Invisalign-Behandlung. *Quintessenz* 2010;61(8):951–962.
5. Schupp W, Haubrich J. (Hrsg). *Aligner Orthodontics*. 2015, Quintessenz Berlin.
6. Acar A et al. Continuous vs. discontinuous force application and root resorption. *Angle Orthod* 1999;69(2):159–163; discussion 163–164.



Dr. med. dent. Julia Haubrich

Fachärztin für Kieferorthopädie
E-Mail: haubrich@schupp-ortho.de

Dr. med. dent. Werner Schupp

Facharzt für Kieferorthopädie

Alle: Fachpraxis für Kieferorthopädie,
Hauptstr. 50, 50996 Köln

