

Dreidimensionale Hart- und Weichgewebsrekonstruktion nach Kastenresektion des Unterkiefers aufgrund eines Ameloblastoms

Pfeifle M., Schild S., Bublitz R., Weingart D.

Klinik für Mund-, Kiefer- und Gesichtschirurgie, Plastisch-ästhetische Operationen, Zentrum für Implantologie, Klinikum Stuttgart, Katharinenhospital

Einleitung

Das Ameloblastom wird als zweithäufigste odontogene Neoplasie beschrieben (3, 4, 5). Aufgrund des aggressiven Wachstums und häufiger Rezidive ist die sichere chirurgische Entfernung des Tumors eine wichtige Voraussetzung für die kurative Therapie (1, 3, 5). Im Bereich des Unterkiefers erfordert dies häufig eine Kastenresektion. Die operative dreidimensionale Rekonstruktion von Hart- und Weichgeweben vor allem im Bereich des Foramen mentale stellt eine besondere Herausforderung dar. Anhand von zwei Fallbeispielen werden die Besonderheiten des klinischen Vorgehens dargestellt.

Patienten

Zwei Patienten im Alter von 57 (Pat. A) und 59 (Pat. B) Jahren waren an einem Ameloblastom im Unterkiefer mit ähnlichem Ausgangsbefund erkrankt. Die unterschiedlich langen Beobachtungsintervalle von 14 und 4 Jahren - bei Erstdiagnose 2000 respektive 2010 - ermöglichen eine gute Darstellung von mittel- und langfristigen Ergebnissen im Vergleich. Es fanden regelmäßige klinische und radiologische Verlaufskontrollen statt. Die histopathologische Untersuchung ergab ein Ameloblastom (Pat. B) und die seltenere und weniger aggressive Form eines plexiformes unizystisches Ameloblastoms (Pat. A) (2).

Methode und Ergebnisse

Die Kastenresektion regio 31 – 34 und regio 34 – 36 führten jeweils zu einer komplexen Defektsituation des Knochens und des Weichgewebes im entsprechenden Gebiet. Die mehrzeitige operative Wiederherstellung erfolgte durch die mikrochirurgische Neurolyse und Lateralisation des Nervus alveolaris inferior, eine autologe Beckenknochen transplantation mit Osteosynthese, sowie eine zweizeitige Implantation von 3 Implantaten. Eine Vestibulumplastik mit freiem Schleimhauttransplantat vom Gaumen und die Versorgung mit einer individualisierten Suprakonstruktion führten zu einem natürlich erscheinenden Resultat. Nach 14 respektive 4 Jahren post interventionem findet sich jeweils eine gute Osseointegration und ein gutes Ergebnis des Knochen- und Weichgewebes hinsichtlich der Funktion und Ästhetik ohne Einschränkung der Nervenfunktion.

Schlussfolgerung

Das beschriebene mehrzeitige Vorgehen ist als aufwendig zu bewerten, stellt aber eine sichere Methode zur funktionellen und ästhetischen Rehabilitation dar. Gute klinische und radiologische Resultate konnten 4 Jahren post interventionem, aber auch in der Langzeitbeobachtung nach 14 Jahren beobachtet werden.

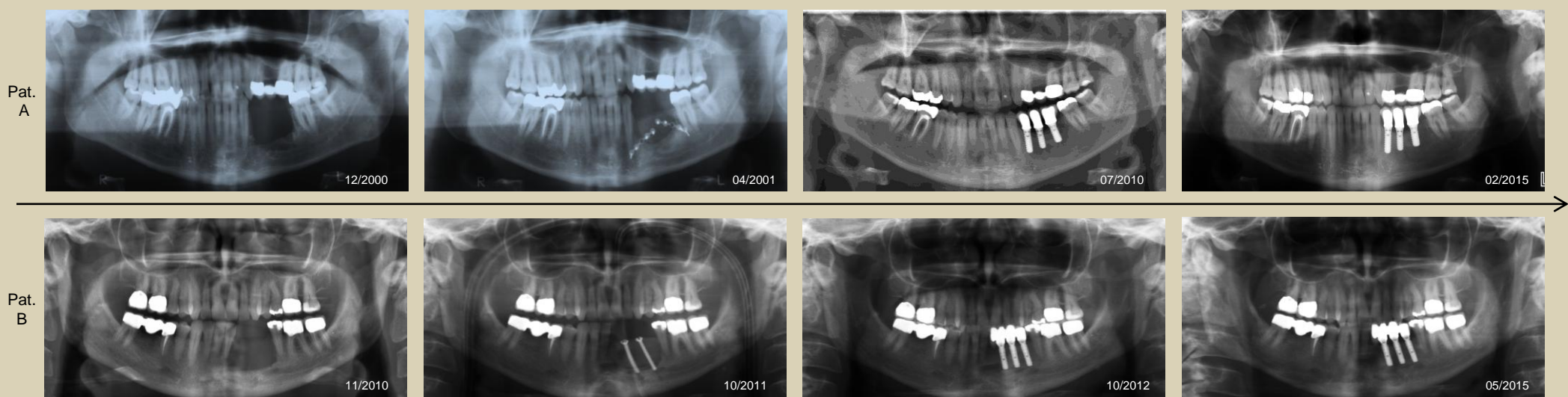


Abb. 1.: Zeitlicher Behandlungsverlauf und Darstellung der Befunde mittels Panoramaschichtaufnahmen (PSA).

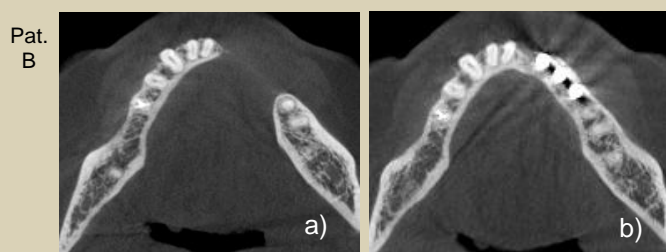


Abb. 2.: Darstellung Pat. B. mit Digitaler Volumentomographie. Ausgangsbefund mit Zustand nach Tumorresektion (2a). Resultat mit gut eingeeiltem Beckentransplantat und osseointegrierten Implantaten regio 32-34 (2b).

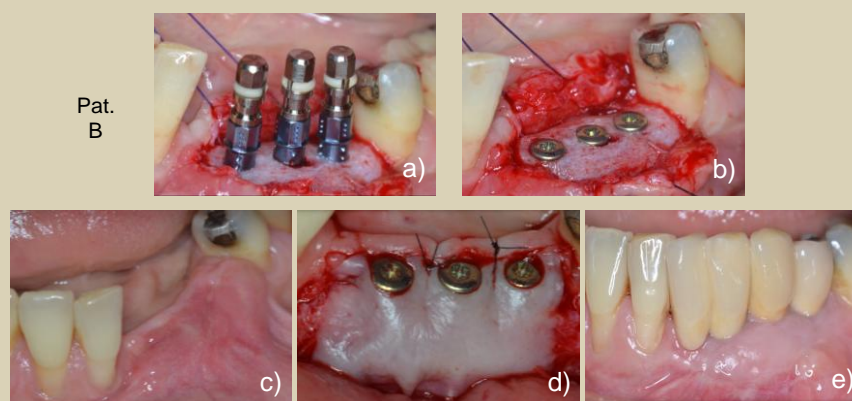


Abb. 3.: Eingeheiltes Beckenkammtransplantat zum Zeitpunkt der Implantation (a/b). Weichteilsituation vor der Implantatfreilegung (c). Implantatfreilegung und simultane partielle Vestibulumplastik mit freiem Schleimhauttransplantat vom Gaumen (d). Prothetische Versorgung mit stabiler periimplantärer Weichteilsituation (e).

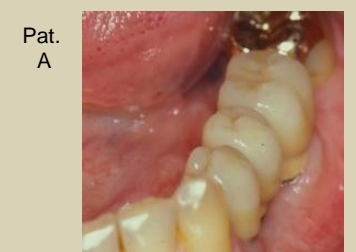

Abb. 4.: Stabile intraorale Situation 15 Jahre nach Behandlungsbeginn.

Literatur

1. Antonoglou, Georgios N, and George K Sándor. 2015. "Recurrence Rates of Intraosseous Ameloblastomas of the Jaws: a Systematic Review of Conservative Versus Aggressive Treatment Approaches and Meta-Analysis of Non-Randomized Studies." *Journal of Cranio-Maxillo-Facial Surgery: Official Publication of the European Association for Cranio-Maxillo-Facial Surgery* 43 (1) (January): 149–57.
2. Deore, Swapnil S., Rishikesh C. Dandekar, Aarti M. Mahajan, Rahul Patil, and Nilima Prakash. 2014. "Plexiform Unicystic Ameloblastoma: A Rare Variant of Ameloblastoma." *Case Reports in Dentistry* 2014 (January): 1–6. doi:10.1155/2014/146989.
3. De Silva, Inoka, Warren M. Rozen, Anand Ramakrishnan, Mansoor Mirkazemi, Charles Baillieu, Ronnie Ptasznik, and James Leong. 2012. "Achieving Adequate Margins in Ameloblastoma Resection: The Role for Intra-Operative Specimen Imaging. Clinical Report and Systematic Review." Edited by Chin-Tu Chen. *PLoS ONE* 7 (10) (October 19): e47897.
4. Gardner, D G, and A M Pecak. 1980. "The Treatment of Ameloblastoma Based on Pathologic and Anatomic Principles." *Cancer* 46 (11) (December 1): 2514–9.
5. Chae, Michael P., Nicolas R. Smoll, David J. Hunter-Smith, and Warren Matthew Rozen. 2015. "Establishing the Natural History and Growth Rate of Ameloblastoma with Implications for Management: Systematic Review and Meta-Analysis." Edited by Mohammed Elsalanty. *PLOS ONE* 10 (2) (February 23): e0117241.

