

Int Poster J Dent Oral Med 2008, Vol 10 No 03, Poster 418

## Klinische Untersuchung zur medikamenteninduzierten vs. strahlentechnischen Speicheldrüsenschonung

**Sprache:** Deutsch

### Autoren:

Jeremias Hey,  
 Universitätspoliklinik für Zahnärztliche Prothetik,  
 Dr. Reinhard Gerlach, Thomas Kuhnt,  
 Universitätsklinik und Poliklinik für Strahlentherapie  
 Dr. Christian Gernhardt,  
 Universitätspoliklinik für Zahnerhaltungskunde und Parodontologie,  
 Martin-Luther-Universität Halle-Wittenberg

### Datum/Veranstaltung/Ort:

21.11.-24.11.2007  
 Deutschr Zahnärztetag  
 Düsseldorf

Poster Award

2. Platz Dentsply Förderpreis

### Einleitung

Nach Bestrahlung im Kopf-Hals-Bereich stehen die Lebensqualität sowie pathologische Veränderungen der Mundhöhlenflora in starker Abhängigkeit vom Funktionsverlust der Speicheldrüsen. Daraus resultierende Krankheitsbilder wie Xerostomie, strahleninduzierter Zahnverfall oder Osteoradionekrose können bis heute nicht befriedigend therapiert werden (Abb.1). Neue Strategien sind bemüht, die Ausprägung dieser Nebenwirkungen zu reduzieren, ohne die notwendige Dosis auf den Tumor zu vermindern.

### Problemstellung

Ziel der Untersuchung ist es, den Schutz der Ohrspeicheldrüsen medikamentös durch Verabreichung eines Radioprotectors (Amifostin), sowie durch einseitige Parotisschonung mittels moderner dreidimensionaler Bestrahlungsplanung (3D-CRT) zu evaluieren (Abb.2). Amifostin wurde während des Kalten Krieges von der US-Armee für den Fall eines nuklearen Angriffes entwickelt. Seit Ende der neunziger Jahre ist es für die Supportivtherapie in der Radioonkologie zugelassen.

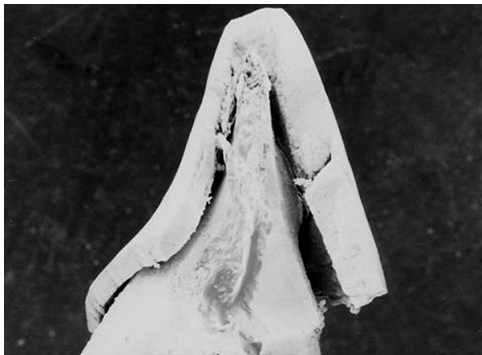

Abb. 1: REM-Aufnahme eines durch Strahlentherapie geschädigten Zahnes. Die Extraktion erfolgte ein Jahr nach Abschluss der Bestrahlung.

### Material und Methoden

In einer prospektiven klinischen Untersuchung an 106 Patienten mit tumortherapeutischer Bestrahlung im Kopf-Hals-Bereich mit Gesamtdosen von 64 bis 70Gy wurden die Veränderungen des Speichels über einen Zeitraum von einem Jahr evaluiert. Es erfolgte eine CT-gestützte Bestrahlungsplanung (Abb.3). Die Strahlenbelastung auf die Ohrspeicheldrüsen wurde unter Beachtung ihres jeweiligen Volumens durch Verwendung von Dosis-Volumen-Histogrammen errechnet. Die Messung der mittels Paraffinpellets stimulierten Speichelfließrate erfolgte im Verlauf der Radiotherapie und bis zu zwölf Monaten danach. Von den Speichelproben wurden zusätzlich die Pufferkapazitäten und die pH-Werte bestimmt. Zum Vergleich der verschiedenen Therapieoptionen wurden drei Patientengruppen gebildet und deren Speichelparameter gegenübergestellt: Patienten mit einseitiger Speicheldrüsenschonung < 28Gy (n=24), Patienten mit zusätzlicher Amifostingabe (n=12), Patienten der Kontrollgruppe (n=30).

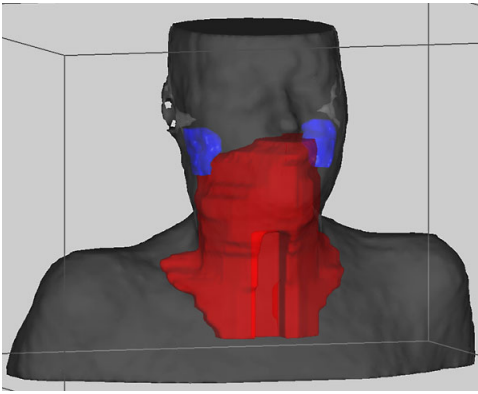


Abb. 2: 3D-Planungsausschnitt eines Patienten mit einseitiger Schonung der Ohrspeicheldrüsen

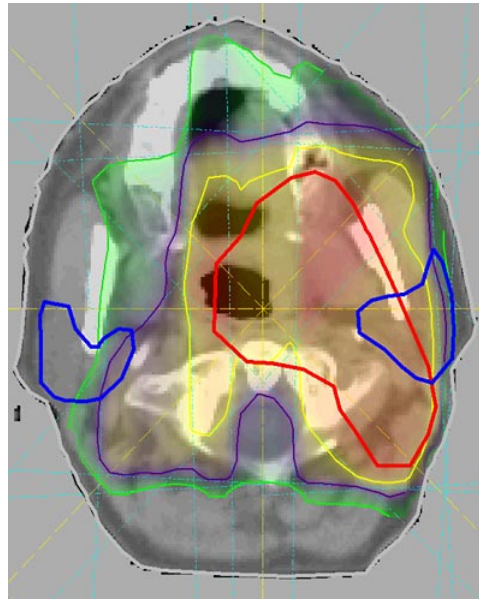
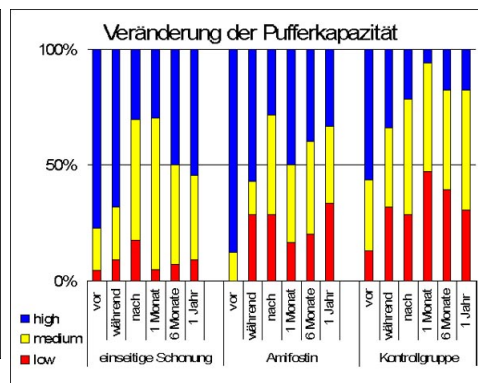
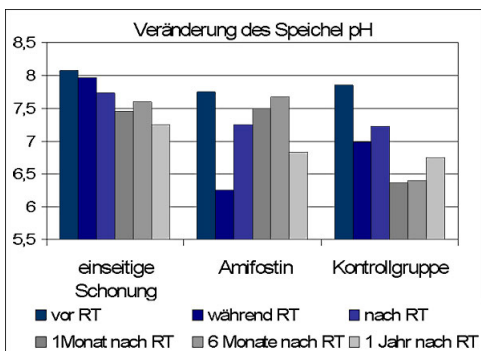
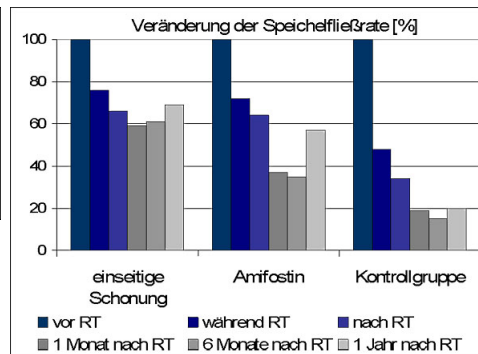
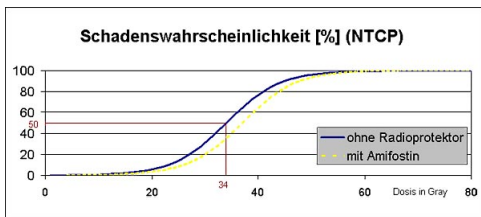


Abb. 3: axialer CT-Schnitt aus Abb. 2 in Höhe der Ohrspeicheldrüsen, die farbigen Linien markieren: die Ohrspeicheldrüsen (blau), das Zielvolumen (rot) sowie die Grenzen der Isodosen 45 Gy (gelb), 35 Gy (violett) und 25 Gy (grün).

## Ergebnisse

Auf Grundlage der Speichelfließraten aller Patienten konnte eine Schadenswahrscheinlichkeits-Kurve (NTCP) mit einer TD 50 von 34Gy generiert werden (Abb.4). Die Patienten der drei Gruppen zeigten eine signifikante Reduktion der Speichelproduktion nach der Strahlentherapie ( $p < 0.05$ , t-Test, Wilcoxon-Test). Allerdings konnte bei Patienten mit einseitiger strahlentechnischer Schonung der Ohrspeicheldrüsen nach einem Jahr noch über 70% der prätherapeutischen Speichelfließraten gemessen werden ( $p < 0.05$ , t-Test) (Abb.5). Der pH-Wert ihrer Speichelproben lag mit 7,2 im physiologischen Bereich, auch die Pufferkapazität wurde nur gering beeinträchtigt. Die Patienten der Kontrollgruppe kennzeichnet eine Reduktion der Fließrate unter 20%, ein Absinken des pH-Wertes in den Bereich der Dentindemineralisation, sowie eine deutlich reduzierte Pufferkapazität (Abb.6 u. Abb.7). Im Vergleich zur Kontrollgruppe konnten die Patienten mit zusätzlicher Verabreichung von Amifostin eine höhere Speichelquantität und bessere Qualität erhalten, die Unterschiede waren jedoch nicht signifikant. Der geplante Probandenumfang in dieser Gruppe mit  $n = 25$  konnte nicht erreicht werden. Aufgrund der ungewöhnlich ausgeprägten akuten Nebenwirkungen war eine weitere Verordnung seitens der Radioonkologen nicht verantwortbar.



## Schlußfolgerungen

Zum Erhalt der Speichelproduktion bietet die strahlentechnische Schonung einer Ohrspeicheldrüse mit moderner Bestrahlungsplanung das höchste Präventionspotential. Eine medikamentöse Protektion durch Amifostin konnte ebenfalls aufgezeigt werden. Diese ist jedoch ungleich weniger wirksam und aufgrund erheblicher akuter Nebenwirkungen kein Routineverfahren.

## Literatur

1. Dreizen S et al. 1946. The buffer capacity of saliva as a measure of dental caries activity. J Dent Res 25(4):213-22.
2. Wasserman T et al. 2000. Effect of amifostine on patient assessed clinical benefit in irradiated head and neck cancer. Int J Radiat Oncol Biol Phys 48(4):1035-9.
3. Maes A et al. 2002. Preservation of parotid function with uncomplicated conformal radiotherapy. Radiother Oncol 63(2):203-11.
4. Vissink A et al. 2003. Oral sequelae of head and neck radiotherapy. Crit Rev Oral Biol Med 14(3):199-212.

*Dieses Poster wurde übermittelt von [Jeremias Hey](#).*

### Korrespondenz-Adresse:

[Jeremias Hey](#)

Martin-Luther-Universität Halle-Wittenberg  
Universitätspoliklinik für Zahnärztliche Prothetik  
Große Steinstraße 19  
06108 Halle Deutschland





## Klinische Untersuchung zur medikamenten-induzierten vs. strahlentechnischen Speicheldrüsen-schonung

J. HEY<sup>1</sup>, R. GERLACH<sup>2</sup>, T. KUHN<sup>3</sup> und C.R. GERNHARDT<sup>3</sup>

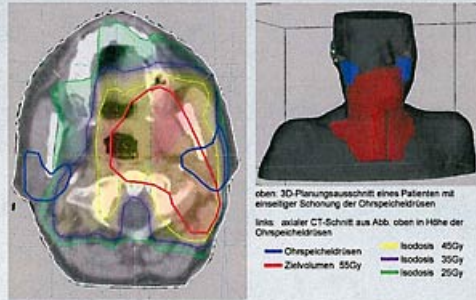
<sup>1</sup>Universitätsklinik für Zahnärztliche Prothetik  
<sup>2</sup>Universitätsklinik und Poliklinik für Strahlentherapie  
<sup>3</sup>Universitätsklinik für Zahnerhaltungskunde und Parodontologie



**Einleitung** Nach Bestrahlung im Kopf-Hals-Bereich stehen die Lebensqualität sowie pathologische Veränderungen der Mundhöhlenflora in starker Abhängigkeit vom Funktionsverlust der Speicheldrüsen. Daraus resultierende Krankheitsbilder wie Xerostomie, strahleninduzierter Zahnverfall oder Osteoradionekrose können bis heute nicht befriedigend therapiert werden. Neue Strategien sind bemüht, die Ausprägung dieser Nebenwirkungen zu reduzieren, ohne die notwendige Dosis auf den Tumor zu vermindern. Ziel der Untersuchung ist es, den Schutz der Ohrspeicheldrüsen medikamentös durch Verabreichung eines Radioprotektors (Amifostin), sowie durch einseitige Parotisschonung mittels moderner dreidimensionaler Bestrahlungsplanung (3D-CRT) zu evaluieren. Amifostin wurde während des Kalten Krieges von der US-Armey für den Fall eines nuklearen Angriffs entwickelt. Seit Ende der neunziger Jahre ist es für die Supportivtherapie in der Radioonkologie zugelassen.



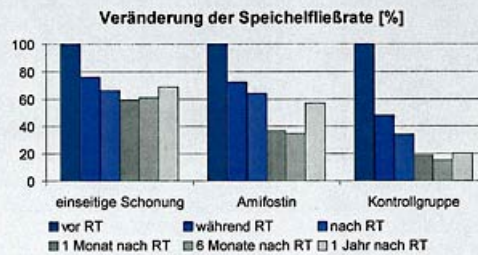
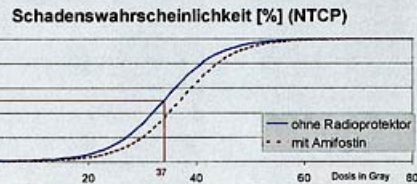
REM - Aufnahme eines durch Strahlentherapie geschädigten Zahnes. Die Extraktion erfolgte ein Jahr nach Abschluss der Bestrahlung.



**Patienten und Methoden** In einer prospektiven klinischen Untersuchung an 106 Patienten mit tumortherapeutischer Bestrahlung im Kopf-Hals-Bereich mit Gesamtdosen von 64 bis 70Gy wurden die Veränderungen des Speichels über einen Zeitraum von einem Jahr evaluiert. Es erfolgte eine CT-gestützte Bestrahlungsplanung. Die Strahlenbelastung auf die Ohrspeicheldrüsen wurde unter Beachtung ihres jeweiligen Volumens durch Verwendung von Dosis-Volumen-Histogrammen errechnet. Die Messung der mittels Paraffinpellets stimulierten Speichelfließrate erfolgte im Verlauf der Radiotherapie und bis zu zwölf Monaten danach. Von den Speichelproben wurden zusätzlich die Pufferkapazitäten und die pH-Werte bestimmt. Zum Vergleich der verschiedenen Therapieoptionen wurden drei Patientengruppen gebildet und deren Speichelparameter gegenübergestellt.

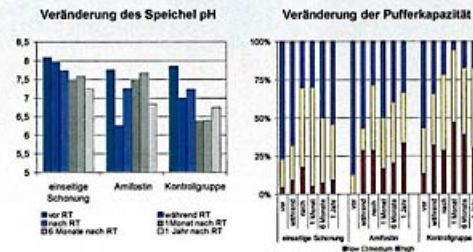
Patienten mit einseitiger Speicheldrüsen-schonung < 28Gy (n=24)  
 Patienten mit zusätzlicher Amifostingabe (n=12)  
 Patienten der Kontrollgruppe (n=30)

**Ergebnisse** Auf Grundlage der Speichelfließraten aller Patienten konnte eine Schadenswahrscheinlichkeits-Kurve (NTCP) mit einer TD 50 von 34Gy generiert werden. Die Patienten der drei Gruppen zeigten eine signifikante Reduktion der Speichelproduktion nach der Strahlentherapie (p<0.05, t-Test, Wilcoxon-Test). Allerdings konnte bei Patienten mit einseitiger strahlentechnischer Schonung der Ohrspeicheldrüsen nach einem Jahr noch über 70% der prätherapeutischen Speichelfließraten gemessen werden (p<0.05, t-Test). Der pH-Wert ihrer Speichelproben lag mit 7,2 im physiologischen Bereich, auch die Pufferkapazität wurde nur gering beeinträchtigt. Die Patienten der Kontrollgruppe kennzeichnet eine Reduktion der Fließrate unter 20%, ein Absinken des pH-Wertes in den Bereich der Dentin-demineralisation, sowie eine deutlich reduzierte Pufferkapazität. Im Vergleich zur Kontrollgruppe konnten die Patienten mit zusätzlicher Verabreichung von Amifostin eine höhere Speichelquantität und bessere Qualität erhalten, die Unterschiede waren jedoch nicht signifikant. Der geplante Probandenumfang in dieser Gruppe mit n = 25 konnte nicht erreicht werden. Aufgrund der ungewöhnlich ausgeprägten akuten Nebenwirkungen war eine weitere Verordnungs seitens der Radioonkologen nicht verantwortbar.



**Schlussfolgerung** Zum Erhalt der Speichelproduktion bietet die strahlentechnische Schonung einer Ohrspeicheldrüse mit moderner Bestrahlungsplanung das höchste Präventionspotential. Eine medikamentöse Protektion durch Amifostin konnte ebenfalls aufgezeigt werden. Diese ist jedoch ungleich weniger wirksam und aufgrund erheblicher akuter Nebenwirkungen kein Routineverfahren.

**Literatur** Dreizen S et al. 1946. The buffer capacity of saliva as a measure of dental caries activity. J Dent Res 25(4):213-22.  
 Wasserman T et al. 2000. Effect of amifostin on patient assessed clinical benefit in irradiated head and neck cancer. Int J Radiat Oncol Biol Phys 48(4):1035-9.  
 Maes A et al. 2002. Preservation of parotid function with uncomplicated conformal radiotherapy. Radiother Oncol 63(2):203-11.  
 Vessink A et al. 2003. Oral sequelae of head and neck radiotherapy. Crit Rev Oral Biol Med 14(3):199-212.



Die Studie wurde von der deutschen Krebshilfe unterstützt.

Korrespondenz: Johannes Hey  
 Martin-Luther-Universität Halle-Wittenberg  
 Poliklinik für Zahnärztliche Prothetik  
 Groß-Straßestraße 10, 06108 Halle (Saale)  
 E-Mail: j.hey@medizin.uni-halle.de



21. Dentsply Förderpreis 21. - 24. November 2007 Düsseldorf, Deutschland

