

Int Poster J Dent Oral Med 2006, Vol 8 No 01, Poster 303

Funktionelle Ergebnisse 6 Monate nach intraoraler endoskopisch assistierter Versorgung von dislozierten Kollumfrakturen

Sprache: Deutsch

Autoren:

Priv. Doz. Dr. Dr. Ralf Schoen,
Prof. Dr. med. Dr. med. dent. Nils-Claudius Gellrich,
Priv.-Doz. Dr. med. Dr. med. dent. Alexander Schramm,
Prof. Dr. med. Dr. med. dent. Rainer Schmelzeisen
Universitätsklinik für Zahn-, Mund- und Kieferheilkunde, Abt. Klinik für Mund-, Kiefer-, Gesichtschirurgie, Freiburg

Datum/Veranstaltung/Ort:

Januar 2003
Österreichische Jahrestagung Mund-, Kiefer- und Gesichtschirurgie (ÖGMKG)
Bad Hofgastein, Austria

Poster Award

2. Posterpreis

Einleitung

In dem Zeitraum von Oktober 2000 bis Januar 2002 wurde bei 13 Patienten eine transorale endoskopisch assistierte Versorgung von dislozierten Kollumfrakturen mit Miniplatten durchgeführt.

Material und Methoden

Von den 13 Kollumfrakturen waren drei nach medial und sechs nach lateral disloziert, vier Frakturen zeigten eine axiale Dislokation mit Verkürzung des aufsteigenden Unterkieferastes. Zwei Frakturen zeigten ein ausgesprengtes Fragment am Hinterrand des aufsteigenden Unterkieferastes und bei acht Patienten waren weitere Unterkieferfrakturen auffällig. Die Frakturversorgung wurde bei allen 13 Patienten über eine intraorale Inzision unter Verwendung von abgewinkelten Schraubendrehern und Bohrern rein transoral durchgeführt. Für die endoskopisch kontrollierte Reposition und Osteosynthese wurden 30° Optiken (Karl Storz, Tuttlingen, Germany) verwendet.

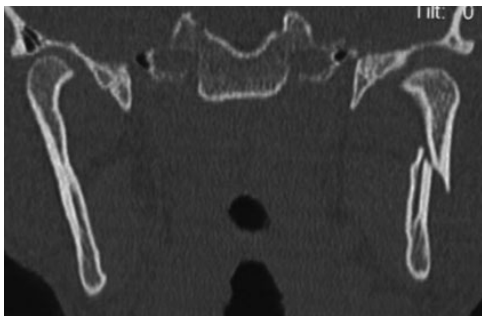


Abbildung 1: Präoperative Computer Tomographie einer Fraktur des Processus articularis mandibulae.

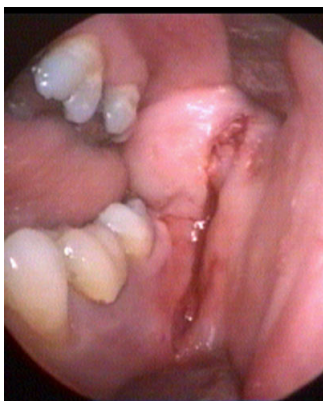

Abbildung 2a: Endoskoptisch assistierte Versorgung der Kollumfrakturen über eine intraorale Inzision.

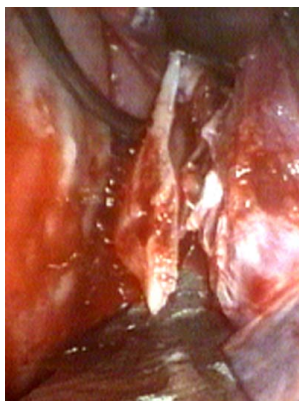


Abbildung 2b: Endoskopische Darstellung der Fraktur.

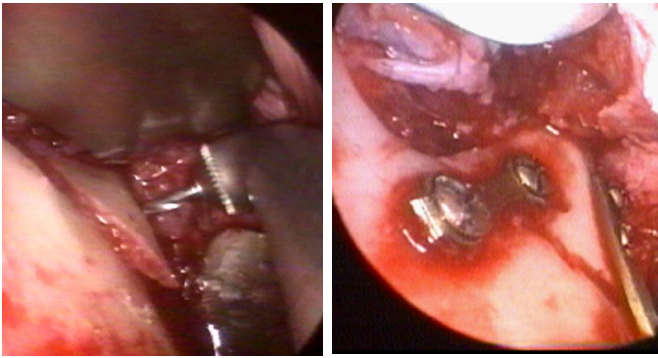


Abbildung 2c: Endoskopische Darstellung der Osteosynthese mit abgewinkeltem Bohrer und Schraubendreher.

Abbildung 2d: Intraoperative endoskopische Kontrolle nach Frakturrevision und Osteosynthese.

max.Mund- öffnung	Deviation	Okklusions- störung	Laterotrusion*
46mm	0	keine	r 6mm l 6mm
57mm	0	keine	r 5mm l 5mm
44mm	0	keine	r 5mm l 5mm
43mm	0	keine	r 5mm l 5mm
48mm	0	keine	r 4mm l 3mm
45mm	0	keine	r 3mm l 4mm
41mm	0	keine	r 5mm l 5mm
51mm	0	keine	r 3mm l 3mm
45mm	0	keine	r 4mm l 3mm
47mm	0	keine	r 3mm l 4mm
41mm	0	keine	r 5mm l 5mm
47mm	0	keine	r 4mm l 5mm
41mm	0	keine	r 4mm l 4mm

Laterotrusion* rechts und links in mm

Tabelle 1: Funktionelle Ergebnisse 6 Monate nach transoraler endoskopisch assistierter Versorgung von Collumfrakturen.

Ergebnisse

Unter Verwendung von Endoskopen (Karl Storz, Tuttlingen, Germany) wurde eine gute Übersicht bei der transoralen Frakturversorgung und Repositionskontrolle insbesondere am dorsalen Rand des aufsteigenden Unterkieferastes erreicht. Postoperative Röntgenbilder zeigten eine regelrechte Reposition. Sechs Monate nach Frakturversorgung zeigten die 13 Patienten zufriedenstellende funktionelle Ergebnisse ohne Okklusionsstörungen, mit einer Mundöffnung größer als 40mm ohne Deviation und ohne Limitation bei Laterotrusion.

Schlußfolgerungen

Der transorale Zugang unter Verwendung von abgewinkelten Bohrern und Schraubendrehern bewährte sich als zuverlässige Methode auch bei der Versorgung von dislozierten und Mehrfragmentfrakturen. Eine Narbenbildung im sichtbaren Bereich und eine N. facialis Schädigung wurden bei dem transoralen Zugang vermieden.

Literatur

- Chen C.-T., Lai J.-P., Tung T.-C., Chen Y.-R.: Endoscopically assisted mandibular subcondylar fracture repair. *Plast Reconstr Surg* 103:160-65, 1998
- Schön R, Gutwald R, Schramm A, Gellrich N-C, Schmelzeisen R. Endoscopic assisted open treatment of condylar fractures of the mandible. Extraoral versus intraoral approach. *Int J Oral Maxillofac Surg* 31:3:237-243, 2002
- Schön R, Schramm A, Gellrich N-C, Schmelzeisen R: Follow up of condylar fractures of the mandible in 8 patients 18 months after transoral endoscopic assisted open treatment. *J Oral and Maxillofac Surg* 61:49-54, 2003

Dieses Poster wurde übermittelt von [Ralf Schoen](#).

Korrespondenz-Adresse:

Priv. Doz. Dr. Dr. Ralf Schoen

Abt. Klinik und Poliklinik für Mund-, Kiefer-, Gesichtschirurgie
 Universitätsklinik für Zahn-, Mund- und Kieferheilkunde
 Hugstetter Str. 55
 79106 Freiburg



FUNKTIONELLE ERGEBNISSE 6 MONATE NACH INTRAORALE
ENDOSKOPISCH ASSISTIERTER VERSORGUNG VON
DISLOZIERTEN KOLLUMFAKTUREN



Schön R, Gellrich N-C, Schramm A, Schmelzeisen R

Universitätsklinik für Zahn-, Mund- und Kieferheilkunde
Abt. Klinik u. Poliklinik für Mund-, Kiefer-, Gesichtschirurgie
Hugstetter Str. 55, 79106 Freiburg, Germany

Einleitung: In dem Zeitraum von Oktober 2000 bis Januar 2002 wurde bei 13 Patienten eine transorale endoskopisch assistierte Versorgung von dislozierten Kollumfrakturen mit Miniplatten durchgeführt.

Material und Methode: Von den 13 Kollumfrakturen waren drei nach medial und sechs nach lateral disloziert, vier Frakturen zeigten eine axiale Dislokation mit Verkürzung des aufsteigenden Unterkieferastes. Zwei Frakturen zeigten ein ausgesprengtes Fragment am Hinterrand des aufsteigenden Unterkieferastes und bei acht Patienten waren weitere Unterkieferfrakturen auffällig. Die Frakturversorgung wurde bei allen 13 Patienten über eine intraorale Inzision unter Verwendung von abgewinkelten Schraubendrehern und Bohren rein transoral durchgeführt. Für die endoskopisch kontrollierte Reposition und Osteosynthese wurden 30° Optiken (Karl Storz, Tuttlingen, Germany) verwendet.

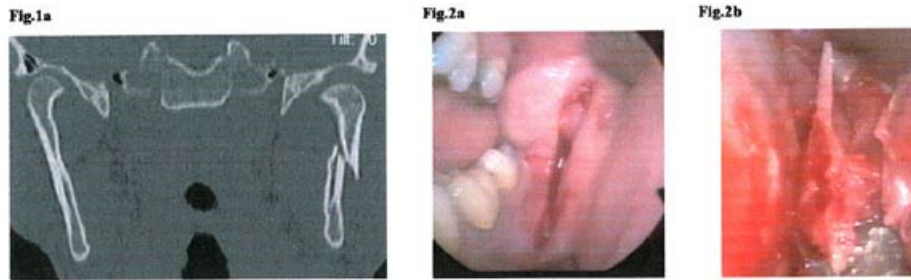


Abbildung 1 Präoperative Computer Tomographie einer Fraktur des Processus articularis mandibulae. Abbildung 2a-d: Endoskopisch assistierte Versorgung der Kollumfrakturen über eine intraorale Inzision. (Abb. 2a) Endoskopische Darstellung der Fraktur (Abb. 2b) mit abgewinkeltem Bohrer und Schraubendreher. (Abb. 2c) Intraoperative endoskopische Kontrolle nach Frakturreposition und Osteosynthese. (Abb. 2d)

Tabelle 1: Funktionelle Ergebnisse 6 Monate nach transoraler endoskopisch assistierter Versorgung von Collumfrakturen.

Fig. 2c	Fig. 2d	Tab. 1																																																								
		<table border="1"> <thead> <tr> <th>max. Mundöffnung</th> <th>Deviation</th> <th>Okklusionsstörung</th> <th>Laterotrusion*</th> </tr> </thead> <tbody> <tr><td>46mm</td><td>0</td><td>keine</td><td>r 6mm l 6mm</td></tr> <tr><td>57mm</td><td>0</td><td>keine</td><td>r 5mm l 5mm</td></tr> <tr><td>44mm</td><td>0</td><td>keine</td><td>r 5mm l 5mm</td></tr> <tr><td>43mm</td><td>0</td><td>keine</td><td>r 5mm l 5mm</td></tr> <tr><td>48mm</td><td>0</td><td>keine</td><td>r 4mm l 3mm</td></tr> <tr><td>45mm</td><td>0</td><td>keine</td><td>r 3mm l 4mm</td></tr> <tr><td>41mm</td><td>0</td><td>keine</td><td>r 5mm l 5mm</td></tr> <tr><td>51mm</td><td>0</td><td>keine</td><td>r 3mm l 3mm</td></tr> <tr><td>45mm</td><td>0</td><td>keine</td><td>r 4mm l 3mm</td></tr> <tr><td>47mm</td><td>0</td><td>keine</td><td>r 3mm l 4mm</td></tr> <tr><td>41mm</td><td>0</td><td>keine</td><td>r 5mm l 5mm</td></tr> <tr><td>47mm</td><td>0</td><td>keine</td><td>r 4mm l 5mm</td></tr> <tr><td>41mm</td><td>0</td><td>keine</td><td>r 4mm l 4mm</td></tr> </tbody> </table>	max. Mundöffnung	Deviation	Okklusionsstörung	Laterotrusion*	46mm	0	keine	r 6mm l 6mm	57mm	0	keine	r 5mm l 5mm	44mm	0	keine	r 5mm l 5mm	43mm	0	keine	r 5mm l 5mm	48mm	0	keine	r 4mm l 3mm	45mm	0	keine	r 3mm l 4mm	41mm	0	keine	r 5mm l 5mm	51mm	0	keine	r 3mm l 3mm	45mm	0	keine	r 4mm l 3mm	47mm	0	keine	r 3mm l 4mm	41mm	0	keine	r 5mm l 5mm	47mm	0	keine	r 4mm l 5mm	41mm	0	keine	r 4mm l 4mm
max. Mundöffnung	Deviation	Okklusionsstörung	Laterotrusion*																																																							
46mm	0	keine	r 6mm l 6mm																																																							
57mm	0	keine	r 5mm l 5mm																																																							
44mm	0	keine	r 5mm l 5mm																																																							
43mm	0	keine	r 5mm l 5mm																																																							
48mm	0	keine	r 4mm l 3mm																																																							
45mm	0	keine	r 3mm l 4mm																																																							
41mm	0	keine	r 5mm l 5mm																																																							
51mm	0	keine	r 3mm l 3mm																																																							
45mm	0	keine	r 4mm l 3mm																																																							
47mm	0	keine	r 3mm l 4mm																																																							
41mm	0	keine	r 5mm l 5mm																																																							
47mm	0	keine	r 4mm l 5mm																																																							
41mm	0	keine	r 4mm l 4mm																																																							
		Laterotrusion* rechts und links in mm																																																								

Ergebnis: Unter Verwendung von Endoskopen (Karl Storz, Tuttlingen, Germany) wurde eine gute Übersicht bei der transoralen Frakturversorgung und Repositionskontrolle insbesondere am dorsalen Rand des aufsteigenden Unterkieferastes erreicht. Postoperative Röntgenbilder zeigten eine regelrechte Reposition. Sechs Monate nach Frakturversorgung zeigten die 13 Patienten zufriedenstellende funktionelle Ergebnisse ohne Okklusionsstörungen, mit einer Mundöffnung größer als 40mm ohne Deviation und ohne Limitation bei Laterotrusion.

Schlussfolgerung: Der transorale Zugang unter Verwendung von abgewinkelten Bohrern und Schraubendrehern bewährte sich als zuverlässige Methode auch bei der Versorgung von dislozierten und Mehrfragmentfrakturen. Eine Narbenbildung im sichtbaren Bereich und eine N. facialis Schädigung wurden bei dem transoralen Zugang vermieden.

References:
Chen C-T, Lai J-P, Tang T-C, Chen Y-R: Endoscopically assisted mandibular subcondylar fracture repair. *Plast Reconstr Surg* 103:166-65, 1998
Schön R, Gellrich N-C, Schramm A, Oefelich N-C, Schmelzeisen R: Endoscopic assisted open treatment of condylar fractures of the mandible: External versus introral approach. *Int J Oral Maxillofac Surg* 31(2):237-243, 2002
Schön R, Schramm A, Gellrich N-C, Schmelzeisen R: Follow up of condylar fractures of the mandible in 8 patients 18 months after transoral endoscopic assisted open treatment. *J Oral and Maxillofac Surg* 61:49-54, 2003