

# „Evidence-based dentistry“ – Tipps für die Praxis. Fall 2: Paro-Endo-Läsionen\*

*Evidence-based dentistry – current advice for the practitioner.*

*Case 2: periodontic-endodontic lesions*

Liebe Kolleginnen und Kollegen,

Der zweite Patientenfall in diesem Jahr<sup>\*</sup>, der Aspekte der evidenzbasierten Zahnmedizin vergegenwärtigen soll, ist sicherlich in vielerlei Hinsicht speziell. Speziell, weil es sich an einem Zahn um zwei verschiedene Grunderkrankungen handelt – das Präparationstrauma mit anschließender Pulpanekrose und die Parodontitis – und dennoch beide durch die Paro-Endo-Läsion miteinander in Verbindung stehen. Beide können zusätzlich Wurzelresorptionen hervorgerufen haben, welche auf den ersten Blick einen Zahnerhalt unmöglich erscheinen lassen.

Auch wenn Wurzelresorptionen und Paro-Endo-Läsionen nicht die häufigsten Erkrankungen in der alltäglichen Praxis darstellen, so können aber anhand eines Zahnes und des umgebenden Zahnhalteapparates so viele Aspekte diskutiert werden, dass er unserer Meinung nach ein gutes Beispiel für die zweite EbD-Rubrik darstellt.

## Vorstellung des Falls

Eine knapp 60-jährige Frau stellte sich zur jährlichen Kontrolle vor. Ihr bisheriger Zahnarzt war gerade in den Ruhestand eingetreten und sie entschied sich, den Nachfolger aufzusuchen.

Die Patientin hatte eine unauffällige Allgemeinanamnese. Sie berichtete, dass in den vergangenen Jahren eigentlich nur noch Kontrollen durchgeführt worden seien. Gelegentlich habe sie ein Schmerzmittel erhalten, da sie in unregelmäßigen Abständen im rechten Unterkiefer leichte Beschwerden hatte. Diese seien aber irgendwann nicht mehr aufgetreten.

Die letzten Röntgenbilder müssten auch schon viele Jahre zurück liegen, sie könne sich kaum noch daran erinnern.

Die Oberkieferseitenzähne waren mit Amalgam gefüllt, im Unterkiefer war der Zahn 35 mit einem Goldinlay, 36 mit einer Gold-Teilkrone, Zahn 46 mit einer VMK-Krone versorgt und Zahn 47 hatte eine Amalgam-Füllung. Der parodontale Screening-Index (PSI) ergab folgendes Resultat:

4	3	3
4	4	4

Da die Patientin bereits anderweitig hinsichtlich eines Implantates in Regio 46 beraten wurde, lag neben dem üblichen Parodontalstatus (Abb. 2) auch eine digitale Volumetomographie (DVT) vor (Abb. 3). Der klinische Parodontalbefund wurde mit Hilfe der Florida-Probe aufgezeichnet (Abb. 4) und eine mikrobiologische Diagnostik durchgeführt.

Wie im Befund ersichtlich wies Zahn 46 im Bereich der distalen Wurzel sehr hohe Sondierungswerte mit Pus-Austritt auf. Die Sensibilitätsprobe war negativ und der Zahn hatte eine Lockerung Grad III. Diese Befunde ließen eine Paro-Endo-Läsion vermuten. Dieser Verdacht bestätigte sich später röntgenologisch. Anhand älterer Röntgenbilder war der mögliche Beginn der Läsion nicht auszumachen.

Die Aufarbeitung der Patientenhistorie mit Hilfe der alten Akte ergab einen möglicherweise bestehenden Zusammenhang zwischen der Präparation bzw. der Überkronung des Zahnes, den später auftretenden Beschwerden in dieser Region sowie der aktuell nicht mehr

vorhandenen Sensibilität und der apikalen Läsion. Gemäß der Einteilung von Simon et al. (1972) [14] handelte es sich hier um eine echte kombinierte Läsion (V) (Guldener Klasse III; [6]), da aktuell zusätzlich eine chronische Parodontitis schweren Grades vorlag.

Die auf den Röntgenbildern sehr deutlichen externen Resorptionen schienen zunächst einzig an eine Extraktion des Zahnes denken zu lassen. Dieser Vorschlag fand keine Zustimmung der Patientin, die diesen Zahn unter allen Umständen behalten wollte. Nun stellte sich die Frage, welche Therapie die bestmögliche darstellt; insbesondere, um in Hinblick auf eine evtl. später doch nötige Implantation weitere Knochenverluste zu vermeiden.

## 1 Formulierung einer suchtauglichen Frage

Da die Gesamtsituation so umfangreich ist, wurde die PICO-Frage in zwei Einzelfragen unterteilt:

**P<sub>1</sub> (Patient):** allgemein-gesunde Patientin > 60 Jahre

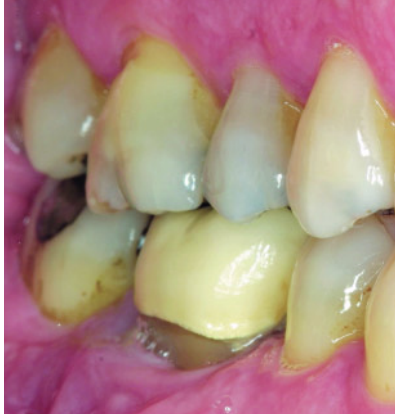**I<sub>1</sub> (Intervention):** Wurzelkanalbehandlung bei externen Wurzelresorptionen

**C<sub>1</sub> (Comparison):** andere Maßnahmen (z. B. therapeutische Ultraschallanwendungen)

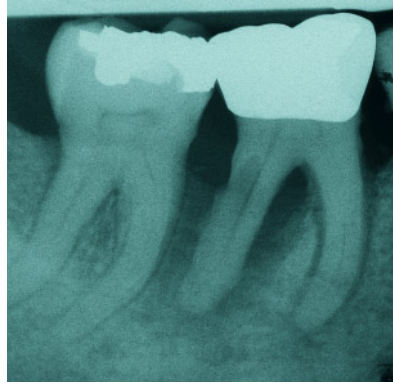
**O<sub>1</sub> (Outcome):** Zahnerhalt

**P<sub>2</sub>:** allgemein-gesunde Patientin > 60 Jahre, chronische Parodontitis unbehandelt, echte kombinierte Paro-Endo-Läsion

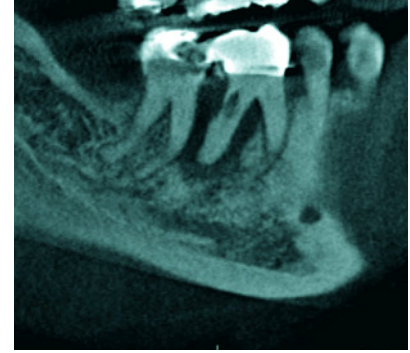
\* Der Fall 1 wurde in der DZZ 1/2010 publiziert.



**Abbildung 1** Klinischer Ausgangsbefund. Die Destruktion des Parodontiums in Regio 46 ist auffallend.



**Abbildung 2** Neben der echten kombinierten Paro-Endo-Läsion sind die Wurzelresorptionen entlang der distalen Wurzel deutlich zu erkennen.



**Abbildung 3** Die digitale Volumentomographie scheint das Ausmaß der Defekte noch deutlicher darzustellen.

(Abb. 1–8: S. Feierabend, Y. Jockel-Schneider, S. Gerhardt-Szép)

**I<sub>2</sub>**: Wurzelkanalbehandlung  
**C<sub>2</sub>**: Scaling  
**O<sub>2</sub>**: Zahnerhalt

Die Stichwörter für die Suche nach geeigneter Literatur könnten sein: root-canal treatment, external root resorption(s), extraction, periodontic-endodontic lesion(s), scaling, root planing, Wurzelkanalbehandlung, externe Wurzelresorption(en), Extraktion, Paro-Endo-Läsion, Scaling, Wurzelglättung u. ä.

## 2 Suchen der besten verfügbaren externen Evidenz

Die Suche in der Cochrane Library mit der Einschränkung auf die Cochrane Database of Systematic Reviews (CDSR) als Anlaufstelle mit Arbeiten des höchsten Evidenzlevels lieferte keine befriedigenden Antworten auf beide Fragen. Zwar gibt es eine systematische Übersichtsarbeit zu Scaling zum Erhalt der parodontalen Gesundheit bei Erwachsenen [2], aber ein Bezug zu Paro-Endo-Läsionen findet sich nicht. Auch eine sehr neue Arbeit zu Behandlungsmaßnahmen bei Wurzelresorptionen (Frage 1) [1] ist wenig aussagekräftig (s. dazu auch Beurteilung der verfügbaren Evidenz).

Zur ausführlicheren Beantwortung beider Fragen bietet sich weiterhin eine Suche in PubMed an, bei der man sich über *Limits* ebenfalls auf Reviews als Publikationen mit hohem Evidenzlevel beschränken kann. Die Suche wurde zunächst auf (*external root resorption*) AND

(*root canal treatment*) beschränkt. Hier finden sich – bei Berücksichtigung der Publikationen der letzten fünf Jahre – 46 Arbeiten, vier davon sind Übersichtsarbeiten. Diese Übersichtsarbeiten haben aber für die Patientin nicht relevante Aspekte zum Thema, so dass die verbleibenden 42 Originalarbeiten durchzusehen sind. Eine Übersichtsarbeit zu zervikalen Wurzelresorptionen ist verfügbar, welche aber nicht in Frage kommt, die meisten anderen sind nicht frei verfügbar. Aus dem Jahr 2006 findet sich eine Publikation aus der Schweizerischen Monatschrift für Zahnmedizin – inzwischen frei zugänglich – die zwar eine PAR-Patientin mit zervikalen Wurzelresorptionen beschreibt, gleichzeitig aber auch eine Übersicht über mögliche Mechanismen der verschiedenen Wurzelresorptionen bietet [11]. Eine Ausdehnung des Zeitraumes auf zehn und mehr Jahre brachte keinen weiteren relevanten Treffer.

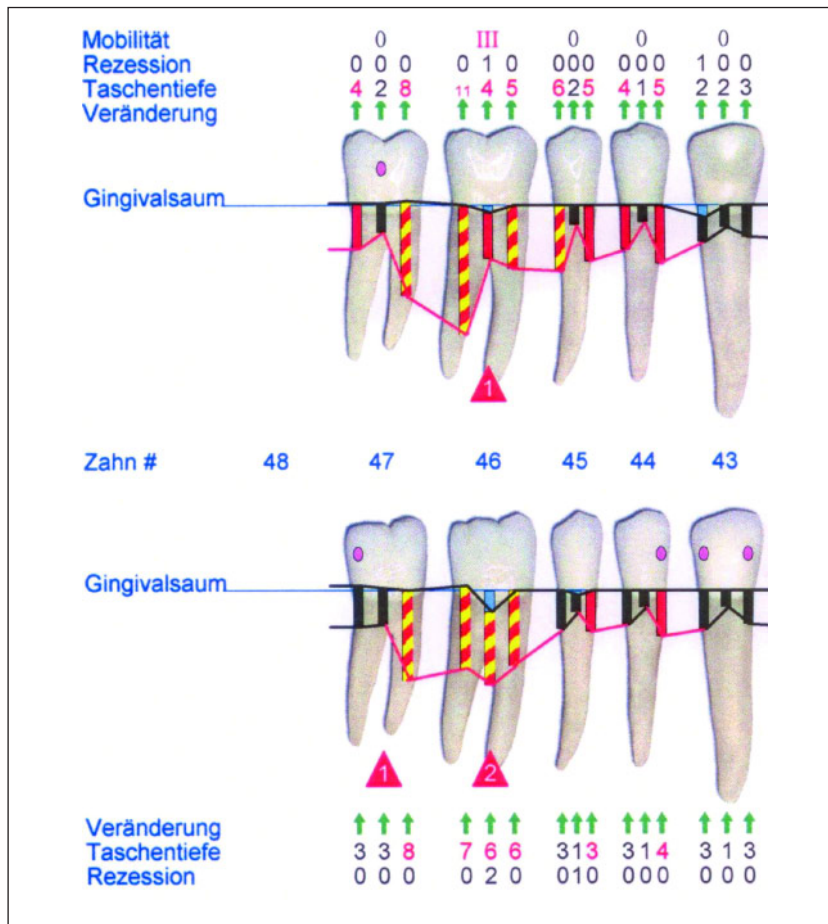
Als nächstes stand die Suche für die derzeit bestmögliche Therapie einer Paro-Endo Läsion an. Auch hier gestaltete sich eine eingeschränkte Suche nach Übersichtsarbeiten zunächst nicht als sinnvoll: Eine Suche nach (*periodontic-endodontic lesion*) erbrachte nur vier Treffer, die beiden ältesten (> 20 Jahre) Publikationen in Englisch, die beiden anderen in Chinesisch [15] bzw. Italienisch [10]. Der ins Englische übersetzte italienische Titel [*Periodontic-endodontic lesions: diagnostic and therapeutic indications*] ist eigentlich genau, wonach gesucht wird. Hier bot es sich an, nach Related Articles zu schauen. So konnte auch erkannt werden, dass es sich ebenfalls

lohnt, nach (*endodontic-periodontic lesion*) OR (*endodontic-periodontal lesion*) zu suchen, denn 64 Reviews sind darüber verfügbar. Dort findet sich auch bald eine Übersichtsarbeit, die diese Frage gut zu beantworten scheint [12].

Da es durchaus möglich wäre, dass es neben den international gelisteten Arbeiten weitere gibt, die nur auf Deutsch publiziert wurden, bietet sich hier eine zusätzliche Suche mit der datenbankübergreifenden virtuellen Fachbibliothek MEDPILOT.DE an. Hier sind bei Eingabe des Suchbegriffes *externe Wurzelresorption* 11 weitere Treffer zu identifizieren, die aber entweder schon PubMed gelistet sind (s. [11]) oder aber auf den vorliegenden Fall nicht anzuwenden sind.

## 3 Bewertung der verfügbaren Evidenz

Wurzelresorptionen: Auch ohne Zugang zum Volltext der systematischen Übersichtsarbeit der Cochrane-Library (hier: CDSR) wird schon aus dem Abstract deutlich, dass keine Publikation die Einschlusskriterien für eine solche Arbeit erfüllt hat [1]. Die Autoren empfehlen, in entsprechenden Situationen nach dem eigenen Können und Wissen sowie den Wünschen des Patienten zu handeln: *'In view of the lack of any high level evidence on this topic, it is suggested that clinicians decide on the most appropriate means of managing this condition according to their clinical experience with regard to patient related factors.'* Es findet sich einzig ein Verweis auf eine klinische Stu-



**Abbildung 4** Initialer Parodontalbefund, exemplarisch sind hier nur die Zähne 44-47 dargestellt.

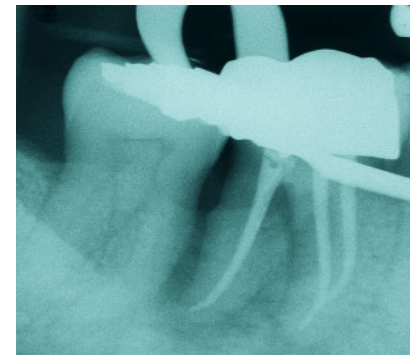
die [4, 5], die die Autoren des Reviews nach ihrem Abschluss beurteilen wollen. Auch eine erweiterte Suche in den übrigen Datenbanken der Cochrane Library, insb. dem Cochrane Central Register of Controlled Trials, erzielte nicht mehr Informationen.

Die über PubMed identifizierte narrative Übersicht mit Fallbeispiel [11] ist ein Beispiel für viele ähnliche Arbeiten. Sie liefert auch keine Aussagen basierend auf höchstem Evidenzniveau, aber als eine (erste) Übersicht zu Ursachen und Behandlungsmöglichkeiten ist sie sehr hilfreich. Auch hier wird deutlich, dass die Entscheidung für oder gegen eine Intervention abhängig von dem Können des Arztes und den Wünschen des Patienten ist.

Paro-Endo-Läsionen: Die oben genannte Übersichtsarbeit [12] ist zwar auch eine narrative Übersichtsarbeit und in Hinblick auf verschiedene Bias-Arten daher kritisch zu betrachten [8]. Dennoch ist sie so ausführlich in Bezug zu korrekter Di-

agnose und der Behandlungsplanung, dass sie so viele Informationen bietet wie kaum eine Arbeit sonst. Zusätzlich werden hier auch Wurzelresorptionen besprochen. Diese Arbeit scheint damit den umfangreichsten Überblick über die Entstehung und Behandlung von Paro-Endo-Läsionen zu bieten. Man sollte sich dennoch hier nicht dazu verleiten lassen, die genannte Publikation vorschnell als gut oder sehr gut einzustufen, da sie in einem zahnmedizinischen Journal mit einem Impact Factor (IF) > 3 erschienen ist, was 2009 z. B. nur Journal of Dental Research (IF 3,458), Journal of Clinical Periodontology (IF 3,549) und Periodontology 2000 (IF 3,027) schafften. Zur Vertiefung dieser Thematik bietet sich ein EbM-Splitter aus dem Jahr 2008 an [9].

Da eine Suche nach randomisierten, kontrollierten Studien oder auch klinischen Studien keine passenderen Ergebnisse erzielte, wurden zur Therapieentscheidung diese Arbeit sowie zwei weitere herangezogen [12, 13, 16].



**Abbildung 5** Röntgenkontrollaufnahme nach Wurzelkanalfüllung.

#### 4 Entscheidungsfindung

Die Entscheidung über die Therapie wurde, wie von den Autoren der Cochrane-Übersichtsarbeit vorgeschlagen, primär auf der Basis der klinischen Expertise des Behandlers sowie den Wünschen der Patientin gefällt. Zunächst wurde der Parodontalstatus klinisch und röntgenologisch erfasst, die mikrobiologische Diagnostik durchgeführt und das vorliegende DVT ausgewertet. Wenige Tage später wurde die Wurzelkanalbehandlung eingeleitet. Innerhalb von drei Sitzungen wurden alle Kanäle aufgefunden, aufbereitet und gefüllt (Abb. 5). Nur geringfügig zeitversetzt wurde die systematische, nicht-chirurgische antiinfektiöse Parodontaltherapie eingeleitet, welche aus supra- und subgingivaler Reinigung aller Zähne sowie der Gabe zweier Antibiotika (400 mg Metronidazol und 500 mg Amoxicillin 3x täglich für 7 Tage). Der gegenwärtige Parodontalstatus 14 Monate nach Beginn der Therapien (Abb. 6) zeigt eindrucksvoll das bisherige Behandlungsergebnis.

#### 5 Fazit

Eine genauere Diagnostik zum Zeitpunkt der ersten Beschwerden hätte womöglich zu einer rechtzeitige(re)n Wurzelkanalbehandlung geführt. Es ist hinreichend bekannt, dass viele Komplikationen nach Parodontaltherapie oder Präparation lange Zeit ohne klinische Symptome verlaufen [3]. Im vorliegenden Fall kamen aber immer wieder Symptome auf, die leider nicht ursächlich behandelt

## 10 Fragen zur Bewertung von (systematischen) Übersichtsarbeiten

1. Hatte die Übersichtsarbeit eine präzise Fragestellung?
2. Wurden Studien mit adäquatem Design eingeschlossen?
3. Haben die Autoren versucht, alle relevanten Quellen zu finden?
4. Wurde die Qualität der eingeschlossenen Studien bewertet?
5. Konnten die Ergebnisse verschiedener Studien miteinander kombiniert werden?
6. Wie wurden die Hauptergebnisse präsentiert? Was ist das Hauptergebnis?
7. Wie präzise sind die Ergebnisse?
8. Können die Ergebnisse auf die hiesige Bevölkerung übertragen werden?
9. Wurden alle wichtigen Endpunkte beachtet?
10. Sollte sich die bisherige Therapie aufgrund der Ergebnisse ändern/anpassen?

	<b>Review 1</b> [Anhangari et al.; 1]	<b>Review 2</b> [Torabinejad et al.; 15]	<b>Review 3</b> [Iqbal et al.; 7]
<b>Frage 1</b>	<b>ja</b>	<b>ja</b>	<b>ja</b>
<b>Frage 2</b>	<b>ja</b> RCTs	<b>nein</b> alle Designs wurden gesucht/berücksichtigt	<b>nein</b> alle Designs wurden gesucht/berücksichtigt
<b>Frage 3</b>	<b>nein</b> lokale Datenbanken berücksichtigt, auf die Referenzen publizierter Artikel eingegangen, aber keine großen Datenbanken außerhalb von Medline, Cochrane und Embase verwendet wie z. B. SciELO o. ä.	<b>nein</b> keine nicht-englischsprachigen Artikel berücksichtigt	<b>nein</b> nur Medline, Embase und PubMed berücksichtigt
<b>Frage 4</b>	<b>ja</b>	<b>ja</b>	<b>ja</b>
<b>Frage 5</b>	<b>keine Studie eingeschlossen</b>	<b>ja</b> als qualitative Analyse	<b>ja</b> als qualitative Analyse
<b>Frage 6</b>	<b>nur Empfehlung</b>	<b>nur limitierte Vergleichbarkeit</b> Grund: qualitative Analyse	<b>nur limitierte Vergleichbarkeit</b> Grund: qualitative Analyse
<b>Frage 7</b>	<b>nicht präzise</b> Eigenes klinisches Können und Patientenwünsche sollen über Behandlung entscheiden.	<b>nicht präzise</b> Die Definitionen der primary outcomes der Einzelstudien bzw. der unterschiedlichen Verfahren sind sehr heterogen, teils auch unklare koronale Versorgung der wurzelkanalbehandelten Zähne.	<b>nicht präzise</b> Es ist z. B. teils unklar, welche endodontische Therapie durchgeführt wurde, warum größzügigere Erfolgskriterien in Implantat-Studien verwendet wurden u. ä.
<b>Frage 8</b>	<b>kein/kaum Übertrag möglich</b>	<b>z. Zt. kein direkter Übertrag möglich</b> da prospektive Langzeitstudien fehlen	<b>kein/kaum Übertrag möglich</b> da Studien, auch vergleichende, mit sehr ähnlichen Kriterien fehlen
<b>Frage 9</b>	<b>Keine Studie eingeschlossen</b>	<b>Die Autoren haben versucht, alle Outcomes zu beachten, aber nicht alle Studien haben diese auch berichtet.</b>	<b>Die Autoren haben versucht, alle Outcomes zu beachten, aber nicht alle Studien haben diese auch berichtet.</b>
<b>Frage 10</b>	<b>nein</b>	<b>nein</b>	<b>nein</b>

wurden. Selbst wenn nur ein Teil der Erkrankungen festgestellt worden wäre, so hätte es Hinweise auf den anderen Teil geben können, insbesondere durch die jeweils erforderliche Röntgendiagnostik.

Die erst in diesem späten Stadium durchgeführte Therapie mit relativ aufwendiger Wurzelkanal- und anschließender Parodontalbehandlung hat durch den späten Beginn die Prognose für diesen Zahn sicherlich erheblich verschlechtert, wenn auch das unmittelbare und inzwischen auch anderthalbjährige Ergebnis zufriedenstellend ist (Abb. 7 und 8), insbesondere für die Patientin.

### Journal Club

Der Journal Club soll dieses Mal dazu dienen, der Frage nachzugehen, ob es sich als hilfreich oder möglicherweise besser erwiesen hätte, den Zahn zu ziehen, Knochen aufzubauen und in der Folge zu implantieren. Es zeigt sich sehr schnell, dass auch hier die Beantwortung der Frage nicht ausschließlich von der Therapie allein, sondern von vielen anderen Faktoren abhängig ist. So waren z. B. in einer Übersichtsarbeit aus dem Jahr 2007 zunächst keine Unterschiede in der Überlebensrate von endodontisch

behandelten Zähnen und Einzelzahnimplantaten festzustellen [7]. Die Ausgangssituation im vorliegenden Fall war für alle in Betracht kommenden Therapien denkbar schlecht bzw. nur unter erheblichem Aufwand durchführbar: Parodontaltherapie, Endodontie oder auch Implantation. Ein Zahnerhalt war damit fraglich, ein Implantationserfolg nur mit Augmentation denkbar. Vergleiche zwischen den einzelnen Gruppen endodontisch behandelter Zähne (also in Abhängigkeit von der Diagnose) und Einzelzahnimplantaten sind (noch) nicht verfügbar. Außerdem gilt es zu be-



- Maxillofac Implants 23, 56
8. Meerpohl JJ, Türp JC, Antes G: Systematische Übersichtsarbeiten und Meta-Analysen: Auch in der Zahnmedizin gewinnen Sie an Bedeutung. Dtsch Zahnärztl Z 63, 374–376 (2008)
  9. Motschall E, Antes G, Türp JC: Der „Impact Factor“ von zahnmedizinischen Zeitschriften. Dtsch Zahnärztl Z 63: 782–783 (2008)
  10. Muzzi L, Rotundo R, Cairo F, et al.: Periodontic-endodontic lesions: diagnostic and therapeutic indications. Minerva Stomatol 51, 41–48 (2002)
  11. Rathe F, Nölken R, Deimling D, Ratka-Krüger P: Externe Wurzelresorptionen. Schweiz Monatsschr Zahnmed 116, 245–253 (2006)
  12. Rotstein I, Simon JH: Diagnosis, prognosis and decision-making in the treatment of combined periodontal-endodontic lesions. Periodontol 2000 34, 165–203 (2004)
  13. Schacher B, Haueisen H, Ratka-Krüger P: Henne oder Ei? Paro-Endo-Läsionen. Parodontologie 17, 349–355 (2006)
  14. Simon JH, Glick DH, Frank AL: The relationship of endodontic-periodontic lesions. J Periodontol 43, 202–208 (1972)
  15. Torabinejad M, Anderson P, Bader J et al.: Outcomes of root canal treatment and restoration, implant-supported single crowns, fixed partial dentures, and extraction without replacement: a systematic review. J Prosthet Dent 98, 285–311 (2007)
  16. Wang K, Zhou L: Discussion on combined periodontic-endodontic lesion type. Hua Xi Kou Qiang Yi Xue Za Zhi 26, 112–113 (2008)
  17. Zehnder M, Gold SI, Hasselgren G: Pathologic interactions in pulpal and periodontal tissues. J Clin Periodontol 29, 663–671 (2002)

## PRAXIS / PRACTICE

## Buchbesprechung / Book Review

## Ratgeber für Ärzte – Recht in der Praxis

Der Ratgeber Verlag; Hamburg 2009, ISBN 978-3-931688-14-1, 2. aktualisierte Aufl., 143 Seiten, 9,90 €

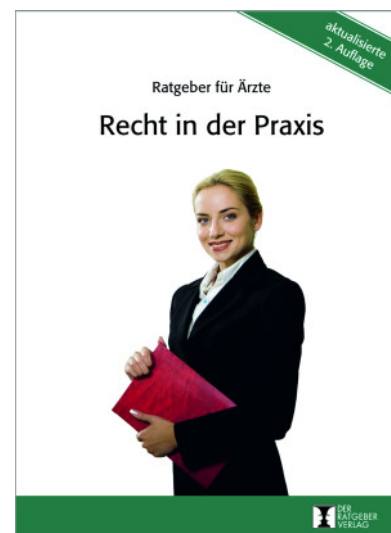Ziel dieses kleinen Büchleins – oder Neudeutsch Booklets – ist es, vor allem dem jungen Kollegen Richtlinien an die Hand zu geben, wie er mit rechtlichen Problemen in seiner Praxis umgehen sollte.

Das Werk ist in vier Kapitel unterteilt: Konflikte mit Patienten, Konflikte mit Mitarbeitern, Konflikte mit Lieferanten und Dienstleistern, Konfliktfeld Behörden und Kollegen. Jedes dieser Problemfelder ist in sich noch einmal sehr detailliert gegliedert und untergliedert; z. B. im Themenbereich Arzthaftung: Haftung bei Behandlungs- und Aufklärungsfehlern, unterlassene Befunderhebung, Schadensersatz und Schmerzensgeld bis zu „Verhalten bei Konfliktfällen mit Patienten und Angehörigen“.

Besonders wichtige Hinweise (von denen es sehr viele gibt!) sind mit „Achtung“ oder „Tipp“ gezeichnet.

Weiterhin gibt es Checklisten mit Hilfestellungen für besondere Situationen wie z. B. im Konfliktfall mit einem Patienten „Verhalten im Gespräch mit Patienten/Angehörigen“, damit einerseits Verständnis und Mitgefühl für die Situation des Patienten gezeigt werden kann, aber andererseits auch dem Patienten vermittelt werden sollte, dass die Haftpflichtversicherung sich mit ihm in Verbindung setzen wird, insoweit er trotz des Gespräches nicht einsehen kann, dass die Behandlung lege artis abgelaufen ist.

Das Buch fasst in verständlichem Deutsch ohne juristische Fremdworte mögliche Situationen, wie sie fast täglich im Praxisablauf passieren können, kurz aber prägnant zusammen und macht klare Handlungsvorgaben. Es kann jedem Kollegen insbesondere als Erstinformation im evtl. drohenden Rechtsstreit empfohlen werden. Der Preis ist als sehr günstig zu bezeichnen



Fazit: Ein Rechtsratgeber in Kompaktform, der in Konfliktsituationen klare Antworten gibt. **DZ**

Achim Meurer, Mudersbach