

# Poster 9 Parodontale Endoskopie – Eine Trainingsevaluation im In-vitro-Test



Schorr, S., Christofzik, D., Dörfer, C.E., Engel, A.S., Kahl, M., Springer, C., Sälzer, S., Graetz, C.  
Klinik für Zahnerhaltungskunde und Parodontologie, Universitätsklinikum Schleswig-Holstein, Campus Kiel

## Hintergrund und Studienziel

Für eine erfolgreiche Parodontitistherapie ist die effektive Instrumentierung und umfassende Biofilmentfernung mit dem Ergebnis einer bioakzeptablen Wurzeloberfläche Voraussetzung. Dies kann aber durchaus eine Herausforderung sein, da subgingivale Auflagerungen visuell nicht direkt sichtbar sind. Somit liegen Vorteile einer subgingivalen Instrumentierung mithilfe eines dentalen Endoskopes (PE) auf der Hand, sind aber wissenschaftlich noch unzureichend untersucht. Zudem benötigt man, wie für alle endoskopischen Verfahren, spezielle Trainingsverfahren und regelmäßige Übung im Umgang mit dem System. Ziel einer Pilotstudie war die Untersuchung des Einflusses der generellen Behandlungserfahrung und eines PE-spezifischen in-vitro Trainings auf das Behandlungsergebnis.

## Material und Methoden

Elf unterschiedlich erfahrene Behandler (sechs Zahnärzte/-innen und fünf Dentalhygienikerinnen) des Funktionsbereiches Parodontologie instrumentierten, mittels Mini-Spezialküretten (American Eagle Instruments, Missoula, MT, USA) und Schallscaler (Proxeo, W&H, Bürmoos, Austria mit Slimline-Ansätzen: 1AP, 2APr, 2API, W&H, Bürmoos, Österreich) randomisiert je 14 Zähne mit artifizierten subgingivalen harten Auflagerungen im Ober- und Unterkiefer speziell entwickelter Echtzahnmodelle mit Simulation eines mittleren Attachmentverlusts 5,86±2,12mm im Phantomkopf mit PE und ohne ein PE (nPE) (Abb. 1-10). Erfasst wurden die Behandlungsdauer (in min) sowie der Anteil an entfernten simulierten harten Auflagerungen (in %). Signifikante Unterschiede wurden mittels des Kolmogorov-Smirnov, Shapiro-Wilk oder Chi Quadrat Test untersucht, mögliche Assoziationen mit Pearson Korrelation und Spearman Rankkorrelation getestet (alle Tests zweiseitig; p<0,05).

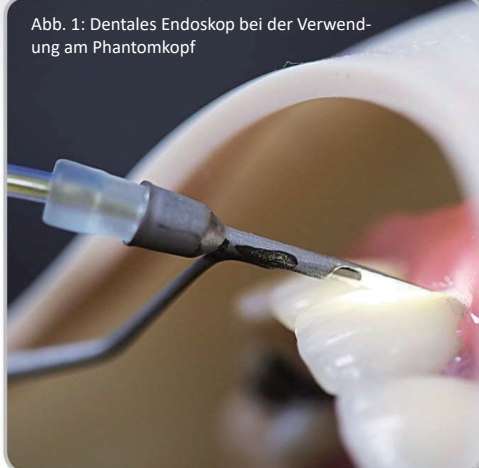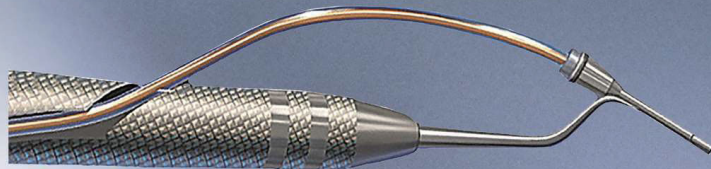


Abb. 1: Dentales Endoskop bei der Verwendung am Phantomkopf



Abb. 2: Lichtleiterspitze und Wasserleitung in einer sterilen Ummantelung

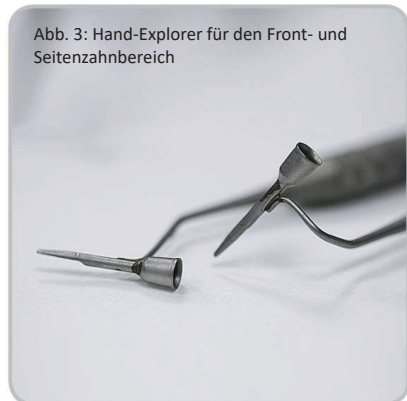

Abb. 3: Hand-Explorer für den Front- und Seitenzahnbereich

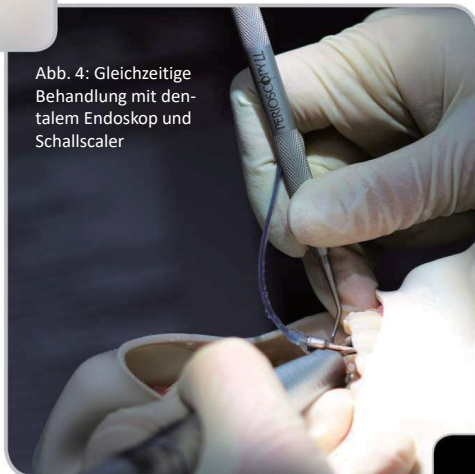

Abb. 4: Gleichzeitige Behandlung mit dentalem Endoskop und Schallscaler

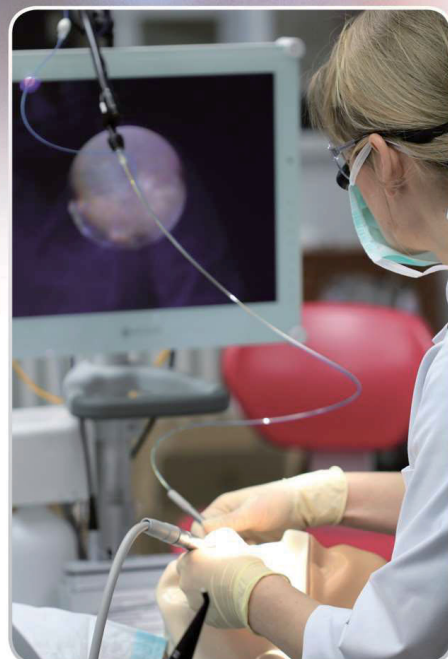

Abb. 5: Hier erfolgt die Anwendung gleichzeitig mit dentalem Endoskop und Schallscaler. Der Blick ist auf den Monitor gerichtet.

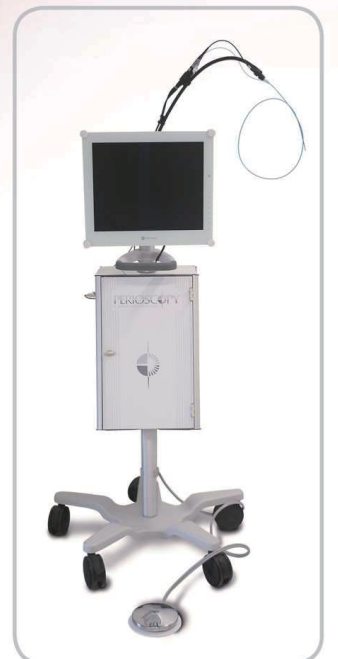

Abb. 6: Mobiles Dentalendoskop (Perioscopy©, Sigma Dental, Deutschland)

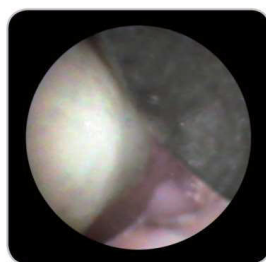
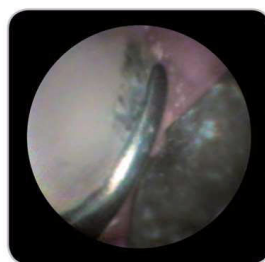
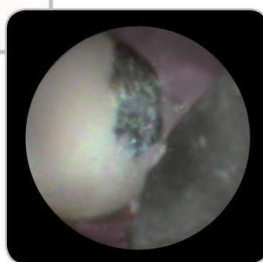Abb. 7-9: Von links nach rechts: Monitorbilder des 7) diagnostizierten artifizierten Konkrementes, die 8) Bearbeitung mit einer Mini-Spezialkürette nach Gracey und 9) die gereinigte Wurzeloberfläche ohne erkennbaren Verbleib von harten Auflagerungen.

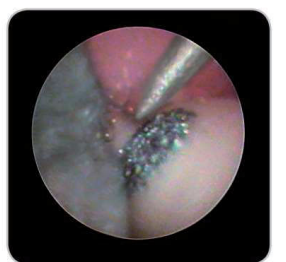

Abb. 10: Projiziertes Bild der Zahnfleischtasche mit Schallsclaer-Spitze an einem artifizierten Konkrement

## Ergebnisse

Mittels PE wurden signifikant mehr artifizierten Auflagerungen (mean(SD)) unabhängig der Behandlungserfahrung entfernt (PE: 90,78(12,10)% [range: 58,80-100%]; nPE: 79,98(22,15)% [range: 38,10-100%]; p<0,001) (Abb. 11-12). Die signifikant verbesserte Instrumentierung mit PE versus nPE zeigte sich an den Unterkieferfrontzähnen und allen Oberkieferzähnen (p<0,001). Die Behandlungszeit mit PE verlängert sich im Mittel um Δ22,27(17,98)min (p>0,05) (Abb. 13).

Vergleich der Diagnostik und Wirksamkeit der Entfernung von subgingivalen harten Auflagerungen mit (PE) und ohne (nPE) Verwendung von Perioscopy

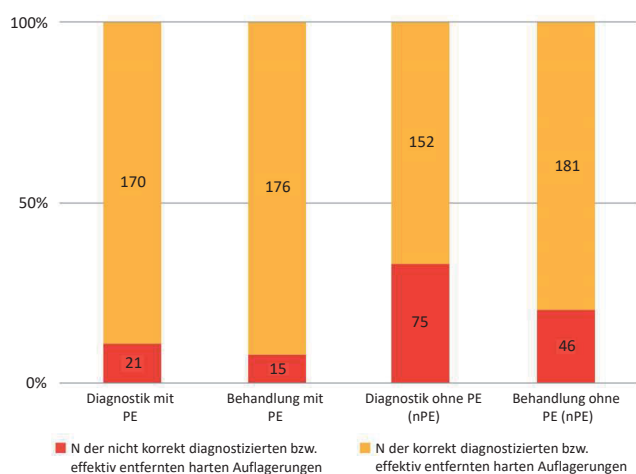


Abb. 11

Effektivität bei der Entfernung von harten Auflagerungen getrennt für jeden Behandler

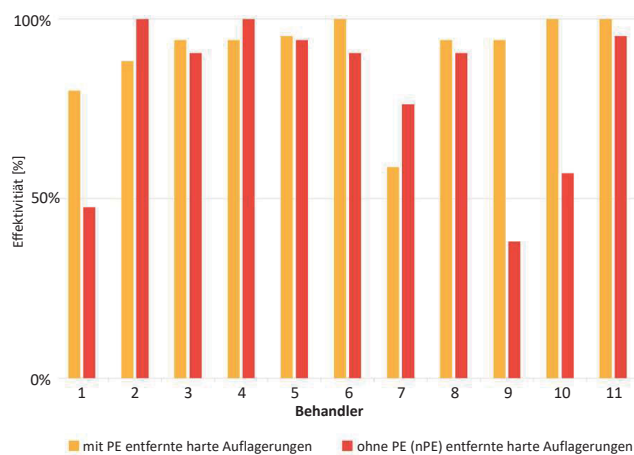


Abb. 12

Benötigte Behandlungszeit für die Instrumentierung aller 14 Testzähne pro Behandler mit und ohne PE (nPE)

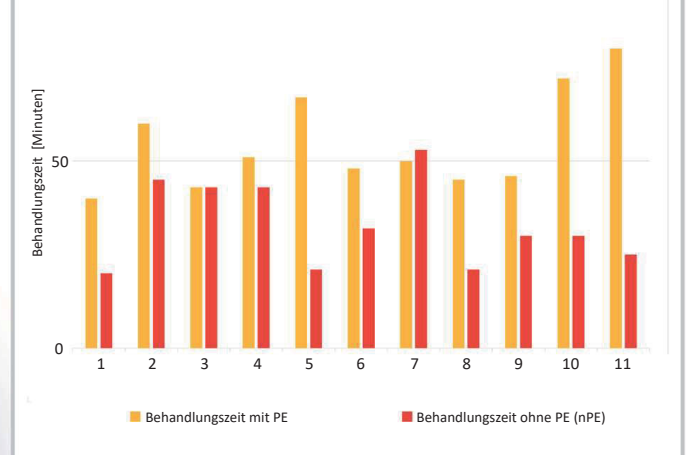


Abb. 13

## Schlussfolgerung

Mit Hilfe eines PE können unabhängig der klinischen Behandlungserfahrung aber abhängig des Zahntypes signifikant mehr simulierte harte Auflagerungen erkannt und bei gleichzeitig höherem Zeitaufwand entfernt werden. Die Anwendung des PE scheint ein vielversprechendes Verfahren im Rahmen der minimal invasiven Parodontitistherapie zu sein. Jedoch bedarf es für die Etablierung in die Praxis einer Reduzierung des Kostenaufwandes sowie weiterer technischer Verbesserungen, um die Anwendbarkeit zu vereinfachen.