

T. Zahn<sup>1</sup>, B. Zahn<sup>2</sup>, J.-H. Lee<sup>1</sup>, B. Glasl<sup>3</sup>, H.-C. Lauer<sup>1</sup>, C. Landes<sup>4</sup>

# Prothetische Rehabilitation eines Patienten mit Maxillaaplasie, Mikrostomie und Inkongruenz der Kieferbasen



T. Zahn

*Prosthetic rehabilitation of a patient with maxilla aplasia, microstomia and misalignment of the jaws*

**Einführung:** Die prothetische Versorgung von Patienten mit angeborenen schweren Fehlbildungen des Kiefer-Gesichtsbereichs stellt eine der größten Herausforderungen zahnärztlicher Therapien dar. Bedingt durch die geringe Häufigkeit solcher Fehlbildungen und die zum Teil drastisch veränderte Anatomie der Patienten müssen viele routinemäßig durchgeführte Behandlungsabläufe und -vorgehensweisen an die jeweilige Situation angepasst und ggf. modifiziert werden. Weiterhin erfordert die Komplexität solcher Behandlungssituationen meist eine interdisziplinäre Zusammenarbeit von Behandlern verschiedener zahnärztlicher Fachgebiete, um die fehlbildungsbedingten Besonderheiten und Veränderungen zu beherrschen.

**Material und Methode:** Der vorliegende Fallbericht stellt die umfangreiche kieferorthopädische, chirurgische sowie prothetische Versorgung eines zu Behandlungsbeginn 37-jährigen Patienten mit Maxillaaplasie, Mikrostomie und Inkongruenz der Kieferbasen infolge eines angeborenen Kiefer-Gesichtsdefekts dar. Um die Wünsche des Patienten nach Verbesserung der Kaufunktion, der Phonetik sowie der Ästhetik zu realisieren, erfolgte zunächst eine kieferorthopädische Vorbehandlung zur Ausformung des Unterkiefer-Zahnbogens. Die ausgeprägte Laterognathie, der tiefe Biss sowie die fortgeschrittene Alveolarfortsatzatrophie erforderten anschließend ein umfangreiches chirurgisches Vorgehen. In mehreren Operationen erfolgten eine subalveoläre Osteotomie im Unterkiefer, die Augmentation mit autologem Knochen aus dem Becken sowie die Insertion von 2 Zygoma-Implantaten im Oberkiefer und 3 weiteren Implantaten im Unterkiefer. Nach Abheilung schloss sich die prothetische Versorgung des Oberkiefers durch eine doppelkronengestützte Galvanoprothese

**Introduction:** The prosthetic treatment of patients with congenital severe malformations of the maxillofacial area is one of the biggest challenges in dentistry. Due to the low incidence of such abnormalities and the sometimes drastically altered anatomy of the patient, many routinely performed treatment processes and procedures have to be adapted and modified with a view to the initial situation. Furthermore, the complexity of such situations often requires an interdisciplinary cooperation between practitioners of various dental disciplines to master the malformation-related features and changes.

**Material and Method:** The present case report shows the comprehensive orthodontic, surgical and prosthetic treatment of a 37 year old patient with maxilla aplasia, microstomia and misalignment of the jaws due to a congenital maxillofacial defect. In order to realize the patient's wish to improve chewing function, phonetics and esthetics, initially an orthodontic treatment was performed to align the teeth in the mandibula. The pronounced laterognathia, the deep bite and the extensive atrophy of the alveolar process required subsequently a comprehensive surgical procedure. In several operations, a total subapical osteotomy in the mandible beneath the inferior alveolar nerve and nerve canal was performed, a bone transplant from the iliac crest was positioned and 2 zygoma implants in the maxilla and 3 implants in the mandible were inserted. After healing the prosthetic treatment of the upper jaw with a removable double-crown retained partial denture with ceramic copings followed as well as the supply of the mandibular implants with all-ceramic crowns.

**Results and Conclusion:** In summary, it can be stated that

<sup>1</sup> Poliklinik für Zahnärztliche Prothetik, Zentrum der Zahn-, Mund- und Kieferheilkunde (Carolinum) der Johann Wolfgang Goethe-Universität Frankfurt am Main

<sup>2</sup> Praxis Dr. Bernhard Zahn, Wiesenbornstr. 10, 61350 Bad Homburg

<sup>3</sup> Poliklinik für Kieferorthopädie, Zentrum der Zahn-, Mund- und Kieferheilkunde (Carolinum) der Johann Wolfgang Goethe-Universität Frankfurt am Main

<sup>4</sup> Klinik für Mund-, Kiefer- und plastische Gesichtschirurgie der Johann Wolfgang Goethe-Universität Frankfurt am Main

Peer-reviewed article: eingereicht: 31.05.2012, revidierte Fassung akzeptiert: 18.09.2012

DOI 10.3238/dzz.2012.0746-0752

mit keramischen Primärkronen sowie die Versorgung der Implantate des Unterkiefers mit Vollkeramikkkronen an.

**Ergebnis und Schlussfolgerung:** Zusammenfassend kann festgehalten werden, dass bezogen auf den vorliegenden Fallbericht eine hohe Patientenzufriedenheit und eine Verbesserung der Lebensqualität durch umfangreiche und aufwendige Maßnahmen erzielt werden konnten. Eine Rehabilitation des Patienten im Sinne einer Erleichterung der sozialen Integration wurde ermöglicht. Die enge Kooperation unterschiedlicher Fachdisziplinen stellt eine wesentliche Voraussetzung zur zufriedenstellenden Lösung des vorliegenden komplexen Falles dar.

(Dtsch Zahnärztl Z 2012, 67, 746–752)

*Schlüsselwörter: Maxillaaplasie, Zygoma-Implantat, Keramische Primärkrone, Galvano-Sekundärkrone, Interdisziplinäre Rehabilitation*

## Einleitung

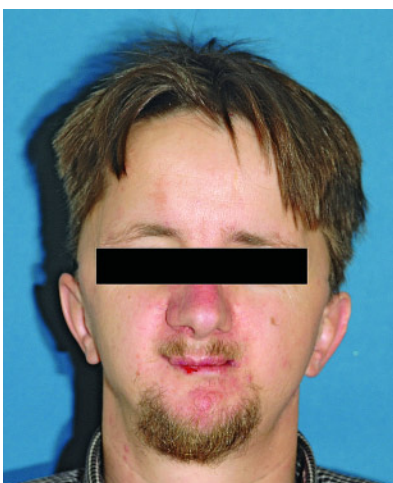Die prothetische Versorgung von Patienten mit angeborenen schweren Fehlbildungen des Kiefer-Gesichtsbereichs stellt eine der größten Herausforderungen innerhalb des Spektrums zahnärztlicher Tätigkeiten dar [20].

So finden sich in solchen Fällen meist drastisch gegenüber dem Normalzustand veränderte anatomische Situationen, häufig liegen auch Kombinationen mehrerer Abweichungen vor. Zudem sind bei solchen Patienten oftmals bereits zahlreiche Voroperationen und -behandlungen erfolgt, die ebenfalls zu einer Verkomplizierung der Ausgangs-

situation führen können, beispielsweise durch Vernarbungen oder operativ verursachte Defekte. Hinzu kommt, dass die Patienten in einigen Fällen infolge der notwendigen, sich über Jahre erstreckenden Behandlungen an den Grenzen ihrer persönlichen Belastbarkeit angelangt sind und weiteren geplanten komplizierten und umfangreichen Therapien ggf. kritisch gegenüberstehen. Für den behandelnden Zahnarzt ergibt sich noch die Besonderheit, dass für die erforderlichen Therapieschritte bei der Versorgung solcher Patienten infolge der geringen Häufigkeit im Praxisalltag nicht die umfangreiche Routine und Erfahrung vorliegt, welche bei der Behandlung normaler Patienten zur Verfügung steht. Während etwa die Lippen-Kiefer-Gaumen-Spalten mit einer Häufigkeit von 1:700 Geburten noch zu den häufigeren Fehlbildungen zählen, findet sich beispielsweise die Pierre-Robin-

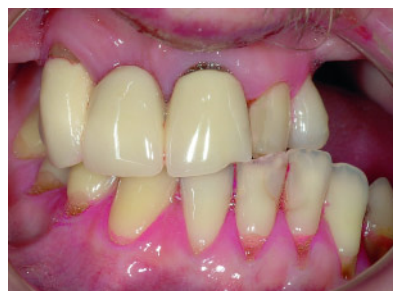Sequenz nur mit einer Inzidenz von 1:8.000 Geburten [2, 4, 23]. Da zudem bei der Versorgung solcher Patienten infolge der hohen Komplexität häufig ein interdisziplinäres Vorgehen unter Beteiligung von Kieferorthopäden, Chirurgen und Prothetikern vonnöten ist, erfordert die Behandlung eine umfangreiche und detaillierte Planung und einen intensiven interkollegialen Austausch [21].

Auch die gewünschten Behandlungsziele stellen sich zumeist umfassender und weit reichender dar. So wird, wenn möglich, eine vollständige oder zumindest maximal mögliche Rehabilitation des Patienten angestrebt, die durch eine möglichst weitgehende Rekonstruktion von Funktion und Ästhetik das Kauen, Schlucken, Sprechen und ein natürliches Erscheinungsbild ermöglicht und dadurch wesentlich zur sozialen Integration beiträgt.



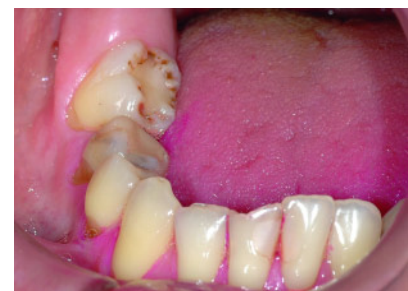**Abbildung 1** Frontalansicht des Patienten vor Behandlungsbeginn.

**Figure 1** Patient's frontal view before treatment.



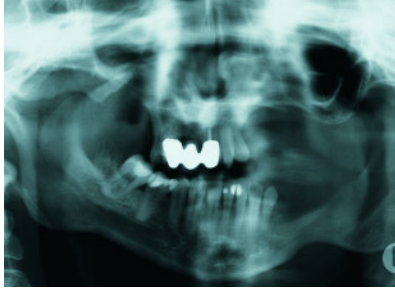**Abbildung 2** Frontale Ansicht der Ausgangssituation.

**Figure 2** Frontal view of the initial situation.

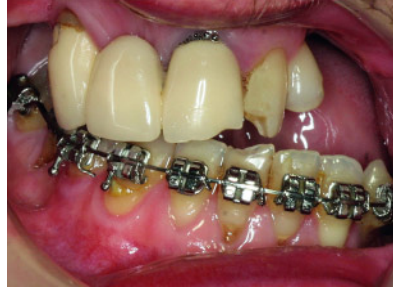

**Abbildung 3** Klinische Ausgangssituation des Unterkiefers.

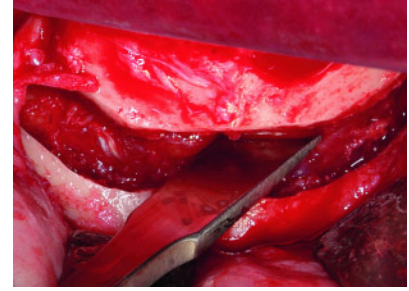
**Figure 3** Initial situation of the lower jaw.



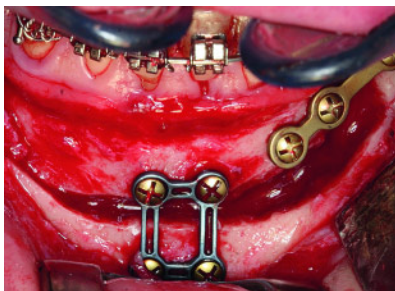
**Abbildung 4** OPG der Ausgangssituation.  
**Figure 4** OPG of the initial situation.



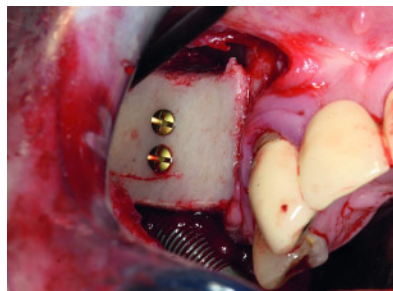
**Abbildung 5** Situation nach Beginn der kieferorthopädischen Behandlung.  
**Figure 5** Situation after the start of orthodontic treatment.



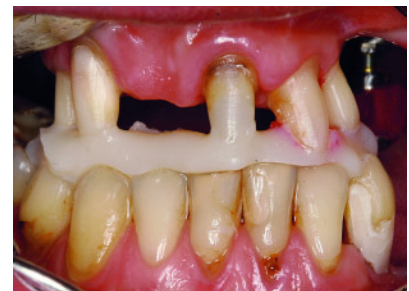**Abbildung 6** Totale subalveoläre Osteotomie des Unterkiefers.  
**Figure 6** Total subapical osteotomy in the mandible.



**Abbildung 7** Fixierung des Alveolarfortsatzes in der präoperativ festgelegten Position.  
**Figure 7** Fixation of the alveolar process in the preoperatively defined position.



**Abbildung 8** Fixation eines autologen Knochenblocks im Oberkiefer rechts.  
**Figure 8** Fixation of an autologous bone graft in the right upper jaw.



**Abbildung 9** Kieferrelationsbestimmung.  
**Figure 9** Determination of the intermaxillary relation.

Der vorliegende Fallbericht beschreibt die umfangreiche zahnärztliche und kieferchirurgische Behandlung eines zum Zeitpunkt der Erstvorstellung 37 Jahre alten Patienten mit aplatischem Oberkiefer und Gaumen.

## Falldarstellung

### Anamnese, Diagnostik und Behandlungsplanung

Am 25.7.2005 stellte sich der hier beschriebene Patient erstmals in der Poliklinik für Zahnärztliche Prothetik vor und äußerte den Wunsch nach einer Verbesserung der Kaufunktion, der Phonetik und des ästhetischen Erscheinungsbildes.

Im Rahmen der Befunderhebung ließen sich bereits in der extraoralen Ansicht deutliche Asymmetrien, eine Unterentwicklung des mittleren und unteren Gesichtsdrittels sowie eine Mikrostomie erkennen (Abb. 1).

Intraoral fanden sich neben der Maxillaaplasie, dem vollständigen Fehlen der lateralen Alveolarwülste des Oberkiefers sowie der bestehenden Gaumenspalte multiple dentale Aplasien in Verbindung mit einer durch die bestehende Mikrostomie eingeschränkten Mundöffnung. Die vorliegende skeletale Kieferbaseninkongruenz führte in Kombination mit einer ausgeprägten linksseitigen Laterognathie und starker alveolärer Mittellinienverschiebung zur deutlich sichtbaren Asymmetrie. Zudem lag eine massive Atrophie des Unterkiefer-Alveolararkamms links vor, und es fand sich neben einer erschwerten Nasenatmung eine Einschränkung der Hörfähigkeit.

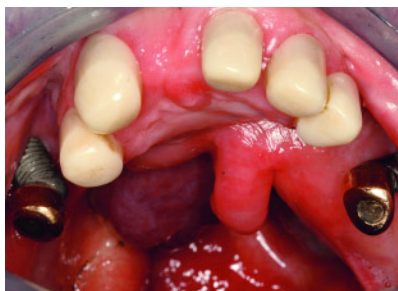
Hinsichtlich des Zahnbefundes zeigte sich ein konservierend und prothetisch versorgtes Gebiss mit kleinen kariösen Läsionen. Die bestehende Frontzahnbrücke im Oberkiefer und die Wurzelkanalfüllung an Zahn 21 waren insuffizient. Weiterhin wies der Patient eine gute Mundhygiene auf sowie unauffällige

Sondierungstiefen und physiologische Zahnlockerungsgrade (Abb. 2–4).

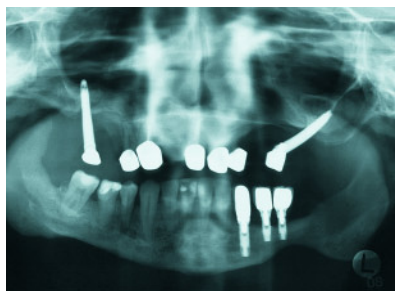
Hinsichtlich der Rekonstruktion insbesondere der Maxilla konnten dem Patienten – gemeinsam mit den Kollegen der Kieferchirurgie – zwei Alternativlösungen angeboten werden. Eine mögliche Versorgung beinhaltete die Verwendung eines Fibula-Transplantats, mit nachfolgender Implantation und anschließender prothetischer Versorgung. Alternativ dazu wurde ihm die Verwendung von Zygoma-Implantaten und deren Einbeziehung in eine prothetische Lösung offeriert.

In beiden Fällen waren zusätzlich eine Korrektur der Unterkiefer-Zahnstellung und des Alveolarfortsatzes mittels chirurgischer und kieferorthopädischer Maßnahmen sowie die Verwendung von weiteren Implantaten vorgesehen.

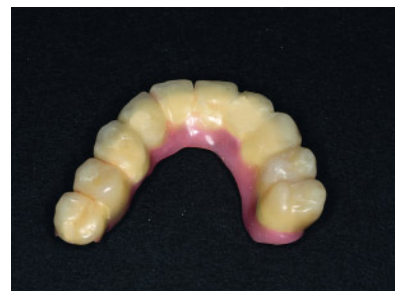Da der Patient die zweite Lösung bevorzugte, wurde davon ausgehend folgende Behandlungsplanung zur Korrektur der Bisslage sowie der Mikrognathie erstellt:



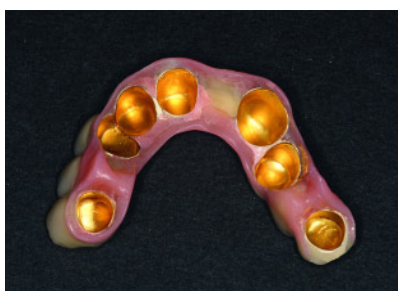
**Abbildung 10** Insertion der Primärkronen.  
**Figure 10** Insertion of the primary crowns.



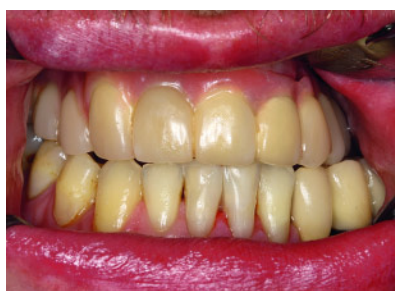**Abbildung 11** Röntgenologische Situation nach Behandlungsabschluss.  
**Figure 11** Radiographic situation after treatment.



**Abbildung 12** Ansicht des definitiven Zahnersatzes von okklusal.  
**Figure 12** Occlusal view of the final denture.



**Abbildung 13** Ansicht des definitiven Zahnersatzes von basal.  
**Figure 13** Basal view of the final denture.



**Abbildung 14** Frontalansicht der Zähne nach Behandlungsabschluss.  
**Figure 14** Frontal view of the teeth after treatment. (Abb. 1-14: T. Zahn)

- prä- und postchirurgische kieferorthopädische Therapie zur Ausformung vor allem des Unterkiefer-Zahnbogens
- chirurgische transversale und vertikale Kieferbasenkorrektur, Augmentation, Implantation
- prothetische Rehabilitation, im Oberkiefer mittels einer zahn-implantatgetragenen Keramik-Galvanoprothese, im Unterkiefer durch implantatgetragene Vollkeramikkronen.

**Behandlungsablauf**

*Vorbehandlung*

Als vorbereitende Maßnahmen wurden zunächst alle notwendigen konservierenden Behandlungen sowie eine professionelle Zahnreinigung durchgeführt und der Patient hinsichtlich einer optimalen Mundhygiene instruiert.

Begleitend dazu erfolgte im Zeitraum zwischen 2006 und 2008 eine kieferorthopädische Behandlung mit Vollgierung der Zähne 33 bis 46, durch die

eine Ausformung des unteren Zahnbogens erreicht wurde (Abb. 5).

*Chirurgische Phase*

In einem umfangreichen chirurgischen Eingriff erfolgte unter stationären Bedingungen in Intubationsnarkose zunächst die Insertion von 2 Zygoma-Implantaten im posterioren Oberkiefer (regio 16: 35 mm, regio 26: 40 mm; Southern Implants, Irene, Gauteng/South Africa). Zusätzlich wurden in diesem Bereich autologe Knochenblöcke fixiert und mittels lokaler plastischer Maßnahmen gedeckt.

Im Unterkiefer wurde eine totale subalveoläre Osteotomie von regio 33 bis 48 durchgeführt und der mobilisierte Alveolarfortsatz in einer physiologischen Position mittels Plattenosteosynthese fixiert. Im zahnlosen Bereich des linken Unterkiefers wurde, um das dort bestehende Knochendefizit auszugleichen, ein Transplantat aus dem Beckenkamm aufgelagert und ebenfalls mit Osteosynthesematerial fixiert (Abb. 6–8).

Drei Tage nach dem Eingriff konnte der Patient aus der stationären Behandlung entlassen und in eine ambulante Nachsorge aufgenommen werden.

Nach dem Ablauf von 6 Monaten wurden im linken Unterkiefer das Osteosynthesematerial entfernt und anschließend 2 enossale Implantate in regio 34 und 35 inseriert (Southern Implants, Irene, Gauteng/South Africa).

*Prothetische Phase*

Nach einer Einheilungszeit von weiteren 6 Monaten konnte schließlich die prothetische Versorgung des Patienten erfolgen. Dafür wurden alle 5 noch im Oberkiefer vorhandenen Zähne für die Aufnahme keramischer Primärkronen präpariert und gemeinsam mit den Zygoma-Implantaten unter Verwendung eines Polyethers (Impregum, Fa. 3M Espe) abgeformt. Gleichzeitig erfolgte mit demselben Material eine Abformung der im linken Unterkiefer inserierten Implantate.

In einem Folgetermin wurden die Kieferrelationsbestimmung sowie eine arbiträre Gesichtsbogenübertragung durchgeführt, so dass im zahntechnischen Labor die angussfähigen individuellen Implantatabutments, die Primärkronen, die Galvano-Sekundärkronen und das Metallgerüst des Oberkieferzahnersatzes hergestellt werden konnten (Abb. 9).

Für die vorhandenen Oberkieferzähne wurden dabei Primärkronen aus Zirkoniumdioxid verwendet, bei den Zygoma-Implantaten hingegen fungierten die verschraubten metallischen Implantataufbauten als Primärkronen. Nach der Abutmentmontage im Oberkiefer und der definitiven Zementierung aller

Oberkiefer-Primärkronen mit Ketac Cem (Fa. 3M Espe) erfolgte die intraorale Verklebung der Galvano-Sekundärkronen mit dem Metallgerüst gemäß des Frankfurter Konzepts [25], um einen spannungsfreien Sitz der jeweiligen Komponenten zu erzielen. Weiterhin wurde die zuvor festgelegte Kieferrelation nochmals überprüft (Abb. 10).

Als nächstes folgte eine Wachsprobe des hergestellten Zahnersatzes und anschließend nach Fertigstellung die Eingliederung der Oberkiefer-Prothese. Die definitive Abutment-Montage im Unterkiefer sowie die Zementierung der implantatgetragenen vollkeramischen Einzelkronen 34 und 35 wurden parallel zur Versorgung des Oberkiefers durchgeführt.

Da wenige Monate später Zahn 33 aufgrund einer fortgeschrittenen Lockerung ebenfalls entfernt werden musste, wurde in dieser Region ein weiteres Implantat inseriert und mit einer vollkeramischen Krone versorgt. Der Patient zeigte sich nach Abschluss der Behandlung mit dem erzielten Ergebnis sehr zufrieden (Abb. 11–14).

#### Nachuntersuchung

Nach einem Jahr Tragedauer wurde die Patientenzufriedenheit mit einer visuellen Analogskala und einem OHIP-Instrument (OHIP-G 14 = Oral Health Impact Profile German Version 14 items) überprüft [14, 15]. Dabei zeigte sich eine deutliche Verbesserung für den Patienten. So bewertete der Patient die Situation vor der Behandlung und prothetischen Versorgung auf der visuellen Analogskala (0 = keine Lebensqualität, 10 = maximale Lebensqualität) mit einem Wert von 4, während der aktuelle Zustand mit einem Wert von 8 beschrieben wurde. Der OHIP-G 14-Wert fiel von einem Wert von 16 vor Behandlung auf einen aktuellen Wert von 7. Insbesondere die Aussprache spezieller Worte fiel dem Patienten vor der Behandlung sehr schwer, was sich durch die Therapie deutlich verbesserte. Auch die Kaumöglichkeiten konnten nachhaltig optimiert werden. So beschrieb der Patient, dass es vor der Behandlung sehr häufig zu Schwierigkeiten bei der Nahrungszerkleinerung kam, während dies inzwischen nur noch sehr selten auftrat.

Somit konnten durch die durchgeführten Maßnahmen die prätherapeutisch festgelegten Behandlungsziele,

Rekonstruktion von Funktion und Ästhetik sowie Unterstützung der sozialen Integration erreicht werden.

Die Hauptaufgabe der Nachsorge besteht darin, durch ein engmaschiges Recall und eine Aufrechterhaltung der optimalen Mundhygiene die aktuell vorliegenden stabilen Verhältnisse trotz des teilweisen Verlustes des periimplantären Knochens zu erhalten und somit das erzielte Ergebnis dauerhaft zu sichern.

#### Diskussion

Im Bereich kombiniert festsitzend-herausnehmbarer Versorgungen weisen doppelkronen gestützte Prothesen zahlreiche Vorteile auf. Zunächst bietet die hier angewandte intraorale Verklebung die Möglichkeit, einen absolut spannungsfreien Sitz des Zahnersatzes zu erzielen. Dies spielt vor allem bei der Versorgung vollständiger Kiefer und bei kombiniert zahn-implantatgetragenen Prothesen eine große Rolle, da insbesondere in diesen Fällen eine optimale Passung des Ersatzes eine wesentliche Voraussetzung für einen Langzeiterfolg ist [25].

Weiterhin ist es in solchen Fällen möglich, keramische Primärkronen aus Zirkoniumdioxid zu verwenden, die sich durch eine hohe Biokompatibilität und eine geringere Plaqueaffinität auszeichnen und somit günstige Voraussetzungen für eine Langzeitstabilität auch der parodontalen und periimplantären Verhältnisse schaffen [6]. Durch die konstruktionsbedingte optimale Mundhygienefähigkeit der Primärkronen ist ebenfalls eine Voraussetzung für einen langfristigen Erfolg der Versorgung gegeben [10, 18].

Zudem wurden im vorliegenden Fall natürliche Zähne als Pfeiler herangezogen, so dass eine Versorgung z.B. mit einer Stegkonstruktion nicht möglich war. Diese zeichnet sich im Gegensatz zu den verwendeten Primärkronen in der Regel auch durch eine erschwerte Mundhygienefähigkeit aus, was insbesondere infolge der vorliegenden Mikrostomie des Patienten noch mehr an Bedeutung gewinnt [8, 11].

Als nachteilig für die gewählte Versorgungsform können ggf. der notwendige hohe zahnärztliche und zahntechnische Aufwand sowie die daraus folgenden höheren Kosten angesehen werden. Jedoch relativieren die sehr guten Langzeitergebnisse doppelkronen-

gestützter Prothesen und die einfache Erweiterbarkeit im Extraktionsfall diesen anfänglich höheren Investitionsbedarf [12, 16, 26]. Die verwendete Galvanoprothese auf keramischen Primärkronen ist daher nach unserer Ansicht das optimale Therapiemittel, um die erreichten Verbesserungen der Lebensqualität des Patienten und seine intraorale Gesundheit langfristig zu erhalten.

Die meisten Patienten mit Defekten infolge von Lippen-Kiefer-Gaumenspalten oder segmentaler odontomaxillärer Dysplasie können durch die Verwendung von Knochentransplantaten, knochenmodellierender Eingriffe, dentaler Implantate und anschließender prothetischer Versorgung erfolgreich rehabilitiert werden.

Insbesondere beim Vorliegen massiver Knochendefekte, bei schweren Weichgewebsdefiziten und Vernarbungen z.B. infolge onkologischer Eingriffe im Bereich des Oberkiefers können auch Zygoma-Implantate eine Therapiealternative darstellen, die geeignet ist, Behandlungsaufwand und -dauer zu reduzieren [24].

Mikrovaskuläre Techniken hingegen bieten sich vor allem bei großen, schwierig zu deckenden Defekten im Bereich des Mittelgesichts an, da verglichen mit lokalen Techniken ein deutlich größeres Weichgewebsvolumen erreicht werden kann [22].


Die erfolgreiche Verwendung von Zygoma-Implantaten konnte bereits bei multipel voroperierten Spaltpatienten mit großen Gewebsdefiziten, Alveolarfortsatzatrophie und umfangreichen Vernarbungen dokumentiert werden [17]. In diesem Fall jedoch handelt es sich um einen Patienten mit Maxillaaplasie und Fehlstellung der Unterkieferzähne sowie des Alveolarfortsatzes, bei dem trotz des Gaumendefizits eine gute Aussprache ermöglicht werden konnte. Während bei den üblichen Spaltpatienten Fehlbildungen im Bereich der Prämaxilla bei vorhandenen lateralen Alveolarsegmenten vorliegen, fand sich in diesem Fall eine umgekehrte Situation: Die seitlichen Alveolarfortsätze des Oberkiefers fehlten, die Prämaxilla jedoch befand sich in einer physiologischen Position, weiterhin lag ein verkleinerter weicher Gaumen und eine Verbindung zwischen Mund- und Nasenhöhle vor.

Hinsichtlich der Langzeitstabilität von Zygoma-Implantaten weisen kli-

nische Daten auf Überlebensraten für diese Implantatform von etwa 94 % bis zu 100 % bei einer Nachuntersuchungsdauer zwischen einem halben Jahr und 10 Jahren hin [1, 3, 5, 19]. Jedoch ist zu berücksichtigen, dass es sich bei den Untersuchungen zumeist um retrospektive Analysen oder um prospektive Studien mit einer kurzen Beobachtungsdauer handelt, da die chirurgische Technik relativ neu ist. Bezogen auf die kurzen Nachuntersuchungsdauern scheinen Zygoma-Implantate jedoch hohe, konventionellen Implantaten vergleichbare Überlebensraten zu erreichen [9]. Weitere, prospektive kontrollierte klinische Untersuchungen müssen letztlich zeigen, inwieweit Zygoma-Implantate als Standardverfahren bei geeigneter Indikationsstellung angesehen werden können [7].

Erfreulich war insbesondere die klare Verbesserung der durch den Patienten

mittels visueller Analogskala und OHIP-G 14 bewerteten Lebensqualität. Der errechnete OHIP-G 14-Summenwert von 7 nach prothetischer Versorgung ist dabei etwa vergleichbar mit den Werten, die für ein allgemeines Kollektiv deutscher Patienten mit herausnehmbarem oder totalem Zahnersatz ermittelt werden konnten [13]. Somit lässt sich auch auf diese Weise belegen, dass die durchgeführten chirurgischen und protheti-

schen Maßnahmen geeignet waren, die Wünsche des Patienten hinsichtlich Verbesserung von Kaufunktion und Ästhetik und damit eine Erleichterung der sozialen Integration umzusetzen. 

**Interessenkonflikt:** Die Autorin/ die Autoren erklären, dass kein Interessenkonflikt im Sinne der Richtlinien des International Committee of Medical Journal Editors besteht.



**DZZ-Leserinnen und -Leser können sich ab dem 21.12.2012 bis zum 14.01.2013 Videobeiträge zu diesem Thema von Dr. Zahn unter [www.dental-online-college.com/dzz](http://www.dental-online-college.com/dzz) nach kostenloser Registrierung ansehen.**



**Dental Online College**  
The Experience of Experts

#### Korrespondenzadresse

Dr. med. dent. Tuğba Zahn  
Spezialistin für Prothetik (DGPro)  
Poliklinik für Zahnärztliche Prothetik  
Zentrum der Zahn-, Mund- und Kieferheilkunde (Carolinum)  
der Johann Wolfgang Goethe-Universität Frankfurt am Main  
Theodor-Stern-Kai 7  
60596 Frankfurt am Main  
E-Mail: tugba.irim@med.uni-frankfurt.de

## Literatur

- Aparicio C, Ouazzani W, Garcia R, Arevalo X, Muela R, Fortes V: A prospective clinical study on titanium implants in the zygomatic arch for prosthetic rehabilitation of the atrophic edentulous maxilla with a follow-up of 6 months to 5 years. *Clin Implant Dent Relat Res* 8, 114–122 (2006)
- Bacher M, Linz A, Buchenau W et al.: Treatment of infants with Pierre Robin sequence. *Laryngo-Rhino-Otol* 89, 621–629 (2010)
- Bedrossian E, Stumpel L 3rd, Beckely ML, Indresano T: The zygomatic implant: preliminary data on treatment of severely resorbed maxillae. A clinical report. *Int J Oral Maxillofac Implants* 17, 861–865 (2002). Erratum in: *Int J Oral Maxillofac Implants* 18, 292. *Indersano, T* [corrected to *Indresano, T*] (2003)
- Bernheim N, Georges M, Malevez C, De Mey A, Mansbach A: Embryology and epidemiology of cleft lip and palate. *B-ENT* 2, 11–19 (2006)
- Brånemark PI, Gröndahl K, Öhrnell LO et al.: Zygoma fixture in the management of advanced atrophy of the maxilla: technique and long-term results. *Scand J Plast Reconstr Surg Hand Surg* 38, 70–85 (2004)
- Bremer F, Grade S, Kohorst P, Stiesch M: In vivo biofilm formation on different dental ceramics. *Quintessence Int* 42, 565–574 (2011)
- Chrcanovic BR, Abreu MH: Survival and complications of zygomatic implants: a systematic review. *Oral Maxillofac Surg* 6 (Epub ahead of print) (2012)
- Cune M, Burgers M, van Kampen F, de Putter C, van der Bilt A: Mandibular overdentures retained by two implants: 10-year results from a cross-over clinical trial comparing ball-socket and bar-clip attachments. *Int J Prosthodont* 23, 310–317 (2010)
- Esposito M, Grusovin MG, Worthington HV, Coulthard P: Interventions for replacing missing teeth: bone augmentation techniques for dental implant treatment. *Cochrane Database Syst Rev* 25(1):CD003607 (2006)
- Heckmann SM, Heckmann JG, Weber HP: Clinical outcomes of three Parkinson's disease patients treated with mandibular implant overdentures. *Clin Oral Implants Res* 11, 566–571 (2000)
- Heckmann SM, Schrott A, Graef F, Wichmann MG, Weber HP: Mandibular two-implant telescopic overdentures. *Clin Oral Implants Res* 15, 560–569 (2004)
- Hofmann E, Behr M, Handel G: Frequency and costs of technical failures of clasp- and double crown-retained removable partial dentures. *Clin Oral Investig* 6, 104–108 (2002)
- John M, Micheelis W, Biffar R: Normwerte mundgesundheitsbezogener Lebensqualität für Kurzversionen des Oral Health Impact Profile. *Schweiz Monatsschr Zahnmed* 114, 784–791 (2004)
- John MT, Miglioretti DL, LeResche L, Koepsell TD, Huijool P, Micheelis W: German short forms of the Oral Health Impact Profile. *Community Dent Oral Epidemiol* 34, 277–288 (2006)
- John MT, Patrick DL, Slade GD: The German version of the Oral Health Impact Profile – translation and psychometric properties. *Eur J Oral Sci* 110, 425–433 (2002)
- Krennmair G, Krainhöfner M, Waldenberger O, Piehslinger E: Dental implants as strategic supplementary abutments for implant-tooth-supported telescopic crown-retained maxillary dentures: a retrospective follow-up study for up to 9 years. *Int J Prosthodont* 20, 617–622 (2007)
- Landes C, Ghanaati S, Ballon A et al.: Badly narbed oronasal cleft defect in edentulous adult: A case serie of telescope zygomatic implant prosthetic and functional longterm outcome. *Cleft Palate Craniofacial J* (Manuscript submitted for publication [2011])
- Langer Y, Langer A: Tooth-supported telescopic prostheses in compromised dentitions: A clinical report. *J Prosthet Dent* 84, 129–132 (2000)
- Malevez C, Abarca M, Durdu F, Daelemans P: Clinical outcome of 103 consecutive zygomatic implants: a 6–48 months follow-up study. *Clin Oral Implants Res* 15, 18–22 (2004)
- Moore D, McCord JF: Prosthetic dentistry and the unilateral cleft lip and palate patient. The last 30 years. A review of the prosthodontic literature in

- respect of treatment options. Eur J Prosthodont Restor Dent 12, 70–74 (2004)
21. Reisberg DJ: Dental and prosthodontic care for patients with cleft or craniofacial conditions. Cleft Palate Craniofac J 37, 534–537 (2000)
22. Saadeh PB, Chang CC, Warren SM, Reavey P, McCarthy JG, Siebert JW: Microsurgical correction of facial contour deformities in patients with craniofacial malformations: A 15-year experience. Plast Reconstr Surg 121, 368–378 (2008)
23. Slavkin HC: Incidence of cleft lips, palates rising. J Am Dent Assoc 123, 61–65 (1992)
24. Pi Urgell J, Revilla Gutierrez V, Gay Escoda CF: Rehabilitation of atrophic maxilla: a review of 101 zygomatic implants. Med Oral Patol Oral Cir Bucal 13(6): E363–370 (2008)
25. Weigl P, Lauer HC: Advanced biomaterials used for a new telescopic retainer for removable dentures. J Biomed Mater Res 53, 337–347 (2000)
26. Wöstmann B, Balkenhol M, Weber A, Ferger P, Rehmann P: Long-term analysis of telescopic crown retained removable partial dentures: Survival and need for maintenance. J Dent 35, 939–945 (2007)

## PRAXIS / PRACTICE

## Zeitschriftenreferat / Abstract

## Inzidenz der infektiösen Endokarditis verursacht von Viridans-Streptokokken vor und nach der Publikation der überarbeiteten Endokarditis-Prophylaxe-Richtlinien der American Heart Association im Jahr 2007


DeSimone, D.C., Tleyjeh, I.M., Correa de Sa, D.D., Anavekar, N.S., Lahr, B.D., Sohail, M.R., Steckelberg, J.M., Wilson, W.R., Baddour, L.M.: Incidence of Infective Endocarditis due to Viridans Group Streptococci Before and After Publication of the 2007 American Heart Association's Endocarditis Prevention Guidelines. Circulation 126, 60–64 (2012)

Seit 1955 gibt die *American Heart Association* (=AHA) Empfehlungen zur Verbeugung infektiöser Endokarditiden heraus. Diese *Guidelines* werden regelmäßig unter Berücksichtigung der jeweils aktuellsten Datenlage überarbeitet. Auch die 9. Richtlinie, die 1997 publiziert worden war, wurde 2007 beispielsweise wegen gehäuften Berichten über Nebenwirkungen der Antibiotika revidiert. Dabei ging die AHA davon aus, dass das Risiko einer Bakteriämie-verursachten Endokarditis ausgelöst durch tägliche Aktivitäten der Patienten größer ist, als das Risiko einer durch eine zahnärztliche Behandlung verursachten. Dementsprechend schränkte die AHA die Empfehlung zur Antibiotikaphylaxe auf relativ wenige zahnärztliche Behandlungsmaßnahmen und folgende 4 besonders prädisponierte Risikogruppen ein:

- Patienten mit Herzklappenersatz (vollständig oder teilweise)
- Patienten mit Endokarditisanamnese
- Patienten mit bestimmten angeborenen Herzerkrankungen
- herztransplantierte Patienten.

Die vollständige AHA-Richtlinie und Zusatzinformationen können über die folgende Internetseite heruntergeladen werden: <http://newsroom.heart.org/praha/ok-to-limit-pre-dental-procedure-234824.aspx>.

Ziel der Autoren der nun in *Circulation* veröffentlichten, bevölkerungsbasierten Studie war es, zu überprüfen, ob es durch die veränderten Richtlinien zu einem Anstieg der Endokarditisinzidenz gekommen ist. Dazu wurden mit Unterstützung des *Rochester Epidemiology Project* (Olmsted County, Minnesota) und der *Nationwide Inpatient Sample-*

Datenbank Erkrankungsdaten zwischen 1999 und 2010 analysiert. Dabei fanden die Autoren beispielsweise, dass die Gesamtzahl der durch *Viridansstreptokokken* verursachten Endokarditiden in den Jahren von 1999 bis 2002 zwischen 15.318 und 15.938, von 2003 bis 2006 zwischen 16.214 und 17.433 und in dem Zeitraum von 2007 und 2009 zwischen 14.728 und 15.479 lag. In *Olmsted County* wurden zwischen 1999 und 2010 nur 22 Endokarditiserkrankungen nach zahnärztlichen Eingriffen berichtet, nur 3 davon nach 2007. Es konnte also kein Anstieg der *Streptokokkenendokarditis* nach Veröffentlichung der neuen Richtlinie festgestellt werden. Vergleichbare Ergebnisse liegen beispielsweise aus *Großbritannien* vor (vgl. *Thornhill, M.H., Dayer, M.J.* et al. 2011). 

H. Tschernitschek, Hannover