

Das Muskelbuch

Anatomie
Untersuchung
Bewegung

Klaus-Peter Valerius

Astrid Frank

Bernard C. Kolster

Christine Hamilton

Enrique Alexandre-Lafont

Roland Kreutzer

8., überarbeitete Auflage

800 Abbildungen und 9 Tabellen

Inhalt

1	Theorie	1		
1.1	Funktionen der Skelettmuskulatur	2		
1.2	Einteilung der Skelettmuskulatur	3		
1.3	Klinische Relevanz	6		
2	Obere Extremität	9		
2.1	Schultergürtelmuskulatur	9		
	<i>M. trapezius, Pars ascendens</i>	10		
	<i>M. trapezius, Pars transversa</i>	12		
	<i>M. trapezius, Pars descendens</i>	14		
	<i>M. levator scapulae</i>	16		
	<i>M. rhomboideus major</i>	18		
	<i>M. rhomboideus minor</i>	20		
	<i>M. serratus anterior</i>	22		
	<i>M. pectoralis minor</i>	24		
	<i>M. subclavius</i>	26		
	Dehntests	27		
2.2	Schultergelenksmuskulatur	29		
	<i>M. deltoideus, Pars clavicularis</i>	30		
	<i>M. deltoideus, Pars spinalis</i>	32		
	<i>M. deltoideus, Pars acromialis</i>	34		
	<i>M. supraspinatus</i>	36		
	<i>M. infraspinatus</i>	38		
	<i>M. teres minor</i>	40		
	<i>M. subscapularis</i>	42		
	<i>M. latissimus dorsi</i>	44		
	<i>M. teres major</i>	46		
	<i>M. pectoralis major, Pars abdominalis</i>	48		
	<i>M. pectoralis major, Pars sternocostalis</i>	50		
	<i>M. pectoralis major, Pars clavicularis</i>	52		
	<i>M. coracobrachialis</i>	54		
	Dehntests	56		
2.3	Ellenbogengelenksmuskulatur	57		
	<i>M. biceps brachii, Caput longum</i>	58		
	<i>M. biceps brachii, Caput breve</i>	60		
	<i>M. brachialis</i>	62		
	<i>M. brachioradialis</i>	64		
	<i>M. triceps brachii</i>	66		
	<i>M. anconeus</i>	68		
	<i>M. supinator</i>	70		
	<i>M. pronator teres</i>	72		
	<i>M. pronator quadratus</i>	74		
	Dehntests	76		
2.4	Handgelenksmuskulatur	77		
	<i>M. extensor carpi radialis longus</i>	78		
	<i>M. extensor carpi radialis brevis</i>	80		
	<i>M. extensor carpi ulnaris</i>	82		
	<i>M. flexor carpi radialis</i>	84		
	<i>M. palmaris longus</i>	86		
	<i>M. flexor carpi ulnaris</i>	88		
	Dehntests	90		
2.5	Fingergelenksmuskulatur	91		
	<i>M. extensor digitorum</i>	92		
	<i>M. extensor indicis</i>	94		
	<i>M. extensor digiti minimi</i>	96		
	<i>M. extensor pollicis brevis</i>	98		
	<i>M. extensor pollicis longus</i>	100		
	<i>Mm. lumbricales manus</i>	102		
	<i>M. flexor digitorum superficialis</i>	104		
	<i>M. flexor digitorum profundus</i>	106		
	<i>M. flexor digiti minimi brevis manus</i>	108		
	<i>M. flexor pollicis brevis</i>	110		
	<i>M. flexor pollicis longus</i>	112		
	<i>M. abductor pollicis longus</i>	114		
	<i>M. abductor pollicis brevis</i>	116		
	<i>M. abductor digiti minimi manus</i>	118		
	<i>Mm. interossei dorsales manus</i>	120		
	<i>Mm. interossei palmares</i>	122		
	<i>M. adductor pollicis</i>	124		
	<i>M. opponens pollicis</i>	126		
	<i>M. opponens digiti minimi manus</i>	128		
	<i>M. palmaris brevis</i>	130		
	Dehntests	132		
2.6	Motorische Nerven	133		
	<i>Nn. pectorales medialis und lateralis</i>	134		
	<i>N. musculocutaneus, N. subclavius</i>	135		
	<i>N. medianus</i>	136		
	<i>N. ulnaris</i>	138		
	<i>N. radialis</i>	140		
	<i>N. axillaris, N. subscapularis</i>	142		
	<i>Nn. dorsalis scapulae und thoracodorsalis</i>	143		
	<i>Nn. suprascapularis und thoracicus longus</i>	144		
	Nerventabelle	145		
3	Untere Extremität	147		
3.1	Hüftgelenksmuskulatur	147		
	<i>M. gluteus maximus</i>	148		
	<i>M. iliopsoas</i>	150		
	<i>M. sartorius</i>	152		
	<i>M. gluteus medius</i>	154		
	<i>M. gluteus minimus</i>	156		
	<i>M. tensor fasciae latae</i>	158		
	<i>M. pectineus</i>	160		
	<i>M. adductor longus</i>	162		
	<i>M. adductor brevis</i>	164		
	<i>M. gracilis</i>	166		
	<i>M. adductor magnus</i>	168		
	<i>M. piriformis</i>	170		
	<i>M. gemellus superior</i>	171		
	<i>M. obturatorius internus</i>	172		
	<i>M. gemellus inferior</i>	173		
	<i>M. obturatorius externus</i>	174		
	<i>M. quadratus femoris</i>	175		
	Dehntests	178		
3.2	Kniegelenksmuskulatur	179		
	<i>M. quadriceps femoris</i>	180		
	<i>M. rectus femoris</i>	182		

	<i>M. vastus medialis</i> _____	184	4.2	Autochthone Muskulatur, thorakal _____	271
	<i>M. vastus intermedius</i> _____	186		<i>M. iliocostalis thoracis</i> _____	272
	<i>M. vastus lateralis</i> _____	188		<i>M. longissimus thoracis</i> _____	273
	<i>M. biceps femoris</i> _____	190		<i>M. spinalis thoracis</i> _____	274
	<i>M. semimembranosus</i> _____	192		<i>Mm. rotatores thoracis</i> _____	275
	<i>M. semitendinosus</i> _____	194		<i>M. multifidus thoracis</i> _____	276
	<i>M. popliteus</i> _____	196		<i>M. semispinalis thoracis</i> _____	277
	Dehntests _____	198	4.3	Autochthone Muskulatur, zervikal _____	281
3.3	Fußgelenksmuskulatur _____	199		<i>M. iliocostalis cervicis</i> _____	282
	<i>M. gastrocnemius</i> _____	200		<i>M. longissimus capitis</i> _____	283
	<i>M. plantaris</i> _____	202		<i>M. longissimus cervicis</i> _____	284
	<i>M. soleus</i> _____	204		<i>M. splenius cervicis</i> _____	285
	<i>M. tibialis posterior</i> _____	206		<i>M. splenius capitis</i> _____	286
	<i>M. tibialis anterior</i> _____	208		<i>M. spinalis cervicis</i> _____	287
	<i>M. fibularis (peroneus) longus</i> _____	210		<i>M. spinalis capitis</i> _____	288
	<i>M. fibularis (peroneus) brevis</i> _____	212		<i>Mm. rotatores cervicis</i> _____	289
	<i>M. fibularis (peroneus) tertius</i> _____	214		<i>M. multifidus cervicis</i> _____	290
	Dehntests _____	215		<i>M. semispinalis cervicis</i> _____	291
3.4	Zehngelenksmuskulatur _____	217		<i>M. semispinalis capitis</i> _____	292
	<i>M. extensor hallucis brevis</i> _____	218		<i>M. rectus capitis posterior major</i> _____	293
	<i>M. extensor hallucis longus</i> _____	220		<i>M. rectus capitis posterior minor</i> _____	294
	<i>M. extensor digitorum brevis</i> _____	222		<i>M. obliquus capitis superior</i> _____	295
	<i>M. extensor digitorum longus</i> _____	224		<i>M. obliquus capitis inferior</i> _____	296
	<i>M. flexor hallucis brevis</i> _____	226		Dehntests _____	298
	<i>M. flexor hallucis longus</i> _____	228	4.4	Abdominale Muskulatur _____	299
	<i>M. flexor digitorum brevis</i> _____	230		<i>M. rectus abdominis</i> _____	300
	<i>M. flexor digitorum longus</i> _____	232		<i>M. obliquus externus abdominis</i> _____	302
	<i>M. quadratus plantae</i> _____	234		<i>M. obliquus internus abdominis</i> _____	304
	<i>M. flexor digiti minimi brevis pedis</i> _____	236		<i>M. cremaster</i> _____	306
	<i>Mm. interossei dorsales pedis</i> _____	238		<i>M. transversus abdominis</i> _____	307
	<i>M. abductor hallucis</i> _____	240		<i>M. quadratus lumborum</i> _____	308
	<i>M. abductor digiti minimi pedis</i> _____	242		Dehntests _____	310
	<i>M. adductor hallucis</i> _____	244	4.5	Thorakale Muskulatur _____	311
	<i>Mm. interossei plantares</i> _____	246		<i>Mm. intercostales externi</i> _____	312
	<i>Mm. lumbrales pedis</i> _____	248		<i>M. serratus posterior superior</i> _____	314
	<i>M. opponens digiti minimi pedis</i> _____	249		<i>Mm. intercostales interni</i> _____	316
	Dehntests _____	250		<i>M. serratus posterior inferior</i> _____	318
3.5	Motorische Nerven _____	251		<i>Diaphragma</i> _____	320
	<i>N. femoralis</i> _____	252	4.6	Beckenbodenmuskulatur _____	321
	<i>N. obturatorius</i> _____	254		<i>M. levator ani</i> _____	322
	<i>Nn. glutei superior und inferior</i> _____	255		<i>M. pubococcygeus</i> _____	323
	<i>N. ischiadicus</i> _____	256		<i>M. pubovaginalis</i> _____	323
	<i>N. tibialis</i> _____	257		<i>M. puboprostaticus</i> _____	323
	<i>N. fibularis communis, profundus, superficialis</i> _____	258		<i>M. puborectalis</i> _____	324
	<i>Nn. plantares lateralis und medialis</i> _____	260		<i>M. iliococcygeus</i> _____	325
	Nerventabelle _____	261		<i>M. ischiococcygeus</i> _____	326
4	Rumpf _____	263		<i>M. sphincter ani externus</i> _____	327
4.1	Autochthone Muskulatur, lumbal _____	263		<i>M. transversus perinei profundus</i> _____	328
	<i>M. iliocostalis lumborum</i> _____	264		<i>M. transversus perinei superficialis</i> _____	329
	<i>Mm. intertransversarii laterales lumborum</i> _____	265		<i>M. ischiocavernosus</i> _____	330
	<i>Mm. intertransversarii mediales lumborum</i> _____	266		<i>M. bulbospongiosus</i> _____	331
	<i>Mm. rotatores lumborum</i> _____	267	4.7	Motorische Nerven _____	333
	<i>M. multifidus lumborum</i> _____	268		<i>N. phrenicus</i> _____	334
	Dehntests _____	270		<i>Nn. intercostales und N. subcostalis</i> _____	335
				<i>N. iliohypogastricus</i> _____	336

N. ilioinguinalis _____ 336
N. genitofemoralis _____ 336
N. pudendus _____ 337
 Nerventabelle _____ 338

5 Hals 339

5.1 Ventral liegende Muskulatur _____ 339
M. sternocleidomastoideus _____ 340
M. longus capitis _____ 342
M. rectus capitis anterior und lateralis _____ 343
M. longus colli _____ 344
M. scalenus anterior _____ 346
M. scalenus medius _____ 347
M. scalenus posterior _____ 348
M. sternohyoideus _____ 350
M. omohyoideus _____ 351
M. sternothyroideus _____ 352
M. thyrohyoideus _____ 353
M. digastricus _____ 356
M. stylohyoideus _____ 357
M. mylohyoideus _____ 358
M. geniohyoideus _____ 359
 Dehntests _____ 362
 5.2 Motorische Nerven _____ 363
N. accessorius _____ 364
Nn. spinales cervicis _____ 365
Ansa cervicalis _____ 365
 Nerventabelle _____ 366

6 Kopf 367

6.1 Mimische Muskulatur _____ 367
M. epicranius _____ 368
M. corrugator supercilii _____ 370
M. procerus _____ 372
M. orbicularis oculi _____ 374
M. levator palpebrae superioris _____ 376
M. nasalis _____ 378
M. levator labii superioris alaeque nasi _____ 380
M. levator labii superioris _____ 382
M. zygomaticus major _____ 384
M. zygomaticus minor _____ 385
M. risorius _____ 388
M. levator anguli oris _____ 390
M. buccinator _____ 392
M. orbicularis oris _____ 394
M. depressor anguli oris _____ 396
M. depressor labii inferioris _____ 398
Platysma _____ 400
 6.2 Kaumuskulatur _____ 403
M. temporalis _____ 404
M. masseter _____ 406
M. pterygoideus medialis _____ 408
M. pterygoideus lateralis _____ 410
 Dehntests _____ 412
 6.3 Zungenmuskulatur _____ 413

Innere Zungenmuskeln _____ 414
Äußere Zungenmuskeln _____ 416
 6.4 Augenmuskulatur _____ 419
M. rectus superior _____ 420
M. rectus inferior _____ 422
M. obliquus superior _____ 424
M. obliquus inferior _____ 426
M. rectus medialis _____ 428
M. rectus lateralis _____ 430
 6.5 Motorische Nerven _____ 433
N. oculomotorius, N. trochlearis, N. abducens _____ 434
N. mandibularis _____ 435
N. facialis _____ 436
 Nerventabelle _____ 437

Anhang 439

Segmentzonen _____ 440
 Muskelaufstellung nach Innervation
 und Innervationshöhe _____ 442
 Hauptmuskeln für die einzelnen
 Bewegungsmöglichkeiten _____ 449
 Muskeleinteilung im myofaszialen System _____ 452
Literatur 455
Index 458

Abkürzungen und Symbole



Gelenke

DIP	distales Interphalangealgelenk
PIP	proximales Interphalangealgelenk
MCP	Metacarpophalangealgelenk
CMC	Carpometacarpalgelenk
MTP	Metatarsophalangealgelenk

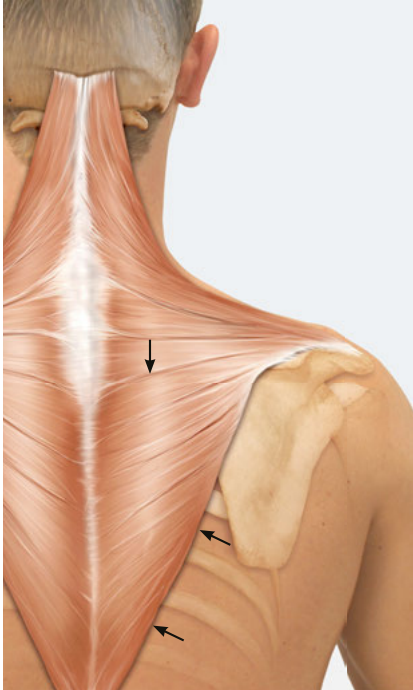
Wirbelsäulensegmente

C	Bezeichnung für die zervikalen Wirbel
T	Bezeichnung für die thorakalen Wirbel
L	Bezeichnung für die lumbalen Wirbel
S	Bezeichnung für die Abschnitte der Sakralregion

Sonstige

M.	Musculus
Mm.	Musculi
N.	Nervus
Nn.	Nervi
●	Punkte bezeichnen Zonen, an denen die Kontraktion des betreffenden Muskels tastbar ist
●	Farbe für den Muskelursprung
●	Farbe für den Muskelansatz
→	Pfeilspitzen verdeutlichen die Begrenzung der im Text beschriebenen Strukturen.
	Schraffiert werden Flächen dargestellt, die nicht tastbar sind bzw. nicht in der Betrachtungsebene liegen.
	

Musculus trapezius, Pars ascendens



Die Pars ascendens des M. trapezius verschiebt die Scapula nach kaudal und kann bei gleichzeitiger Kontraktion der Pars descendens das Schulterblatt so drehen, dass die Facies glenoidalis nach kranial zeigt und der untere Schulterblattwinkel nach lateral wandert (Elevationsstellung).

Ursprung	Processus spinosi der 4.–12. Brustwirbel Ligamentum supraspinale
Ansatz	über eine Aponeurose an der medialen Spina scapulae
Innervation	Nervus accessorius (XI) zusätzlich Rami ventrales, C2–C4

Funktionen



Synergisten



Antagonisten

Articulationes acromioclavicularis und sternoclavicularis

Verschiebung der Scapula nach kaudal

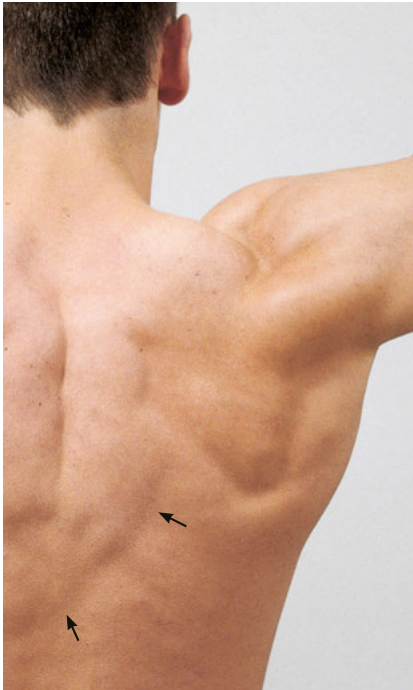M. serratus anterior (kaudaler Anteil)	M. trapezius, Pars descendens
M. pectoralis minor	M. levator scapulae
<i>indirekt über Ansatz am Humerus via Adduktion</i>	Mm. rhomboidei
M. latissimus dorsi	M. serratus anterior (kranialer Anteil)
M. pectoralis major	

Verschiebung der Scapula nach medial

M. trapezius, Pars descendens und transversa	M. serratus anterior
Mm. rhomboidei	
M. levator scapulae	
<i>indirekt über Ansatz am Humerus via Adduktion</i>	
M. latissimus dorsi	
M. pectoralis major	

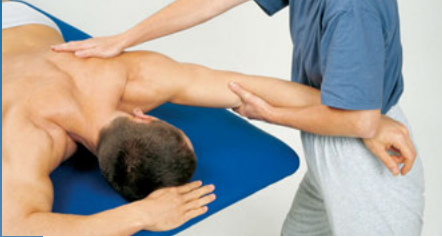Drehung der Scapula in die Elevationsstellung

M. serratus anterior (kaudaler Anteil)	Mm. rhomboidei
M. trapezius, Pars descendens	M. serratus anterior (kranialer Anteil)
	M. pectoralis minor
	<i>indirekt über Ansatz am Humerus via Adduktion</i>
	M. latissimus dorsi
	M. pectoralis major



Kraftgrad

5/4



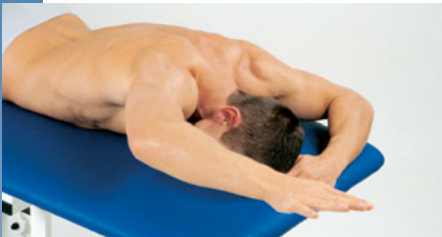Muskelfunktionsprüfung

Ausgangsstellung: Der Patient liegt auf dem Bauch, der betroffene Arm gestreckt neben dem Kopf.

Untersuchungsgang: Der Untersucher unterstützt mit einer Hand den elevierten Arm des Patienten, mit der anderen gibt er Druck am Angulus inferior scapulae in kraniale Richtung.

Instruktion: „Halten Sie den Arm, ziehen Sie das Schulterblatt gegen meinen Widerstand zum unteren Rücken und halten Sie die Position.“

3

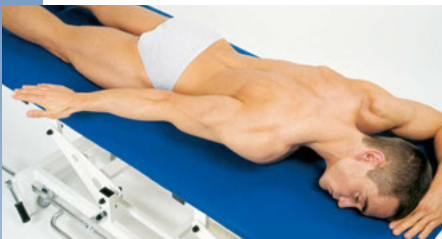

Ausgangsstellung: Der Patient liegt auf dem Bauch, der betroffene Arm gestreckt neben dem Kopf.

Untersuchungsgang: Der Untersucher beobachtet die Schulterblattbewegung.

Instruktion: „Heben Sie den Arm von der Unterlage ab und ziehen Sie das Schulterblatt zum unteren Rücken.“

2

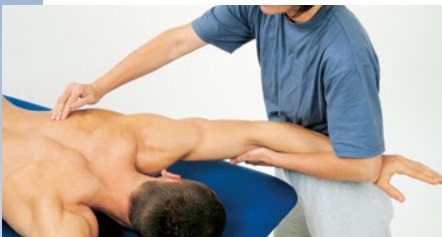

Ausgangsstellung: Der Patient liegt auf dem Bauch, der betroffene Arm liegt außenrotiert neben dem Körper.

Untersuchungsgang: Der Untersucher beobachtet den Patienten.

Instruktion: „Heben Sie den Arm von der Unterlage ab und ziehen Sie das Schulterblatt zum unteren Rücken.“

1/0



Ausgangsstellung: Der Patient liegt auf dem Bauch.

Untersuchungsgang: Der Untersucher palpiert die Pars ascendens des M. trapezius.

Instruktion: „Versuchen Sie, Ihre Schulterblätter zum unteren Rücken zu ziehen.“



Klinische Relevanz

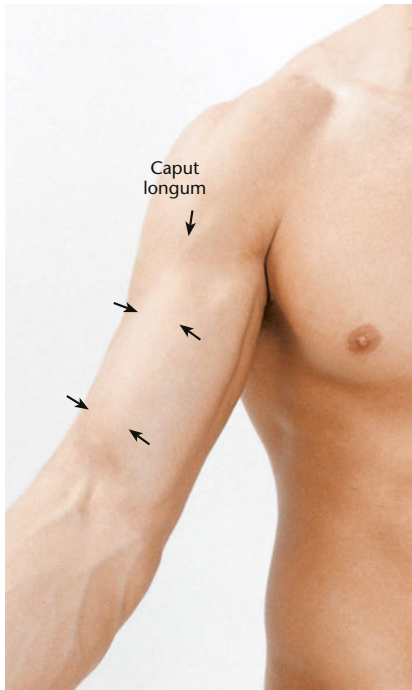
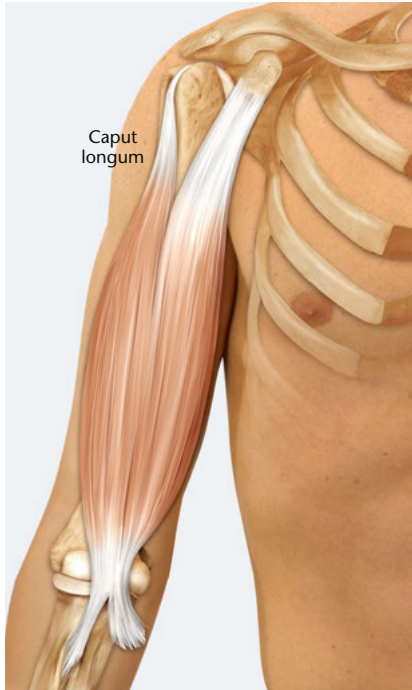- Eine Trapeziusschwäche nach einer Läsion des Nervus accessorius zeigt sich oft durch ein charakteristisches, flügelartiges Abstehen des Schulterblattes (Scapula alata). Das Abstehen ist bei der Abduktion des Armes im Schultergelenk besonders deutlich sichtbar.
- Eine unilaterale Kontraktur des M. trapezius sieht man häufig bei einem Schiefhals (Torticollis).
- Eine Schwäche des M. trapezius erschwert die Abduktion und Elevation des Oberarmes über Schulterhöhe.
- Im Muskel gibt es häufig aktive Triggerpunkte.



Probleme/Hinweise

- Bei Bewegungseinschränkungen im Schultergelenk kann der Arm auch seitlich an der Kante der Untersuchungsfläche herunterhängen.

Musculus biceps brachii, Caput longum



Der M. biceps brachii kann zum einen mit seinen beiden Köpfen im Schultergelenk die Anteversion ausführen, zum anderen bewirkt er mit dem langen Kopf auch eine Abduktion, insbesondere in außenrotierter Stellung. Außerdem sichert die Sehne des langen Kopfes, die durch das Ligamentum coracohumerale im proximalen Teil des Sulcus intertubercularis des Humerus gesichert wird, das Schultergelenk zusätzlich zu den Muskeln der Rotatorenmanschette. Die Wirkungen auf den Ellenbogen besitzen stets beide Köpfe. Hier werden die Flexion und die Supination durchgeführt. Bei voll gestrecktem Ellenbogen besitzt der M. biceps brachii keine nennenswerte supinatorische Wirkung.

Ursprung

Caput longum: Tuberculum supraglenoidale scapulae
Caput breve: Processus coracoideus scapulae

Ansatz

Tuberositas radii und über die Aponeurose des M. biceps brachii an der Faszie des Unterarmes

Innervation

Nervus musculocutaneus, C5–C7

Besonderheiten

Der M. biceps brachii ist ein Kennmuskel für das Segment C6.

Funktionen



Synergisten

Articulatio humeri

Anteversion

M. pectoralis major
M. deltoideus, Pars clavicularis
M. coracobrachialis
M. infraspinatus (kranialer Anteil)

Abduktion (bei außenrotiertem Oberarm)

M. deltoideus, Pars acromialis
M. deltoideus, Pars spinalis und Pars clavicularis bei abduziertem Arm
M. infraspinatus (kranialer Anteil)
M. subscapularis (kranialer Anteil)
M. supraspinatus

Innenrotation

M. subscapularis
M. deltoideus, Pars clavicularis
M. latissimus dorsi
M. teres major
M. biceps brachii, Caput breve

Articulationes humeroradialis und humeroulnaris

Flexion

M. brachialis, M. brachioradialis
M. pronator teres, M. extensor carpi radialis longus, M. flexor carpi ulnaris (schwach),
M. flexor carpi radialis (schwach)

Articulationes radioulnaris proximalis und distalis, Articulatio humeroradialis

Supination

M. supinator, M. brachioradialis (aus der Pronationsstellung in die Mittelstellung)



Antagonisten

M. latissimus dorsi
M. triceps brachii, Caput longum
M. teres major
M. deltoideus, Pars spinalis
M. subscapularis (kaudaler Anteil)

M. pectoralis major, M. latissimus dorsi
M. teres major, M. teres minor
M. coracobrachialis, M. deltoideus, Pars spinalis und Pars clavicularis bei adduziertem Arm,
M. triceps brachii, Caput longum

M. infraspinatus
M. teres minor
M. deltoideus, Pars spinalis
M. triceps brachii, Caput longum

M. triceps brachii
M. anconeus

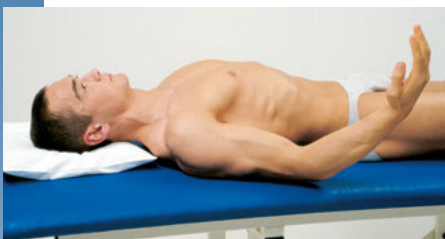M. pronator quadratus, M. pronator teres
M. brachioradialis (aus der Supinationsstellung in die Mittelstellung), M. flexor carpi radialis (bei gestrecktem Ellenbogengelenk)
M. extensor carpi radialis longus

Kraftgrad

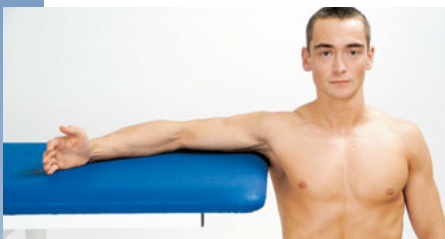5/4



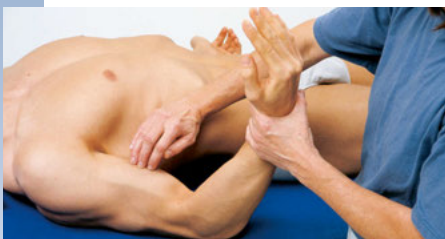3



2



1/0



Muskelfunktionsprüfung

Ausgangsstellung: Der Patient liegt auf dem Rücken oder sitzt. Der Arm befindet sich bei Ellenbogenextension und Supination neben dem Körper.

Untersuchungsgang: Der Untersucher fixiert mit einer Hand den Oberarm und übt mit der anderen Druck am Unterarm in Richtung Ellenbogenextension aus.

Instruktion: „Beugen Sie Ihren Arm gegen meinen Widerstand und halten Sie die Position.“

Ausgangsstellung: Der Patient liegt auf dem Rücken oder sitzt. Der Arm befindet sich bei Ellenbogenextension und Supination neben dem Körper.

Untersuchungsgang: Der Untersucher beobachtet die Ellenbogenflexion.

Instruktion: „Beugen Sie Ihren Arm so weit wie möglich.“

Ausgangsstellung: Der Patient sitzt neben der Untersuchungsbank und legt den Arm ausgestreckt darauf.

Untersuchungsgang: Der Untersucher beobachtet die Ellenbogenflexion.

Instruktion: „Beugen Sie Ihren Arm so weit wie möglich.“

Ausgangsstellung: Der Patient liegt auf dem Rücken oder sitzt. Der Arm befindet sich bei Ellenbogenextension und Supination neben dem Körper.

Untersuchungsgang: Der Untersucher palpiert den M. biceps brachii.

Instruktion: „Versuchen Sie, Ihren Arm zu beugen.“



Klinische Relevanz

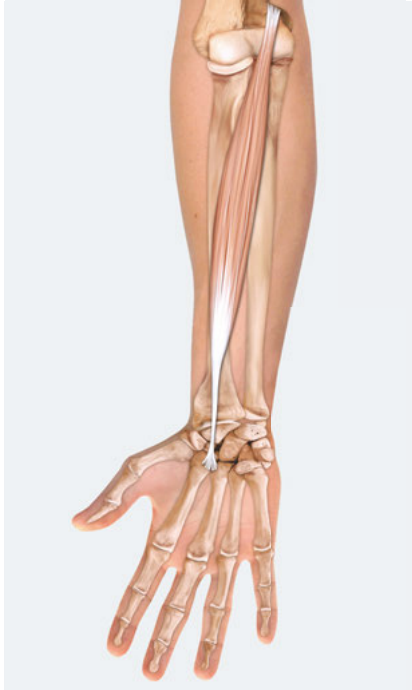
- Bei einer Läsion des Nervus musculocutaneus kann der Unterarm bei der Beugung im Ellenbogengelenk durch die Aktion des M. brachioradialis nicht supiniert werden.
- Eine schmerzlose Ruptur der Sehne des langen Bicepskopfes wird häufig mit ansteigendem Alter und Belastung in Verbindung gebracht und ist als deutliche Vorwölbung sichtbar.
- Klimmzüge, bei denen sich der Unterarm in Pronationsstellung befindet, sind schwieriger, da der M. biceps brachii aus mechanischen Gründen weniger Kraft entfalten kann.



Probleme/Hinweise

- Die Handgelenksflexoren sollten locker bleiben, da sie sonst bei der Beugung des Armes im Ellenbogengelenk helfen könnten.

Musculus flexor carpi radialis



Der M. flexor carpi radialis beugt in den Handgelenken oder bewirkt eine Radialabduktion. Vor allem aber kann er, wie auch der M. flexor carpi ulnaris, durch die Fixierung der Handgelenke die Kraftwirkung der langen Fingerstrecker an den Fingergelenken zum vollen Einsatz bringen.

Ursprung Epicondylus medialis humeri
Fascia antebrachii

Ansatz Ventralfläche der Basis des Os metacarpi II, ein kleiner Teil auch zur Basis des Os metacarpi III

Innervation Nervus medianus, C6–T1

Funktionen



Synergisten



Antagonisten

Articulatio humeroradialis, Articulationes radioulnaris proximalis und distalis

Pronation

M. pronator quadratus
M. pronator teres
M. brachioradialis (aus der Supinationsstellung in die Mittelstellung)
M. extensor carpi ulnaris
M. extensor carpi radialis longus (aus der Supinationsstellung)

M. supinator
M. biceps brachii
M. brachioradialis (aus der Pronationsstellung in die Mittelstellung)

Articulatio humeroulnaris und Articulatio humeroradialis

Flexion

M. brachialis
M. biceps brachii
M. brachioradialis
M. pronator teres
M. extensor carpi radialis longus
M. flexor carpi ulnaris

M. triceps brachii
M. anconeus

Articulatio radiocarpalis und Articulatio mediocarpalis

Flexion

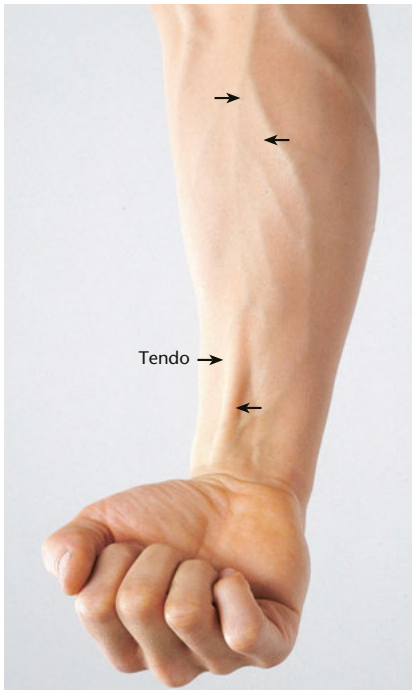
M. flexor digitorum superficialis
M. flexor digitorum profundus
M. flexor carpi ulnaris
M. flexor pollicis longus
M. abductor pollicis longus
M. palmaris longus

M. extensor digitorum
M. extensor carpi radialis longus
M. extensor carpi radialis brevis
M. extensor carpi ulnaris
M. extensor indicis
M. extensor digiti minimi
M. extensor pollicis longus

Radialabduktion

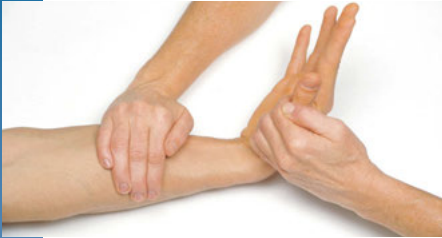M. extensor carpi radialis longus
M. extensor carpi radialis brevis
M. flexor pollicis longus
M. abductor pollicis longus
M. extensor pollicis brevis
M. extensor pollicis longus

M. flexor carpi ulnaris
M. extensor carpi ulnaris
M. flexor digitorum profundus
M. extensor digitorum
M. extensor digiti minimi

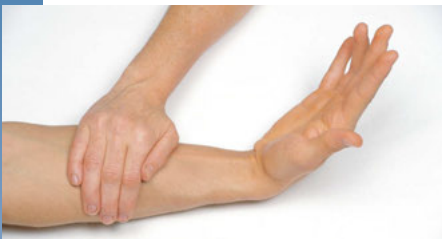

Kraftgrad

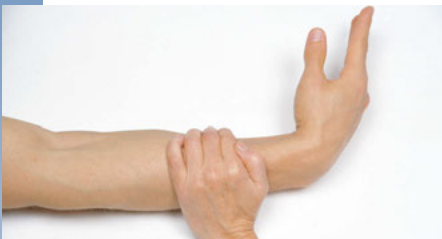5/4



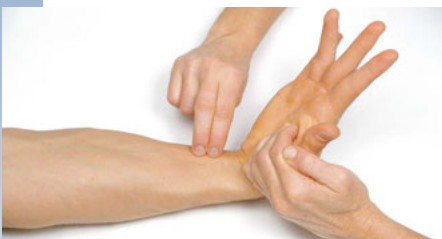3



2



1/0



Muskelfunktionsprüfung

Ausgangsstellung: Der Patient sitzt. Der Unterarm und die Hand liegen in Supinationsstellung auf der Unterlage.

Untersuchungsgang: Der Untersucher fixiert mit einer Hand den Unterarm des Patienten, mit der anderen übt er in der radialen Handfläche Druck in Richtung Unterlage aus.

Instruktion: „Heben Sie die Hand gegen meinen Widerstand von der Unterlage ab und halten Sie die Endstellung.“

Ausgangsstellung: Der Patient sitzt. Der Unterarm und die Hand liegen in Supinationsstellung auf der Unterlage.

Untersuchungsgang: Der Untersucher fixiert mit einer Hand den Unterarm des Patienten.

Instruktion: „Heben Sie die Hand von der Unterlage ab. Dabei soll sich die Daumenseite mehr dem Unterarm nähern.“

Ausgangsstellung: Der Patient sitzt. Der Unterarm und die Hand liegen mit der Kleinfingerseite auf der Unterlage.

Untersuchungsgang: Der Untersucher beobachtet die Handbewegung.

Instruktion: „Bewegen Sie die Hand über die Unterlage. Dabei soll sich die Handfläche dem Unterarm nähern.“

Ausgangsstellung: Der Patient sitzt. Der Unterarm und die Hand liegen in Supinationsstellung auf der Unterlage.

Untersuchungsgang: Der Untersucher palpiert die Sehne des M. flexor carpi radialis.

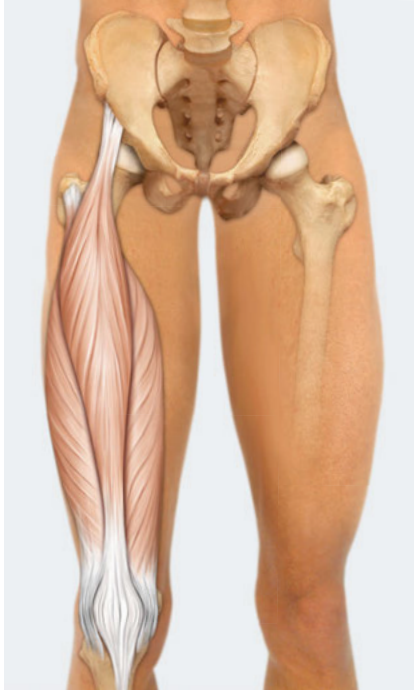Instruktion: „Versuchen Sie, die Hand von der Unterlage abzuheben.“



Probleme/Hinweise

- Die von radial nach ulnar oberhalb des Handgelenkes zu palpierenden Handflexoren sind:
 - M. flexor carpi radialis
 - M. flexor pollicis longus
 - M. palmaris longus
 - M. flexor digitorum superficialis
 - M. flexor carpi ulnaris

Musculus quadriceps femoris



Der M. quadriceps femoris beugt mit dem zweigelenkigen M. rectus femoris in der Hüfte und streckt mit allen seinen Köpfen das Knie. Dabei sichert er auch die Lage der Patella auf der Facies patellaris des Femur. Die rotatorischen Komponenten seiner seitlichen Anteile gleichen sich weitgehend aus, sodass der Muskel als Ganzes beim Laufen nur geringfügige rotatorische Kräfte am Knie entwickelt.

Ursprung

M. vastus lateralis: Linea aspera des Femur, Trochanter major, Linea intertrochanterica
 M. vastus medialis: Linea aspera, Linea intertrochanterica, Sehnen der Mm. adductor magnus und longus
 M. vastus intermedius: obere zwei Drittel des Femurschaftes
 M. rectus femoris, Caput rectum: Spina iliaca anterior inferior
 M. rectus femoris, Caput reflexum: Sulcus supraacetabularis

Ansatz

gemeinsam via Ligamentum patellae an der Tuberositas tibiae

Innervation

Nervus femoralis, L2–L4

Besonderheiten

Die oberflächlichen Anteile der Muskelfasern dieses Muskels sind gefiedert, die tiefen verlaufen parallel.
 Die Patella ist ein Sesambein in der Sehne des M. quadriceps femoris und wirkt bei gebeugtem Knie als Hypomochlion.
 Die Patella verbessert durch die Führung der Sehne im Abstand zur Bewegungsachse die Hebelwirkung bzw. das Drehmoment des M. quadriceps femoris.
 Das Ligamentum patellae ist Teil der Sehne des Muskels.

Funktionen



Synergisten



Antagonisten

Articulatio coxae

Flexion (nur M. rectus femoris)

M. iliopsoas
 M. tensor fasciae latae
 M. sartorius
 M. gluteus medius (ventraler Anteil)
 M. gluteus minimus (ventraler Anteil)
 M. gracilis
 M. pectineus
 Mm. adductores (aus maximaler Extension)

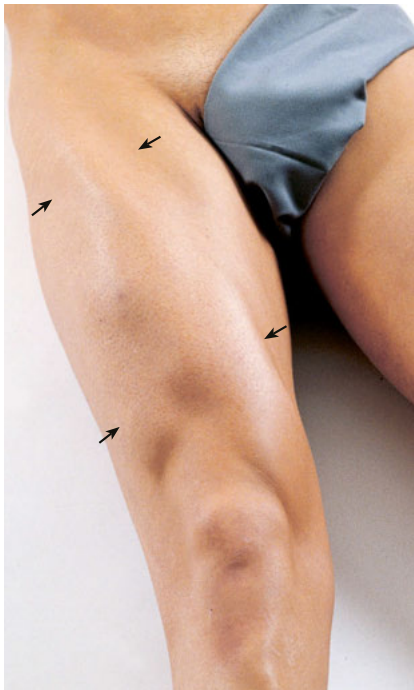M. gluteus maximus
 M. semimembranosus
 M. semitendinosus
 M. biceps femoris, Caput longum
 M. gluteus medius (dorsaler Anteil)
 M. gluteus minimus (dorsaler Anteil)
 Mm. adductores (aus maximaler Flexion)
 M. pectineus (aus maximaler Flexion)

Articulatio genus

Extension

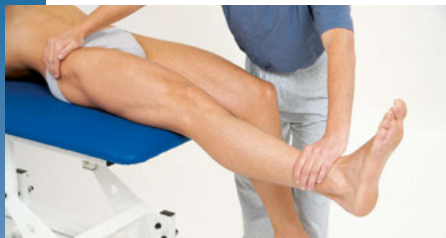M. gluteus maximus (via Tractus iliotalibialis)
 M. tensor fasciae latae (via Tractus iliotalibialis)

M. biceps femoris
 M. semitendinosus
 M. semimembranosus
 M. sartorius
 M. gracilis
 M. gastrocnemius
 (nicht bei plantarflektiertem Fuß)



Kraftgrad

5/4



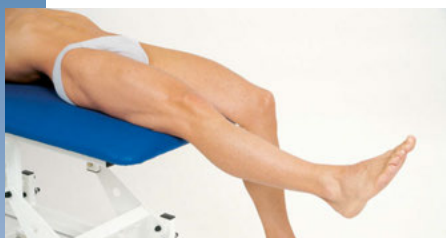Muskelfunktionsprüfung

Ausgangsstellung: Der Patient liegt auf dem Rücken, wobei die Unterschenkel über das schmale Ende der Behandlungsbank hängen.

Untersuchungsgang: Der Untersucher fixiert mit einer Hand das Becken des Patienten, mit der anderen gibt er am distalen Unterschenkel Druck in Richtung Flexion im Kniegelenk.

Instruktion: „Strecken Sie Ihr Bein im Kniegelenk gegen meinen Widerstand und halten Sie die Endstellung.“

3

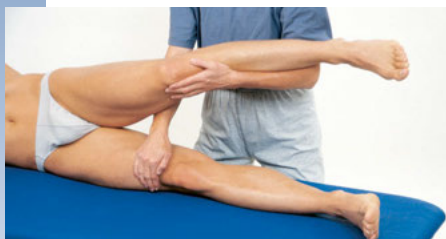

Ausgangsstellung: Der Patient liegt auf dem Rücken, wobei die Unterschenkel über das schmale Ende der Behandlungsbank hängen.

Untersuchungsgang: Der Untersucher beobachtet die Beinbewegung.

Instruktion: „Strecken Sie Ihr Bein im Kniegelenk.“

2



Ausgangsstellung: Der Patient liegt auf der Seite. Beide Beine sind im Hüftgelenk extended. Das untere – zu prüfende – Bein ist im Kniegelenk 90° flektiert.

Untersuchungsgang: Der Untersucher hält das obere Bein und fixiert am unteren Bein den Oberschenkel.

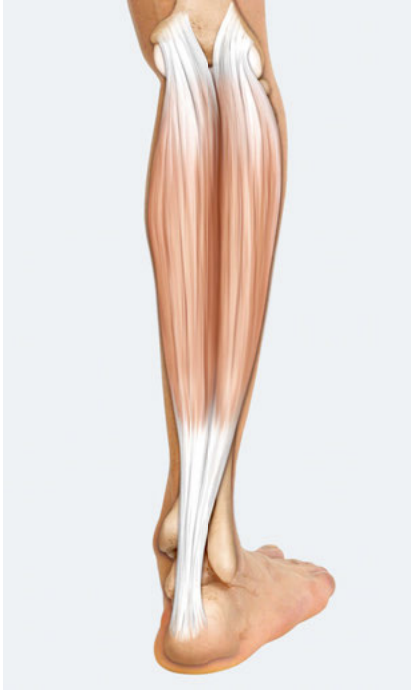
Instruktion: „Strecken Sie Ihr Bein im Kniegelenk.“



Klinische Relevanz

- Unter dem Begriff „Patellaspitzensyndrom“ versteht man eine Tendopathie am Übergang des unteren Patellaendes in das Ligamentum patellae

Musculus gastrocnemius



Der M. gastrocnemius beugt kraftvoll im Kniegelenk und in den Sprunggelenken (Flexion, Inversion). Damit fällt ihm eine wichtige Aufgabe beim Abrollen des Standbeines zu, bei dem beide Komponenten den Vorschub beim Laufen bewirken. Außerdem soll er am Schwungbein die Extension im Kniegelenk abbremsen. Im unteren Sprunggelenk wirkt der Muskel als Supinator, er hebt also bei der Flexion zugleich den medialen Fußrand an.

Ursprung	Facies poplitea oberhalb der Condylus medialis und lateralis femoris
Ansatz	kraniale und mediale Anteile des Tuber calcanei
Innervation	Nervus tibialis, S1–S2
Besonderheiten	Der M. gastrocnemius bildet zusammen mit dem M. soleus den M. triceps surae.

Funktionen



Synergisten



Antagonisten

Articulatio genus

Flexion

M. biceps femoris
M. semitendinosus
M. semimembranosus
M. sartorius
M. gracilis

M. quadriceps femoris
M. gluteus maximus (via Tractus iliotibialis)
M. tensor fasciae latae (via Tractus iliotibialis)

Articulatio talocruralis

Flexion

M. soleus
M. flexor hallucis longus
Mm. fibulares (peronei)
M. tibialis posterior
M. flexor digitorum longus

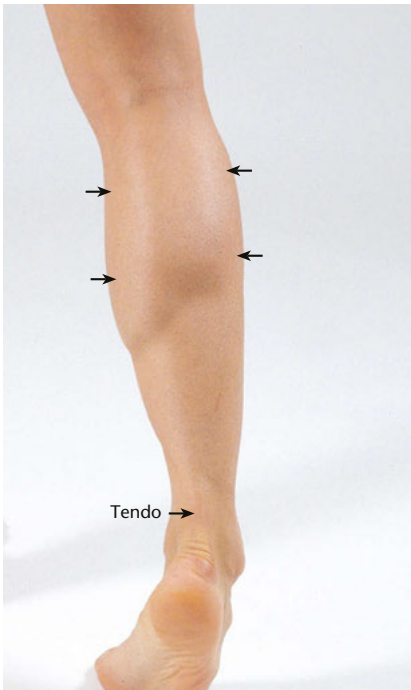
M. tibialis anterior
M. extensor digitorum longus
M. extensor hallucis longus
M. fibularis (peroneus) tertius

Articulationes subtalaris und talocalcaneonavicularis

Supination (Inversion und Flexion)

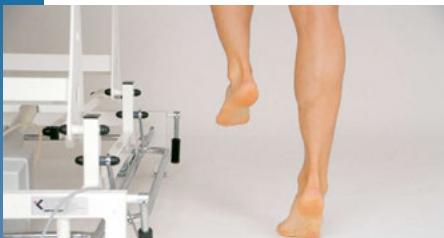M. soleus
M. tibialis posterior
M. flexor digitorum longus
M. flexor hallucis longus
M. tibialis anterior

Mm. fibulares (peronei)
M. extensor digitorum longus



Kraftgrad

5/4



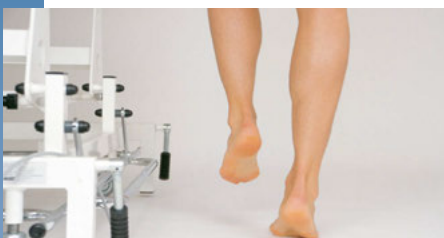Muskelfunktionsprüfung

Ausgangsstellung: Der Patient steht auf einem Bein. Zur Wahrung des Gleichgewichtes kann er sich festhalten.

Untersuchungsgang: Der Untersucher beobachtet.

Instruktion: „Drücken Sie sich hoch in den Zehenstand und lassen Sie sich langsam herunter bis die Ferse fast den Boden berührt. Wiederholen Sie die Bewegung fünfmal, ohne sich mit den Händen hochzudrücken.“

3

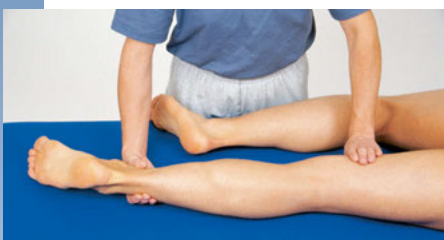

Ausgangsstellung: Der Patient steht auf einem Bein. Zur Wahrung des Gleichgewichtes kann er sich festhalten.

Untersuchungsgang: Der Untersucher beobachtet.

Instruktion: „Drücken Sie sich so hoch Sie können in den Zehenstand und lassen Sie sich dann langsam wieder herunter.“

2

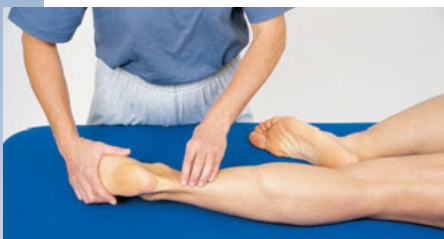

Ausgangsstellung: Der Patient liegt auf der Seite.

Untersuchungsgang: Der Untersucher fixiert den Unterschenkel mit einer Hand von ventral, oberhalb der Knöchelregion.

Instruktion: „Drücken Sie die Fußspitze herunter.“

1/0



Ausgangsstellung: Der Patient liegt auf der Seite.

Untersuchungsgang: Der Untersucher palpiert den M. gastrocnemius.

Instruktion: „Versuchen Sie, die Fußspitze herunterzudrücken.“



Klinische Relevanz

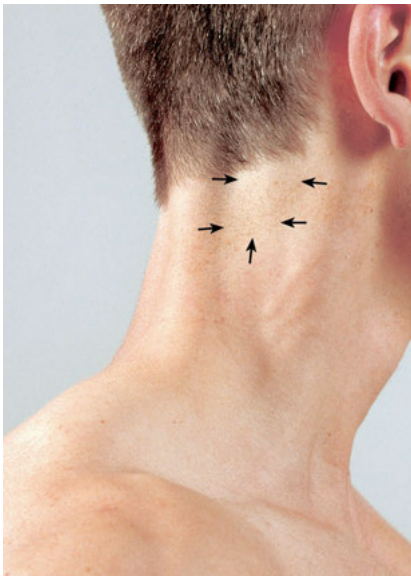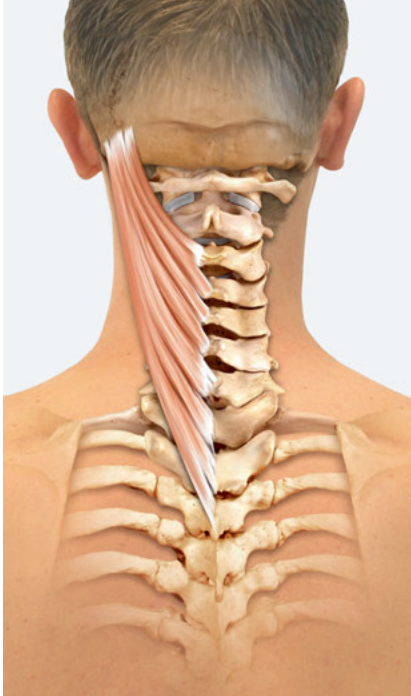
- Als Achillodynie bezeichnet man belastungsabhängige Schmerzen der Achillessehne
- Einer Achillessehnenruptur gehen meist degenerative Prozesse der Achillessehne voraus.



Probleme/Hinweise

- Zur Einstufung des Muskelstatus 4 kann der Patient die volle Bewegung nur 2 bis 3-mal ausführen.
- Die Vorfußstabilisation muss für den Zehenstand möglich sein.

Musculus splenius capitis spinotransversales System



Der M. splenius capitis kann, wie der M. splenius cervicis, die Halswirbelsäule bei beidseitiger Anspannung strecken, bei einseitiger Kontraktion zur gleichen Seite rotieren und, wenn die rotatorische Komponente durch die Antagonisten ausgeglichen wird, den Hals auch zur gleichen Seite neigen. Im Gegensatz zum M. splenius cervicis wirkt der Kopfteil des spinotransversalen Systems jedoch auch auf die Kopf Gelenke und kann damit helfen, den Kopf zur gleichen Seite zu drehen, zu neigen oder, beidseitig arbeitend, in den Nacken zu legen.

Ursprung	kaudale Hälfte des Ligamentum nuchae Processus spinosi der 3. Brust- bis 7. Halswirbel
Ansatz	Processus mastoideus Linea nuchalis superior
Innervation	Rami dorsales der Spinalnerven C3–C5

Funktionen



Synergisten



Antagonisten

Articulationes atlantooccipitalis, atlantoaxiales mediana et lateralis und zygapophysiales und Disci intervertebrales (HWS)

Extension (beidseitig)

M. sternocleidomastoideus (aus gestreckter Kopfhaltung)
M. trapezius, Pars descendens
M. levator scapulae
alle anderen autochthonen Rückenmuskeln der Region

M. sternocleidomastoideus (aus gebeugter Kopfhaltung)
M. longus capitis
M. longus colli (nur HWS)
M. rectus capitis anterior
M. scalenus anterior (nur HWS)
infra- und suprahayale Muskulatur

Articulationes intervertebrales (HWS)

Rotation zur gleichen Seite

M. splenius cervicis
M. iliocostalis
M. longissimus
M. rectus capitis posterior major
M. obliquus capitis inferior
Alle Muskeln, die auf der gleichen Seite als Synergisten wirken, sind bei kontralateraler Anspannung Antagonisten.

M. sternocleidomastoideus
Mm. rotatores
M. semispinalis
M. obliquus capitis superior
Alle Muskeln, die auf der gleichen Seite als Antagonisten wirken, sind bei kontralateraler Anspannung Synergisten.

Musculus spinalis cervicis medialer Trakt, spinales System

I Der schwache M. spinalis cervicis streckt und stabilisiert die Halswirbelsäule.

Ursprung

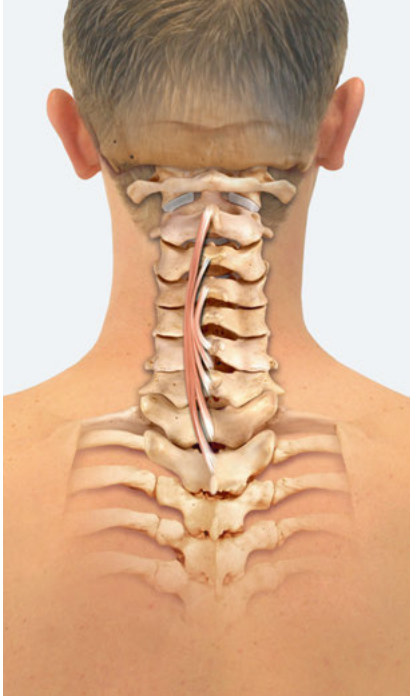
Processus spinosi der 2. Brust- bis 6. Halswirbel

Ansatz

Processus spinosi der 4.–2. Halswirbel

Innervation

Rami dorsales der Spinalnerven C2–T6



Funktionen



Synergisten



Antagonisten

Articulationes und Disci intervertebrales (HWS)

Extension (beidseitig)

M. sternocleidomastoideus (aus gestreckter Kopfhaltung)

M. trapezius, Pars descendens

M. levator scapulae

alle anderen autochthonen Rückenmuskeln der Region

M. sternocleidomastoideus (aus gebeugter Kopfhaltung)

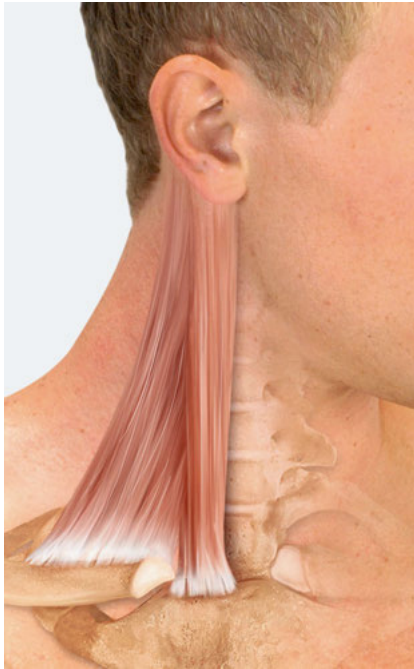M. longus capitis

M. longus colli

M. scalenus anterior

infra- und suprahylale Muskulatur

Musculus sternocleidomastoideus



Bei einseitiger Anspannung neigt der M. sternocleidomastoideus den Kopf und die Halswirbelsäule zur gleichen Seite und rotiert den Kopf und die Halswirbelsäule zur Gegenseite. Die rotatorische Komponente hebt sich bei beidseitiger Anspannung auf. Seine Beuge- und Streckwirkung hängt von der Stellung des Kopfes ab. Bei gebeugtem Kopf beugt der M. sternocleidomastoideus Kopf und Halswirbelsäule zusätzlich, bei gestrecktem Kopf streckt er beide. Die Wirkung des Muskels auf das Brustbein und das Schlüsselbein sind vernachlässigbar gering.

Ursprung Caput sternale: Manubrium sterni
Caput claviculare: mediales Drittel der Clavicula

Ansatz Processus mastoideus, Laterale Linea nuchalis superior

Innervation N. accessorius (XI), Plexus cervicalis, C2

Funktionen



Synergisten



Antagonisten

Articulatio atlantooccipitalis

Flexion (aus gebeugter Kopfhaltung)

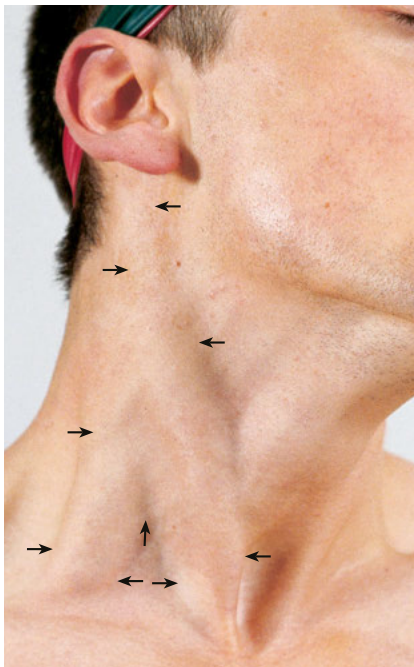
M. rectus capitis anterior, M. longus capitis, M. scalenus anterior, Mm. suprahyoidei, Mm. infrahyoidei

Autochthone Nackenmuskeln, die an den Kopf ziehen, M. sternocleidomastoideus (aus gestreckter Kopfhaltung), M. levator scapulae, M. trapezius, Pars descendens

Extension (aus gestreckter Kopfhaltung)

M. semispinalis capitis, M. longissimus capitis, M. splenius capitis, M. levator scapulae, M. trapezius, Pars descendens

M. rectus capitis anterior, M. longus capitis, Mm. suprahyoidei, Mm. infrahyoidei



Articulationes atlantoaxiales mediana et lateralis

Rotation zur Gegenseite

M. trapezius, Pars descendens
Alle Muskeln, die auf der gleichen Seite als Antagonisten wirken, sind bei kontralateraler Anspannung Synergisten.

M. longissimus capitis, M. splenius capitis, M. rectus capitis posterior major, M. obliquus capitis inferior
Alle Muskeln, die auf der gleichen Seite als Synergisten wirken, sind bei kontralateraler Anspannung Antagonisten.

Articulationes zygapophysiales und Disci intervertebrales (HWS)

Flexion (aus gebeugter Kopfhaltung)

M. longus colli, M. longus capitis, M. scalenus anterior, Mm. suprahyoidei, Mm. infrahyoidei

Autochthone Nackenmuskeln, M. levator scapulae, M. trapezius, Pars descendens

Extension (aus gestreckter Kopfhaltung)

M. semispinalis capitis, M. longissimus capitis, M. splenius capitis, M. levator scapulae, M. trapezius, Pars descendens

M. rectus capitis anterior, M. longus capitis, M. longus colli, M. trapezius, Pars descendens, M. scalenus anterior

Articulationes atlantooccipitalis, atlantoaxiales mediana et lateralis und zygapophysiales, Disci intervertebrales (HWS)

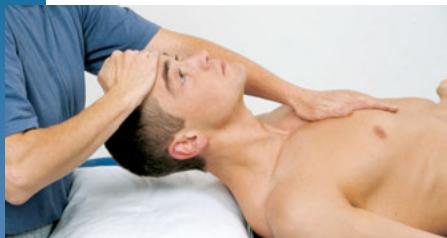Seitneigung zur gleichen Seite

M. splenius capitis, M. longissimus capitis, M. rectus capitis lateralis (nur Atlantookzipitalgelenk), Mm. scaleni, M. trapezius, Pars descendens, M. levator scapulae

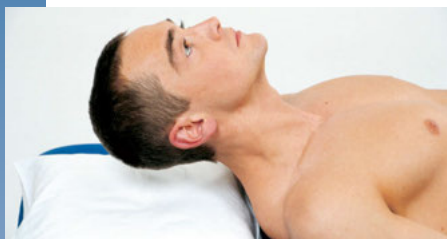Alle Muskeln, die auf der gleichen Seite als Synergisten wirken, sind bei kontralateraler Anspannung Antagonisten.

Kraftgrad

5/4



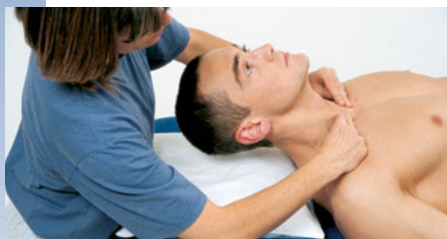3



2



1/0



Muskelfunktionsprüfung

BEIDSEITIGE PRÜFUNG

Ausgangsstellung: Der Patient liegt auf dem Rücken.

Untersuchungsgang: Der Untersucher fixiert mit der einen Hand das Sternum und gibt mit der anderen an der Stirn des Patienten Druck in Richtung Unterlage.

Instruktion: „Heben Sie den Kopf gegen meinen Widerstand ab und halten Sie diese Stellung.“

BEIDSEITIGE PRÜFUNG

Ausgangsstellung: Der Patient liegt auf dem Rücken.

Untersuchungsgang: Der Untersucher beobachtet die Kopfbewegung.

Instruktion: „Heben Sie den Kopf von der Unterlage ab.“

BEIDSEITIGE PRÜFUNG

Ausgangsstellung: Der Patient liegt auf der Seite, der Kopf ist schulterbreit unterlagert.

Untersuchungsgang: Der Untersucher beobachtet die Kopfbewegung.

Instruktion: „Schieben Sie Ihren Kopf über die Unterlage nach vorne. Der Brustkorb bleibt liegen.“

BEIDSEITIGE PRÜFUNG

Ausgangsstellung: Der Patient liegt auf dem Rücken.

Untersuchungsgang: Der Untersucher palpiert den M. sternocleidomastoideus auf beiden Seiten des Halses.

Instruktion: „Versuchen Sie, den Kopf von der Unterlage abzuheben.“



Klinische Relevanz

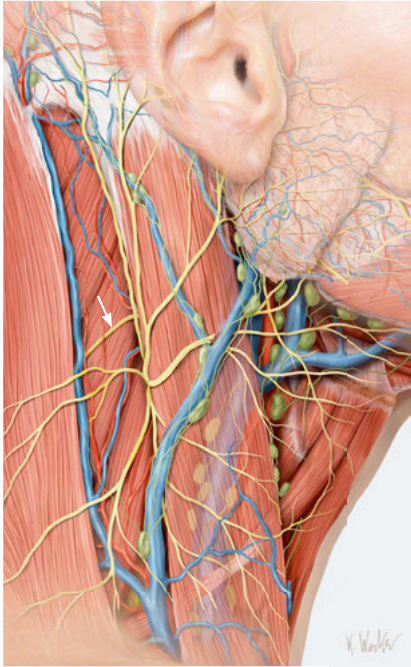
- Eine einseitige Kontraktur des M. sternocleidomastoideus verursacht einen Torticollis.
- Bei einer Fraktur in der Mitte der Clavicula wird das sternale Ende durch den Tonus des M. sternocleidomastoideus angehoben.
- Der M. sternocleidomastoideus ist ein Teil der Atemhilfsmuskulatur.



Probleme/Hinweise

- Bei dieser Bewegung helfen die kurzen Nackenmuskeln (Extensoren) mit.
- Die Prüfung des M. sternocleidomastoideus kann durch zusätzliche Kopffrotation zur kontralateralen Seite auch einseitig erfolgen.

Nervus accessorius

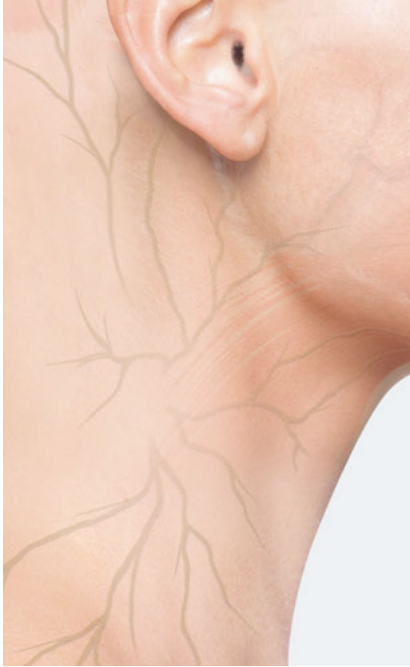

Der N. accessorius ist der 11. Hirnnerv. Seiner Entstehung nach führt er die motorischen Fasern auch für die quergestreifte Muskulatur des Kehlkopfes. Er tritt durch das Foramen jugulare aus und gibt bereits in dieser Höhe die Fasern für die Kehlkopfmuskeln an den N. vagus ab. Er innerviert den M. sternocleidomastoideus und den M. trapezius, beide gemeinsam mit Ästen der oberen cervicalen Spinalnerven.

Hinweis:

Eine spastische Fehlinnervation des M. sternocleidomastoideus durch den N. accessorius ist die Ursache für einen neuronalen Schiefhals. Die Ursache liegt allerdings nicht im peripheren Nerven, sondern in der zentralnervösen Überaktivität.

Nervi spinales cervicis und Ansa cervicalis

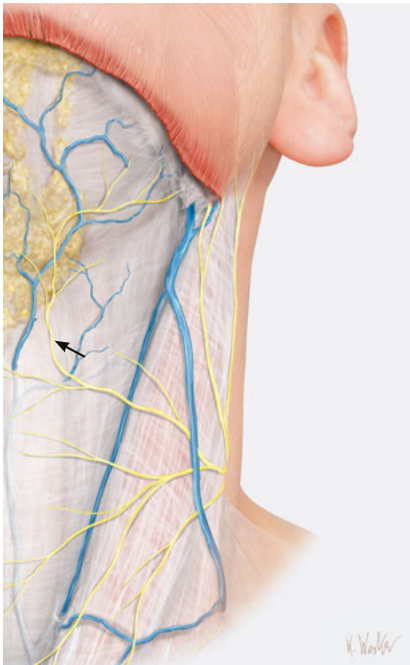

Nn. spinales cervicis

Die Spinalnerven dieser oberen Halsregion verlassen die HWS durch die Foramina intervertebralia. Ihre dorsalen Äste innervieren die Anteile der cervicalen autochthonen Rückenmuskeln, und zwar jeder Spinalnerv nur die Muskeln bzw. Muskelanteile der langen Muskeln, die in seinem Segment liegen. Dabei bilden die oberen drei dorsalen Äste de facto so etwas wie einen Plexus, der aber nicht so benannt ist. Der rein motorische dorsale Ast des 1. Spinalnerven wird als N. suboccipitalis bezeichnet und innerviert die oberen kurzen Nackenmuskeln.

Die motorischen Anteile der ventralen cervicalen Anteile gehen zum Teil in die unten erwähnte Ansa cervicalis (C1–C3) und in den ebenfalls unten erwähnten N. phrenicus (C3–C5) ein und beteiligen sich so am Aufbau des Plexus brachialis (C5–T1).

Darüber hinaus versorgen sie jedoch, unabhängig von den plexusbildenden Anteilen, auch die Mm. recti capitis lateralis und anterior, longi capitis und colli, scaleni und levator scapulae und beteiligen sich zusätzlich zum N. accessorius an der Innervation der Mm. sternocleidomastoideus und trapezius.

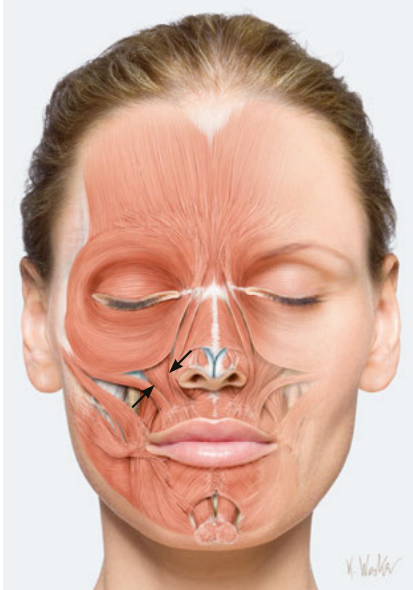


Ansa cervicalis (C1–C3)

Die Spinalnerven dieser oberen Halsregion verlassen die HWS durch die Foramina intervertebralia. Als Ansa cervicalis bezeichnet man diejenigen motorischen Anteile der Rami ventrales der ersten drei Halbspinalnerven, die sich durchflechten und die infrahyalen Muskeln sowie den M. geniohyoideus innervieren. Funktionell und entwicklungsgeschichtlich, jedoch nicht „formal“, weil aus dem Schädel austretend, rechnet auch der N. hypoglossus dazu. So gesehen wird auch die Zungenmuskulatur von diesem Geflecht innerviert, womit die auf die Hals-Rectus-Muskelgruppe zurückgehende Muskulatur oberhalb des Sternums auch eine gemeinsame Innervation aus der Ansa cervicalis teilt.

Die Ansa besitzt eine Radix superior, bestehend aus dem N. hypoglossus und den angelegerten, ventralen Spinalnervenästen von C1–C2 sowie eine Radix inferior aus C2–C3. Die Vereinigung der beiden Radices, die medial und lateral der großen parapharyngealen Gefäße absteigen, liegt auf der Vena jugularis interna. Von dort treten die Nerven an die Infrahyalen Muskeln heran. Die Nervenästchen zu den Mm. geniohyoideus und thyrohyoideus schließen sich dem N. hypoglossus an und verlassen diesen etwa in Höhe des Mundbodens.

Musculus levator labii superioris



Der M. levator labii superioris hebt die Oberlippe und vertieft die Nasolabialfalte. Die vorderen Oberkieferzähne und das Zahnfleisch werden dann sichtbar. Der Muskel wird beim kräftigen Lachen angespannt.

Ursprung


Margo infraorbitalis maxillae
Processus frontalis maxillae

Ansatz

Oberlippe
M. orbicularis oris

Innervation

Rami zygomatici des Nervus facialis (VII)




Muskelaktivität



Muskelektionsprüfung

Ausgangsstellung: Der Patient schaut mit entspanntem Gesicht geradeaus.



Untersuchungsgang: Der Untersucher beobachtet das Gesicht des Patienten.

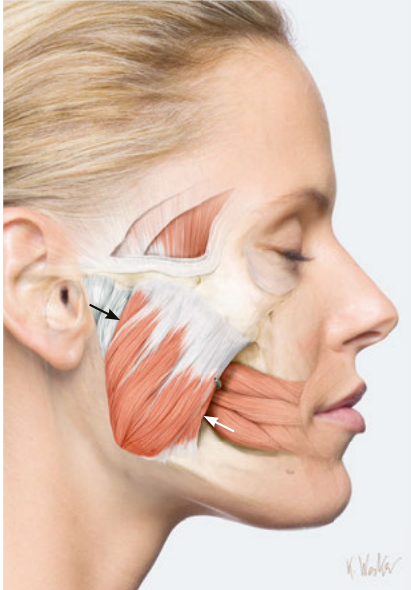Instruktion: „Ziehen Sie Ihre Oberlippe hoch!“



Probleme/Hinweise

- Der M. levator labii superioris wird in seiner Funktion vom M. levator labii superioris alaeque nasi und vom M. zygomaticus minor unterstützt.

Musculus masseter



Der M. masseter schließt sehr kraftvoll die Kiefer. Darüber hinaus kann er mit der Pars superficialis den Unterkiefer vorschieben vorschieben und bei einseitiger Belastung die Mahlbewegung (Laterotrusion) fördern.

Ursprung

Pars superficialis: Unterrand und vordere zwei Drittel des Arcus zygomaticus
Pars profunda: hinteres Drittel und Innenfläche des Arcus zygomaticus

Ansatz

Pars superficialis: Angulus mandibulae und Tuberositas masseterica
Pars profunda: Außenfläche des Ramus mandibulae

Innervation

Nervus massetericus aus dem Nervus mandibularis des Nervus trigeminus (V)

Funktionen



Synergisten



Antagonisten

Articulationes temporomandibulares

Anheben des Unterkiefers

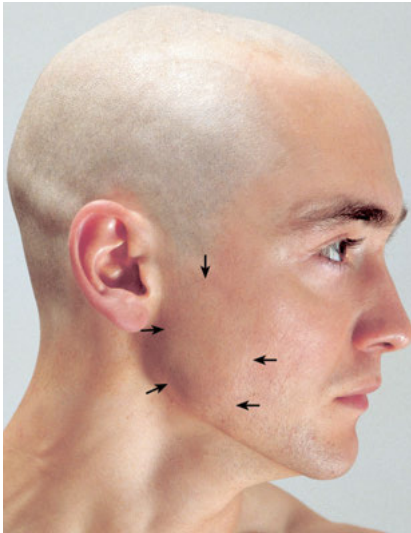
M. temporalis
M. pterygoideus medialis

M. digastricus
M. mylohyoideus
M. geniohyoideus
M. pterygoideus lateralis

Vorschieben des Unterkiefers (Pars superficialis)

M. pterygoideus lateralis
M. pterygoideus medialis
M. temporalis (vertikale, an die Orbita grenzende Fasern – schwach)

M. temporalis (horizontale, über dem Ohr liegende Fasern)
M. masseter, Pars profunda
Zungenbeinmuskulatur




Muskelaktivität



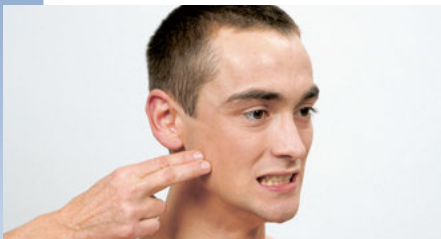Muskelektionsprüfung

Ausgangsstellung: Der Patient schaut mit entspanntem Gesicht geradeaus.



Untersuchungsgang: Der Untersucher beobachtet das Gesicht des Patienten.

Instruktion: „Lassen Sie die Lippen geöffnet und beißen Sie die Zähne aufeinander.“



Untersuchungsgang: Der Untersucher palpiert den M. masseter.

Instruktion: „Lassen Sie die Lippen geöffnet und versuchen Sie, die Zähne aufeinander zu beißen.“



Klinische Relevanz

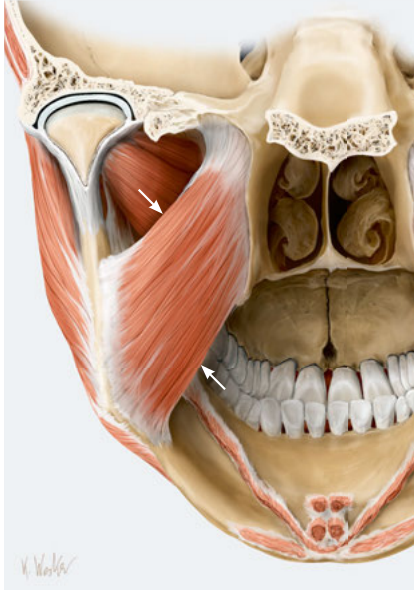- In Folge eines Schädel-Hirn-Traumas kann der M. masseter ein spastisches Reaktionsmuster zeigen. Dadurch können Schwierigkeiten beim Mundöffnen und schweres Zähneknirschen (Bruxismus) entstehen.
- Wenn der M. masseter gelähmt ist, kann der Patient dessen Funktion durch den medialen M. pterygoideus und den M. temporalis ersetzen.



Probleme/Hinweise

- Der M. temporalis und der M. pterygoideus medialis unterstützen den M. masseter in seiner Funktion.

Musculus pterygoideus medialis



Der M. pterygoideus medialis schließt kraftvoll die Kiefer und zieht den Unterkiefer ein wenig nach vorn.

Ursprung

Fossa pterygoidea des Os sphenoidale
Lamina lateralis des Processus pterygoideus

Ansatz

Innenfläche des Angulus mandibulae
Tuberositas pterygoidea

Innervation

Nervus pterygoideus medialis aus dem Nervus mandibularis des Nervus trigeminus (V₃)

Funktionen



Synergisten



Antagonisten

Articulationes temporomandibulares

Anheben des Unterkiefers

M. temporalis
M. masseter


M. digastricus
M. mylohyoideus
M. geniohyoideus
M. pterygoideus lateralis

Vorschieben des Unterkiefers

M. pterygoideus lateralis
M. masseter, Pars superficialis
M. temporalis (vertikale, an die Orbita grenzende Fasern – schwach)

M. temporalis (horizontale, über dem Ohr liegende Fasern)

Muskelaktivität



Muskelektionsprüfung

Ausgangsstellung: Der Patient schaut mit entspanntem Gesicht geradeaus.

Untersuchungsgang: Der Untersucher beobachtet das Gesicht des Patienten.

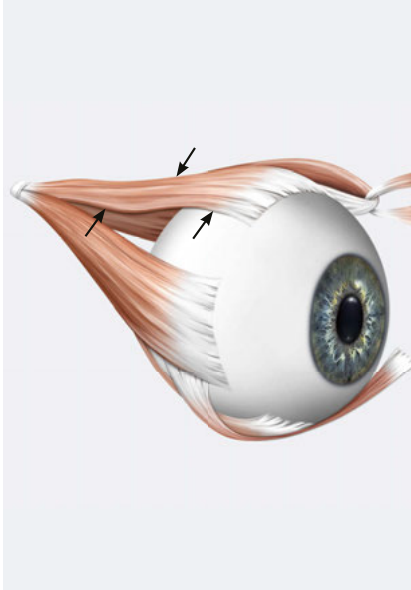
Instruktion: „Lassen Sie die Lippen geöffnet und beißen Sie die Zähne aufeinander.“



Probleme/Hinweise

- Der M. pterygoideus medialis kann den Unterkiefer auch seitlich verschieben (Mahlbewegung beim Kauen).

Musculus rectus superior



Der M. rectus superior hebt und rotiert den Bulbus nach medial. Der Blick richtet sich also nach oben und um etwa 25° zur Nase hin. Der nach dorsal gerichtete Zug findet im Corpus adiposum orbitae sein Widerlager. Je nach Blickrichtung können alle anderen Augenmuskeln Synergisten oder Antagonisten sein. Hier wird nur der Muskel als Synergist aufgezählt, der am anderen Auge kontrahieren muss, um den Bulbus auf das gleiche Ziel auszurichten.

Ursprung

Anulus tendineus communis, oberhalb des Canalis opticus

Ansatz

oben (Nähe Orbitadach) am Bulbus oculi, ventral des Äquators

Innervation

Ramus superior des Nervus oculomotorius (III)

Funktionen



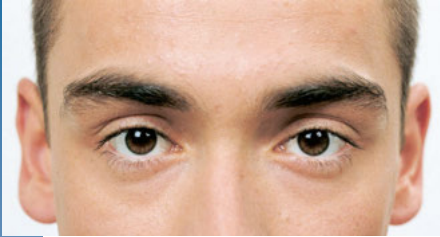Synergisten

Synergist am anderen Auge

M. obliquus inferior

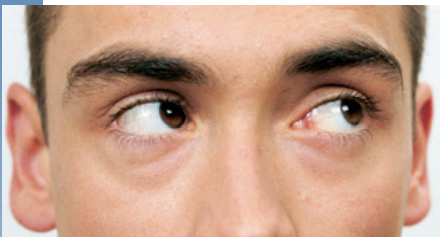

Muskelaktivität



Muskelektionsprüfung

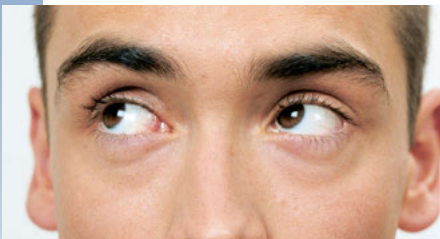Ausgangsstellung: Der Patient schaut mit entspanntem Gesicht geradeaus.



Test des rechten M. rectus superior

Untersuchungsgang: Der Untersucher beobachtet das rechte Auge des Patienten.

Instruktion: „Schauen Sie nach links oben.“



Test des linken M. rectus superior

Untersuchungsgang: Der Untersucher beobachtet das linke Auge des Patienten.

Instruktion: „Schauen Sie nach rechts oben.“



Klinische Relevanz

- Bei einem Ausfall einzelner Augennerven kommt es zu Doppelbildern. An der Stellung der Doppelbilder kann der erfahrene Therapeut feststellen, welcher Nerv betroffen ist. Der Abstand der Doppelbilder vergrößert sich, wenn der Patient aufgefordert wird in die Richtung zu sehen, in die der gelähmte Muskel den Bulbus lenkt.



Probleme/Hinweise

- An dem Blick nach links oben ist gleichzeitig für das linke Auge der linke M. obliquus inferior beteiligt.
- An dem Blick nach rechts oben ist gleichzeitig für das rechte Auge der rechte M. obliquus inferior beteiligt.