Copyright by
Not for Publication
KVM Verlag

fotoatlas
NEURO-ANATOMIE

Inhaltsverzeichnis

Copyright by KV Not for Publication

1 Zentralnervensystem im Überblick 14

2 Rückenmark und Rückenmarkshäute 30

3 Hirnhäute und Sinus der Schädelhöhlen 54
Dura mater encephali 54
Arachnoidea, Pia mater encephali, Duraduplikaturen 72

4 Stammhirn und Hirnnerven 110
Überblick 110
Myelencephalon 118
Metencephalon 124
Mesencephalon 128
Diencephalon 136
Hirnnervenaustritte 156
Stammhirn und Hirnnerven auf der Schädelbasis 160
Stammhirnquerschnitte 164

5 Innere Schädelbasis 178

6 Cerebellum 188

7 Telencephalon 208
Oberfläche des Telencephalon 208
Assoziationsfasern 224
Kommissurfasern des Balkens 232
Präparation der Seitenventrikel 236
Fornix und Dach des dritten Ventrikels 244
Projektionsfasern, Capsula interna und Basalganglien 254

8 Gehirnarterien 272

9 Frontalschnitte 292

10 Horizontalschnitte 312

11 Auge und Sehbahn 320

Register 336

DVD-Inhaltsübersicht

Not for Publication

1 Zentralnervensystem im Überblick

1.1 Gehirn und Rückenmark
1.2 Gehirn von oben
1.3 Linke Gehirnhälfte von links
1.4 Gehirn von hinten
1.5 Gehirn von unten

2 Rückenmark und Rückenmarkshäute

2.1 Wirbelkanal • Kaudales Rückenmark • Cauda equina
2.2 Gehirn und oberes Halsrückenmark mit Dura mater
2.3 Isoliertes Halsrückenmark
2.4 Wirbelsäule mit Rückenmark
2.5 Thorakales Rückenmark, Nervi spinales, Truncus sympathicus
2.6 Isoliertes Brustrückenmark

3 Hirnhäute und Sinus der Schädelhöhlen

Dura mater encephali

3.1 Dura mater encephali
3.2 Sinus sagittalis superior, transversi und sigmoideus
3.3 Dura und Arachnoidea mater encephali • Brückenvenen

Arachnoidea, Pia mater encephali, Duraduplikaturen

3.4 Telencephalon mit Pia und Arachnoidea mater
3.5 Gehirn, oberes Halsrückenmark • Hirnhäute im Bereich des Lobus occipitalis
3.6 Stammhirn, Thalamus, Medulla spinalis
3.7 Dura mater encephali
3.8 Gehirn in situ • Falx cerebri in der Fissura longitudinalis cerebri
3.9 Falx cerebri und Tentorium cerebell
3.10 Vordere und mittlere Schädelgrube, Tentorium cerebelli, Cerebellum
3.11 Kopf mediansagittal halbiert, mittlere und hintere Schädelgrube

4 Stammhirn und Hirnnerven

Überblick

4.1 Überblick

Not for Publication

Myelencephalon
4.2 Myelencephalon

Metencephalon
4.3 Metencephaloan

Mesencephalon
4.4 Freipräpariertes Stammhirn mit Rautengrube
4.5 Dach des vierten Ventrikels • Aqueductus mesencephali

Diencephalon
4.6 Wände des dritten Ventrikels
4.7 Stammhirn
4.8 Großhirnunterseite • Gyrus dentatus, Fimbria hippocampi
4.9 Velum interpositum und eröffneter Seitenventrikel
4.10 Velum interpositum angehoben
4.11 Seitenventrikel und dritter Ventrikel

Hirnnervenaustritte
4.12 Hirnnervenaustritte

Stammhirn und Hirnnerven auf der Schädelbasis
4.13 Stammhirn und Hirnnerven auf der Schädelbasis

5 Innere Schädelbasis
5.1 Arterien • Hirnnerven und Arteria basilaris • Circulus arteriosus cerebri
5.2 Hirnnerven und Hypophyse

6 Cerebellum
6.1 Gehirn von unten • von links • median halbiert
6.2 Cerebellum mit Stammhirn, median halbiert
6.3 Cerebellum und Teile des Stammhirns
6.4 Cerebellum, isoliert
6.5 Vordere und mittlere Schädelgrube, Tentorium cerebelli, Cerebellum

Not for Publication

7 Telencephalon

Oberfläche des Telencephalon
7.1 Gyri und Sulci des Telencephalon
7.2 Inselrinde
7.3 Gehirn von oben • Mediansagittal halbiertes Gehirn
7.4 Gehirn von unten

Assoziationsfasern
7.5 Fibrae arcuatae der Gyri und Sulci
7.6 Lange Assoziationsbahnen
7.7 Cingulum

Kommissurfasern des Balkens
7.8 Kommissurfasern des Balkens

Präparation der Seitenventrikel
7.9 Präparation der Seitenventrikel

Fornix und Dach des dritten Ventrikels
7.10 Seitenventrikel, Balken, Septum pellucidum, Velum interpositum, Glandula pinealis
7.11 Telae choroideae und Velum interpositum isoliert

Projektionsfasern der Corona radiata, Capsula interna und Basalganglien
7.12 Inselrinde • Corona radiata, Putamen • Capsula interna
7.13 Corona radiata, Nucleus caudatus, Thalamus • Capsula interna
7.14 Nucleus lentiformis, Hippocampus, Corpus amygdaloideum

8 Gehirnarterien

8.1 Arteriae vertebralis und basilaris
8.2 Circulus arteriosus cerebri
8.3 Arteria basilaris und Circulus arteriosus cerebri mit Aufzweigungen
8.4 Arteria cerebri media • Circulus arteriosus cerebri • Arteria cerebri anterior

DVD-Inhaltsübersicht

Copyright by KV
Not for Publication

9 Frontalschnitte

9.1 Bereich des vorderen Septum pellucidum
9.2 Bereich des mittleren Septum pellucidum und des Chiasma opticum
9.3 Bereich des mittleren Septum pellucidum und der Corpora mammillaria
9.4 Bereich des hinteren Septum pellucidum und der vorderen Thalamus
9.5 Bereich des hintersten Septum pellucidum knapp hinter der Adhesio interthalamica

10 Horizontalschnitte

10.1 Bereich oberhalb des Gyrus cinguli
10.2 Bereich des Genu und des Splenium corporis callosi knapp unterhalb des Truncus corporis callosi
10.3 Bereich des Caput nuclei caudati, knapp oberhalb des Tectum mesencephali
10.4 Bereich der Commissura anterior und der Colliculi superiores

11 Auge und Sehbahn

11.1 Bulbus oculi, isoliert
11.2 Retina, Verheftung an der Papilla nervi optici
11.3 Bulbus oculi, am Äquator aufgeschnitten
11.4 Augenkammern • Cornea, Iris und Corpus ciliare
11.5 Sehbahn und Radiatio optica

1 Zentralnervensystem im Überblick

Not for Publication
Copyright by KV

1.1 Gehirn und Rückenmark

Gehirn und Rückenmark, bedeckt von Pia mater, im Zusammenhang aus dem Körper entnommen • Spinalnerven am Ursprung der Trunci nervi spinales dicht hinter den Spinalganglien abgetrennt • von ventral

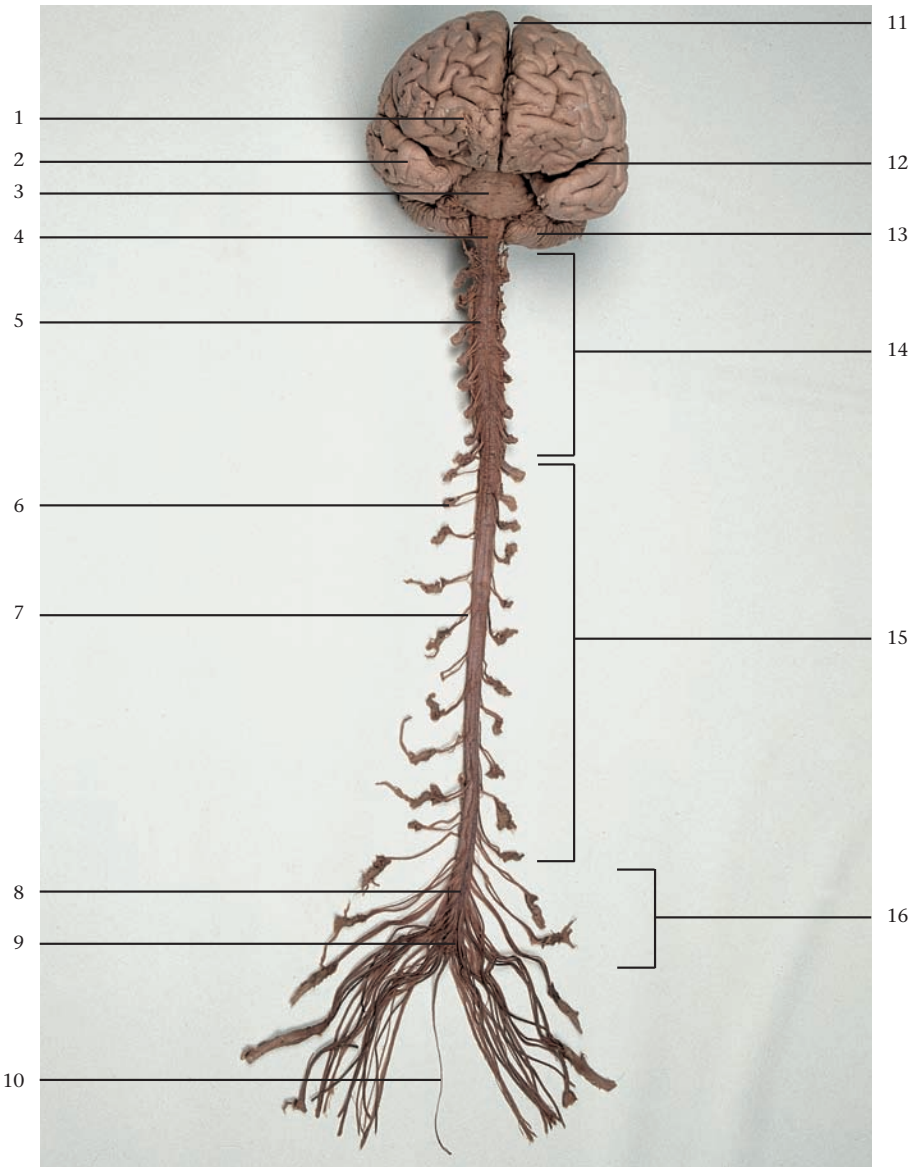

Copyright by KVM Verlag
Not for Publication

1 Lobus frontalis (Telencephalon)
2 Lobus temporalis (Telencephalon)
3 Pons (Metencephalon)
4 Myelencephalon
5 Medulla spinalis, Intumescentia cervicalis
6 Nervus spinalis, thorakales Ganglion sensorium
7 Nervus spinalis, Fila radicularia
8 Medulla spinalis, Intumescentia lumbosacralis
9 Medulla spinalis, Conus medullaris
10 Medulla spinalis, Filum terminale
11 Fissura longitudinalis cerebri (Telencephalon)
12 Sulcus lateralis cerebri (Telencephalon)
13 Cerebellum (Metencephalon)
14 Medulla spinalis, Pars cervicalis
15 Medulla spinalis, Pars thoracica
16 Medulla spinalis, Pars lumbalis, Pars sacralis und Pars coccygea, deren Fila radicularia unterhalb des Conus medullaris die Cauda equina bilden

1 Zentralnervensystem im Überblick

Not for Publication
Copyright by KV

1.1 Gehirn und oberes Rückenmark

Gehirn und Rückenmark, bedeckt von Pia mater, im Zusammenhang aus dem Körper entnommen • Spinalnerven am Ursprung der Trunci nervi spinales dicht hinter den Spinalganglien abgetrennt • von ventral und kaudal

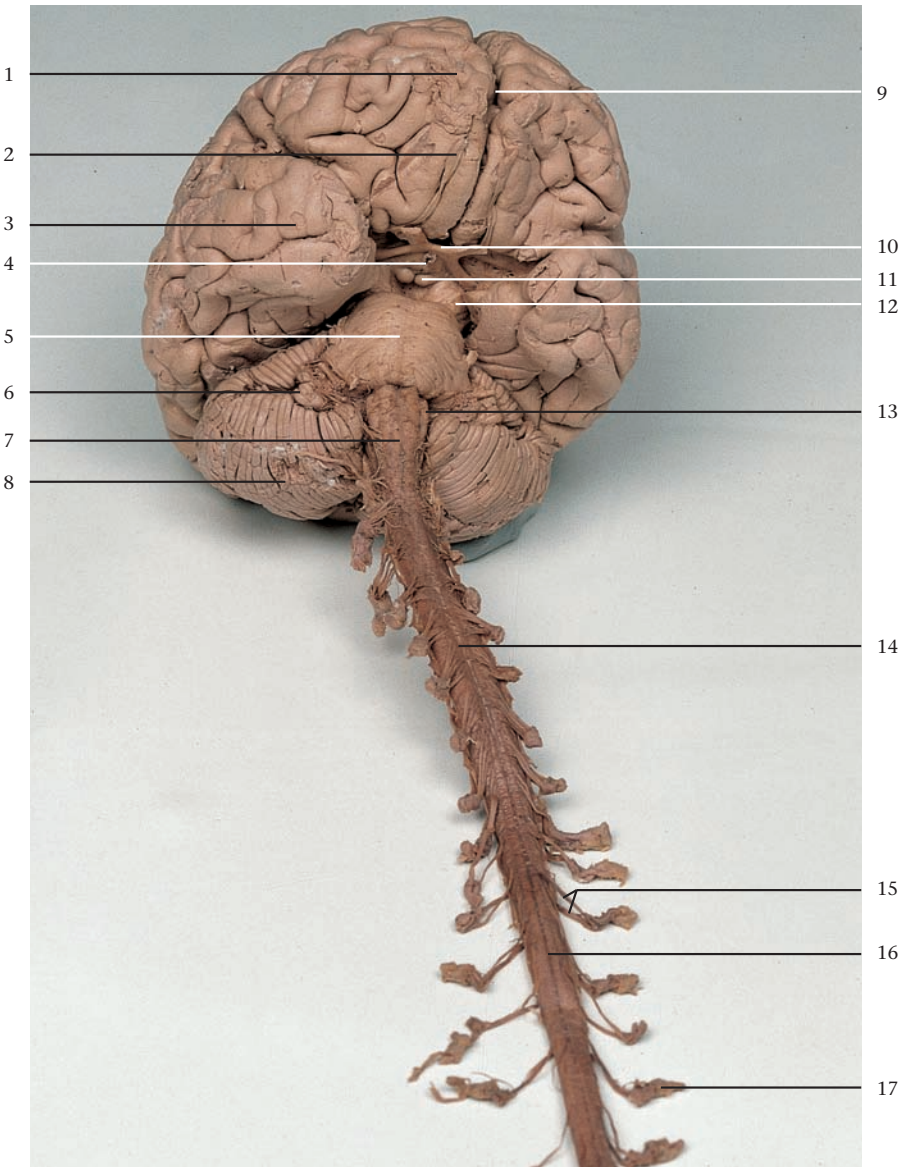

Not for Publication
Copyright by KVM Verlag

1 Lobus frontalis (Telencephalon)
2 Bulbus olfactorius (Telencephalon)
3 Lobus temporalis (Telencephalon)
4 Eminentia mediana hypothalami, Hypophysenstiel abgetrennt, Recessus infundibuli geöffnet (Diencephalon)
5 Pons (Metencephalon)
6 Cerebellum, Flocculus (Metencephalon)
7 Pyramis (Myelencephalon)
8 Cerebellum (Metencephalon)
9 Fissura longitudinalis cerebri (Telencephalon)
10 Chiasma opticum (Diencephalon)
11 Corpus mammillare (Diencephalon)
12 Crus cerebri (Mesencephalon)
13 Oliva (Myelencephalon)
14 Medulla spinalis, Pars cervicalis, Intumescentia cervicalis
15 Nervus spinalis, Fila radicularia
16 Medulla spinalis, Fissura mediana anterior
17 Nervus spinalis, Ganglion sensorium

Not for Publication
Copyright by KV

3.9 Region der Sella turcica

Zentrale Teile der vorderen und mittleren Schädelgrube • Gehirn im Bereich des Mesencephalon durchtrennt • Tel- und Diencephalon entnommen • Falx cerebri nach links gelegt • Chiasma opticum nach vorne gehalten • von oben

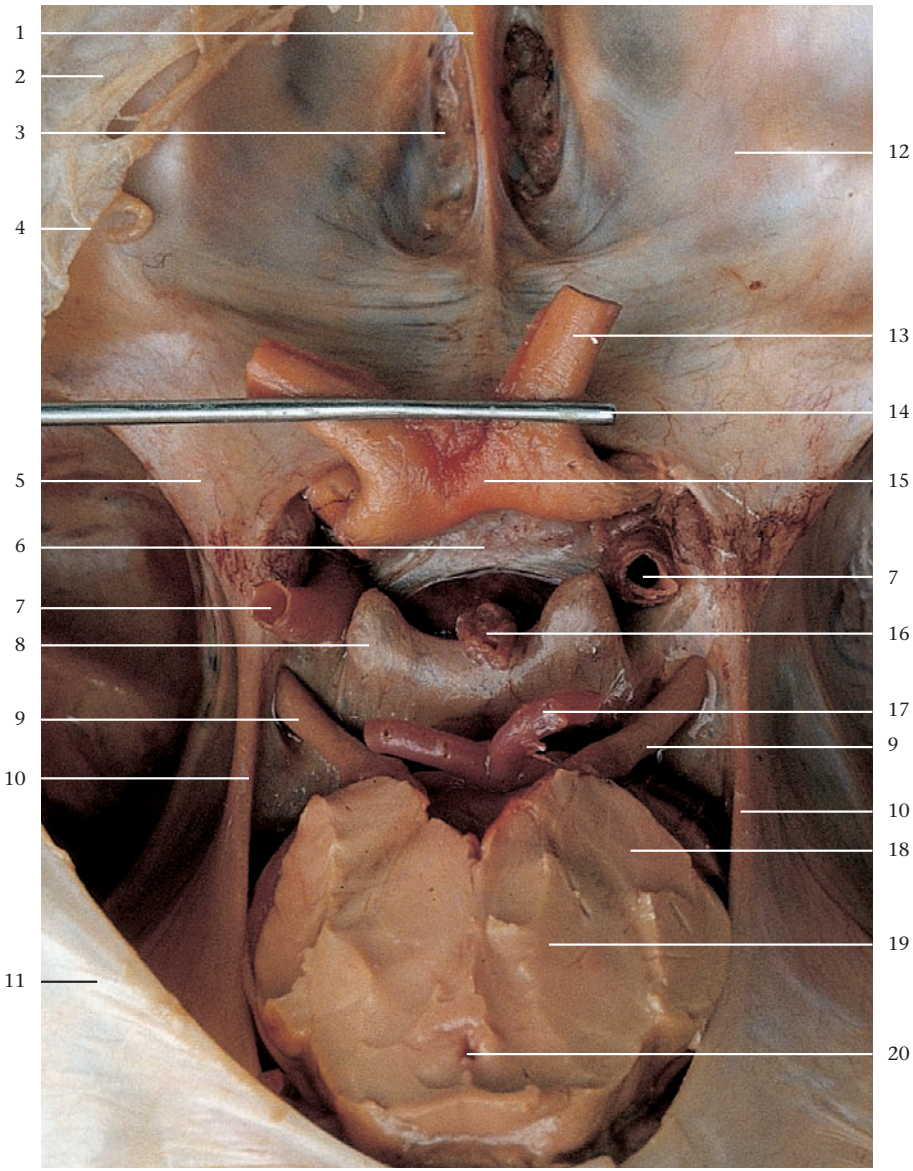

Not for Publication
Copyright by KVM Verlag

1 Crista galli ossis ethmoidalis
2 Falx cerebri, nach links gelegt, oberer Anteil (Dura mater encephali)
3 Lamina cribrosa ossis ethmoidalis
4 Falx cerebri, Unterkante
5 Processus clinoideus anterior ossis sphenoidalis
6 Dura mater encephali über der Fossa hypophysealis
7 Arteria carotis interna, Anschnitt
8 Processus clinoideus posterior ossis sphenoidalis
9 Nervus oculomotorius [III]
10 Tentoriumkante
11 Falx cerebri, nach links gelegt
12 Dura mater encephali auf dem Boden der vorderen Schädelgrube
13 Tractus opticus (Diencephalon)
14 Sonde, die das Chiasma opticum nach vorne umgelegt hält
15 Chiasma opticum (Diencephalon)
16 Hypophysenstiel (Diencephalon)
17 Arteria cerebri posterior
18 Crus cerebri (Mesencephalon)
19 Mesencephalon, Schnittfläche
20 Aqueductus mesencephali (Mesencephalon)

Not for Publication
Copyright by KV

3.10 Vordere und mittlere Schädelgrube sowie Tentorium cerebelli

Telencephalon unter Erhalt des ganzen Diencephalon sowie Falx cerebri entfernt • Sinus transversi, sigmoidei, rectus und sagittalis superior eröffnet • von oben

Copyright by KVM Verlag
Not for Publication

1 Dura mater encephali der vorderen Schädelgrube
2 Lamina cribrosa ossis ethmoidalis
3 Bulbus olfactorius (Telencephalon)
4 Tractus olfactorius (Telencephalon)
5 Linke Arteria cerebri anterior
6 Septum pellucidum (Telencephalon)
7 Thalamus (Diencephalon)
8 Bindegewebe unterhalb des Corpus callosum und oberhalb der Tela choroidea des dritten Ventikels = Velum interpositum, enthält die Vena interna cerebri
9 Bindegewebe oberhalb der Glandula pinealis, Fortsetzung aus dem unter (8) beschriebenen Bindegewebe, enthält die Vena magna cerebri
10 Arteria cerebri posterior
11 Tentorium cerebelli
12 Sinus rectus, nach Abtrennen der Falx cerebri sichtbar
13 Sinus transversus, eröffnet
14 Confluens sinuum, eröffnet
15 Sinus sagittalis superior, eröffnet
16 Falx cerebri, Anschnitt
17 Nervus opticus [II]
18 Dura mater encephali der mittleren Schädelgrube
19 Corpus callosum, Genu (Telencephalon)
20 Diencephalon, Einblick in den dritten Ventrikel, weil hier die Tela choroidea abgelöst wurde
21 Anheftung des Tentorium cerebelli an der Pars petrosa ossis temporalis
22 Dura mater encephali im Bereich des Lobus occipitalis

Not for Publication

5.2 Hirnnerven und Hypophyse auf der Schädelbasis

Gehirn vollständig entfernt • Äste der Arteria carotis interna entfernt • Processus clinoideus posterior und Sinus cavernosus entfernt • Chiasma opticum nach vorne verlagert • Hypophyse freigelegt • Carotissiphon und Augenmuskelnerven • von oben

Not for Publication
Copyright by KVM Verlag

1 Tractus opticus (Diencephalon)
2 Chiasma opticum, nach vorne umgelegt (Diencephalon)
3 Nervus opticus [II]
4 Nervus oculomotorius [III], aus der Wand des Sinus cavernosus freipräpariert und nach vorne gehalten
5 Hypophysis, Lobus anterior
6 Nervus abducens [VI] in der Wand des Sinus cavernosus
7 Siphon der Arteria carotis interna, aus dem Sinus cavernosus freipräpariert
8 Nervus trochlearis [IV], aus der Wand des Sinus cavernosus freipräpariert
9 Ganglion trigeminale
10 Nervus trigeminus [V]
11 Nervus abducens [VI]
12 Nervus facialis [VII]
13 Nervus vestibulocochlearis [VIII]
14 Nervus glossopharyngeus [IX]
15 Nervus vagus [X]
16 Nervus accessorius [XI], Radix cranialis
17 Nervus accessorius [XI], Radix spinalis
18 Arteria cerebri media, Anschnitt
19 Hypophysenstiel, durchtrennt (Diencephalon)
20 Hypophysis, Lobus posterior (Diencephalon)
21 Nervus oculomotorius [III]
22 Arteria basilaris
23 Nervus trochlearis [IV], Eintitt in das Tentorium cerebelli
24 Tentorium cerebelli, Schnittkante an der Pars petrosa ossis temporalis
25 Arteria inferior anterior cerebelli
26 Arteria vertebralis
27 Nervus hypoglossus [XII]

Not for Publication
Copyright by KV

6.1 Gehirn von unten

Hirnhäute vollständig entfernt • Hirnnerven nur teilweise erhalten

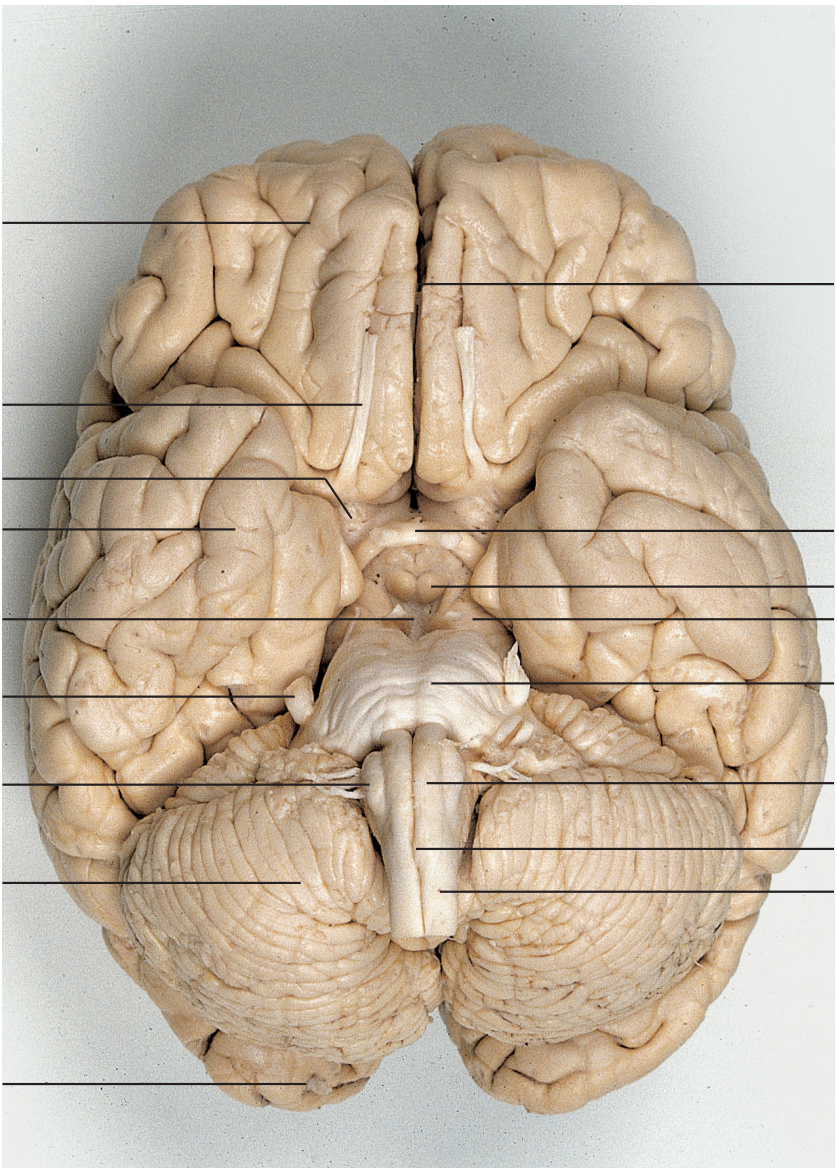

Not for Publication
Copyright by KVM Verlag

1 Lobus frontalis (Telencephalon)
2 Tractus olfactorius (Telencephalon)
3 Substantia perforata anterior (Telencephalon)
4 Lobus temporalis (Telencephalon)
5 Substantia perforata posterior (Mesencephalon)
6 Nervus trigeminus [V]
7 Oliva (Myelencephalon)
8 Cerebellum (Metencephalon)
9 Lobus occipitalis (Telencephalon)
10 Fissura longitudinalis cerebri (Telencephalon)
11 Chiasma opticum (Diencephalon)
12 Corpus mammillare (Diencephalon)
13 Crus cerebri (Mesencephalon)
14 Pons (Metencephalon)
15 Pyramis (Myelencephalon)
16 Decussatio pyramidum (Myelencephalon)
17 Myelencephalon

Not for Publication
Copyright by KV

7.5 Fibrae arcuatae der Gyri und Sulci

Verlauf der kurzen Assoziationsfasern • Fibrae arcuatae • Großhirnrinde stumpf herausgelöst • Faserpräparat • von links

Copyright by KVM Verlag
Not for Publication

1 Sulci cerebri (Telencephalon)

2 Dieses Stück Großhirnrinde von zwei benachbarten Gyri und dem Sulcus zwischen ihnen wurde stumpf herausgelöst und nach oben geklappt. Die oberflächlichsten Anteile der weißen Substanz bilden die Fibrae arcuatae, von denen einige dem herausgelösten Stück Rinde anhaften

3 Marklamelle, aus den Assoziations-, Kommissuren- und Projektionsfasern bestehend, die in jedem Gyrus bis unter die Großhirnrinde aufsteigen (Telencephalon)

4 Weiße Substanz in der Tiefe eines Sulcus, nach stumpfer Abtragung der Großhirnrinde, sodass die direkt unter ihr liegenden kurzen Assoziationsfasern sichtbar sind (Telencephalon)