



Sven Rinke

# VOLLKERAMIK

Ein Praxiskonzept

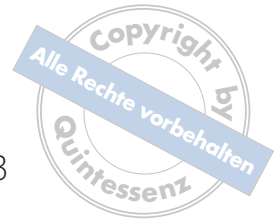 **QUINTESSENZ VERLAG**

Berlin, Chicago, Tokio, Barcelona, Istanbul, London, Mailand, Moskau,  
Neu-Delhi, Paris, Peking, Prag, São Paulo, Singapur und Warschau

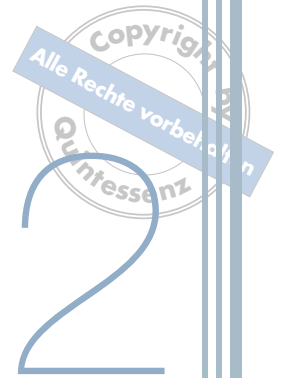

# Inhaltsverzeichnis

1	Einleitung	1
2	Vollkeramische Werkstoffe für die restaurative Zahnmedizin	5
2.1	Einleitung	7
2.2	Einteilung der Dentalkeramiken	7
2.3	Silikatkeramiken	8
2.4	Oxidkeramiken	9
2.5	Einflussfaktoren für den klinischen Einsatz	13
3	Zementierung vollkeramischer Restaurationen	17
3.1	Zementierungsverfahren für vollkeramische Restaurationen	19
3.2	Klebeverbundsysteme bei unterschiedlichen vollkeramischen Materialien	20
3.3	Materialkonzepte für die Befestigung von vollkeramischen Restaurationen	22
4	Klinische Anwendung bei Einzelzahnversorgungen	27
4.1	Keramikinlays	29
4.2	Vollkeramische Teilkronen	51
4.3	Keramische Veneers	55
4.4	Einzelkronen auf natürlichen Zähnen	76
4.5	Postendodontische Versorgungen	111
5	Klinische Anwendung bei Brückenversorgungen	119
5.1	Endfeilerbrücken	121
5.2	Extensionsbrücken	135
5.3	Inlaybrücken	137
5.4	Adhäsivbrücken	138



6	Klinische Anwendung bei Implantatsuprastrukturen	143
6.1	Keramikabutments	145
6.2	Vollkeramische Einzelkronen auf Implantaten	156
6.3	Vollkeramische Brücken auf Implantaten	161
6.4	Keramische Verankerungselemente in der Implantatprothetik	164
7	Management von Komplikationen	171
7.1	Reparatur von Keramikdefekten	173
7.2	Endodontische Behandlungen	176
7.3	Entfernung vollkeramischer Restaurationen	177
8	Das Praxiskonzept Vollkeramik	179
8.1	Materialauswahl	181
8.2	Optimierung der Behandlungsabläufe	183
9	Vorbehandlungen	185
9.1	Bleaching	187
9.2	Plastische Parodontalchirurgie	191
10	Restaurationsplanung und Kommunikation mit dem Dentallabor	199
10.1	Patientenwünsche und Erwartungen	201
10.2	Dentale und gingivale Analyse	201
10.3	Simulation des Behandlungsergebnisses	202
10.4	Auswahl der Restaurationstechnik und Kostenplanung	202
10.5	Fallbeispiele	203
	Anhang	223
	Verzeichnis der im Buch genannten zahnärztlichen Materialien und Instrumente	225
	Sachregister	229



# Vollkeramische Werkstoffe für die restaurative Zahnmedizin

## 2.1 Einleitung

Vollkeramische Restaurationen zeichnen sich durch hohe Ästhetik und hervorragende Biokompatibilität aus, sie besitzen kein toxisches oder allergisches Potenzial, zeigen eine geringe Plaqueanlagerung und bieten die Möglichkeit, Zahnhartsubstanz und Parodont zu schonen. Andererseits erschweren die Vielfalt der auf dem Markt angebotenen Systeme und die nicht immer durch Studien belegten Angaben zu Indikationsbereichen und Verfahrensweisen eine sichere Anwendung vollkeramischer Systeme in der Praxis. Trotz der Vorzüge vollkeramischer Restaurationen werden in der täglichen Praxis immer noch überwiegend metallgestützte prothetische Versorgungen eingegliedert. Die bislang bestehende Dominanz metallischer/metallkeramischer Restaurationen ist einerseits auf deren hohe klinische Zuverlässigkeit, andererseits aber auch auf teilweise negative Erfahrungen mit (voll-)keramischen Restaurationen zurückzuführen. Allerdings zeichnet sich in den letzten Jahren ein eindeutiger Trend in Richtung des verstärkten Einsatzes vollkeramischer Restaurationen ab<sup>16</sup>.

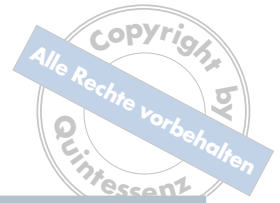Die Erfahrungen der letzten Zeit haben gezeigt, dass die klinischen Ursachen für Misserfolge mit keramischen Werkstoffen häufig in der Indikationsüberschreitung oder in Verarbeitungsfehlern liegen. Auch werkstoffkundliche Ursachen können zu Misserfolgen dieser Restaurationen beitragen, so z. B. bei der Glaskeramik Dicor® (Dentsply DeTrey, Konstanz), bei der im Laufe der Zeit fortschreitendes Risswachstum (unterkritisches Risswachstum) letztendlich zum Versagen der „überlasteten“ Restaurationen führt<sup>4,10,12</sup>.

Belastbare und damit zuverlässige keramische Materialien bilden eindeutig die Grundlage für den klinischen Erfolg keramischer Restaurationen. Da keramische Werkstoffe – anders als Metalle – bei hohen mechanischen Beanspruchungen auftretende lokale Spannungsspitzen nicht durch elastische und plastische Verformung (Duktilität) kompensieren können, wird die Zuverlässigkeit der Restaurationen entscheidend durch deren Gestaltung und den verwendeten Werkstoff beeinflusst<sup>20,31</sup>.

Die Festigkeit keramischer Restaurationen mit identischer Form streut erheblich stärker als die von gleichartigen Restaurationen aus Metall. Die Zuverlässigkeit der einzelnen keramischen Restauration wird dabei vom sogenannten kritischen Defekt (Pore, Riss oder vergleichbaren Fehlstellen) und der Verteilung der in Keramiken grundsätzlich vorhandenen Defekte bestimmt. Entscheidenden Einfluss auf die Größe der Defekte und deren Verteilung haben dabei die Werkstoffzusammensetzung, die Korngröße der Ausgangsmaterialien, die Fertigungsbedingungen sowie das Herstellverfahren einschließlich eventueller Korrekturschritte (z. B. das Einschleifen)<sup>27</sup>.

## 2.2 Einteilung der Dentalkeramiken

Neben verschiedenen anderen Einteilungsmöglichkeiten (z. B. nach dem Herstellungs-Verfahren oder dem Anwendungsbereich) ist für Dentalkeramiken besonders die Differenzierung nach dem chemischen Aufbau sinnvoll. Unterschiede in der Festigkeit werden dabei ebenfalls berücksichtigt<sup>17</sup>.



**Tabelle 2-1** Einteilung der Dentalkeramiken nach werkstoffkundlicher Zusammensetzung

Silikatkeramische Werkstoffe	Oxidkeramische Werkstoffe
Feldspatkeramik	glasinfiltriertes Aluminiumoxid
Leuzitkeramik	glasinfiltrierter Mg-Al-Spinell
Lithium-Disilikatkeramik	glasinfiltriertes Zirkonoxid
Fluoro-Apatit-Keramik	dichtgesintertes Aluminiumoxid
	dichtgesintertes Zirkonoxid

**Tabelle 2-2** Einteilung der dentalen Vollkeramiken<sup>25,26</sup>

Dentalkeramik			
Silikatkeramiken <i>mehrphasig: glasreiche Matrix mit kristallinen Phasen</i>		Oxidkeramiken <i>einphasige Metalloxide (&gt; 90 %); kein bis geringer Glasanteil</i>	
<b>Feldspatkeramiken</b> Gemahlenes Feldspatglas (Pulver) wird gesintert. (z. B. Verblendkeramiken, VITABLOCS® Mark II)	<b>Glaskeramiken</b> Glas als Ausgangsprodukt wird einem Kristallisationsprozess unterworfen. (z. B. Dicor®, Empress®)	<b>Glasinfiltriert</b> Angesintertes Aluminiumoxidpulver (Weißkörper) wird mit Glas infiltriert. (z. B. In-Ceram® Alumina; In-Ceram® Zirconia; In-Ceram® Spinell)	<b>Polykristallin</b> Glasphasenfreies sehr gleichmäßiges Mikrogefüge. (z. B. Cercon® Base; DC-Zirkon®; Lava™ Frame; Procera® AllCeram)

Zunächst werden zwei Hauptgruppen unterschieden: die Silikatkeramiken und die Oxidkeramiken (Tabelle 2-1). Die erste Gruppe wird wiederum in die Feldspatkeramiken und die Glaskeramiken unterteilt, während man bei den Oxidkeramiken zwischen den polykristallinen und den glasinfiltrierten Formen differenziert (Tabelle 2-2)<sup>22,23</sup>.

## 2.3 Silikatkeramiken

Silikatkeramiken bestehen aus Feldspat, Quarz und Kaolin (< 3 Gew.-%) und gehören somit zu den traditionellen Dentalkeramiken<sup>29</sup>. Sie setzen sich aus einer Glasphase und darin eingelagerten Leuzitkristallen zusammen, die in der Regel weniger als 20 % ausmachen. Die Biegefestigkeit beträgt 50 bis 200 MPa und die Bruchzähigkeit weniger als 2,5 MPam<sup>0,5</sup>. Aus ästhetischen Gründen eignen sie sich besonders für Verblendungen oder für Veneers, Inlays und Teilkronen. In

der Literatur werden die Begriffe Silikatkeramik, Feldspatkeramik und Glaskeramik oft synonym benutzt.

### 2.3.1 Feldspatkeramik

Bei den Feldspatkeramiken handelt es sich um die üblichen Verblendkeramiken und die klassischen Jacketkronen-Massen. Während des Sinterprozesses entstehen aus der Feldspatphase (Kalifeldspat) Leuzitkristalle<sup>26</sup>. Diese gewährleisten die Standfestigkeit beim Brennen, erhöhen die Endfestigkeit und trüben die transparente Glasphase. Es werden sowohl Metallgerüste als auch Keramikgerüste verblendet. Die Stabilität wird durch den Verbund zum Gerüst erreicht<sup>33</sup>.

### 2.3.2 Glaskeramik

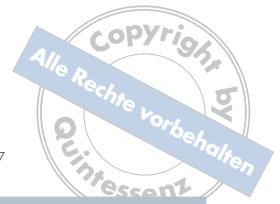Die Glaskeramiken sind den Feldspatkeramiken sehr ähnlich. Allerdings bestehen sie anfänglich nur aus einer Glasphase. Die kristallinen Strukturen werden erst sekundär in einem kontrollierten Prozess durch Wärmezufuhr gebildet. So erreicht die Keramik eine höhere Stabilität<sup>17</sup>. Vertreter der Glaskeramik sind die Presskeramiken Empress® und Empress® 2 (Ivoclar Vivadent®, Ellwangen) und Cergo® (Dentsply DeguDent, Hanau). Bei Empress® und Cergo® ist die Glasphase durch einen erhöhten Leuzitgehalt verstärkt, die Materialien zählen somit zu den leuzitverstärkten Glaskeramiken<sup>33</sup>, der kristalline Anteil beträgt ca. 35 %<sup>17</sup>. Die Indikationen reichen vom Veneer bis zur Frontzahnkrone<sup>33</sup>.

Ende der 90er-Jahre wurde die Lithiumdisilikat-Keramik Empress® 2 (Ivoclar Vivadent) auf dem Markt eingeführt<sup>5,9</sup>, die neben der Herstellung von Kronen auch die Herstellung

kleinerer metallfreier Brücken ermöglichte. Das 1998 eingeführte IPS-Empress®-2-System ist nach Herstellerangaben ein Vollkeramik-System für Einzelkronen und dreigliedrige Brücken bis zum Prämolarenbereich. Das System basiert auf einer Lithiumdisilikat-Glaskeramik, deren Biegefestigkeit um den Faktor 3 über derjenigen der leuzitverstärkten Empress®-1-Glaskeramik liegt<sup>3</sup>. Die Empress®-2-Keramik, die als Gerüstkeramik fungiert, erzielt Biegefestigkeitswerte zwischen 300 und 400 MPa und eine Risszähigkeit von 2,8 bis 3,5 MPam<sup>0,5</sup><sup>28,29</sup>. Die kristalline Verstärkung, mit einem Anteil von 60 %, wird durch Lithiumdisilikat und Lithiumorthophosphat erreicht<sup>17</sup>. Somit können dreigliedrige Endfeilerbrücken bis zum Prämolarenbereich gefertigt werden<sup>29,36</sup>. Besonders wichtig ist allerdings eine Verbinderquerschnittsfläche von mindestens 16 mm<sup>2</sup><sup>16</sup>. Eine Weiterentwicklung stellt das System IPS e.max® dar. Die mechanischen Eigenschaften und die Risszähigkeit sind mit der ursprünglichen Empress®-2-Variante vergleichbar, während die optischen Eigenschaften verbessert wurden, sodass aufgrund einer höheren Transluzenz auch ein Einsatz als vollanatomische monolithische Restauration möglich ist. Die Verarbeitung kann im Heißpressverfahren oder frästechnisch mit CAD/CAM-Verfahren erfolgen.

## 2.4 Oxidkeramiken

Bei den Oxidkeramiken handelt es sich um einphasige keramische Materialien, die aus Oxiden bestehen. Der Glasanteil ist in der Regel sehr gering<sup>14,21</sup>. Typische Oxide sind Al<sub>2</sub>O<sub>3</sub>, MgO, ZrO<sub>2</sub>, MgAl<sub>2</sub>O<sub>4</sub> und TiO<sub>2</sub><sup>13</sup>.



**Tabelle 2-3** Zusammensetzung und mechanische Eigenschaften der Vita In-Ceram®-Keramiken<sup>26,37</sup>

	In-Ceram® Spinell	In-Ceram® Alumina	In-Ceram® Zirconia
Zusammensetzung (Gew.-%)	78 % MgAl <sub>2</sub> O <sub>4</sub> 22 % Infiltrationsglas	75 % Al <sub>2</sub> O <sub>3</sub> 25 % Infiltrationsglas	56 % Al <sub>2</sub> O <sub>3</sub> 24 % ZrO <sub>2</sub> 20 % Infiltrationsglas
Initiale Biegefestigkeit (MPa)	400	500	600
Risszähigkeit (MPam <sup>0,5</sup> )	2,7	3,9	4,4

### 2.4.1 Glasinfiltrierte Oxidkeramik

Die Etablierung der Hartkernkeramiken begann mit der Markteinführung der Aluminiumoxid-verstärkten Keramik In-Ceram® (Vita Zahnfabrik, Bad Säckingen) zu Beginn der 90er-Jahre<sup>11</sup>. Damit war es möglich, auch im Seitenzahnbereich vollständig metallfreie Restaurationen anzufertigen. Hauptvertreter der glasinfiltrierten Oxidkeramiken sind VITA In-Ceram® Spinell, VITA In-Ceram® Alumina und VITA In-Ceram® Zirconia<sup>29</sup>.

Bei dieser Keramikgruppe wird ein zunächst poröses Oxidkeramikgerüst nachträglich mit Lanthanglas infiltriert. Das Oxidgerüst kann durch Modellation mit einer Pulver-Flüssigkeits-Suspension (Schlicker) und anschließender Sinterung oder durch Formschleifen aus industriell gefertigten Blöcken hergestellt werden. Tabelle 2-3 zeigt die technischen Daten der verschiedenen In-Ceram®-Keramiken. Bei allen drei Varianten handelt es sich um reine Gerüstmaterialien, sodass eine anschließende Verblendung obligat ist. In-Ceram® Spinell besitzt die höchste Transluzenz, aber auch die geringste Biegefestigkeit und Risszähigkeit<sup>32</sup>. Somit ist diese Variante vor allem für Frontzahnkronen geeignet<sup>26</sup>. Drei-

gliedrige Seitenzahnbrücken sind mit In-Ceram® Zirconia möglich, die erhöhte Festigkeit dieses Materials geht jedoch mit einer verringerten Transluzenz einher. In-Ceram® Alumina nimmt bezüglich Festigkeit und Ästhetik eine Mittelstellung ein: Es können maximal Endpfeilerbrücken im Frontzahnbereich angefertigt werden<sup>2</sup>.

### 2.4.2 Polykristalline Oxidkeramik Aluminiumoxid

Polykristalline Oxidkeramiken sind Hochleistungskeramiken aus Aluminiumdioxid oder Zirkoniumdioxid. Sie werden in verschiedenen technischen Bereichen, wie z. B. in der Hüftgelenksprothetik, schon lange erfolgreich eingesetzt<sup>7</sup>. Die Struktur dieser Keramiken ist homogen kristallin<sup>13</sup>, eine Glasphase ist nicht bzw. nur in äußerst geringem Ausmaß enthalten. Grundlage der guten mechanischen Eigenschaften sind Glasphase-arme oder -freie feinkörnige Gefüge, die bei sehr hohen Sintertemperaturen entstehen. Das für die klinische Zuverlässigkeit bedeutsame unterkritische Risswachstum und die Spannungsrissskorrosion sind eng mit der Schädigung der Glasphase in Keramiken durch Feuchtigkeit,



beispielsweise im Speichel, verknüpft. Glasphase-freie Oxidkeramiken sind daher glashaltigen Keramiken in ihrer Dauerfestigkeit überlegen<sup>24</sup>.

Oxidkeramiken können derzeit nur aus industriell gefertigten Keramikblöcken gefräst werden<sup>16</sup>. Wegen der starken Opazität werden sie ausschließlich als Gerüstmaterialien angewendet. Dichtgesintertes Aluminiumdioxid ist für Einzelkronen und kleine Brückengerüste geeignet. Es hat eine Risszähigkeit von 4,5 bis 6 MPam<sup>0,5</sup> und eine initiale Biegefestigkeit von 487 bis 699 MPa<sup>29</sup>. Diese Keramik kommt seit Jahren im Procera®-AllCeram-System (Nobel Biocare, Köln) zur Anwendung<sup>15</sup>. Bei diesem System wird der Modellstumpf im Labor gesant und das Kronengerüst anschließend in einem Fertigungszentrum hergestellt. Dort wird ein Metallstumpf gefräst, der etwa 25 % größer ist als das Original. Das Aluminiumoxid wird auf den Metallstumpf gepresst und dann in einem Sinterprozess verdichtet. Hierbei schrumpft das Kronenkäppchen wieder auf die ursprüngliche Größe zurück. Procera®-Brücken hingegen werden in drei Teilen gefertigt und im Labor durch temperaturgesteuertes Verkleben mit Glasmatrix verbunden<sup>30</sup>. Bei diesem Verfahren sind relativ stark dimensionierte Konnektoren erforderlich, die klinisch jedoch nicht immer bereitzustellen sind<sup>16,22,23</sup>. Brücken aus Procera® AllCeram können nicht in einem Stück hergestellt werden, das Brückenglied wird sekundär mit einer Glasschmelze eingefügt<sup>15,36</sup>.

### Zirkonsilikat

Im Jahr 2005 wurde von der Firma KaVo eine schwindungsfrei sinternde Keramik auf der Basis von Zirkonsilikat vorgestellt. Das Verfahren erlaubt das form- und dimensionstreue Sintern eines Grünkörpers (keramisches Pulver,

das zu Rohlingen gepresst wird). Es handelt sich um ein Reaktionsinterverfahren, das am Forschungszentrum Karlsruhe entwickelt wurde<sup>8</sup>. Das Prinzip der schwindungsfrei sinternden Zirkonkeramik besteht in der Kompensation der beim Sinterprozess unvermeidbar auftretenden Schwindung durch eine volumenvergrößernde Oxidationsreaktion. Hierbei hat sich die Verwendung der intermetallischen Verbindung Zirkoniumdisilicid ( $ZrSi_2$ ) als besonders günstig erwiesen, weil die Oxidationsreaktion des  $ZrSi_2$  zu  $ZrSiO_4$  (Zirkon) und  $SiO_2$  (Siliciumdioxid) mit einer relativen Volumenzunahme einhergeht, die deutlich größer ist als die von reinen Metallen. Neben dem Zirkoniumdisilicid sind Zirkoniumdioxid und ein siliciumorganisches Polymer weitere wesentliche Bestandteile dieses Reaktionsinterverfahrens. Das siliciumorganische Polymer ist für die Formgebung und die Stabilität des Grünlings entscheidend. Zudem hat dieser sogenannte *Low loss binder* gegenüber konventionellen Bindemitteln den Vorteil, dass er beim keramischen Brand nicht vollständig verbrennt, sondern zu über 80 % keramisiert wird. Auf diese Weise wird der Schwund von vornherein minimiert.

Bei der reaktionsgesinterten Keramik KaVo Everest® HPC handelt es sich um eine weiße zweiphasige Keramik. Die Biegefestigkeit beträgt ca. 340 MPa und der Weibull-Modul 17. Aufgrund des sehr niedrigen Wärmeausdehnungskoeffizienten von  $4,0 \cdot 10^{-6}/K$  existiert bislang kein Verblendmaterial für die weißen Gerüste, sodass vorerst nur ein Einsatz als vollanatomische Restauration im Seitenzahnbereich möglich ist. Die Oberflächenvergütung der CAD/CAM-gefertigten Restaurationen erfolgt durch manuelle Politur<sup>1</sup>.



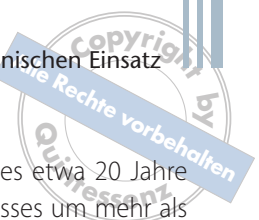
### Zirkonoxid

Die glasfreie polykristalline oxidische Hochleistungskeramik aus Zirkonoxid weist ein dichtes porenfreies Mikrogefüge mit sehr feiner Korngröße (rund  $0,5 \mu\text{m}$ ) auf. Sie ist nahezu frei von Verunreinigungen ( $< 0,05 \%$ )<sup>14</sup>. Zirkonoxid wird erst durch die Zugabe von Yttrium- oder Ceroxid technisch verarbeitbar. Durch die Zugabe dieser Oxide entsteht eine Keramik, bei der das Kristallgitter der tetragonalen Hochtemperaturmodifikation auch bei Raumtemperatur stabil ist (Y-TZP)<sup>12</sup>. Die Abkürzung Y-TZP bedeutet, dass durch die Zugabe von Yttriumoxid eine teilstabilisierte Keramik aus besonders kleinen Kristalliten (*Tetragonal Zirconia Polycrystals*) hergestellt wurde. Die hohe initiale Biegefestigkeit und Bruchzähigkeit wird erst durch einen spezifischen Verstärkungsmechanismus der teilstabilisierten Zirkoniumdioxidkeramik, die Transformationsverfestigung, ermöglicht<sup>21</sup>. Die Grundlage dieses Verstärkungsmechanismus ist eine Phasenumwandlung beim Auftreten einer äußeren Spannung, beispielsweise im Bereich eines sich ausdehnenden Risses. Dabei wandeln sich lokal im Bereich der Risspitze Kristallite von der tetragonalen in die monokline Modifikation um, was eine Volumenzunahme von 3 bis 5 % bewirkt. Die resultierende lokale Druckspannung erschwert eine weitere Rissausbreitung<sup>12</sup>. Der Mechanismus verursacht eine Zunahme der Festigkeit und ermöglicht die hohe Biegefestigkeit (900 bis 1200 MPa), Härte (1200 Vickers) und Risszähigkeit (9 bis  $10 \text{ MPa}\cdot\text{m}^{-1}$ ) der Zirkoniumdioxidkeramik<sup>35</sup>.

Diese Eigenschaften machen Zirkonoxid zum idealen vollkeramischen Gerüstmaterial für Brücken im Kaulast-tragenden Seitenzahnbereich. Für Restaurationen im anspruchsvollen Frontzahnbereich sind darüber hinaus die

optischen Eigenschaften des Werkstoffes, die im Gegensatz zu Metallen eine Lichttransmission gestatten, sowie seine helle Farbe vorteilhaft. Inzwischen wird Zirkoniumdioxidkeramik mit ihrem breiten Anwendungsspektrum als potenzieller Ersatzwerkstoff für Metalle in der restaurativen Zahnheilkunde gesehen. Grundlage dieser Einschätzung sind vor allem ihre hervorragenden mechanischen Eigenschaften, aufgrund deren sie bereits als „keramischer Stahl“ bezeichnet wurde<sup>6</sup>. Die Bearbeitung des hochfesten Werkstoffes ist allerdings sehr aufwendig und kann im Labor mit den bekannten Sinter-, Guss- und Pressverfahren nicht vollzogen werden. Hierfür werden primär CAD/CAM-Fertigungsverfahren eingesetzt, die das Gerüst des Zahnersatzes aus industriell hergestellten Keramikrohlingen herausfräsen<sup>19</sup>. Die Formgebung des zahntechnischen Gerüsts aus industriell hergestellten Rohlingen kann entweder vor oder nach der vollständigen Sinterung des Zirkonoxids erfolgen:

Zu Beginn des Einsatzes von Zirkoniumdioxidkeramik in der Kronen- und Brückenprothetik wurde die Keramik ausschließlich im dichtgesinterten Zustand bearbeitet. Diese Bearbeitungsweise wird als „Hartbearbeitung“ bezeichnet. Bei der Hartbearbeitung kann der Zahntechniker unmittelbar nach dem Ausschleifen die Passgenauigkeit am Modell prüfen. Weitspannige Brückengerüste, die bis zu zwölf und mehr Glieder umfassen, sind technisch möglich<sup>21</sup>. Allerdings ist der Zeitaufwand für den Schleifprozess sehr hoch, weil sich die Sinterdiamantwerkzeuge über mehrere Stunden durch die harte Zirkoniumdioxidkeramik hindurcharbeiten müssen. Zudem werden für diese Technik bearbeitungsbedingte Schädigungen der Mikrostruktur der Keramik diskutiert<sup>14,18,34</sup>.



Neben der Hartbearbeitung ist auch die Fräsen von Zirkonoxid-Rohlingen im gepressten („Grünling“) oder teilgesinterten („Weißling“) Zustand möglich. Bei der Grünlingsbearbeitung wird das Zirkonoxid im wärmeunbehandelten Zustand bearbeitet; der Werkstoff ist noch ungehärtet und leicht zu fräsen. Die Fräsung der Gerüststrukturen erfolgt in einem vom Computersystem exakt berechneten vergrößerten Zustand (ca. 20 bis 30 %), der Vergrößerungsfaktor richtet sich nach dem Betrag der bei der nachfolgenden Sinterung auftretenden Schrumpfung. Die genauen Sinterparameter werden für jede Produktionscharge der Zirkonoxidkeramik neu ermittelt. Vor dem Fräsvorgang werden diese Daten eingelesen und vom CAD/CAM-System in den Vergrößerungsfaktor eingerechnet. Allerdings kann der Techniker die Passgenauigkeit erst nach der Endsinterung prüfen. Von der Technik der Grünlingsbearbeitung mit anschließender Sinterung machen die Systeme Cercon, Digident, Everest, Lava und neuerdings auch Cerec inLab Gebrauch<sup>2</sup>. Die Bearbeitungszeiten und der Werkzeugverschleiß sind gegenüber der Hartbearbeitung reduziert.

In der Gruppe der Hartkernkeramiken zeigt dichtgesinterte Zirkoniumdioxidkeramik die mit Abstand besten mechanischen Eigenschaften<sup>21,35</sup>.

## 2.5 Einflussfaktoren für den klinischen Einsatz

Berücksichtigt man, dass die Biegefestigkeit einer konventionellen Verblendkeramik zwischen 60 und 90 MPa, die Biegefestigkeit von teilstabilisiertem Zirkonoxid hingegen bei nahezu 1 000 MPa liegt, so konnte die statische Festigkeit von

Dentalkeramiken im Verlauf des etwa 20 Jahre dauernden Entwicklungsprozesses um mehr als das 15-fache gesteigert werden – eine wichtige Voraussetzung für die Indikationserweiterung vollkeramischer Restaurationen.

Für den klinischen Einsatz von Dentalkeramiken sind jedoch neben ihrer Biegefestigkeit noch weitere Aspekte zu berücksichtigen: Dentalkeramiken lassen sich bei den in der Mundhöhle vorherrschenden Temperaturen nicht plastisch verformen. Darin liegt der Unterschied zu Metallen, die plastisch verformbar (duktil bzw. zäh) sind. Dagegen lassen Keramiken zwar ähnlich wie Metalle eine elastische Verformung zu, zerbrechen aber beim Erreichen der Grenze ihrer elastischen Verformbarkeit. Diese Tatsache wird als Sprödigkeit bezeichnet. Alle Keramikkonstruktionen müssen also in ihren Querschnitten so gestaltet sein, dass sie unter den üblichen Kaukräften niemals brechen.

Natürlich gibt es weitere gravierende Unterschiede zwischen den beiden Werkstoffgruppen Metall und Keramik. Der wichtigste wird unter dem Begriff der Risszähigkeit quantifiziert, die für Dentalkeramiken zwischen 0,7 für einfache Glaskeramiken und bis zu 12 MPam<sup>0,5</sup> für Zirkonoxid liegt, bei Metallen aber Werte von bis zu 100 MPam<sup>0,5</sup> erreichen kann<sup>4,21,27</sup>.

Die Gefahr des unterkritischen Risswachstums bis zum Bruchversagen keramischer Restaurationen wird reduziert und in für die klinische Anwendung akzeptablen Grenzen gehalten, wenn:

- möglichst fehlerfreie Materialien, z. B. industriell gefertigte Rohlinge für die Press- oder CAD/CAM-Technik, verwendet werden und
- die Querschnitte dentaler Restaurationen so beschaffen sind, dass – wie schon oben gefordert – die mechanischen Belastungen



in der Mundhöhle nur zu leichten elastischen Verformungen führen.

Zur Beurteilung der klinischen Eignung einer Keramik für die Herstellung einer vollkeramischen Restauration müssen neben der Erfüllung der einschlägigen Normen vor allem die physikalisch-chemischen Eigenschaften bewertet werden. Dies sind die Biegefestigkeit, die Bruchzähigkeit, der Weibull-Modul, die unterkritischen Risswachstumsfaktoren, die Dauerfestigkeit unter Wechsellast, die Risskorrosion durch Wasser sowie die Konditionierbarkeit für Verbundsysteme. Um eine Orientierung über die Eignung eines keramischen Systems für einen Indikationsbereich zu erhalten, sollten zunächst die Biegefestigkeit und die Bruchzähigkeit des Werkstoffs verglichen werden<sup>13</sup>. Aus der Analyse der publizierten klinischen Studien zu keramischen Restaurationen lässt sich ableiten, dass material-spezifische Indikationen bestehen<sup>27,31,32</sup>:

Zirkonoxid bietet mit Festigkeiten im Bereich von 1 000 MPa die Möglichkeit der Herstellung von Seitenzahnbrücken. Für vollkeramische Kronen oder Frontzahnbrücken sind Festigkeiten von 400 bis 600 MPa oder höher erforderlich. Für Keramiken mit Biegefestigkeiten von unter 200 MPa lässt sich aus den hohen Frakturraten früherer Vollkeramiksysteme ableiten, dass sie für die angestrebte Indikation der konventionell zementierten Kronen und Brücken ungeeignet sind. Liegt die initiale Biegefestigkeit unter 200 MPa, eignet sich der Werkstoff nur für adhäsiv befestigte Einlagefüllungen, Teilkronen und Veneers. Infolge des kraftschlüssigen Klebeverbundes stellt die Restaurationsinnenseite hier keine mechanische Grenzfläche mehr dar, an der rissauslösende Zugspannungen wirksam werden können<sup>3</sup>.

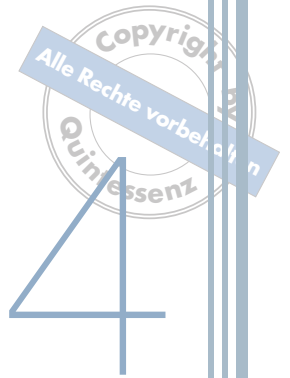
Dieses Phänomen macht deutlich, dass die Materialkenndaten allein nicht ausreichend sind, um die Indikationsbereiche abschätzen zu können. Vielmehr spielt auch die Art der Zementierung eine wichtige Rolle für die erzielbare klinische Performance. Die Zementierung vollkeramischer Restaurationen ist deshalb Thema des folgenden Kapitels.

## Literatur

1. Binder JR, Ritzhaupt-Kleissl HJ, Haußelt J. Keramischer Zahnersatz aus einer schwindungsfreien Zirkonkeramik. *dental dialogue* 2001;2:682–685.
2. Conrad HJ, Seong WJ, Pesun IJ. Current ceramic materials and systems with clinical recommendations: a systematic review. *J Prosthet Dent* 2007 Nov;98:389–404.
3. Della Bona A, Kelly JR. The clinical success of all-ceramic restorations. *J Am Dent Assoc* 2008;139 Suppl:8S–13S.
4. Donovan TE. Factors essential for successful all-ceramic restorations. *J Am Dent Assoc* 2008;139 Suppl:14S–18S.
5. Edelhoff D, Spiekermann H, Rübber A, Yildirim M. Kronen- und Brückengerüste aus hochfester Presskeramik. *Die Quintessenz* 1999;50:177–189.
6. Garvie RC, Hannink RH, Pascoe RT. Ceramic steel? *nature*, 1975;258:703–704.
7. Griggs JA. Recent advances in materials for all-ceramic restorations. *Dent Clin North Am* 2007;51:713–727, viii.
8. Hennige VD, Ritzhaupt-Kleissl HJ, Haußelt J. Verfahren zur Herstellung schrumpfungsfreier ZrSiO<sub>4</sub>-Keramiken, *Keramische Zeitschrift* 1998;50:262–265.
9. Höland W, Rheinberger V, Apel E, van't Hoen C, Höland M, Dommann A, et al. Clinical applications of glass-ceramics in dentistry. *J Mater Sci Mater Med* 2006;17:1037–1042. Epub 2006 Nov 22.
10. Höland W, Schweiger M, Watzke R, Peschke A, Kappert H. Ceramics as biomaterials for dental restoration. *Expert Rev Med Devices* 2008;5:729–745.
11. Kappert HF, Claus, H. Vita In-Ceram, ein neues Verfahren zur Herstellung oxidkeramischer Gerüste für Kronen und Brücken. *Quintessenz Zahntechnik* 1990;16:35–46.
12. Kappert HF, Krahl M. Keramik – eine Übersicht. *Quintessenz Zahntechnik* 2001;27:668–704.

## 2.5 Einflussfaktoren für den klinischen Einsatz

13. Kelly JR. Ceramics in restorative and prosthetic dentistry. *Annu Rev Mater Sci* 1997;27:443–68.
14. Koutayas SO, Vagkopoulou T, Pelekanos S, Koidis P, Strub JR. Zirconia in dentistry: part 2. Evidence-based clinical breakthrough. *Eur J Esthet Dent* 2009;4:348–380.
15. Lauer HC. Vollkeramische Restaurationen in der Hand des Generalisten. *Zahnärztliche Mitteilungen* 2003;9:40–43.
16. Lauer HC, Weigl P. Vollkeramische Kronen und Brücken – Potenzial zur Routinetherapie? In: Heidemann D. Hrsg. *Deutscher Zahnärztekalendar* 2005, Köln: Deutscher Zahnärzte Verlag; 2005. p. 179–193.
17. Ludwig K, Hrsg. *Lexikon der Zahnmedizinischen Werkstoffkunde*. 1. Auflage. Berlin: Quintessenz Verlag; 2005.
18. Luthardt RG, Holzhuter M, Sandkuhl O, Herold V, Schnapp JD, Kuhlisch E, et al. Reliability and properties of ground Y-TZP-zirconia ceramics. *J Dent Res* 2002;81:487–491.
19. Luthardt RG, Musil R. Hochleistungskeramik und CAD/CAM-Technologie in der Zahnmedizin. Zur Frage der dentaltechnologischen Bearbeitbarkeit von Zirkondioxid-Keramik. *Swiss dent* 1996;11-S:37–41.
20. Lüthy H, Filser F, Loeffel O, Schumacher M, Gauckler LJ, Hammerle CH. Strength and reliability of four-unit all-ceramic posterior bridges. *Dent Mater* 2005;21:930–937.
21. Manicone PF, Rossi Iommetti P, Raffaelli L. An overview of zirconia ceramics: basic properties and clinical applications. *J Dent*. 2007;35:819–826. Epub 2007 Sep 6.
22. Pilathadka S, Vahalova D. Contemporary all-ceramic materials, part-1. *Acta Medica (Hradec Kralove)*. 2007;50:101–104.
23. Pilathadka S, Vahalová D. Contemporary all-ceramic systems, part-2. *Acta Medica (Hradec Kralove)*. 2007;50:105–107.
24. Pospiech P, Nothdurft FP. Long-term behavior of Zirconia-based bridges: Three years results. *J Dent Res* 2004;83:Spec Iss B, Abstract 0230.
25. Pospiech P, Tinschert J, Raigrodski A. *Keramik – Vollkeramik. Ein Kompendium für die keramigerechte Anwendung vollkeramischer Systeme in der Zahnmedizin*. Publikation 3M Espe, 2004.
26. Pröbster L, Groten M. Vollkeramische Restaurationssysteme für die zahnärztliche Praxis. *Ästhetische Zahnmedizin* 2006;9:8–15.
27. Raigrodski AJ. All-ceramic full-coverage restorations: concepts and guidelines for material selection. *Pract Proced Aesthet Dent* 2005 May;17:249–256; quiz 258.
28. Raigrodski AJ. Contemporary materials and technologies for all-ceramic fixed partial dentures: A review of the literature. *J Prosthet Dent* 2004;92:557–562.
29. Reich S, Wichmann M, Lohbauer U. Vollkeramische Restaurationen – Eine Übersicht. *ZAHN PRAX* 2005;7:370–373.
30. Sadan A, Blatz MB, Lang B. Clinical considerations for densely sintered alumina and zirconia restorations: Part 1. *Int J Periodontics Restorative Dent* 2005;25:213–219.
31. Sadowsky SJ. An overview of treatment considerations for esthetic restorations: a review of the literature. *J Prosthet Dent* 2006;96:433–442.
32. Spear F, Holloway J. Which all-ceramic system is optimal for anterior esthetics? *J Am Dent Assoc* 2008;139 Suppl:19S–24S.
33. Strub JR, Türp JC, Witkowski S, Hürzeler MB, Kern M. *Curriculum Prothetik, Band II*. 4. Auflage. Berlin: Quintessenz Verlag; 2011.
34. Tinschert J, Natt G, Latzke P, Schulze K, Heussen N, Spiekermann H. Vollkeramische Brücken aus DC-Zikon – Ein klinisches Konzept mit Erfolg? *Dtsch Zahnärztl Z* 2005;60:435–445.
35. Tinschert J, Natt G, Mautsch W, Augthun M, Spiekermann H. Fracture Resistance of Lithium Disilicate-, Alumina-, and Zirconia-Based Three-Unit Fixed Partial Dentures: A Laboratory Study. *Int J Prosthodont* 2001;14:231–238.
36. Tinschert J, Natt G, On HS, Spiekermann H. Vollkeramische Brücken – Ein aktueller Überblick zur klinischen Anwendung und Bewährung. *Ästhetische Zahnmedizin* 2006;9:32–41.
37. Tinschert J, Schimmang A, Fischer H, Marx R. Belastbarkeit von zirkonoxidverstärkter In-Ceram Alumina-Keramik. *Dtsch Zahnärztl Z* 1999;54:695–699.



# Klinische Anwendung bei Einzelzahnversorgungen

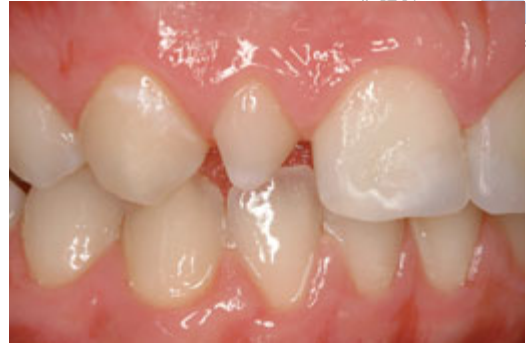## 4.3 Keramische Veneers

Unter keramischen Veneers versteht man dünne Verblendschalen, die den Zahn anteilig umfassen und mittels Adhäsivtechnik überwiegend am Zahnschmelz befestigt werden. Sie sind insbesondere im Randbereich schmelzbegrenzt. Aufgrund der vorteilhaften ästhetischen Eigenschaften (z. B. der Transluzenz) von Silikatkeramiken, werden keramische Veneers vornehmlich aus diesen Materialien hergestellt. Um Randverfärbungen vorzubeugen, sollten die Präparationsgrenzen zervikal im Zahnschmelz lokalisiert sein. Bereits in den 30er-Jahren des 20. Jahrhunderts beschrieb der Zahnarzt Charles Pincus, dass Filmschauspieler ihr Lächeln durch dünne Keramikschalen auf den Zähnen ästhetisch verschönern ließen. Leider gelang es nicht, diese grazilen Restaurationen langfristig erfolgreich zu befestigen. Erst die Erfolge der modernen Adhäsivtechnik haben es seit Beginn der 1980er-Jahre möglich gemacht, Keramikveneers sicher auf der natürlichen Zahnhartsubstanz zu verankern.

Die Versorgung mit keramischen Veneers wird für eine Reihe von klassischen Indikationen empfohlen, z. B.:

- Zahnverfärbungen (Tetracyclin, Bleichresistenz),
- Formanomalien (kegelförmige Zähne, Mikrodontie) (Abb. 4-30),
- Struktur- und Oberflächenanomalien (Attrition, Abrasion, Dysplasie, Schneidekantenfrakturen),
- Geringgradige Zahnfehlstellungen (Rotation, Zahnneigung),
- Diastemata.

Darüber hinaus ist es auch möglich, durch linguale oder palatinale Veneers Führungsflächen



**Abb. 4-30** Beispiel für eine klassische Veneer-Indikation (Zapfenzahn), die jedoch in der Praxis nur selten vorkommt.

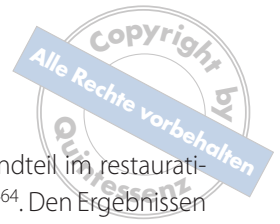an den oberen und unteren Frontzähnen aufzubauen, um gezielte Änderungen in der dynamischen Okklusion vorzunehmen. Auch besteht die Möglichkeit der Zahnumformung, d. h. beim Fehlen eines lateralen Schneidezahnes kann ein Eckzahn zum Schneidezahn umgeformt werden. Zudem können Veneers zur Reparatur von frakturierten Keramikverblendungen eingesetzt werden.

### 4.3.1 Materialauswahl und klinische Bewährung

Für die Herstellung von keramischen Veneers ist sowohl die Verwendung von Feldspatkeramiken als auch die Nutzung von leuzitverstärkten Glaskeramiken und transluzenten Lithiumdisilikat-Varianten beschrieben.

Insbesondere in den letzten beiden Jahrzehnten wurde eine Vielzahl von klinischen Studien zu Keramik-Veneers durchgeführt. Alle Studien machten deutlich, dass Keramik-Veneers wesentlich bessere klinische Überlebensraten zeigen als Komposit-Veneers.

Vollkeramische Veneers sind durch eine Vielzahl von Laboruntersuchungen und zahlreiche



klinische Studien umfassend dokumentiert und bereits seit 1998 von der DGZMK als wissenschaftlich abgesichertes Therapieverfahren anerkannt.

Die Frakturnrate von Keramik-Veneers ist auf der Basis von mehreren Studien mit unterschiedlichen Keramikmaterialien mit 0 bis 5 % innerhalb der ersten 2 Jahre zu kalkulieren. Eine Meta-Analyse zur klinischen Bewährung von Keramik-Veneers zeigte unter Zugrundelegung von 19 klinischen Studien eine Überlebenswahrscheinlichkeit von 92 % nach 3 Jahren. Auch über längere Beobachtungszeiträume konnten in mehreren Studien sehr hohe Überlebenswahrscheinlichkeiten dokumentiert werden (Friedmann<sup>31</sup>: 93 % Erfolgsrate nach 15 Jahren; Fradeani<sup>21</sup>: 98,4 % nach 6 Jahren).

Mehrere Studien zeigen, dass die Überlebenswahrscheinlichkeit der Veneers signifikant verschlechtert wird, wenn die Präparationsgrenze im Bereich von vorhandenen Komposit-Restaurationen verläuft.

Auffallend ist die hohe Patientenzufriedenheit mit dem ästhetischen Behandlungsergebnis. Klinische Studien zeigen, dass – anders als bei Kronenversorgungen – keine endodontischen Komplikationen (Vitalitätsverlust, Pulpitiden) als Komplikationen auftreten.

Kontrovers wird die Versorgung von endodontisch vorbehandelten Zähnen diskutiert. In zwei Studien wird bei der Versorgung mit Veneers über signifikant erhöhte Misserfolgsquoten berichtet. Demgegenüber zeigen Laborstudien von Magne und Douglas<sup>47,48</sup> keine Verschlechterung der biomechanischen Eigenschaften.

Aufgrund ihrer hervorragenden klinischen Performance und der exzellenten ästhetischen Möglichkeiten im Zusammenspiel mit einer minimalinvasiven Präparation stellen Veneers heute

einen unverzichtbaren Bestandteil im restaurativen Behandlungskonzept dar<sup>64</sup>. Den Ergebnissen zahlreicher klinischer Studien zufolge stellt die adhäsive Befestigung mit einer Konditionierung der Keramik und einem Schmelz-Dentin-Adhäsiv die erfolgversprechendste Zementierungsart dar<sup>11,46,62,64</sup>. Für eine konventionelle Zementierung von Veneers existieren keinerlei klinische Daten. Auch die Verwendung von sogenannten selbstadhäsiven Zementen ist bislang für Veneers noch nicht ausreichend dokumentiert.

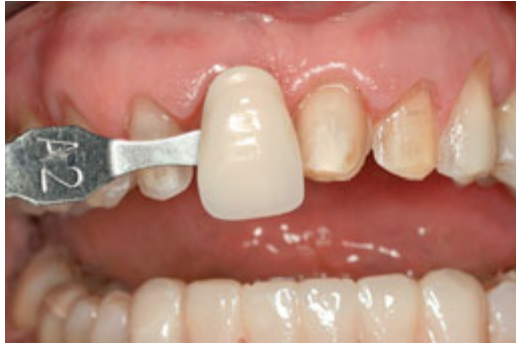Labiale Veneers können aufgrund vorliegender klinischer Langzeituntersuchungen als bewährt eingestuft werden. Neuere Untersuchungen mit extendierten Veneerversorgungen zeigen, dass auch Zähne mit einer konservierenden Vorversorgung und entsprechend vorhandenen approximalen Defekten erfolgssicher mit vollkeramischen Veneers im Sinne einer vollkeramischen Teilkrone versorgt werden können<sup>39</sup>. Mit zunehmendem Anteil der Befestigung im Dentin steigt jedoch das Misserfolgsrisiko. Dies sollte bei der Indikationsstellung und Präparation beachtet werden. Für andere Veneerformen, (zum Beispiel orale Veneers zur Wiederherstellung von Führungsflächen) und Veneerkronen oder Teilkronen im Frontzahnbereich (überwiegend dentinverankert) liegen bislang positive klinische Darstellungen vor, die noch in Langzeitstudien bestätigt werden müssen.

### 4.3.2 Klinische Aspekte

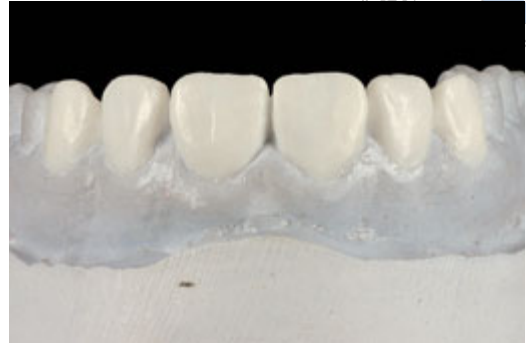#### Planung

Eine intensive Zusammenarbeit zwischen Zahnarzt und Zahntechniker erleichtert insbesondere in der Planungsphase die Herstellung einer ästhetisch perfekten Veneer-Restauration. Da das ästhetische Ergebnis mit einer dünnen Keramik-





**Abb. 4-31** Nach der Präparation zeigt sich deutlich die Diskrepanz zwischen der Zielfarbe und der Stumpffarbe. Diese Information ist für den Zahntechniker bei der Materialauswahl essenziell.



**Abb. 4-32** Wax-up für eine Versorgung mit sechs Veneers im Oberkiefer.

schale in einer Dicke von 0,5 bis 0,8 mm erreicht werden muss, ist die Planung des optimalen Substanzabtrages unerlässlich. Zudem braucht der Zahntechniker zusätzliche Farbinformationen, die in der konventionellen Kronen- und Brückenprothetik nicht oder nur teilweise benötigt werden. Aufgrund der dünnen Schichtstärke der Veneers ist die Stumpffarbe von großer Bedeutung. Bei einer starken Zahnverfärbung gibt sie dem Zahntechniker die Information, die er benötigt, um ein entsprechend opakes Material zur Abdeckung der Verfärbung zu verwenden. Von ähnlich großer Wichtigkeit ist die Stumpffarbe, wenn diese stark von der Zielfarbe der Restauration abweicht (Abb. 4-31). Eine Frontalaufnahme der zu restaurierenden Zähne ist daher die ideale Basis für eine optimale Planung. Idealerweise wird dieses Foto in Kopfbissstellung angefertigt, um dem Zahntechniker Farbe und Form der Ober- und Unterkieferbezahnung zu übermitteln.

In der Praxis hat es sich zudem bewährt, grundsätzlich die nachstehenden Planungsunterlagen anzufertigen:

- Situationsmodelle des Ober- und des Unterkiefers,
- Wax-up,
- Formteil für die provisorische Versorgung,
- Silikonschlüssel für die Präparation.

Zunächst fertigt der Zahntechniker ein Wax-up auf dem Situationsmodell. Hierbei berücksichtigt er die Wünsche des Patienten nach eventuellen Formkorrekturen (Abb. 4-32). Idealerweise geht diesem Schritt – zumindest bei größeren Restaurationen – ein persönliches Gespräch zwischen dem Zahntechniker und dem Patienten voraus. Auch die Bestimmung der Zielfarbe sollte vor Beginn der Präparation erfolgen. Das Wax-up dient gleichzeitig als Grundlage für die Herstellung des Formteils für die Provisorien. Hier können sowohl eine Tiefziehschiene als auch ein Silikonschlüssel (Prep-Guide) verwendet werden, wobei der Silikonschlüssel den Vorteil bietet, dass er direkt auf dem Wax-up hergestellt werden kann. Eine flexible transparente Tiefziehschiene erfordert zwar das Duplizieren des Wax-ups, ermöglicht jedoch auch eine wesentlich

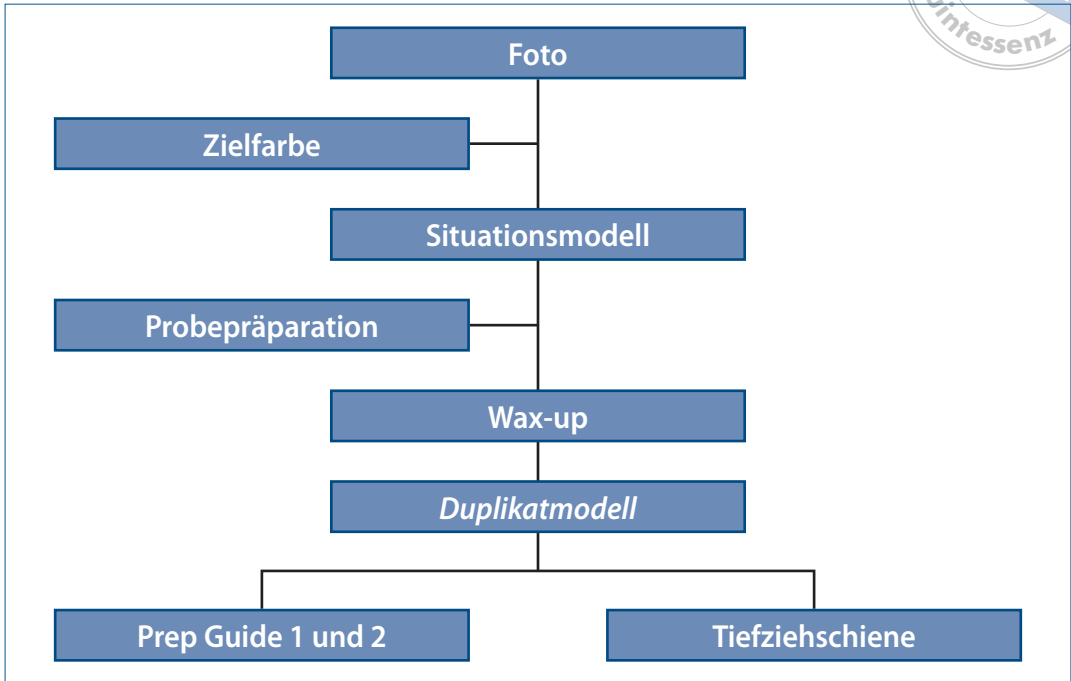
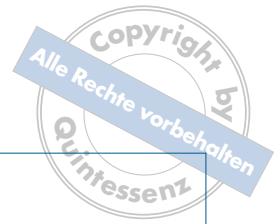

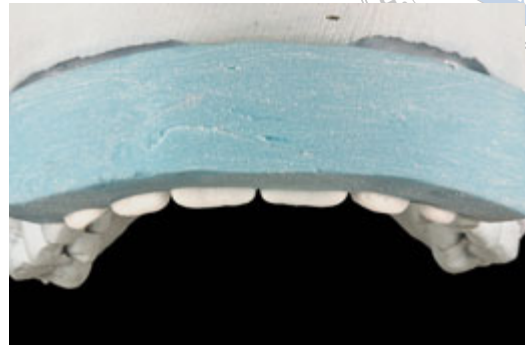
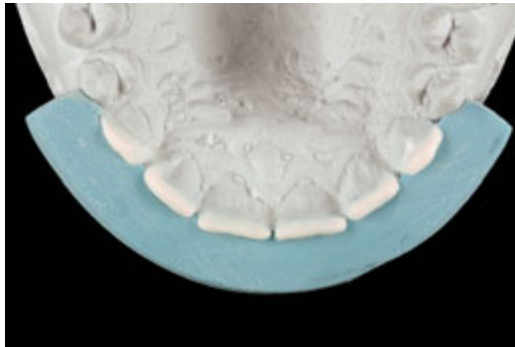Abb. 4-33 Ablaufschema für die Planung von Veneerrestorationen.

präzisere Herstellung des Provisoriums und ist daher das Verfahren der ersten Wahl (Abb. 4-33).

Vor allem bei komplexen Situationen kann dem Patienten durch ein intraorales Mock-up eine erste Vorstellung von der späteren Restauration vermittelt werden. Für ein solches Mock-up empfiehlt sich die Verwendung eines Flow-Komposits, das ohne Bonding direkt auf den Zahn aufgetragen und nach entsprechender Formgebung lichtgehärtet wird. So können dem Patienten eindrucksvoll der Schluss eines Diastemas oder die ästhetischen Auswirkungen einer Schneidekantenverlängerung gezeigt werden. Erst wenn der Patient mit diesen Möglichkeiten grundsätzlich einverstanden ist, sollte eine weitere Planung mit Situationsmodellen und Wax-up erfolgen. Ein intraorales Mock-up kann auch als Ausgangssituation für eine komplexe

Präparation sinnvoll sein. Bei diesem von Gürel vorgestellten Verfahren wird mit dem Mock-up zunächst das Ergebnis der Veneer-Restauration direkt im Mund simuliert. Dann wird durch das Mock-up so weit präpariert, bis ausreichend Platz für eine Veneer-Restauration vorhanden ist. Dabei ist der Einsatz von tiefenkalibrierten Diamantinstrumenten sinnvoll<sup>37</sup>.

Zur Kontrolle der Präparation wird über das Wax-up ein zweiter Silikonschlüssel hergestellt, der nur die vestibulären Flächen bedeckt und inzisal 1 mm gekürzt ist (Abb. 4-34). Er ermöglicht die intraorale Kontrolle der vestibulären Substanzabträge. Insbesondere bei Stellungsänderungen oder dem Schluss eines Diastemas ist dieser Präparationsschlüssel sehr hilfreich, da er die später umzusetzende Außenkontur der Veneers als Referenz benutzt. Durch die Kürzung



**Abb. 4-34a, b** Silikon Schlüssel (Prep-Guide) zur Kontrolle des Substanzabtrages während der Präparation. Der Prep-Guide wird inzisal um 1 mm gegenüber der Länge des Wax-ups gekürzt, um das Maß der erforderlichen Inzisalkürzung zu markieren.

um 1 mm im Vergleich zum Wax-up dient er gleichzeitig als Referenz für den inzisalen Abtrag.

Während der Planungsphase sind auch die notwendigen Vorbehandlungsmaßnahmen zu klären. Hierzu zählen insbesondere interne und externe Bleichverfahren und mukogingivale chirurgische Eingriffe, wie z. B. Kronenverlängerungen.

### Modulare Präparationssystematik

#### Grundpräparation

Mit vollkeramischen Veneers lassen sich die Zahnfarbe und die Zahnstellung ästhetisch korrigieren, während der Substanzabtrag gegenüber einer Vollkrone deutlich reduziert ist. Anfänglich wurden vermehrt Studien zu Keramikveneers ohne Zahnpräparation durchgeführt. Als Hauptprobleme kristallisierten sich dabei eine unzureichende Abdeckung von Verfärbungen aufgrund der geringen Schichtstärke und das Risiko einer Überkonturierung der Restauration heraus.

Inzwischen hat sich das klinische Vorgehen mit Zahnpräparation durchgesetzt. Die Vorteile der Zahnpräparation liegen in einer vereinfachten Positionierung der Veneers und einer besseren farblichen Gestaltung dank der erhöhten

Schichtstärke. Durch die Präparation wird auch das Risiko einer Überkonturierung der Restauration minimiert.

Die klassische Veneer-Präparation erfolgte zunächst ohne Schneidekantenüberfassung. Dieses Präparationsdesign kann im Inzisalbereich zu bruchgefährdeten, dünn auslaufenden Schmelzbereichen führen. Durch das Einbeziehen der Schneidekante in Form eines leicht nach vestibulär geneigten Plateaus ergeben sich eine Reihe von Vorteilen:

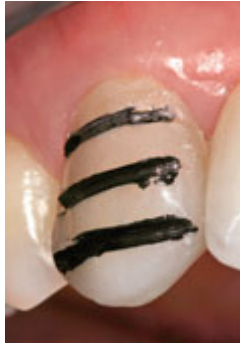- Das Veneer hat eine eindeutige Endposition.
- Es sind Änderungen der Zahnlänge und der Form der Schneidekante möglich.
- Es wird ein stumpfwinkliger Anschluss zwischen Keramik und Zahnhartsubstanz erreicht.

Der komplette Aufbau der Inzisalkante in Keramik ermöglicht darüber hinaus eine hohe zahn-technische Flexibilität. Der minimale vestibulär-zervikale Substanzabtrag richtet sich dabei nach der angewandten Herstellungstechnik:

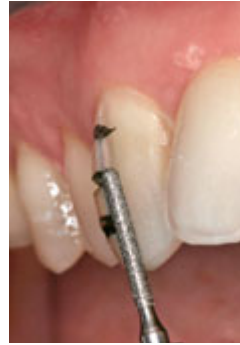- Sinterkeramiken: 0,4 bis 0,5 mm
- Presskeramik-Maltechnik: 0,5 bis 0,6 mm
- Presskeramik-Schichttechnik: 0,6 bis 0,8 mm



**Abb. 4-35** Mit Diamant-rädern unterschiedlicher Schnitttiefen lassen sich Tiefenmarkierungen anlegen, die einen kontrollierten Substanzabtrag ermöglichen. Für presskeramische Restaurationen sind Rillenschleifer von 0,6 und 0,8 mm sinnvoll einsetzbar.



**Abb. 4-36a** Farblich markierte Orientierungs-rillen zur Festlegung der Präparationstiefe.



**Abb. 4-36b** Eine Präparation bis zur vollständigen Entfernung der Farbmarkierung sichert einen standardisierten Substanzabtrag.



**Abb. 4-37** Ein zylindrisches, vor Kopf rundes Diamantinstrument mit einem Durchmesser von 1,0 mm eignet sich sowohl zur Anlage der inzisalen Tiefenmarkierung als auch zur Vorpräparation.

Um einen gleichmäßigen Substanzabtrag zu erreichen, empfiehlt sich der Einsatz von Diamanträdern zur Tiefenmarkierung (Abb. 4-35). Idealerweise werden dabei drei horizontal verlaufende Markierungsrillen in einer Tiefe von 0,6 oder 0,8 mm angelegt. Der Boden der Markierungsrillen kann dann mit einem wasserfesten Farbstift markiert werden. Die Farbmarkierungen am Boden der Tiefenmarkierung dienen bei der nachfolgenden Präparation als Orientierung für den gewünschten Substanzabtrag (Abb. 4-36).

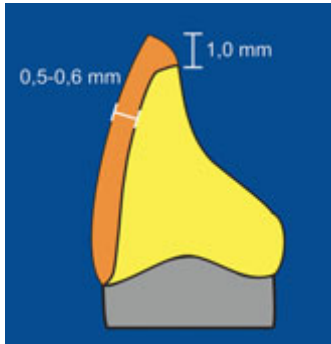
Für die Vorpräparation im vestibulären und inzisalen Bereich bietet sich ein zylindrisches, vor Kopf rundes Instrument an (z. B. 881.314.010, Gebr. Brasseler) (Abb. 4-37). Im inzisalen Bereich sollte eine Keramikschichtstärke von 1 mm angestrebt werden. Idealerweise wird die inzisale Kante als leicht nach vestibulär abfallendes Plateau gestaltet (Abb. 4-38). So kann eine gute ästhetische Rekonstruktion der Inzisalkante erfol-

gen, und die definitive Endposition des Veneers bei der adhäsiven Eingliederung ist festgelegt.

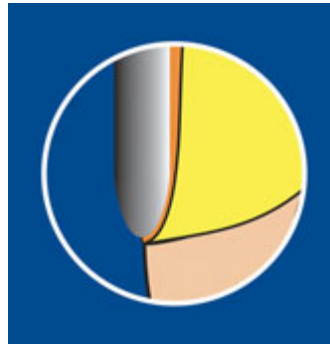
Unabhängig vom gewählten Herstellungsverfahren sollte die Präparationsgrenze als akzentuierte Hohlkehle (120°) gestaltet werden (Abb. 4-39). Hierfür sollten bevorzugt torpedoförmige Diamantschleifer verwendet werden (z. B. 8778.314.012 und 8878.314.014, Gebr. Brasseler) (Abb. 4-40 und 4-41).

Vor dem Finieren der vestibulären Präparationsgrenze sollte ein dünner ungetränkter Retraktionsfaden in den Sulkus eingelegt werden (Ultrapak® Cord, #00, Ultradent Products). Um eine ästhetische Beeinträchtigung durch die Zementierungsfuge zu vermeiden, sollten die approximalen Ränder des Veneers ausreichend weit im Approximalraum liegen (Abb. 4-42).

Keinesfalls sollten sie im Bereich einer direkten Komposit-Restauration liegen, sondern immer in die gesunde Zahnhartsubstanz verla-



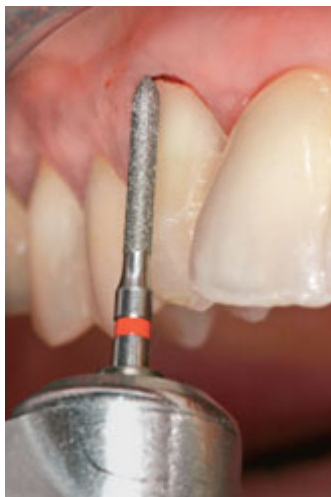**Abb. 4-38** Schematische Darstellung der Grundpräparation mit inzisal abgeschrägtem Plateau und einem inzisalen Substanzabtrag von 1,0 mm.



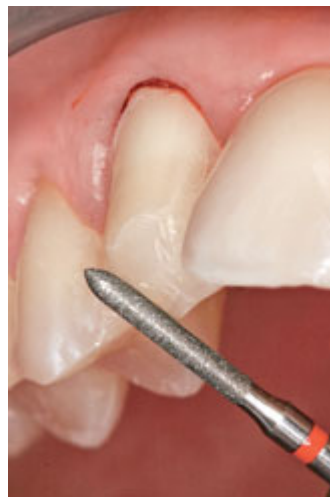**Abb. 4-39** Die zervikale Präparationsgrenze sollte unabhängig von der gewählten Herstellungstechnik für die Veneers als 120°-Hohlkehle gestaltet werden.



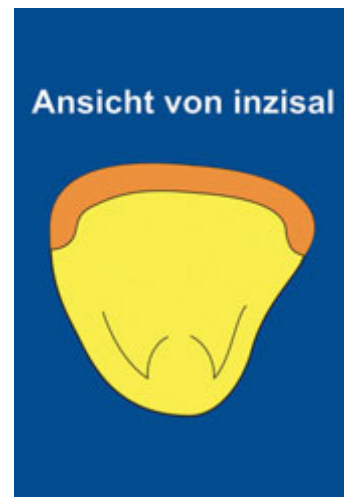**Abb. 4-40** Für das Finieren der Präparation sind torpedoförmige Diamantinstrumente besonders geeignet. Sie sollten in ihrem Durchmesser auf den gewünschten Substanzabtrag abgestimmt sein. Für presskeramische Veneers sind Instrumentendurchmesser von 1,2 und 1,4 mm sinnvoll einsetzbar, mit denen sich zervikale Schnitttiefen von 0,6 bzw. 0,7 mm realisieren lassen.



**Abb. 4-41a** Finieren der Präparation mit einem Feinkorndiamantinstrument (8878 ISO 012, Gebr. Brasseler).



**Abb. 4-41b** Finieren des inzisalen Plateaus mit dem gleichen Diamantinstrument.

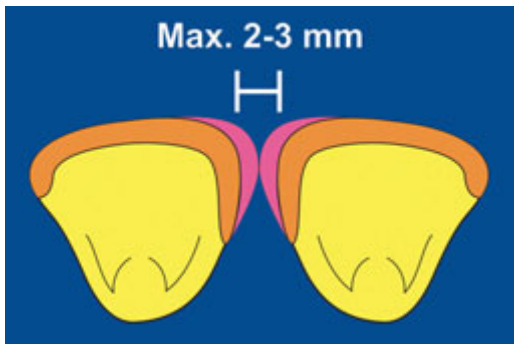


**Abb. 4-42** Schematische Darstellung der approximalen Präparation. Die Präparationsgrenze sollte nach Möglichkeit palatinal des Kontaktpunktes liegen, um eine ästhetische Beeinträchtigung durch eine von vestibulär sichtbare Zementierungsfuge zu vermeiden.

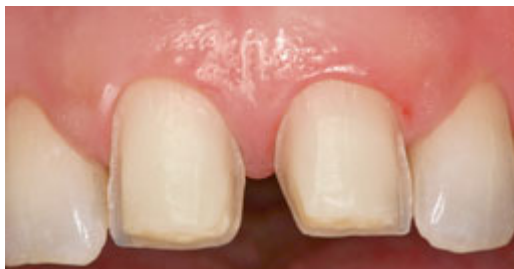gert werden. Klinische Studien zeigen, dass bei der Einbeziehung von Komposit-Restorationen im Randbereich mit einer signifikanten Verschlechterung der klinischen Überlebenswahrscheinlichkeit zu rechnen ist.

### *Schluss eines Diastemas*

Der Schluss eines Diastemas mit einer maximalen Breite von 2 bis 3 mm kann durch eine modifizierte Veneer-Versorgung der beiden die Lücke begrenzenden Zähne erfolgen. Für den Aufbau einer korrigierenden Zahnkontur ist es beim Lückenschluss entscheidend, die Präparationsgrenzen im Approximalraum deutlich nach palatinal zu verla-



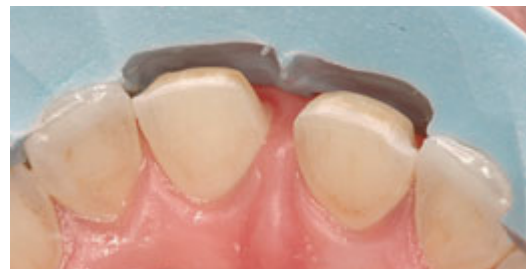**Abb. 4-43** Modifikation der Grundpräparation für den Schluss eines Diastemas.



**Abb. 4-44a** Präparation für den Schluss eines Diastemas bei zwei mittleren oberen Schneidezähnen.

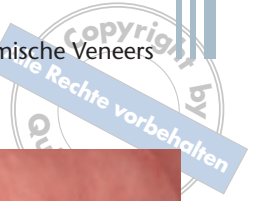gern (Abb. 4-43 und 4-44). Geschieht dies nicht, entsteht beim Lückenschluss eine ungünstige konkave Zahnkontur. Besser ist es, eine konvexe Kontur – und damit eine ansprechendere Ästhetik – anzustreben. Darüber hinaus können mit diesem Präparationsdesign phonetische Probleme vermieden und die Hygienefähigkeit deutlich verbessert werden.

Bei der Planung einer Diastema-Versorgung muss berücksichtigt werden, dass die ideale Zahnproportion nach der Versorgung nicht zu stark verändert wird. Obere Frontzähne haben ein Breiten-Längen-Verhältnis von 8 : 10. Wird nun zum Schluss eines Diastemas nur eine Verbreiterung der Zähne vorgenommen, resultiert eine eher quadratische Zahnform, die die Gesamtästhetik entscheidend stören kann. In diesem Fall kann ein nicht vollständiger Lückenschluss angezeigt sein oder aber die Kronenlänge kann entweder durch eine chirurgische Kronenverlängerung oder durch eine Verlängerung an der Schneidekante verändert werden. Bei einer Verlängerung der Inzisalkante muss unbedingt darauf geachtet werden, dass in der dynamischen Okklusion keine Fehlbelastung der Veneers auftritt.

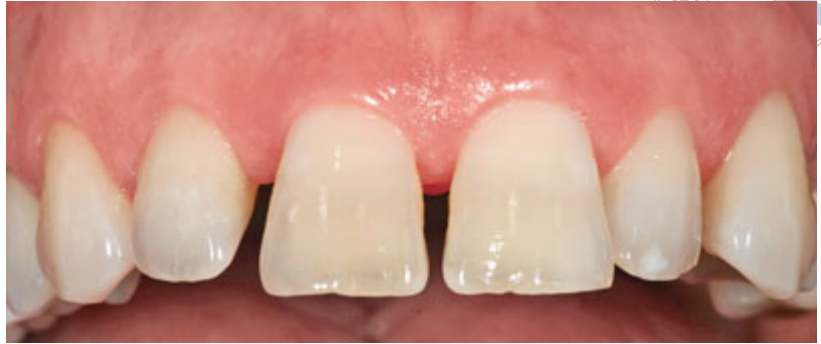

**Abb. 4-44b** Kontrolle des Substanzabtrages mithilfe des Prep-Guide. Die Präparationsgrenzen sind an den mesialen Flächen deutlich nach palatinal verlagert, um den Aufbau einer harmonischen Zahnkontur beim Schluss des Diastemas zu ermöglichen.

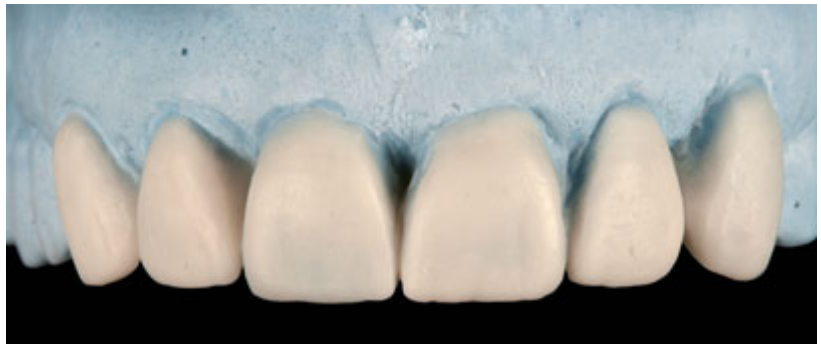



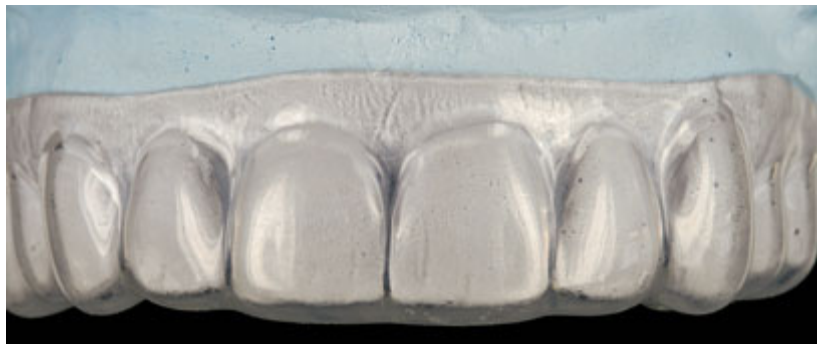**Abb. 4-45a** Ausgangssituation mit multiplen Diastemata im Frontzahnbereich.



**Abb. 4-45b** Wax-up zur Simulation der notwendigen Änderungen in der Zahnform.



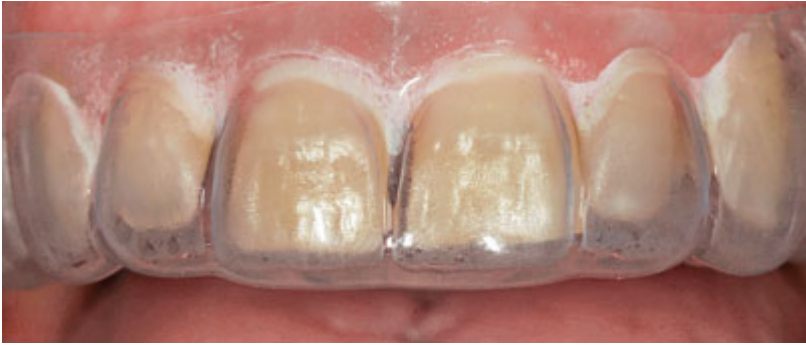**Abb. 4-45c** Nach der Duplierung des Wax-ups wird eine flexible Tiefziehschiene (Erkoflex, Erkodent Erich Kopp, Pfalzgrafenweiler) hergestellt. Mit dieser Schiene können sowohl ein intraorales Mock-up als auch die Provisorien angefertigt werden.



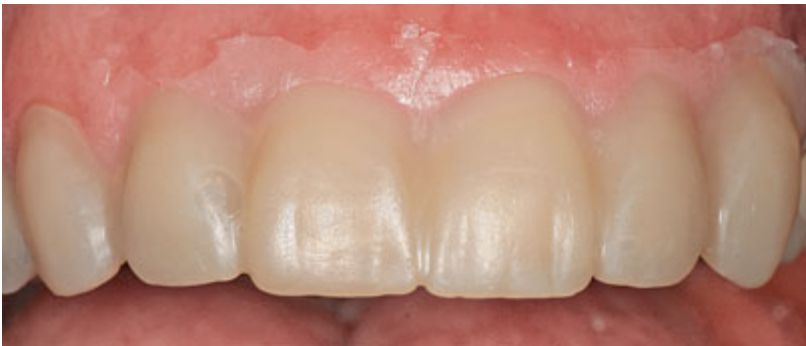Die Abbildung 4-45 zeigt das Vorgehen beim Schluss multipler Diastemata im ästhetischen Bereich mit Presskeramikveneers anhand eines klinischen Fallbeispiels.

Sofern außer dem Diastema keine weiteren Defekte an den zu versorgenden Zähnen vorhan-

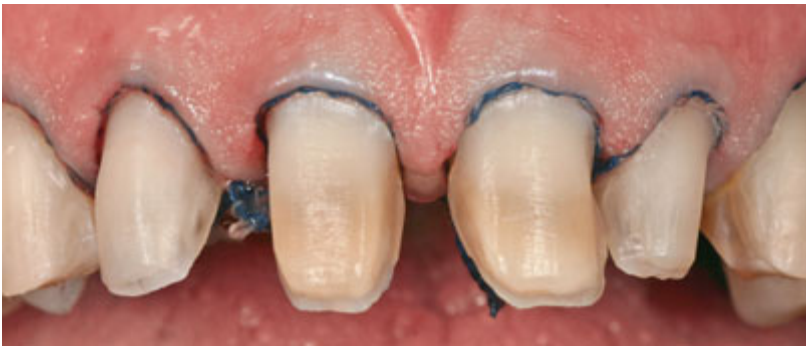den sind und keine weitere Stellungsänderung vorgenommen werden soll, kann bei geringeren Lückenbreiten auch eine direkte Kompositrestauration ein erfolgssicheres Therapiemittel darstellen.



**Abb. 4-45d** Bei der Einprobe eines flexiblen Formteils zur Herstellung des intraoralen Mock-ups werden bereits die insbesondere bei der Zahnlänge durchgeführten Änderungen deutlich.



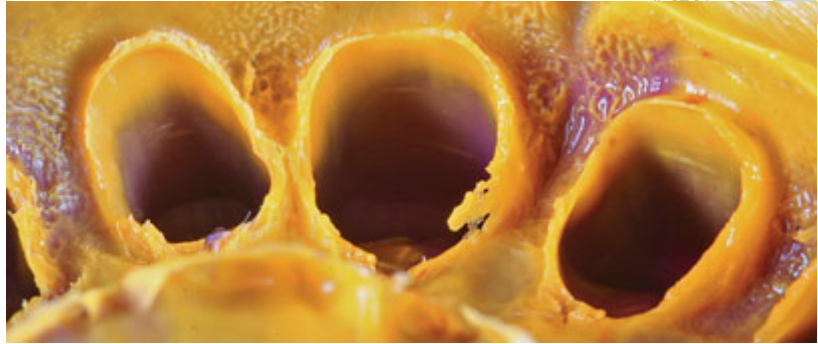
**Abb. 4-45e** Intraorales Mock-up zur Simulation des späteren Behandlungsergebnisses. Das intraorale Mock-up dient auch als Ausgangspunkt für die Präparation mit entsprechenden vestibulären und inzisalen Tiefenmarkierungsgrillen.



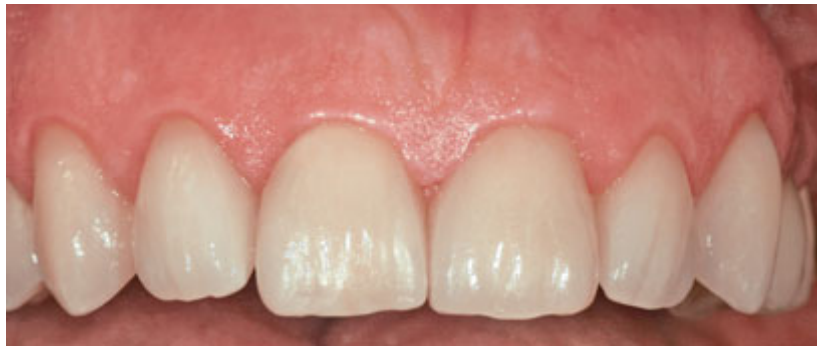**Abb. 4-45f** Präparation der sechs Frontzähne für einen Schluss der multiplen Diastemata.



**Abb. 4-45g** Abformung mit einem Polyvinylsiloxan-Material (Aquasil Ultra) in der Doppelmischtechnik)



**Abb. 4-45h** Situation nach Abschluss der Versorgung mit adhäsiv befestigten Presskeramik-Veneers.



#### **Vollkeramische Teilkronen (Hybrid-Veneers)**

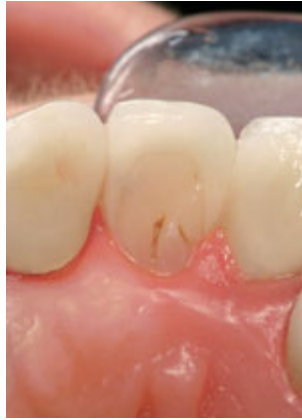Das Hybrid-Veneer oder die vollkeramische Teilkrone im Frontzahnbereich ist insbesondere dann indiziert, wenn zwei approximale Defekte vorliegen. Da der Rand der Veneerrestauration nicht im Bereich einer direkten Kompositrestauration enden soll, werden die Präparationsgrenzen in diesem Fall ähnlich wie beim Schluss eines Diastemas nach palatinal verlagert (Abb. 4-46).

Diese Präparation bietet den Vorteil, dass die komplette palatale Fläche erhalten bleibt, gegenüber einer Vollkronenpräparation wird also eine deutliche Substanzreduktion erreicht. Die Abformung und die adhäsive Befestigung sind zudem deutlich einfacher als bei einer Vollkrone, da lediglich im vestibulären Anteil eine paragin-

givale oder leicht subgingivale Lage des Restaura-tionsrandes anzutreffen ist (Abb. 4-47 und 4-48).

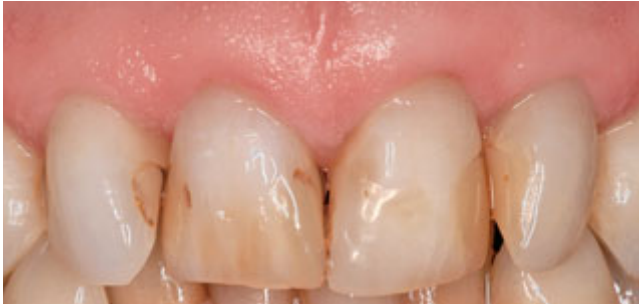#### **Korrektur der Zahnachse**

Wird eine Korrektur der Zahnachse mit Veneers angestrebt, ist sowohl bei der Verlagerung nach anterior als auch bei der Verlagerung nach palatinal eine deutliche Kürzung des Zahnes (um 2 bis 3 mm) erforderlich. Der Versuch, bei einer Achsenkorrektur nach anterior ein Veneer ohne Präparation anzufertigen, führt zu einer massiven Überkonturierung und zu mangelnder Patientenakzeptanz. Eine komplette Korrektur der Zahnachse durch inzisale Kürzung ist deutlich günstiger; dies gilt analog für eine Korrektur der Zahnachse nach palatinal (Abb. 4-49 und 4-50).

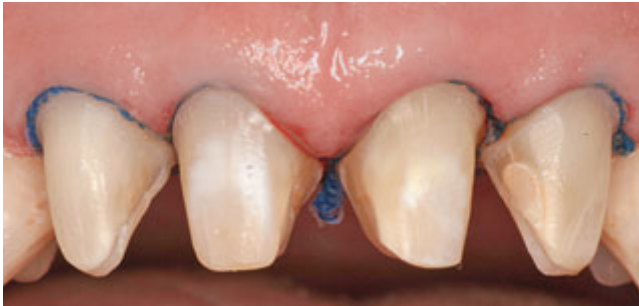

**Abb. 4-46** Präparationsschema für eine keramische Teilkrone im Frontzahnbereich. Die Präparationsgrenzen sollten komplett in natürlicher Zahnhartsubstanz liegen. Unterminierende Defekte sollten vor der Präparation mit Aufbaufüllungen versorgt werden.

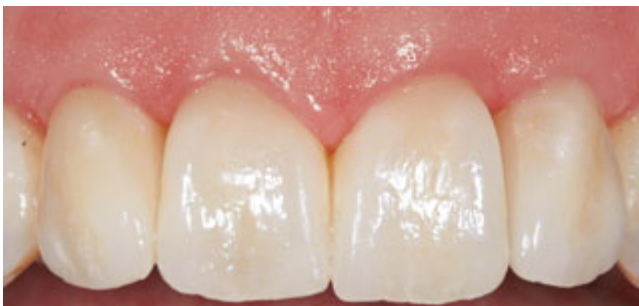**Abb. 4-47** Palatinale Ansicht einer keramischen Teilkrone. Sowohl mesial als auch distal waren Vorversorgungen mit dreiflächigen Kompositrestaurationen vorhanden gewesen.



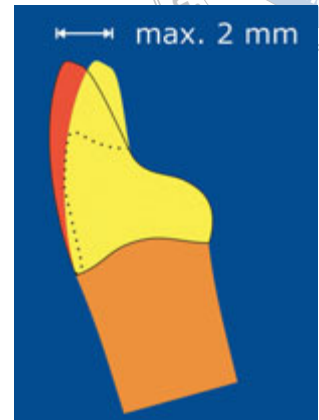**Abb. 4-48a** Ausgangssituation mit multiplen Verfärbten Kompositfüllungen.



**Abb. 4-48b** Präparation für eine Versorgung mit keramischen Teilkronen (Hybridveneers).

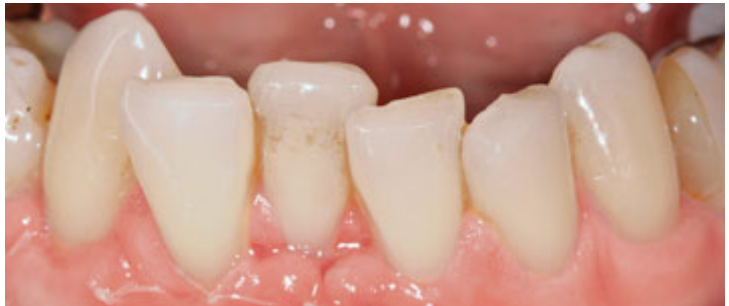

**Abb. 4-48c** Adhäsiv befestigte Keramikveneers aus einer Presskeramik.

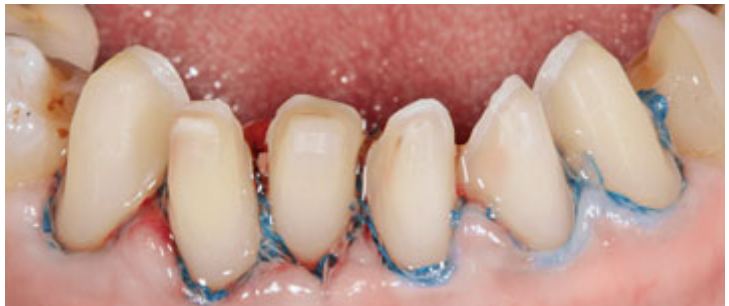

**Abb. 4-49** Schematische Darstellung der notwendigen inzisal Reduktion für eine Stellungskorrektur. Maximal sollte eine Stellungskorrektur über eine Strecke von 2 mm in Erwägung gezogen werden. Die notwendige inzisale Reduktion beträgt dafür 2 bis 3 mm.

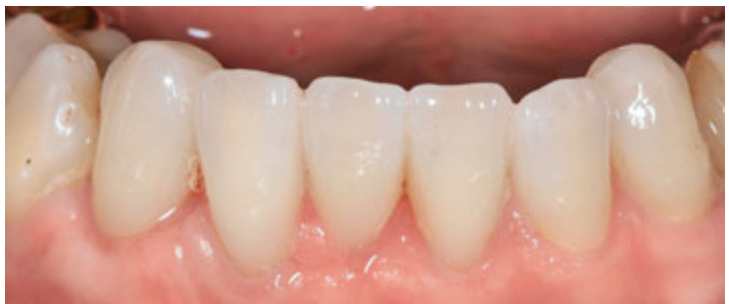**Abb. 4-50a** Multiple Zahnfehlstellung im Unterkiefer-Frontzahnbereich nach vorausgegangener Rezessionsdeckung mit einem Bindegewebestransplantat.

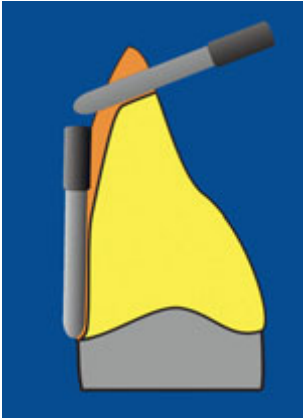


**Abb. 4-50b** Präparation der sechs Unterkiefer-Frontzähne für eine Korrektur der Zahnfehlstellung mit Keramikveneers.



**Abb. 4-50c** Adhäsiv befestigte Presskeramikveneers.





**Abb. 4-51** Schematische Darstellung der Präparationsmaßnahmen zur Versorgung eines Zapfenzahnes mit einem Keramikveneer.

### Versorgung von Zapfenzähnen

Bei der Versorgung von Zapfenzähnen sind zumeist nur sehr wenige Präparationsmaßnahmen erforderlich. In der Regel genügt es, wenn im zervikalen Bereich eine Präparationsgrenze mit einer Schnitttiefe von 0,5 mm angelegt wird. Im inzisalen Bereich ist dann meist noch ein nach vestibulär geneigtes Plateau zu präparieren. Im mittleren Bereich muss lediglich eine initiale Instrumentierung des Schmelzes erfolgen, um eine verbesserte Adhäsion zu erzielen (Abb. 4-51 und 4-52).

Sämtliche Variationen dieses modularen Präparationskonzeptes können mit wenigen Instrumenten ausgeführt werden. Idealerweise enthält ein Instrumentenset Präparationsinstrumente für Veneer-Präparationen unterschiedlicher Schnitttiefe (z. B. Ergo Präpset Veneertechnik 4394, Gebr. Brasseler). Neben der Standard-Schnitttiefe von 0,6 mm sollte auch eine erhöhte Präparations-tiefe von 0,8 mm umgesetzt werden können, die bei verfärbten Stümpfen oder einer starken Abweichung der Zielfarbe von der Stumpffarbe zur Anwendung kommen sollte.

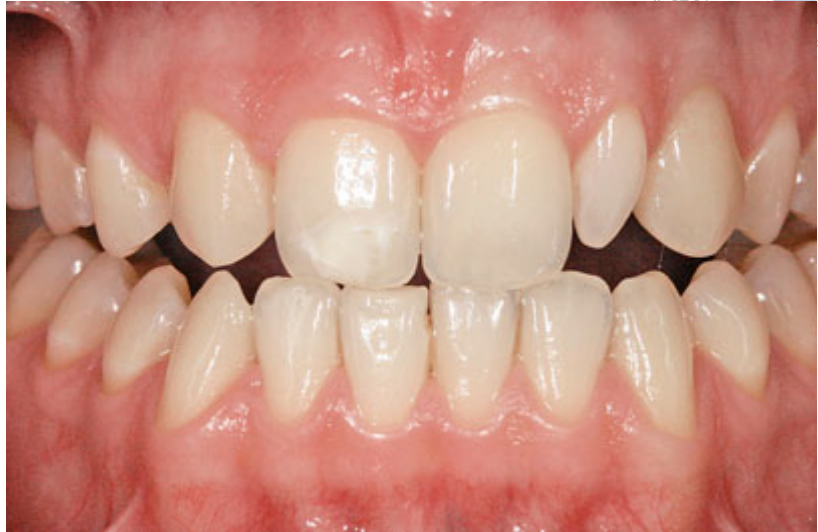Die Abformung der Veneer-Präparation erfolgt mit einem Polyvinylsiloxan- oder Polyethermaterial in der Doppelmischtechnik (Tabelle 4-3). Die Anwendung der Korrekturtechnik ist nicht empfehlenswert, da das Ausschneiden der Erstabformung sehr zeitaufwendig und komplex ist. Zudem wird der mithilfe der Korrekturabformung erzielte hohe Staudruck nicht benötigt, da bei einer Veneer-Restauration nur im vestibulären Anteil ein leicht subgingival verlaufender Präparationsrand anzutreffen ist.

### Effektive provisorische Versorgung

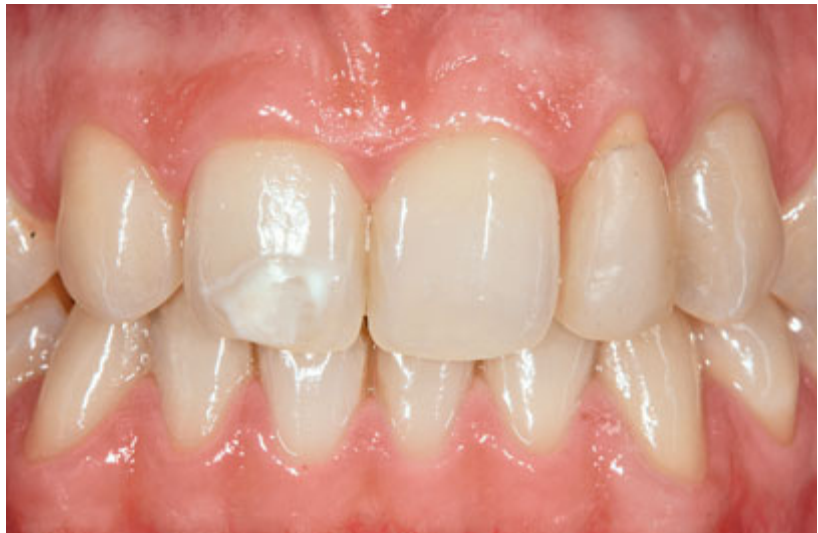Für eine temporäre Versorgung bietet sich die direkte Methode unter Verwendung eines Silikon-schlüssels oder einer Tiefziehschiene an. Der Silikon-schlüssel kann zwar direkt auf dem Wax-up hergestellt werden, ermöglicht jedoch im Vergleich zur Tiefziehschiene eine schlechtere Kontrolle der Positionierung. Insbesondere bei komplexeren Versorgung ist es daher sinnvoll, das Wax-up zu duplizieren und auf dem Duplikat eine flexible Tiefziehschiene als Formteil für die Provisorien herzustellen. Das Formteil wird mit einem selbsthärtenden Kronen- und Brückenkomposit befüllt und über die Präparationen gedrückt (Abb. 4-53a). Der Provisorien-schlüssel sollte mindestens zwei Zahnbreiten auf der natürlichen Bezahnung abgestützt sein.

Für die Herstellung wird standardmäßig nur eine Farbe des Komposits verwendet. Sofern eine farbliche Individualisierung gewünscht wird, stehen zwei Techniken zur Verfügung:

- **Einzeitiges Verfahren** mit zwei Farben des Komposits: Zuerst wird der Inzisalbereich des Silikon-schlüssels mit einer möglichst transparenten Farbe beschickt. Anschließend wird eine intensivere dentinartige Masse ergänzt und der Schlüssel über die Präparationen gesetzt.



**Abb. 4-52a** Ausgangssituation bei Nichtanlage des Zahnes 12 und Zapfenzahn 22.

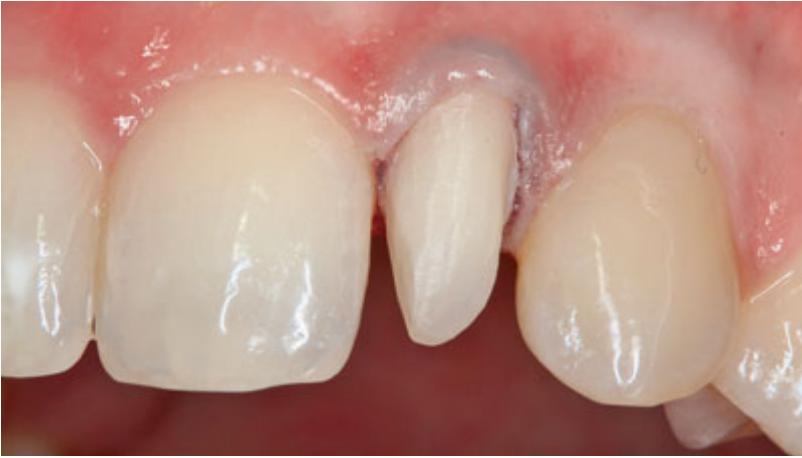

**Abb. 4-52b** Intraorales Mock-up zur Festlegung der Morphologie der späteren Restauration. Um frontal ein symmetrisches Erscheinungsbild zu erzielen, wurde in diesem Fall die Form eines Eckzahnes nachgebildet.

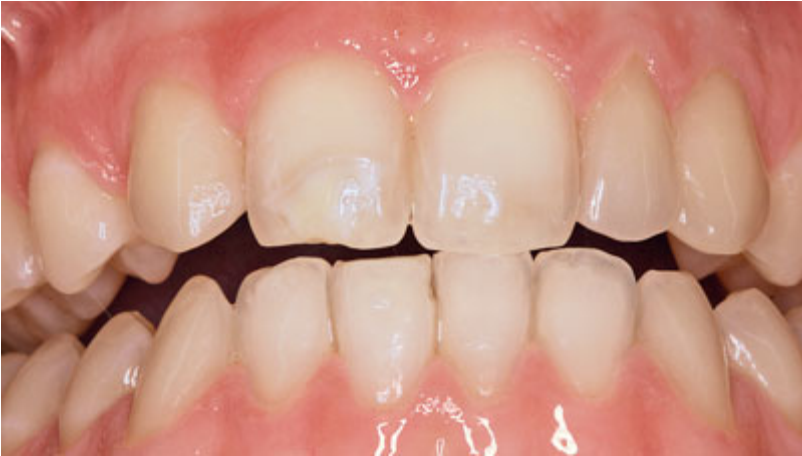- **Zweizeitiges Verfahren** mit zwei Farben des Komposits: Im ersten Schritt werden mit dem Silikonschlüssel Provisorien in der gewünschten Grundfarbe hergestellt. Anschließend wird die Inzisalkante zurückgeschliffen und mit transparenten Flow-Komposits und/oder Verblend-Komposits ergänzt.

Nach der Ausarbeitung und Politur kann das Provisorium noch mit einem lichthärtenden Glasurkunststoff überzogen werden (Abb. 4-53b). Die Approximalräume sollten vor der Anfertigung des Provisoriums mit einem weichen Wachs (z. B. Periphery Wax, Heraeus Kulzer, Hanau) ausgeblockt werden. So wird verhindert, dass das Pro-

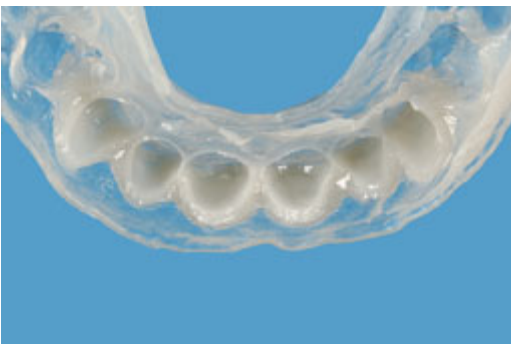



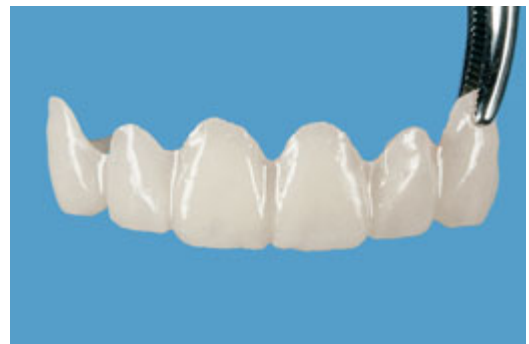**Abb. 4-52c** Präparation für ein modifiziertes Keramikveneer zur Versorgung des Zapfenzahnes.



**Abb. 4-52d** Versorgung mit einem adhäsiv befestigten Keramikveneer.



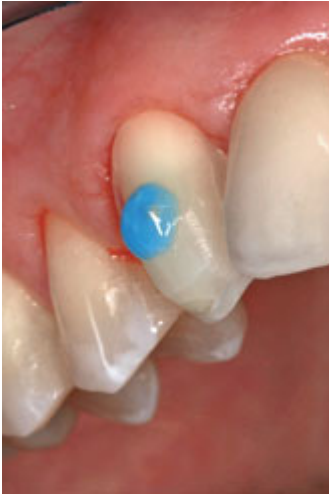**Abb. 4-53a** Herstellung eines Veneerprovisoriums mit einer weichen Tiefziehschiene und einem autopolymerisierenden Provisorienmaterial (Luxatemp).



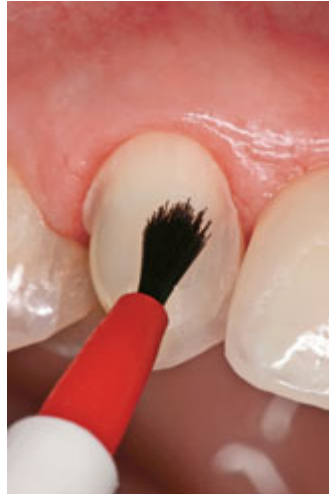**Abb. 4-53b** Ausgearbeitetes Veneerprovisorium für die Zähne 13 bis 23. Die Oberfläche wurde mit einem photopolymerisierenden Lack (LuxaGlaze, DMG) vergütet.

**Table 4-3** Checkliste Doppelmischabformung Veneertechnik

Arbeitsschritte		Materialien
<b>1. Schritt</b> – Blutstillung – Löffelanprobe – Gingivaretraktion (Doppelfadentechnik)		– Gingipak-Pellets – Nasentropfen – Ultrapak®-Fäden (alternativ: Expasyl®-plus-1-Faden, Kerr) – Fadenleger (Ultradent Products)
<b>2. Schritt</b> – Low-Viscosity-Material (LV) auf die nicht präparierten Kauflächen applizieren <i>Falls weniger als 4 Zähne präpariert sind:</i> – Befüllen des Abformlöffels beginnt gleichzeitig		<i>Materialkombination 1:</i> – Aquasil Ultra Monophase + XLV <i>Materialkombination 2:</i> – Aquasil Ultra Heavy + XLV (alle Materialien Regular set)
<b>3. Schritt</b> – Oberfaden entfernen – LV-Material in den Sulkus applizieren <i>Falls 4 oder mehr Zähne präpariert sind:</i> – Befüllen des Abformlöffels beginnt erst zu diesem Zeitpunkt		– Applikation des LV-Materials kann mit Dispenser (Auto-Mix 50, Dentsply DeTrey) erfolgen – Kartuschen vor dem Aufsetzen der neuen Mischkanülen auf die Durchgängigkeit der Austrittsöffnungen prüfen (Ausbluten)
<b>4. Schritt</b> – LV-Material wird im Luftstrom in den Sulkus gedrückt – Präparationen werden nochmals mit LV-Material überschichtet		– Mischkanüle verbleibt nach Gebrauch auf der Kartusche, um eine Vermischung von Katalysator und Basis an der Kartuschenöffnung zu verhindern (Alternativ zu 50-ml-Kartuschen können Direktapplikationskartuschen (digit™, Dentsply DeTrey) verwendet werden.)
<b>5. Schritt</b> – Löffel einsetzen und fixieren (Abbindezeit beachten!)		– Abformung mit Aquasil Ultra Monophase und XLV
<b>6. Schritt</b> – Entnahme des Löffels (Löffel immer zuerst auf der Seite mit den präparierten Stümpfen lösen; nie am Griff entfernen!)		– Abformung mit Aquasil Ultra Heavy und XLV



**Abb. 4-54a** Anwendung der Spot-Etch-Technik zur teiladhäsiven Befestigung der Veneerprovisorien. Die Ätzpunkte sollten zentral auf der Vestibulärfläche aufgebracht werden und im Durchmesser 3 mm nicht überschreiten.



**Abb. 4-54b** Punktueller Auftrag eines Dentinbondings auf das geätzte Präparationsareal.



**Abb. 4-54c** Auch die Innenseite des Provisorium wird mit einem Haftvermittler beschichtet.

visorium durch interdental polymerisiertes Kompositmaterial nicht mehr zerstörungsfrei entfernt werden kann.

Mit der folgenden Technik können Provisorien auch über einen längeren Zeitraum problemlos befestigt werden:

- Zunächst werden die vestibulären Flächen der Präparationen zentral punktförmig angeätzt (Durchmesser der Ätzfläche ca. 3 mm) (Abb. 4-54a).
- Anschließend wird punktuell ein Dentinbonding sparsam aufgetragen, das nicht verblasen, sondern lichtgehärtet wird (Abb. 4-54b).
- Die Innenfläche des Provisoriums wird mit einem Bonding beschichtet und lichtgehärtet (Abb. 4-54c).

Nun kann das Provisorium mit einem lichthärtenden Flow-Komposit oder einem Dualzement

eingesetzt werden. Werden mehrere Zähne versorgt, so ist eine Verblockung der Provisorien sinnvoll, um die Stabilität zu erhöhen.

Das punktuell adhäsiv befestigte Provisorium lässt sich mit einem Scaler oder einem Heidemann-Spatel einfach wieder entfernen. Als Nachteil dieser Technik ist zu werten, dass die Provisorien für eine Farbnahme oder Einprobe beim Zahntechniker nicht abgenommen werden können. Das Problem der Farbnahme lässt sich relativ einfach umgehen, indem die Farbnahme, sofern keine verfärbten Stümpfe vorliegen, vor der Präparation durchgeführt wird. Sind die Stümpfe verfärbt, sollte die Bestimmung der Zielfarbe nach der Präparation erfolgen. Um ein wiederholtes Abnehmen und Wiederbefestigen zu vermeiden, sollte die Einprobe durch den Techniker immer am Tag der geplanten Fertigstellung erfolgen.



## Herstellung

Die zunehmende Indikationserweiterung für Keramik-Veneers ist nicht nur auf die Fortschritte der Adhäsivtechnik zurückzuführen, sondern auch auf eine konstante und konsequente Weiterentwicklung von keramischen Werkstoffen. Ursprünglich wurden ausschließlich Sinterkeramiken für die Herstellung von Veneers genutzt. Zwar ist die hervorragende Ästhetik der geschichteten Restaurationen ein großer Vorteil, doch ist die mechanische Belastbarkeit dieser Materialien begrenzt. Im Hinblick auf eine Indikationserweiterung für Keramikveneers war daher der Einsatz von Keramiken mit deutlich verbesserten mechanischen Eigenschaften wünschenswert.

Vor mehr als zehn Jahren wurde mit dem Heißpressverfahren für Dentalkeramiken eine neue Möglichkeit der Herstellung vollkeramischer Restaurationen vorgestellt. Der Vorteil dieses Verfahrens liegt zum einen in der Umgehung der sonst üblichen Sinterschrumpfung von geschichteten Keramiken und der Verwendung von industriell vorgefertigten Keramiken mit signifikant höheren Festigkeiten. Zum anderen garantiert die Presstechnik ein homogenes Werkstück ohne Poren oder rissauslösende Fehlstellen. Nach mehr als zehnjähriger klinischer Anwendung kann der Einsatz von Presskeramik-Restaurationen für adhäsiv befestigte Inlays, Teilkronen, Kronen und Veneers als erfolgssicher bezeichnet werden.

Mit dem Heißpressverfahren stehen zwei grundsätzliche Fertigungsverfahren zur Verfügung: die Maltechnik und die Schichttechnik.

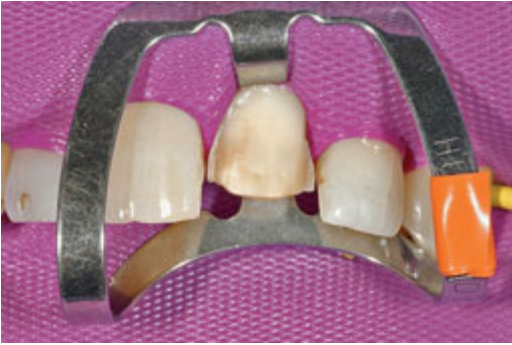Die *Maltechnik* bietet sich an, wenn der Farbaufbau der natürlichen Zähne nicht allzu komplex ist und wenn nur ein geringes Platzangebot zur Verfügung steht. Die Veneers werden zunächst bis zu ihrer vollständigen Form auf-

gewachst, dann eingebettet und gepresst. Die Schalen für die Maltechnik sollten aus einem Material hoher Transluzenz gefertigt werden, um durch den Chamäleon-Effekt eine möglichst gute Adaptation an die Stumpffarbe zu erreichen. Zur farblichen Charakterisierung können die gepressten Schalen von innen und außen bemalt werden. Bei größeren Farbänderungen gegenüber der Stumpffarbe oder verfärbten Stümpfen ist die Maltechnik weniger geeignet.

Für die *Schichttechnik* wird zunächst eine Schale aus Keramik gepresst, deren Mindeststärke 0,4 bis 0,5 mm betragen sollte. Die farbliche Individualisierung erfolgt dann durch Aufschichten von Verblendkeramik. Die Schichttechnik bietet sich insbesondere bei komplexeren Fällen mit diskolorierten Stümpfen an, sofern ein ausreichendes labiales Platzangebot (0,6 bis 0,8 mm) gegeben ist. Verfärbungen können durch Verwendung eines opaken Dentinpellets abgedeckt werden. Bei starken Abweichungen der Zielfarbe von der Stumpffarbe kann durch die Auswahl einer entsprechenden Gerüstfarbe ein Durchschießen des Zahnstumpfes verhindert werden.

Unabhängig von der Herstellungstechnik bieten presskeramische Veneers gegenüber in Sintertechnik hergestellten zwei große Vorteile:

- Die Veneers sind aufgrund der höheren mechanischen Belastbarkeit der Presskeramik während der Anprobe und der adhäsiven Befestigung weniger frakturgefährdet.
- Die Veneers können ohne Probleme nach der Fertigstellung anprobiert und trotzdem später durch einen keramischen Brand weiter individualisiert werden. Bei sinterkeramischen Veneers ist ein Korrekturbrand nach der Fertigstellung und dem Ablösen vom feuerfesten Stumpf nur noch sehr eingeschränkt möglich.



**Abb. 4-55** Eine modifizierte Kofferdam-Klammer (Nr. 212, HuFriedy) erleichtert die absolute Trockenlegung vor der adhäsiven Zementierung.

Hat eine Anprobe im Labor stattgefunden, sollte der Zahntechniker dem Zahnarzt mitteilen, ob die Restauration mit einem transparenten oder einem dentinfarbenen Adhäsivzement zu befestigen ist.

Die klassische Sintertechnik hat dagegen für alle Indikationen mit minimalem Platzangebot und sehr komplexem Farbaufbau ihre Berechtigung. Eine Sonderindikation für die Sintertechnik stellen die sogenannten Additional Veneers dar. Bei dieser Technik werden extrem dünne Keramischalen (ca. 0,2 mm Schichtstärke) auf den natürlichen Zahn aufgeklebt, um Kontaktpunkte oder Schneidekanten zu ergänzen oder aber auch um ein Diastema zu schließen. Hierbei ist dann keine oder nur eine sehr geringfügige Präparation erforderlich. Bei Additional Veneers empfiehlt sich diese Technik, da Schichtstärken von 0,2 bis 0,3 mm mit der Presstechnik kaum realisierbar sind.

### Einprobe und Befestigung

Die *Einprobe* des fertiggestellten Veneers geschieht in zwei Schritten:

- Zunächst wird jedes Veneer einzeln einprobiert und auf *Passung* kontrolliert.
- Im zweiten Schritt werden alle Veneers einprobiert, um die *approximalen Kontakte* zu überprüfen. Damit eine gute *Lichttransmission* gewährleistet ist, sollten die Veneers feucht (Innenfläche mit Wasser benetzen) oder mit einem *Try-in-Gel* einprobiert werden.

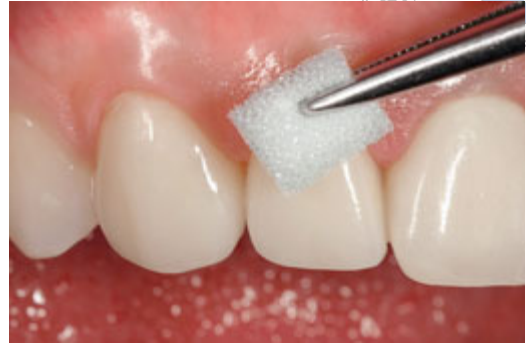Die *absolute Trockenlegung* mit Kofferdam erfolgt erst nach der Einprobe der Veneers. Hierfür wird eine spezielle Frontzahnklammer (Nr. 212, HuFriedy, Leimen) benötigt (Abb. 4-55). Diese Klammer muss vor der ersten Anwendung modifiziert werden, indem man die erhitzten Klammerbranchen nach apikal umbiegt. Idealerweise wird vor dem Legen des Kofferdams noch ein dünner Faden appliziert. Der Kofferdam kann zusätzlich mit einer Ligatur aus gewachster Zahnseide fixiert werden.

Sofern eine absolute Trockenlegung nicht möglich ist (subgingivale Präparation), kann die Zementierung auch bei relativer Trockenlegung unter Verwendung von Retraktionsfäden erfolgen. Bei diesem Verfahren muss jedoch eine gute Konditionierung der Gingiva gewährleistet sein, damit während des Zementierens keine intrasulkulären Blutungen auftreten. Die Doppelfadentechnik ermöglicht eine gute Kontrolle des Sulkusfluids.

Die *adhäsive Befestigung* des Veneers erfolgt in drei Teilschritten:

- *Konditionierung der Präparation:*
  - Reinigung mit fluoridfreier Paste
  - Schmelzätzung mit 37%iger Orthophosphorsäure für 30 Sek.
  - Dentinätzung mit 37%iger Orthophosphorsäure für 15 Sek.
  - Auftragen eines Dentinhaftvermittlers

- *Konditionierung der Restauration:*
  - Ätzung der Restauration mit 5- bis 9,5%iger Flußsäure
  - Auftragen eines Silans (Einwirkzeit: 1 Min.)
- *Einsetzen der Restauration:*
  - Anmischen des Zementes
  - Applikation des Zementes mit Heide-  
mann-Spatel auf die Präparation
  - Platzieren des Veneers
  - Entfernung der Zementüberschüsse  
mit Schaumstoffpellet und Superfloss  
(Abb. 4-56)
  - Lichthärtung der Restauration für 40 Sek.,  
jeweils von vestibulär, inzisal und palatinal



**Abb. 4-56** Vor dem Aushärten des Dualzementes sollten Zementüberschüsse mit einem Schaumstoffpellet weitgehend entfernt werden.

Standardmäßig sollten nicht mehr als zwei Veneers auf einmal zementiert werden. Nach der Zementierung der ersten beiden Veneers ist immer eine erneute Anprobe der nachfolgend zu zementierenden Veneers erforderlich, da eine geringgradige Änderung der approximalen Kontaktsituation aufgetreten sein kann. Die Zementierung sollte immer symmetrisch von der Mitte beginnend erfolgen. Eventuell notwendige approximale Korrekturen sollten stets an den

bereits befestigten Veneers vorgenommen werden.

Die Notwendigkeit der Ausarbeitung ist bei Veneer-Restaurationen zumeist minimal und sollte im Bereich der Zementierungsfuge nur mit feinkörnigen Diamantinstrumenten (z. B. 862EF.314.012, Gebr. Brasseler) erfolgen. Für die intraorale Politur kommen am besten diamantdurchsetzte Silikonpolierer zur Anwendung.

## Sachregister

*Hinweis: Der Buchstabe A nach Seitenzahlen bezeichnet Abbildungen, der Buchstabe T Tabellen.*

### A

- Abformlöffel, individuell gefertigter 152
- Abkühlprotokoll Keramikverblendung 87–88, 88T
- Abutments
  - metallische vs. keramische 145
  - Verbesserung der Ästhetik 157
- Access flap 192
- Adhäsivbrücken 138–140
  - aus glasinfiltriertem Aluminiumoxid 139
  - einflügelige vs. zweiflügelige 138
  - Gerüstdimensionierung 140
  - Stärke der Klebeflügel 140
  - Vorteile einflügeliger 139
- adhäsive Befestigung
  - empfohlene Bondingsysteme 45
  - Indikationen 24T
  - keramischer Veneers 56, 74–75
  - Komplikationen 46–47
  - oxidkeramischer Einzelkronen 108–110, 109A
  - von Keramikinlays 43–49
  - von Zirkonoxidstiften 115
- Adhäsivtechnik 19
  - Nachteile 19
- All-in-one-Adhäsive 44
- Aluminiumoxid 10–11
- Aluminiumoxid-Abutments 145–146
- Aluminiumoxidbrücken 121–123
  - glasinfiltrierte 121–123
- Analyse
  - dentale 201–202
  - gingivale 201–202
- Applikationshilfe für Keramikveneers 42, 42A
- Ätzeiten 20, 46, 47

### B

- Behandlungsabläufe, Optimierung 183–184
- Biegefestigkeit 13
- Bindegewebestransplantate 197
- biologische Breite 191
- Bleaching 187–190
  - bei postodontischen Verfärbungen 188–189
  - internes 188–189
  - zur Farbänderung 189–190
- Brücken, vollkeramische auf Implantaten 161–163
  - klinische Bewährung 161–162
  - vs. zahngetragene 162

- Zementierung 163
- Brückenfraktur 121A, 133A

### C

- Carbamidperoxid 187
- Chipping 84–91
- Chippingrisiko, Minimierung 90–91, 94
  - modifiziertes Abkühlprotokoll 88A

### D

- Defekt, kritischer 7
- Dentalkeramiken
  - Einteilung 7–8, 8T
- Dentinadhäsion 43–44
- Diastema-Schluss 62–63, 63–64A
- Dicor® 7
- Doppelfadentechnik 101, 102A, 103A, 104A
  - Übersicht Fadenlängen 103T
- Doppelkronen 164
- Doppelmischabformung 101–102, 104A
  - Veneertechnik 71
- Duktilität 7, 13

### E

- EDTA-Gel 205
- Ein-Flaschen-Adhäsivsysteme vs. Mehr-Flaschen-Adhäsivsysteme 44
- Einteilung der Dentalkeramiken 7–8, 8T
- Einzelkronen, vollkeramische
  - Abformung 101–103, 102A
  - auf Implantaten 156–160
  - auf natürlichen Zähnen 76–110
  - aus Aluminiumoxid 79–81, 80A
  - aus Feldspatkeramik 76
  - aus leuzitverstärkter Glaskeramik 76–77
  - aus Lithiumdisilikat-Keramik 77–79
  - aus Zirkonoxid 82–94
  - aus Zirkonsilikat 81–82
  - Befestigung 106–110, 109A
  - Indikationen 93–95, 95T
  - Präparation 95–101, 100A
  - Präparationsempfehlungen 95, 96A, 96T, 97A, 98A, 100A
  - Präparationsset 101A
- Empress®-Keramiken 9
- endodontische Behandlung 176–177
- Endfeilerbrücken 121–134
  - zirkonoxidbasierte, Frakturstabilität 136–137
- Entfernung vollkeramischer Restaurationen 177–178

- Extensionsbrücken 135–137
- Gerüstdimensionen 133T
- Indikationsbereiche 133T

**F**

- Farbänderung bei minimalinvasiven Restaurationen 189–190
- Feldspatkeramik 9
- Festigkeit 14
- Flusssäureätzung 45
  - bewährte Präparate 45
- Fotografien 214
- Freiendbrücke 135–137
- Freiendsituation
  - bilaterale 135
  - unilaterale 135

**G**

- Gerüstdesign, anatomisches 89–90, 91A, 157, 158A, 159
- Gerüstdimensionierung bei Adhäsivbrücken 140
- Gerüstwandstärke für Zirkonoxidrestaurationen 184
- Gingivaverlauf, asymmetrischer 193–196
- Gingivektomie 192
- Glasionomerezemente 19
  - kunststoffmodifizierte 23
- Glaskeramik 7, 9
- Grünling 11, 13
- Grünlingsbearbeitung 13
- Gummy smile 193–196

**H**

- Haftvermittler 20
- Home-Bleaching 187, 190
- Hybrid-Veneers 65, 66A
- Hypersensibilitäten, postoperative 46–47

**I**

- Indikationen, materialspezifische 14
- Inlaybrücken 137–138
  - aus Lithiumdisilikat-Keramik 137–138
  - aus Zirkonoxid 138

**K**

- Keramikdefekte, Reparatur 173–176
- Keramikinlays 29–50
  - Abformung 38–40
  - Applikationshilfe 42, 42A
  - aus leuzitverstärkten Keramiken 30–31, 30A
  - Ausarbeitung und Politur 49
  - Befestigung 32–49

- CAD/CAM-gefertigte 31–32
- Einprobe 40–41
- Farbmodifikation 41
- konventionelle vs. adhäsive Befestigung 29–30
- Präparation 32–34, 35–37A
- Präparationsempfehlungen 32A, 33A
- Provisorien 34–38
- Risikofaktoren 37T
  - Zahnhartsubstanzverlust bei der Präparation
- Keramikverblendung, Abkühlprotokoll 87–88, 88T
- Kofferdam-Klammer, modifizierte 74, 74A
- Komplikationsmanagement 173–178
- Kompositzemente 19
- Konditionierung
  - der Kavität 46–47, 47A
  - der Restauration 45–46, 46A
  - Einwirkzeiten 46–47
- Konnektorenquerschnitt 132, 133A
  - bei Aluminiumoxidkonstruktionen 132
  - bei Lithiumdisilikat-Brücken 132
  - bei Zirkonoxidbrücken 121, 132–134
- konventionelle Zementierung
  - Indikationen 24T
  - Präparation für 23A
  - Voraussetzungen 23
- Kopierschleifverfahren für Implantataufbauten 152–153
- Korundstrahlung 21
- Kostenplanung 202
- kritischer Defekt 7
- Kronenverlängerung 191–196, 195A
  - ästhetische 196
  - chirurgische 191–196
  - nichtchirurgische 196
  - Planungsunterlagen 196
- Kugelstopfer 42

**L**

- Lanthanglas 10
- Lichtdurchlässigkeit 181
- Lichtleitung 218
- Lichtpolymerisation 48–49
  - Zeiten 48–49
- Lippenlinie 193
- Lithiumdisilikat-Brücken 123
- Lithiumdisilikat-Keramik 9
- Löffelherstellung, Checkliste 39

**M**

- Materialauswahl 181–183
- Materialkonzept 183A



Mehr-Flaschen-Adhäsivsysteme vs. Ein-Flaschen-Adhäsivsysteme 44

Mindestwandstärke

- für Kronen 96–97
- für Zirkonoxid-Brückengerüste 132

Mock-up, intraorales 58, 202

- Veneerpräparation durch 58

Mukoperiostlappen 192

- koronal verschobener 197

Mukosalappen 192

## N

Natriumhypochlorid 187

Natriumperborat 187, 188

## O

Oberflächenkonditionierung 20–22, 22T, 45–46, 110

- von Zahnschmelz 43

offener Löffel 150

Oxidkeramiken 9–13

- glasinfiltrierte 10
- polykristalline 10–13

## P

Patientenwünsche 201

Periimplantitis, iatrogene, durch Zementüberschüsse 159, 160A

Pfeilergeometrie, natürliche 151A

Phasenumwandlung 12

Planung, prothetische 201

Politur

- keramischer Veneers 75
- monolithischer Zirkonoxidkronen 103–106, 106A
- von Keramikinlays 49
- postendodontische Versorgungen 111–115
- Präparationsempfehlungen
  - für Keramikinlays 32A, 33A
  - für keramische Veneers 61A, 62A, 67A,
  - für vollkeramische Einzelkronen 95, 96A, 96T, 97A, 98A, 100A
  - für vollkeramische Endpfeilerbrücken 132, 132A
  - für vollkeramische Teilkronen 53A

Präparationsformen, geeignete 184

Präparationsgrenze und adhäsive Zementierung 23A

Prep-Guide 57, 59A, 216

Presstechnik, Vorteile 219

Primärkronen, vollkeramische 164–168

- aus Zirkonoxid 165A
- Behandlungsablauf 166–168
- Fehlermöglichkeiten 168
- klinische Bewährung 165–166

prothetische Planung, teamorientierte 201–202

- Hauptschritte 201

Provisorien, laborgefertigte

- Herstellung 216
- Vorteile 216

## R

Reparatur von Keramikdefekten 173–176

- Vorgehen 174–175, 175A

Restaurationen, vollkeramische

- Entfernung 177–178
- Trepanation 176A, 177A
- vs. metallgestützte 7

Re-Wetting von Dentin 44, 47

Rezessionsdeckung 196–197, 205A

Rimlock-Löffel 38, 39T

Risswachstum, unterkritisches 7

Risszähigkeit 13

## S

Schmelzätzung 43

Schmelz-Dentin-Adhäsiv 20

Schmelzmatrixproteine 197, 204

Sekundärkronen, galvanisch geformte 164–166

Silanisierung 21

siliciumorganisches Polymer 11

Silikatisierung 21

Silikatkeramiken 8–9

Silikonschlüssel vs. Tiefziehschiene 57–58

Sprödigkeit 13

Stege, vollkeramische 164

Suprastrukturen, vollkeramische

- Befestigungswerkstoffe 159
- klinische Bewährung 156
- provisorische Zementierung 160
- Verblendung mit Langzeitabkühlung 158, 159

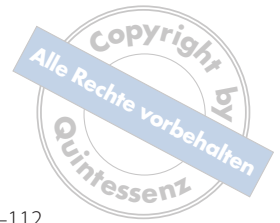## T

Teilkronen, vollkeramische 51–54

- aus Lithiumdisilikat-Keramik 52, 52A
- aus Silikatkeramik 51
- Differenzialindikation zu Vollkronen 51
- Grundformen 54
- Indikationen 53
- Materialstärke 53–54
- Präparation 54
- Präparationsempfehlungen 53, 53A
- Zahnhartsubstanzverlust bei der Präparation 53

Tiefziehschiene

- bei chirurgischer Kronenverlängerung 196
- vs. Silikonschlüssel 57–58



Total-Etch-Technik 44  
 Transferposten 152  
 – Verbund mit dem Abformmaterial 152  
 Transformationsverfestigung 12  
 Trepanation vollkeramischer Restaurationen 176A,  
 177A  
 Trockenlegung 74

## U

Überätzen von Dentin 47  
 Über Trocknung von Dentin 47  
 Ultraschallzementierungsansatz 49  
 Unterfüllung, adhäsive 43

## V

Veneers, keramische 55–75  
 – Abformung 68, 71T  
 – adhäsive Befestigung 56  
 – Befestigung 74–75  
 – Einprobe 74  
 – Frakturnrate 56  
 – Grundpräparation 59–62  
 – Herstellung 73–74  
 – Indikationen 55  
 – modulare Präparationssystematik 59–68  
 – Patientenzufriedenheit 56  
 – Planung 56–59, 58A  
 – Planungsunterlagen 57  
 – Präparationsinstrumenten-Set 68  
 – Presstechnik vs. Sintertechnik 73–74  
 – provisorische Versorgung 68–72, 70A  
 – vestibulärer Substanzabtrag 59–60  
 Verankerungselemente, keramische 164–168  
 Verbinderquerschnitt 132–134  
 Verblendkeramikfrakturen 84–91, 90A  
 – bei implantatgetragenen Brücken 162  
 – Reparatur 173–176  
 Verfärbungen, postendodontische 188–189  
 Verklebung von Vollkeramik 22T  
 Verschiebelappen, koronaler 197  
 Verschiebelappen-Technik 192  
 Verschleißverhalten von Keramiken 93A  
 VITA In-Ceram®-Keramiken, Zusammensetzung 10T

## W

Walking-Bleach-Technik 188–189  
 Wasserstoffperoxid 187  
 Wax-up 57, 57A, 202  
 – bei chirurgischer Kronenverlängerung 193, 196

Wurzelstifte 111–113, 182  
 – Glasfaser- vs. Zirkonoxid- 113  
 – metallische vs. Glasfaser- 111–112  
 – präfabrizierte aus Zirkonoxid 112–113

## Z

Zahnachsenkorrektur 65, 67A  
 Zahndurchbruch, passiver 194–196  
 Zahnhartsubstanzverlust 53  
 Zapfenzähne, Versorgung 68, 68A  
 Zemente  
 – konventionelle 19  
 – polymerisierende 19  
 – Produktbeispiele 24T  
 – selbstadhäsive 24  
 Zementierung von Keramikinlays 48–49  
 – primäres Ziel 19  
 Zementierung, konventionelle  
 – Indikationen 24T  
 – Präparation für 23A  
 – Voraussetzungen 23  
 Zementüberschüsse 159, 160A  
 Zinkphosphatzemente 19  
 Zirkonoxid 12–13  
 – als Gerüstmaterial 82–84  
 – Grünlingsbearbeitung 13  
 – Hartbearbeitung 12  
 Zirkonoxid-Abutments 146–155  
 – Abformung 148–152  
 – Ausführungsformen 146  
 – CAD/CAM-Fertigung 151A, 153–155, 154A  
 – Farbe 148  
 – Herstellung 152–155  
 – Indikation 148  
 – individuell gefertigte 148  
 – klinische Bewährung 146–147  
 – konfektionierte 148, 149A  
 – Transferschlüssel 155A  
 Zirkonoxidbrücken 123–131  
 – Befestigung 129  
 – Studien zur klinischen Bewährung 126  
 – vs. metallkeramische Brücken 127–129  
 Zirkonoxid-Restaurationen, monolithische 91–95  
 – Einschleifmaßnahmen und Politur 103–106, 106A  
 Zirkonoxidstifte, präfabrizierte 112–113, 114A  
 – adhäsive Befestigung 115  
 – Präparation 113  
 – Studien zur klinischen Performance 112T  
 Zirkonsilikat 11