



ÄSTHETISCHE ANALYSE

Klinische und zahntechnische Konzepte und Verfahren

Herausgegeben von
Siegbert Witkowski
Kerstin Schicha

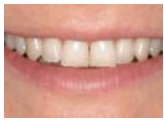Mit Beiträgen von
Giancarlo Barducci
Jan-Holger Bellmann
Markus Blatz
Jean-Louis Brouillet
Gerard J. Chiche
André-Jean Faucher
Vincent Fehmer
Mauro Fradeani
Christian Hannker
Sascha Hein

Andreas Kunz
Jan Langner
Annick Larmy
Samuel C. Lee
Markus Leukhardt
Hans-Joachim Lotz
Domenico Massironi
Hardi Mink
Carlos F. Navarro
Stéphanie Ortet
Jean-Christophe Paris

Romeo Pascetta
Nicole Passia
Udo Plaster
Giuseppe Romeo
Alwin Schönenberger
Rainer Schöttl
Stefan Schunke
Georges L. S. Skinazi
Jörg Rudolf Strub
Jorge A. Villanueva
Masao Yamazaki

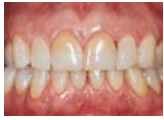

Quintessenz Verlags-GmbH
Berlin, Chicago, Tokio, Barcelona, Istanbul,
London, Mailand, Moskau, Neu-Delhi, Paris, Prag,
São Paulo, Seoul, Singapur und Warschau



Ist die Lachlinie ein gültiger Parameter für die ästhetische Analyse? Eine systematische Literaturübersicht

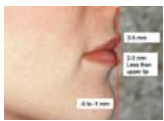Nicole Passia, Markus Blatz, Jörg R. Strub



Ästhetische Analyse:
Kommunikation mit dem Patienten

Mauro Fradeani

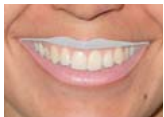17



Proportionen der fazialen Balance

Carlos Navarro, Jorge Villanueva

29



Ästhetische Proportionen des Lächelns

Georges L. S. Skinazi

45



Das kalifornische Lächeln

Samuel C. Lee

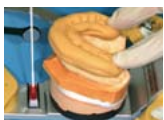57



Fotografische Übersicht der ästhetischen Gesichtsanalyse –
Funktioneller Befundbogen nach Plaster

Udo Plaster

71



Übertragung ästhetisch relevanter Bezugslinien
des Gesichts in den Artikulator

Markus Leukhardt

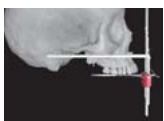93



Modellübertragung und Kommunikation
zwischen Zahnarzt und Zahntechniker

Rainer Schöttl, Udo Plaster

107

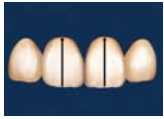

Die Gesichtsbogenübertragung –
Eine persönliche Betrachtung der Problematik

Stefan Schunke

125

INHALT



Erfolgreiche ästhetische Planung:
Proportion, Sichtbarkeit und Länge

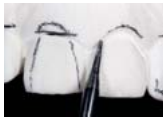Gerard J. Chiche



Die ästhetische Analyse in der prothetischen Behandlung

Mauro Fradeani, Giancarlo Barducci

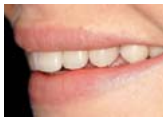163



Behandlungsplanung im prothetischen Team

Domenico Massironi, Romeo Pascetta, Giuseppe Romeo

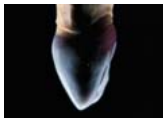179



Die Ästhetik des Lächelns: Eine methodische Vorgehensweise
für den Erfolg in einem komplexen Fall

**Jean-Christophe Paris, Stéphanie Ortet, Annick Larmy,
Jean-Louis Brouillet, André-Jean Faucher**

197



Die ästhetisch-restaurative Behandlung –
Behandlungsplan und prothetische Voraussetzung

Masao Yamazaki

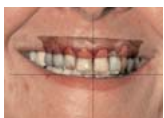225



Konzeptionelles Vorgehen
bei zahnlosen Patienten mit Implantaten

Andreas Kunz

241



Praktische Umsetzung der ästhetischen Analyse –
Zehn Analysen, zehn Fragen, zehn Lösungen

**Jan-Holger Bellmann, Vincent Fehmer, Christian Hannker,
Sascha Hein, Andreas Kunz, Jan Langner, Hans-Joachim Lotz,
Hardi Mink, Alwin Schönenberger, Stefan Schunke**

255

Udo Plaster

**Fotografische Übersicht
der ästhetischen Gesichtsanalyse –
Funktioneller Befundbogen nach Plaster**



Zusammenfassung

Die Kommunikation zwischen Zahnarzt und Zahntechniker muss auch das Problem überbrücken, dass das Gipsmodell dem Zahntechniker nur einen statischen Eindruck vermittelt. Will der Techniker die Zahnbögen so gestalten, dass sie auch mit der beweglichen Mimik des Patienten harmonisieren, können standardisierte Bildserien eine große Hilfe sein. So kann sich der Techniker jederzeit den Ist-Zustand der mimischen Gegebenheiten vor Augen führen und erhält gleichzeitig eine Vergleichbarkeit zwischen Ausgangs- und Abschlussituation. Der Autor erläutert anhand seines Vorgehens die Grundlagen der Porträtfotografie, welche Aufnahmen benötigt werden und stellt eine von ihm entwickelte Software zur Visualisierung und funktionalen Analyse der Bewegungsabläufe in die habituelle Okklusion vor, das auch in der Patientenberatung genutzt werden kann.

Indizes

Ästhetische Analyse, standardisierte Bildserien, mimische Bilddokumentation, Blickwinkel, Kamerawinkel, Bildhintergrund, Beleuchtung, Objektiv, Gleichschaltung, Kommunikation, Patientenberatung, Visual-Function

Fotografische Übersicht der ästhetischen Gesichtsanalyse

Funktioneller Befundbogen nach Plaster

Udo Plaster

Wie in einem früheren Beitrag dargelegt,¹³ geht es bei der Kommunikation zwischen Patient, Zahnarzt und Zahntechniker darum, das Problem der räumlichen Trennung zwischen Zahnarztpraxis und Labor zu überbrücken. Es gibt aber auch eine zeitliche Trennung, denn im Gegensatz zu einem Maler, der ein Porträt von seinem Kunden anfertigt, hat der Zahntechniker den Patienten nicht ständig vor Augen. Will er jedoch Zahnbögen so gestalten, dass sie nicht nur statisch bei einer bestimmten Kieferposition gut aussehen, sondern dynamisch mit der beweglichen Mimik harmonisieren, diese bei geschlossenem Mund unterstützen und sich bei leicht geöffnetem Mund oder beim Lächeln in das Gesamtbild einfügen, so übermittelt ein Gipsmodell einfach zu wenige Informationen, selbst wenn es schädelbezüglich montiert ist (Abb. 1).

Hier können standardisierte Bildserien (Abb. 2) eine große Hilfe sein, anhand derer sich der Techniker zu jeder Zeit den Ist-Zustand bei verschiedenen mimischen Gegebenheiten vor Augen führen kann. Standardisiert sein sollte sie deswegen, damit auch eine Vergleichbarkeit zwischen den Situationen vor und nach der Versorgung entsteht.

Einleitung

Plaster

Fotografische Übersicht der ästhetischen Gesichtsanalyse – Funktioneller Befundbogen nach Plaster

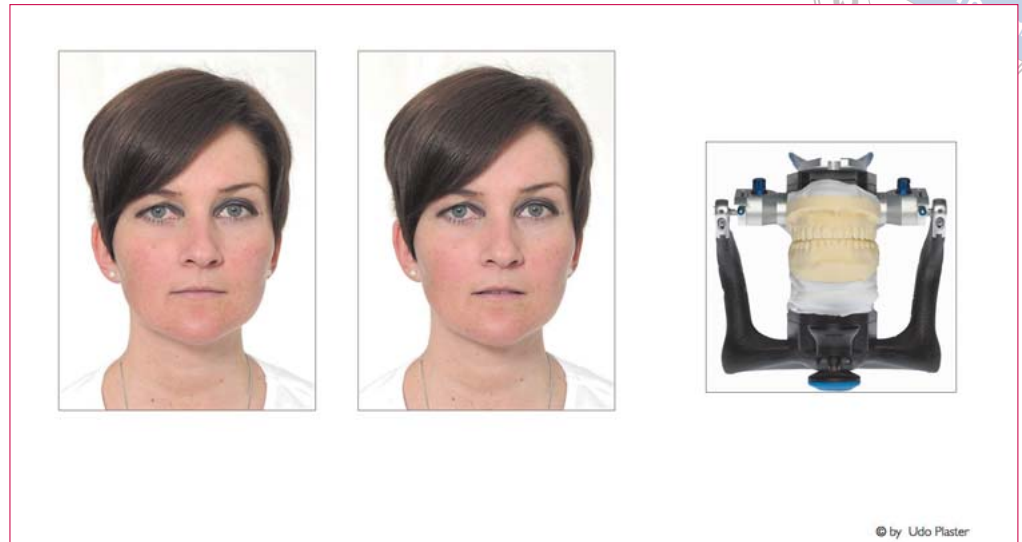


Abb. 1 Ohne ein Porträt ist die Arbeit am Modell nicht sicher, da zu wenige Informationen über die Mimik vorliegen.

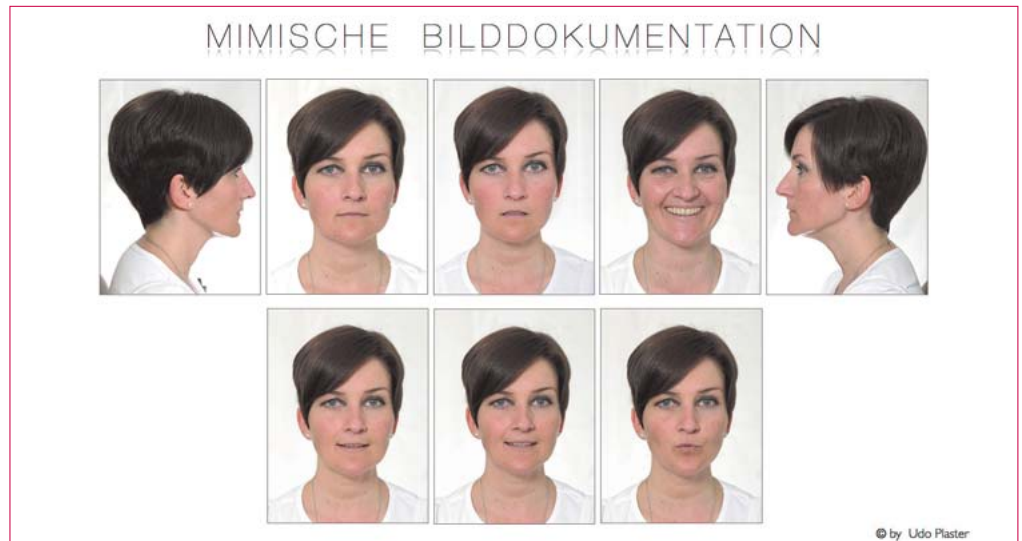

Abb. 2 Die mimische Bilddokumentation: Bild von schräg seitlich (links/rechts) mit geschlossenem und geöffnetem Mund; von vorne: mit geschlossenem Mund, in Ruhe-Schwebe-Lage, 2 bis 3 Fotos mit Lächeln, Sprechabstand und Kauebene, Lippen und Sprache mit „i“- „e“- „f“-Laut.

Um brauchbare Resultate zu erzielen, muss man sich ein wenig mit der Porträtfotografie beschäftigen (Abb. 3).

Blickwinkel und Kamerawinkel

Die Bilder sollen das widerspiegeln, was der Mensch bei der Begegnung mit anderen sieht, bzw. wie sich der Mensch selbst sieht, wenn er in den Spiegel schaut (Abb. 4). Es ist daher wichtig, auf die Ausrichtung der Kamera zu achten. Günstig ist die Ausrichtung der Kamera in Höhe der Kauebene und im rechten Winkel zum Hintergrund. Wenn die Gesichtssymmetrie bewertet werden soll, sollte die Enface-Aufnahme sorgfältig von vorne ausgerichtet sein (Abb. 5 bis 7).

Im Bild sollten auch die verschiedenen Gesichtspartien (Nase, Kinn etc.) in der Proportion abgebildet sein, in der uns andere Menschen oder wir uns selbst im Spiegel sehen (Abb. 8). Hierfür ist der richtige Kamera-Abstand vom Subjekt ausschlaggebend, und dieser wiederum wird von der Brennweite des verwendeten Objektivs bestimmt (Abb. 9 bis 11). Ein Weitwinkelobjektiv erfasst einen größeren Bildwinkel. Man kann

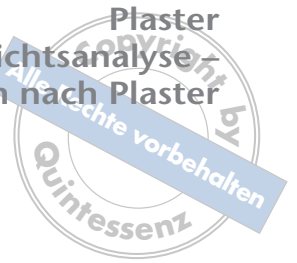

Abb. 3 Eine Porträtaufnahme.

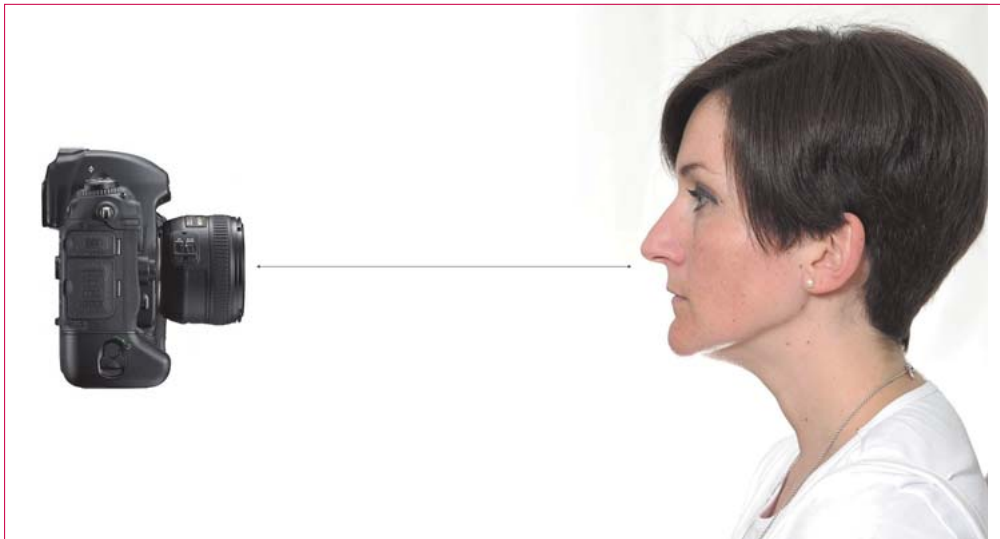


Abb. 4 Die Fotoebene entspricht der Artikularebene.

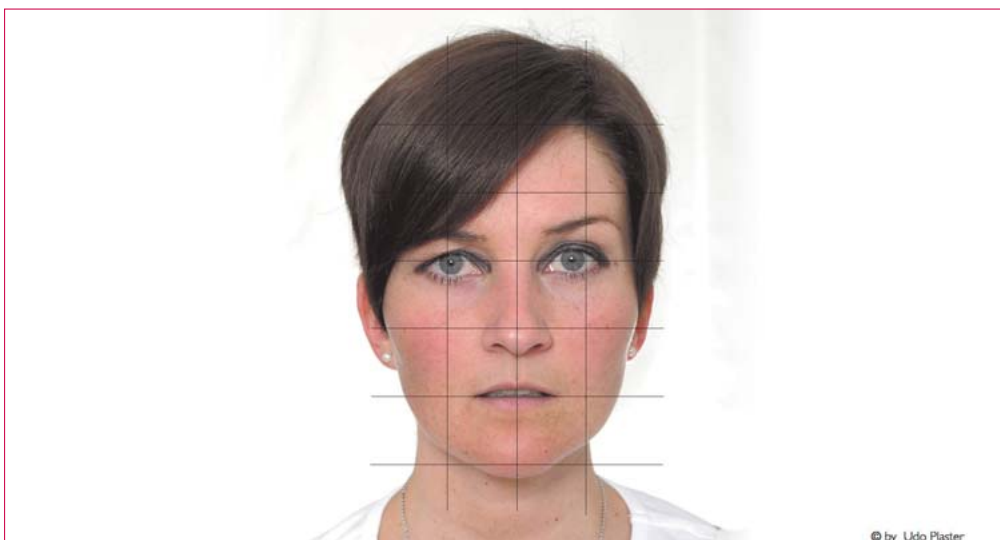


Abb. 5 Die Kameraeinstellungen „Hilfslinien“ oder „Gitter“.

Plaster
Fotografische Übersicht der ästhetischen Gesichtsanalyse –
Funktioneller Befundbogen nach Plaster



Abb. 6 Die Gitterfunktion.



Abb. 7 Die Schärfentiefe
(Punkt oder Fläche).

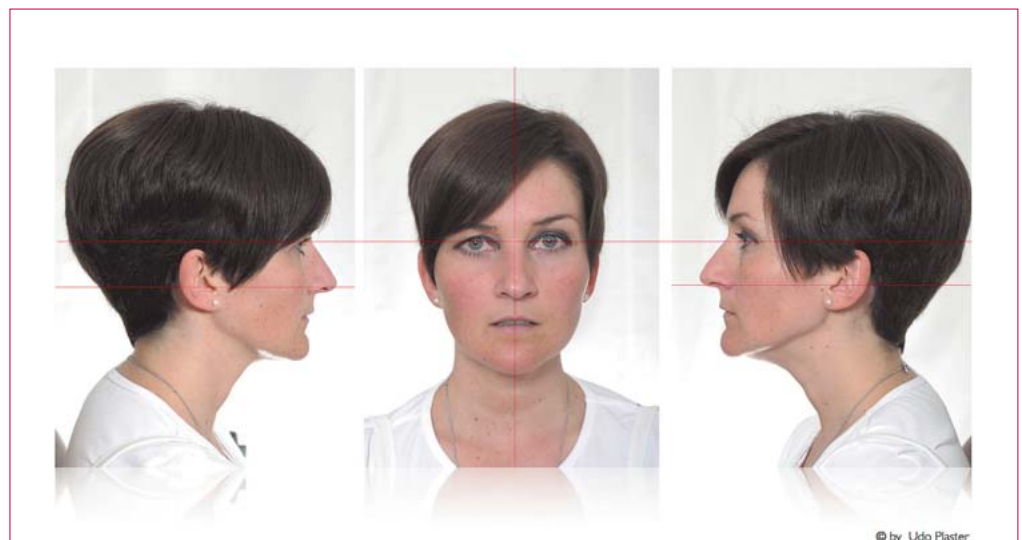

Abb. 8 Die Betrachtungsrichtung und der Blickwinkel der Ebenen und der skelettalen Mitte.

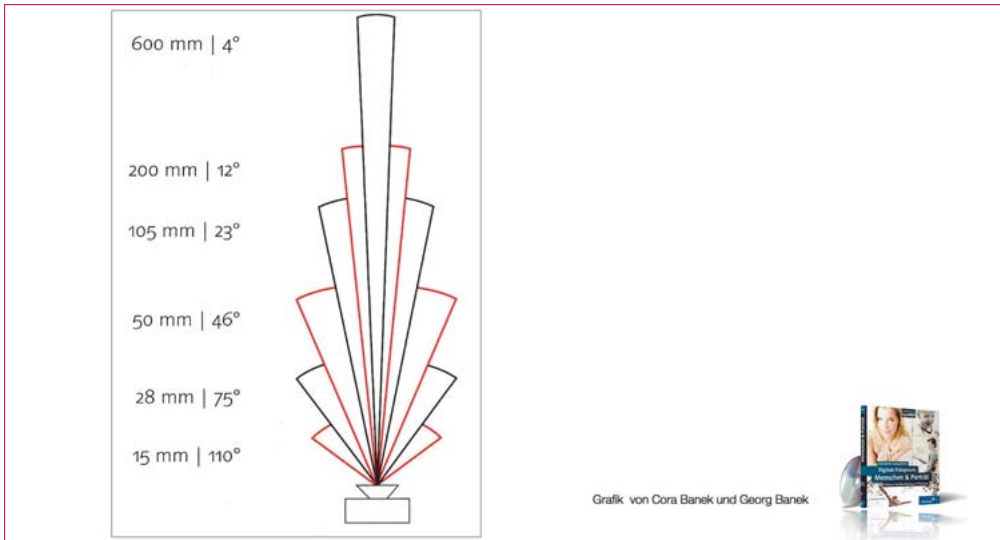


Abb. 9 Bildwinkel bei verschiedenen Brennweiten (Foto: © Cora Banek und Georg Banek).




Abb. 10 Perspektivische Verzerrung (Foto: © Cora Banek und Georg Banek).

daher die Kamera viel näher am Subjekt platzieren und es doch vollständig abbilden. Dies geschieht jedoch um den Preis von perspektivischen Verzerrungen, denn alles, was sich näher am Objektiv befindet, z. B. die Nase, wird nun übernatürlich groß abgebildet (siehe Abb. 10 und 11). Bei einer Brennweite (bezogen auf das Kleinbildformat 24 x 36 mm) von 86 bis 105 mm erhält man ein ausgewogenes Abbildungsverhältnis des Gesichts. Allerdings muss man hier die Kamera etwas weiter entfernt vom Patienten positionieren, um diesen noch ins Bild zu bekommen, ohne Teile dabei abzuschneiden. Geht man weiter in den Telebereich, so wird nicht nur der erforderliche Abstand zum Patienten unpraktisch, sondern Gesichter verlieren an Plastizität und wirken zusammengedrückt.

Das Auge soll sich auf das Motiv konzentrieren können und nicht durch den Hintergrund ständig davon abgelenkt werden. Am günstigsten ist hier ein Hintergrund, der

Hintergrund,
Beleuchtung, Objektiv

Plaster

Fotografische Übersicht der ästhetischen Gesichtsanalyse – Funktioneller Befundbogen nach Plaster



Abb. 11 Motivposition und
Lichtverteilung.



Abb. 12 Weiches Streulicht
„direkt oder indirekt“.

überhaupt nicht erkennbar ist. Man erreicht dies durch einen weißen Hintergrund, den man so beleuchtet, dass Motivschatten so weit aufgehellt werden, dass sie nicht mehr erkennbar sind. Also benötigt man eine Lichtquelle zwischen dem Patienten und dem Hintergrund, mit der der Hintergrund aufgehellt wird.

Eine zweite Lichtquelle befindet sich vor dem Patienten. Sie sollte am besten ein weiches Streulicht abgeben, das den Patienten direkt beleuchtet, aber auch indirekt über die Decke. Das Vorderlicht kann zu diesem Zweck mit einer Streuscheibe oder auch mit einem Schirm gestreut werden (Abb. 11 und 12). Man kann hierfür Studioleuchten nehmen, jedoch eignen sich Blitzleuchten besser, denn mit ihnen kann mehr Licht abgegeben werden. Und Licht ist wichtig, denn wir wollen mit einer kleinen Blendenöffnung arbeiten – ca. Blende 11 –, um genügend Tiefenschärfe zu haben, ohne zu langen Belichtungszeiten gezwungen zu sein, welche die Gefahr des Verwackelns vergrößern. Bei mehr Licht muss das Signal aus dem Sensorchip der Digitalkamera auch weniger

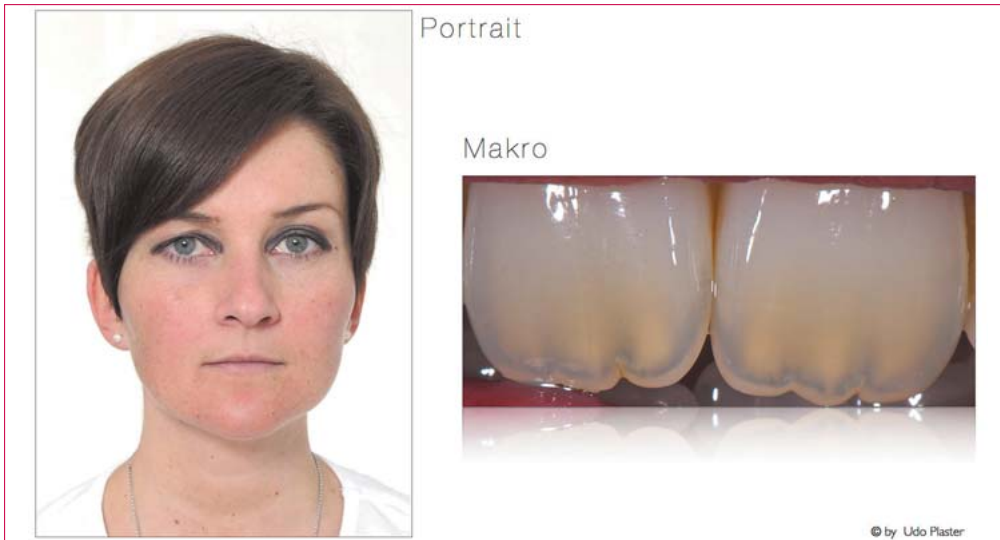


Abb. 13 Aufnahmen mit den Kameraeinstellungen Portrait und Makro.



Abb. 14 Die Kameraeinstellungen bei Portrait- und Makroaufnahmen.

verstärkt werden (einstellbar an der Kamera über die ISO-Zahl), wodurch es zu weniger Artefakten („Bildrauschen“) kommt (Abb. 13 und 14).

Für die Porträtaufnahmen wird die Kamera am besten auf einem Stativ fixiert und auf die Höhe der Kauebene eingestellt. Die Nahaufnahmen werden der Einfachheit halber aus der Hand gemacht (Abb. 15 bis 17).

Es mag notwendig sein, später bei der Bildbetrachtung einen Ausschnitt des Bildes stark vergrößert zu betrachten. Will man am Bildschirm auch kleinere Ausschnitte bei starker Vergrößerung noch scharf darstellen können, so empfiehlt sich eine Bildauflösung von 6 bis 8 Megapixeln oder mehr.

Plaster
Fotografische Übersicht der ästhetischen Gesichtsanalyse –
Funktioneller Befundbogen nach Plaster

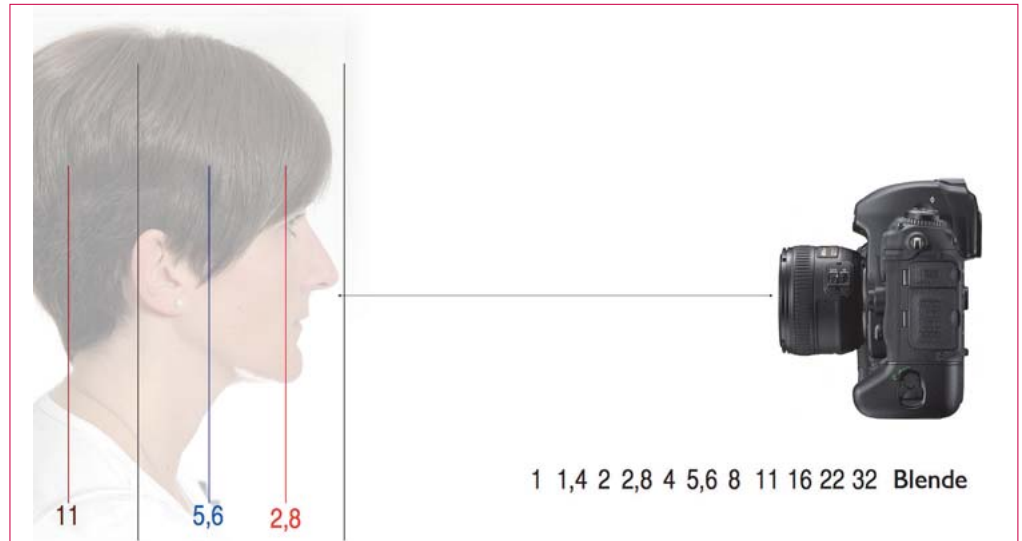

Abb. 15 und 16 Porträt-Aufnahmen mit der Kameraeinstellung für Schärfentiefe-Blende.



Abb. 17 Die Porträt-Aufnahme mit der Kameraeinstellung „Schärfentiefe-Blende 2,8 bis 11“.

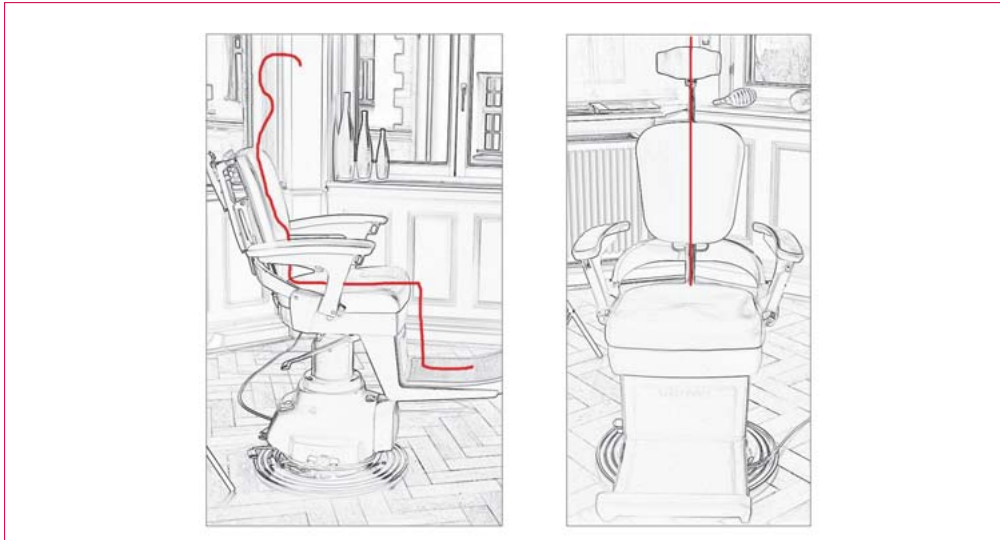


Abb. 18 Die Sitzposition des zu Fotografierenden mit und ohne Kopfstütze.

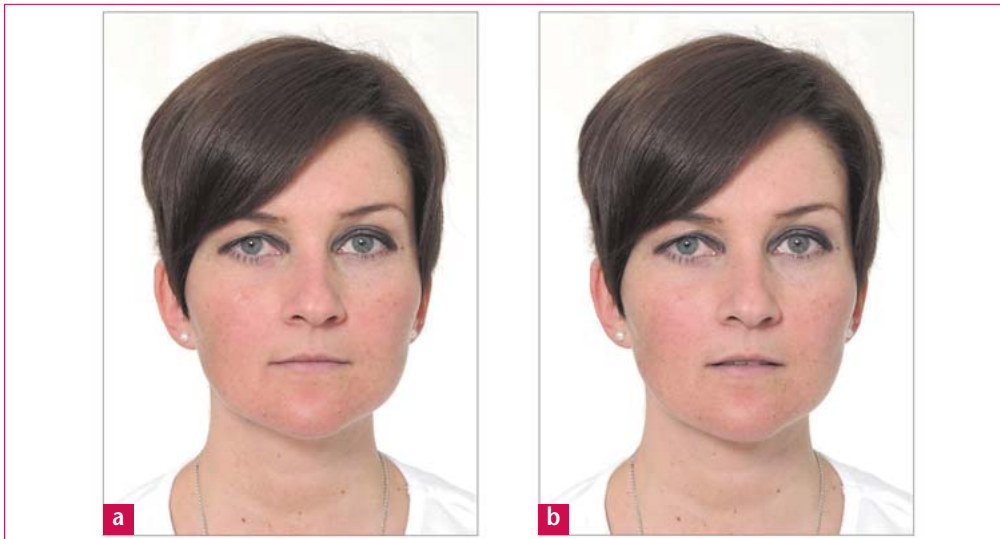

Abb. 19 Aufnahme mit geschlossener (a) und geöffneter (b) Ruhe-Schwebe-Lage.

Der Patient sitzt während der Fotografie aufrecht in einem Stuhl, mit dem Rücken an die Lehne angelehnt (Abb. 18, vgl. Abb. 11).

Eine sinnvolle Bilderserie besteht aus den folgenden Aufnahmen:

- A Ruhe-Schwebe-Lage: Der Patient atmet tief durch die Nase ein und durch den leicht geöffneten Mund wieder aus, dann die Lippen leicht schließen (Abb. 19a)
- B Geschlossen: Unmittelbar nach dem ersten Bild beißt er/sie zu und das zweite wird fotografiert (Abb. 19b)
- C Leicht geöffnet: Nun lässt er den Mund leicht auffallen und das dritte Bild wird gemacht
- D Sprechabstand: Der Patient sagt laut „i“ (Abb. 20a)
- E Sprechabstand und Kauebene: Der Patient sagt laut „e“. Dabei werden die Mundwinkel weiter zurückgezogen und die Zähne sind erkennbar (Abb. 20b)
- F Lippe und Sprache: Der Patient sagt laut „Fünfundfünfzig“ oder „f“, die Aufnahme wird aus der Nähe gemacht, sodass die Lippenaktivität deutlich erkennbar ist (Abb. 21a)

Bildserien

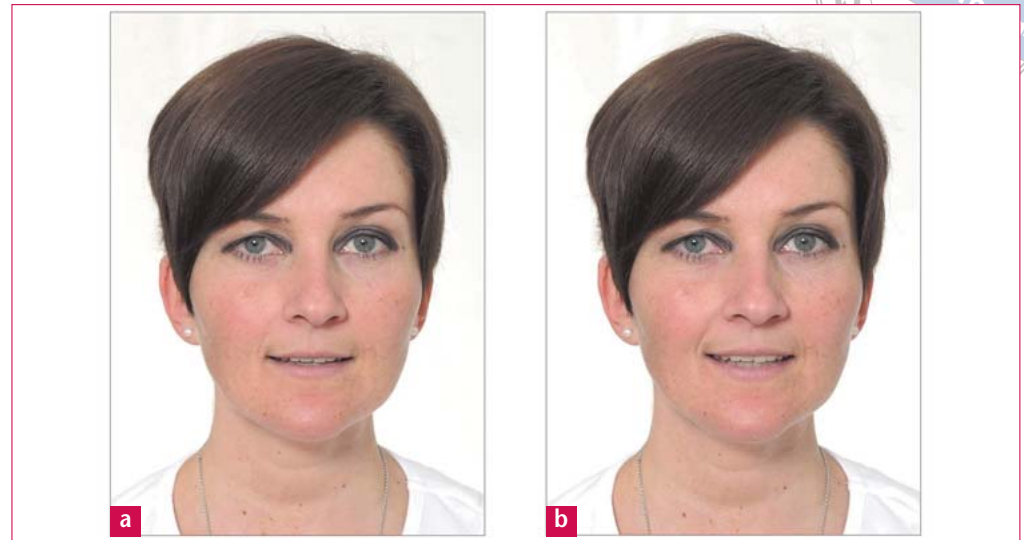

Abb. 20 Der Sprechabstand der Lippen beim „iii“- (a) und „eee“-Laut (b).

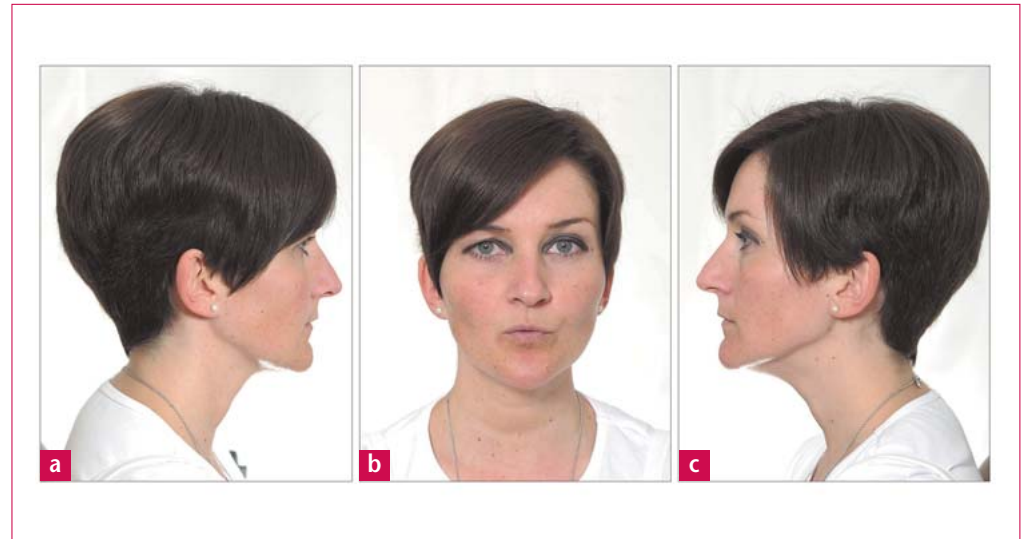


Abb. 21 Aufnahmen von schräg seitlich (b und c) und bei Frikativlaut (a) „f, v, w“

G Bild schräg seitlich geschlossen und geöffnet: Die Kopfhaltung wird bei geschlossenem Mund erkennbar (Abb. 21b und 21c)

Gleichschaltung Um die „mimische Bilddokumentation“ besser analysieren zu können, benötigt man ein ideal artikuliertes Modellpaar. Optimal wäre es, wie im vorherigen Artikel¹³ erläutert wurde, wenn der Artikulator mit dem Patienten gleichgeschaltet ist^{1,3,4,5,12} (Abb. 22 bis 25), sodass die Artikulatormitte, die Patientenmitte, die Schädelebene, die Artikulatorebene und der Schließwinkel des Patienten mit der Artikulatorachse übereinstimmen (Abb. 26 bis 30) (Plaster-Set, Plaster Dental-Technik, Nürnberg; Vertrieb auch über Jensen-Dental, Metzingen). Sind Patient und Artikulator gleichgeschaltet, kann die Analyse mit „Visual-Function“ erstellt werden (Abb. 31 und 32).

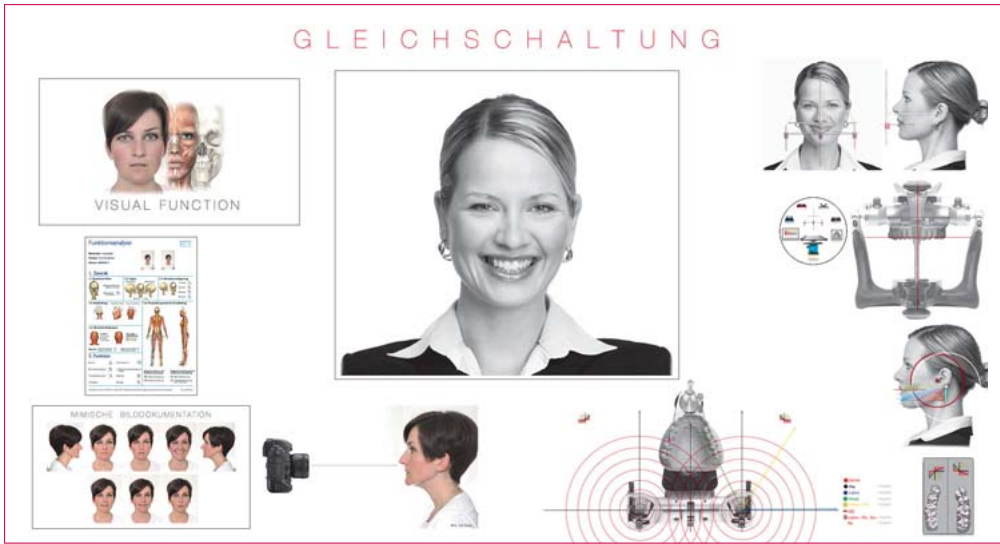
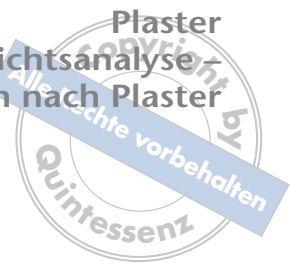
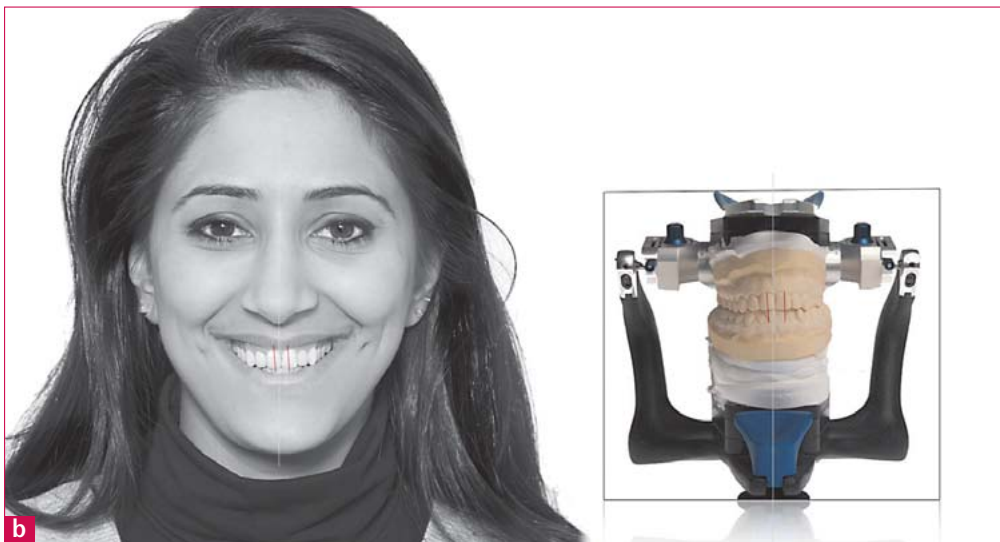Abb. 22 Das Arbeitskonzept „Gleichschaltung“.



a



b

Abb. 23a und 23b Die skelettale Mitte/„Gesichtsmitte“ des Patienten entspricht der Artikulatormitte.

Plaster
 Fotografische Übersicht der ästhetischen Gesichtsanalyse –
 Funktioneller Befundbogen nach Plaster

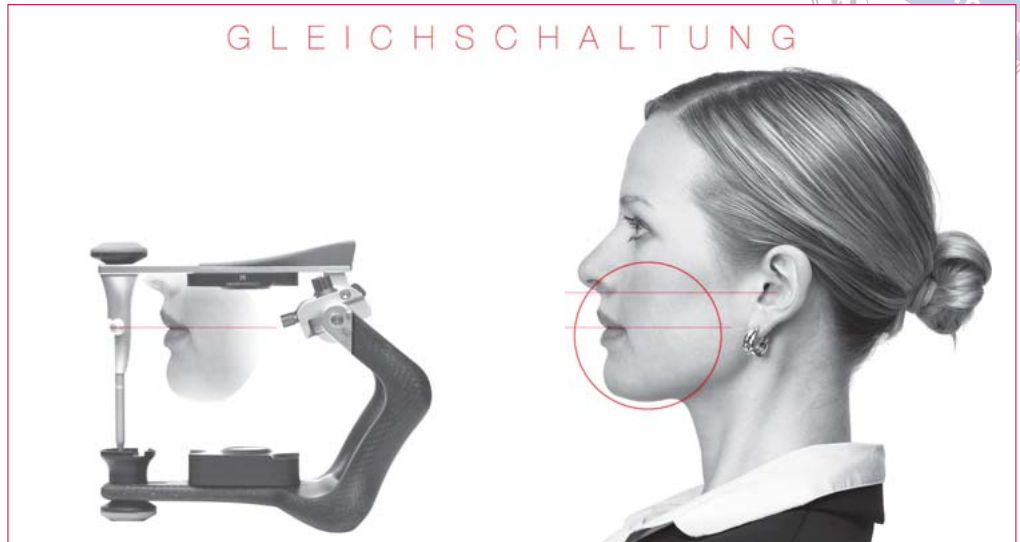


Abb. 24 Die Schädelebene entspricht der Artikularebene.

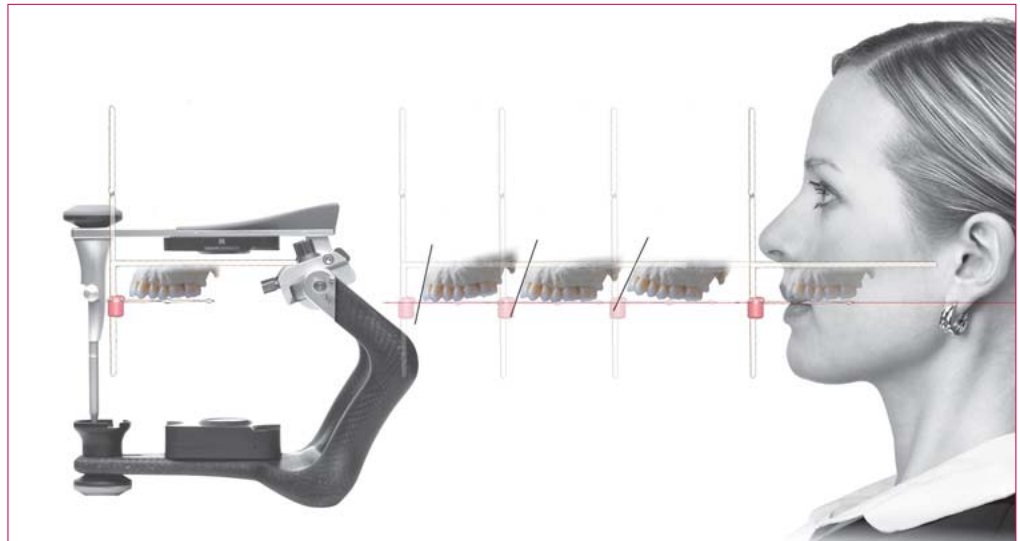


Abb. 25 Die Ausrichtung der Kauebene und der Zahnachsen von der Seite.

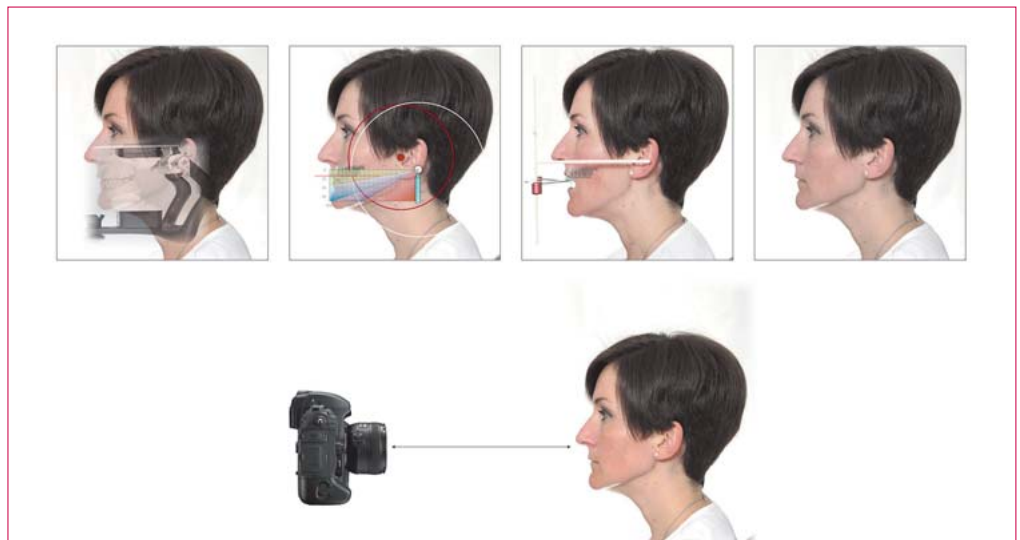


Abb. 26 Die Gleichschaltung, über das Patientenfoto dargestellt: Übertragung (Oberkiefer) mit HeadLines, Schließwinkel (Reproduktion der erwünschten Vektoren 6 bis 9, Überlagerung Patient/Artikulator.

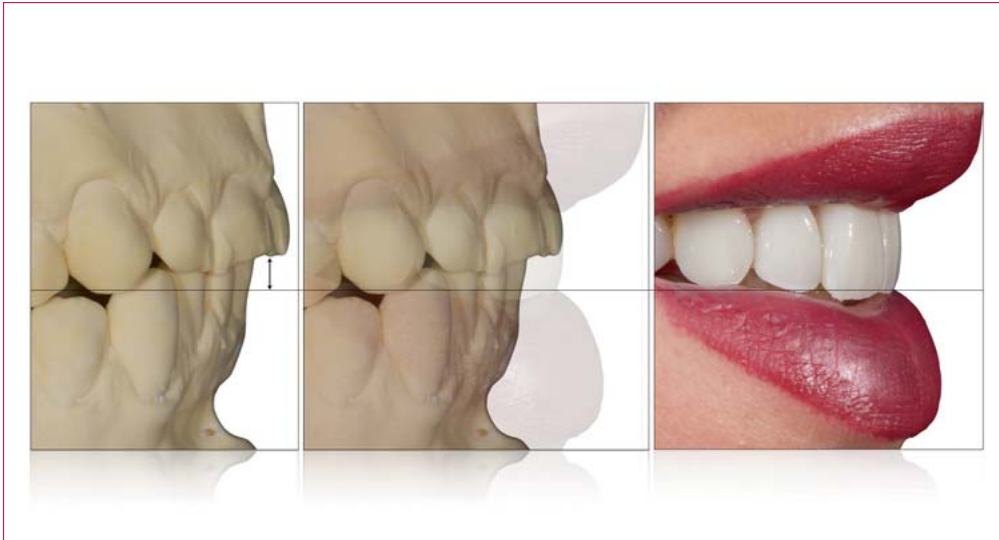

Abb. 27 Die Ausrichtung der Kauebene und der einzelnen Zahnachsen von der Seite mit Weichgewebeverlauf, Lippenabstützung und Lippenverlauf.

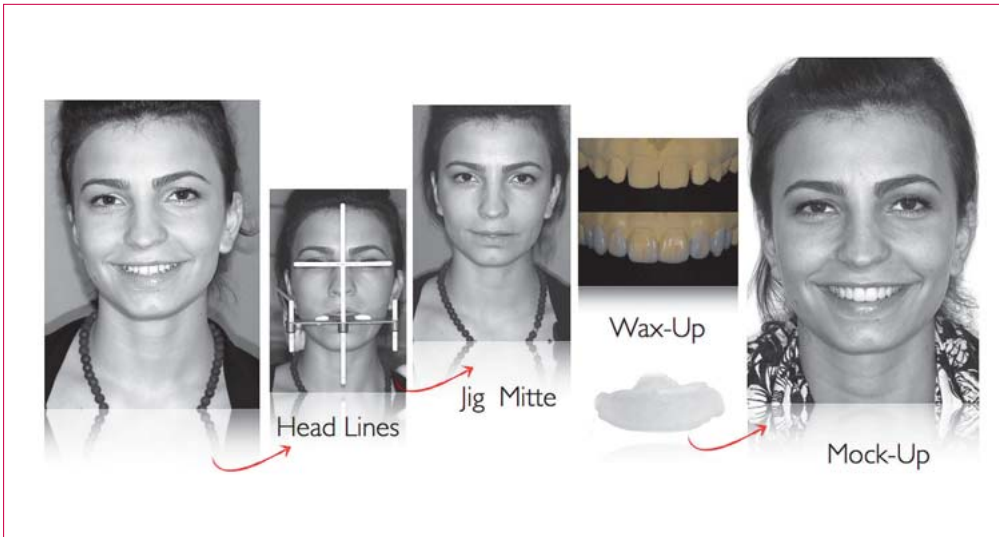


Abb. 28 Die Registrierung der Oberkiefer- und der Unterkiefermitte, das Wax-up und das Mock-up in situ.

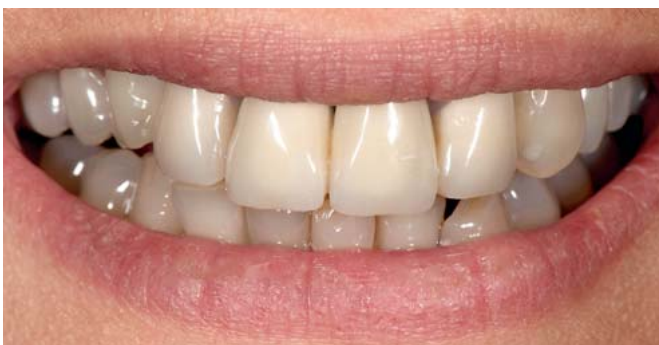

Abb. 29 Die Ausgangssituation: Nichtanlage von Zahn 12, die dentale Mitte ist von der skelettalen Mitte nach rechts verschoben.

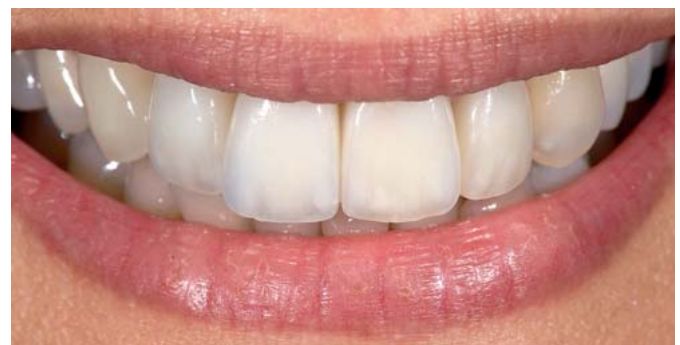

Abb. 30 Die dentale Mitte wurde über Keramikronen auf 14-22 korrigiert.

Plaster

Fotografische Übersicht der ästhetischen Gesichtsanalyse – Funktioneller Befundbogen nach Plaster

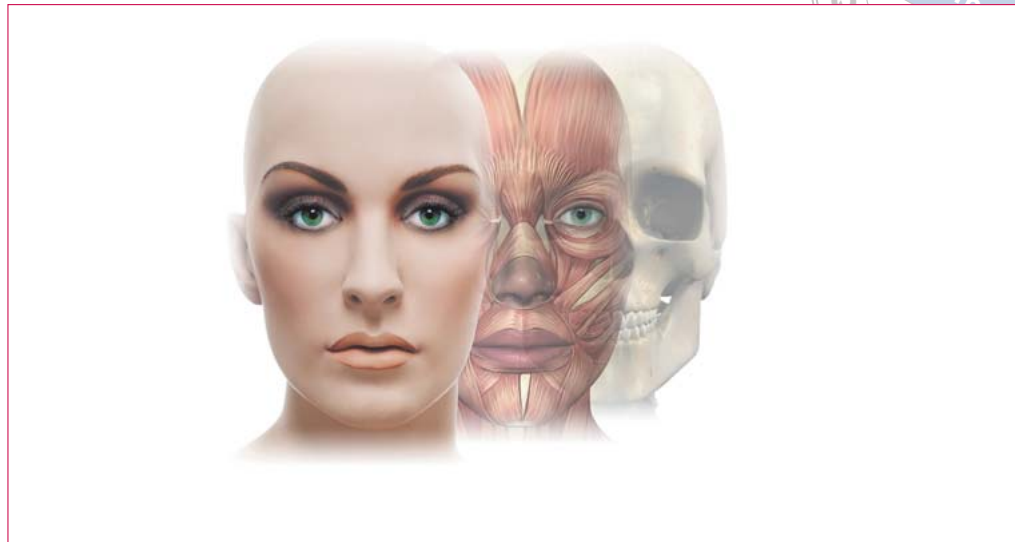

Abb. 31 „Visual-Function“ ist eine Software zur Visualisierung und funktionellen Analyse der Bewegungsabläufe in die habituelle Okklusion im Zusammenhang mit der daraus resultierenden Körperstatik.

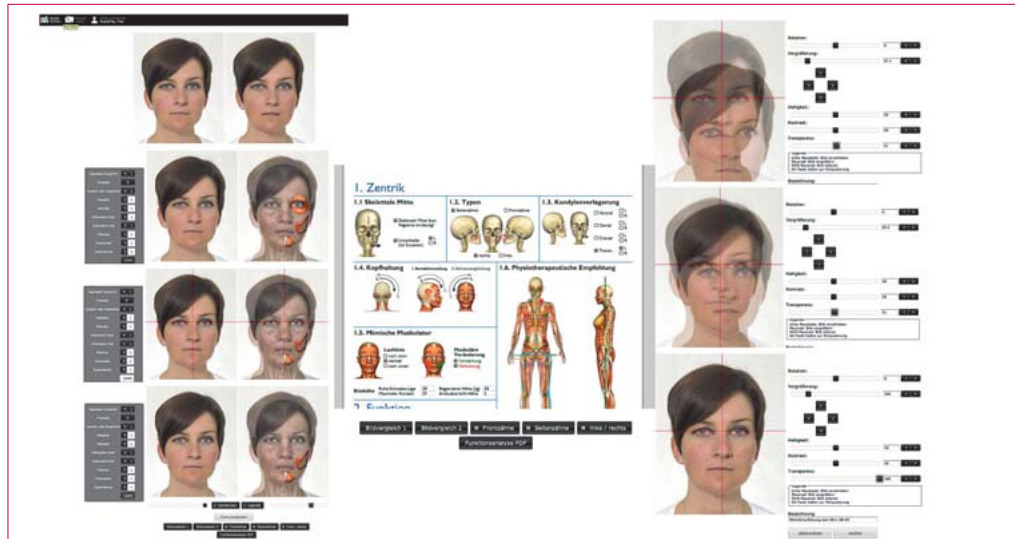


Abb. 32 Die Funktionsanalyse in den Visualisierungstools.

Analyse mit „Visual-Function“

Visual-Function¹⁰ ist eine Software (Plaster Dental-Technik) zur Visualisierung und funktionellen Analyse der Bewegungsabläufe in die habituelle Okklusion im Zusammenhang mit der daraus resultierenden Körperstatik und dient darüber hinaus zur Patientenberatung.

Die Abbildungen 33 bis 35 zeigen die Ausgangssituation der Patientin und den montierten Oberkiefer im HIP Mount, Abbildung 36 zeigt die mimische Bilddokumentation. Anhand der Bilddokumentation wird der Ist-Zustand der Patientin bei verschiedenen mimischen Gegebenheiten dokumentiert. Eine feste Checkliste hilft, alle notwendigen Grundlagen dabei zu berücksichtigen.



Abb. 33 Die Funktionsanalyse bei einem Patientenfall.

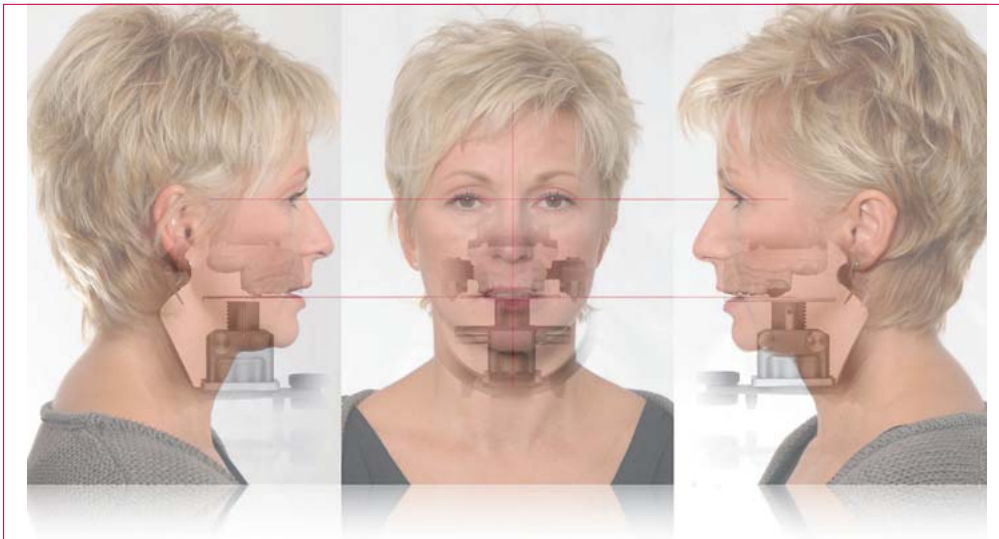


Abb. 34 Die Gleichschaltung der Ebenen und der Mitte.



Abb. 35 Der HIP Mount mit montiertem Oberkiefer (Darstellung der Ebenen).



Abb. 36 Die mimische Bilddokumentation bei dem Patientenfall.

Mögliche Checkliste

- Weist der Patient irgendwelche Kompensationen in seiner Gestik, Mimik, Haltung auf?
- Auf welcher „Ebene“ befindet sich diese Kompensation (muskulär, skelettal)?
- Ist dem Patienten diese Kompensation bewusst (d. h. sind Beschwerden oder Symptome vorhanden)?
- Gibt es sichtbare Ursachen (Biss Höhenverlust, Zahnverlust, Bisspositionsverlust und so weiter)?
- Welche Folgen können entstehen (Überbelastung einzelner Zähne oder statische Probleme im muskulären oder skelettalen Bereich)?
- Sind die Kompensationen spürbar, sichtbar, reversibel?

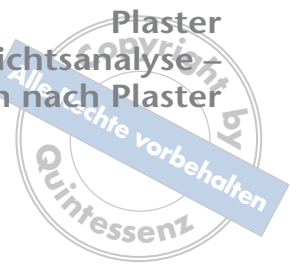Hat man anhand dieser Checkliste die Grundlagen erarbeitet, kann man beginnen, die nötigen Informationen zu sammeln und zu dokumentieren:

- Zusammenstellen der Unterlagen (Fotos, Zahnfarbe, Zahnform, Zahnstellung, artikulierte Modelle, Funktionsanalyse, Bisslage),
- Veränderungen, die das Gesicht und die mimische Muskulatur betreffen,
- Zusammenhänge zum Gesichtsausdruck,
- Einteilung der Bisslagen, dadurch bedingte Veränderungen des Skeletts und der Mimik.

Warum mimische Bilddokumentation?

Es geht immer um Kommunikation zwischen Patient, Zahnarzt und Zahntechniker. Unser Patient steht im Mittelpunkt und möchte selbst verstehen, um was es geht. Es hilft, ähnliche Fälle zu demonstrieren, aber es ist immer besser, den eigenen Fall zu sehen und zu verstehen.

Da jede Kommunikation bei der Behandlung unserer Patienten immer dem Phänomen ungleichen Kenntnisstands unterliegt, schafft die Darstellung der Bewegungsabläufe und der daran beteiligten Muskeln und Muskelgruppen durch „Visual-Function“ eine Plattform als analytische Basis, um allen Beteiligten wie Zahnarzt, Zahntechniker, Physiotherapeut, Osteopath und anderen Körpertherapeuten und vor allem dem Patienten die jeweils nötigen Informationen zu liefern. Egal ob als Funktionsanalyse oder als



Patientenaufklärung, wenn der Patient sieht, was vor sich geht und wie alles zusammenhängt, entwickelt er auch das Verständnis für das, was er bisher nur als „Fehlfunktion“ von verschiedenen Seiten zu hören bekam. Er sieht die Abläufe und kann sie dann an sich selbst nachvollziehen und spüren.

Die Patientin hatte Rückenverspannungen. Es stellte sich heraus, dass durch den Verlust des Zahns 36 der Zahn 37 nach mesial kippte. Dies führte zum Höhenverlust im dritten Quadranten (Seitenzahnbereich). Durch die fehlende Abstützung verlagerte sich der Unterkiefer nach transversal-links, dorsal-kranial und distal-kranial (Abb. 37). Durch die fehlende Abstützung veränderte sich auch die Kauebene, die Zähne 25 und 26 elongierten und die Zungenaktivität nahm zu (quasi als weichbleibende Schiene). Somit erhöhte sich der Druck von innen und die Patientin versuchte von vestibulär den Druck abzufangen, indem sie unbewusst mit der mimischen Muskulatur (M. orbicularis oris, M. masseter usw.) dagegen arbeitete. Schon dadurch veränderten sich die Position des Unterkiefers zur Gesichtsmitte (skelettale Mitte), der Gesichtsausdruck und damit die Kopf- und Körperhaltung.

Die Kronen und Brücken der Patientin waren des Öfteren erneuert worden, ohne dass aber dabei die verlorengegangene skelettale Mitte und Höhe berücksichtigt wurde. Die körperlichen Kompensationsmöglichkeiten waren dadurch ziemlich in Mitleidenschaft gezogen worden.

Die Kunst des Behandelnden liegt in diesen Fällen darin, die Kompensationen zu erkennen und Rückschlüsse zu ziehen, also die natürlichen Zusammenhänge zu erkennen und zu nutzen und zu wissen, warum die jetzige Situation so entstanden ist.

Bei diesem Patientenfall ist die veränderte Position des Unterkiefers sehr gut sichtbar: Solange die Patientin den Unterkiefer nicht schließt, bleibt die skelettale Mitte erhalten. Beim Schließen nimmt der Unterkiefer nur die Position ein, die ihm der Oberkiefer vorgibt, auch wenn die Mitte (skelettale Mitte)/ Ebene (Kauebene) nicht in Ordnung ist (Abb. 38). Der Rest wird muskulär und skelettal kompensiert (Kopfhaltung, Körperhaltung).

Bei einer Funktionsanalyse am Modell ist es wichtig, die Situation mit den Fotos zu vergleichen, diese muss ja identisch sein – Patient/Modell oder Modell/Patient. Um die optische Wahrnehmung zu verbessern, vergleicht man die Fotos (Mund geöffnet, Mund geschlossen, „i“-Laut, „e“-Laut usw.) miteinander.

Mit dem Programm „Visual-Function“ können die Fotos durch eine programmierte Funktion auch überblendet werden (Morphen), was die Visualisierung – insbesondere auch für den Patienten – noch deutlicher macht (Abb. 39 bis 44).

Standardisierte Bildserien sind eine große Hilfe, um sich den Ist-Zustand der Ausgangssituation vor Augen zu führen und eine Vergleichbarkeit zwischen der Ausgangs- und der Abschlussituation zu erhalten.

Durch ein Programm wie Visual-Function wird mithilfe der Bildserien eine Darstellung der Bewegungsabläufe und der daran beteiligten Muskeln und Muskelgruppen ermöglicht, mit deren Hilfe eine Plattform als analytische Basis entsteht, um allen Beteiligten die Situation mit den jeweils nötigen Informationen nachvollziehbar und visuell erfassbar zu liefern.

Patientenfall

Fazit

Plaster
Fotografische Übersicht der ästhetischen Gesichtsanalyse –
Funktioneller Befundbogen nach Plaster

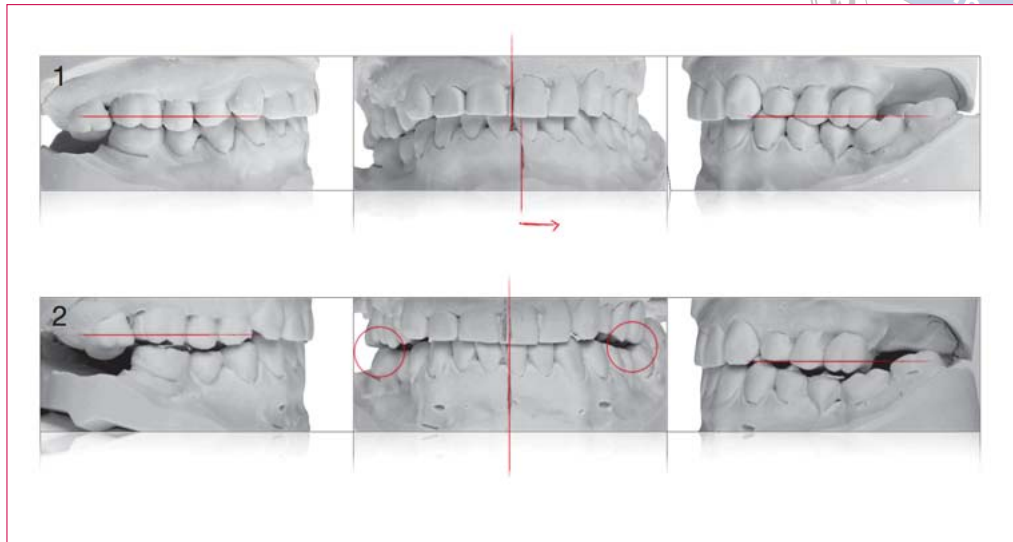


Abb. 37 Modellsituation 1: Die Unterkieferposition wird durch den Oberkiefer bestimmt; die Modellsituation 2: die Unterkieferposition, nach entsprechender Registriertechnik (skelettale Mitte Ober- und Unterkiefer), stimmt.

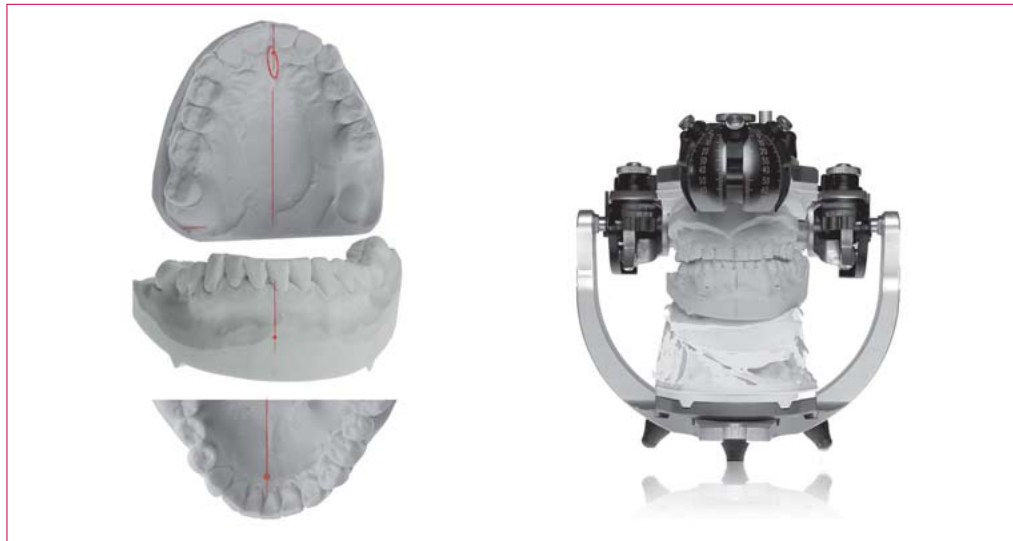


Abb. 38 Die Modelle des Ober- und Unterkiefers mit entsprechender Markierung zur Artikulation: Die skelettale Mitte des Ober- und Unterkiefers ist auch Artikulatormitte.

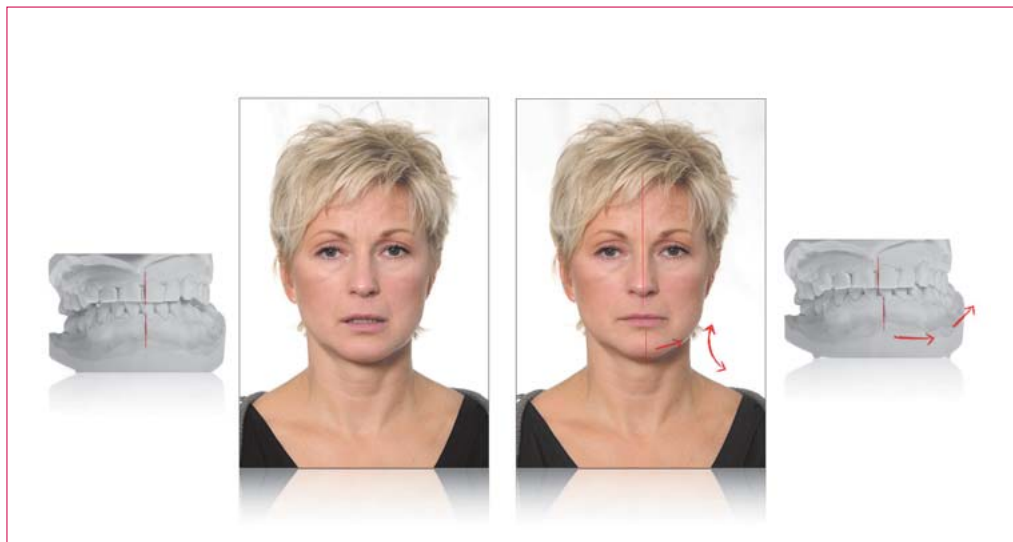


Abb. 39 Man erkennt, welche Schließbewegung die Patientin durchführt, deutlich sichtbar ist die muskuläre Adaption mit Veränderung der Kopfhaltung.

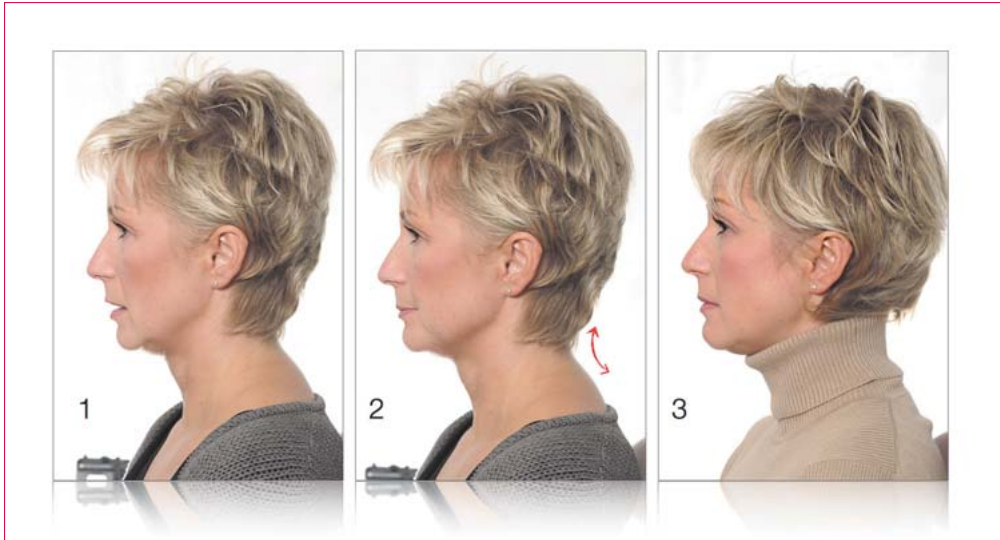
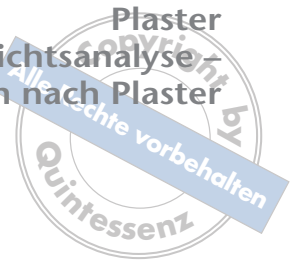
Abb. 40 Die Kopfhaltung von seitlich betrachtet. Durch den Höhenverlust im Seitenzahnbereich nimmt die Patientin eine Kopfvorhaltung ein: (1) Mund geöffnet, (2) Mund geschlossen und (3) nach Höhenausgleich (Besserung der Kopfvorhaltung).




Abb. 41 Die Visualisierung der verkürzten Muskulatur.

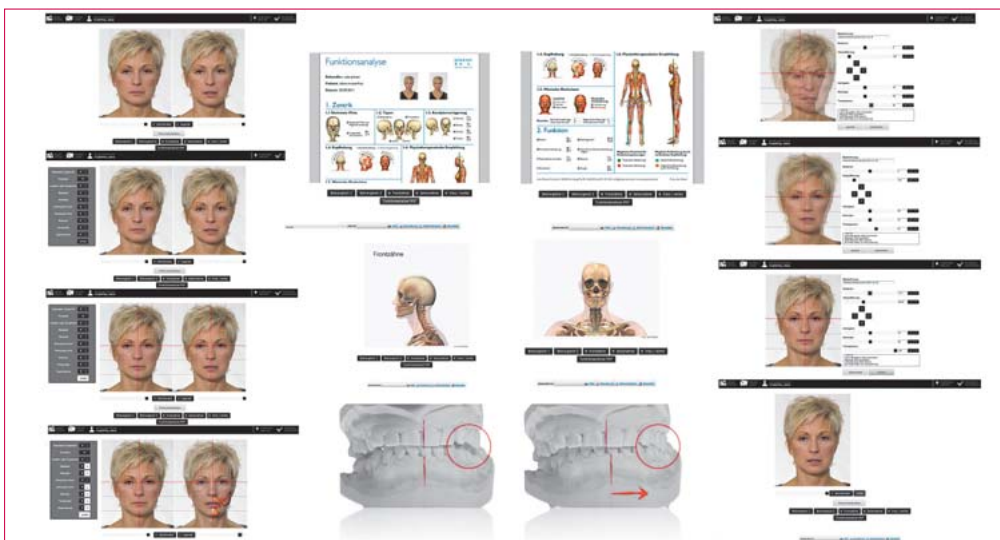




Abb. 42 Die Visualisierung mit „Visual-Function“.


Funktionsanalyse

Behandler: _____
Patient: _____
Datum: _____

I. Zentrik


I.1 Skelettale Mitte



Skelettale Mitte bzw. Registrat eindeutig?
 Unterkiefer (Ist Situation) L R


I.2 Typen

Seitenzähne Frontzähne



rechts links


I.3 Kondylenverlagerung




Ventral L R
 Dorsal L R
 Cranial L R
 Transv. L R

I.4 Kopfhaltung

1. Kontaktherstellung 2. Horizontangleichung



I.6. Physiotherapeutische Empfehlung



I.5. Mimische Muskulatur

Lachlinie

nach oben
 normal
 nach unten

Muskuläre Veränderung

Verstärkung
 Verkürzung

Bisshöhe	Ruhe-Schwebe-Lage	<input type="checkbox"/> 0	Registrierte Höhe (jig)	<input type="checkbox"/> 0
	Maximaler Kontakt	<input type="checkbox"/> 0	Artikulatorstift-Höhe	<input type="checkbox"/> 2

2. Funktion

Ebene L R Gleichgewicht FZ SZ

Frontzahnüberlastung L R Keine Front-Eckzahnüberlastung möglich

Seitenzähne intrudiert L R Balance L R

Extraktion Zunge L R

Mögliches Potential für Muskelverspannungen

● Muskuläre Verstärkung
● Muskuläre Verkürzung

Mögliche Fehlhaltung durch veränderter Kopfhaltung

● Ideale Kräfteverteilung
● mögliche Kräfteverteilung durch Fehlhaltung

© by Udo Plaster

Abb. 43 Die Funktionsanalyse.

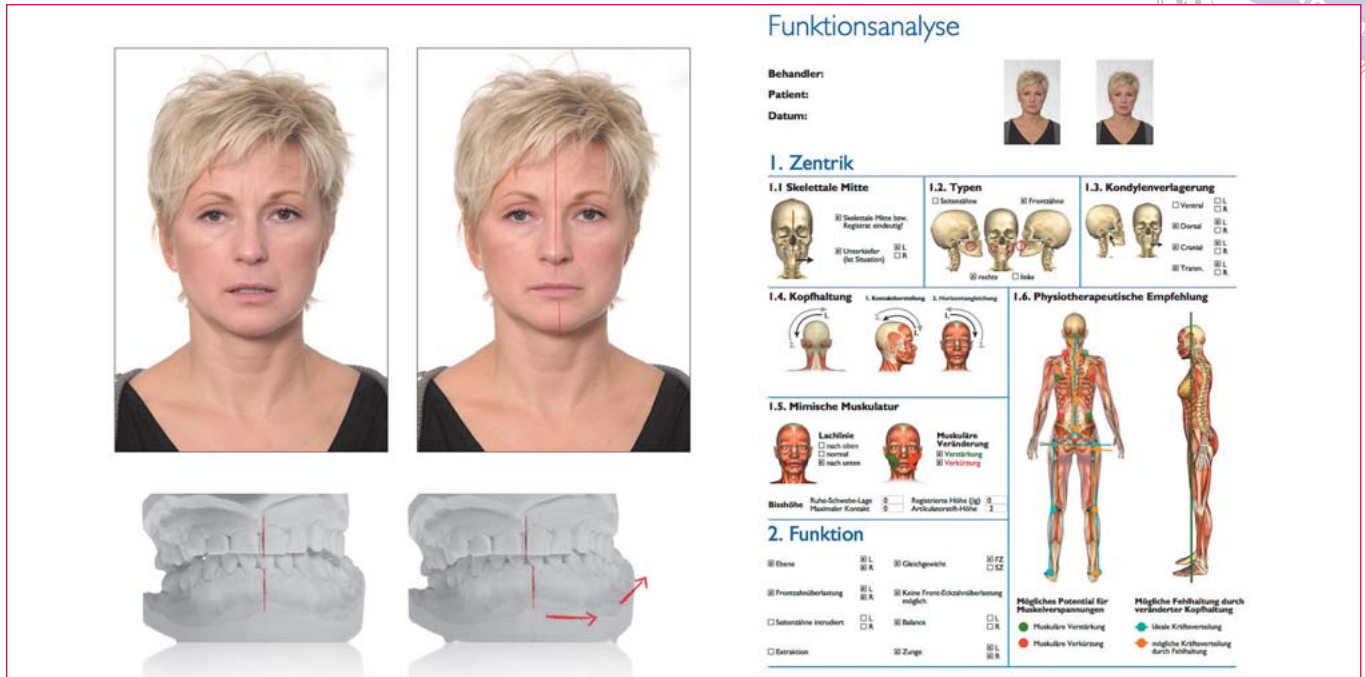


Abb. 44 Der Vergleich der Porträtaufnahme, der Modelle und der Funktionsanalyse: (1.1) skelettale Mitte (links); (1.2) Typen: vorzeitiger Kontakt in der Front rechts; (1.3) Kondylenverlagerung nach dorsal-links, kranial-links und transversal-links; (1.4) die Kopfhaltung; (1.5) die mimische Muskulatur (Verkürzung/Aufbau), Lachlinie; (1.6) physiotherapeutische Empfehlung (Kopfvorhaltung/Ausgleichskette); (2) Funktion: Ebene, Zungenaktivität links/rechts, Frontzahnüberlastung.

- Bennett NG. A contribution to the study of the movement of the mandible. Proceedings of the Royal Society of Medicine. London: Royal Society of Medicine, 1908.
- Digitale Fotopraxis: Menschen & Porträt. Inklusive Nachbearbeitung mit Photoshop. 2. Auflage. Bonn: Galileo Design, 2008.
- Lauritzen A. Atlas of occlusal Analysis. Colorado Springs: HAH Publications, 1974.
- McCollum BB, Evans RL. The gnathological concepts of Charles E. Stuart, Beverly B. McCollum and Harvey Stallard. Georgetown Dent J 1970;36:12-20.
- McCollum BB, Stuart CE. A research report. South Pasadena, California: Scientific Press, 1955.
- Ogawa T, Koyano K, Suetsugu T. Characteristics of masticatory movement in relation to inclination of occlusal plane. J Oral Rehabil 1997;24:652-657.
- Ogawa T, Koyano K, Suetsugu T. Correlation between inclination of occlusal plane and masticatory movement. J Dent 1998;26:105-112.
- Ogawa T, Koyano K, Suetsugu T. The relationship between inclination of the occlusal plane and jaw closing path. J Prosthet Dent 1996;76:576-580.
- Ogawa T, Koyano K, Umemoto G. Inclination of the occlusal plane and occlusal guidance as contributing factors in mastication. J Dent 1998;26:641-647.
- Plaster U. (www.visual-function.com).
- Posselt U. Physiology of occlusion and rehabilitation, ed 2nd. Oxford: Blackwell, 1968
- Schöttl R. Scharnierachse ade! Myabyte 2008;2:7-14; MediPlus, 2008.
- Schöttl R, Plaster U. Modellübertragung und Kommunikation zwischen Zahnarzt und Zahntechniker. Quintessenz Zahntech 2010;36:528-543.

Literatur



ZTM Udo Plaster
 Plaster Dental-Technik
 Emlienstraße 1
 90489 Nürnberg
 E-Mail: info@plasterdental.de