ISSN: 1869-6317
Magazin für die
implantologische Praxis
16. Jahrgang 2025

Heft 2 | April 2025
www.quintessence-publishing.com

2
2025

all rights reserved

pip

Praktische Implantologie
und Implantatprothetik

kurz & schmerzlos: Weichgewebsregeneration

Biokompatibilität von Keramikimplantaten in der Sofortversorgung

fotostory

pip hat recht: Praxisverwaltungssysteme – geht's nicht besser?

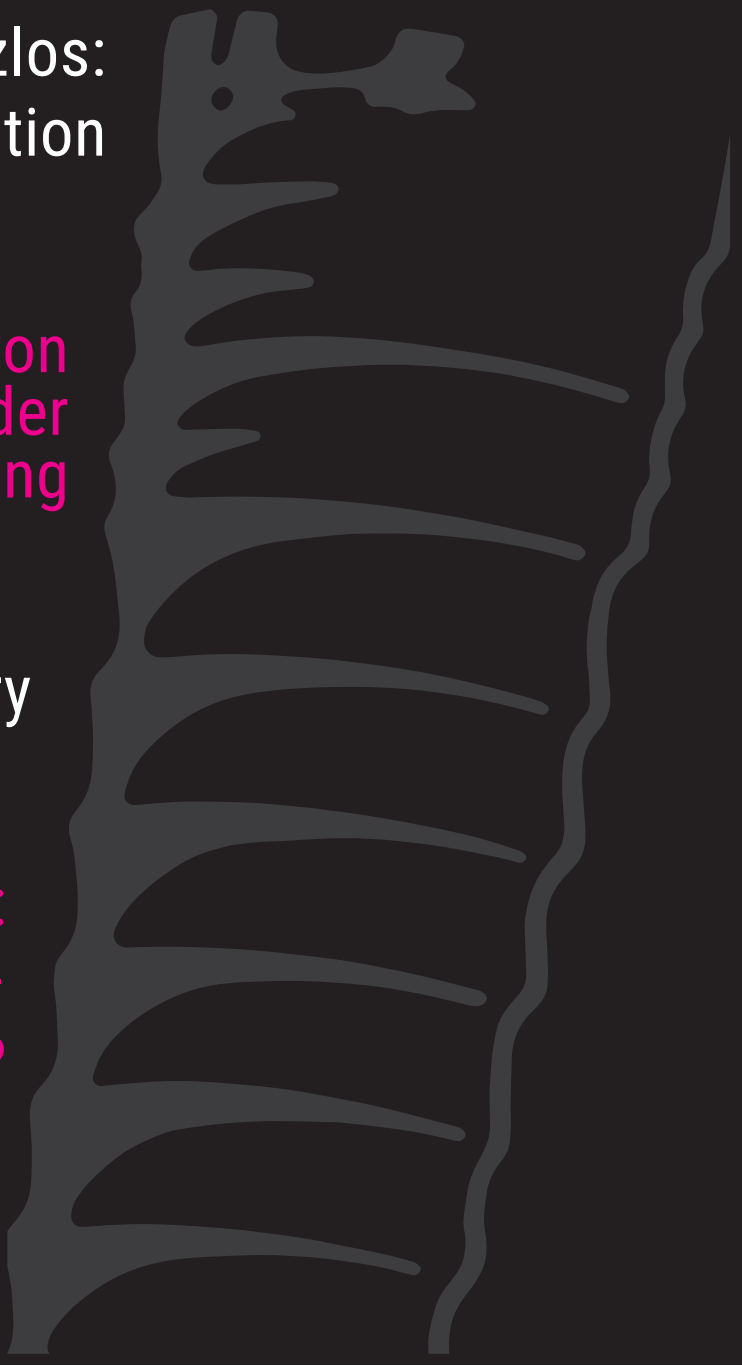

copyright
All rights reserved
Quintessenz

Geistlich

Hersteller REGENFAST®: Mastelli S.r.l. | Italien

New Bone Faster?

Schnellere Knochenbildung durch Geistlich Bio-Oss® und REGENFAST®*

*Beretta M, et al. Int J Periodontics Restorative Dent. 2024 Feb 16;0(0):1-23

Vertrieb Deutschland:
Geistlich Biomaterials Vertriebsgesellschaft mbH
76532 Baden-Baden | Im Rollfeld 46
Tel.07221 4053-700 | Fax 07221 4053-701
info.de@geistlich.com | www.geistlich.de

leading regeneration

Copyright by Quintessenz all rights reserved

Liebe Leserin, lieber Leser,

wer sich für die aktuellsten Modetrends interessiert, findet bei den Fashion Weeks in Paris oder Mailand die neuesten Inspirationen. Besonders im Trend für 2025: Minimalismus sowie die harmonische Verbindung von sportlicher Eleganz und Oversize-Styles. Ebenso fresh sind die Trends aus der Dentalwelt – und wer diese entdecken möchte, kann einen Blick in die Deutsche Mundgesundheitsstudie werfen, deren sechste Ausgabe nun veröffentlicht wurde.

Die Ergebnisse sind allerdings wenig überraschend: Der Erfolg der Kariesprävention setzt sich fort, jedoch zeigt sich ein Rückstand bei Kindern aus Familien mit niedrigem Bildungsgrad. Zudem sinkt die Rate der vollständigen Zahnlosigkeit bei jüngeren Senioren in Deutschland, wie die repräsentativen Ergebnisse des Instituts der Deutschen Zahnärzte (IDZ) belegen.

Diese Entwicklungen haben auch Auswirkungen auf die Implantologie: Ältere Patienten haben zunehmend mehr eigene Zähne. Das könnte dazu führen, dass Full-Arch-Versorgungen in Zukunft deutlich seltener werden. Stattdessen wird vielleicht der Weg zur Hybridbrücke immer relevanter, während Versorgungen auf vier, sechs oder acht Implantaten an Bedeutung verlieren könnten.

Generell gilt bei jeder Form des Zahnersatzes, ob implantatgetragen oder nicht: Der Zahnersatz muss pflegeleicht sein, auch für ältere Patienten mit motorischen Einschränkungen. Aus diesem Grund haben wir in dieser Ausgabe der pip eine neue Rubrik eingeführt, die sich gezielt mit der Implantatpflege beschäftigt und ab sofort widmen wir uns in jedem Heft diesem wichtigen Thema.

Herzlichst
Ihr



Sven Skupin

Wir freuen uns auf Sie auf www.frag-pip.de!
Profitieren Sie als Teil der pip-Community vom Expertenpool für all Ihre Fragen.

Druckprodukt | CO_2e-bilanziert und -ausgeglichen | www.natureOffice.com/413-1165-927

FSC www.fsc.org MIX Papier | Fördert gute Waldnutzung FSC® C018312

all rights reserved

Starten Sie durch mit OmniTaper EV!



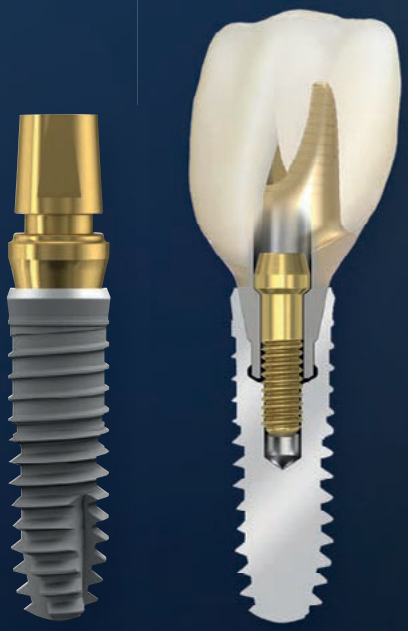

Das Beste aus zwei Welten:

- Außen Xive – mit dem seit 2001 bewährten Implantatdesign
- Innen konisch – mit der seit 2014 bewährten EV-Implantat-Abutment-Verbindung

Fragen Sie Ihren Außendienstmitarbeiter nach einer Test-OP und lassen Sie sich von den Vorteilen der EV-Prothetik überzeugen! Wussten Sie schon: OmniTaper EV besitzt dieselbe Prothetikplattform wie das Astra Tech Implant System EV und PrimeTaper EV.

Weitere Produktinformationen finden Sie hier

Dentsply Sirona

Copyright by Quintessenz all rights reserved

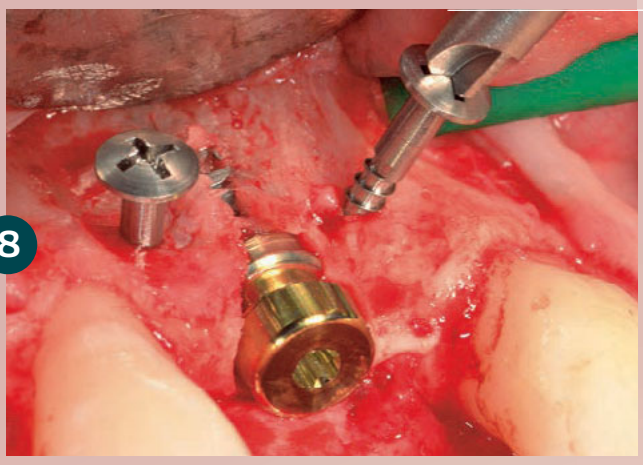

03 so viel vorweg

05 pip auf einen blick

08 pip fallstudie
S. Scherg: Einsatz des Nobel Biocare N1-Implantatsystems in unterschiedlichen klinischen Situationen

18 pip fallstudie
R. Sleiter, V. Procopio: Implanto-prothetische Gesamtrehabilitation

24 pip fallstudie
M. Sperlich, M. Sperlich: Biokompatibilität von Keramikimplantaten in der Sofortversorgung

30 kurz & schmerzlos
Weichgewebsregeneration

56 pip fotostory
P. Randelzhofer: Kollision mit Trauma, Zahn- und Weichgewebsverlust

64 pip hat recht
T. Ratajczak: Praxisverwaltungssysteme – geht's nicht besser?





INTERVIEW





copyright by all rights reserved Quintessenz

pip implantatpflege
66 S. Fresmann: Implantate brauchen Pflege

pip fragt
67 D. Božić: Biologische Benefits

68 M. Kieffer: Der Mensch kauft vom Menschen

70 T. Linkevičius: Zero Bone Loss – Zero Questions

72 S. von Schmudde: Erfolgreiche IDS im Neoss-Jubiläumsjahr

74 J. Schweiger: „Eine mögliche Revolution durch 3D-gedruckte Prothesenzähne“

76 W. S. Bieling: RealGuide 6.0: Eine Zeitenwende im digitalen Workflow

78 A. Scholz: GIOI: Exzellenz, Internationalität und Wissenstransfer in der oralen Implantologie

80 M. Ayna: Spezialisten im Team

pip produktreport
82 Sun Dental Labs – ein außergewöhnliches Dentallabor

84 Neues Reinigungs- und Desinfektionsgerät von W&H

86 OT-F²: Starker Praxis-Begleiter zum Knallerpreis

pip vor ort
88 Champions Future Summit

pip experten
90 Editoral Advisory Board

pip impressum
90 Wir stehen hinter pip

Die beste Wahl zur Vermeidung von Periimplantitis: SDS Keramik-Implantat-System

copyright by all rights reserved Quintessenz

Zeit- und Kostenersparnis
Präparierbares gewebe-orientiertes Tulpendesign

Effizienz in jeder Situation
Smartes Produktportfolio

Beugt Periimplantitis vor
High-Tech-Keramik aus Zirkoniumdioxid in absolut allen Komponenten

Hohe Implantat- und Gewebestabilität
Mikrogewinde für einen Makro-Effekt

Sicherheit bei sofortiger Belastung
Dynamic Thread®

Schnellere Knochenregeneration
"Healing Chambers"

Maximale Primärstabilität

TRUSTED QUALITY CLEAN IMPLANT Swiss Dental Solutions • SDS 1.2 • SDS 2.2

S3-Leitlinie
Empfehlung

SDS EDUCATION bietet das ganze Jahr über eine Vielzahl an Kursen, die sich mit Keramik-Implantaten und insbesondere mit dem umfangreichen Spektrum des SDS Keramik-Implantat-Systems befassen. Scannen Sie den Code, um einen Überblick über unser gesamtes Kursangebot zu erhalten. Wir freuen uns, Sie bald in Kreuzlingen begrüßen zu dürfen.

SDS SWISS DENTAL SOLUTIONS AG
Konstanzerstrasse 11
8280 Kreuzlingen | Schweiz

Hotline +41 71 556 36 70
info@swissdentalsolutions.com
www.swissdentalsolutions.com

SDS SWISS DENTAL SOLUTIONS

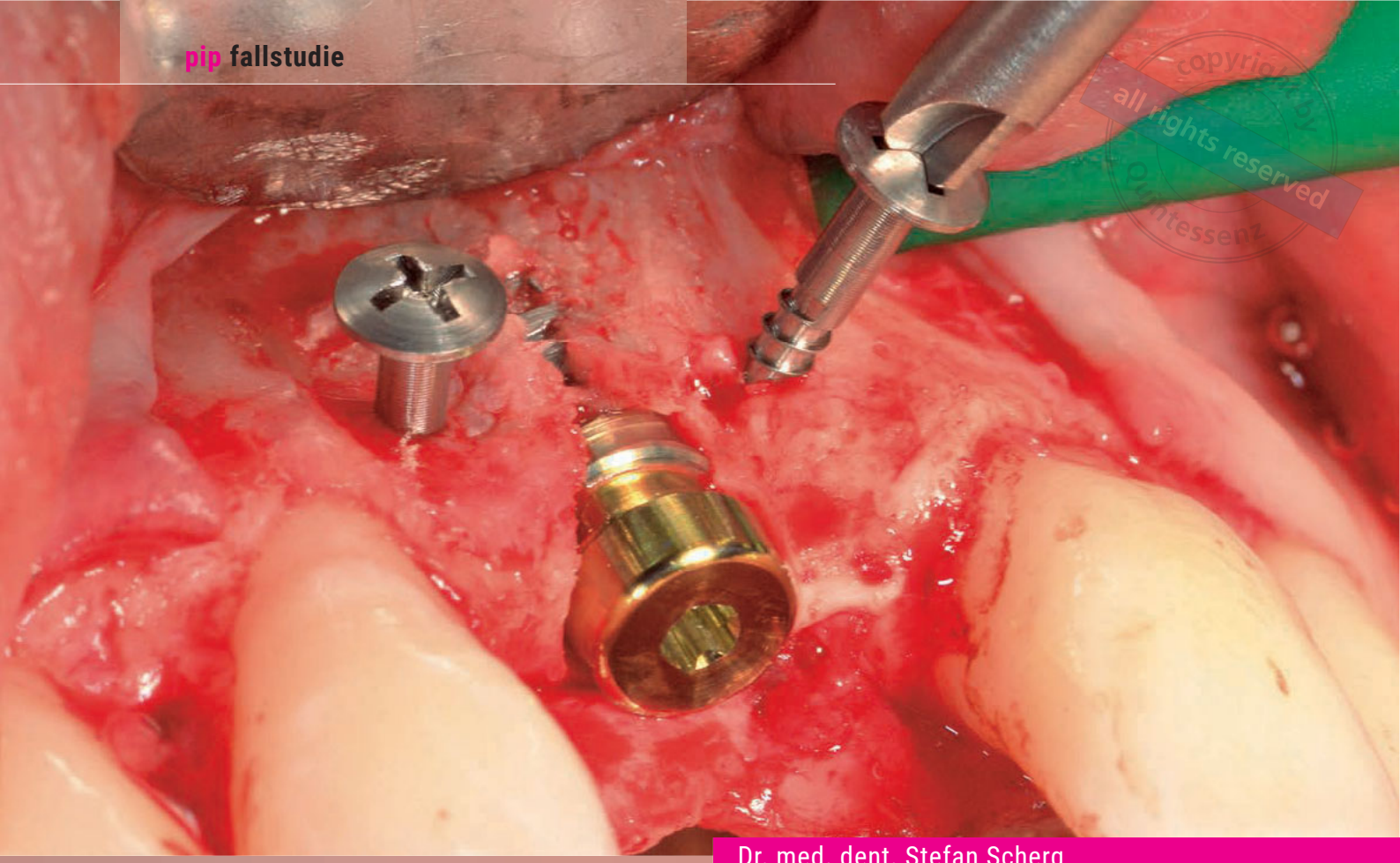

copyright
all rights reserved
Quintessenz

Einsatz des Nobel Biocare N1-Implantatsystems in unterschiedlichen klinischen Situationen

Drei Patientenfallberichte

Dr. med. dent. Stefan Scherg

- 1990-1995 Zahnmedizinstudium an der Julius-Maximilians-Universität in Würzburg
- 1995-1997 Vorbereitungsassistent in freier Praxis in Retzbach und Thüngen
- Seit Okt. 1997 Niederlassung und Praxisübernahme in Thüngen
- Nov. 2002 Praxisverlegung nach Karlstadt, Praxisschwerpunkte: Parodontologie, Implantologie, Endodontie, Ästhetische Zahnheilkunde
- 2002 Gründung einer eigenen Firma: Fortbildungsinstitut Schöne Zähne
- 2003 DGZI Zertifizierung Implantologie
- Promotion zum Dr. med. dent. an der Friedrich-Alexander-Universität Erlangen-Nürnberg

praxis@zahnarzt-scherg.de
www.zahnarzt-scherg.de

Copyright by all rights reserved Quintessenz

1

2

3

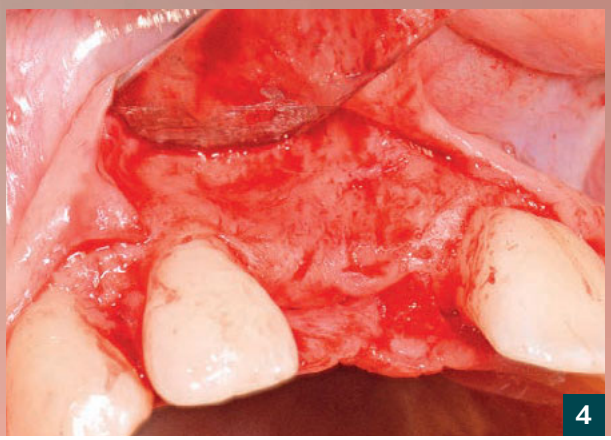

4

5

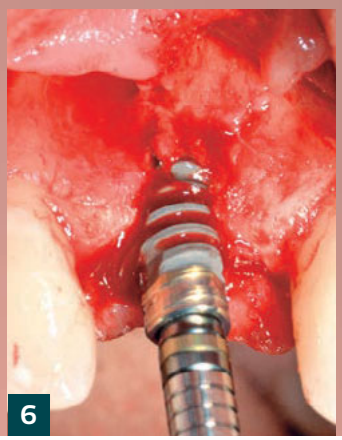

6

Sowohl bei guten Knochenverhältnissen als auch bei umfangreichen Hart- und Weichgewebsdefiziten mit sorgfältiger Behandlungsplanung und diversen Augmentationsverfahren ist die Auswahl des passenden Implantatsystems von primärer Bedeutung, um langzeitstabile und ästhetische periimplantäre Verhältnisse zu schaffen. Das Nobel Biocare N1-System ermöglicht eine effektive und schonende Form der Implantatbettaufbereitung, die zu einer beschleunigten Osseointegration in Kombination mit der hohen Primärstabilität der Implantate und dem innovativen Abutment-Prothetiksystem zu einer vorhersagbaren Sekundärstabilität führt.

Kernstücke des Nobel Biocare N1-Systems sind das neuartige und schonende Bohrprotokoll und die flexible Abutmentauswahl. Der Osseoshaper mit seinem auf die Implantatgröße abgestimmten Design, benötigt aufgrund seiner geringen Drehzahl bei der Präparation ohne Gefahr der Überhitzung des Knochens keine Wasserkühlung [1]. Dabei steuert der Bohrer durch die spezielle Anordnung der Schneiden und die spezifische Querschnittsform passiv den Grad der Aufbereitung abhängig von der Knochenqualität. Es werden das Überleben vitaler Knochenzellen und die dadurch schnellere Osseointegration der Implantate gefördert [2,3]. Der jeweils mit dem Implantat mitgelieferte Einmalbohrer bietet bei optimaler Sicht ohne Irritationen durch die Wasserkühlung in nur zwei Bohrschritten eine optimal abgestimmte Kongruenz zwischen Implantatkavität und Implantat [3].

Eine ausreichend dimensionierte fixierte und keratinisierte Mukosa (KM) ist als stabile Weichgewebsmanschette am Implantathals wichtig für die weichgewebliche Abdichtung eines Implantats [4]. Die systemeigenen Abutments mit der Xeal Oberfläche führen durch ihre anodisierte und nanostrukturierte Oberfläche zu einer dichten Weichgewebsadaptation

Fall 1: Implantatversorgung im ästhetisch anspruchsvollen Oberkiefer-Frontzahnbereich

1 Regio 11 soll mit einem Implantat definitiv versorgt werden. Der Zahn war nach Avulsion und externer Resorption entfernt worden.

2 Der replantierte und endodontisch versorgte Zahn 11 zeigte nach einigen Jahren eine Wurzelresorption mit Auflösung der Wurzel.

3 Der Alveolarkamm war nach über zehn Jahren vor allem horizontal atrophiert und das Lippenbändchen setzt hoch an.

4 Blick auf den atrophierten Knochen nach Bildung eines Mukoperiostlappens durch einen Kieferkammschnitt.

5 Die Präparation des Implantatbetts erfolgte mit dem OsseoShaper, sein Gewindedesign erzeugte einen Abtrag von spongiösem Knochen.

6 Insertion eines Nobel Biocare N1 TiUltra TCC-Implantats (RP 4,0 x 13 mm) und dem marginalen anodisierten Bereich (gelbe Farbe).

copyright by all rights reserved Interessen

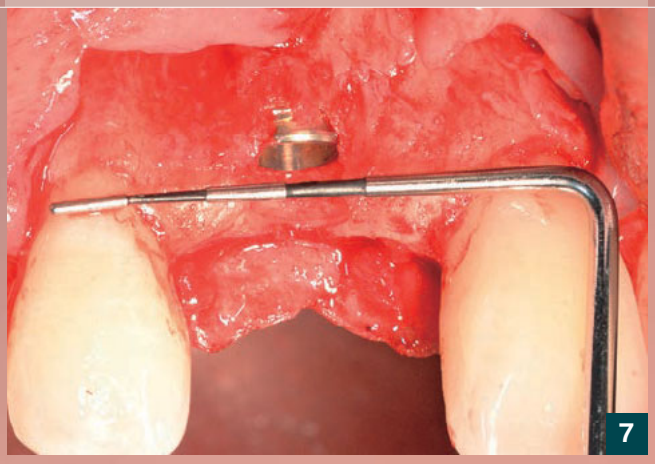

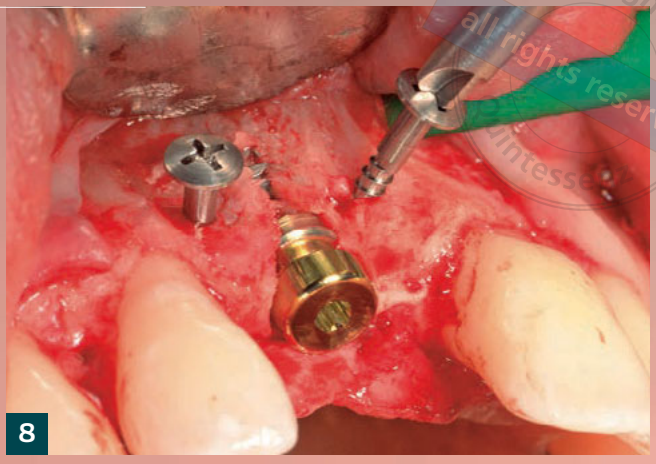

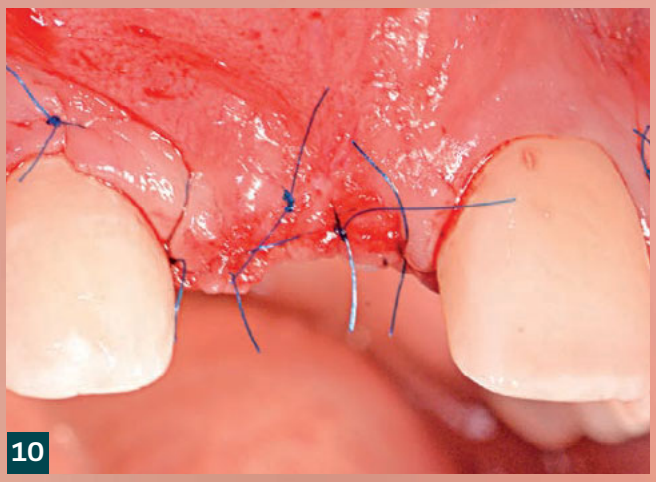

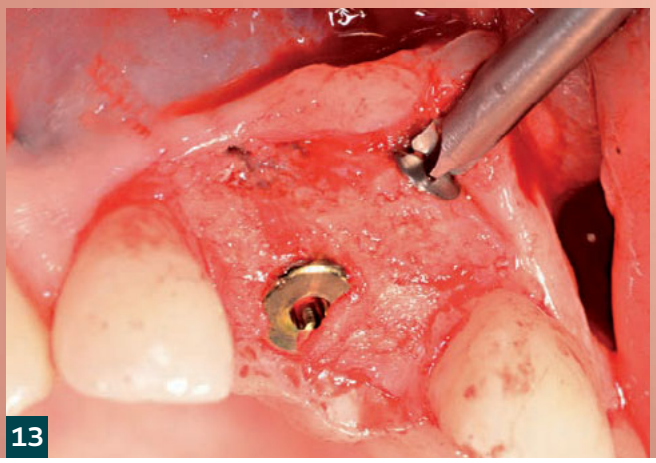

(Mukointegration) [5]. Der interne lange Konus mit Plattform Shift in der triovalen formschlüssigen Verbindung mit den Xeal-Abutments fördern zusätzlich den Erhalt des periimplantären Knochens [6-9]. Die Flexibilität in der Prothetik zwischen Versorgungen auf Implantatniveau (Bone-level) und Weichgewebsniveau (Tissue-level) je nach Indikation zu wählen, eröffnet die Option das Risiko für periimplantäre Komplikationen durch die Verwendung einer Mesostruktur zu reduzieren.

Die vorliegende Auswahl von drei klinischen Fällen soll die verschiedenen Einsatzmöglichkeiten dieses innovativen Implantatsystems vorstellen.

7 Die vertikale Position des Implantats 11 wurde nach der gewünschten Lage des späteren Randes der Krone inseriert.

8 Vor Einsetzen der Tentpole-Schrauben (Nobel Biocare) [10, 11] wurde die Mesostruktur N1 Base mit einer Verdeckschraube abgedeckt.

9 GBR mit autologem Knochen und bovinem KEM (creos xenogain Nobel Biocare) aktiviert durch Hyaluronsäure (hyaDENT BG, Regedent).

10 Nach Auflage einer Kollagenmembran (creos xenofirm) spannungsfreier Verschluss nach vorab durchgeführter Periostschlitzung.

11 Die Membran wurde mit nicht resorbierbaren Pins im Alveolarfortsatz befestigt, die N1 Base und Tentpole Schrauben sind zu sehen.

12 Nach der Einheilzeit von fünf Monaten ist die Verbreiterung des Kieferkamms sichtbar. Das Lippenbändchen wird verlagert.

13 Gut durchblutetes Augmentat und gute knöcherne Konsolidierung über den N1 Base Gingivaformer (2 mm) beim Re-entry.

Copyright by Quintessenz all rights reserved

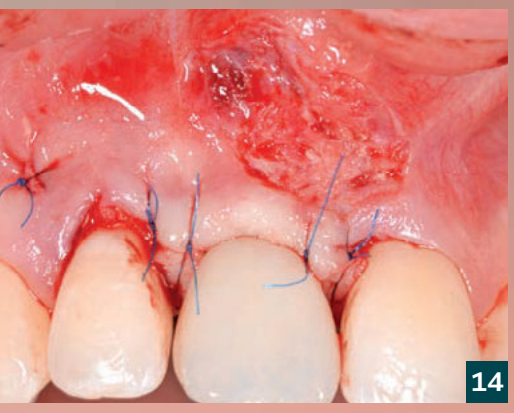

Fall 2

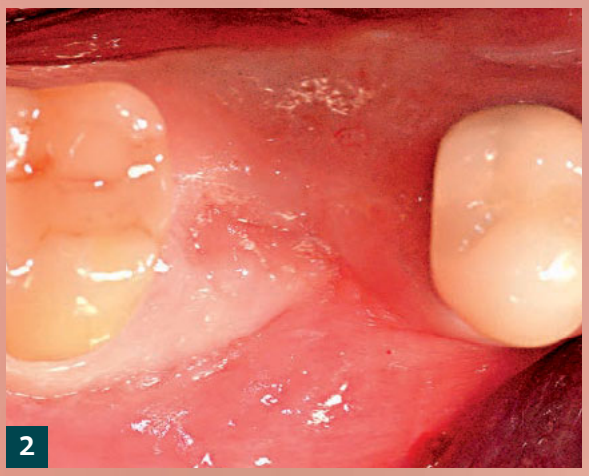

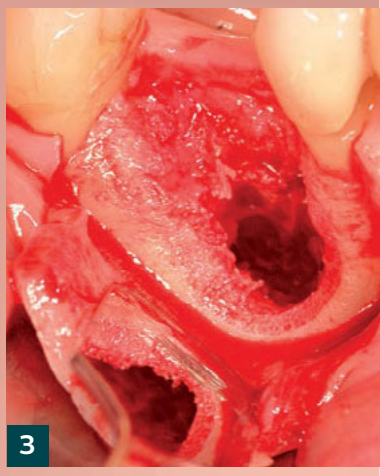

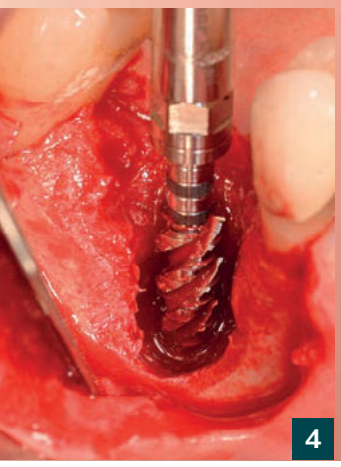

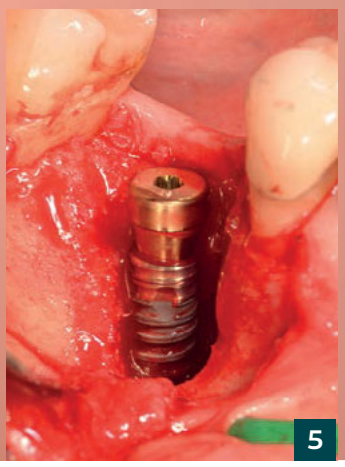

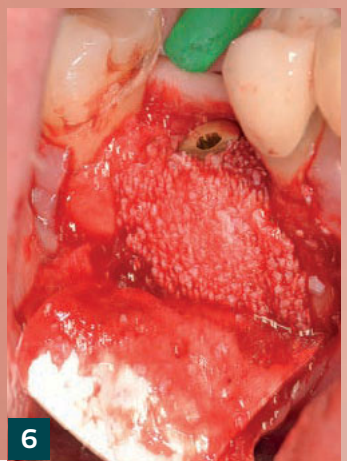

14 Schaffung einer Zone ausreichend keratinisierter Mukosa und Weichgewebsvermehrung mit Einlagerung von Mucogain (Nobel Biocare).

15 Ausgeheiltes Emergenzprofil und Blick auf die N1 Base, die das „one abutment one time" -Konzept ermöglicht [12].

16 Auf individuellem Zirkonoxid-Abutment (NobelProcera Zirconia Implant Crown) verklebte Lithium-Disilikat-Krone nach neun Monaten.

Fall 2: Versorgung eines großen Alveolarkammdefekts mit einem N1-Implantat im Unterkiefer

1 Zahn 46 mit einer Rezession der Miller Klasse III [13], einem großen Zahnhalsdefekt und einer Fraktur der mesiobukkalen Wurzel.

2 Nach einer viermonatigen Abheilung waren ein Verlust an Alveolarkammbreite und eine Abflachung des Vestibulums eingetreten

3 Darstellung des Kieferkamms mit der nicht verknöcherten Alveole und der fehlenden bukkalen Wand.

4 Implantatpräparation mit dem N1 Bohrprotokoll: Zur Erzielung einer Primärstabilität Präparation kaudal über die Alveole hinaus.

5 Das N1 Implantat mit der N1 Base incl. Gingivaformer werden zur vertikalen Augmentation als Tenting Screw verwendet [12].

6 GBR mit Knochenersatzmaterial (creos xenogain), Hyaluronsäure und einer Kollagenmembran (creos xenoprotect, Nobel Biocare).

7 Zustand nach Augmentation, spannungsfreier Weichgewebsabdeckung und Verschluss der Wundränder mittels Einzelknopfnähten.

copyright by
all rights reserved
Quintessenz

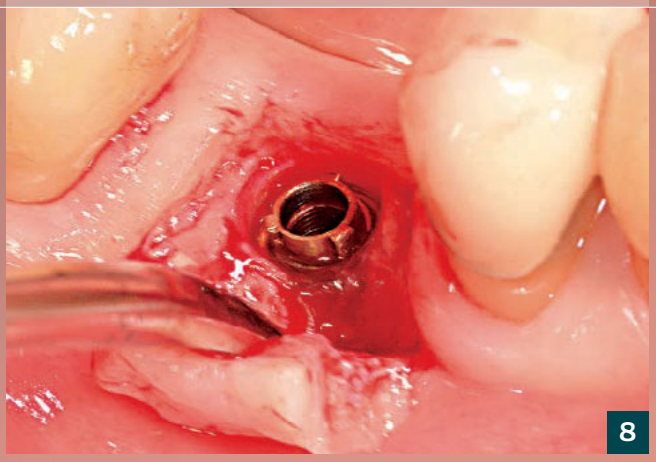

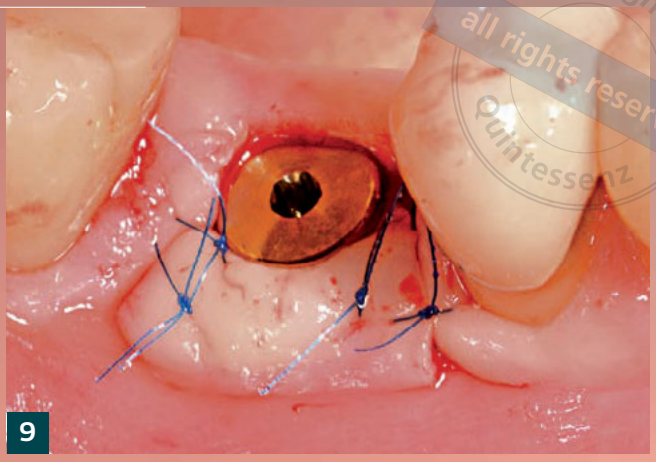

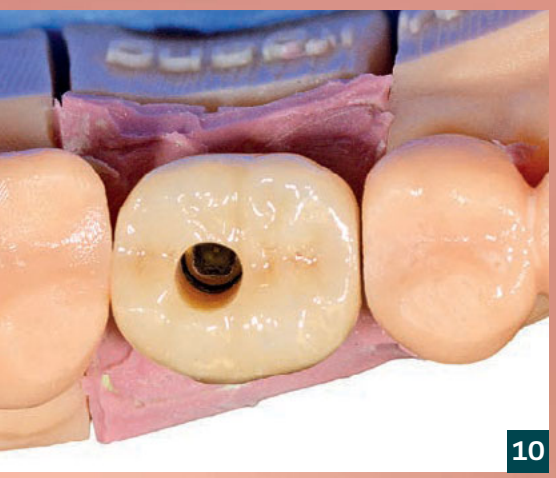

Fall 3

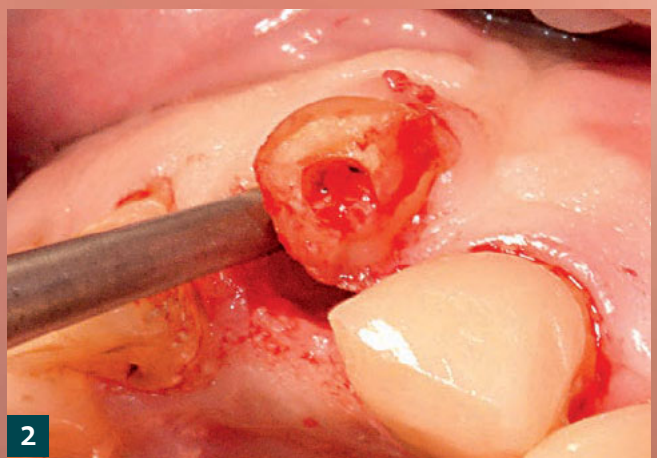

8 Freilegung des Implantats nach sechs Monaten. Es zeigte sich wieder eine Verknöcherung über die Implantatschulter hinaus [12, 14].

9 Einsetzen des Gingivaformers auf Nobel Biocare N1 Basis Xeal und Schaffung einer ausreichend breiten bukkalen attached Mukosa.

10 Anfertigung einer auf einer Titanbasis verklebten Krone aus Zirkonoxid (IPS emax ZirCad prime auf N1 Universal Abutment).

11 Optimale Hart- und Weichgewebsadaption nach der prothetischen Eingliederung.

12 Röntgenkontrolle nach einem Jahr, optimale Osseointegration.

Fall 3: Sofortimplantation und Augmentation nach Frontzahntrauma

1 Frakturen an 12, 21, 22 nach Sturz. Oberlippenwunde, Kronenfraktur und Intrusion des Zahnes 11. Schienung mit einer TTS Schiene.

2 Die Zähne 11 und 21 wurden infolge von Quer- und Längsfrakturen als nicht erhaltungswürdig eingestuft und extrahiert.

GMT 94527 DE 2501 © Nobel Biocare Deutschland GmbH, 2025. Alle Rechte vorbehalten. Nobel Biocare, das Nobel Biocare Logo und alle sonstigen Marken sind, sofern nicht anderweitig angegeben oder aus dem Kontext ersichtlich, Marken von Nobel Biocare. Weitere Informationen finden Sie unter www.nobelbiocare.com/trademarks.
Die Produktabbildungen sind nicht notwendigerweise maßstabsgetreu.

copyright by Quintessenz all rights reserved

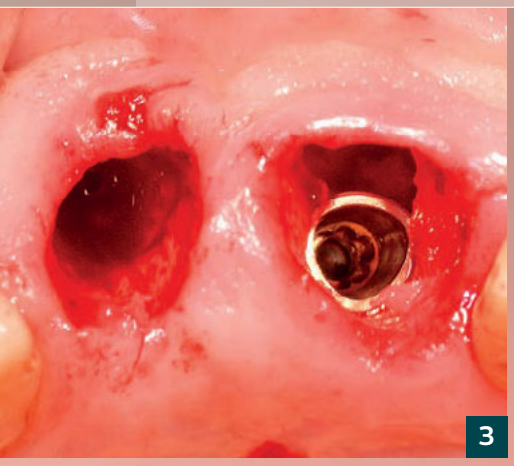

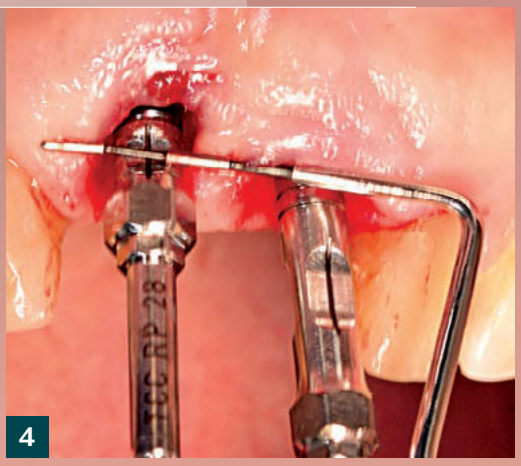

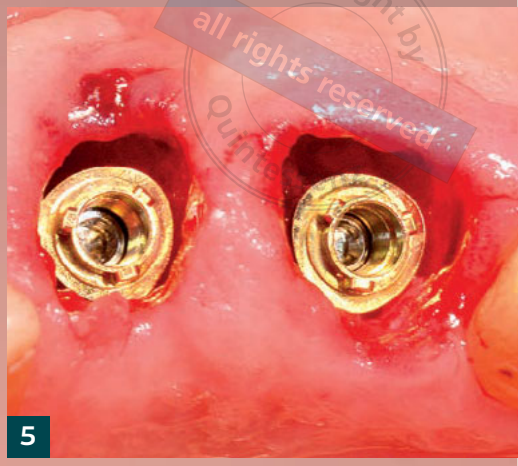

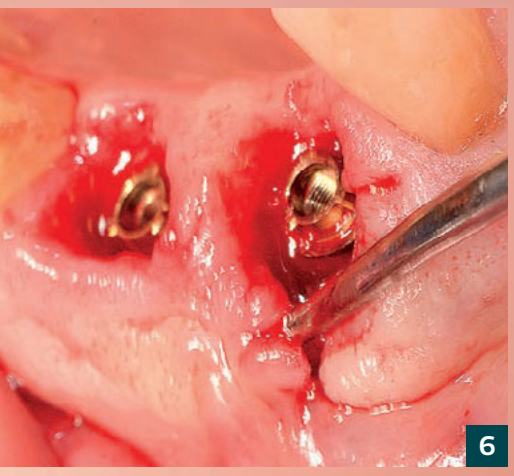

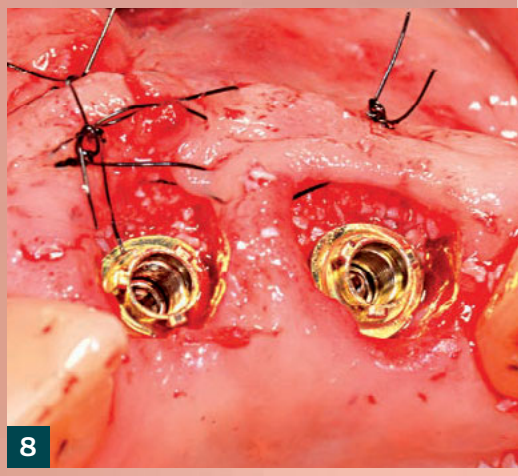

3 Palatinal versetzte Sofortimplantation regio 21 für die spätere Augmentation. Regio 11 Vorbohrung mit dem OsseoDirector.

4 Ausrichtung der vertikalen Höhe der Implantatschulter nach prothetischen Gesichtspunkten. Weichgewebsdehiszenz in regio 11.

5 N1 Basis Xeal-Abutments mit der prothetischen Plattform zur Aufnahme der temporären Abutments [12].

6 Zur Korrektur der Weichgewebsdehiszenz in regio 11 wurde durch Tunnelierung ein koronaler Verschiebelappen präpariert.

7 Ein subepitheliales Bindegewebstransplantat aus dem harten Gaumen wurde unter die mobilisierte Schleimhaut platziert.

8 In den Gap bukkal der Implantate wurde xenogener Knochen appliziert und die Schleimhaut mittels Naht nach koronal fixiert.

9 Die verblockten, verschraubten provisorischen Kronen dienen als Sofortversorgung und zur Stütze und Ausformung des Weichgewebes.

10 Vier Wochen nach dem Eingriff zeigt sich ein guter Heilungsverlauf ohne postoperative Beschwerden.

11 Das Emergenzprofil vier Monate postoperativ zeigt eine langzeitstabile Weichgewebsintegration auf dem Tissue-level Niveau. [12, 15].

Ihre Top 6 Produkte Oralchirurgie

copyright by Quintessenz
All rights reserved

ab 349,00 €
zzgl. MwSt.

Menge	Nachlass
3-5	3% Nachlass
6-9	6% Nachlass
Ab 10 aufwärts	10% Nachlass

EthOss ß-TCP Knochenregeneration

Die besondere Formel aus 65% ß-TCP und 35% Kalziumsulfat ermöglicht die Steuerung der Viskosität von pastös bis fest und erlaubt ein Arbeiten ohne Kollagenmembran.

NEU

349,00 €
zzgl. MwSt.

Vitamin D Sofort-Test Gerät

Point-of-Care-Diagnostikgerät misst innerhalb von weniger als 15 Minuten den Gesamt-25-OHVitamin-D Spiegel; liefert in Verbindung mit einem speziellen Immunoassay-Analysator direkt am Behandlungsstuhl präzise, schnelle und zuverlässige Ergebnisse.

NEU

ab 149,00 €
zzgl. MwSt.

Root-Ex Wurzelentferner Set

Diese innovativen Harpunenstecker ermöglichen die minimalinvasive Entfernung von abgebrochenen Wurzelspitzen und Zahnfragmenten ohne operativen Eingriff.

NEU

339,00 €
zzgl. MwSt.

Vitamin D Praxis-Sofort-Test (25 Stk.)

Unsere Vitamin-D Praxis-Sofort-Tests ermöglichen eine präzise Messung des Vitamin-D-Spiegels im Blut, insbesondere des 25-Hydroxyvitamin-D (25-OH-VD), welches den besten Indikator für den Vitamin-D-Status im Körper darstellt.

Aktionspreis
ab 75,75 €
zzgl. MwSt.

Safescraper® gebogen

Safescraper® gerade

Safescraper®

Die intraorale Gewinnung von kortikalen Knochenspänen gelingt mittels dem originalen Safescraper®-Twist sicher, einfach und schnell.

NEU

139,95 €
zzgl. MwSt.

Labrida BioClean Chitosan Bürste (5 Stk.)

Oszillierende Spezialbürste für die effiziente aber schonende Periimplantitisbehandlung auf Titan und Keramikoberflächen an Implantaten

Zantomed GmbH
Ackerstraße 1 · 47269 Duisburg
info@zantomed.de · www.zantomed.de
Tel.: +49 (203) 60 799 8 0
Fax: +49 (203) 60 799 8 70
info@zantomed.de

Preise zzgl. MwSt. Irrtümer und Änderungen vorbehalten.

zantomed
www.zantomed.de

copyright by all rights reserved Quintessenz

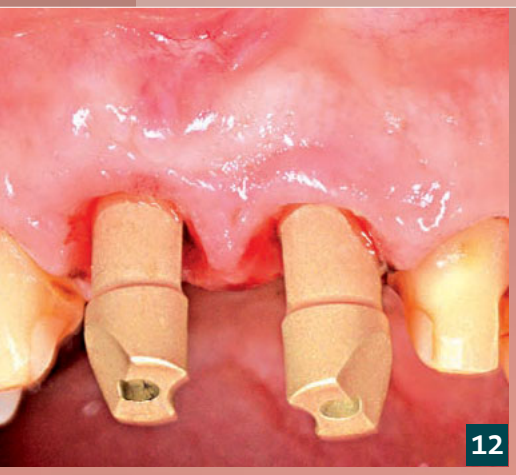

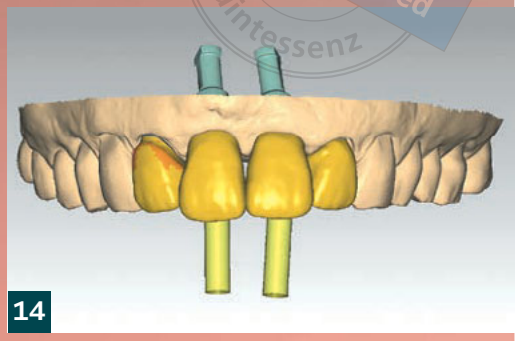

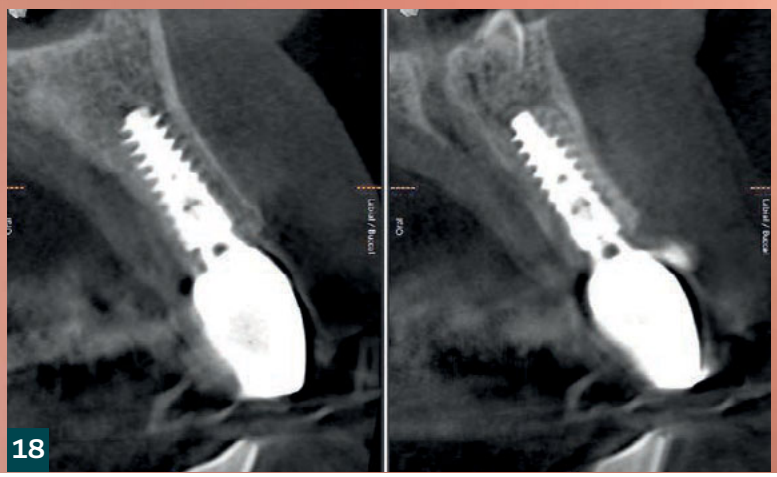

Scan mich!

LITERATUR
zu dieser Publikation

DZR | Blaue Ecke

Abrechnungstipps
zu dieser Publikation

12 Klinische Situation zum Zeitpunkt der Abformung mit dem Trios Intraoralscanner (3Shape).

13 Digitale Planung der Prothetik mit der Software (dtx studio lab) durch den Zahntechniker CAD, Fräsung extern (ZTM Rosen).

14 Direkt verschraubte NobelProcera Zirconia Implant Crown mit bukkaler Verblendung 11, 21, emax Veneer 12 und Krone 22 (Ivoclar).

15 Klinischer Aspekt kurz nach Verschraubung der Restauration.

16 Klinischer Aspekt im Rahmen eines Kontrolltermins nach einem Jahr.

17 Ein Jahr später: stabiles Knochenniveau dank Plattform Shift-Design des Implantat-Abutment-Interface und N1 Base Abutments.

18 DVT-Schnittbilder sechs Monate nach prothetischer Versorgung.

copyright by Quintessenz
All rights reserved

REGEDENT
smart regeneration

CLEAN & SEAL®

Frühe und wirksame Behandlung von periimplantären Infektionen

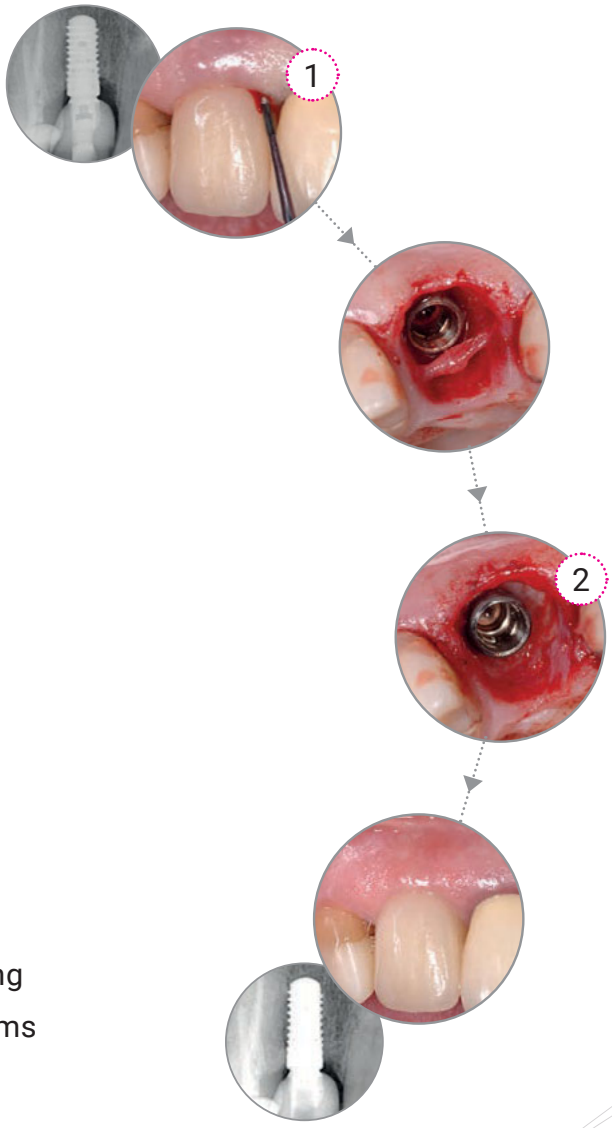

1. CLEAN

Mechanische Reinigung
in Kombination mit wirksamem
Biofilmentferner PERISOLV®.

2. SEAL

Versiegelung des Defekts und
Unterstützung der Wundheilung
mit vernetzter Hyaluronsäure xHyA.

VORTEILE

- Beschleunigte Wund- und Gewebeheilung
- Stabilisierung und Schutz des Wundraums
- Erleichterte Entfernung von Biofilm und Granulationsgewebe

Weitere Infos

Klinische Bilder mit freundlicher Genehmigung von Dr. T. Liechti.

REGEDENT GmbH | Tel +49 (0) 93 24 - 6 04 99 27 | kontakt@regedent.com | www.regedent.de

copyright all rights reserved

Implanto-prothetische Gesamtrehabilitation

Effizienz, Chancen und Möglichkeiten der Sofortimplantation und -belastung

Dr. med. dent. Roberto Sleiter



- 1989-1994 Zahnmedizinisches Studium Università Cattolica Roma
- Promotion
- 1995-1996 Assistent in der Abteilung für Totalprothetik und Kaufunktionsstörungen, Uni Zürich
- 1997-2001 Assistenzzeiten: Abt. für Oralchirurgie an der Uni Bern
- 2001-2003 Assistent der Privatpraxis für Oralchirurgie und Kiefer-Gesichtschirurgie Dr. Roux, Dr. Tschumper (Bern)
- 2002 Fachzahnarzt für Oralchirurgie
- 2009-2022 Ext. Oberarzt in der Abteilung für Oralchirurgie, Uni Bern
- Seit 2003 Privatpraxis in Egerkingen

praxis@dentalspecialist.ch
praxis-sleiter@sso-hin.ch
www.dentalspecialist.ch

ZT Vittorio Procopio



- 2002 Diplom als Zahntechniker mit staatlicher Berufszulassung
- 10-jährige Berufserfahrung in Italien
- Seit 2015 Laborleitung des zahntechnischen Labors Montana AG in Egerkingen (CH)
- Spezialisierung in den Bereichen CAD-Design, Total- und Hybridprothetik sowie Keramik
- 10-jährige Erfahrung mit dem All-on-4-System

labormontana@gmail.com
www.labormontana.ch

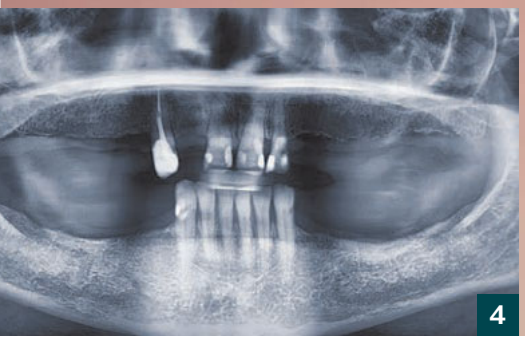

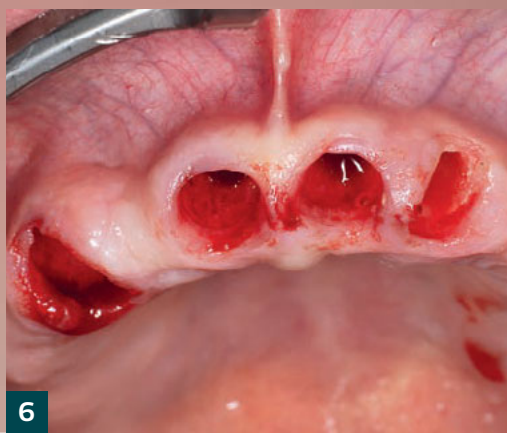

Die Rehabilitation ist eine interdisziplinäre Aufgabe, welche die Zusammenarbeit von (Zahn-)Ärzten, Zahntechnikern, Patienten und anderen Spezialisten erfordert. Ziel ist eine effiziente Wiederherstellung und das langfristige Erhalten von Funktion, Ästhetik und Lebensqualität. Sofortimplantate, die auf vier Zähnen verankert sind und sofort belastet werden, stellen aufgrund der wissenschaftlichen Evidenz bei geeigneter Indikationsstellung für Patienten eine schnell umsetzbare und mit wenig Sitzungen in der Praxis verbundene, sichere prothetische Lösung dar. Im vorliegenden Fall hatte die Patientin viele Zähne verloren (Abb. 1-3).

Es galt, die Patientin aufzufangen und nach Aufklärung über die aktuelle Situation und Beratung ihre Wünsche nach Wiedererlangung von Ästhetik und Funktion ihrer Zähne umzusetzen. Sie wünschte eine schnelle Sanierung möglichst ohne sichtbare ‚zahnlose' Übergangszeiten. Die Oberkieferzähne waren nicht erhaltungswürdig und mussten extrahiert werden (Abb. 4).

Das Prinzip einer Verankerung mit einer implantatgetragenen Brückenrekonstruktion auf vier Zähnen bot bei dem vorliegenden Fehlen von Stützzonen und der insuffizienten Restbezahnung im Oberkiefer eine gute und schnelle Versorgungsmöglichkeit. Beim Implantatsystem fiel die Wahl auf das SPI Element von Thommen medical. Das Implantat ist zylindrisch parallelwandig und unterstützt mit seiner Implantatoberfläche Inicell eine schnelle Osseointegration. Konkret wurde geplant, dass vier Implantate nach Extraktionen der Zähne sofort implantiert werden. Mithilfe von Variomulti-Abutments und Provisoriumskappen sollte die Patientin nach Implantatinsertion direkt versorgt die Praxis verlassen können.

Eine 3D-Röntgenaufnahme wurde angefertigt, Abformungen und Bissnahme genommen und Fotos gemacht. Letztere wurden analysiert, um die optimale Rot-Weiss-Ästhetik bei der Pa-

1 Die gepflegte Patientin traute sich nicht in der Öffentlichkeit zu lächeln. Sie suchte eine schnelle allumfassende Lösung.

2 Der Restzahnbestand im Oberkiefer besteht aus nicht erhaltungswürdigen Zähnen 12, 11, 21 und 23.

3 Im Unterkiefer waren die Zähne 33-43 erhaltungswürdig, eine zusätzliche Seitenzahnversorgung über Implantatpfeiler war notwendig.

4 OPG des Ausgangszustandes, die Prognose der Zähne war schlecht, eine 3D-Analyse der Knochenstruktur war erforderlich.

5 Die schonende Entfernung der Zähne mit minimalem Trauma des umgebenden Knochens und der umgebenden Weichgewebe war essenziell.

6 Keine Verletzung der gesunden umgebenden Weichgewebsstrukturen, Zustand nach vollständiger Extraktion der Restzähne.

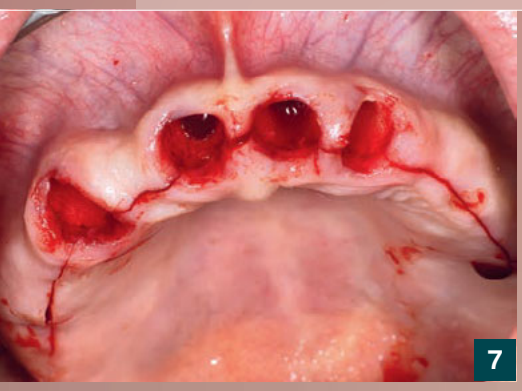
7

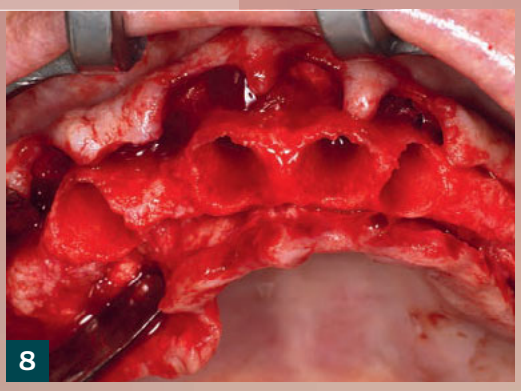
8

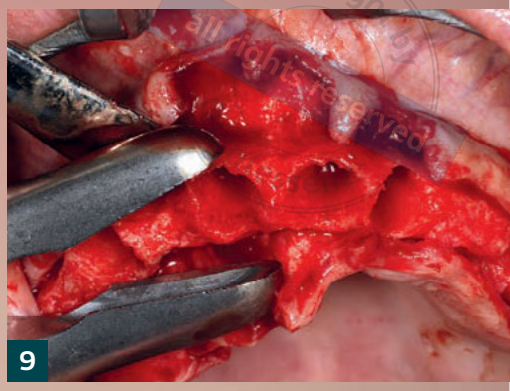
9

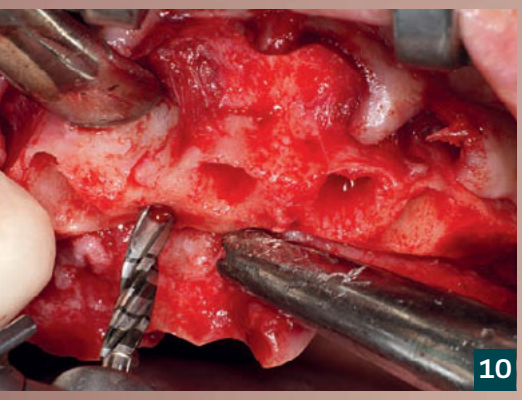
10

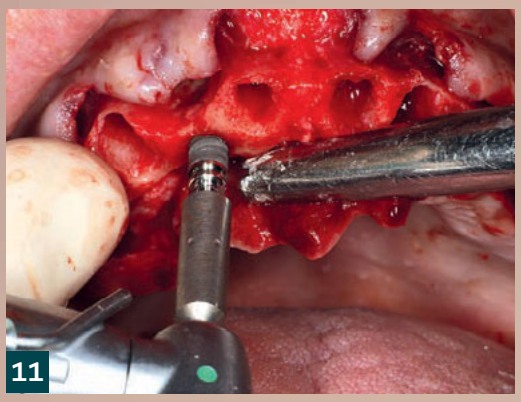
11

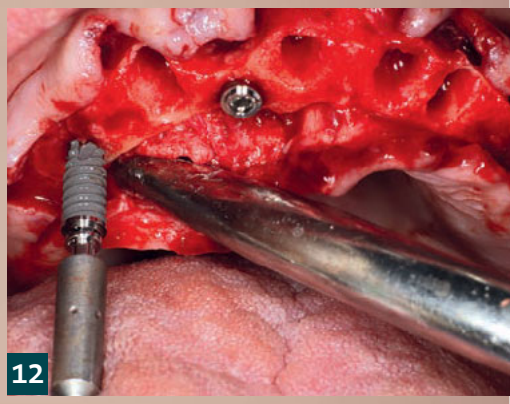
12

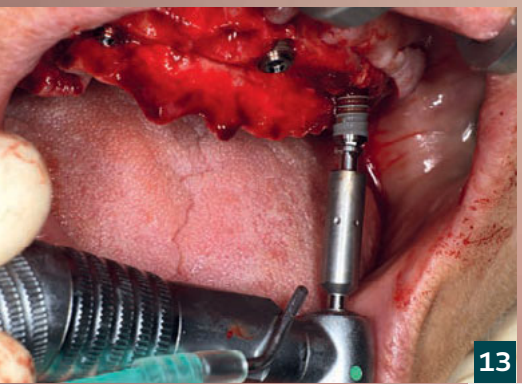
13

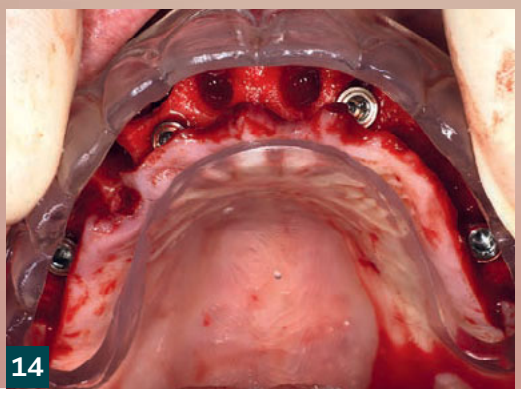
14

15

tientin zu bestimmen. Nach Radierung der Restbezahnung im Oberkiefer wurde eine Immediatprothese hergestellt. Vor Implantation wurden die Zähne schonend und ohne traumatische Verletzung der Weichgewebs- oder Knochenstrukturen gezogen (Abb. 5, 6). Die Alveolen wurden auskürettiert. Die Schnittführung orientierte sich leicht nach palatinal versetzt (Abb. 7). Nach Lappenbildung und -mobilisation zeigte sich eine starke Knochenresorption in den zahnlosen Bereichen und dünne Knochenstrukturen im koronalen Anteil der Alveolen (Abb. 8). Bei den Alveolen wurde die Knochenhöhe reduziert (Abb. 9), eine Orientierung erfolgte über die ermittelte Lachlinie. Sukzessive wurden vier Implantate regio 14 SPI Element MCI Inicell (Thommen medical Ø 4.0/L: 11 mm), 12 (Thommen medical Ø 3.5/L: 11 mm), 22, 24 (je Ø 4.0/L: 11 mm) inseriert (Abb. 10-13). Nachdem die Positionierung mittels Schablone überprüft worden war, wurden die passenden Variomultis (Thommen medical) mit Angulierung von 0/17/30 Grad ausgesucht und via Drehmomentratsche mit 15-25 Ncm aufgeschraubt (Abb. 15). Anschließend wurde die vorab im Labor hergestellte Prothese palatinal mit Silikon beschickt, aufgesetzt und eine Bissnahme zur Kieferrelationsbestimmung genommen (Abb. 16, 17). Alsdann wurde die Prothese palatinal ausgeschliffen und die Randgestaltung bis

7 Leicht nach palatinal versetzte, midkrestale Schnittführung zur Schonung der labialen Weichgewebestrukturen.

8 Präparation und Freilegung der Knochenstruktur mit frischen Alveolen.

9 Knochenglättung und Kontrolle der Smile-Line mit der großen Lührzange.

10 Freihändige Vorbohrung palatinal der Alveolen in den mit ausreichend Knochen versehenen Regionen.

11 Implantatinsertion eines SPI Element MCI Inicell (Thommen medical Ø 3.5/L: 11 mm) regio 12.

12 Es folgt die Implantatinsertion eines SPI Element MCI Inicell (Thommen medical Ø 4.0/L: 11 mm) regio 14.

13 Nach Insertion der Implantate regio 22, 24 (SPI Element MCI Inicell Ø 4.0/L: 11 mm) folgten die Insertionen regio 43, 46, 34, 37.

14 Anhand der Position der Implantate suchten wir die passenden Variomulti-Abutments aus.

15 Die Mindesteindrehkraft von 30 Ncm als IT-Wert für die Sofortversorgung und -belastung wurde bei allen Implantaten erreicht.

16

17

18

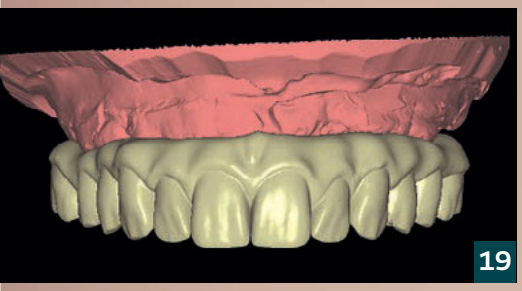
19

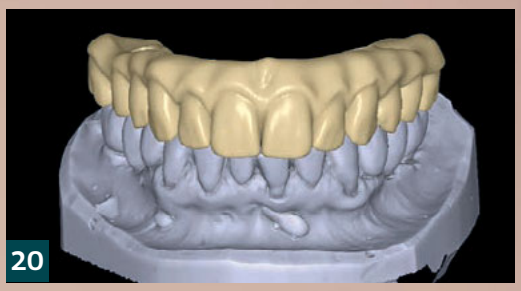
20

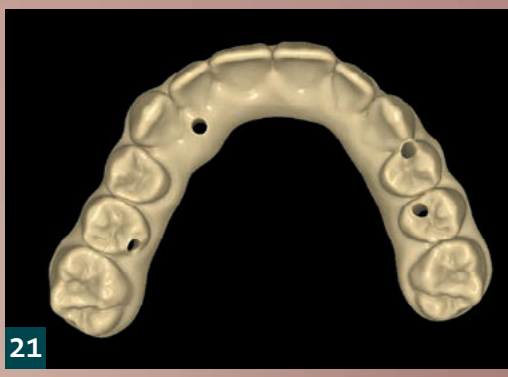
21

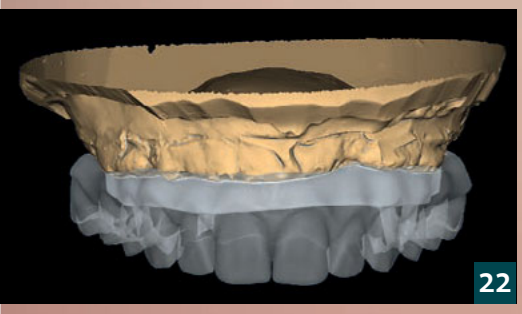
22

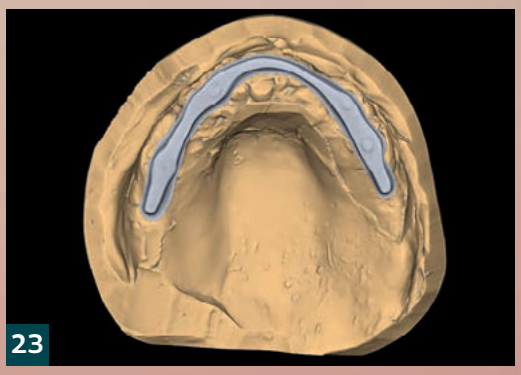
23

24

25

26

27

auf Höhe der geplanten festsitzenden Brückenkonstruktion reduziert (Abb. 18). Drei Stunden nach der OP wurde sie mit den eingearbeiteten Kappen eingesetzt. Im Unterkiefer waren ebenfalls SPI Element Implantate regio 43, 46, 34, 37 inseriert worden. Im Labor erfolgte anhand der Informationen zur Kieferrelation, Lage der Implantate und Gegenkieferbezahnung das digitale Design

16 Mit der vorab erstellten Immediatprothese wurde nach Silikonauftrag eine Bissnahme genommen.

17 Im Silikon konnten die Kieferrelation und die genaue Verortung der Variomulti-Abutments ermittelt werden.

18 Das festsitzende Provisorium wird drei Stunden postoperativ nach Einarbeitung der provisorischen Kappen eingesetzt.

19 Inzwischen wurde nach Scan und anhand der gewonnenen Informationen die definitive Oberkieferversorgung kreiert.

20 Diese wurde an die reale Bezahnung und digital geplante Brückenversorgung in Relation zum Unterkiefer angepasst.

21 In der definitiven Versorgung wurden die Kanäle für die späteren Verschraubungen der Implantate integriert.

22 Auf dem digitalen Modell wurde eine stegartige Innenkonstruktion zur ...

23 ... Aufnahme und Verschraubung der Variomulti-Abutments in der definitiven Restauration aus Zirkonoxid geplant.

24 Fertigstellung der Oberkieferversorgung inkl. Schraubenbohrungen aus gefrästem Zirkonoxid vor der Sinterung.

25 Präparation der bukkalen Oberflächen von Zähnen und Gingiva zur Keramik-Schichtung des Zirkonoxid-Gerüsts vor der Sinterung.

26 Charakterisierung und Gestaltung der Zirkonoxid-Prothese vor dem Sinterprozess.

27 Zirkonoxid-Prothese nach dem Sinterprozess.

28

29

30

31

32

33

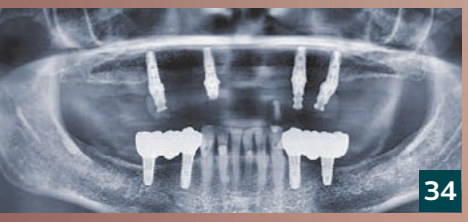
34

35

36

37

der definitiven Versorgung (Abb. 19, 20). Je nach Position und Ausrichtung des Implantats wurde die Achse des Schraubkanals verändert und optimiert, sodass eine okklusale oder orale Verschraubung erreicht wurde (Abb. 21). Die Verbindung zum Brückengerüst sollte durch eine Titanbasis erfolgen (Abb. 22, 23). Die Brückenrekonstruktion aus Zirkonoxid wurde gefräst (Abb. 24), labial reduziert und ästhetisch mit Keramik inklusive der Gingiva individualisiert (Abb. 25-29). Nach Fertigstellen der Brücke wurde der Titansteg zementiert (Abb. 30). Ergebnis ist eine dem Gesicht der Patientin angepasste, natürliche Zahnreihengestaltung (Abb. 31-33). Im Unterkiefer wurden im Seitenzahnbereich nach vier Monaten Einheilzeit die implantatgetragenen Zirkonoxidbrücken eingesetzt (Abb. 34). Nach fünf Monaten wurde die definitive Brückenrekonstruktion aus Zirkonoxid im Oberkiefer eingesetzt (Abb. 35-37). Die Patientin fühlte sich wohl, attraktiv und gesellschaftlich vollkommen rehabilitiert.

DZR | Blaue Ecke
Abrechnungstipps
zu dieser Publikation

28 Individuelle Schichtung von unterschiedlichen Keramikmassen zur Herstellung transluzenter, natürlicher Effekte.

29 Ausformung und Schichtung einer natürlichen Gingiva mittels Keramikmassen.

30 Die gefräste Stegkonstruktion aus Titan wurde in der Zirkonoxidbrücke mit Multilink zementiert.

31 Das Ergebnis konnte sich sehen lassen.

32 Die von Hand eingearbeitete Individualisierung, die lichtoptischen Effekte und die ...

33 ... Charakterisierung auf der Schmelzoberfläche machte die Versorgung hochwertig und natürlich.

34 Einsetzen der Brückenrekonstruktion nach erfolgreicher Einheilung der SPI Element-Implantate von Thommen medical (46: Ø 4.0 / ...

35 ... L: 8 mm; 43: Ø 4.0/L: 11 mm; 34: Ø 4.0/L: 8 mm; 37: Ø 4.0/L: 11 mm).

36 Ästhetische Oberkieferrekonstruktion in situ ergänzt durch Brücken und ästhetische Kompositfüllungen im Unterkiefer.

37 Eine glückliche Patientin kann wieder unbeschwert lächeln und ist wie verwandelt.

copyright by
all rights reserved
Quintessenz

permadental®
Modern Dental Group

PERMADENTAL.DE
0 28 22 -71330

Bestellen Sie sich Ihr kostenloses Exemplar des neuen Kataloges als Printversion oder E-Paper:
permadental.de/produktkatalog
02822-71330-22
kundenservice@permadental.de

INSPIRATION
UND INFORMATION

Der neue Zahnersatzkatalog für Behandler und Praxismitarbeiter

copyright-© all rights reserved Quintessenz

Biokompatibilität von Keramikimplantaten in der Sofortversorgung

Dr. med. dent. Markus Sperlich

- Studium der Zahnmedizin an der Albert-Ludwigs-Universität Freiburg
- Bis 2013 Klinik für zahnärztliche Prothetik, Universitätsklinikum Freiburg
- 2013 Gründung Sperlich & Sperlich Zahnmedizin
- 2018 Aufenthalt am ILAPEO, Curitiba, Brasilien
- 2018 Gründung Zentrum für Sofortbehandlung
- Tätigkeitsschwerpunkt Implantologie, Implantatprothetik und Prothetik
- Referententätigkeit und Publikationen in der Implantologie und Prothetik mit Schwerpunkt Sofortbehandlung und Keramikimplantate

- **markus@sperlich-sperlich.de**
- **www.sperlich-sperlich.de**
- **www.instagram.com/sperlich_zahnmedizin**

Dr. med. dent. Mathias Sperlich M.Sc.

- Studium der Human- und Zahnmedizin Freiburg, Würzburg, Zürich
- Weiterbildungsassistent Oralchirurgie
- 2013 Gründung Sperlich & Sperlich Zahnmedizin
- 2018 Aufenthalt ILAPEO Curitiba, Brasilien
- 2018 Gründung Zentrum für Sofortbehandlung, Freiburg
- Tätigkeitsschwerpunkt Oralchirurgie, Implantologie und Parodontologie
- Referententätigkeit
- 2020 Postgraduierten-Studium Master of Science Implantologie und Oralchirurgie

- **mathias@sperlich-sperlich.de**
- **www.sperlich-sperlich.de**
- **www.instagram.com/sperlich_zahnmedizin**

Copyright by all rights reserved Quintessenz

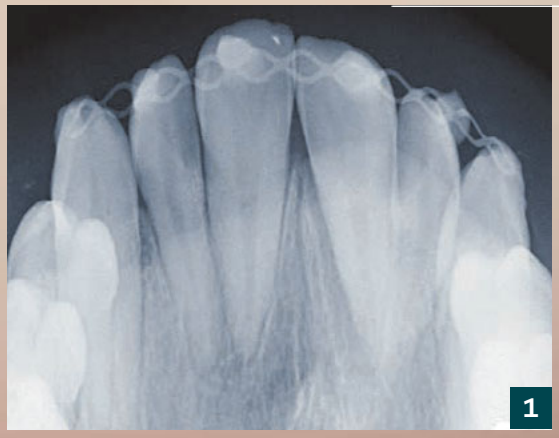

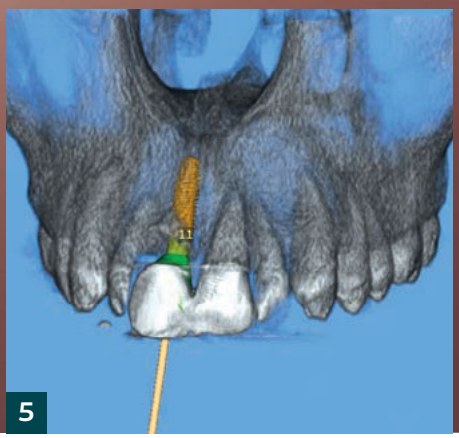

Keramikimplantate haben in der modernen Zahnmedizin an Bedeutung gewonnen. Dabei spielt ihre Interaktion mit dem Weichgewebe eine wichtige Rolle für den langfristigen Erfolg der implantologischen Versorgung. Das Verhalten von Weichgewebe um ein dentales Implantat beeinflusst die Wundheilung, Infektionsanfälligkeit und Langzeitstabilität [1]. Die Biokompatibilität von Keramikimplantaten kann helfen Entzündungen zu reduzieren und die Gewebestabilität zu verbessern [2].

Nach einer Avulsion von Zahn 11 durch einen Unfall im Alter von 15 Jahren wurde der Zahn in der Notaufnahme reimplantiert und via Schienung fixiert (Abb. 1). Im Laufe der bestehenden KFO-Behandlung zeigte sich eine Ankylose von Zahn 11 (Abb. 2, 3), die Entfernung des Zahnes war notwendig. Zu diesem Zeitpunkt war der Patient 17 Jahre alt, er wurde post extractionem mit einer Klebebrücke versorgt (Abb. 4). Mit 21 Jahren stellte sich der Patient mit dem Wunsch nach einer implantologischen Versorgung als Sofortbehandlung in regio 11 mit einem ästhetischen zahnfarbenen Keramikimplantat erneut vor.

Diagnostik und Prognose

Unter Berücksichtigung seiner Anamnese wurde der Patient über die möglichen Behandlungsalternativen aufgeklärt. Aufgrund seines Alters und des notwendigen invasiven Beschleifens der jungfräulichen Zähne 12 und 21 zur Realisierung einer Brückenversorgung entschied sich der Patient für das Konzept der implantologischen Sofortbehandlung. Vorbereitend erfolgte ein Therapiegespräch, die Anfertigung einer DVT-Aufnahme und ein intraoraler Scan. Die Prognose der Behandlung wurde als sehr gut eingeschätzt mit gleichzeitig ausgezeichneter ästhetischer Rehabilitation des Patienten [3].

1 Aufbissaufnahme nach Avulsion von Zahn 11 nach Unfall im Alter von 15 Jahren.
2 Ankylose von Zahn 11 im Laufe der kieferorthopädischen Behandlung.
3 Radiologie der Ankylose Zahn 11.
4 Adhäsivbrücke 11 post extractionem.
5 Digitale Planung mit SMOP.

copyright by all rights reserved Quintessenz

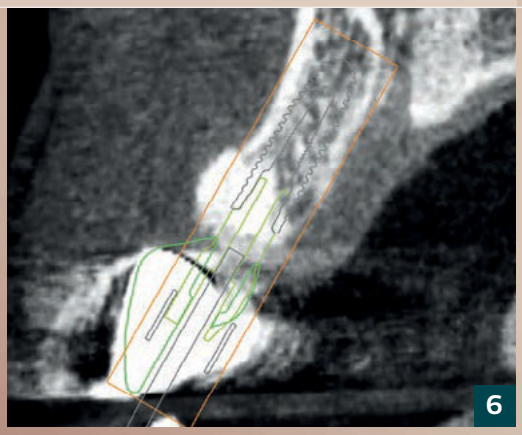

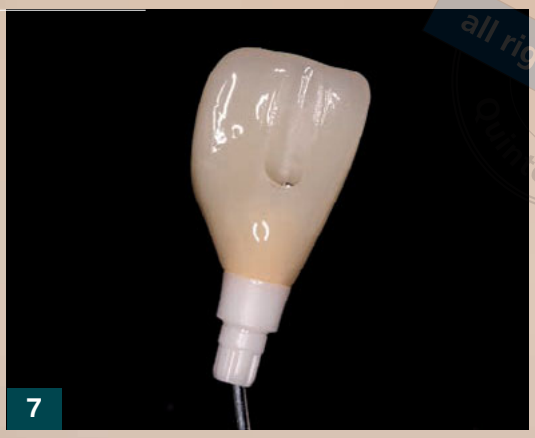

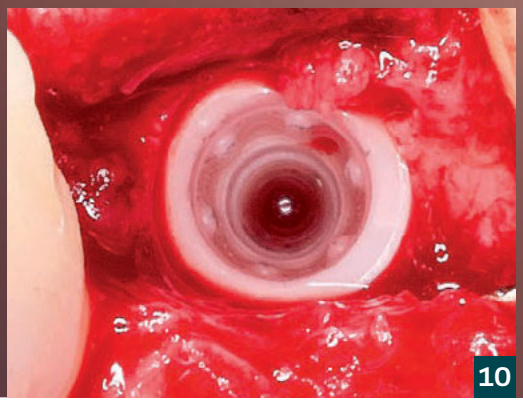

Behandlungsplanung

Nach Auswertung der DVT-Aufnahme wurden die DICOM-Daten der DVT und die STL-Daten des IO-Scans in die SMOP-Software eingespielt. Die Implantatplanung für ein Neodent Ceramic Implantat in regio 11 erfolgte nach unseren Standards für eine Sofortbehandlung (Hohe Primärstabilität, Schonung und Erhalt der vorhandenen Strukturen) (Abb. 5, 6). Unsere Planung übermittelten wir nach Fertigstellung an das Servicecenter Stentists, Auftrag war die Herstellung der Bohrschablone und Vorbereitung der Suprakonstruktion. Entscheidend für den Erfolg der präoperativ hergestellten CAD/CAM-Sofortversorgung war die chirurgische Platzierung des Implantates in der nach Planung festgelegten vertikalen Höhe und Rotationsausrichtung der Innenverbindung. In Zusammenarbeit mit Stentists entwickelten wir hierfür ein spezielles Eindrehwerkzeug. Sind alle Maßnahmen finalisiert erfolgt der Datenexport via STL. In Exocad wurde eine präoperative CAD/CAM-Sofortversorgung (Abb. 7) hergestellt.

Implantation

Nach entsprechend steriler Vorbereitung wurde zunächst die vorhandene Adhäsivbrücke entfernt (Abb. 8, 9) und die

6 Radiologische digitale Planung.

7 Präoperativ hergestellte CAD/CAM-Krone zur Sofortversorgung, sie wurde laborseitig auf eine Neodent ZI-Base verklebt.

8 Ausgangssituation vor Implantation mit Klebebrücke.

9 Ausgangssituation vor Implantation nach Entfernung der Klebebrücke, die Lücke wurde kieferorthopädisch zu weit geöffnet.

10 Finale Implantatposition.

11 Postoperative radiologische Kontrolle.

Copyright by all rights reserved Quintessenz

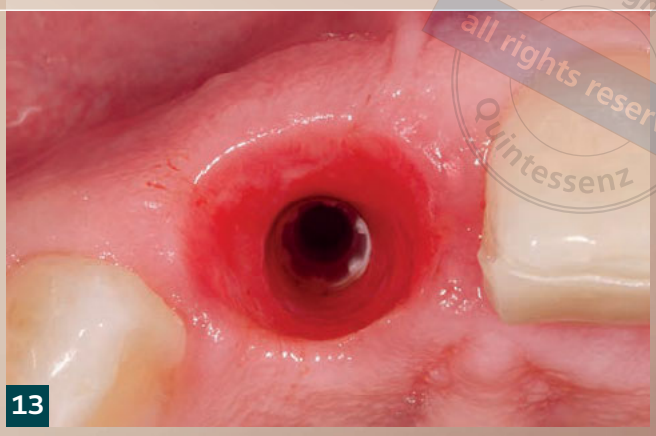

Bohrschablone auf spannungsfreien und suffizienten Sitz überprüft. Über eine krestale Schnittführung ohne vertikale und horizontale Entlastung konnte eine schonende Darstellung des prospektiven Implantatlagers erreicht werden. Zum größtmöglichen Erhalt der Physiologie des Weichgewebes bevorzugen wir ein atraumatisches Vorgehen, auf eine ausgeprägte Lappenbildung wird daher – wenn möglich – verzichtet. Die geführte Aufbereitung des Implantatlagers erfolgte mit dem Neodent Zi MultiKit für ein Neodent Ceramic Implantat (Ø 3,75 L: 13 mm). Die Implantatinsertion wurde mit dem beschriebenem Eindrehwerkzeug kontrolliert. Für die anschließende Sofortversorgung war ein ITV > 35 Ncm unerlässlich [4], es wurde ein Drehmoment von 50 Ncm erreicht. Dank der Eindrehhilfe ist eine exakte Positionierung des Implantates entsprechend der Planung in situ möglich (Abb. 10).

Sofortversorgung

In der Planung der Sofortversorgung wurde das Emergenzprofil von Zahn 21 auf die regio 11 gespiegelt und in der präoperativen Herstellung der Sofortversorgung umgesetzt. Intraoperativ schraubten wir die präoperativ gefertigte CAD/CAM-Krone mit einem Drehmoment von 32 Ncm ein (Abb. 12) und verschlossen die transokklusale Verschraubung mit Teflonband und Tetric Flow. Abschließend wurde die Okklusion nach dem Prinzip des ‚non okklusal loadings' nochmals überprüft. Die radiologische Kontrolle zeigte eine regelrechte Implantatposition und einen suffizienten Sitz der Sofortversorgung (Abb. 11).

Der Patient war postoperativ sofort ästhetisch rehabilitiert und sozial nicht eingeschränkt. 21 Tage postoperativ zeigen sich entzündungsfreie Weichgewebsverhältnisse bei sehr guter Weichgewebsadaptation um die eingesetzte Sofortversorgung (Abb. 12). Nach zwölf Wochen zeigte sich ein gut ausgeformtes Emergenzprofil mit stabilem Anteil an keratinisierter Gingiva (Abb. 13, 14). Die radiologische Kontrolle zeigte nahezu unveränderte ossäre Verhältnisse (Abb. 15). Nach der Abformung wurde eine individuell geschichtete Lithiumdisilikat-Krone auf der Neodent ZiBase (Ø 3,75 H: 1,5 mm) angefertigt (Abb. 16, 17). Mit dem Patienten und Zahntechniker wurde der Umgang mit dem Diastema mediale diskutiert, es sollte geschlossen werden (Abb. 18). Die radiologische Kontrolle der definitiven Versorgung zeigte eine gute Passung bei stabilen ossären Verhältnissen, insbesondere interproximal (Abb. 19). Das Ergebnis nach Abschluss (Abb. 22) und drei Jahre später zeigte ein ästhetisch ansprechendes Gesamtbild für unseren Patienten und Stabilität des Weichgewebes (Abb. 23).

12 Weichgewebe nach 21 Tagen.

13 Ästhetisch und funktionell perfekt ausgeformtes Weichgewebe …

14 … nach zwölf Wochen.

15 Radiologische Kontrolle nach zwölf Wochen.

16 Innenverbindung des Neodent Ceramic Implantats.

copyright by all rights reserved Quintessenz

17

18

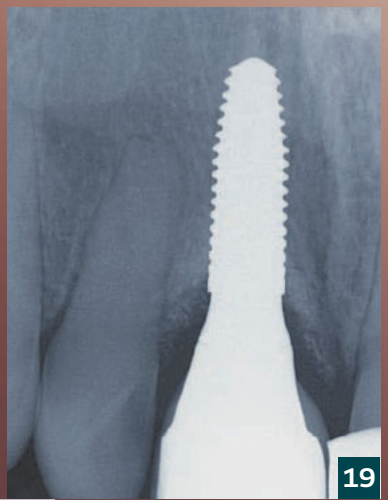

19

20

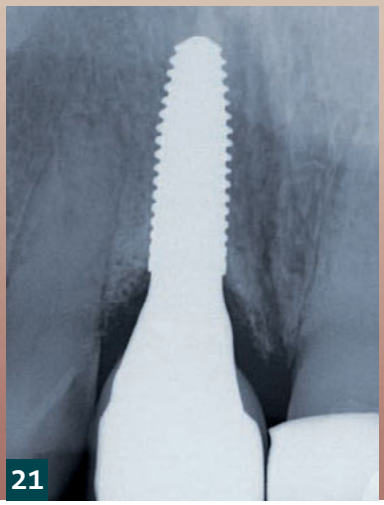

21

Fazit

Die Osseointegration und die Bruchfestigkeit von modernen Keramikimplantaten sind heutzutage denen von Titanimplantaten gleichwertig [6-9]. Das Verfahren des keramischen Spritzgusses (CIM) erlaubt die Herstellung von komplexen keramischen Innenverbindungen (Abb. 10), bietet größtmögliche Flexibilität und eine digitale Transformation (Abb. 5, 6). Der Einfluss von Keramik auf das Weichgewebe ist noch nicht abschließend geklärt [10,11]. Die keramische gewebeverträgliche Oberfläche begünstigt die Anlagerung und Orientierung gesunder gingivaler Fasern und fördert eine gesunde Interaktion mit der Gingiva ähnlich der des natürlichen Zahnes [11,13,14]. Es zeigen sich weniger Irritationen und eine stabilere Anhaftung des Weichgewebes bei der Verwendung von Keramikimplantaten [12]. Gesichert ist auch eine geringe bakterielle Adhäsion, bedingt durch eine geringere Plaque-Affinität, welche das Risiko von Periimplantitis reduzieren kann [2,9]. Es gibt aktuell weniger Langzeitstudien hinsichtlich der Langzeitstabilität des Weichgewebes um Keramikimplantate als zu Titanimplantaten und weitere Langzeitstudien sind erforderlich, um die vollständige Integration der Keramikimplantate mit dem Weichgewebe besser zu verstehen [9].

Scan mich!
LITERATUR
zu dieser Publikation

DZR | Blaue Ecke
Abrechnungstipps
zu dieser Publikation

17 Definitive Krone aus Lithiumdisilikat-Keramik auf dem Modell.

18 Definitive Krone in situ.

19 Röntgenkontrolle der definitiven Krone.

20 Ein äußerst naturidentisches ästhetisches Gesamtergebnis!

21 Dreijahres Follow up mit funktionell und ästhetisch stabilen Verhältnissen.

NEU

healfit® SH

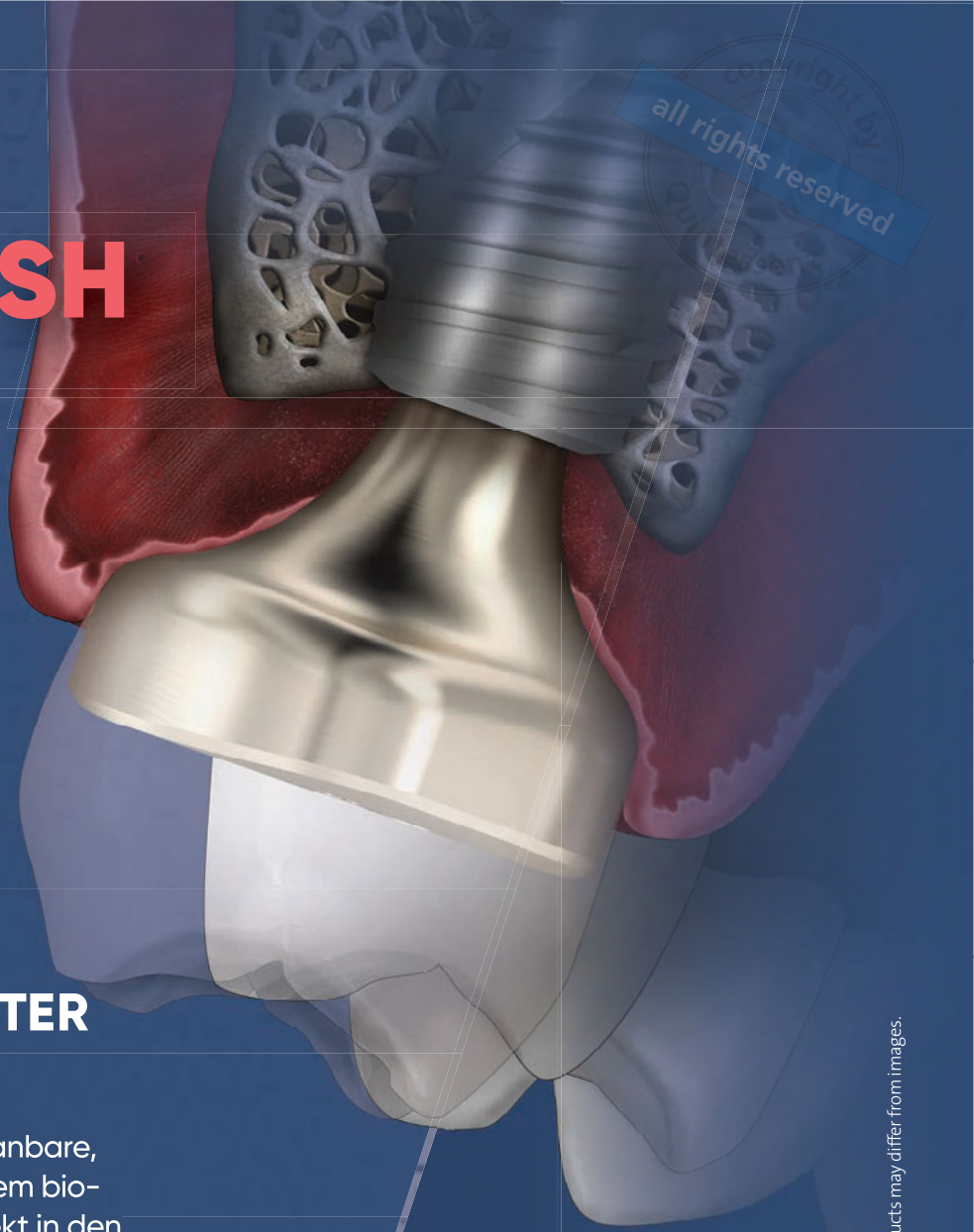

PROTHETIKGEFÜHRTER GEWEBEERHALT.

Entdecken Sie **Healfit® SH**: eine scanbare, anatomische Einheillösung mit einem biomimetischen Design, die sich perfekt in den digitalen Workflow integrieren lässt.

Entwickelt für natürliche und harmonische Implantatversorgungen und eine wertvolle Option für Sofortversorgungsprotokolle.

Photo credits: Anthogyr, Dr François Vigouroux – All rights reserved – Actual products may differ from images.

Mehr erfahren

FOLLOW US.

www.anthogyr.de

ANTHOGYR

A Straumann Group Brand

copyright by all rights reserved Quintessenz

Weichgewebsregeneration

Die Auswahl der vorliegenden Literaturzusammenstellung fokussierte sich aufgrund der engen thematischen Eingrenzung im Titel der aktuellen Ausgabe von pip kurz & schmerzlos auf die regenerativen Verfahrenswege im oralen Weichgewebe und die Trennung der Weichgewebsregeneration von der Weichgewebsaugmentation. Das die beiden Begriffe häufig synonym verwendet werden und eine Augmentation verfahrensbedingt häufig nicht von der Regeneration getrennt betrachtet werden kann, führte dazu, dass teilweise auch augmentative Verfahren Bestandteil der Literaturauswahl sind. Eine weitere Zielsetzung war, die Maßnahmen zur Weichgewebsregeneration von der knöchernen Regeneration zu trennen, was ebenfalls grundsätzlich nicht möglich ist. Denn bei Defektsituationen in den parodontalen und periimplantären Geweben handelt es sich in der Regel um kombinierte Defekte, deren Entstehung durch Wechselwirkungen u. a. zwischen den jeweiligen Gewebekompartimenten bedingt sind, was eine gemeinsame Betrachtung und Behandlung erfordert. Hinzu kommt, dass ein Großteil der Studien die Regeneration parodontaler Weichgewebe behandelt, die sich in nicht unerheblichem Maße strukturell von der periimplantären Weichgewebssituation unterscheiden. Faktisch ist es daher nicht einfach, klare Trennlinien zwischen den oben beschriebenen Bereichen zu ziehen. Aufgrund des Umstands, dass viele Verfahren zur Weichgewebsregeneration mit dem Einsatz von innovativen Medikamenten oder Materialien verbunden sind und sie sich mehrheitlich im experimentellen Stadium befinden, beinhaltet die Literaturauswahl eine relativ hohe Anzahl an Narrativen Reviews und In vitro-Studien. Barrieremembranen zur Gesteuerten Weichgewebsregeneration (GTR) stellen die häufigste regenerative Methode dar. Im Teststadium befinden sich u. a. chitosan-basierte Barrieremembranen [Bee und Hamid, 2025, Xing, et al., 2022] oder elektrogesponnene Nanofasermembranen [Epicoco, et al., 2023, Santos, et al., 2023, Webb, et al., 2024], Nanomaterialien [Chen und Huang, 2022, Epicoco, et al., 2023, Li, et al., 2024a, Santos, et al., 2023], Hydrogele alleine [Dongwen, et al., 2025, Fischer, et al., 2025, Li, et al., 2024b, Selvaprithiviraj, et al., 2023, Xu, et al., 2024], Hydrogele in Kombination mit chitosan-basierten Membranen [Xing, et al., 2022] bzw. Nanopartikeln [Li, et al., 2024a] oder das Tissue Engineering [Fischer, et al., 2025, Izumi, et al., 2023, Li, et al., 2024b, Webb, et al., 2024]. Chitosan soll in Membranen die parodontale Regeneration nach GTR fördern [Bee und Hamid, 2025] und als unter Lichteinwirkung vernetzte Carboxylmethylchitosan-Membran gut durch menschliche Lysozyme resorbiert werden können [Xing, et al., 2022]. Membranen aus elektrogesponnenen Nanofasergerüsten sollen bei der parodontalen Regeneration als Trägersysteme für bioaktive Moleküle und Medikamente dienen [Epicoco, et al., 2023] und die Anheftung, Migration, Proliferation und Differenzierung von Zellen modulieren [Santos, et al., 2023]. Lichtgehärtete Nanofasermembranen aus Polyurethan und GelMa sollen gute, volumenstabile mechanische Eigenschaften bei einer gleichzeitig guten Gerüstresorption ermöglichen [Webb, et al., 2024]. Hydrogele bestehen aus vernetzten Polymeren mit einer dreidimensionalen Netzwerkstruktur, die beim Tissue Engineering und als Medikamententräger u. a. bei der Parodontitistherapie und in der Implantologie eingesetzt werden können [Dongwen, et al., 2025]. Weitere Methoden zur Herstellung von Biomaterialien sind das Fused Deposition Modeling, die Schmelzelektrolyse und das Bioprinting, die, neben den o. g. Verfahren in einem Narrativen Review umfassend vorgestellt werden [Fischer, et al., 2025]. Hyaluronsäure (HA) wird derzeit noch in vitro [Qiu, et al., 2024] oder im Tierexperiment [Li, et al., 2024a] getestet, ist aber auch Gegenstand mehrerer RCT. In einer RCT führte HA als Zusatz zu einer Chlorhexidin-Mundspüllösung (CHX) zu einer Verbesserung der frühen Wundheilung und einer Reduktion der Plaque-/Entzündungswerte nach parodontal-chirurgischen Eingriffen im Vergleich zu CHX als alleiniger Spülung/keiner Spülung [Graziani, et al., 2024]. In einer weiteren RCT führte die Spülung mit HA-Lösung ebenfalls zu einer verbesserten frühen Wundheilung [Pilloni, et al., 2023]. Nach Rezessionsdeckung führte in einer weiteren RCT der Einsatz einer vernetzten HA zu einer signifikant besseren Weichgewebstextur und einer erhöhten Anzahl elastischer Fasern [Skierska, et al., 2024]. Allerdings hatte der Einsatz der HA keinen signifikanten Einfluss auf das klinisch messbare Ausmaß der Rezessionsdeckung. Die weiteren RCT der vorliegenden Literaturauswahl beschäftigten sich mit dem Einsatz von Advanced Platelet Rich Fibrin (A-PRF) [Abdelhaleem, et al., 2025, Al-Barakani, et al., 2024, Sridhar, et al., 2025], operativen Verfahren wie der Tunnelpräparation mit [Abdelhaleem, et al., 2025, Di Domenico, et al., 2024, Skierska, et al., 2024] oder ohne Beigabe von Biomaterialien [Tavelli, et al., 2025], elektrogesponnenen Membranen aus Gelatine und Polycapronolacton [Tang, et al., 2025], Niedriglaser-Therapie [Zou, et al., 2024], xenogener Kollagenmatrix [Menezes, et al., 2024] oder anatomisch geformten Socket Sealing Abutments [Elgendi, et al., 2025]. A-PRF führte bei Rezessionsbehandlungen zu gemischten Ergebnissen im Vergleich zum Einsatz einer Kollagenmatrix. Ein systematischer Review hingegen attestierte autologen Thrombozytenkonzentraten eine hohe Wirksamkeit bei der Rezessionsbehandlung [Barootchi, et al., 2025]. Anatomisch geformte Abutments führten zu ästhetisch besseren Weichgewebsergebnissen und eine Niedriglaser-Therapie zu einer schnelleren Heilung und geringeren postoperativen Beschwerden nach Implantatinsertion. Der positive Einfluss von anatomischen Abutments [Ruhstorfer, et al., 2024] und der Niedriglaser-Therapie [Gopal, et al., 2024] wurden in je einer Übersichtsarbeit bestätigt. Tissue-Engineering-Strategien führen zu einer verringerten Morbidität sowie einer höheren Ästhetik und Lebensqualität und könnten eine zukunftsweisende Technologie bei der Weichgewebsregeneration sein [Meretsky, et al., 2024, Tavelli, et al., 2021].

copyright (c)
all rights reserved
Quintessenz

Mehr Knochen.
Mehr Patienten.
Mehr Behandlungen.

Backtaper.

Mikrostrukturierung.

Subcrestale Positionierung.

Einen Schritt weiter als Plattform Switch – ***Bone Growth Concept*** *von bredent medical.*

SCAN ME!

copa SKY IMPLANT SYSTEM

bredent medical

360° IMPLANTOLOGY
– MORE THAN IMPLANTS –

Bone Growth Concept

50 years of bredent

bredent medical | bredent group

copyright by all rights reserved Quintessenz

Abedi N, Sajadi-Javan ZS, Kouhi M, Ansari L, Khademi A, Ramakrishna S.

Antioxidant Materials in Oral and Maxillofacial Tissue Regeneration: A Narrative Review of the Literature.

Antioxidants (Basel). 2023 Feb 27;12(3):594.

(»Antioxidative Materialien zur Geweberegeneration im Mund-, Kiefer-, Gesichtsbereich: Ein narrativer Literaturreview.«)

Gewebedefekte im Mund- und Kieferbereich, die durch Traumata, Tumorresektionen, angeborene Anomalien, ischämische Erkrankungen, Infektionskrankheiten, chirurgische Resektionen und odontogene Zysten verursacht werden, stellen eine große Herausforderung für die Rekonstruktion dar. Beim Einsatz von Biomaterialien zur Geweberegeneration nach Traumata oder operativen Eingriffen bei der Tumorresektion, bei angeborenen Anomalien, Zysten etc. können Wasserstoffperoxide, Superoxidionen, Hydroxylradikale und Stickstoffoxide entstehen, die schwere Gewebeschäden hervorrufen können. Antioxidantien können bei der Behandlung von geschädigtem Gewebe eingesetzt werden, um das Gewebe vor freien Radikalen zu schützen. In dem vorliegenden Übersichtsartikel werden verschiedene Antioxidantien-Quellen und ihre Wirkungsmechanismen erörtert. Die Anwendungen von Antioxidantien bei der Regeneration von Mund- und Kiefergewebe, einschließlich Hartgewebe des Schädels, Alveolarknochen und oralem Weichgewebe (Pulpa- oder parodontales Weichgewebe) werden in der Publikation beleuchtet.

Baum JT, Baum GR, Cox CT, Valerio I, MacKay BJ.

Use and efficacy of porcine urinary bladder matrix for tissue regeneration: a review.

Wounds. 2023 Oct;35(10):E339-E375.

(»Der Einsatz und die Wirksamkeit einer porzinen Harnblasenmatrix bei der Weichgewebsregeneration: Ein Review.«)

Aus Porzin gewonnene Harnblasenmatrix (UBM) entspricht einer azellulären Matrix (ACM) und kann für die Geweberegeneration eingesetzt werden. Diese Publikation gibt einen Überblick über die aktuelle Literatur zur Bewertung des klinischen und präklinischen Nutzens von UBM in einem breiten Spektrum von Anwendungen, wie in der Herz-, Thorax- und Lungentherapie, im Magen-Darm-Trakt, der Neurochirurgie, der MKG-Chirurgie, der Hals-, Nasen- und Ohrenheilkunde, der Augenheilkunde, bei der plastischen oder orthoplastischen Chirurgie, bei Verbrennungen sowie in der Urologie und der Gynäkologie. Diese Übersichtsarbeit soll veranschaulichen, dass UBM genauso gut oder besser als andere ACM-Präparate abschneiden können, und zu positiven Effekten bei der Wundheilung, der Infektions- und/oder Komplikationsraten, der Kosten für den Patienten, der Verbesserung der Patientenzufriedenheit und der Anwenderfreundlichkeit führen können.

Bee SL, Hamid ZAA.

Asymmetric resorbable-based dental barrier membrane for periodontal guided tissue regeneration and guided bone regeneration: A review.

J Biomed Mater Res B Appl Biomater. 2022 Sep;110(9):2157-2182.

(»Eine asymmetrische resorbierbare Barrieremembran zur gesteuerten Gewebe- und Knochenregeneration: Ein Review.«)

Die gesteuerte Geweberegeneration (GTR) und die gesteuerte Knochenregeneration (GBR) sind zwei gängige zahnmedizinische regenerative Behandlungen, die auf den Wiederaufbau von durch Parodontitis geschädigtem Parodontalgewebe und Knochen abzielen. Bei der GTR/GBR-Behandlung wird eine Barrieremembran an der Schnittstelle zwischen dem Weichgewebe und dem parodontalen Defekt platziert, um das Einwachsen von Weichgewebe zu verhindern und einen Raum für die Infiltration langsam wachsender Knochenzellen in die Defektstelle zu schaffen. In jüngster Zeit hat die asymmetrische resorbierbare Barrieremembran als neue Generation von GTR/GBR-Membranen große Aufmerksamkeit erregt. In dieser Übersichtsarbeit werden die neuesten Entwicklungen und Fortschritte bei verschiedenen Arten von asymmetrischen Barrieremembranen für die parodontale GTR/GBR-Anwendung vorgestellt. Dabei werden zunächst die idealen Anforderungen an die Konstruktion einer Barrieremembran sowie die Gründe für das asymmetrische Design vorgestellt. Desweiteren werden verschiedene innovative Methoden zur Herstellung asymmetrischer Barrieremembranen erörtert. Anschließend werden die Anwendung und die Bewertung verschiedener Arten von asymmetrischen Barrieremembranen für GTR/GBR zusammengestellt und auf der Grundlage der jüngsten Literaturberichte eingehend geprüft. Auf der Grundlage der bestehenden Lücke in diesem Bereich werden auch die zukünftigen Forschungsrichtungen für asymmetrische resorbierbare Barrieremembranen, wie z. B. ihr Kombinationspotenzial mit Knochentransplantaten, vorgestellt.

Bee SL, Hamid ZAA.

Chitosan-based dental barrier membrane for periodontal guided tissue regeneration and guided bone regeneration: A review.

Int J Biol Macromol. 2025 Mar;295:139504.

(»Eine Barrierembran auf Chitosanbasis zur gesteuerten parodontalen Geweberegeneration und zur gesteuerten Knochenregeneration: Ein Review.«)

In der vorliegenden Übersicht werden Barrieremembranen auf Chitosanbasis (CS) bei der gesteuerten Geweberegeneration (GTR) und der gesteuerten Knochenregeneration (GBR) vorgestellt. Zunächst werden die vorteilhaften Eigenschaften von CS hervorgehoben, die es zu einem geeigneten Biomaterial für GTR/GBR-Anwendungen machen. Anschließend wird die Entwicklung von Kompositmembranen auf CS-Basis, die mit verschiedenen Zusammensetzungen wie bioaktiven Füllstoffen und

THE ART OF REGENERATION

copyright by Quintessenz all rights reserved

THE ART OF REGENERATION
Wenn Kunst und Biomaterialien verschmelzen.

Die Kunst der Regeneration zeigt sich in der Wahl der Biomaterialien und in der Kunstfertigkeit des Artisten. Immer mit dem Ziel, Perfektion zu erreichen. Profitieren Sie von einem erweiterten Produktportfolio mit der implantologischen Kompetenz und Kundennähe von Camlog.

- Knochenersatzmaterialien (allogen, porcin, bovin, bovin-Hyaluron und synthetisch)
- Membranen (porcin, bovin und synthetisch)
- Rekonstruktive Gewebematrix (porcin)
- Wundauflagen (porcin)

www.camlog.de/biomaterialien

Casebook

a perfect fit

camlog

copyright by all rights reserved

therapeutischen Wirkstoffen verstärkt sind, auf der Grundlage der jüngsten Literatur ausführlich erörtert, wobei der Schwerpunkt auf ihrer erhöhten Wirksamkeit bei der Förderung der parodontalen Regeneration liegt. Abschließend wird die Entwicklung von funktionell abgestuften Membranen auf CS-Basis untersucht, wobei deren Potenzial zur Bewältigung spezifischer Herausforderungen bei GTR/GBR-Verfahren hervorgehoben wird.

Chen S, Huang X.

Nanomaterials in Scaffolds for Periodontal Tissue Engineering: Frontiers and Prospects.

Bioengineering (Basel). 2022 Sep 1;9(9):431.

(»Nanomaterialien in Scaffolds zum parodontalen Tissue Engineering: Grenzen und Aussichten.«)

Die Regeneration des Zahnhalteapparats stellt eine große Herausforderung dar, wenn es darum geht, Infektionen zu kontrollieren und eine funktionelle Regeneration zu erreichen. Das Tissue Engineering kann bei der Behandlung parodontaler Defekte eingesetzt werden, um die richtige Mikroumgebung zu schaffen und Signalmoleküle zu liefern. Aufgrund ihrer hervorragenden physikalisch-chemischen und antibakteriellen Eigenschaften haben Nanomaterialien ein großes Potenzial, die Geweberegeneration beim Tissue Engineering zu stimulieren. Dieser Artikel gibt einen Überblick über die aktuelle Entwicklung von Nanomaterialien in Gerüsten für das parodontale Tissue Engineering. In dem Artikel wurden auch die Vorzüge und Mängel der verschiedenen Nanomaterialien dargestellt, wobei die Biokompatibilität, die antibakteriellen Eigenschaften und die Regenerationsfähigkeit ausführlich erörtert wurden.

Cheng QS, Xu PY, Luo SC, Chen AZ.

Advances in Adhesive Materials for Oral and Maxillofacial Soft Tissue Diseases.

Macromol Biosci. 2024 Nov 26:e2400494.

(»Fortschritte bei adhäsiven Materialien bei Weichgewebserkrankungen im Mund-, Kiefer-, Gesichtsbereich.«)

Die Reparatur von Weichgewebedefekten stellt im Mund- und Kieferbereich in Bezug auf die Ästhetik eine große Herausforderung dar. Adhäsive Materialien gelten als vielversprechende orale Reparaturmaterialien, da sie die physikalischen und biologischen Anforderungen im feuchten Milieu der Mundhöhle leicht überwinden können. In dieser Übersichtsarbeit wird zunächst das komplizierte Feuchtigkeitsmilieu in der Mundhöhle vorgestellt, wobei die grundlegenden physikalischen und chemischen Adhäsionsmechanismen, die adhäsiven Materialien zugrunde liegen, genauestens erläutert werden. Anschließend werden die verschiedenen Arten von Adhäsiven, die in der Zahnmedizin verwendet werden, umfassend zusammengefasst. Dazu gehören u. a. Polysaccharid-, Protein- und synthetische Polymeradhäsive. Darüber hinaus werden die neuesten Forschungsfortschritte bei der Verwendung dieser Materialien zur Behandlung verschiedener Weichgewebserkrankungen, einschließlich oraler Schleimhauterkrankungen, Parodontitis, Periimplantitis oder Tumore bewertet.

Dongwen L, Dapeng M, Jiazhi Y, Xiaoguang L.

Hydrogels in Oral Disease Management: A Review of Innovations in Drug Delivery and Tissue Regeneration.

Med Sci Monit. 2025 Feb 18;31:e946122.

(»Hydrogele im Oral Disease Management: Ein Review über Innovationen bei der Freisetzung von Medikamenten und der Geweberegeneration.«)

Hydrogele sind vielversprechende Biomaterialien für das Tissue Engineering, die ein immenses Potenzial für die Regeneration von oralem Gewebe und die Freisetzung von Medikamenten aufweisen. Bei den Hydrogelen handelt es sich um vernetzte Polymerketten mit einer dreidimensionalen Netzwerkstruktur, die größere Flüssigkeitsmengen aufnehmen können und eine weiche, poröse Struktur aufweisen, die lebendem Gewebe sehr ähnlich ist. Hydrogele schützen medikamentöse Wirkstoffe davor, systemisch oder lokal abgebaut zu werden, erhöhen dadurch ihre Bioverfügbarkeit, ihre Aufnahme in die Zelle, in welcher dann der therapeutische Wirkstoff freigesetzt oder modifiziert werden kann. In dieser Übersicht werden die Klassifikationen von Hydrogelen, ihre Anwendung u. a. bei der Parodontitistherapie und in der Implantologie vorgestellt und die zukünftige Entwicklung von Hydrogelen beschrieben.

Epicoco L, Pellegrino R, Madaghiele M, Friuli M, Giannotti L, Di Chiara Stanca B, Palermo A, Siculella L, Savkovic V, Demitri C, Nitti P.

Recent Advances in Functionalized Electrospun Membranes for Periodontal Regeneration.

JPharmaceutics. 2023 Dec 4;15(12):2725.

(»Aktuelle Fortschritte bei der Herstellung funktionalisierter, elektrogesponnener Membranen für die parodontale Regeneration.«)

Aufgrund der komplexen Ätiologie parodontaler Erkrankungen und der heterogenen Zusammensetzung der Parodontalgewebe stellt das Ziel einer vollständigen parodontalen Regeneration eine große Herausforderung dar. Insbesondere die Verwendung von elektrogesponnenen Nanofasergerüsten hat sich als wirksame Strategie zur Erreichung dieses Ziels erwiesen, da sie die extrazelluläre Matrix nachahmen und gleichzeitig antimikrobielle, entzündungshemmende und regenerative Aktivitäten ausüben können. Der Artikel gibt einen Überblick über die parodontale Regeneration mithilfe von elektrogesponnenen Membranen und beleuchtet die Verwendung dieser Nanofasergerüste als Trägersysteme für bioaktive Moleküle und Medikamente sowie ihre Funktionalisierung zur Förderung der parodontalen Regeneration.

Everts PA, Lana JF, Alexander RW, Dallo I, Kon E, Ambach MA, van Zundert A, Podesta L.

copyright by
all rights reserved
Qualitätsessenz

bti®
Biotechnology
Institute

DAS NEUE IMPLANTAT

CORE-X®



ENTDECKEN SIE DAS GESAMTE CORE-X® SORTIMENT

Scannen Sie diesen QR-Code für weitere Informationen

BESCHLEUNIGTE BEHANDLUNG BEI GERINGER KNOCHENDICHTE UND EXTRAKTIONSALVEOLEN

AUS 3 GRÜNDEN:

1. Verbesserte Primärstabilität und Knochenkondensation
2. Verbesserte Osseointegration durch die UNICCA®-Oberfläche
3. Einfache Prothetik - eine einzige Verbindung für alle Implantate

CLEAN IMPLANT TRUSTED QUALITY 2017 · 2024

X-tra Stabilität

25 Jahre 1999-2024
BTI, realtime-future

BTI Biotechnology Institute Tel.: +49 (0) 7231 428060 bti-biotechnologyinstitute.com

copyright by all rights reserved

Profound Properties of Protein-Rich, Platelet-Rich Plasma Matrices as Novel, Multi-Purpose Biological Platforms in Tissue Repair, Regeneration, and Wound Healing.
Int J Mol Sci. 2024 Jul 19;25(14):7914.
(»Grundlegende Eigenschaften Proteinreicher und Plättchenreicher Plasmamembranen als neuartige, vielseitig einsetzbare biologische Plattformen zur Gewebereparatur und -regeneration sowie der Wundheilung.«)

Autologes Plättchenreiches Plasma (PRP) wird durch Zentrifugation gewonnen. Es bilden sich dabei drei Hauptfraktionen: 1) eine plättchenarme Plasmafraktion (PPP), 2) eine plättchenreiche Schicht (PRP) und 3) Leukozyten- und Erythrozytenfraktionen. Die Verwendung von PRP ermöglicht die Beschleunigung einer Gewebereparatur, einer Geweberegeneration sowie der Wundheilung. Normalerweise wird nach der PRP-Herstellung die PPP-Fraktion verworfen. Eines der weniger bekannten, aber ebenso wichtigen Merkmale von PPP besteht darin, dass bestimmte Wachstumsfaktoren (GF) nicht im Übermaß in PRP vorhanden sind, da sie sich außerhalb der Alpha-Granula der Blutplättchen befinden. So sind der insulinähnliche Wachstumsfaktor 1 (IGF-1) und der Hepatozyten-Wachstumsfaktor (HGF) hauptsächlich in der PPP-Fraktion verortet. Neben ihrer Rolle als Angiogeneseaktivatoren sind diese plasmabasierten GF auch dafür bekannt, dass sie Entzündungen und Narbenbildungen hemmen, die Migration von Keratinozyten fördern und die Gewebereparatur und Wundheilung unterstützen. Darüber hinaus ist PPP für das Vorhandensein von Exosomen und anderen Makrovesikeln bekannt, die die Zell-zu-Zell-Kommunikation und die Zellsignalisierung fördern. Neu entwickelte Ultrafiltrationstechnologien ermöglichen die Bildung von Proteinkonzentraten aus Fibrinogen, Albumin und Alpha-2-Makroglobulin. Durch die Konsolidierung von PRP mit PPP entsteht ein biologisches Präparat aus proteinreichem, Plättchenreichem Plasma (PR-PRP). Nach der Aktivierung von Proteinen, vor allem Fibrinogen, hält die PR-PRP-Matrix die Interaktionen zwischen den eindringenden residenten Zellen wie Makrophagen, Fibroblasten und mesenchymalen Stammzellen (MSCs) sowie den eingebetteten konzentrierten PRP-Zellen und -Molekülen aufrecht und fördert sie.

Fischer NG, de Souza Araújo IJ, Daghrery A, Yu B, Dal-Fabbro R, Dos Reis-Prado AH, Silikas N, Rosa V, Aparicio C, Watts DC, Bottino MC.
Guidance on biomaterials for periodontal tissue regeneration: Fabrication methods, materials and biological considerations.
Dent Mater. 2025 Mar;41(3):283-305.
(»Leitfaden für den Einsatz von Biomaterialien zur Regeneration der Parodontalgewebe: Herstellungsmethoden, Materialien und biologische Erwägungen.«)

Dieser Artikel ist auf die Initiative der Academy of Dental Materials entstanden und bietet einen Leitfaden für die chemische, strukturelle und mechanische Charakterisierung von Materialien für die parodontale Geweberegeneration und umreißt dabei wichtige Empfehlungen für Methoden zur Prüfung der Bioaktivität, Biokompatibilität und antimikrobiellen Eigenschaften von Biomaterialien/Gerüsten für das parodontale Tissue Engineering. Die gebräuchlichsten Methoden der Herstellung von Biomaterialien, wie Elektrospinning, injizierbare Hydrogele, Fused Deposition Modeling, Schmelzelektrolyse und Bioprinting werden im vorliegenden Artikel vorgestellt. Anschließend werden die entscheidenden Techniken zur morphologischen, chemischen und mechanischen Charakterisierung der verschiedenen Materialklassen beschrieben, die in der parodontalen Regeneration verwendet werden. Außerdem werden die wichtigsten Vor- und Nachteile der einzelnen Tests, die Probengrößen und die Richtlinien für die Probenvorbereitung hervorgehoben. Aus biologischer Sicht werden in diesem Leitfaden grundlegende Methoden zur Prüfung der Bioaktivität, der Biokompatibilität von Materialien und der experimentellen Modelle zur Prüfung des antimikrobiellen Potenzials vorgestellt. Zusammenfassend lässt sich sagen, dass dieser Leitfaden Forschern, die Studien zur parodontalen Geweberegeneration durchführen, als Hilfsmittel zur Bewertung der wesentlichen Eigenschaften und Merkmale ihrer Materialien/gerüstbasierten Strategien dienen wird.

Galarraga-Vinueza ME, Barootchi S, Nevins ML, Nevins M, Miron RJ, Tavelli L.
Twenty-five years of recombinant human growth factors rhPDGF-BB and rhBMP-2 in oral hard and soft tissue regeneration.
Periodontol 2000. 2024 Feb;94(1): 483-509
(»25 Jahre rekombinante menschliche Wachstumsfaktoren rhPDGF-BB und rhBMP-2 für die Regeneration oraler Hart- und Weichgewebe.«)

Moderne Strategien des oralen Tissue-Engineerings beinhalten die Verwendung rekombinanter humaner Wachstumsfaktoren, um die Zelldifferenzierung, -migration und -proliferation in den transplantierten Bereichen zu stimulieren. Die Anwendung rekombinanter humaner Wachstumsfaktoren bei der Regeneration von oralem Hart- und Weichgewebe wurde in den letzten 25 Jahren immer weiter erforscht. Regenerative Behandlungen mit einem rekombinanten humanen Plättchenwachstumsfaktor-BB (rhPDGF-BB) und rekombinanten humanen knochenmorphogenetischen Proteinen (rhBMPs) schwerer Hart- und Weichgewebsdefekte führen zu einer Beschleunigung der Wundheilung und der Knochenneubildung. rhPDGF-BB wurde erfolgreich zur Behandlung in der Parodontitistherapie und für die Behandlung von Gingivarezessionen eingesetzt. Dennoch gibt es derzeit nur wenige Belege für den Nutzen von rhPDGF-BB in der dentalen Implantologie.

Izumi K, Yortchan W, Aizawa Y, Kobayashi R, Hoshikawa E, Ling Y, Suzuki A.
Recent trends and perspectives in reconstruction and regeneration of intra/extra-oral wounds using tissue-engineered oral mucosa

Copyright by all rights reserved Quintessenz

equivalents.
Jpn Dent Sci Rev. 2023 Dec;59: 365-374.
(»Aktuelle Entwicklungen und Möglichkeiten bei der Rekonstruktion und Regeneration intra- und extraoraler Defekte mittels Tissue Engineered Mukosa-Äquivalente.«)

Die Rekonstruktion intraoraler Schleimhautdefekte stellt nach wie vor eine große Herausforderung dar. Trotz der Spendermorbidität und des begrenzten Gewebeangebots ist die Verwendung autologen Weichgewebes nach wie vor der Goldstandard für die Rekonstruktion und Reparatur oraler Weichgewebsdefekte. Das Tissue Engineering bietet hierbei alternative Lösungen zur Rekonstruktion oraler Weichgewebe unter Umgehung der Spendermorbidität, die durch den Einsatz autologer Weichgewebe entstehen kann. In dieser Übersicht werden zunächst die jüngsten Trends bei der Rekonstruktion und Regeneration von extra-/intraoralen Weichgewebsdefekten mittels Tissue Engineering vorgestellt. Zusätzlich werden künftige strategische Ansätze und potenzielle Technologien zur Unterstützung der Weiterentwicklung dieser Technologie für den klinischen Einsatz erörtert.

Li X, Li Y, Zhang X, Xu J, Kang J, Li B, Zhao B, Wang L.
Cross-Linking Methods of the Silk Protein Hydrogel in Oral and Craniomaxillofacial Tissue Regeneration.
Tissue Eng Regen Med. 2024 Jun;21(4):529-544.
(»Methoden zur Vernetzung des Seidenprotein-Hydrogels für die Geweberegeneration im Mund-, Kiefer-, Gesichtsbereich.«)

Diese Übersicht stellt den Einsatz von Seidenfibroin (SF)-Hydrogelen im Tissue Engineering und der Weichgewebsregeneration vor und gibt einen Überblick über die Struktur, die Herstellung und die Anwendungsmöglichkeiten von SF in der Oral- und Mund-, Kiefer-, Gesichtschirurgie. Als natürliches Biomaterial bietet SF ein breites Spektrum an Einsatzmöglichkeiten für die Geweberegeneration. Aus SF hergestellte Hydrogele weisen ein ausgezeichnetes Wasserrückhaltevermögen, Biokompatibilität, Sicherheit und die Fähigkeit zur Kombination mit anderen Materialien auf. Es werden zusätzlich Vor- und Nachteile der verschiedenen Vernetzungsmethoden (physikalische Vernetzung, chemische Vernetzung und doppelte Netzwerkstruktur) von SF zusammengefasst. Schließlich werden die bestehenden Forschungsarbeiten zur Verwendung von SF im Tissue Engineering und die Aussichten für die Verwendung von SF mit verschiedenen Vernetzungsmethoden in der Oral- und Mund-, Kiefer-, Gesichtschirurgie diskutiert.

Liu R, Chen S, Wang P, Bi R.
Using platelet concentrates to treat maxillofacial tissue lesions.
Front Bioeng Biotechnol. 2025 Jan 7;12:1523225.
(»Der Einsatz von Plättchenkonzentraten zur Behandlung von Läsionen im Mund-, Kiefer-, Gesichtsbereich.«)

In dieser Übersicht werden einige aktuelle Fortschritte beim Einsatz von Plättchenkonzentraten (PC) zur Behandlung von Läsionen im Mund-, Kiefer-, Gesichtsbereich vorgestellt. PC fördert die Anheftung und Proliferation von Osteoblasten sowie die Synthese und Ablagerung von Kollagenfasern durch Stimulierung des Akt-Signalwegs (Anmerkung der Redaktion: Der Akt-Signalweg dient zur Leitung extrazellulärer Reize in den Zellkern und seine Deregulierung wird mit zahlreichen menschlichen Krankheiten wie Diabetes und Krebs in Verbindung gebracht) und Freisetzung von Wachstumsfaktoren und Zytokinen, wie z. B. die Sekretion von GFs, VEGF, TGF-beta. Sie induzieren auch die Angiogenese, hemmen die Knochenresorption, fördern die Weichgewebsheilung, reduzieren postoperative Komplikationen und fördern die Implantatstabilität. ***Schlussfolgerung:*** PCs können als adjuvante Therapie bei der Behandlung von Läsionen im Kiefer- und Gesichtsbereich eingesetzt werden. Weitere Studien sollten jedoch die Zubereitungs- und Behandlungsmethoden für Thrombozytenkonzentrate verfeinern und eine Grundlage für ihre umfassende Anwendung schaffen.

Martins RA, Costa FR, Pires L, Santos M, Santos GS, Lana JV, Costa BR, Santos N, de Macedo AP, Kruel A, Lana JF.
Regenerative Inflammation: The Mechanism Explained from the Perspective of Buffy-Coat Protagonism and Macrophage Polarization.
Int J Mol Sci. 2024 Oct 21;25(20):11329.
(»Regenerative Entzündung: Der Mechanismus aus Sicht des Buffy-Coat-Protagonismus und der Makrophagen-Polarisation.«)

Der Buffy-Coat, eine Schicht aus Leukozyten und Blutplättchen, die durch Zentrifugation von peripherem Blut gewonnen wird, spielt eine entscheidende Rolle bei der Geweberegeneration und der Modulation von Entzündungsreaktionen. Die Zusammensetzung der Buffy-Coat aus Vorläuferzellen, Zytokinen und Wachstumsfaktoren, wie Interleukin-10, des transformierenden Wachstumsfaktor-beta und dem Monozyten-stimulierenden Faktor, unterstützt den Übergang von M1- zu M2-Makrophagen und fördert die Gewebereparatur und das Abklingen von Entzündungen. Die Polarisierung der Makrophagen in M1- und M2-Subtypen ist entscheidend für das Gleichgewicht zwischen Entzündung und Gewebereparatur, wobei M1-Makrophagen proinflammatorische Reaktionen auslösen und M2-Makrophagen die Heilung und Regeneration von Gewebe fördern. Diese dynamische Interaktion zwischen Buffy-Coat-Bestandteilen und Makrophagen eröffnet neue Möglichkeiten für therapeutische Strategien zur Verbesserung der Geweberegeneration und zur Behandlung von Entzündungszuständen.

Santos MS, Carvalho MS, Silva JC.
Recent Advances on Electrospun Nanofibers for Periodontal Regeneration.
Nanomaterials (Basel). 2023 Apr 7;13(8):1307.
(»Aktuelle Fortschritte bei elektro-

all rights reserved

MDi®

by condent

otm

Innovative
Made in



OT-F²

condent-implantate.de

HOTLINE 0800 - 100 3 70 70

all rights reserved

edical®

HI-TEC IMPLANTS

Präzision
Germany

Kompatibel zu führenden Implantatsystemen

SELF THREAD™

LOGIC PLUS™

IMPLEX™

LOGIC™

EXPERT™

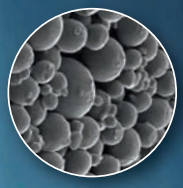

OT-F³



TITE FIT™

TRX-TP™

condent GmbH
Owiedenfeldstraße 6
30559 Hannover
Telefon 0800 - 100 3 70 70
Freefax 0800 - 100 3 70 71
info@condent-implantate.de

condent IMPLANTATE

copyright by all rights reserved Quintessenz

gesponnenen Nanofasern für die parodontale Regeneration.«)

Elektrogesponnene Nanofasern weisen eine hohe Porosität und Oberfläche auf und sind in der Lage, die natürliche extrazelluläre Matrix zu imitieren, die die Anheftung, Migration, Proliferation und Differenzierung von Zellen moduliert. Kürzlich wurden mehrere elektrogesponnene Nanofasermembranen mit antibakteriellen, entzündungshemmenden und osteogenen Eigenschaften hergestellt, die vielversprechende Ergebnisse für die parodontale Regeneration zeigen. Diese Übersicht gibt einen Überblick über den aktuellen Stand der Technik der elektrogesponnenen Nanofasergerüste für die parodontale Regeneration sowie über die derzeitigen Grenzen und möglichen zukünftigen Entwicklungen ihres Einsatzes bei der Parodontitisbehandlung.

Selvaprithiviraj V, Vaquette C, Ivanovski S.

Hydrogel based soft tissue expanders for orodental reconstruction.

Acta Biomater. 2023 Dec;172:53-66.

(»Weichgewebsexpander auf Hydrogelbasis zur Rekonstruktion oraler Weichgewebe.«)

Ein spannungsfreier Wundverschluss ist die Voraussetzung für die Vermeidung von Weichgewebedehiszenzen und für eine erfolgreiche Weichgewebsheilung nach der Augmentation des knöchernen Alveolarfortsatzes. Da die Kontur des Weichgewebes der knöchernen Resorption des Kiefers folgt, führt die Resorption des Alveolarknochens auch zu einer geringeren Verfügbarkeit von Weichgewebe für den Wundverschluss nach einer Augmentation des Alveolarfortsatzes. Es gibt zwar mehrere klinische Verfahren zur Vergrößerung des Weichgewebevolumens, doch sind diese Techniken kompliziert und technisch anspruchsvoll. Die Weichgewebeexpansion kann eine Alternative sein, die Verfügbarkeit von Weichgewebe vor Augmentation und Implantatversorgung zu vergrößern. Die gewünschte Vergrößerung des Weichgewebsvolumens kann dabei mithilfe von minimalinvasiven injizierbaren Weichgewebsexpandern auf Hydrogelbasis (STEs) erreicht werden. Die heutigen STEs sind osmotisch aufblasbare Systeme auf Hydrogelbasis deren physikalische Eigenschaften und Grenzen bei der klinischen Anwendung beschrieben werden.

Antoshin A, Gostev M, Khristidis Y, Giliazova A, Voloshin S, Blagushina N, Smirnova O, Diachkova E, Istranova E, Usanova A, Solodov N, Fayzullin A, Ivanova E, Sadchikova E, Vergara Bashkatova MN, Drakina O, Tarasenko S, Timashev P.

Electrophoretically Co-Deposited Collagen-Lactoferrin Membranes with Enhanced Pro-Regenerative Properties for Oral Soft Tissue Regeneration.

Int J Mol Sci. 2023 Dec 10;24(24):17330.

(»Elektrophoretisch abgeschiedene Kollagen-Lactoferrin-Membranen mit verbesserten pro-regenerativen Eigenschaften für die Regeneration des oralen Weichgewebes.«)

Die Qualität der Regeneration von Weichgewebsdefekten nach zahnärztlichen Eingriffen bestimmt weitgehend den Behandlungserfolg. Kollagenmembranen wurden für die Heilung solcher Defekte vorgeschlagen, aber in einigen Fällen führen sie zu keinem ausreichenden Volumen, zu keiner ausreichenden Vaskularisierung des Weichgewebes. Um diese Outcome-Parameter zu verbessern, kann dem Kollagen Lactoferrin zugesetzt werden, ein Protein mit natürlicher pro-regenerativer, entzündungshemmender und pro-angiogener Aktivität. In dieser In vitro-Studie wurde eine semipermeable Barriere-unterstützte elektrophoretische Abscheidungsmethode (SBA-EPD) für die Herstellung von Kollagen-Lactoferrin-Membranen eingesetzt. Es konnte gezeigt werden, dass die Kollagen-Lactoferrin-Membranen die Proliferation von Keratinozyten (HaCaT) und Fibroblasten (977hTERT) im Vergleich zu konventionellen Kollagenmembranen signifikant erhöhten. In vivo führten Kollagen-Lactoferrin-Membranen zu einer Verbesserung der Heilungsraten und der Weichgewebsregeneration. Bei einigen Parametern übertrafen die Ergebnisse der Kollagen-Lactoferrin-Membranen nicht nur die konventionellen Kollagenmembranen, sondern auch Mucograft-Membranen.

Qiu Y, Shen K, Wei H, Zhang Y, Wang Y, Bai Y.

Novel approach to soft tissue regeneration: in vitro study of compound hyaluronic acid and horizontal platelet-rich fibrin combination.

J Appl Oral Sci. 2024 May 10;32:e20230294.

(»Ein neuartiger Ansatz zur Weichgewebsregeneration: In vitro-Studie zu einer Kombination aus Hyaluronsäure und horizontalem Plättchenreichem Fibrin.«)

In dieser In vitro-Untersuchung mit humanen Gingivafibroblasten (HGFs) wurden Hyaluronsäure (CHA) und flüssiges horizontales Plättchenreiches Fibrin (H-PRF) im Verhältnis 1:1 gemischt, um ein CHA-PRF-Gel zu bilden. Die Wirkung von CHA, H-PRF und dem Gel auf die Lebensfähigkeit der Zellen wurde mit dem CCK-8-Tests untersucht. Die Kombination von CHA und H-PRF verkürzte die Gerinnungszeit von flüssigem H-PRF. Im Vergleich zur reinen CHA- und H-PRF-Gruppe wies die CHA-PRF-Gruppe zu allen Zeitpunkten die höchste Zellproliferation auf, wie der CCK-8-Assay zeigte. CHA und PRF konnten die Kollagenbildung und die HGF-Migration stimulieren, wie die fluoreszenzmikroskopische Analyse zeigte. ***Schlussfolgerung:*** Die CHA-PRF-Gruppe hatte ein größeres Potenzial, die Regeneration von Weichgewebe zu fördern, indem sie die Zellproliferation, die Kollagensynthese und die Migration von HGFs anregte als die reine CHA- oder H-PRF-Gruppe. CHA-PRF kann alleine oder in Kombination mit Autotransplantaten erfolgreich bei der parodontalen oder periimplantären Weichgewebsregeneration eingesetzt werden.

Copyright by all rights reserved Quintessenz

Wang Z, Zhang W, Bai G, Lu Q, Li X, Zhou Y, Yang C, Xiao Y, Lang M.
Highly resilient and fatigue-resistant poly(4-methyl-ε-caprolactone) porous scaffold fabricated via thiolyne photo-crosslinking/salt-templating for soft tissue regeneration.
Bioact Mater. 2023 Jun 3;28:311-325.
(»Hochelastisches und ermüdungsbeständiges poröses Poly(4-methyl-ε-caprolacton)-Gerüst, hergestellt durch Thiolyne-Fotovernetzung/Salz-Templating für die Weichgewebsregeneration.«)

Elastische Polyestergerüste mit steuerbaren mechanischen Eigenschaften und außergewöhnlichen biologischen Eigenschaften können die strukturellen und mechanischen Eigenschaften von natürlichem Gewebe imitieren und eignen sich somit für einen Einsatz in der Weichgewebsregeneration. In diesem Projekt wurde zunächst Poly(4-methyl-ε-caprolacton) (PMCL) als flüssiger Vorläufer bei Raumtemperatur durch Alkynylierung doppelt terminiert (PMCL-DY). Anschließend wurden dreidimensionale poröse Gerüste mit benutzerdefinierten Formen aus PMCL-DY durch Thiol-Yne-Fotovernetzung mit einer praktischen Salzschablonenmethode hergestellt. Die vollständige Erholung nach 90%-iger Kompression, die schnelle Erholungsrate, der extrem niedrige Energieverlustkoeffizient und die hervorragende Ermüdungsbeständigkeit belegen, dass das poröse PMCL20-DY-Gerüst über ausgezeichnete elastische Eigenschaften verfügt. Darüber hinaus wurde bestätigt, dass die hohe Elastizität des Gerüsts ihm ein minimalinvasives Anwendungspotenzial verleiht. Das poröse 3D-Gerüst ist biokompatibel mit Stromazellen aus dem Knochenmark von Ratten (BMSCs) und führt zu einer Differenzierung der BMSCs in chondrogene Zellen. Das neuartige Polyestergerüst mit anpassungsfähigen mechanischen Eigenschaften kann daher in der Regeneration von Weichgewebe weitreichende Anwendungen finden.

Webb CWB, D'Costa K, Tawagi E, Antonyshyn JA, Hofer OPS, Santerre JP.
Electrospun methacrylated natural/synthetic composite membranes for gingival tissue engineering.
Acta Biomater. 2024 Jan 1;173:336-350.
(»Elektrogesponnene methacrylierte natürliche/synthetische Komposit-Membranen zum Tissue Engineering gingivaler Weichgewebe.«)

Materialien für das Tissue Engineering von intraoralem Weichgewebe müssen volumenstabil sein und vorteilhafte mechanische und biologische Eigenschaften für die Geweberegeneration aufweisen, um eine Alternative zu Autotransplantaten zu sein, die derzeit den Goldstandard darstellen. In dieser Arbeit wurde methacrylierte Gelatine (GelMa) mit synthetischen immunmodulatorischen methacrylierten Divinylurethanen und definierten Monomeren fotovernetzt, um Verbundgerüste zu erzeugen. Unter Verwendung eines faktoriellen Designs mit den synthetischen Monomeren eines abbaubaren polaren/hydrophoben/ionischen Polyurethans (D-PHI) und GelMa wurden Verbundmaterialien mit Polycarbonat-Urethan (PCNU) elektrogesponnen und lichtgehärtet. Die Materialien wiesen eine signifikant unterschiedliche relative Hydrophilie auf, mit einzigartigen biologischen Abbauprofilen, die mit spezifischen Formulierungen verbunden waren, und boten so eine gute Anleitung zum Erreichen der gewünschten mechanischen Eigenschaften und Gerüstresorption für die Weichgewebsregeneration. In beschleunigten Esterase/Kollagenase-Abbaumodellen zeigten die neuen Materialien, dass die frühzeitige Infiltration durch humane Stroma-/Stammzellen ermöglicht wird, während gleichzeitig das Volumen und die strukturelle Integrität des Transplantats erhalten bleiben.

Xing X, Su J, Liu Y, Lin H, Wang Y, Cheng H.
A novel visible light-curing chitosan-based hydrogel membrane for guided tissue regeneration.
Colloids Surf B Biointerfaces. 2022 Oct;218:112760.
(»Eine neuartige, mit sichtbarem Licht härtende Hydrogelmembran auf Chitosanbasis für die gesteuerte Geweberegeneration.«)

Die gesteuerte Geweberegeneration (Guided Tissue Regeneration, GTR) ist eine Technik, die auf einer Barrieremembran basiert, die das Eindringen von Weichgewebe einschränken und den Raum für die Knochenregeneration erhalten soll. In dieser Studie wurde eine neue Formulierung zur Herstellung eines Hydrogels aus methacryliertem Carboxymethylchitosan (CMCS-MA) als Barrieremembran untersucht, das unter Bestrahlung mit sichtbarem Licht vernetzt werden kann. Dieses neue CMCS-MA-Hydrogel zeigte eine schnelle Lichthärtung, eine gute Biokompatibilität und konnte durch Lysozyme abgebaut werden. Darüber hinaus können die physikochemischen Eigenschaften, die Zytotoxizität und die antibakterielle Aktivität der CMCS-MA-Hydrogele durch Variation des Substitutionsgrades der Methacrylsäure (DS) in einem bestimmten Bereich eingestellt werden. Somit könnten die biokompatiblen und biologisch abbaubaren CMCS-MA-Hydrogele eine vielversprechende Anwendung bei der Regeneration von parodontalem Gewebe finden, die einfach und flexibel ist.

Yi K, Li Q, Lian X, Wang Y, Tang Z.
Utilizing 3D bioprinted platelet-rich fibrin-based materials to promote the regeneration of oral soft tissue.
Regen Biomater. 2022 Apr 13;9:rbac021.
(»Die Verwendung von Plättchenreichem Fibrin zur Förderung der Regeneration von oralem Weichgewebe mittels 3D-Bioprinting.«)

Plättchenreiches Fibrin (i-PRF) enthält hohe Mengen an Wachstumsfaktoren, die zur Regeneration von oralem Weichgewebe beitragen. Schwierig ist hierbei die fehlende Steuerbarkeit der Freisetzung der Wachstumsfaktoren. Daher wurde eine bioaktive Biotinte aus i-PRF, Alginat und Gelatine entwickelt, welche mittels 3D-Bioprinting hergestellt wird und die Regeneration des oralen Weichgewebes fördern kann, indem die Dauer der Freisetzung mehrerer Wachstumsfaktoren im Vergleich

copyright by all rights reserved

zu i-PRF deutlich verlängern werden kann. Bei der In vivo-Anwendung bei Nacktmäusen wurde bestätigt, dass die Biotinte biokompatibel ist und eine erhöhte angiogene Aktivität aufweist. Die i-PRF-haltige Biotinte eignet sich für die individuelle Förderung der Regeneration von oralem Weichgewebe.



Li J, Lu X, Weng M, Wang Y, Tang J, Xu Q, Zhang L, Bai J.

Promoting tissue repair using deferoxamine nanoparticles loaded biomimetic gelatin/HA composite hydrogel.

Biomed Mater. 2024 May 21;19(4). .

(»Förderung der Geweberegeneration mittels eines Hydrogels aus einer biomimetischen Gelatine mit Deferoxamin-Nanopartikeln und Hyaluronsäure.«)

Eine vielversprechende Strategie zur Verbesserung der Heilungsprozesse bei schwer zu behandelnden Weichteildefekten ist die Einbindung bioaktiver Substanzen in biologisch abbaubare Gerüste, um die synergistische Geweberegeneration – insbesondere bei der Gefäßregeneration – zu erleichtern. In dieser Studie wurde ein vernetztes Hydrogel aus einer Kombination von Gelatine mit eingekapselten Deferoxamin-Nanopartikeln (DFO NPs) und Hyaluronsäure (HA) vorgestellt. Im Vergleich zu Hydrogelen, die nur aus Gelatine bestehen, weist diese Kombination bessere mechanische Eigenschaften, eine bessere Abbaubarkeit und eine optimierte Porosität auf. Die DFO-NP, die mithilfe einer Doppelemulsionsmethode mit Poly(D,L-Lactid-co-Glycolsäure) synthetisiert wurden, zeigten eine anhaltende Freisetzung von DFO über zwölf Tage. Die Verkapselung der DFO-NP im Hydrogel ermöglichte eine kontrollierte Freisetzung über 15 Tage. Die DFO-NP, das Komposithydrogel und das mit DFO-NP beladene Hydrogel zeigten eine ausgezeichnete Zytokompatibilität und förderten die Zellproliferation in vitro. Histologische Analysen zeigten, dass die subkutane Implantation des Komposit-Hydrogels und des mit DFO-NP beladenen Hydrogels eine gute biologische Abbaubarkeit, Gewebsintegration und keine nachteiligen Auswirkungen hat. Darüber hinaus zeigte das mit DFO NPs beladene Kompositehydrogel einen beschleunigten Wundverschluss und förderte die Neovaskularisierung und Granulatbildung, als es in einem Modell für exzidierte Hautwunden bei Mäusen getestet wurde. Diese Ergebnisse unterstreichen das Potenzial des Kompositehydrogelsystems zur Förderung einer schnelleren Heilung von diabetesbedingten Hautwunden und oralen Läsionen durch seine Fähigkeit, Geweberegenerationsprozesse zu modulieren.

Xu S, Zhao L, Li Y, Gu X, Liu Z, Han X, Li W, Ma W.

Activating the healing process: three-dimensional culture of stem cells in Matrigel for tissue repair.

BMC Biotechnol. 2024 May 25;24(1):36.

(»Aktivierung des Heilungsprozesses: Dreidimensionale Stammzellkultur in Matrigel zur Geweberegeneration.«)

Um eine Strategie für eine stammzellbezogene Geweberegenerationstherapie zu entwickeln, wurden humane gingivale mesenchymale Stammzellen (hGMSCs) mit biotechnisch hergestellten 3D-Matrigel-Matrixgerüsten in Mikrogeweben mit hoher Zelldichte beladen, um die lokale Geweberegeneration zu fördern. Es wurde ein Sprague-Dawley (SD)-Rattenmodell mit einer Wunde in der Wangenschleimhaut erstellt und hGMSCs/Matrigel in die Submukosa der Wunde injiziert. Die Proliferation autologer Stammzellen und die Wundheilung im lokalen Gewebe wurden durch Histomorphometrie und immunhistochemische Färbung untersucht. Die dreidimensionale Suspensionskultur führte zu einer Verbesserung der Lebensfähigkeit und der Differenzierungskapazität von hGMSCs. hGMSCs/Matrigel führten zu einer beschleunigten Reparatur des Weichgewebes, indem sie die Proliferation körpereigener Stammzellen förderten und die Bildung von Kollagenfasern im lokalen Gewebe verstärkten.

Schlussfolgerung: Eine dreidimensionale Zellkultur mit Hydrogelgerüsten wie Matrigel kann die biologische Funktion von Stammzellen wirksam verbessern und ihre Stammzellenfähigkeit erhalten. Die therapeutische Wirksamkeit von hGMSCs/Matrigel wurde bestätigt, da diese Zellen die Reparatur von Weichgewebe wirksam stimulieren und den Heilungsprozess durch Aktivierung der Mikroumgebung des Wirts und autologer Stammzellen fördern können.

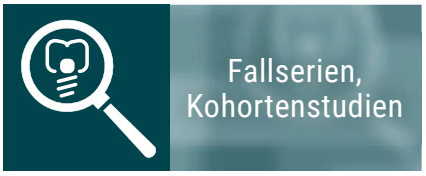

Takashi I, Noda S, Ohba S, Asahina I, Sumita Y.

First-in-Human Study to Investigate the Safety Assessment of Peri-Implant Soft Tissue Regeneration with Micronized-Gingival Connective Tissue: A Pilot Case Series Study.

Medicines (Basel). 2023 Jan 4;10(1):9.

(»Erste Humanstudie zur Untersuchung von Sicherheitsaspekten bei einer Weichgewebsregeneration periimplantärer Weichgewebe mittels mikronisiertem gingivalem Bindegewebe: Eine Pilot-Fallserie.«)

Das Ziel der vorliegenden Pilot-Fallserie war die Untersuchung von Sicherheitsaspekten und der vorläufigen Wirksamkeit von mikronisiertem Gingivabindegewebe (MGCTs) bei der Regeneration des periimplantären Weichgewebes. Insgesamt vier Patienten, bei denen eine Rekonstruktion des periimplantären Weichgewebes erforderlich war, erhielten eine Transplantation von Atelokollagen-Matrix mit MGCTs, die mittels einer Tissue-Disruptor-Technik mikronisiert wurden. Die Ergebnisse zeigten keine irreversiblen unerwünschten Ereignisse und eine vorläufige Wirksamkeit von MGCTs für die Rekonstruktion von periimplantärem Weichgewebe.

---

copyright by all rights reserved Quintessenz

Patent

Implantologie ohne Periimplantitis

Durch Langzeitstudien unabhängig belegt[1, 2]

- **Transmukosales** Implantatdesign
- **Kein Mikrospalt** in den Geweben
- **Bakteriendichte** Verbindungen
- Starker **Weichgewebsverbund**

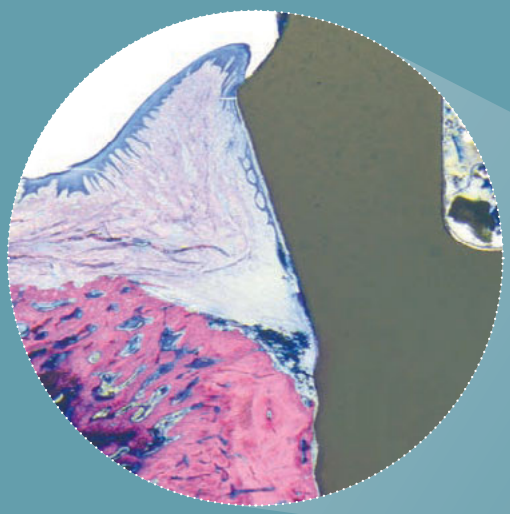

Abbildung © Dr. Peter Schüpbach

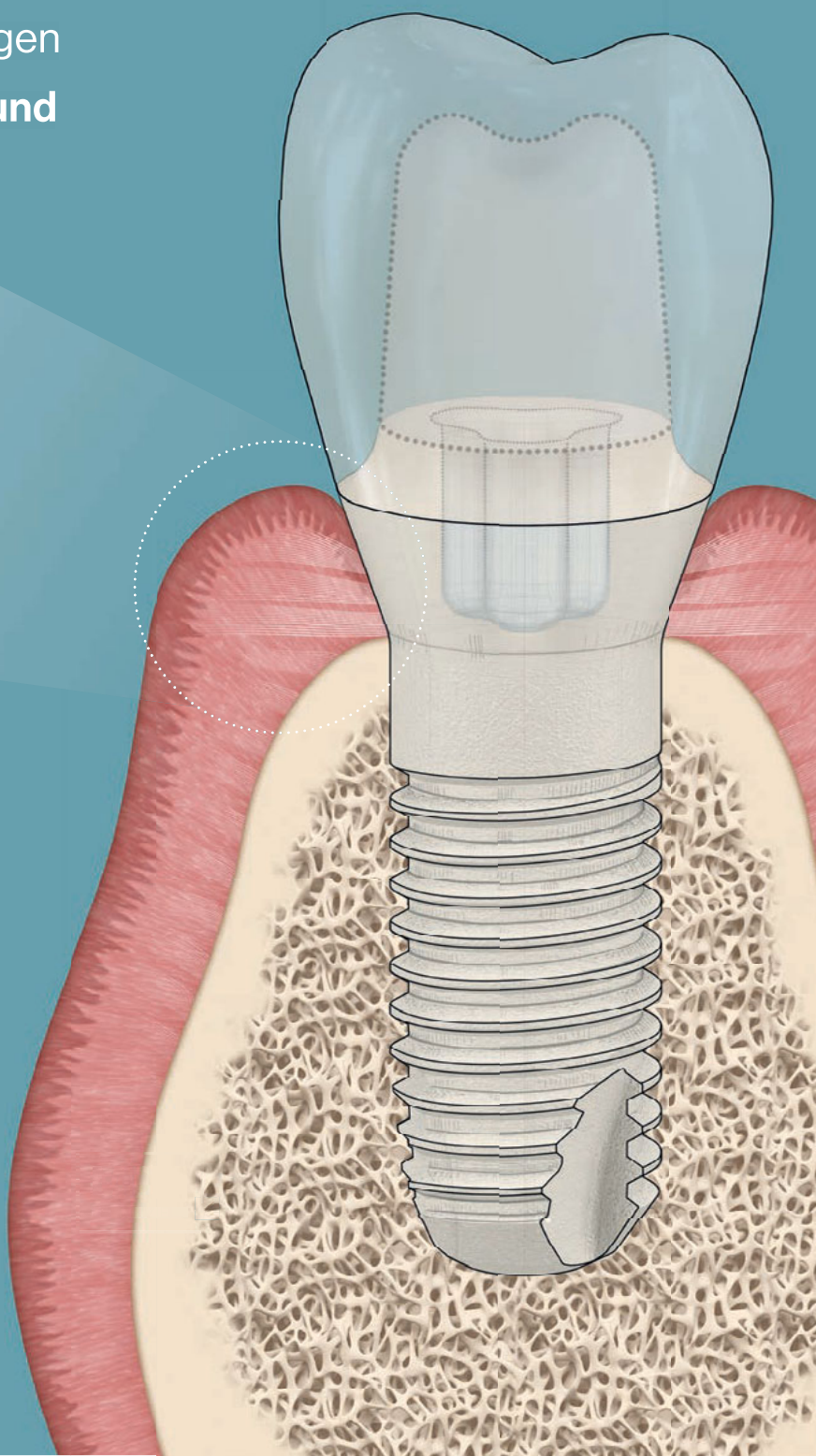

1. **Brunello G, Rauch N, Becker K, Hakimi AR, Schwarz F, Becker J.** Two-piece zirconia implants in the posterior mandible and maxilla: a cohort study with a follow-up period of 9 years. Clin Oral Implants Res. 2022 Dec;33(12):1233–44. doi: 10.1111/clr.14005. PMID: 36184914.
2. **Karapataki S, Vegh D, Payer M, Fahrenholz H, Antonoglou GN.** Clinical performance of two-piece zirconia dental implants after 5 and up to 12 years. Int J Oral Maxillofac Implants 2023;38:1105–1114. doi: 10.11607/jomi.10284

In **Langzeitstudien** über 9 und bis zu 12 Jahre zeigten zweiteilige **Patent™** Implantate **keine Periimplantitis**. Wie ist das möglich? Erfahren Sie mehr auf **www.mypatent.com**

EuroPerio11
Besucht uns! **Stand Q05**

Patent™ Dental Implant System
Schweiz | info@zircon-medical.com

MDR ZERTIFIZIERT

copyright by all rights reserved Quintessenz

Abdelhaleem M, Saleh W, Elmeadawy S.
Treatment of gingival recession with vestibular incision subperiosteal tunnel access and advanced platelet-rich fibrin.
BMC Oral Health. 2025 Jan 14;25(1):63.
(»Die Behandlung von Gingivarezessionen mittels Advanced Platelet Rich Fibrin über einen vestibulären subperiostalen Tunnelzugang.«)

In der vorliegenden RCT sollte die Wirksamkeit einer Zugabe von Advanced Platelet Rich Fibrin (A-PRF) über eine vestibuläre Inzision und einem subperiostalen Tunnelzugang (VISTA) bei der Behandlung von Gingivarezessionen der Cairo-Klasse 1 (RT1) untersucht werden. Zu diesem Zweck wurden 24 Probanden nach dem Zufallsprinzip in die Testgruppe mit VISTA und A-PRF oder in die Kontrollgruppe mit VISTA + Kollagenmatrix eingeteilt. Die Analyse zeigte in beiden Gruppen statistisch signifikante Verbesserungen bei der Rezessionstiefe (RD), der Rezessionsbreite (RW), der mittleren prozentualen Wurzelabdeckung (MRC%), der Gingivadicke (GT) und der Breite an attached Gingiva (WAG) nach drei und sechs Monaten. Die Studiengruppe wies jedoch eine signifikant größere Verbesserung bei den Parametern RD, RW und MRC% auf als die Kontrollgruppe. Hinsichtlich GT und WAG wurden keine signifikanten Unterschiede zwischen den beiden Gruppen festgestellt. ***Schlussfolgerung:*** Beide Behandlungsansätze waren bei der Behandlung von Gingivarezessionen der Klasse RT1 wirksam. A-PRF zeigte im Vergleich zur Kollagenmatrix vielversprechende Ergebnisse.

Al-Barakani MS, Al-Kadasi B, Al-Hajri M, Elayah SA.
A comparative study of the effects of advanced platelet-rich fibrin and resorbable collagen membrane in the treatment of gingival recession: a split-mouth, randomized clinical trial.
Head Face Med. 2024 Aug 10;20(1):41.
(»Eine vergleichende Untersuchung des Einflusses von Plättchenreichem Fibrin und resorbierbarer Kollagenmembranen auf die Behandlung von Gingivarezessionen: Eine randomisierte klinische Studie im Split mouth-Design.«)

In dieser Studie wurde die Wirksamkeit von Advanced Platelet-Rich Fibrin (A-PRF) in Kombination mit der chirurgischen Pinhole-Technik (PST) zur Verbesserung der Wurzeldeckung (RC) bei Patienten mit Gingivarezessionen (GR) der Miller-Klasse I oder II untersucht. Außerdem wurde die klinische Wirkung von A-PRF mit der von resorbierbaren Kollagenmembranen (RCM) verglichen. Insgesamt 18 Patienten mit insgesamt 36 Zähnen mit einer Rezession der Miller-Klasse I oder II wurden nach dem Zufallsprinzip der PST + A-PRF-Seite (n=18) und der PST + RCM-Seite (n=18) zugewiesen. Nach drei Monaten zeigte der Vergleich mit den Ausgangswerten und der PST + A-PRF-Gruppe signifikante Verbesserungen beim Plaque-Index (PI), dem klinischen Attachmentlevel (CAL), der vertikalen Rezessionsdeckung (RD) und der Gingivadicke (GT). Im Gegensatz dazu zeigte der Vergleich zwischen der Ausgangssituation und der PST + RCM-Gruppe nur eine signifikante Verringerung des PI und einen signifikanten Anstieg des GT-Werts. Die postoperativen Schmerzen waren auf der PST + A-PRF-Seite signifikant niedriger als auf der PST + RCM-Seite.
Schlussfolgerung: Sowohl A-PRF als auch RCM zeigten nicht ganz zufriedenstellende Ergebnisse bei der Behandlung von Gingivarezessionen. Interessanterweise hat sich die Kombination von PST mit A-PRF als wirksamer erwiesen als die Kombination von PST mit RCM. Darüber hinaus hat sich gezeigt, dass die lokale Anwendung von A-PRF die postoperativen Schmerzen nach der Pinhole-Chirurgie-Technik reduziert.

Di Domenico GL, Guglielmi D, Aroca S, de Sanctis M.
Treatment of Multiple Adjacent Gingival Recessions with a Coronally Advanced Flap vs a Modified Coronally Advanced Tunnel with a Volumetrically Stable Collagen Matrix: A 12-Month Randomized Controlled Clinical Trial.
Int J Periodontics Restorative Dent. 2024;44(5):498-509.
(»Die Behandlung multipler nebeneinander liegender Gingivarezessionen mittels eines koronalen Verschiebelappens versus eine modifizierten koronalen Tunnelpräparation mit einer volumenstabilen Kollagenmatrix: Eine zwölfmonatige randomisiert kontrollierte klinische Studie.«)

In dieser Studie wurden die klinischen Ergebnisse nach der Behandlung von multiplen benachbarten gingivalen Rezessionen mittels eines koronalen Verschiebelappens (MCAF, Gruppe A) und modifizierten koronalen Tunnelpräparation (MCAT, Gruppe B), beide in Verbindung mit einer neuen volumenstabilen xenogenen Kollagenmatrix (VXCM), verglichen. Zu diesem Zweck wurden insgesamt 20 Patienten mit Rezessionen an benachbarten Zähnen nach dem Zufallsprinzip einer der beiden Behandlungsgruppen zugewiesen: Die Heilung verlief in beiden Gruppen ereignislos. Nach zwölf Monaten hatten beide Behandlungsarten zu statistisch signifikanten Verbesserungen bei der Breite der keratinisierten Gingiva und der Gingivadicke im Vergleich zum Ausgangswert geführt. Die mittlere Abdeckungsrate der Rezessionen betrug 79,95 % ± 29,92 % in der MCAF-Gruppe und 64,74 % ± 40,5 % in der MCAT-Gruppe und unterschied sich nicht signifikant zwischen beiden Gruppen. Eine komplette Restitution der Rezessionen trat in 65,6 % bei Probanden der Gruppe A und in 52,0 % bei Probanden der Gruppe B ein und unterschied sich ebenfalls nicht signifikant.

Elgendi MM, Hamdy ISE, Sallam HI.
Peri-implant soft tissue conditioning of immediate posterior implants by CAD-CAM socket sealing abutments: a randomized clinical trial.

all rights reserved

OSSTEM IMPLANT

2025

DEUTSCHE OSSTEM MEETING

ESSEN

27. SEPTEMBER 2025

Deutsche Osstem lädt ein!

Die Deutsche Osstem GmbH, Tochterunternehmen des Implantat-Weltmarktführers* Osstem Implant, ist seit 2006 in Deutschland tätig und freut sich, ihr 20-jähriges Jubiläum gemeinsam mit unseren geschätzten Kund*innen zu feiern.
Für weitere Informationen kontaktieren Sie uns!

*nach Stückzahl

TEL : +49 (0)6196 777 5501 I Email : bestellung@osstem.de I www.osstem.de

copyright by all rights reserved

BMC Oral Health. 2025 Jan 17;25(1):83.

(»Konditionierung des periimplantären Gewebes mittels CAD/CAM-gefertigten socket sealing Einheil-Abutments bei Versorgung mit Sofortimplantaten im Seitenzahnbereich: Eine randomisierte klinische Studie.«)

Anatomisch geformte, individuell hergestellte Einheil-Abutments werden bei der Sofortimplantation empfohlen, da große und irregulär geformte Extraktionsalveolen mittels Standard-Gingivaformern nicht ausreichend versiegelt werden können. Um die Auswirkungen von CAD/CAM-gefertigten, individuellen Polyether-Keton-Keton Gingivaformern (Testgruppe) oder konfektionierten Gingivaformern aus Titan (Kontrollgruppe) auf das Weichgewebeprofil während der Einheilphase haben, wurden 20 Probanden nach dem Zufallsprinzip nach einer minimalinvasiven Zahnextraktion und einer 3D-schablonengeführten Implantatinsertion ohne Bildung eines Mukoperiostallappens im Oberkiefer-Seitenzahnbereich zu gleichen Teilen einer der beiden Behandlungsgruppen zugeteilt. Sowohl zum Zeitpunkt der Implantatinsertion als auch nach sechs und zwölf Monaten zeigte die Testgruppe statistisch signifikant höhere Pink Esthetic-Werte als die Kontrollgruppe. Auch die Patientenzufriedenheit war in der Testgruppe signifikant erhöht.

Graziani F, Izzetti R, Perić M, Marhl U, Nisi M, Gennai S.

Early periodontal wound healing after chlorhexidine rinsing: a randomized clinical trial.

Clin Oral Investig. 2024 Jun 4;28(6):354.

(»Frühe parodontale Wundheilung nach Spülungen mit Chlorhexidin: Eine randomisierte klinische Studie.«)

Ziel der RCT war die Untersuchung der Wundheilung nach parodontalchirurgischen Eingriffen unter Verwendung von Mundspülungen auf Chlorhexidinbasis im Vergleich zu einer Kontrollgruppe ohne Mundspülungsmaßnahmen. 33 Parodontitispatienten wurden zu diesem Zweck nach dem Zufallsprinzip drei Nachbehandlungsgruppen zugewiesen: 1) Chlorhexidin (CHX) + Antiverfärbungssystem (ADS) + Hyaluronsäure (HA), 2) CHX + ADS oder 3) keine Spülung (Kontrollgruppe) zugordnet. Bei allen gemessenen klinischen Parametern waren die Patienten zu Beginn der Behandlung vergleichbar. Nach drei Tagen war die Wundheilung bei allen Patienten, die mit CHX + ADS-basierten Mundspülungen behandelt wurden. Sie zeigten einen signifikant verbesserten frühen Einheilindex der Interdentalpapillen im Vergleich zur Kontrollgruppe. Die CHX + ADS + HA-Gruppe zeigte über alle Zeitpunkte hinweg eine verbesserte Heilung in Bezug auf den EHI, die Plaquereduktion und Entzündung der Gingiva im Vergleich zur Kontrollgruppe. ***Schlussfolgerung:*** Die Anwendung von CHX-ADS nach parodontalchirurgischen Eingriffen verbesserte die frühe Wundheilung, reduzierte die Plaqueansammlung und die Entzündung der Gingiva. In der frühen postoperativen Phase wurde durch die zusätzliche Gabe von HA der Verschluss des Weichgewebes weiter verbessert.

Menezes KM, Borges SB, Medeiros I, Gomes GEDS, Roncalli AG, Gurgel BCV.

Efficacy of xenogeneic collagen matrix in the treatment of gingival recessions: a controlled clinical trial.

Braz Oral Res. 2024 Nov 8;38:e111.

(»Die Wirksamkeit einer xenogenen Kollagenmatrix bei der Behandlung von Gingivarezessionen – eine kontrollierte klinische Studie.«)

Ziel dieser kontrollierten und doppelblinden Studie im Split mouth-Design war die Untersuchung der Wirksamkeit einer xenogenen Kollagenmatrix (XCM) bei der Behandlung von Gingivarezessionen bei Patienten mit einem dünnen Phänotyp. 30 Patienten mit bilateralen Rezessionen wurden nach dem Zufallsprinzip der Testgruppe (XCM) und einer Kontrollgruppe (Bindegewebstransplantat; CTG) zugeteilt. Die Wurzeldeckung betrug nach 18 Monaten in der Testgruppe 1,75 ± 0,80 mm (72,9 %) und in der Kontrollgruppe 2,4 ± 0,51 mm (88,9 %). Die Zunahme der Gingivadicke war in der Kontrollgruppe signifikant größer. Beide Behandlungen führten zu einer verbesserten Lebensqualität der Probanden. Die Breite der keratinisierten Gingiva nahm sowohl in der Test- als auch in der Kontrollgruppe signifikant zu. Der Anteil der Fälle mit einer Gesamtdeckung des Rezessionsdefekts war in beiden Gruppen ähnlich hoch und erreichte 70,0 % bzw. 66,7 % in der Kontroll- und der Testgruppe und unterschied sich nicht signifikant. XCM war bei der Deckung von Gingivarezessionen wirksam – aber CTG erzielte bessere Ergebnisse, da eine höhere Gingivadicke erzielt wurde und somit die Umwandlung eines dünnen in einen dickeren Phänotyp erfolgte.

Pilloni A, Marini L, Gagliano N, Cancianì E, Dellavia C, Cornaghi LB, Costa E, Rojas MA.

Clinical, histological, immunohistochemical, and biomolecular analysis of hyaluronic acid in early wound healing of human gingival tissues: A randomized, split-mouth trial.

J Periodontol. 2023 Jul;94(7):868-881.

(»Klinische, histologische, immunhistochemische und biomolekulare Analyse des Einsatzes von Hyaluronsäure bei der frühen Wundheilung der menschlichen Gingiva: Eine randomisierte Studie im Split mouth-Design.«)

In vitro- und Tierstudien haben gezeigt, dass Hyaluronsäure (HA) die Wundheilung verbessern kann. Das Ziel dieser doppelblinden RCT im Split mouth-Design war die Untersuchung der In vivo-Wirkung von HA auf die frühe Wundheilung von menschlichem Gingivagewebe. Zu diesem Zweck wurden im Rahmen eines parodontalchirurgischen Eingriffs nach dem Zufallsprinzip acht Patienten zusätzlich mit 0,8%-igem HA und acht Patienten ohne HA behandelt. Vierundzwanzig Stunden nach der Operation war der Wundheilungs-Score in der HA-Gruppe signifikant höher. Die Dichte an Mikrogefäßen, der Kollagengehalt und die Zellproliferation wurden

Advanced Medical Solutions

admedsol.com

copyright by all rights reserved

- **Renommierte dentale Nahtmaterialien**
- **Einzigartiges dentales Kollagen-Portfolio**
- **Erstklassige Knochen-ersatzmaterialien**

Erfahrung & Innovation

Profitieren Sie von unserem umfassenden Gesamtportfolio für eine optimale dentale Versorgung Ihrer Patienten.

Sie möchten unser Sales-Team direkt ansprechen? Dann scannen Sie doch einfach den QR-Code.

RESORBA®
REPAIR & REGENERATE

Resorba Medical ist ein Unternehmen von Advanced Medical Solutions.

RESORBA Medical GmbH, Am Flachmoor 16, 90475 Nürnberg

copyright by all rights reserved

nicht beeinflusst. Die LOX mRNA, das MMP-1-Protein und die TIMP1-Genexpression waren in der HA-Gruppe im Vergleich zur NT-Gruppe signifikant erhöht.

Schlussfolgerung: Die zusätzliche Verwendung von HA-Gel hat keinen Einfluss auf das Wachstum neuer Blutgefäße in der frühen Phase der gingivalen Wundheilung. Was die sekundären Ergebnisse anbelangt, so scheint HA den Umbau der extrazellulären Matrix und die Kollagenreifung zu fördern, was die frühe Wundheilung der Gingiva vorantreiben und die klinischen Parameter verbessern könnte.

Skierska I, Górski B, Fus Ł.

Tunnel technique and subepithelial connective tissue graft, with or without cross-linked hyaluronic acid, in the treatment of multiple gingival recessions: 12-month outcomes of a randomized clinical trial.

J Periodontol. 2024 Nov;95(11):1060-1072.

(»Behandlung multipler Rezessionsdefekte mittels Tunneltechnik und Bindegewebstransplantat mit oder ohne eine vernetzte Hyaluronsäure: Zwölfmonatsergebnisse einer randomisierten klinischen Studie.«)

Um den Einfluss einer zusätzlichen Anwendung einer vernetzten Hyaluronsäure (HA) bei der Behandlung multipler Rezessionsdefekte der Gingiva mit einer modifizierten koronalen Tunneltechnik (MCAT) und einem subepithelialen Bindegewebstransplantat (SCTG) zu untersuchen, wurden in dieser RCT im Split mouth-Design 24 Probanden mit 266 Rezessionsdefekten nach dem Zufallsprinzip einer der beiden Behandlungsgruppen zugeteilt. Die mittlere prozentuale Rezessionsdeckung betrug nach zwölf Monaten in der MCAT+HA+SCTG-Gruppe 84,32 % ± 34,46 % und in der MCAT+SCTG-Gruppe 85,71 %± 36,43 % und unterschied sich nicht signifikant. Beide Behandlungsarten führten zu guten ästhetischen Ergebnissen. Allerdings führte die Anwendung von HA zu einer signifikant besseren Textur des Weichgewebes. Bei den übrigen Endpunktmessungen gab es keine signifikanten Unterschiede zwischen den Gruppen. Die histologische Auswertung ergab eine signifikant größere Anzahl elastischer Fasern und eine moderate Zunahme der Kollagenfaserdichte in der MCAT+HA+SCTG-Gruppe.

Sridhar K, Tadepalli A, Parthasarathy H, Cholan PK, Ramachandran L.

Horizontal platelet-rich fibrin versus advanced platelet-rich fibrin plus in gingival recession management.

Clin Adv Periodontics. 2025 Jan 28. [Epub ahead of print]

(»Horizontal Platelet-Rich Fibrin versus Advanced Platelet-Rich Fibrin Plus zum Management gingivaler Rezessionsdefekte.«)

Hintergrund: Thrombozytenkonzentrate der neueren Generation, wie z. B. Advanced Platelet-Rich Fibrin Plus (A-PRF+) und Horizontal Platelet-Rich Fibrin (H-PRF), zeigten bei In vitro-Studien einen erhöhten Thrombozyteneinschluss und eine erhöhte Wachstumsfaktorfreisetzung. In dieser prospektiven Studie sollten die Veränderungen der Rezessionshöhe (RH) und die mittlere prozentuale Wurzelabdeckung (MRC%) nach Einsatz von A-PRF+ oder H-PRF bei plastischer Deckung von Rezessionsdefekten der Gingiva im Oberkiefer menschlicher Probanden bewertet und verglichen werden. 24 Probanden mit 84 RT 1- oder RT 2-Defekten nach Cairo wurden nach dem Zufallsprinzip einer der beiden Behandlungsgruppen zugeteilt. Die Patienten wurden nach drei und nach sechs Monaten postoperativ untersucht. Beide Behandlungen führten zu einer signifikanten Verringerung der Rezessionstiefe. In der Gruppe CAF + A-PRF+ verringerte sich die RH von 2,47 ± 1,00 mm auf 0,59 ± 0,52 mm, und der MRC-Anteil lag nach sechs Monaten bei 76,33 ± 22,54 %. In der CAF+H-PRF-Gruppe sank die mittlere RH von 2,43 ± 1,01 mm auf 0,38 ± 0,59 mm und die MRC% betrug 85,51 ± 19,87%. Die Drei- und Sechsmonatsanalyse zwischen den Gruppen ergab statistisch nicht signifikante Unterschiede bei den beobachteten klinischen Parametern zwischen den Gruppen.

Schlussfolgerung: Die Studie ergab, dass sowohl das CAF + H-PRF- als auch das CAF + A-PRF+-Protokoll zu ähnlichen klinischen Ergebnissen bei der Behandlung von Defekten durch Gingivarezessionen im Oberkiefer führten.

Surdiacourt L, Christiaens V, De Bruyckere T, De Buyser S, Eghbali A, Vervaeke S, Younes F, Cosyn J.

A multi-centre randomized controlled trial comparing connective tissue graft with collagen matrix to increase soft tissue thickness at the buccal aspect of single implants: 3-Year results.

J Clin Periodontol. 2025 Jan;52(1):92-101.

(»Eine multizentrische randomisiert kontrollierte Studie zum Vergleich eines Bindegewebstransplantats mit einer Kollagenmatrix zur Erhöhung der bukkalen Weichgewebsdicke bei Einzelimplantaten: Dreijahresergebnisse.«)

Das Ziel der RCT war der Vergleich des Einsatzes eines Bindegewebstransplantats (CTG, Kontrollgruppe) mit einer Kollagenmatrix (CMX, Testgruppe) mit dem Ziel einer Verbesserung des bukkalen Weichgewebeprofils (BSP) bei sofortversorgten Einzelimplantaten. Zu diesem Zweck wurden 30 Probanden zu gleichen Teilen einer der beiden Behandlungsgruppen zugeteilt. Die Veränderungen des BSP waren im Laufe der Zeit zwischen den Gruppen signifikant unterschiedlich. Bei T4 nach drei Jahren betrug der geschätzte mittlere Anstieg des BSP 0,83 mm in der Kontrollgruppe und 0,48 mm in der Testgruppe. Der geschätzte mittlere Unterschied von 0,35 mm zugunsten der Kontrollgruppe war signifikant. Hinsichtlich der ästhetischen Zufriedenheit der Patienten, der Sondierungstiefe und Weichgewebsrezession, des Plaqueindex, Pink Esthetic Score und Mucosal Scarring Index sowie dem Blutungsindex konnten keine signifikanten Unterschiede zwischen den Gruppen festgestellt werden. CMX führte jedoch zu einem signifikant höheren marginalen Knochenverlust als CTG.

Schlussfolgerung: CTG war effektiver bei der Verbesserung des bukkalen

copyright
all rights reserved

Nobel Biocare™

60 MIN*

vom Scan zum Provisorium.

Scan & Plan

DEXIS™ IS 3800W und
DTX Studio™ Software

Print

SprintRay für das
gedruckte Provisorium

Implant

Navigierte Implantation
mit X-Guide®

Die SprintRay Drucker Pro 95 S oder Pro 55 S beeindrucken durch den schnellsten dentalen 3D-Druck Workflow. Damit können Sie die Strecke vom Scan bis zum Provisorium oft in weniger als 60 Minuten schaffen. Am besten, Sie informieren sich blitzschnell – beispielsweise über den QR-Code oder via E-Mail an tobias.boeinghoff@envistaco.com.

nobelbiocare.de

GMT 92942 DE 2410 © Nobel Biocare Deutschland GmbH, 2024 Alle Rechte vorbehalten. Nobel Biocare, das Nobel Biocare Logo und alle sonstigen Marken sind, sofern nicht anderweitig angegeben oder aus dem Kontext ersichtlich, Marken von Nobel Biocare. Weitere Informationen finden Sie unter www.nobelbiocare.com/trademarks. Die Produktabbildungen sind nicht notwendigerweise maßstabsgetreu.

*Behandlungszeit vom Scan bis zum Provisorium – teilweise finden einzelne Schritte parallel statt.

copyright by all rights reserved

Weichgewebeprofils und führte zu weniger marginalem Knochenverlust als CMX. Daher ist CTG nach wie vor der Goldstandard zur Erhöhung der Weichgewebsdicke bei Implantaten.

Tang H, Wang T, Zhang P, Yang K.
Guided tissue regeneration with a gelatin and polycaprolactone composite membrane for repairing oral soft tissue defects: A prospective, single-blinded, randomized trial.
J Prosthet Dent. 2025 Feb 14:S0022-3913(25)00063-0.
(»Gesteuerte Geweberegeneration mit einer Membran aus einer Gelatine- und Polycapronolacton-Kombination zur Regeneration intraoraler Weichgewebsdefekte: Eine prospektive, einfach verblindete, randomisierte Studie.«)

Membranen aus Gelatine und Polycapronolacton, die mittels Elektronenspinning-Technologie hergestellt und für eine gesteuerte Geweberegeneration (GTR) eingesetzt werden, sind bislang nicht hinreichend untersucht worden. Daher war das Ziel der vorliegenden RCT die Behandlungsergebnisse dieser Membranen Testgruppe) mit denen konventioneller Kollagenmembranen (Kontrollgruppe) zu vergleichen. Zu diesem Zweck wurden 48 Probanden mit intraoralen Weichteildefekten nach dem Zufallsprinzip einer der beiden Behandlungsgruppen zugeteilt. In beiden Gruppen war nach sieben Tagen eine sehr gute Gewebsheilung zu beobachten, die sich nicht signifikant unterschied. Die Komplikationsraten waren niedrig und unterschieden sich ebenfalls nicht signifikant. ***Schlussfolgerung:*** Die neue Membran war der Kollagenmembran bei der Rekonstruktion oraler Weichteildefekte nicht unterlegen.

Tavelli L, Kripfgans OD, Chan HL, Vera Rodriguez M, Sabri H, Mancini L, Wang HL, Giannobile WV, Barootchi S.
Doppler ultrasonographic evaluation of tissue revascularization following connective tissue graft at implant sites.
J Clin Periodontol. 2025 Jan;52(1):68-79.
(»Dopplersonografische Untersuchung der Geweberevaskularisierung nach Bindegewebstransplantation im Implantatbereich.«)

Das Ziel der vorliegenden RCT war die Untersuchung der Gewebsdurchblutung nach Weichgewebsdefektdeckung mit einem Bindegewebstransplantat (CTG) unter Verwendung eines koronalen Verschiebelappens (CAF) oder einer Tunneltechnik (TUN) mittels Dopplersonografie. 28 Probanden mit isolierten periimplantären Weichgewebsdehiszenzen (PSTD) wurden nach dem Zufallsprinzip einer der beiden Behandlungsgruppen zugeteilt. Die Regressionsanalyse ergab keine signifikanten Unterschiede in der Dopplersonografie im Bereich der marginalen Gingiva über einen Zeitraum von zwölf Monaten zwischen den beiden Verfahren, während im Papillenbereich signifikante Unterschiede zwischen den beiden Gruppen beobachtet wurden. An den mit TUN behandelten Implantaten wurden bessere frühe Durchblutungswerte im Vergleich zu CAF-behandelten Implantaten nach einer Woche beobachtet. Die Bewertung der FI-Richtung zeigte, dass die CTG-Durchblutung nach einer Woche und nach einem Monat hauptsächlich vom Lappen in Richtung Implantat/Knochen erfolgte. Es wurde ein Zusammenhang zwischen einer höheren Durchblutung des Transplantats, dem mittleren Umfang der Defektdeckung und einer höheren Weichgewebsdicke festgestellt.

Zou Q, Zhang S, Jiang C, Xiao S, Wang Y, Wen B.
Low-level laser therapy on soft tissue healing after implantation: a randomized controlled trial.
BMC Oral Health. 2024 Dec 5;24(1):1477.
(»Niedriglaser-Therapie zur Weichgewebsheilung nach Implantatinsertion: Eine randomisiert kontrollierte Studie.«)

In der vorliegenden RCT sollte die Wirkung einer Niedriglaser-Therapie (LLLT) auf die periimplantäre Weichgewebsheilung nach Implantatinsertion unter Bildung eines Mukoperiostlappens untersucht werden. Dazu wurden 58 Patienten mit insgesamt 70 Implantaten nach dem Zufallsprinzip der LLLT-Gruppe oder der Kontrollgruppe ohne LLLT zugeteilt. Die LLLT-Gruppe wurde unmittelbar nach der Operation und am zweiten und dritten Tag im Operationsgebiet mit einem 1064 nm Nd:YAG-Laser bestrahlt, während die Kontrollgruppe keine Behandlung erhielt. In den ersten drei Tagen nach der Operation war der Schmerzscore in der LLLT-Gruppe deutlich niedriger als in der Kontrollgruppe. Am siebten und am 14. Tag nach der Operation waren das Volumen der periimplantären Sulkusflüssigkeit, der modifizierte Sulkus-Blutungsindex, der Gingivaindex und der TNF-α-Spiegel in der LLLT-Gruppe niedriger als in der Kontrollgruppe. Die Endothelialen Wachstumsfaktoren-Werte (VEGF) waren in der LLLT-Gruppe signifikant höher als in der Kontrollgruppe.
Schlussfolgerung: LLLT kann die Heilung des Weichgewebes nach der Implantation fördern, postoperative Schmerzen wirksam lindern, klinische Indikatoren verbessern, TNF-α reduzieren und die Expressionsmenge von VEGF erhöhen, was eine klinische Anwendung rechtfertigt.

Systematische Reviews, Metaanalysen

Azadi A, Eftekhari-Moghadam P, Atarbashi-Moghadam F, Hazrati P, Baghban AA, Amid R.
Adjunctive therapy for root coverage with concentrated growth factor versus platelet-rich fibrin membranes: a systematic review and bayesian network meta-analysis.
Clin Oral Investig. 2024 Nov 26;28(12):654.
(»Unterstützende Therapie zur Abdeckung der freiliegenden Wurzeloberfläche mit Wachstumsfaktor-Konzentraten versus Plättchenreicher Fibrinmembranen: Ein systemati-

all rights reserved

Jetzt starten!
Mit dem Original.

Die Kurzimplantate von Bicon® überzeugen Anwender und Patienten: Sie sind einfach im Handling, ihr einzigartiges Design fördert den crestalen Knochenerhalt und bietet einen wirksamen Schutz gegen Periimplantitis. Profitieren auch Sie von der Sicherheit, die über 35 Jahre klinische Anwendung Ihnen gibt. In Bicon® haben Sie einen Partner, auf den Sie sich langfristig verlassen können. Rufen Sie uns kurz an und vereinbaren Sie Ihr unverbindliches Beratungsgespräch: **Tel. 06543 818200**.

www.bicon.de.com

SHORT IMPLANTS

Das Kurze für alle Fälle

bicon® DENTAL IMPLANTS

copyright by all rights reserved Quintessenz

scher Review und eine Bayes´schen-Netzwerk-Metaanalyse.«)

Das Ziel der vorliegenden Übersichtsarbeit war die Untersuchung potenzieller Unterschiede zwischen einer Zusatztherapie mit Wachstumsfaktor-Konzentraten (CGF) oder dem Einsatz Plättchenreicher Fibrinmembranen (PRF) im Vergleich zu konventionellen Behandlungen ohne diese Zusatztherapien auf die klinischen Ergebnisse bei einer Wurzeldeckung. Zu diesem Zweck erfolgte eine Literaturrecherche in den Datenbanken Pubmed/Medline, Scopus und ISI Web of Science. In die Analyse wurden 32 RCTs eingeschlossen, in welchen PRF, Bindegewebstransplantate (CTG), Lappenchirurgie als einzige Maßnahme, CGF, Schmelzmatrixderivat (EMD) bzw. dehydrierte Amnionmembran untersucht wurden. Es wurde kein signifikanter Unterschied zwischen CGF und PRF festgestellt; allerdings führt CGF mit höherer Wahrscheinlichkeit zu besseren klinischen Ergebnissen in Bezug auf die Sondierungstiefen, das Attachmentlevel, die Breite keratinisierter Gingiva und die Reduktion der Rezession in horizontaler Richtung als PRF. PRF hingegen führte mit höherer Wahrscheinlichkeit zu einer besseren mittleren Rezessionsdeckung, einer größeren Volumenzunahme des Weichgewebes und die Reduktion der Rezession in vertikaler Richtung. PRF war der alleinigen Lappenplastik in Bezug auf die Weichgewebsdicke und die vertikale Reduktion der Rezession signifikant überlegen. CGF hatte die höchste Wahrscheinlichkeit, die beste Behandlung zur Reduktion der Sondierungstiefe und der horizontalen Rezession zu sein, aber bei den anderen Parametern war das CTG überlegen. PRF war der alleinigen Lappenplastik in Bezug auf den Volumenzugewinn des Weichgewebes hinsichtlich der vertikalen Reduktion der Rezession signifikant überlegen.

Schlussfolgerung: Sowohl die adjuvante CGF als auch die PRF zeigten Verbesserungen bei den Ergebnissen bei der Wurzeldeckung. Obwohl kein signifikanter Unterschied zwischen PRF und CGF besteht, könnten diese beiden Membranen unterschiedliche Auswirkungen auf verschiedene Ergebnisse haben. Sie können aber immer dann alternativ eingesetzt werden, um die Patientenakzeptanz zu verbessern, da beide Verfahren mit einer geringeren Morbidität verbunden sind. Für eine umfassendere Schlussfolgerung sind weitere Studien erforderlich, insbesondere zur CGF.

Barootchi S, Tavelli L, Vinueza MEG, Sabri H, Andrade C, Pinto N, Sanz A, Wang HL.

Autologous platelet concentrates in root coverage procedures.

Periodontol 2000. 2025 Feb;97(1): 215-235.

(»Autologe Plättchenkonzentrate bei der Abdeckung freiliegender Wurzeloberflächen.«).

Die Behandlung von Gingivarezessionen hat sich im Laufe der Zeit mehr in Richtung des Einsatzes mikrochirurgischer Verfahren sowie Biologika und bioaktiver Mediatoren entwickelt. Als Biologika gelten autologe Thrombozytenkonzentrate (APCs), die mittels Eigenblut und einer anschließenden Zentrifugation gewonnen werden. Für die Zubereitung von APCs stehen zahlreiche Protokolle und Zubereitungsmethoden zur Verfügung. Das Ziel dieser Übersichtsarbeit war die Untersuchung der Wirksamkeit der verschiedenen Aufbereitungsmethoden und Zentrifugationsprotokolle von APCs bei der Behandlung von Gingivarezessionen des Typs 1 (RT1). Auf der Grundlage der verfügbaren Literatur aus RCT wurde festgestellt, dass die Verwendung von PRF die Behandlungsergebnisse bei koronalen Verschiebelappen in Bezug auf den Umfang der Wurzelabdeckung erheblich verbessern kann. Je breiter die keratinisierte Gingiva zu Beginn der Behandlung war, desto besser waren die Ergebnisse der Wurzelabdeckung bei Verwendung von PRF. Nach Ansicht der Autoren sind weitere RCT erforderlich, um die Wirksamkeit dieser Produkte in Kombination mit verschiedenen Transplantatarten und Membranen zu untersuchen.

Gopal L, Palwankar P, Dhalla .

The Efficacy of Low-Level Laser Therapy on the Healing of Oral Wounds: A Systematic Review.

Cureus. 2024 Oct 4;16(10):e70832.

(»Die Wirksamkeit einer Niedriglaser-Therapie auf die Heilung intraoraler Wunden: Ein systematischer Review.«)

Um die Wirksamkeit einer Niedriglaser-Therapie bzw. einer sogenannten „Fotobiomodulation" auf die Regeneration und Wundheilung intraoraler Gewebe zu untersuchen, wurde eine elektronische Suche in der National Library of Medicine (NLM-Katalog), Google Scholar und Scopus durchgeführt. Die Datenbankrecherche ergab 54 Treffer, von welchen 14 Studien in die Analyse eingeschlossen wurden. Zehn Humanstudien untersuchten die Auswirkungen auf die Hart- und Weichgewebsheilung. Vier tierexperimentelle Studien beobachteten die Wirksamkeit der Fotobiomodulation auf die Knochenheilung. In allen Untersuchungen wurde ein erheblicher Unterschied zwischen der Kontroll- und der Lasergruppe in Bezug auf die Beschleunigung der Wundheilung festgestellt. Diese Wirkung wird darauf zurückgeführt, dass die Laserbestrahlung die synaptische Aktivität der Acetylcholinesterase, die Beta-Endorphin-Synthese und die Serotoninproduktion anregt. Es sind nach Ansicht der Autoren weitere Studien und Metaanalysen erforderlich, um den Mechanismus besser zu verstehen und die Wirksamkeit des Verfahrens zu bestätigen.

Meretsky CR, Polychronis A, Liovas D, Schiuma AT.

Advances in Tissue Engineering and Its Future in Regenerative Medicine Compared to Traditional Reconstructive Techniques: A Comparative Analysis.

Cureus. 2024 Sep 7;16(9):e688722.

(»Fortschritte im Tissue Engineering und dessen Zukunft in der Regenerativen Medizin im Vergleich zu traditionellen, rekonstruktiven Techniken: Eine vergleichende Analyse.«)

Diese systematische Übersichtsarbeit hatte das Ziel, die jüngsten Fortschritte im Tissue Engineering zu ermitteln und deren Wirksamkeit, die postoperativen Ergebnisse und die Patientenzufrieden-

EAO
EUROPEAN ASSOCIATION FOR OSSEOINTEGRATION

JOINT MEETING

SFPIO

copyright by Quintessence
all rights reserved

MONACO

THE IMPACT OF TIME IN IMPLANT DENTISTRY

18 ▸ 20 Sept. 2025

They will be there. And you?

MAY 7th

▸ Deadline for abstract submission

JUNE 26th

▸ Early bird registration deadline

congress.eao.org

copyright by all rights reserved

heit mit konventionellen Methoden zu vergleichen. Zu diesem Zweck wurde eine umfassende Literaturrecherche in den Datenbanken Pubmed, Cochrane Library und Google Scholar durchgeführt, mittels welcher 14 Studien ermittelt werden konnten. Die Analyse ergab, dass Tissue Engineering-Techniken im Vergleich zu herkömmlichen Methoden durchweg bessere kosmetische Ergebnisse bei minimaler Narbenbildung liefern. Bei Patienten, die sich einem Tissue Engineering-Verfahren unterzogen, traten leichte bis mäßige postoperative Schmerzen auf, die schnell abklangen, während herkömmliche Verfahren mittelstarke bis starke Schmerzen verursachten, die eine längere Behandlung erforderten. Darüber hinaus berichteten Patienten, die mit Tissue Engineering behandelt wurden, über hohe Zufriedenheitsraten aufgrund der verbesserten kosmetischen und funktionellen Ergebnisse. Trotz der guten Ergebnisse sind weitere Forschungs- und Entwicklungsarbeiten unerlässlich, um das Potenzial dieser innovativen Therapien voll auszuschöpfen.

Ruhstorfer M, Güth JF, Stimmelmayr M, Waltenberger L, Schubert O, Graf T.

Systematic review of peri-implant conditions and aesthetic outcomes of customized versus conventional healing abutments.

Int J Implant Dent. 2024 Dec 11;10(1):61.

(»Ein systematischer Review zu den periimplantären Verhältnissen und den ästhetischen Ergebnissen beim Einsatz individueller oder konventioneller Gingivaformer.«)

Um die klinischen Ergebnisse beim Einsatz individueller Gingivaformer im Vergleich zu konventionellen Abutments zu vergleichen, erfolgte eine systematische Literaturrecherche in den Datenbanken Pubmed, Pubmed Central, Cochrane Library und Web of Science. Von 1.396 Treffern erfüllten fünf Studien die Einschlusskriterien. Im Vergleich zu konventionellen Abutments führten individuelle Gingivaformer zu tendenziell besseren klinischen und ästhetischen Ergebnissen im periimplantären Weich- und Hartgewebe.

Tavelli L, Barootchi S, Rasperini G, Giannobile WV .

Clinical and patient-reported outcomes of tissue engineering strategies for periodontal and peri-implant reconstruction.

Periodontol 2000. 2023 Feb;91(1): 217-269.

(»Klinische und von Patienten berichtete Ergebnisse beim Einsatz von Tissue Engineering-Strategien zur parodontalen und periimplantären Gewebsrekonstruktion.«)

Tissue-Engineering-Strategien beinhalten die Anreicherung von Gerüsten mit lebenden Zellen oder Signalmolekülen und zielen darauf ab, die Wundheilungskaskade zu fördern und zu klinischen Ergebnissen zu führen, wie sie idealerweise mittels einer Augmentation mit autolog gewonnenen Geweben erreicht. Darüber hinaus sollen sie eine Spendermorbidität vermeiden. Das Ziel dieses systematischen Reviews war es, einen Überblick über die Tissue-Engineering-Strategien zu geben, die zur parodontalen und periimplantären Rekonstruktion und zur Formung des Implantatlagers zur Verfügung stehen. Es wurde eine systematische Literatursuche durchgeführt, anhand welcher 128 Studien identifiziert und in die Analyse eingeschlossen werden konnten. Die am häufigsten durchgeführten Tissue-Engineering-Strategien werden mit Gerüsten angewandt, die mit mesenchymalen oder Körperzellen (zellbasierte Tissue-Engineering-Strategien) oder mit Signalmolekülen/Wachstumsfaktoren angereichert waren (signalmolekülbasierte Tissue-Engineering-Strategien). Diese Ansätze haben sich als sicher erwiesen, wenn sie für parodontale und periimplantäre Rekonstruktionstherapien und die Rekonstruktion des Implantatlagers eingesetzt werden. Tissue-Engineering-Strategien zeigten bei der Behandlung von infraalveolären und Furkationsdefekten, der Erhaltung des Alveolarkamms und der Augmentation des Sinusbodens entweder ähnliche oder bessere klinische Ergebnisse als herkömmliche Ansätze. Tissue-Engineering-Strategien können zu einer größeren Wurzelabdeckung, einer breiteren keratinisierten Gingiva und einer größeren Gingivadicke führen als der alleinige Einsatz von Gerüsten und sie können im Vergleich zu autologen Transplantaten oft eine ähnlich hohe mittlere Wurzelabdeckung erzielen. Es gibt Hinweise darauf, dass sich Tissue-Engineering-Strategien positiv auf die Morbidität der Patienten, ihre Präferenz, Ästhetik und Lebensqualität auswirken können, da sie offensichtlich zu einer Verringerung der Invasivität und der Komplikationsraten im Vergleich zu autologen Verfahren führen können. ●

In der nächsten Ausgabe **pip** 3/2025: Hartgewebsaugmentation

Wollen Sie mehr zu einer bestimmten Arbeit wissen?
Nutzen Sie unseren Volltext-Service auf www.frag-**pip**.de, senden Sie ein Fax an **0 30 761 80-680** oder eine E-Mail an: **leser@frag-pip.de**. Wir recherchieren die Gesamtkosten bei den einzelnen Verlagen bzw. Textservices, Sie erhalten eine Gesamtkostenübersicht und können über uns bestellen.
Für **pip**-Abonnenten sind Recherche, Handling und Versand der Texte kostenlos!

Technik ist einfach

... mit den Technik-Profis

copyright by all rights reserved Quintessenz

Wartung vom Profi

für einen störungsfreien Praxisbetrieb und weniger Ausfallzeiten Ihrer Geräte

Erfahren Sie mehr

2018-579-10264_Stand: 21.02.2025

plandent.de/tkd

Plandent

copyright by
all rights reserved
Quintessenz

Kollision mit Trauma, Zahn- und Weichgewebsverlust

all rights reserved

Dr. med. dent. Peter Randelzhofer
dr.randelzhofer@icc-m.de
www.icc-m.de

Die S2k-Leitlinie „Therapie des dentalen Traumas bleibender Zähne“ wurde 2022 nach den Regularien der Arbeitsgemeinschaft der Wissenschaftlichen Medizinischen Fachgesellschaften (AWMF) unter Beteiligung zahlreicher Fachgesellschaften und Institutionen grundlegend aktualisiert und ergänzt [AWMF, 2022]. Auch wenn die Darstellung von Risikofaktoren und Empfehlungen zur Prävention von Zahnunfällen umfangreich dargestellt wurde, ist die Prävalenz des dentalen Traumas weltweit in nahezu allen Altersgruppen mit ca. 25 bis 30 Prozent recht hoch.

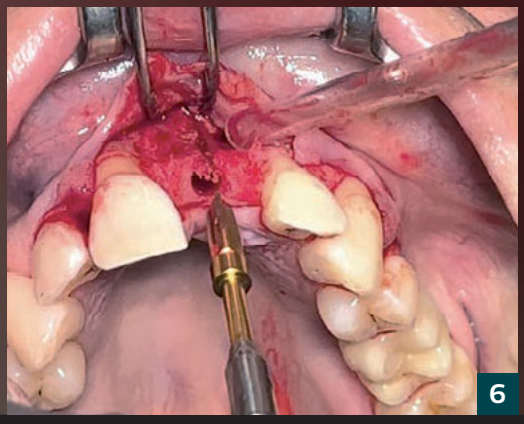

Die jährlichen Krankheits- und Folgekosten von Zahnverletzungen in Deutschland werden von den Autor*innen der S2k-Leitlinie auf bis zu 550 Millionen Euro geschätzt, mit steigender Tendenz. Besonders hart betroffen sind Patienten, bei denen neben dem kompletten Herausschlagen eines oder mehrerer Zähne aus der Alveole (Avulsion) auch der Knochen und das zirkulär umliegende Weichgewebe kompromittierend in Mitleidenschaft gezogen werden. Je nach Ausmaß des Defektes sind umfangreiche und aufwendige, kostenintensive Maßnahmen zur Rekonstruktion von Zähnen und Hart-/Weichgewebe notwendig.

Im vorliegenden Patientenfall wurde ein Triathlet (Abb. 1) auf dem Rennrad fahrend von einem PKW erfasst. Der Hochgeschwindigkeits-Unfall mit dem Rennrad erforderte eine weiterführende Diagnostik von HWS, Kiefer- und Schädelknochen. Neben einem dislozierten linken Ringfinger (Abb. 2), multiplen Frakturen im Kiefer-/Gesichtsbereich und einem Schleudertrauma (Abb. 3) lag u.a. eine Avulsion des Zahnes 21 mit Weichgewebsverletzungen vor (Abb. 4). Eine Sofortimplantation kam aufgrund der Priorisierung der Behandlung der allgemeinmedizinischen Verletzungen nicht infrage.

Verzögerte Implantation

Infolge der Verletzungen und des Zahnverlusts war zweieinhalb Monate später eine Schrumpfung des Weichgewebes in der vertikalen Höhe von ca. zwei Millimetern erkennbar (Abb. 5). Zur ästhetischen implantatprothetischen Rehabilitation sollte ein Implantat gesetzt werden und die vertikalen und horizontalen Knochenresorptionen augmentiert werden. Die Implantatwahl fiel auf ein Megagen Anyridge. Mit dem progressiven Gewindedesign (Oberfläche 308 mm²), der Osteoblasten-aktivierenden $CaTiO_3$ Nanostruktur auf der Oberfläche (Xpeed) und der geringen Kompression des Knochens bietet es auch im kompromittierten

1 Unfallrisiken sind bei Sportlern, wie hier bei einem Triathleten höher.

2 Er wurde beim Training auf dem Rennrad von einem PKW erfasst und verletzt. Neben Dislokation des Fingers links lag ein ...

3 ... Schleudertrauma, die Fraktur des Nasenbeins, multiple Verletzungen im Kiefer-/Gesichtsbereich sowie eine ...

4 ... Avulsion des Zahnes 21 mit weich- und hartgeweblicher Beteiligung vor. Allgemeinmedizinische Verletzungen hatten Vorrang.

5 Zustand nach Rekonvaleszenz – ein erheblicher hart- und weichgeweblicher Defekt mit Schrumpfung der Gewebe ist entstanden.

6 Vorbohrung für ein Megagen Anyridge-Implantat mit Ø 4,5 mm; L:11 mm, großzügige Lappenbildung (12-23).

7 Tiefenkontrolle und Kontrolle der Achsausrichtung des Implantates.

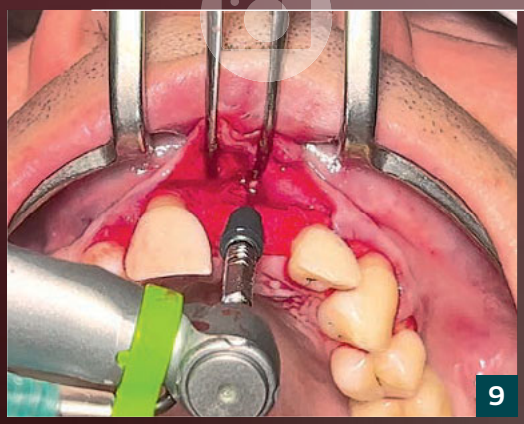

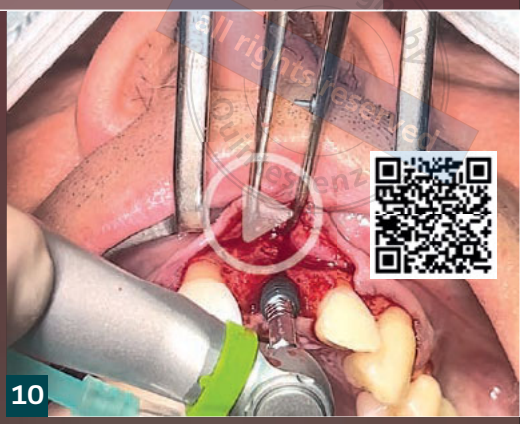

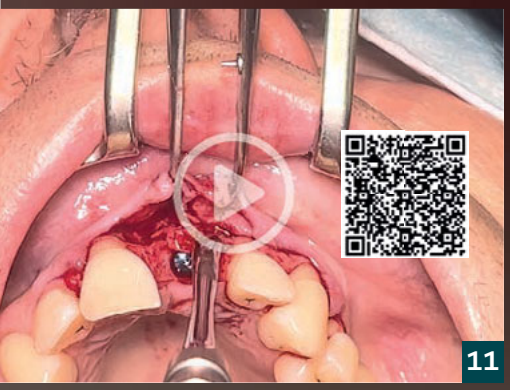

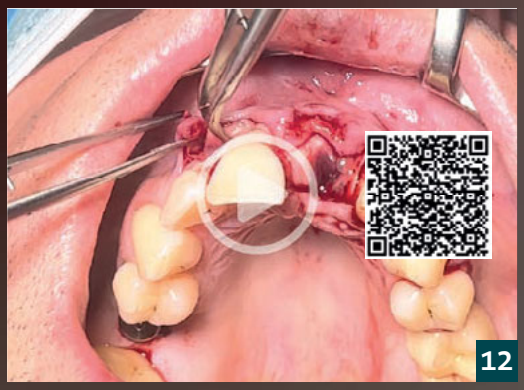

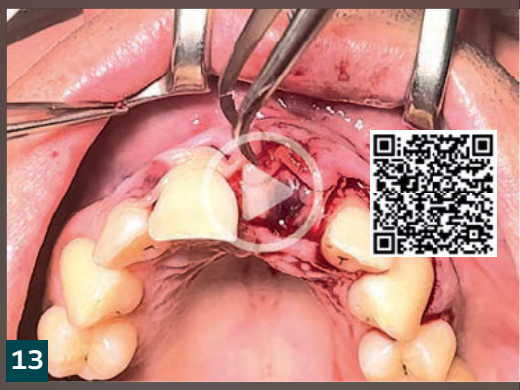

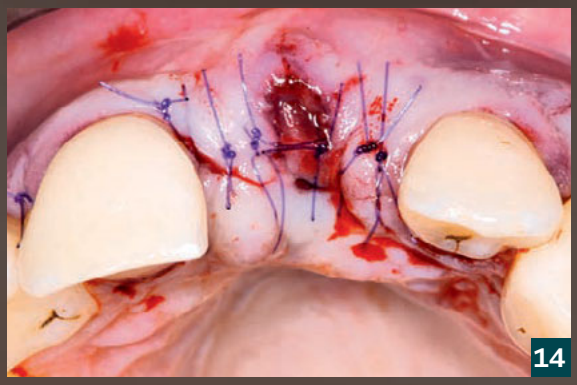

8 Durch die Avulsion ist labial horizontal und vertikal ein erheblicher Knochenabbau entstanden.

9 Schrittweise vorsichtige Implantatinsertion.

10 Video: Implantatinsertion.

11 Video: Aufbringen von autologen Bohrspänen auf das Implantatgewinde, Knochenersatzmaterial (The Graft) und PRF.

12 Abdecken des Zahnhalses mit PRF- und des Kieferkamms mit CopiOs-Membran zur geschlossenen Einheilung des Implantats.

13 Keine Spannung auf den Geweben macht eine komplikationslose Einheilung möglich.

14 Finale Fixation mit Nähten nach GBR.

15 Drei Monate später hatte sich der vertikale und horizontale Gewebeeinbruch deutlich im Niveau verbessert.

16 Ein leichter, aber unauffälliger Narbenzug, über die Nahttechnik wurde periimplantär ausreichend keratinisierte Gingiva gewonnen.

17 Mesial von Zahn 22 fehlt Gewebe, welches im Sinne einer Papillenimitation konditioniert werden kann.

18

19

20

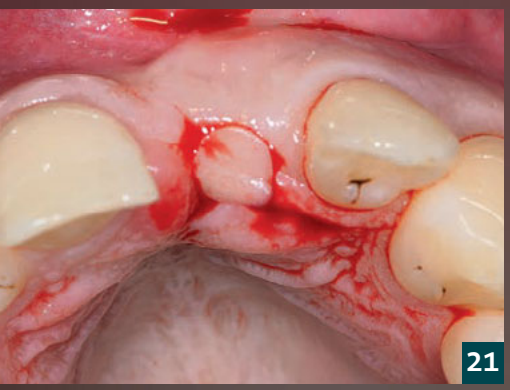
21

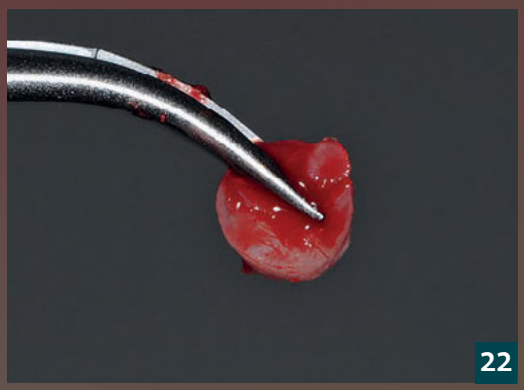
22

23

24

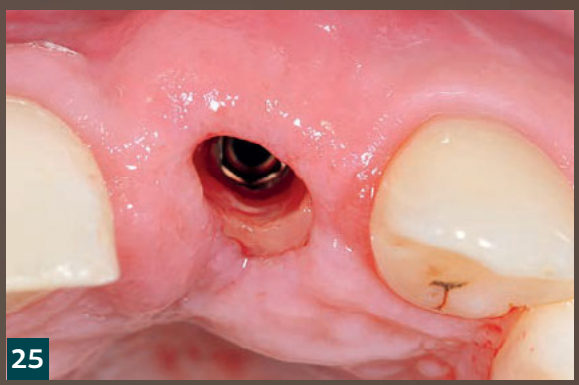
25

26

27

18 Stellt man die ehemalige Situation vor dem Eingriff und vor einmaligen Maßnahmen zu GBR gegenüber …

19 … dem Ergebnis (nach der einmaligen OP), konnte ein erheblicher Volumenanteil bisher gewonnen werden.

20 Der krestale Narbenzug verläuft exakt über der Freilegungsposition, das Narbengewebe erschwert den ästhetischen Outcome.

21 Stanzung der Gingiva zur minimalinvasiven Freilegung und Vermeidung von Gewebekompromittierung.

22 Mittels eines entepithelialisierten BGTs sollte das Gewebe bei der Freilegung zusätzlich vestibulär aufgebaut werden.

23 Abformpfosten nach tunnelierender Einfügung des BGT.

24 Nach Einschrauben des Gingivaformers bildet sich für zwei Minuten eine leicht anämische Zone im Weichgewebe.

25 Drei Monate später hat sich das vestibuläre, dem Implantat anliegende periimplantäre Gewebe voluminös und gesund entwickelt.

26 Vestibuläre Verdickung und ästhetische Optimierung.

27 Einschrauben der provisorischen Kompositkrone mit labilalem Schraubkanal.

Purgo Dental Biologics Solution

copyright by all rights reserved Quintessenz

Sie entscheiden.

Gut oder Hervorragend. Purgo.

Bestellung und Informationen

Knochenersatzmaterial

THE Graft™ | THE Graft Collagen

Membranen

THE Cover™ | BioCover® | OpenTex® | OpenTex® TR

Nahtmaterial

Biotex™

Offizieller Distributor

Purgo Deutschland by **LUMADENTAL GmbH**

Am Stadtgarten 1 • 45879 Gelsenkirchen
Telefon. 0209-88306930 | E-mail. kundenservice@lumadental.de
http://www.purgo-deutschland.de

EU Importer **Purgo Biologics Europe SAS**

1 Square Félix Bloch - Pôle Activ Océan - 85300 Challans - France
Tel. +33 (0)2 28 10 61 02 | E-mail. europe@purgobiologics.com
www.purgo-europe.com

28

29

30

31

32

33

Knochen eine gute Primärstabilität. Zusätzlich sichert der Hersteller maximalen Halt im kortikalen Knochen zu, was zu positiven ästhetischen Effekten insbesondere im Frontzahnbereich führt.

Im vorliegenden Fall wurde anhand der röntgenologischen Analyse ein Megagen Anyridge Implantat (Ø 4.5; L 11 mm) ausgewählt. Es galt aufgrund des kompromittierten Gewebes minimalinvasiv vorzugehen. Der Lappen sollte so gewählt werden, dass mögliche Narbenzüge nicht im sichtbaren Bereich liegen. Im Bohrvorgang wurde sukzessive auf die notwendige Länge und Breite des Implantates aufbereitet, abschließend wurde nachimplantiert (Abb. 7-10). Im nächsten Schritt sollte der von labial sichtbare Einbruch des Knochens mit einem Gemisch aus autologem Knochen (Bohrspänen) und The Graft (Purgo) augmentiert werden. Dabei wurde ein wenig Eigenknochen direkt an das Implantatgewinde (Video 11) platziert. Zur Deckung und Prävention einer Rezession wurde der Situs mittels koronalem Verschiebelappen und PRF-Membranen labial unterfüttert (Video 12), bevor das Augmentat mit einer Membran (CopiOs, ZimVie) abgedeckt worden war. Der OP-Situs wurde schrittweise und ohne Zugwirkung mit Nähten fixiert (Video 13, Abb. 14). Das Implantat heilte geschlossen ein.

Zustand nach Einheilung

Drei Monate später liegt eine gute Weichgewebsheilung vor, das Niveau des Knochens und die horizontale und vertikale Höhe des Weichgewebes konnte deutlich verbessert werden (Abb. 15-17), insbesondere im direkten Vergleich war das gut erkennbar (Abb. 18, 19). Bei der gestanzten Freilegung wurde ein weiteres aus dem Gaumen gewonnenes Bindegewebstransplantat vestibulär zur Verdickung der periimplantären Gingivamanschette platziert (Methodik Footstory siehe pip 2019) (Abb. 20-22). Nach digitaler Abformung und Überprüfung der Achse des Implantates wurde ein Gingivaformer zur Konditionierung des Gewebes eingeschraubt (Abb. 23). Drei Monate später wurde, bei einem fantastischen Gewinn an weichgewebigem Volumen eine provisorische Krone aus Komposit für die weitere Einheilzeit eingeschraubt (Abb. 25-28). Nach vier Monaten sollte die definitive Krone aus Zirkonoxid individualisiert mit Zirkonoxid mit Keramikverblendung eingesetzt werden. Diese wurde auf einem in der Höhe individualisierbaren Abutment (Megagen) zementiert und im Mund eingeschraubt (Abb. 29-30). Das Ergebnis gleicht in Form, mit der weichgeweblichen girlandenförmigen Umrahmung einem natürlichen Zahn, der starke weich- und hartgewebliche Defekt nach Avulsion über den Auffahrunfall mit dem Rennrad konnte ausgeglichen werden (Abb. 31-33).

Zahntechnik: Uwe Gehringer, www.madeby-ug.com

28 Ein sehr ästhetisches Provisorium für den Zahn 21 in Form und Funktion, das Weichgewebe wird nach wie vor konditioniert.

29 Nach Abformung wird die finale Krone aus Zirkonoxid mit Keramik verblendet angefertigt (hier Farbbestimmung).

30 Einsetzen der naturidentischen, dem Nachbarzahn angepassten, finalen Krone (www.madeby-ug.com).

31 Ein kerniges Lächeln – Wiederauferstanden!

32 Röntgenkontrolle: Erfolgreiche Osseointegration.

33 Das Weichgewebe hat sich gut ausgebildet, die beeinträchtigenden Unfallfolgen konnten ausgeglichen werden.

copyright by
all rights reserved
Quintessenz

BEI UNS DÜRFEN SIE MEHR ERWARTEN!

Factoring- und Abrechnungsqualität vom Marktführer in der zahnärztlichen Privatliquidation und zusätzlich alles für Ihre ideale Abrechnung!

Moderne Tools, professionelles Coaching und die DZR Akademie.
Mehr Informationen unter **0711 99373-4993** oder **mail@dzr.de**

DZR Deutsches Zahnärztliches Rechenzentrum GmbH

www.dzr.de

DZR

Praxisverwaltungssysteme – geht's nicht besser?

copyright by all rights reserved Quintessenz

Prof. Dr. Thomas Ratajczak

Rechtsanwalt, Fachanwalt für Medizinrecht, Fachanwalt für Sozialrecht, Justiziar des BDIZ EDI

Kanzlei RATAJCZAK & PARTNER Rechtsanwälte mbB
Berlin · Böblingen · Duisburg · Essen · Freiburg i.Br. · Köln · Meißen · München

Charles-Lindbergh-Str. 7, 71034 Böblingen
Tel.: +49 7031 9505-0

- kanzlei@rpmed.de
- www.rpmed.de
- Blog: www.rpmed.de/aktuelles

Foto: iStock

Der Frust, den ich seit Jahren mit Praxisverwaltungssystemen mit mir als Anwalt herumtrage, sitzt tief. Es geht mir um das offenbar völlige Unverständnis der Branche, dass eine rein elektronische Aktenführung nicht nur am Bildschirm komfortabel, sondern auch in der Lage sein muss, alle (eine bekannte Richterin am Landgericht Stuttgart pflegte die Bedeutung des Wortes „alle" mit der Frage zu unterstreichen, welcher Buchstabe von „a l l e" nicht verstanden werde) Informationen, die der Bildschirm zu einem Patienten zeigt bzw. die im System vorhanden sind, auf einfache, simple, absolut narrensichere Weise abzuspeichern und auszudrucken. Der Druck und Speichervorgang muss mit einem Befehl absolut alle Informationen, die zu einem bestimmten Patienten in der EDV vorhanden sind, für jeden befugten Dritten, der das lesen darf, verständlich wiedergeben können. Befugter Dritter in diesem Sinne ist auch der Patient. Davon sind wir unverändert weit entfernt.

Für die Zahnarzthaftungsfälle brauchen wir bei elektronischer Aktenführung vollständige, in sich logische Wiedergaben insbesondere von: Erstbefund, Anamnese, Untersuchungsbefund, Begründung für weitere Untersuchungen, insbesondere Röntgenaufnahmen, ggf. DVT, ggf. CT (Indikation!), die schriftliche Ausbefundung der bildgebenden Diagnostik, die Besprechung mit dem Patienten zu den Befundergebnissen, die in einer Diagnose enden, die Diagnose(n), den/die Therapievorschläge, die Aufklärung des Patienten (Risikoaufklärung, Alternativenaufklärung, ggf. wirtschaftliche Aufklärung), die Entscheidung des Patienten, wie er/sie sich behandeln lassen will (Einwilligung), die Durchführung der Behandlung (was wurde gemacht, gab es Auffälligkeiten), das Ergebnis der Behandlung, die Information des Patienten über das Behandlungsergebnis, die dem Patienten für die Post-Behandlungsphase gegebenen Empfehlungen (Sicherungsaufklärung), der Wiedervorstellungstermin. Dasselbe brauchen wir für die Strafverfahren, die Wirtschaftlichkeitsprüfung nach §§ 106 ff. SGB V, und, und, und.

Was wir in einer Behandlungsdokumentation nicht brauchen, ist die Widergabe der Texte für die Ziffern der Gebührenordnung. Klassiker ist insoweit die Nr. 12 BEMA (bmF). Was soll ein Richter, was ein Staatsanwalt mit der Information anfangen, dass am xx.xx.xxxx „Besondere Maßnahmen beim Präparieren oder Füllen, je Sitzung, je Kieferhälfte oder Frontzahnbereich" durchgeführt wurden? Das ist aber keine Behandlungsdokumentation. Behandlungsdokumentation wäre es, wenn dort stünde, was genau gemacht wurde. Mit etwas Glück sind die Mitarbeiter*innen der Praxis so geschult, dass sie das als Freitext eingeben, der dann allerdings weder bei noch anstelle des Gebührenordnungstextes erscheint. Häufig genug bleibt es aber bei der bloßen Wiedergabe der Gebührenordnung.

Warum ist es so schwierig, zu verstehen, dass es für Inhalte der Dokumentation darauf ankommt, dass Behandler und Nachbehandler weitermachen können? Die Abrechenbarkeit der Leistungen folgt der Behandlungsdokumentation, der umgekehrte Weg ist eine Sackgasse.

Die Ausdrucke der Behandlungsdokumentation seitenweise mit dem Text von Gebührenziffern zu füllen, aber die wichtigen Informationen zum eigentlichen Behandlungsgeschehen im Ausdruck nicht zur Verfügung zu stellen, allen voran die Informationen zu Anamnese und Befunden, erweckt bei Richtern und Staatsanwälten den Eindruck, es ginge hier nur ums Geld verdienen, nicht ums Behandeln. Vor allem aber bringt es die Zahnärzte und ihre Berater in die Bredouille, immer mehr erklären zu müssen, warum die zunächst dem Patienten auf Anforderung nach § 630g BGB übersandten Unterlagen leider vollständig unvollständig waren, warum das mit dem Ausdruck und Abspeichern nicht gelang, und dass die jetzt vorgelegten Unterlagen unverändert und nunmehr vollständig sind. Wer je in einem Strafverfahren, in dem der Gutachter aufgrund solcher unvollständig beschlagnahmter Akten ein verheerendes Bild der Behandlung zeichnete, das deshalb seinen Weg zur Anklage bei der Großen Strafkammer eines Landgerichts mit der dort üblichen Straferwartung nicht unter drei Jahren Freiheitsstrafe nahm, die nachträgliche Vorlage umfangreichster – und für die Entkräftung des Tatvorwurfs entscheidender – Behandlungsunterlagen gegen den Vorwurf der nachträglichen Manipulation und der Vertuschung verteidigen musste, findet die Nonchalance, die in der Branche nach wie vor dazu gepflegt wird, nicht lustig. Vertuschung kann den Zahnarzt in Untersuchungshaft bringen.

Landauf, landab wurden und werden Spezialeinheiten der Staatsanwaltschaften gegründet, um solche Delikte zu verfolgen. Von den Herstellern der Praxis-EDV erwarte ich Verständnis für diese Situation und eine Änderung ihrer Policies. Es kann doch nicht angehen, dass die Antwort auf die Frage, ob die vollständigen Patientenunterlagen ausdruck- bzw. speicherbar sind, in einem „Ja" besteht, wenn man die dafür erforderlichen zahlreichen Sonderbefehle kenne, die aber nicht geschult würden, weil das nicht nachgefragt werde.

Wenn sich das nicht grundlegend ändert, wobei hier auch die Mitwirkung der KZBV bei der Zertifizierung gefragt ist, werden wir es mit nur noch elektronischen Behandlungsunterlagen regelmäßig erleben, dass die Polizei dann halt den Server mitnimmt. Wenn's nicht anders geht, darf sie das. Was das für die betroffene Praxis bedeutet, muss ich hier nicht ausmalen. ●

PART III FACTS of CERAMIC Implants

25.-27.Sept. 2025

Zurich-Switzerland

ESCI European Society for Ceramic Implantology

copyright
all rights reserved

WELCOME TO THE

3rd European Congress Ceramic Implant Dentistry

25.-27. September 2025 - Zurich/Switzerland

...der weltweit grösste und wichtigste Kongress für Keramikimplantologie

REGISTER NOW

Von den Besten lernen ... nur die Fakten zählen!

"Ceramic Implant Dentistry at it`s best"

Herausragende wissenschaftliche Vorträge und praktische Workshops in einem atemberaubenden Ambiente

- Prof. Tomas Albrektsson
- Prof. Bilal Al Nawas
- Prof. Michael Payer
- Prof. Jérôme Chevalier
- Prof. Ralf Kohal
- PD Dr. Stefan Röhling
- Prof. Ralf Smeets
- Prof. Eik Schiegnitz
- Prof. Ronald Jung, WS
- Drs. Elisa & Joseph Choukroun
- Dr. Joan Pi Afruns, DMD
- Prof. Michael Gahlert
- Dr. Marc Balmer
- Prof. Reinhard Gruber
- PD Dr. Paul Weigl
- PD Dr. Nadja Rohr
- PD Dr. Frank Spitznagel
- Dr. Sebastjan Perko
- Dr. Volker von Behr
- Prof. Andraž Kocjan
- Dr. Frank Maier, MSc
- Prof. André Chen
- Dr. Alan Porporati
- Prof. Michael Stiller
- Prof. Sebastian Kühl
- Dr. João Borges, MSc
- Dr. Jens Tartsch

Special Highlight

Pre Congress Workshop in Kooperation mit dem Zentrum für Zahnmedizin Universität Zürich ZZM
Straumann Pure, Zeramex XT und Camlog Ceralog Progressive-Line
Systemeinführung und Überblick, 3 Live-Operationen und 3 praktische Hands-on Workshops

mehr erfahren und anmelden

ESCI European Society for Ceramic Implantology

European Society for Ceramic Implantology - ESCI

Kreuzstrasse 2
CH 8802 Kilchberg
Switzerland

+41 (0)44 715 48 77
info@esci-online
www.esci-online.com

www.esci-online.com

Implantate brauchen Pflege

Wir starten in pip mit der neuen Rubrik Implantatpflege. Denn dieser Aspekt wird zunehmend wichtiger, um die Langlebigkeit von gesetzten Implantaten sichern zu können. Wie sieht es in diesem Bereich aktuell aus? Woran sollte noch vor der Implantation gedacht werden?

all rights reserved

Interview mit Sylvia Fresmann
1. Vorsitzende der Deutschen Gesellschaft für Dentalhygieniker*innen (DGDH)

Was hat sich beim Thema Implantatprophylaxe in den vergangenen Jahren getan?

Es gibt gerade in den letzten Jahren einen stärkeren Fokus auf präventive Maßnahmen. Im Mittelpunkt stehen hier besonders die Patientenaufklärung über individuelle Mundhygiene, die Vermeidung von Risikofaktoren und regelmäßige Recalls. Ziel ist es, Periimplantitis zu verhindern. Seitens der Industrie wurden spezielle Produkte entwickelt, die die Implantatreinigung Zuhause erleichtern bzw. verbessern können. Das reicht von speziellen Zahnbürsten über metallfreie, interdentale Soft Picks bis hin zu speziellen Flauschzahnseiden und entzündungshemmenden Gelen. Für jeden Fall gibt es die richtige Implantatpflege für Zuhause.

Bemerken Sie als Vertreterin der DGDH die Zunahme der Bedeutung der Implantatprophylaxe?

Es werden mittlerweile sehr viele Implantate gesetzt, die OP-Techniken werden immer besser. Hinzu kommt aber auch die große Erfahrung vieler Zahnärzte. Gleichzeitig steigt das Bewusstsein, dass eine Implantattherapie nur so gut ist, wie die Nachsorge bei der Dentalhygienikerin. Eine frühzeitige präventive Betreuung ist einer der Schlüssel gegen Periimplantitis – das wissen wir ganz sicher! Deshalb engagiert sich die DGDH auch beim Aktionsbündnis Gesundes Implantat. Denn: Implantate brauchen Pflege!

Wie wichtig ist die Mitarbeit der Patienten?

Eine gute Mundhygiene der Patienten ist schon vor der OP wichtig und notwendig, um das Implantat möglichst lange zu erhalten. Periimplantäre Entzündungen sind häufig Biofilm-induziert. Die Mukositis als Vorstufe zur Periimplantitis ist eine reversible entzündliche Veränderung der periimplantären Weichgewebe ohne Knochenverlust und sollte durch engmaschige Betreuung in der Praxis und effektive Mundhygiene Zuhause vermieden werden. Eine mögliche Parodontitistherapie sollte zum Zeitpunkt der OP abgeschlossen sein. Die Implantat-OP sollte in mundgesunden Verhältnissen stattfinden. Deshalb sollten die häusliche Mundhygiene und auch die risikoorientierten Recall-Abstände zur dentalhygienischen Nachsorge mit den Patienten umfassend besprochen werden – vor allem auch die Kosten. Wir geben unseren Patienten neben den individuellen Mundhygieneempfehlungen auf der ParoStatus Prophylaxe-App auch die Broschüre ‚Implantate brauchen Pflege' mit.

Warum ist es bei der Planung der Implantate bereits wichtig, die Möglichkeiten der späteren Implantatpflege zu beachten?

Wie gesagt, eine gute Pflege der Implantate ist entscheidend für deren langfristigen Erfolg. Der Einsatz von minimalinvasiven digitalen Techniken reduziert postoperative Komplikationen und erhöht so die Bereitschaft beim Patienten, die empfohlenen Pflegemaßnahmen umzusetzen – die dauerhafte Motivation der Patienten ist und bleibt der größte Erfolgsfaktor. Wenn die Implantatpflege von vornherein bei der Gestaltung des Zahnersatzes berücksichtigt wird, wird es einfacher und besser pflegbar für die Patienten.

Wie sieht es mit der Weiterbildung in diesem Bereich aus?

Implantate erfordern viel Wissen bei den Behandlern und erweiterte Qualifikationen. Die Curricula zur Dentalhygienikerin werden ständig nach den neuesten wissenschaftlichen Erkenntnissen erweitert und haben die professionelle Implantatprophylaxe schon längst im Fokus und in den Unterricht integriert. Es gibt jedoch zu wenig Dentalhygienikerinnen in Deutschland und so erfolgt die Implantatprophylaxe in vielen Praxen durch nicht optimal geschulte zahnmedizinische Teammitglieder. Deshalb hat das Aktionsbündnis Gesundes Implantat zusammen mit Wissenschaftlern und uns als DGDH eine Fortbildung zur ImplantatPflegeSpezialistin – kurz IPS – entwickelt. Ziel dieser Qualifikation ist es, das theoretische Wissen zur Reinigung von Implantaten zu vermitteln und in vielen praktischen Übungen die manuellen Fertigkeiten zu schulen. Derzeit bietet die Haranni Academie in Herne diese Kurse an.

Vielen Dank für Ihre Zeit und das Gespräch. ●

Biologische Benefits

Neben seiner Lehrtätigkeit an der Abteilung für Parodontologie der Universität Zagreb arbeitet Prof. Dr. Darko Božić als ehemaliger Präsident der EFP – European Federation of Periodontology und Präsident der Kroatischen Gesellschaft für Parodontologie auch in seiner Privatklinik. Hier treffen wissenschaftliche Leidenschaft und Neugier auf die Herausforderungen des klinischen Alltags.

Interview mit Prof. Dr. Darko Božić, DMD, M.Sc., PhD

Parodontologie und Implantologie

Wann sind Sie zum ersten Mal auf das Konzept des Smart Grinders gestoßen?

Das ist schon eine Weile her. Ich kam im Rahmen einer Studie über die Verwendung von BMP in der Parodontologie und Implantologie mit Prof. Dr. Itzhak Binderman in Kontakt. Zahnsubstanz ist, wie Knochen, grundsätzlich voller Wachstumsfaktoren, insbesondere BMPs, sodass das Konzept seines Smart Grinders zur Gewinnung von autologem Augmentationsmaterial aus Zähnen mir biologisch sofort sehr einleuchtete – und die klinischen Ergebnisse waren dann noch überzeugender.

Es gibt eine Vielzahl von Augmentationsmaterialien – warum sind die eigenen Zähne des Patienten für Sie das Material der Wahl?

Bei jedem Transplantatmaterial ist uns eine bestmögliche biologische Verträglichkeit wichtig, damit es nicht zu entzündlichen Prozessen oder Immunreaktionen kommt. Das eigene Zahnmaterial des Patienten ist strukturell und biologisch hervorragend geeignet. Nun ist die Auswahl an Zähnen natürlich begrenzt, sodass ich manchmal auch noch porcines Material verwende – die Anwendung mit dem Smart Grinder gehört aber in jedem Fall zu meinem chirurgischen Arsenal.

Wie zufrieden sind Sie mit dem Chairside-Protokoll selbst?

Natürlich ist es einfacher, ein Material einfach aus der Blisterpackung zu nehmen, aber mit ein wenig Organisation und einem zusätzlichen geschulten Assistenten dauert die Aufbereitung des extrahierten Zahns genauso lange wie meine parallele Behandlung der Extraktionswunde. Das bedeutet, dass für den Patienten keinerlei zusätzliche Wartezeit entsteht. Und die biologischen Vorteile der Methode rechtfertigen den zusätzlichen Aufwand absolut. Die Patienten selber finden die Augmentation mit dem eigenen Zahnmaterial übrigens auch schon bei der Aufklärung sehr spannend und innovativ.

Fügen Sie dem mit dem Smart Grinder gewonnenen autologen Material andere ‚Biologika' wie PRF oder Hyaluronsäure hinzu?

Das mache ich tatsächlich, und je nach Indikation verwende ich wahlweise PRF oder Hyaluronsäure. Im Gegensatz zu anderen Materialien ist das Dentin nicht ‚tot', sodass es bereits eine gute Menge an Wachstumsfaktoren enthält. Aber durch die Zugabe von PRF oder Hyaluronsäure erhalte ich zum einen den gewünschten ‚Sticky-Bone'-Effekt, und wir geben der Regeneration noch einen zusätzlichen ersten Schub.

Wie schätzen Sie persönlich das Zukunftspotenzial dieser Technologie?

Wir sind international noch ein eher kleinerer Fanclub, aber je mehr Kollegen die Ergebnisse sehen und, noch besser, sie zum ersten Mal in ihrer eigenen Klinik erleben, desto mehr begeisterte Anhänger gewinnt der Smart Grinder. Es ist immer gut, aus einer Reihe von Methoden und Protokollen wählen zu können, daher gehört das Protokoll meiner Meinung nach einfach zu einer parodontologischen und implantologischen Klinik dazu. Und nicht zu vergessen, es ist für den Patienten auch eine sehr kostengünstige Lösung.

Die EuroPerio in Wien steht vor der Tür – haben Sie Empfehlungen für unsere Leser?

Als ehemaliger EFP-Präsident werden Sie von mir hier kaum Neutralität erwarten. Aber viele Kollegen stimmen mir zu, dass die EuroPerio mittlerweile der absolute Flagship-Kongress für Parodontologie und Implantologie ist. Außerdem ist es mit seinem Dreijahresrhythmus ein echt globales Treffen; über 40 % der Teilnehmer kommen von außerhalb der EU. Im Hinblick auf die neuesten wissenschaftlichen Erkenntnisse und klinischen Errungenschaften, aber auch zum Netzwerken und den Gedankenaustausch mit Kollegen aus aller Welt ist Wien Mitte Mai einfach der ‚place to be'.

Vielen Dank für Ihre Zeit und dieses Gespräch. ●

Der Mensch kauft vom Menschen

Viel Zeit gab man Marcus Kieffer als neuem Geschäftsführer der Geistlich Biomaterials nicht, sich langsam vorzutasten. Neben der weiteren Begleitung der beiden Produkt-Neueinführungen Pocket-X und Regenfast stand sofort der Umzug in ein neues, lichtdurchflutetes Firmengebäude und das nationale Osteology-Symposium im Mai auf dem Plan.

Interview mit Marcus Kieffer

Geschäftsführer Geistlich Biomaterials Deutschland

Sie sind nun ja kein Rookie in der dentalen Szene – wie hilfreich war das zum Start?

Mit 30 Jahren Erfahrung in der Dentalbranche bin ich sicherlich kein Neuling. Dennoch ergeben sich in meiner neuen Rolle bei Geistlich natürlich ganz andere Aufgaben und Herausforderungen, die mich täglich dazulernen lassen. Was mich dabei besonders prägt, ist meine Leidenschaft für die Entwicklung von Menschen, Talenten und Organisationen – eine Erfahrung, die ich während meiner beruflichen Laufbahn intensiv sammeln durfte. Mein Ziel ist es, den Erfolg weiter in die Zukunft zu führen, indem wir den Menschen ein Stück Lebensqualität zurückgeben. Entscheidende Vorteile sind dabei unser hoher Anspruch an die Qualität unserer Produkte sowie unser hochqualifiziertes Team, das mit außergewöhnlicher Fachkompetenz und Kundenorientierung agiert. Unsere Expertinnen und Experten sind weit mehr als nur Vertriebsmitarbeitende – sie sind hochspezialisierte Wegbegleiter im Bereich der medizinischen Regeneration. Ein eindrucksvolles Beispiel dafür ist ein langjähriger Kunde, mit dem ich mich vor Kurzem getroffen habe, der den ausdrücklichen Wunsch äußerte, dass sein Nachfolger die gleiche kompetente Betreuung erhält. Solche Rückmeldungen sind für uns das größte Lob.

Was hat Sie an der neuen Aufgabe besonders gereizt?

Der Begriff ‚Bioregeneration' wird heutzutage oft als Trendwort verwendet – bei Geistlich ist es jedoch ein wissenschaftlich fundierter Ansatz. Hier geht es nicht nur darum, Defekte irgendwie zu beheben, sondern mit wissenschaftlich evidenten Produkten die vollständige Heilung im Gesamtkontext zu unterstützen. Diese Verantwortung nehmen wir sehr ernst. Zuhören ist dabei wichtiger als reden. Wir haben bei den Patienten oft mit persönlichen Schicksalen und sehr belastenden Leidenswegen zu tun. Hier dazu beizutragen, ein Stück Lebensqualität oder sogar Lebensfreude wiederherstellen zu können, ist eine große Aufgabe und Verpflichtung, am Ende dann aber auch eine große Befriedigung bei der eigenen Arbeit.

Auf welche Bereiche wird sich die Geistlich Biomaterials unter Ihrer Leitung in der nächsten Zeit konzentrieren?

Schauen Sie allein uns beide an: Während unsere Generation noch mit kariösen Defekten aufgewachsen ist, setzen wir heute verstärkt auf Prävention. Der Zusammenhang zwischen Mundgesundheit und systemischen Erkrankungen wird immer deutlicher, sodass wir frühzeitiger eingreifen und Langfristschäden reduzieren oder gar vermeiden können. Geistlich steht für Regeneration, hier gewinnt die interdisziplinäre Zusammenarbeit mit klinischen Partnern zunehmend an Bedeutung. Ein gutes Beispiel moderner Versorgung ist unsere Beteiligung an ReOss, wo wir patientenindividuelle Lösungen durch modernste CAD/CAM-Technologie und 3D-Fertigung weiterentwickeln. Wichtig bleibt daneben, die nächste Generation von Behandlern nicht nur mit hochwertigen Produkten auszustatten, sondern sie durch gezielte Wissensvermittlung und Schulungsangebote aktiv zu begleiten. Und wenn ich etwas visionär in die Zukunft blicken darf: Mein persönlicher Wunsch wäre es, dass wir eines Tages durch innovative Materialien und digitale Technologien in der Lage sind, den ursprünglichen Zustand eines geschädigten Gewebes vollständig wiederherzustellen und damit die Lebensqualität unserer Patientinnen und Patienten in vollem Umfang zu restaurieren.

Sie gehen mit dem nationalen Osteology-Symposium in diesem Jahr ganz neue Wege – worauf freuen Sie sich persönlich?

Die nationale Osteology 2025 zeigt, ‚wir können auch frecher', indem wir Wissenschaft und Innovation mit einer moderneren, dynamischeren Herangehensweise kombinieren und das tut unserer Seriosität keinerlei Abbruch. Unsere Anwenderinnen und Anwender tragen täglich große Verantwortung und arbeiten unter hohem Druck. Persönlich freue ich mich sehr auf den Austausch mit so vielen Experten und die vielen Impulse für weitere Innovationen.

Herzlichen Dank und weiterhin alles Gute. ●

Osteology Foundation

International Osteology Symposium Vienna26

23–25 April 2026

Beyond Regeneration

copyright by quintessenz
all rights reserved

The Event in Oral Regeneration

Three Days Programme

90+ Oral Regeneration Experts

15+ Hands-on Workshops

Re-live Surgeries & Interactive Formats

Learn & Network with Peers

and much more...

Browse the programme

osteology-vienna.org

Zero Bone Loss – Zero Questions

copyright all rights reserved Quintessenz

Kleiner hat er es nicht: Nichts weniger als ein „Zero Bone Loss Concept" verfolgt Prof. Dr. Tomas Linkevičius. Neben Techniken und Konzepten, die eine Implantatversorgung ohne Knochenverlust erreichen sollen, spielt auch die Hardware bei der Aufbereitung des Implantatbetts, der Implantat- und prothetischen Versorgung eine entscheidende Rolle.

Interview mit Prof. Dr. med. dent. Tomas Linkevičius
Professor am Institute of Odontology, Universität Vilnius

Ihr Bestseller-Buch aus dem Quintessenz-Verlag haben Sie ‚Zero Bone Loss Concepts' genannt – machen Sie sich damit nicht angreifbar?

Sie meinen, ob ich meinen Mund damit zu voll nehme? Nein. Mein Buch schildert alle Schritte, derer es bedarf, um wirklich null Knochenverlust um Implantate zu erreichen. Ambitioniert hört sich das nur an, weil uns ein Leben lang vermittelt wurde, dass ein gewisser Knochenverlust um Implantate unvermeidbar und damit akzeptabel sei. Nach den unter anderem von Albrektsson et al. 1986 etablierten Kriterien war das auch so. Aber wir haben nicht mehr 1986. Also definieren wir auch ganz andere Ergebnisse als Erfolg, und das will ich ins Bewusstsein bringen. Ich gehe sogar noch weiter: Erfolgskriterien von heute und morgen sind nicht allein null Knochenverlust, sondern sogar Knochenwachstum, eine Verbesserung des Knochenniveaus und der Knochenqualität.

Welche Faktoren, Techniken, Protokolle, Implantatdesigns und prothetische Komponenten müssen dazu ineinander spielen?

An Ihrer Fragestellung ist sehr gut, dass Sie viele unterschiedliche Faktoren benennen. Denn es gibt nicht den einen magischen Faktor, mit dem Sie Knochenverluste vermeiden. Es sind mehrere Schlüsselfaktoren, die alle darauf abzielen, dass wir bei verzögerter Einheilung mindestens 4 mm vertikale Gewebedicke erreichen. Dazu müssen Implantate subkrestal platziert werden, wozu es aber einer absolut dichten und stabilen Implantat-Abutmentverbindung ohne Mikrobewegungen bedarf. Bereits bei der Auswahl Ihres Implantats sollten Sie also darauf achten. Ich benutze daneben immer Implantate ohne polierte Schulter, denn auf diesen glatten Oberflächen findet keine schnelle und gute Osseointegration statt. Mit am wichtigsten ist dann, das Weichgewebe beim Abutment mit einer superglatten hochpolierten Zirkonoberfläche zu verwöhnen. In den 15 Jahren, in denen ich mein Konzept umsetze, sind die periimplantären Entzündungen dramatisch gesunken – ich habe praktisch keine neuen Fälle mehr. Das mag sich unglaublich anhören, ist aber so. Mit solchen Ergebnissen darf man dann auch vortreten und sich sehr entspannt angreifbar machen.

In welcher Hinsicht entspricht Ihr Konzept den Erwartungen der Patienten von heute nach sanfterer, schnellerer und sicherer Implantatversorgung?

Um es auf einen einfachen Punkt zu bringen: Zero Bone Loss – Zero Questions. Sie haben viele dieser bekannten und lange Zeit als naturgegeben akzeptierten postimplantologischen Komplikationen einfach nicht mehr. Daneben können Sie sich zuversichtlicher an Sofortversorgungskonzepte wagen, die dank der durchweg geringeren Anzahl an Eingriffen bei den Geweben bessere Resultate erzielen. Bei verzögerter Implantation verlieren Sie bei Oberkiefermolaren innerhalb der vier Monate nach Extraktion so viel Volumen, dass Sie es nur mit aufwendigsten chirurgischen Techniken wieder aufgebaut bekommen. Das können Sie sich und vor allem Ihrem Patienten mit den richtigen Tools und Protokollen alles ersparen. Die korrekte Auswahl ist hier allerdings wichtig, es sind nicht alle Implantate gleichermaßen geeignet, Sie brauchen allein entsprechend aggressive Gewinde für eine gute Primärstabilität.

Haben Sie nicht die Befürchtung, Ihre Kolleginnen und Kollegen mit einem solchen Claim gehörig unter Druck zu setzen?

Gegenfrage: Sie kommen morgen ins Krankenhaus. Wie begeistert wären Sie, wenn Sie dort mit Geräten, Instrumenten und Verfahren aus den späten 1980er-Jahren behandelt werden würden? Ich will doch keinen ärgern, sondern aufzeigen, wie wir bessere Ergebnisse erzielen können. Nur so entwickelt sich unsere Community. Bei erfahrenen Chirurgen und Zahnärzten erlebe ich oft, dass ein Schlüsselsatz ausreicht, um das Konzept zu begreifen, und sie haben direkt am nächsten Behandlungstag so viel mehr Erfolg. Wenn wir uns neu darauf einigen, dass Knochenverlust nicht mehr okay ist, Knochenwachstum aber sehr wohl, sind wir das nicht nur dem Fortschritt unseres Berufs, sondern auch unseren Patientinnen und Patienten schuldig.

Herzliches Danke für dieses Gespräch. ●

all rights reserved

HOME OF BONE.

Biologisch inspiriertes Implantatdesign.

MEGA **stabil.**

MEGA **konstant.**

Perfekte Oberflächen und Implantatdesigns für eine beschleunigte Osseointegration und maximalen Erhalt des Hart- und Weichgewebes – bei gleichbleibend hoher Primärstabilität.

Ein neues Paradigma für beste Prognosen und herausragende klinische Ergebnisse.

ANYRIDGE® by MEGA'GEN

BLUEDIAMOND IMPLANT

www.imegagen.de | 06221 - 4551140 | info@imegagen.de

MEGA'GEN For Lifetime Smiles

Erfolgreiche IDS im Neoss-Jubiläumsjahr

Neoss feiert in diesem Jahr ein besonders Jubiläum: vor 25 Jahren gründeten Professor Neil Meredith und Fredrik Engman das Unternehmen. Während der IDS in Köln wurde der Geburtstag bereits gefeiert. Was genau gab es am IDS-Stand zu sehen und wie wird das Jubiläum noch begangen?

Interview mit Sandra von Schmudde

Geschäftsführerin Neoss

Für Neoss war die IDS ein voller Erfolg. Können Sie einmal die Highlights herausstellen?

Im Fokus stand unser bewährtes Neoss ProActive Implantat in Verbindung mit unserem Intraoralscanner NeoScan, der dank neuer Features hochpräzise und effizientere Daten liefert. Als besonderes Highlight sehen wir den Patientengesundheitsbericht beim Scanner, der mittels künstlicher Intelligenz den intraoralen Scan analysiert. Es werden nicht nur die Zahnfarbe für jeden Zahn erfasst, sondern auch Karies, Zahnverfärbungen sowie die Okklusionsverhältnisse untersucht. Dieses Werkzeug unterstützt die Praxis in der Patientenkommunikation. Weiterhin haben wir neue Scanabutments mit Scanwings gelauncht, um die Einfachheit und Präzision beim Scannen zahnloser Implantat-Patienten deutlich zu verbessern. Einen weiteren Schwerpunkt bildeten unsere Produkte zur Knochenregeneration, unsere einzigartige NeoGen PTFE-Membran und das seit Januar 2025 im Programm aufgenommene Knochenersatzmaterial NeoGenix XP. Dabei handelt es sich um ein besonders biokompatibles und regeneratives Knochenersatzmaterial. Es unterstützt die natürliche Knochenbildung und bietet eine hervorragende Alternative zu autologen Knochentransplantaten. Damit ermöglicht Neoss seinen Kunden eine noch effizientere und sicherere Behandlung von Knochendefekten.

Ein Schwerpunkt am Stand war die Digitalisierung. Wie sehen Sie Neoss hier aufgestellt?

Im Bereich der Digitalisierung sind wir hervorragend positioniert. Mit dem NeoScan bieten wir einen anwenderfreundlichen und hochpräzisen Intraoralscanner, der nahtlos in digitale Workflows integriert werden kann. Ergänzt wird dies durch NeoConnect, eine cloudbasierte Plattform, die den Austausch von Daten zwischen Zahnarztpraxen und Laboren vereinfacht. So sorgt Neoss für effizientere Abläufe und eine optimierte Patientenversorgung. Für den Kunden entstehen nach dem Kauf keine Kosten für den Cloudspeicher oder sonstige Softwaregebühren. Wir ergänzen unsere Software kontinuierlich durch weitere Applikationen. Zudem unterstützen wir unsere Kunden nach dem Kauf durch die Installation der Software und die Schulung des gesamten Teams. Unser Support-Team in Köln kann auch bei spontan auftretenden Fragen kompetente Unterstützung leisten und gibt damit Sicherheit für eine erfolgreiche Behandlung.

Selbst einen Blick in Richtung Robotertechnologie gab es an Ihrem Stand mit dem Chirurgieroboter Yomi von Neocis aus Florida …

Die roboterassistierte Chirurgie gewinnt zunehmend an Bedeutung. Dank dieser Technologie können Eingriffe präzise gesteuert und durchgeführt werden. Das Yomi System wurde 2017 von der FDA zugelassen und ist damit das erste robotergestützte zahnärztliche Chirurgiesystem für Einzelzahnimplantate. Im Jahr 2020 erhielt es die FDA-Zulassung für die Behandlung des gesamten Zahnbogens und bleibt das einzige von der FDA zugelassene System seiner Art. Bis Januar 2025 hat Yomi bereits über 70.000 Osteotomien durchgeführt. Als Unternehmen der CareCapital Group hat Neocis Yomi erstmals in Europa anlässlich der IDS auf unserem Stand vorgestellt. Eines wurde dabei deutlich: Die zukunftweisende Technik weckte großes Interesse und begeisterte die IDS-Besucher.

Neoss feiert in diesem Jahr zudem ein besonderes Jubiläum: Seit 25 Jahren engagiert sich das Unternehmen in der Implantologie. Ist für diesen großen Geburtstag etwas geplant?

Ja, wir begehen das 25-jährige Jubiläum mit verschiedenen Aktionen und Events. Besonderes Highlight war die exklusive ‚25 Jahre Neoss'-Feier während der IDS. Wir haben mit langjährigen treuen Kunden, Partnern und Freunden des Unternehmens diesen Meilenstein gefeiert. Für uns steht das Jubiläumsjahr ganz im Zeichen von Fortschritt, Partnerschaft und Dankbarkeit für das Vertrauen unserer Kunden.

Herzlichen Dank für das interessante Gespräch.

copyright by
all rights reserved
Quintessenz

neoss®

Sie möchten *vertikales Knochenwachstum* sicherstellen?

NeoGen® Cape PTFE-Membranen

EXKLUSIV BEI Neoss!

- Weniger Behandlungsschritte
- Bei bukkalen Knochendefiziten in der ästhetischen Zone
- Flexibilität im Behandlungsprotokoll mit zwei Spacer-Höhen

NeoGen

neoss.de

Intelligent Simplicity

Neoss GmbH · Im Mediapark 5b · 50670 Köln · T +49 221 96980 10 · E info@neoss.de

„Eine mögliche Revolution durch 3D-gedruckte Prothesenzähne“

Die Digitalisierung in der Implantatprothetik nimmt ordentlich Fahrt auf. Neue Verfahren und Materialien sowie der 3D-Druck könnten auf Laborseite für Entlastung sorgen – auch beim Thema Fachkräftemangel.

Interview mit ZT Josef Schweiger, M.Sc.

Laborleiter an der Poliklinik für Zahnärztliche Prothetik der Universität München

Warum spielt die Digitalisierung für die Implantatprothetik eine immer wichtigere Rolle?

Meines Erachtens ist der komplette Workflow in der Implantologie das ideale Anwendungsfeld für digitale Technologie. Dies beginnt bereits bei der Implantatplanung. Durch die seit gut 15 Jahren mögliche Verknüpfung von gescannten Oberflächendaten mit Volumendaten aus der Radiologie hat die dreidimensionale Implantatplanung eine Revolution erfahren. Hier heißt es: ‚DICOM meets STL‘. Damit ist es sehr schnell und einfach möglich, eine exakte Planung der Implantatposition zu erstellen und die dazugehörige Bohrschablone effizient anzufertigen. Ebenso wird die Abformung der Implantate durch intraorale 3D-Scanner für den Behandler einfacher, für den Patienten angenehmer und der Zahntechniker erhält schnell und sicher alle Informationen, die er zur Herstellung einer hochwertigen Versorgung benötigt.

Welche Vorteile hat der Modellguss mittels Lasersinterverfahren?

Seit fünf Jahren gibt es bei Bego Medical die Möglichkeit, Modellgussgerüste direkt im Lasersinterverfahren herstellen zu lassen. Das Prinzip heißt hierbei „Vom Datensatz zum Zahnersatz“. Ohne große analoge Zwischenschritte erfolgt die Herstellung der Modellgussgerüste auf dem direkten Weg. Dieser Ansatz ist deswegen extrem schnell, kostengünstig und absolut reproduzierbar. In einer Studie konnten wir zeigen, dass die mechanischen Eigenschaften und die Gefügequalität derart gefertigter Modellgussklammern den gegossenen Klammern überlegen sind.

Welche vielversprechenden, neuen Materialien dringen aktuell in die Implantatprothetik vor?

Sie spielen hier vermutlich auf die neuen 3D-gedruckten Kompositmaterialien an. Bisher war die Versorgung von Implantaten eher eine Domäne der metallkeramischen und vollkeramischen Restaurationen. Seit einigen Jahren gibt es inzwischen auch Kompositblöcke, die mittels CAD/CAM-Technologie für die Herstellung von Implantatkronen und Implantatabutments genutzt werden können. Mit Bego VarseoSmile Crown plus und Bego VarseoSmile TriniQ sind nun 3D-druckbare Kompositmaterialien verfügbar, die für die Anwendung beispielsweise als Implantatkronen geeignet sind.

Wie beurteilen Sie definitive Kronen aus dem 3D-Druck?

Definitive Kronen aus dem 3D-Drucker funktionieren. In mehreren In vitro-Studien zu Bego VarseoSmile Crown plus konnte gezeigt werden, dass das Material für die Herstellung von definitivem Zahnersatz geeignet ist. Wichtig ist, dass man sich vor Augen hält, dass es keine Keramik ist, sondern ein Kompositmaterial. Dementsprechend sind auch die mechanischen Eigenschaften zu beurteilen. Eine Erkenntnis aus den an mehreren Universitäten gelaufenen Studien ist auch, dass es ideal ist, die Restaurationen zu polieren und keinerlei lichthärtende Oberflächenversiegelungen anzuwenden, die das Risiko bergen, zu Verfärbungen zu führen.

Welche Vorteile bietet ein individuell 3D-gedruckter Prothesenzahn gegenüber den bisherigen konfektionierten Zähnen?

Diese Frage wird die Dentalwelt in der nächsten Zeit tatsächlich noch massiv bewegen. Hier könnte sich eine Revolution anbahnen. Die Vorteile sind vielschichtig und von enormem Impact. Der größte Mehrwert liegt sicherlich in der Freiheit der Zahnform. Man ist nicht mehr an feste Zahngarnituren gebunden, sondern kann aus unendlich vielen Zahnformen auswählen. Auch die Größe der Zähne ist nicht mehr statisch festgelegt, sondern sie kann individuell stufenlos skaliert werden. Damit ergeben sich Milliarden von möglichen Ersatzzahnformen. Eine unfassbare Vorstellung. Hinzu kommt der Aspekt, dass die digitale Zahnaufstellung bei partiellen Prothesen, insbesondere bei den Modellgussprothesen, extrem effizient und damit hochwirtschaftlich ist. Dass es künftig auch möglich sein wird, geschichtete Prothesenzähne additiv herzustellen, zeigen erste Pilotprojekte im Bereich des Multimaterial-3D-Drucks. Es bleibt also spannend.

Vielen Dank für das interessante Gespräch. ●

copyright by
all rights reserved
Quintessenz

DER KÖNIG

UNTER DEN BEGO-IMPLANTATEN

BEGO Semados® RSX Pro

MACHEN SIE DEN ZUG IHRES LEBENS!

Das BEGO Semados® RSX Pro Implantat ist mehr als nur ein Implantat. Es ist der Garant für Qualität, Zuverlässigkeit und erstklassige Ergebnisse. Mit seiner Vielseitigkeit und Anpassungsfähigkeit ist es die perfekte Lösung für eine Vielzahl von zahnmedizinischen Anwendungen. Entdecken Sie die Zukunft der Dentalimplantologie!

Neugierig?
https://www.bego.com/de/koenig

BEGO

RealGuide 6.0: Eine Zeitenwende im digitalen Workflow

So schnell, wie sie sich im Alltagsleben immer neue Bereiche erobert, dringt die KI auch in der Zahnmedizin in immer neue Anwendungen vor. Die Chancen insbesondere bei der navigierten und computergestützten Implantatplanung und -positionierung sind dabei besonders attraktiv. Sind wir schon auf dem Weg zum Robodentist?

Interview mit Wolf Sebastian Bieling
ZimVie Senior Sales and Marketing Digital Manager DACH

An der IDS in Köln stellten Sie die neue Version 6.0 der langjährig erfolgreiche RealGuide Software Suite vor: Was ist neu?

RealGuide 6.0 von ZimVie wird durch den massiven Einsatz von KI-Inhalten die Prozesse in Diagnostik, Planung, Therapie und prothetischer Fertigung schon heute so signifikant beschleunigen, dass die einst erträumte ‚One-Stop-Behandlung' inzwischen Realität ist. Heißt: Während des chirurgischen Eingriffs kann CAD/CAM bereits die Prothetik in einer Vorhersagbarkeit und Präzision vorgenommen werden, dass der Patient innerhalb eines Termins die Praxis mit seiner zumindest provisorischen Versorgung verlässt. Die Prozesse sind in jeder einzelnen Phase mit RealGuide 6.0 dramatisch effizienter, zeitsparender und damit konsequent auch kostengünstiger. Nicht minder dramatisch ist, wie vorhersagbar und bildlich exzellent darstellbar die Planung und Ergebnisse auch dem Patienten demonstriert werden können; speziell bei komplexeren Eingriffen ein unschätzbarer Vorteil in der Patientenkommunikation.

Wie kompatibel ist die Software zu bereits bestehenden Geräten und Instrumenten in der implantologischen Praxis?

Ich glaube, die einstigen Zeiten und Versuche einiger weniger Hersteller, Zahnärzten über geschlossene Systeme Handschellen anzulegen, sind vorbei. RealGuide 6.0 ist ein vollständig offenes System und damit kompatibel mit jeder Hardware, die der Behandler bereits in seiner Praxis hat. Übrigens auch mit jedem Implantatsystem, so seltsam das für uns als gleichzeitiger Implantat-Anbieter auch anmuten mag. Natürlich sieht bei der Nutzung eines Angebots mit allem aus einer Hand der Service und die Unterstützung nochmals deutlich umfangreicher aus.

Bleibt auch bei der Version 6.0 die Option, mit jedem iOS-Gerät auf Projekte in einer Cloud zuzugreifen?

Die ZimVie RealGuide ist hier voll ausgerichtet auf die heutige Teamarbeit. Der Chirurg kann also den Fall cloudbasiert planen und die Daten schon mit ZimVie teilen, um z. B. einen individuell CAD/CAM-gefertigten Knochenblock herstellen zu lassen. Parallel kann der Prothetiker Zugriff erhalten, um die chirurgische Planung aus seiner Sicht zu beurteilen und gegebenenfalls zu korrigieren. Ebenso gleichzeitig gibt der Zahntechniker seine professionelle Einschätzung für die provisorische oder finale Versorgung und kann damit auch bereits entsprechende Vorbereitungen treffen. Natürlich können Sie auch dem Patienten am PC oder auf einem Tablet die gesamte Planung und das angestrebte Ergebnis demonstrieren.

Welche Schnittstellen bietet die neue RealGuide 6.0 zu CAD/CAM-Prozessen für die prothetische Planung und Fertigung?

Auch hier reden wir von komplett offenen Export-Optionen. Vom Chairside-3D-Druck, dem Fräsen im praxiseigenen oder einem externen Labor oder der Auslagerung an ein entsprechendes Fräszentrum, es geht alles. Die CAD-Software kann es mit auf diese Prozesse spezialisierten Formaten ohne weiteres aufnehmen.

Sollten Zahnärztin und Zahnarzt bereits erfahren im Umgang mit digitaler Planungssoftware sein, und bietet ZimVie Schulungen für den Einsatz der neuen Software an?

RealGuide 6.0 ist ganz klar ein High-Tech-Tool für implantologisch tätige Zahnärztinnen und Zahnärzte, Oral- und MKG-Chirurgen, die deutlich effizienter werden wollen. Von Online-Schulungen und Webinaren über Vor-Ort-Kurse in unserem Zimmer Institut in Winterthur oder auch regional in Deutschland, Hospitationsmöglichkeiten in einer Praxis in der Nähe oder der Schulung durch unsere Produktspezialisten bieten wir jede Unterstützung an. Parallel dazu bauen wir gerade eine Peergroup aus erfahrenen Chirurgen und Implantologen auf, die uns dabei helfen, das ansonsten fast unvermeidbare ‚Silodenken' aufzubrechen und RealGuide mit ihrem Expertenwissen und einer bewusst gnadenlosen Evaluierung stetig weiterzuentwickeln.

Herzliches Danke für das Gespräch!

copyright by
all rights reserved

DGI

Deutsche Gesellschaft
für Implantologie

jetzt zum
Früh-bucher-tarif
anmelden!

39. DGI-KONGRESS

Implantologie meets
Zahn-, Mund- & Kieferheilkunde

30.10. - 01.11.2025 in Berlin

im Rahmen des 4. Gemeinschaftskongresses
der zahnmedizinischen Fachgesellschaften

Informationen & Anmeldung
unter: **www.dgi-kongress.de**

GIOI: Exzellenz, Internationalität und Wissenstransfer in der oralen Implantologie

copyright by all rights reserved Quintessenz

Mit dem German Institute of Oral Implantology (GIOI) wurde eine internationale Plattform geschaffen, die Zahnärzte auf höchstem Niveau fortbildet und innovative Technologien weltweit zugänglich macht. Zeit, um über die Vision, Ziele und Zukunft des GIOI zu sprechen.

Interview mit Alexander Scholz
Initiator des Instituts und Geschäftsführer von Medentis Medical

Was war die Motivation hinter der Gründung des German Institute of Oral Implantology?

Die Idee entstand aus dem Wunsch, Zahnärzten eine unabhängige, wissenschaftlich fundierte Plattform für Fortbildung und Qualitätszertifizierung in der oralen Implantologie zu bieten. Das GIOI ist dabei mehr als nur ein klassisches Schulungsinstitut – es verbindet Praxis mit Wissenschaft und bildet die neuesten Erkenntnisse aus Forschung und klinischer Anwendung ab. Als Medentis Medical zählen wir zu den führenden Anbietern für Implantatsysteme ‚Made in Germany'. Unsere Produkte sind nach höchsten Standards zertifiziert, aber wir sehen es als essenziell an, dass auch die Behandler über fundiertes Wissen und bewährte Methoden verfügen. Das GIOI steht daher für evidenzbasierte Fortbildung, Qualitätssicherung und den internationalen Austausch von Experten.

Welche Vorteile bietet es?

Das GIOI verfolgt einen ganzheitlichen Ansatz. Für Zahnärzte wird der Zugang zu hochqualifizierten Schulungen, aktuellen Studien und neuen Technologien garantiert. Zudem ermöglicht die Zertifizierung durch das GIOI eine nachweisliche Qualifikation, die Patienten Sicherheit gibt. Für Patienten ergibt sich dadurch eine verbesserte Behandlungsqualität, da Zahnärzte auf dem neuesten Stand der Wissenschaft geschult sind und ihre Implantattherapie optimal an individuelle Bedürfnisse anpassen können. Die Fortbildungsangebote des GIOI sind praxisorientiert, digital vernetzt und international ausgerichtet. Interessierte Zahnärzte finden detaillierte Informationen und Buchungsmöglichkeiten auf unserer Website www.gioi.info.

In welchen Ländern ist das GIOI derzeit aktiv und welche Expansionen sind geplant?

Aktuell ist das GIOI in Deutschland, der Türkei und China vertreten. Wir arbeiten eng mit internationalen Partnern zusammen, um innovative Konzepte schnell umzusetzen und auf eine breite wissenschaftliche Basis zurückzugreifen. Die Expansion in weitere Länder wird schrittweise erfolgen, um weltweit einheitliche Qualitätsstandards in der Implantologie zu etablieren.

Wie gestaltet sich die Zusammenarbeit zwischen Medentis Medical und dem GIOI?

Das GIOI agiert unabhängig, erhält jedoch in bestimmten Bereichen Unterstützung von Medentis Medical. Dazu zählt unter anderem die Bereitstellung modernster Technologien für die Schulungen. Beispielsweise kommen innovative Konzepte wie das ICX-Implantatsystem, das digitale ICX-Zero Bone Loss Konzept oder die navigierte Implantologie mit ICX Magellan X in den Fortbildungen zum Einsatz. Die enge Verzahnung von wissenschaftlicher Theorie und modernster Technologie sorgt dafür, dass Zahnärzte praxisnahe und sofort anwendbare Schulungsinhalte erhalten.

Welche zukünftigen Projekte für das GIOI sind geplant?

Unser Fokus liegt auf der kontinuierlichen Weiterentwicklung des Fortbildungsangebots. Dazu gehören neue digitale Lernformate, um Zahnärzten weltweit flexible Weiterbildungsmöglichkeiten zu bieten, internationale Kooperationen mit Universitäten und Experten, um die neuesten wissenschaftlichen Erkenntnisse in die Praxis zu übertragen, aber auch die Erweiterung des Zertifizierungsprogramms, sodass Zahnärzte ihre Expertise mit einer anerkannten Qualifikation dokumentieren können. Wir möchten das GIOI als führende Institution in der implantologischen Fortbildung etablieren und einen nachhaltigen Beitrag zur Behandlungsqualität leisten.

Wie können sich interessierte Zahnärzte über das GIOI informieren und anmelden?

Die Anmeldung zu unseren Fortbildungsprogrammen ist einfach: Zahnärzte können sich unter www.gioi.info informieren und direkt online registrieren. Zudem steht unser Serviceteam montags bis freitags von 7:30 bis 19:00 Uhr für Fragen zur Verfügung. Wir freuen uns darauf, Zahnärzte weltweit mit fundierter Weiterbildung zu unterstützen und gemeinsam die Qualität der oralen Implantologie auf ein neues Niveau zu heben.

Vielen Dank für das interessante Gespräch. ●

all rights reserved

GIOI

GERMAN INSTITUTE OF ORAL IMPLANTOLOGY

RESEARCH EDUCATION

INTERNATIONALES FORTBILDUNGSINSTITUT
VON MEDENTIS MEDICAL

MADE IN GERMANY.

medentis medical ★★★★★ medentis medical

DEUTSCHLAND · CHINA · TÜRKEI

Spezialisten im Team

Mitten im Herzen des Ruhrgebiets in NRW bietet Dr. Mustafa Ayna orale Chirurgie und Implantologie mit klarem Fokus auf ästhetischer Zahnmedizin an. Spezialisiert ist er unter anderem auf Sofortbelastung, Knochenaufbau, Rehabilitation von zahnlosen Patienten und Patienten nach erfolglosen Prozeduren auf der Suche nach festem Zahnersatz.

Interview mit Priv.-Doz. Dr. med. dent. Mustafa Ayna, M.Sc. M.Sc.
Implantologie und Orale Chirurgie

Ist es nicht sehr risikobehaftet, Patienten nach Fehlschlägen neu zu behandeln?

Ich habe mit über 28 Jahren Erfahrung in der Implantologie und vielen wissenschaftlichen Veröffentlichungen, meiner Dozententätigkeit sowie als Doktorand und Habilitand bei Prof. Dr. Dr. Søren Jepsen doch eine große Expertise aufgebaut, vor allem bei sofortbelasteten Implantaten. Wenn ein Spezialist gefragt ist, werde ich häufig von Versicherungen, Landgerichten und Implantatfirmen konsultiert und kann diese Fälle meist erfolgreich und mit einem glücklichen Patienten abschließen. Ich erlebe diese sogenannten Problemfälle also als sehr befriedigend: Alle Beteiligten sind in der Regel sehr glücklich, jemanden zu haben, der sich noch mit Systemen auskennt, die nicht so gängig sind. Die Patientinnen und Patienten zählen in jedem Fall zu den dankbarsten jeder Praxis.

Wo kommt auf einem so hohen Niveau ein kostengünstiges System wie Hi-Tec Implants zum Tragen?

Ich habe in meinen nahezu drei Jahrzenten so gut wie jede neue Technologie gesehen, die eingeführt wurde – und etliche, die wieder vom Markt verschwunden sind. Nun behandle ich tatsächlich sehr oft Patienten, bei denen zuvor andere Verfahren, aus welchen Gründen auch immer, gescheitert sind. Das Portfolio etlicher gängiger Implantathersteller erfüllt die Anforderungen meiner Praxis dabei absolut nicht, was mir die Vertreter der Hersteller auch manchmal bedauernd bestätigen, wenn sie mich in meiner Praxis besuchen. Dies war einer der Gründe meiner Zusammenarbeit mit Hi-Tec. Neben einem breiten Standardportfolio stellen sie für mich auch spezielle Implantate her, die oft die genau von mir benötigte optimale Basis für die Rehabilitation meiner Patienten schaffen. Es geht also weniger um die Kostenfrage als um die besonders große Flexibilität dieses Anbieters.

Bezahlen Sie den Kostenvorteil nicht mit einem geringeren Service, bleiben Sie bei Fragen auf sich gestellt?

Auch hier ist das Gegenteil der Fall: Der Service ist sehr gut. Ansonsten könnten wir ja gar nicht gemeinsam solche individuellen und exklusiven Lösungen entwickeln. Aus der Zusammenarbeit mit Hi-Tec sind einige spezielle Implantate entstanden, die später sogar in einzigartigen Patientenstudien veröffentlicht worden sind. Um nur zwei Beispiele zu nennen: Die allererste All-on-3-Studie überhaupt, 2020 publiziert in ‚Odontology', ein sehr innovatives Verfahren für die Sofortversorgung und -belastung unbezahnter Kiefer. Oder die ebendort in 2019 publizierte prospektive ‚5-Jahres-Studie zur Einzelzahnversorgung mit 6 mm kurzen Implantaten in der posterioren Maxilla'.

Deckt ein preiswertes System wie Hi-Tec alle von Ihnen angestrebten Indikationen ab?

Hi-Tec Implants blickt auf nahezu drei erfolgreiche und skandalfreie Jahrzehnte zurück. In derselben Zeit habe ich viele andere Implantat-Typen oder -Systeme kommen und gehen sehen. Mit dem Portfolio von Hi-Tec können alle gängigen Therapiemöglichkeiten abgedeckt werden. Sie sind auch immer mit der Zeit gegangen, je weiter wir uns bei unseren Behandlungsmöglichkeiten entwickelt haben, desto mehr entwickelte auch Hi-Tec die dazu passenden Lösungen.

Wie ist die Reaktion Ihrer Patienten?

Wir sind seit 2024 mit unserer Praxis bzw. Klinik in neue Räumlichkeiten auf über 600 qm umgezogen. Gleichzeitig haben wir inzwischen die modernsten Geräte wie Facescanner, Implantatscanner, PIC pro und viele digitale Prozesse besonders für die Sofortversorgung bei uns fest etabliert. Fachlich wurde das Team mit Prof. Dr. Aydin Gülses, außerplanmäßiger Professor für Oralchirurgie in Kiel, verstärkt. Zwei Hochschullehrer auf einmal, in einer Klinik in Duisburg – die Patienten schätzen so viel Kompetenz. Und Hi-Tec begleitet uns, umso mehr nun durch das Zusammengehen mit der condent-Gruppe, auch weiterhin als zuverlässiger und geschätzter Partner, um kostenbewusstere Patienten, aber auch besonders komplexe Fälle, für die wir individuelle Lösungen brauchen, vollendet abzuholen.

Herzlichen Dank für Ihre Zeit und dieses Gespräch.

Copyright by
rights reserved

Oral Reconstruction Foundation
Margarethenstrasse 38 · 4053 Basel · Switzerland

Founding Sponsors

biohorizons camlog

camlog

BIOHORIZONS®

Sun Dental Labs – ein außergewöhnliches Dentallabor

Seit seiner Gründung im Jahr 2006 hat sich Sun Dental Labs in Düsseldorf als innovativer Anbieter moderner Zahntechnik etabliert. Das Labor ist spezialisiert auf digitale Fertigungstechnologien, Implantatprothetik, Keramikarbeiten, 3D-Druck und Clear Aligner. Dank eines engagierten Fortbildungsmanagements wird ein hochqualifiziertes Team auch großen Ansprüchen gerecht.

1

Ursprünglich startete Sun Dental Labs mit der Fertigung von Auslandszahnersatz, insbesondere mit den bewährten Sunflex-Interimsprothesen, VMK-Kronen und -Brücken. Doch schon bald entwickelte sich das Labor zu einem führenden Anbieter für computergestützten Zahnersatz in Deutschland. Ein erfahrenes Team aus Zahntechnikern erkannte frühzeitig die Chancen der CAD/CAM-Technologie und setzte gemeinsam mit Sun Dental Labs auf eine zukunftsorientierte Entwicklung. Durch regelmäßige Schulungen und Investitionen in modernste Software und Geräte gelingt es dem Labor, hochwertigen Zahnersatz zu einem attraktiven Preis-Leistungs-Verhältnis zu produzieren.

Die perfekte Symbiose aus analoger und digitaler Expertise

Digitale Fertigungskompetenz baut auf fundiertem analogem Know-how auf. Daher kombiniert das Labor kontinuierliche Softwareschulungen im CAD/CAM-Bereich mit der Weiterentwicklung manueller Techniken, etwa in der Verblend- und Implantattechnik. Zahnärzte schätzen diese Expertise schon während der Planungsphase und profitieren von einer reibungslosen Zusammenarbeit, die implantatprothetische Lösungen auf höchstem Niveau garantiert. Bis heute wurden mehr als 80.000 Aufträge erfolgreich umgesetzt, darunter rund 13.000 individuelle Implantatabutments und etwa 320.000 Einheiten Zahnersatz in unterschiedlichsten Ausführungen – sowohl über konventionelle Modelle als auch via STL-Datenversand.

Maßgeschneiderte Fertigung – lokal und international

Sun Dental Labs kombiniert lokale Expertise mit internationalen Produktionsmöglichkeiten. In den Partnerlaboren in China und der Türkei werden kostengünstig Produkte wie Teleskoparbeiten, Modellgussprothesen, Totalprothesen und thermoplastische Sunflex-Teilprothesen gefertigt – diese bereits über

2

79.000 Stück. Mit einer durchschnittlichen Lieferzeit von nur zehn Tagen ist dieser Service eine ideale Lösung für preissensible Patienten. In Düsseldorf wiederum deckt das Labor sämtliche Bereiche moderner Zahntechnik ab. Die Spezialisten fertigen Zahnersatz aus digitalen STL-Daten, konventionellen Abformungen oder Modellen. Dabei entstehen Kronen, Brücken, Veneers, Implantatabutments, Implantatstege und sogar provisorische Arbeiten. Selbst anspruchsvolle Modellgusstechnik wird durch modernste Verfahren wie SLM (Selektives Laserschmelzen) realisiert. Und erst kürzlich sorgte die Implementierung des 3D-Drucks für ganz neue Möglichkeiten der Präzisionsfertigung von Modellen, Schienen, Bohrschablonen, Implantatprothetik und vielem mehr in Blitzgeschwindigkeit.

Verlässlicher Partner für Zahnärzte und Labore

Sun Dental Labs entlastet nicht nur Zahnarztpraxen, sondern auch Praxen mit eigenen Laboren. Mit ihrem breiten Leistungsspektrum und der Kombination aus technologischem Fortschritt und handwerklicher Perfektion bietet das Düsseldorfer Labor eine wertvolle Unterstützung für Partner aus der Zahnmedizin und Zahntechnik.

1 Selbst anspruchsvolle Arbeiten werden bei Sun Dental Labs realisiert.

2 Produkte wie thermoplastische Sunflex-Teilprothesen werden kostengünstig im Ausland gefertigt.

Suntech®

Sun® DIGITAL DENTAL LABS

copyright © 2021 all rights reserved Quintessenz

Für jede Patientensituation das
richtige individuelle Abutment

Sun Dental Labs bietet individuelle Implantat-Abutments aus zwei verschiedenen Materialien an, um jeder Patientensituation mit den verschiedensten Anforderungen gerecht zu werden: Titan und Hybrid (Zirkon, verklebt auf Titan-Hülse / Titan-Interface).

Ihre Vorteile

- Natürliche Ästhetik
- Jeweils individuelles Design für jede Patientensituation
- Präzisionstechnologie minimiert manuelle Bearbeitung und Anpassung
- Optimiert die Kosmetik des Weichgewebes und der Krone / Rot-Weiß-Ästhetik
- Zertifiziertes Mitglied Curriculum Implantat-Prothetik DGZI
- Hervorragendes Preis-Leistungs-Verhältnis

Made in Germany!

QUALITÄT & ERFAHRUNG | **Mehr als 13.000 inhouse hergestellte Implantat-Abutments belegen unsere Fachkompetenz.**

... und passend dazu
die optimale Übergangslösung
vor/nach der Implantation.

Sunflex® PARTIALS

- Flexibel und Biokompatibel
- Keine Metallklammern
- Hervorragend kombinierbar mit Modellguß
- Hochästhetisch und lebenslange Garantie

Sunflex® unilateral / Einzelzahnersatz
SCHON AB **116,–** € zzgl. 7% MwSt.

Sunflex® Teilprothese
SCHON AB **215,–** € zzgl. 7% MwSt.

Nahezu unsichtbar und unzerbrechlich, monomerfrei und flexibel

*Auslandszahnersatz

✆ **FREE CALL 0800 / 664 485 0**
Oberbilker Allee 163 – 165 · 40227 Düsseldorf, Germany
info@sundentallabs.de.com · www.sundentallabs-germany.de

DGZI Deutsche Gesellschaft für Zahnärztliche Implantologie e.V. Zertifiziertes Mitglied Curriculum Implantat-Prothetik

copyright by all rights reserved

Neues Reinigungs- und Desinfektionsgerät von W&H

Die neuen thermischen W&H-Reinigungs- und Desinfektionsgeräte lassen keine Wünsche offen. Die von W&H entwickelten Geräte bieten eine leistungsstarke Reinigung und Desinfektion, Beladungsflexibilität und schnellere Aufbereitungszeiten. Mit Features wie zwei Waschebenen, aktiver Lufttrocknung mit HEPA-Filter und mehr heben sich Thed und Thed+ von vergleichbaren Modellen ihrer Klasse ab.

1

2

Nach fünf Jahren Entwicklungszeit, konnte W&H die neuen Thermodesinfektoren auf der IDS in Köln erstmals präsentieren. „Unsere neuen Geräte haben dabei ein klares Ziel, welches wir dem Anwender bieten wollen: Einfachheit!", sagt Florian Enthammer, Leiter Services Deutschland und Österreich bei W&H. Das gelte für eine einfache Bedienung der Thermodesinfektoren, unkomplizierte Zyklendokumentation sowie eine einfache Konnektivität durch ioDent, W&Hs Vernetzungstool. Die Dokumentation wird automatisch gespeichert und Zyklusberichte können direkt auf PC oder Smart Devices heruntergeladen werden. Über ioDent profitieren Praxen zudem von Fernwartung und -überwachung, was ein effizientes Gerätemanagement und geringere Ausfallzeiten ermöglicht.

Leistungsstarke Reinigung und Desinfektion

Die Thed-Geräte sind hocheffiziente thermische Reinigungs- und Desinfektionsgeräte. Sie ermöglichen eine gründliche Reinigung, Desinfektion und Trocknung von Instrumenten in weniger als 60 Minuten. Ein spezielles Programm für Handstücke verkürzt die Aufbereitungszeit sogar auf nur 35 Minuten. Thed+ geht noch einen Schritt weiter: Mit der Eco Dry-Funktion erkennt das Gerät automatisch die Beladungsmenge und passt die Trocknungszeit optimal an. Thed+ wählt also das passende Programm und reguliert Zykluszeit, Wasser-, Prozesschemikalien- und Stromverbrauch je nach Beladung. Sowohl Thed als auch Thed+ sind als Tisch- oder Unterbauversion erhältlich und sorgen mit zwei Waschebenen für eine optimale Raumausnutzung der 64-Liter-Kammer. Während das Tischmodell mit dem BePro-Kartuschensystem für zusätzlichen Komfort sorgt, ermöglicht die Unterbauversion eine ordentliche Aufbewahrung der Chemikalien in einer integrierten Schublade.

Erhöhter Komfort und nahtlose Konnektivität

Thed und Thed+ sind mit umfangreichem Zubehör erhältlich und können so individuell an die Bedürfnisse jeder Praxis angepasst werden. Beide Geräte sind ab sofort über den Dentalhandel erhältlich. „Als Hersteller von Hand- und Winkelstücken kennen wir die Anforderungen an eine optimale und schonende Instrumentenaufbereitung. Mit Thed werden Hand- und Winkelstücke sowie andere Instrumente auf höchstem Niveau aufbereitet. Das aktive Lufttrocknungssystem schützt – im Gegensatz zur Trocknung bei offener Tür – vor Rekontamination, Korrosion und anderen potenziellen Schäden und sichert so die Langlebigkeit und Leistungsfähigkeit der Instrumente", erklärt Florian Enthammer.

1 Die neuen Reinigungs- und Desinfektionsgeräte von W&H bieten eine leistungsstarke Reinigung und Desinfektion.

2 Mit zwei Waschebenen heben sich Thed und Thed+ deutlich von vergleichbaren Modellen ihrer Klasse ab.

copyright by
all rights reserved

#whdentalde
video.wh.com

W&H Deutschland GmbH
office.de@wh.com
wh.com

Hält, was es verspricht.
Heute und morgen!

Jetzt zum Aktionspreis!
Mehr Infos:

Implantmed für einen einfachen Arbeitsablauf
Das Implantmed Plus gibt Ihnen und Ihren Patienten noch mehr Sicherheit. Dank intuitivem Bedienkonzept, Farb-Touchscreen und Glasoberfläche bietet das Implantmed höchsten Komfort. Mit dem leistungsstarken Elektromotor lassen sich selbst schwierige implantologische Eingriffe ohne großen Kraftaufwand durchführen.

implantmed

OT-F²: Starker Praxis-Begleiter zum Knallerpreis

Die Suche nach dem starken Begleiter für den implantologischen Alltag endet bei OT-F² von OT medical: Selbstschneidendes Makrogewinde, krestales Mikrogewinde, die patentierte NanoPlus-Oberfläche und ein einfaches, zeiteffizientes Bohrkonzept schaffen den begehrten echten Praxis-Allrounder.

copyright by all rights reserved Quintessenz

1

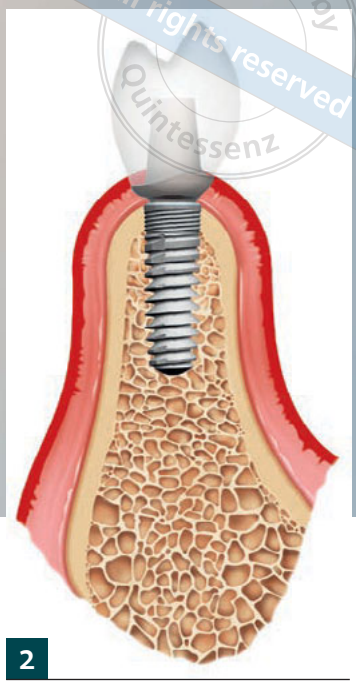

2

Neben der konventionellen Spätimplantation eignet sich das OT-F²-Implantat für die verzögerte Implantation ca. 6-8 Wochen nach Extraktion sowie unter entsprechenden Bedingungen auch zur Sofortimplantation. OT-F²-Implantate sind für alle Knochenqualitäten des Ober- und Unterkiefers geeignet.

OT-F² – Allrounder mit vielen innovativen Design-Elementen

Die einfache Farbcodierung des in mehreren Längen und Durchmessern erhältlichen OT-F² erleichtert dem Team die Zuordnung der einzelnen Implantat- und Prothetik-Komponenten sowie des gesamten, dazugehörenden Sortiments. Die besondere und patentierte NanoPlast Plus ist eine mit Hydroxylapatit gestrahlte und doppelt säurebehandelte Oberfläche aus Titan Grad 4. Das wissenschaftlich erprobte Herstellungsverfahren gewährleistet eine Oberfläche ohne schädliche Restpartikel. Diese biokompatible Oberfläche sichert durch ihre Mikro- und Makrostrukturen eine optimale Osteokonduktivität und ermöglicht dadurch eine schnellere Verknöcherung. Das innovative Implantatdesign des OT-F²-Implantats verfügt über ein selbstschneidendes Kompressionsgewinde und die speziell geformten Schnittkerben setzen den Eindrehwiderstand des Implantats herab, ohne die hohe Primärstabilität zu beeinflussen. Das krestale Mikrogewinde sichert den Erhalt des zirkulären kortikalen Knochens. Der initial hohe BIC ermöglicht durch den sicheren Übergang von der Primär- in die Sekundärstabilität für eine hervorragende Osseointegration. Platform Switching, ein konisches Eintrittsprofil und die FourByFour-Rotationssicherung schaffen eine verbesserte Ästhetik durch kräftigeres Weichgewebe und den langfristigen Erhalt des krestalen Knochens, eine sichere und bakteriendichte Verbindung und eine präzise, einfache und stabile Positionierung der prothetischen Komponenten.

3

Attraktiver Preis für Praxisneugründer und neue Patientengruppen

Mit Übernahme des Vertriebs, der Schulung und des Kundenservice durch die condent-Gruppe bietet der Hersteller das OT-F²-Implantat zu einem echten Knallerpreis von nur € 69,00 pro Stück ab Abnahme von zehn Implantaten an. „Als Hersteller versichere ich Ihnen: Solch ein Preis ist machbar", sagt condent Geschäftsführer Philip Müller, „auch unter Beibehaltung der fertigungstechnischen Exzellenz, und ohne Kompromisse bei unserem bekannt guten Service. Unsere Messestände werden in Zukunft halt etwas kleiner. Am Ende geht es um das Geld des Patienten. Das dürfen wir nie vergessen."

1 Die Suche nach dem starken Begleiter für den implantologischen Alltag endet bei OT-F² von OT medical.

2 Das krestale Mikrogewinde sichert den Erhalt des zirkulären kortikalen Knochens.

3 Die FourByFour-Rotationssicherung sorgt unter anderem für eine verbesserte Ästhetik durch kräftigeres Weichgewebe.

Feiern Sie mit uns!

copyright by Quintessenz all rights reserved

ENTDECKEN SIE JETZT UNSERE EXKLUSIVEN JUBILÄUMSANGEBOTE!

€ 75,– (statt € 88,–)

€ 75,– (statt € 138,–)

€ 75,– (statt € 178,–)

€ 75,– (statt € 178,–)

€ 75,– (statt € 138,–)

€ 75,– (statt € 198,–)

€ 75,– (statt € 88,–)

€ 75,– (statt € 178,–)

€ 75,– (statt € 248,–)

Diese und viele weitere Jubiläumsangebote:
www.quint.link/jubilaeum

QUINTESSENCE PUBLISHING

75 YEARS

MALLORCA

Champions Future Summit

An der schon frühlingshaften Ostküste Mallorcas begrüßte Champions Implants in der zweiten und dritten Märzwoche zahlreiche Teilnehmer zu einer intensiven Fortbildungswoche. Neben der modernen Hardware für patientengerechte minimalinvasive Protokolle ging es auch um die Soft Skills der erfolgreichen Praxisführung.

Im Theater des idyllisch gelegenen Club Robinson an der Cala Serena finden die abendlichen Shows statt, aber das News-Update am ersten Kongresstag musste sich dahinter nicht verstecken. Dr. Armin Nedjat ist inzwischen selbst in seinem 30. erfolgreichen Jahr als niedergelassener Zahnarzt und wird von keiner Diskussion oder Rückfrage mehr aus dem Konzept gebracht: „Zu Beginn waren die einfachen und betont gewebeschonenden Prozesse der Champions in hartgesottenen Chirurgenkreisen noch wenig gut gelitten – heute reden alle von biologischen Konzepten und minimalinvasiven Protokollen."

Was triggert unsere Entscheidungen?

Scheinbar beruhen unsere Entscheidungen auf rationalen Überlegungen. Wie sehr wir uns aber von emotionalen Aspekten beeinflussen lassen und wie die Kenntnis um diese Prozesse auch im Umgang auch mit komplizierteren Patienten helfen kann, demonstrierte Dr. Gerhard Will. Die regen Diskussionen in der Pause zeigten, dass er einen Nerv getroffen hatte. Auch Rainer Zoppke, Head of Sales DSO & Special Markets bei Champions Implants, blickt auf einen reichen dentalen Erfahrungsschatz zurück. Entsprechend humorvoll und mit zum Teil denkwürdigen Praxisfällen präsentierte er die Do's und Dont's bei der Patientenreise. Was sind die Schlüsselmomente der Patientenbindung und welche Fehler gilt es zu vermeiden?

Autologes Augmentationsmaterial aus Zähnen

Bereits seit mehr als fünf Jahren haben die Champions den Smart Grinder im exklusiven Vertrieb, und auch hier zeigt sich auch durch zunehmende wissenschaftliche Studien mehr und mehr Aufgeschlossenheit gegenüber Augmentaten aus patienteneigenen Zähnen. „Unsere Aktion, den Smart Grinder für drei Monate zu testen, ist für uns völlig risikofrei – bisher wollte ihn kein Anwender je wieder hergeben", lacht Dr. Nedjat.

Betriebswirtschaft für Zahnärzte

Weiter ging es am Folgetag mit vielen Tipps und Tricks für die Gründung, Übernahme und Organisation einer erfolgreichen selbstständigen Praxis, dem cleveren Einsatz von externen Dienstleistungen wie dem Factoring und vor allem der Teamführung in Zeiten akuten Fachkräftemangels. „Die wertvollste Ressource steckt bereits in Ihrer Praxis: Ihr Team!", so Zoppke, und legte dar, wie man mit Motivation, Klarheit und smartem Marketing ein großartiges Arbeitsumfeld schafft und damit nicht nur Personal, sondern auch Patienten bindet. Den Abschluss der Fortbildungswoche bildeten Zahnarzt Gerhard Quasigroch und ZTM Oliver Strassig mit einem optimalen Abstimmungskonzept zwischen Praxis und Labor, ehe Dr. Nedjat die intensiven Tage zusammenfasste und den begeisterten Teilnehmerinnen und Teilnehmern noch wertvolle Handlungsempfehlungen mit auf den Weg gab.

1 Alle Teilnehmer wie Referenten genossen Fortbildung erster Klasse bei frühlingshaften Temperaturen auf Mallorca.

2 Einst unterschätzt, heute sehr beliebt: Das MIMI-Verfahren nach Dr. Armin Nedjat.

copyright by
all rights reserved
Quintessenz

Smart Grinder

DAS ORIGINAL

RECYCLE EXTRAHIERTE PATIENTENZÄHNE!

Verwandle den extrahierten Zahn schnell und einfach in autologes Knochenersatzmaterial.

AKTION*
SMART GRINDER-BASISGERÄT
KOSTENLOS
3 MONATE TESTEN
+ PATIENTENFLYER
+ PATIENTENFILM

MEHR INFOS UND ANMELDUNG HIER

JETZT 3 MONATE TESTEN!

SICHER
NATÜRLICH
NACHHALTIG
PREISWERT
SCHNELL

* Gültig im Angebotszeitraum

Im Vertrieb von

CHAMPIONS
CHAMPIONS-IMPLANTS.COM

Editorial Advisory Board

copyright by Quintessenz
All rights reserved

Univ.-Prof. Dr. Dr. Bilal Al-Nawas
Mainz
MKG-Chirurgie, Knochen- und Weichgewebsmanagement, EBM, Hygiene und Infektiologie

Priv.-Doz. Dr. Amely Hartmann
Filderstadt
Augmentationstechniken Oralchirurgie
Schmerz- und Neurophysiologie

Dr. Peter Randelzhofer
München
Implantologie, Prothetik

Dr. Önder Solakoglu
Hamburg
MCD, M.Sc. Implantologie, Parodontologie

Prof. Dr. Eduardo Anitua
Vitoria, (Alava), Spanien
Regenerative Medizin, Implantologie, Prothetik

ZT Uli Hauschild
San Remo, Italien
Computergesteuerte Implantologie, Digitale Zahnmedizin, Komplexe Behandlungsplanung, Implantatprothetik, Ästhetik

Prof. Dr. Thomas Ratajczak
Sindelfingen, Ulm
Medizinrecht, Sozialrecht

Dr. Thomas Staudt
Frankfurt/Main
Implantologie, Laserzahnheilkunde

Dr. Georg Bayer
Landsberg am Lech
Implantologie, Knochenregeneration, Prothetik, Past Präsident DGOI

Prof. Dr. Joachim S. Hermann
Stuttgart
Implantologie, Parodontologie, Ästhetische Zahnmedizin

Dr. Florian Rathe
Forchheim
Parodontologie, Implantologie, Periimplantitistherapie, Ästhetische Zahnmedizin

Dr. Marius Steigmann
Neckargemünd
Adjunct Clinical Associate Professor University of Michigan

Dr. Sebastian Becher
Düsseldorf
Parodontologie, Implantologie, Periimplantitis-Behandlung

Dr. Frank Hoffmann
Hamburg
Implantologie, Mukogingivalchirurgie, Perioprothetik

Dr. Stefan Ries
Wertheim
Implantologie

Dr. Dr. Alexander Steiner
Berlin
Implantologie, Epithetik

Dr. Angela Bergmann
Düsseldorf
Fachzahnärztin für ÖGW, Fachjournalistin, Infektionshygiene

Dr. Oliver Hugo
Schweinfurt
Implantatchirurgie, Implantatprothetik
M.Sc. Parodontologie,
M.Sc. Implantattherapie

Prof. Dr. Dr. Daniel Rothamel
Mönchengladbach
Implantologie, Augmentationen, Biomaterialien, MKG-Chirurgie

Prof. Dr. Dr. Philipp Streckbein
Limburg, Gießen
Mund-, Kiefer und Gesichtschirurgie, Implantologie, Knochenmanagement

Prof. Dr. Fred Bergmann
Viernheim
Oralchirurgie, Implantologie, PA
Past Präsident DGOI, ICOI

Eleni Kapogianni
Berlin
M.Sc. Implantologie, Implantatprothetik, GBR, Sofortimplantationen, Hart- und Weichgewebsmanagement

Prof. Dr. Thea Rott
Köln
M.Sc. Implantologie, Parodontologie, Ästhetische Zahnmedizin

Dr. Dr. Anette Strunz
Berlin
Fachärztin für Mund-, Kiefer-, Gesichtschirurgie, Implantologie, DVT

Dr. Sven Marcus Beschnidt
Baden-Baden
Implantologie, Spezialist für Prothetik

Dr. Mario Kirste
Frankfurt/Oder
Implantologie, Bone-Management

Prof. Dr. Dr. Eik Schiegnitz
Mainz
Implantologie, Oralchirurgie, Parodontologie

Dr. Georg Taffet
Rielasingen-Worblingen
M.Sc. Implantologie und Orale Chirurgie

Dr. Peter Bongard
Moers
Behandlungsplanung (funktionell/ästhetisch), Implantologie, Parodontologie

Dr. Henriette Lerner
Baden-Baden
Implantologie, Parodontologie, Ästhetische Zahnheilkunde

Priv.-Doz. Dr. Dr. Markus Schlee
Forchheim
Implantologie, Parodontologie

Dipl. ZT Olaf van Iperen
Wachtberg
Implantologie, Ästhetik

Dr. Michael Claar
Kassel
Implantologie, Oralchirurgie

Dr. Wolf-Ullrich Mehmke
Chemnitz
Implantologie, Laserzahnheilkunde

Dr. Paul Schuh
München
Implantologie, Parodontologie, digitale Zahnmedizin

Dr. Alexa van Schöll
Düsseldorf
Ästhetische Zahnmedizin, Implantologie, Implantatprothetik

Dr. Annette Felderhoff-Fischer
München
Oralchirurgie, Digitale Implantologie

Prof. Dr. Michael Payer
Graz, Österreich
Orale Chirurgie, Implantologie, Geweberegeneration, Biomaterialien, Materialkunde

Dr. Doris Seiz
Kelsterbach
Implantologie, Oralchirurgie

Dr. Bastian Wessing
Berlin
Implantologie, Implantatprothetik, Hart- und Weichgewebsmanagement, GBR, Sofortimplantationen

Dr. Sven Görrissen
Kaltenkirchen
M.Sc. Implantologie, Knochenregeneration, Implantatprothetik, Vorstandsmitglied DGOI

Dr. Pantelis Petrakakis
Düsseldorf
Fachzahnarzt für ÖGW, Fachjournalist, Epidemiologie, Statistik, Dental Public Health

Univ.-Prof. Dr. Dr. Ralf Smeets
Hamburg
MKG-Chirurgie, Implantologie, Hart- und Weichgewebsmanagement, Biomaterialien

Dr. Dr. Bijan Zahedi
Ratingen
Implantologie

Haben Sie eine Anregung oder Frage? Wünschen Sie ein spezielles Thema in pip oder möchten Sie mit einem Mitglied des pip EA – Editorial Advisory Boards Kontakt aufnehmen? Schreiben Sie einfach an: **ea@frag-pip.de**

pip impressum

Herausgeber:
Quintessenz Verlags-GmbH

Gründungsherausgeberin:
Marianne Steinbeck

Chefredakteur:
Sven Skupin
skupin@quintessenz.de

Chefin vom Dienst:
Dr. med. dent. Angela Bergmann
ab@frag-pip.de

Chefredakteur Wissenschaft International:
Dr. med. dent. Pantelis Petrakakis
pp@frag-pip.de

Chefredakteure Klinik & Praxis:
Dr. med. dent. Thomas Staudt
Dr. med. dent. Peter Randelzhofer

Ressortleitung:
Kerstin Jung
kj@komunikation-dental.de

Abo-/Leserservice:
Adelina Hoffmann
abo@quintessenz.de

Webdesign und Online-Support:
Mike Kieschnick
mike@neondots.com

Anzeigen & PR:
Markus Queitsch
queitsch@quintessenz.de
Mob.:+49 (0) 172 -933 71 33

Grafik & Layout:
Jan Szczepanski
info@sczep.de

Druck und Vertrieb:
Gotteswinter und FIBO Druck- und Verlags GmbH
Joseph-Dollinger-Bogen 22,
80807 München
www.gfdruck.de

Verlag:
Quintessenz Verlags-GmbH
Ifenpfad 2-4 · 12107 Berlin
Tel.: +49 (0) 30 761 80-5
Fax: +49 (0) 30 761 80-680
www.quintessence-publishing.com

Andere als mit redaktionseigenen Signaturen gezeichnete Beiträge und als redaktionsfremd gekennzeichnete Sonderteile unterliegen nicht der Verantwortlichkeit der Redaktion. Alle Rechte, auch das der Nutzung in elektronischen Datenbanken, sind dem Verlag vorbehalten.

Für unverlangt eingesandte Materialien wird keine Haftung übernommen. Bei Einsendung von Manuskripten und sonstigen Materialien gilt das Einverständnis zur vollen oder auszugsweisen Veröffentlichung, auch in elektronischen Medien, als gegeben.

Frequenz:
6 x jährlich (Februar, April, Mai, August, September, November)
16. Jahrgang 2025
Es gilt die Anzeigenpreisliste, gültig ab 01.09.2024
Druckauflage: 16.215 Expl.,Verbreit. Auflage: 15.765 Expl.

IVW-geprüft I. Quartal 2025-
IVW-geprüfte Auflage – klare Basis und Sicherheit für Werbekunden

Diese Ausgabe enthält Beilagen von:
Bego Implant Systems GmbH & Co. KG, Champions-Implants GmbH, Condent GmbH, mectron Deutschland, medentis medical GmbH, Quintessenz Verlags-GmbH, Wegmann

Termine: pip Ausgabe Mai 2025
Redaktionelle Beiträge: 25.03.2025
Anzeigenbuchungen: 2025 ausgebucht
Beilagen: 2025 ausgebucht
www.frag-pip.de: 2025 ausgebucht
pip Newsletter: 2025 ausgebucht

WINKELSTÜCK

1:2.5

SWISS MADE

Bien-Air Dental

Copyright all rights reserved

ULTIMATE RELIABILITY

LATCH TYPE
HIGH SPEED SYSTEM

EINE INNOVATION VON BIEN-AIR! WIR SETZEN NEUE MASSSTÄBE

Wir möchten Ihnen modernste und noch leistungsstärkere Winkelstücke bieten. Dazu kann das überarbeitete CA 1:2.5 jetzt mit 34 mm langen chirurgischen Latch-Bohrern kombiniert werden und wird so zur neuen Referenz für Chirurgie und Parodontologie.

SCANNEN, UM BIENAIR.COM AUFZURUFEN

Bien-Air Deutschland GmbH Hans-Bunte-Strasse 11 79108 Freiburg Germany Tel. +49 (0)761 45 57 40 ba-d@bienair.com www.bienair.com

all rights reserved

QUINTESSENCE PUBLISHING

Quintessenz Verlags-GmbH
Ifenpfad 2-4
12107 Berlin
https://frag-pip.de