

ISSN: 1869-6317

Magazin für die
implantologische Praxis
12. Jahrgang 2021

Heft 5 | September 2021
14 € • www.pipverlag.de

5
2021

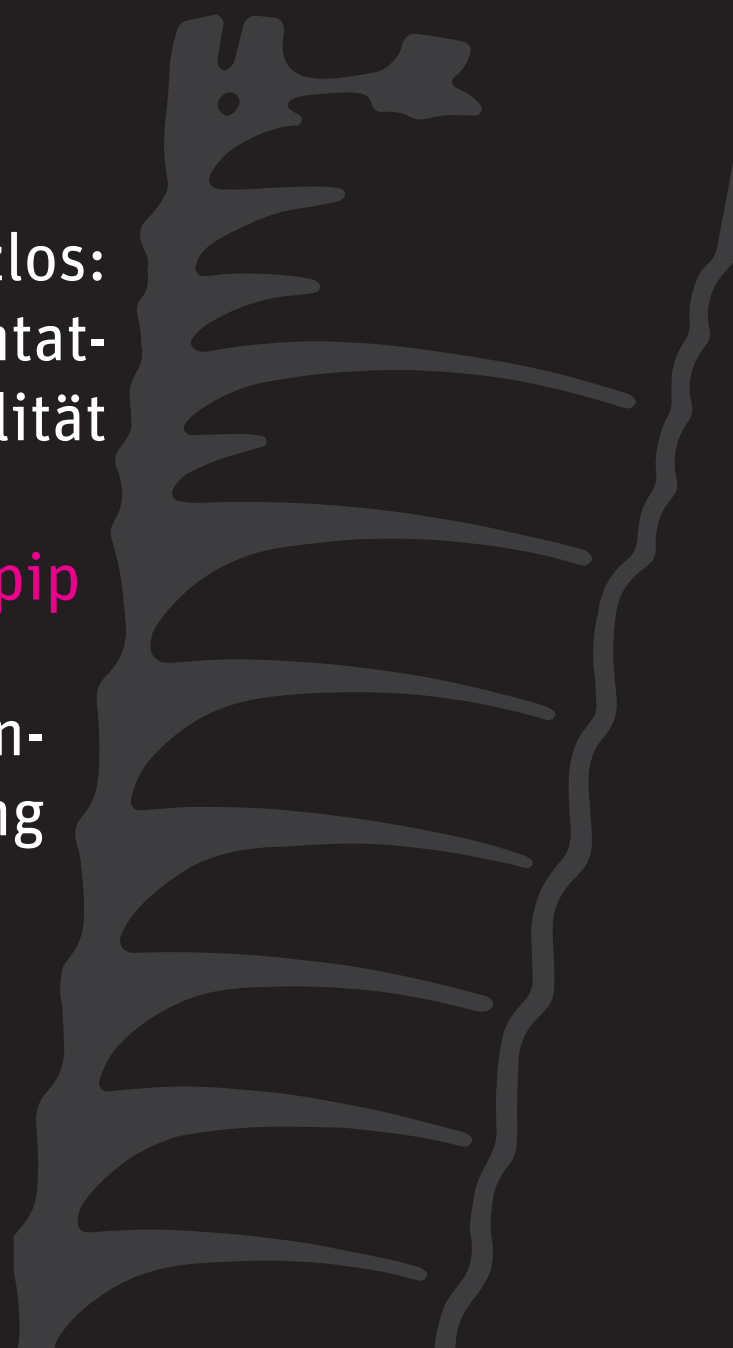
pip
Praktische Implantologie
und Implantatprothetik

kurz & schmerzlos:
Messung der Implantat-
stabilität

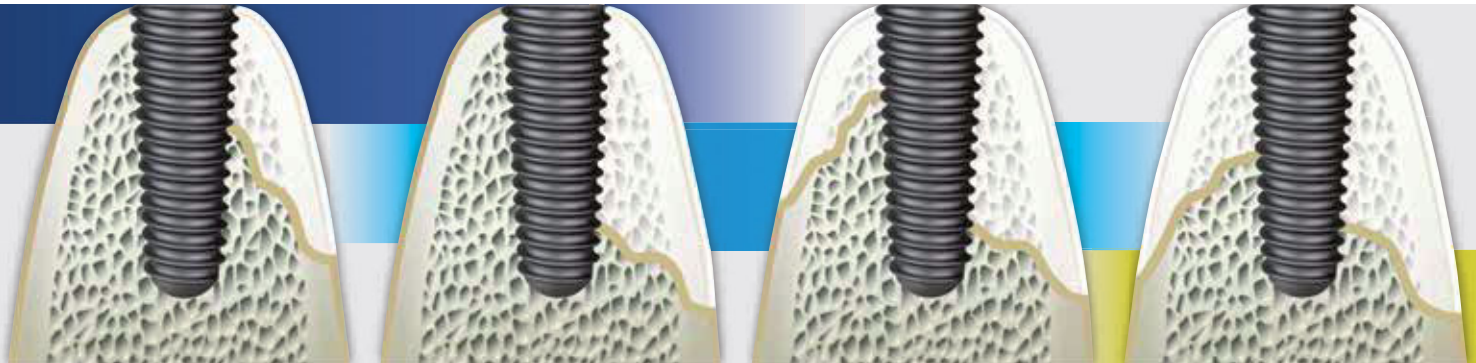
tipp in pip

Metallfreie Stegprothesen-
versorgung

Knochenaugmentation
mit Schirmschrauben



Das defektorientierte Geistlich-Konzept



KLASSIFIKATION DER ALVEOLARKAMMDEFEKTE*

Guided Bone Regeneration

kleine Knochendefekte

Stabilized Bone Regeneration


kleinere komplexe Knochendefekte

Customized Bone Regeneration

größere komplexe Knochendefekte


EMPFOHLENE MATERIALIEN

Geistlich Bio-Oss® Geistlich Bio-Gide®




Titan-Pins

Geistlich Bio-Oss® Geistlich Bio-Gide®



Schirmschrauben

Geistlich Bio-Oss® Geistlich Bio-Gide®



Mikroschrauben

Titangitter

Yxoss
CBR®
hergestellt
von ReOss®

*modifiziert nach Terheyden H. (2010). DZZ 65:320-331

Bitte senden
Sie mir folgende
Broschüren zu:

- Informationsbroschüre | Das defektorientierte Geistlich-Konzept
- Therapiekonzepte | Kleinere Knochenaugmentationen
- Broschüre | Instrumente und Zubehör
- Yxoss CBR® Produktkatalog mit Therapiekonzepten

Mehr Stabilität und Sicherheit

Geistlich Biomaterials Vertriebsgesellschaft mbH
Schneidweg 5 | 76534 Baden-Baden
Tel. 07223 9624-0 | Fax 07223 9624-10
info@geistlich.de | www.geistlich.de

PIP 05-2021

Praxisstempel

Liebe Leserin,
lieber Leser,



unsere Kolleginnen und Kollegen, die den **pip**-Leserverteiler so schön sauber halten, haben seit einigen Monaten besonders viel zu tun. Zwar sind die meisten Praxen, vor allem verglichen mit anderen Wirtschaftszweigen, durchweg glimpflich durch die Pandemie-Zeit gekommen. Die Zäsur hat offenkundig aber etliche Zahnärztinnen und Zahnärzte in schon fortgeschrittenem Alter, die ursprünglich noch einige Jahre im Berufsleben verweilen wollten, bewogen, dem Leben lieber doch mehr Freizeit-Jahre zu geben.

Der ohnehin schon hohe Abgabedruck bestehender Praxen hat sich dadurch merklich verschärft, und so erreichen uns statt des freundlichen Hinweises, man habe die Praxis ab dem Tag X an Kollegin oder Kollege Y übergeben, immer mehr kurze Bescheide, die Praxis sei aufgegeben. Wenig überraschend gern in Orten oder sogar Regionen, in denen sich die implantologisch oder chirurgisch tätigen Praxen nicht gerade aneinanderreihen.

pip wird nun keinen professionellen Praxisvermittlungsservice aufziehen, aber lassen Sie uns gern wissen, wenn Sie Ihre Praxis abgeben und natürlich auch, wenn Sie Ihrerseits eine Niederlassung suchen. Über unsere Website www.frag-pip.de, die Sozialen Medien und im **pip**-Newsletter werden wir gern kostenlos unseren Beitrag leisten, zusammenzubringen, was zusammen gehört.

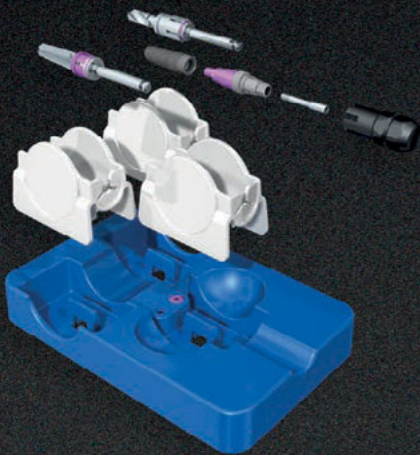Viele aussichtsreiche Einblicke mit Ihrer neuen **pip**!

Herzlichst
Ihre

Marianne Steinbeck

Wir freuen uns auf Sie auf www.frag-pip.de! Registrieren und als Teil der **pip**-Community vom Expertenpool für all Ihre Fragen profitieren.

EINFACH.

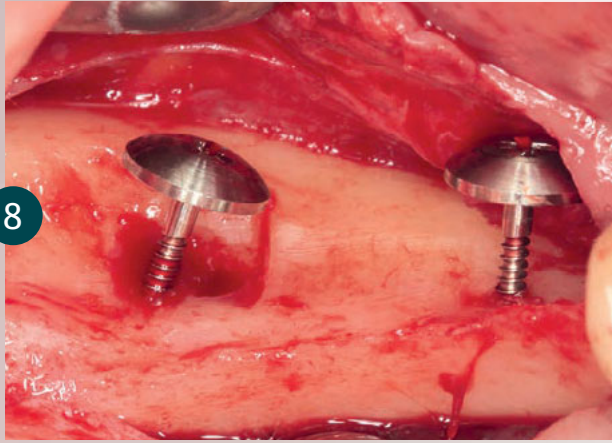


LOGON IST HIGHTECH MIT EINFACHEM HANDLING.

Das Implantatset von LOGON macht es Ihnen einfacher. Bei nur drei Bohrschritten wird das Implantieren deutlich effizienter, der Reinigungsaufwand geringer. Dazu kommt, dass LOGON-Implantate infolge ihrer nanostrukturierten, ultrahydrophilen Oberfläche osteoinduktive Eigenschaften haben, die im Vergleich zu anderen Implantatsystemen zu einer deutlich beschleunigten und verbesserten Osseointegration führen. LOGON ist die Evolution der Implantologie: **EINFACH. SCHLAU. DIGITAL.**

Mehr erfahren Sie auf
www.gologon.de

LOGON



03 so viel vorweg

05 pip auf einen blick

08 pip fallstudie

P. Olschowsky, W. Olschowsky:
Knochenaugmentation mit Schirmschrauben

14 pip fallstudie

K. A. Schlegel, A. Touloupis, O. Hüsken:
Ästhetische Rehabilitation einer parodontal
nicht erhaltungsfähigen Oberkieferfront

20 pip fallstudie

M. Wainwright, A. Huthmacher: Metallfreie,
verschraubte Stegprothesenversorgung auf
Zirkonoxidimplantaten

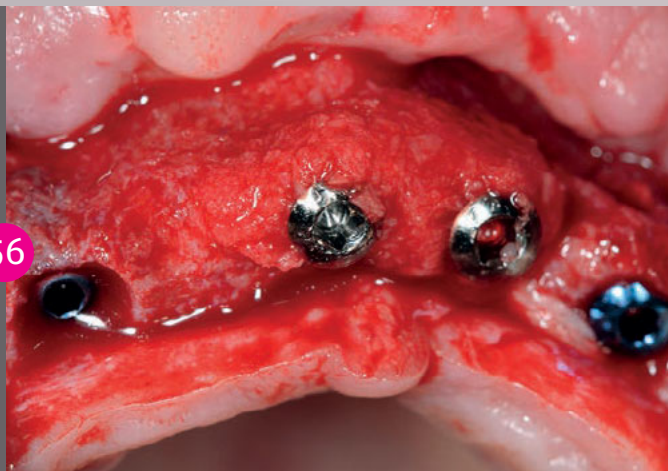
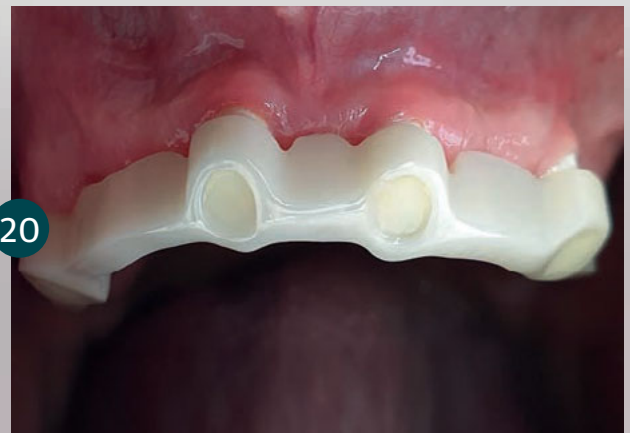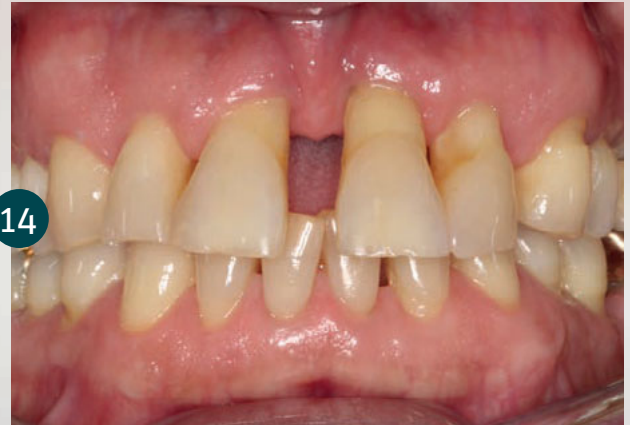26 kurz & schmerzlos

Messung der Implantatstabilität

54 tipp in pip

56 pip fotostory

P. Randelzhofer: Renaissance eines
ästhetischen Oberkieferfrontzahnbe-
reiches





64



66



68



70



72



73



74



75



76



78



80

64 pip hat recht

T. Ratajczak:
Kostenlose Implantatsprechstunde im
Praxiszentrum

66 pip comic

Neulich in der Praxis Drs.
Gestern und Heute

pip fragt

68 - M. Hürzeler: Schweizer Qualitätsansprüche

70 - J. Papenbrock: Besondere Hygiene endlich
sichtbar machen!

72 - B. Stepanic: Perfektes Abutment für exzellente
Team-Ergebnisse

73 - M. Gahlert, S. Röhling: GalvoSurge – für treue
Patienten

74 - P. Randelzhofer: Sicherheit für unsere Patienten

pip produktreport

75 - Partnerschaft mit Zukunft!

76 - IDS-Highlights: Bone Management-
Innovationen

78 - Rundas startet mit Vollgas durch!

80 - 20 Jahre technische Innovationen

pip experten

82 - Editorial Advisory Board

pip impressum

82 - Wir stehen hinter **pip**



Titan oder Keramik? Warum nicht beides?

myplant bio vereint die gewebefreundlichen Eigenschaften eines Keramik-implantats mit den technischen Vorteilen eines Titanimplantats.

Durch die einzigartige Cerid®- und Niob-Keramik Oberflächentechnologie ist **myplant bio** das erste Implantatsystem, das die biokompatiblen Charakteristika eines Keramikimplantates mit den technischen Vorzügen einer selbsthemmenden, bakteriedichten und langzeitstabilen Konusverbindung in einem Implantatsystem miteinander vereint. Somit schaffen Sie Ihren Patienten beste Voraussetzungen für langfristig gesunde und stabile Hart- und Weichgewebeverhältnisse.

myplant bio – uniting the best of two worlds

myplant

Ausführlichere Informationen zu myplant bio erhalten Sie unter www.myplant-dental.com, per E-Mail an info@myplant-dental.com und telefonisch unter 02131 1259 465.

B I O

Knochenaugmentation mit Schirmschrauben

Dr. med. dent. Philipp Olschowsky



- 2010-2015 Studium der Zahnmedizin, Friedrich-Schiller Universität zu Jena
- 2016 Weiterbildungsassistent für Oralchirurgie, MKG-Abteilung des Helios Klinikums, Erfurt
- 2017-2019 Weiterbildungsassistent für Oralchirurgie, Praxisklinik Dr. Dr. Rouven Bönsel, Grebenstein
- 2019-2020 Weiterbildungsassistent in der ZA-Praxis Dr. Olschowsky, Hørselberg Hainich
- 2020 Fachzahnarzt für Oralchirurgie
- 2020 Promotion, Friedrich-Schiller Universität, Jena

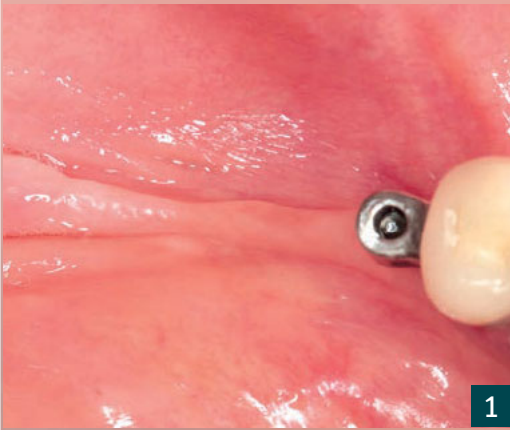
■ info@zahnengel.de
 ■ www.zahnengel.de

Dr. med. dent. Wolfram Olschowsky

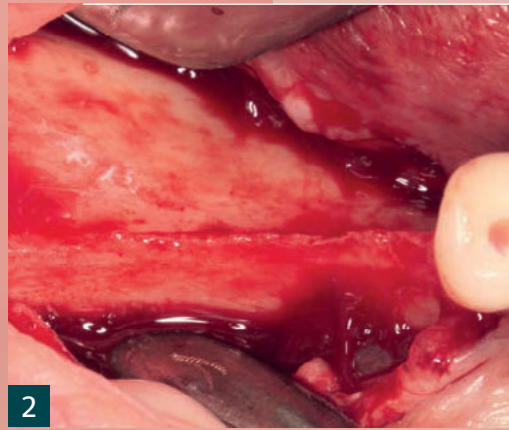


- 1980-1983 Zahntechnikerausbildung
- 1987-1992 Studium der Zahnmedizin an den Universitäten Jena u. Erfurt
- 1994 Promotion an der Universität zu Jena
- 1996-1998 Curriculare Hypnoseausbildung bei der DGfZH
- Seit 1993 CBW-Dozent
- Seit 1994 Niederlassung in eigener Praxis
- 1998-2010 Tätigkeiten als Fortbildungsreferent (LZÄK Thüringen, Sachsen, Brandenburg, Firmen: 3M Espe, Camlog, Nobel Biocare, Heraeus Kulzer, condent, Straumann, Coltene)
- 2003 Tätigkeitsschwerpunkt Parodontologie
- 2006 Tätigkeitsschwerpunkt Implantologie
- 2006 Curriculare NLP-Ausbildung mit Masterabschluss 2011

■ info@zahnengel.de
 ■ www.zahnengel.de



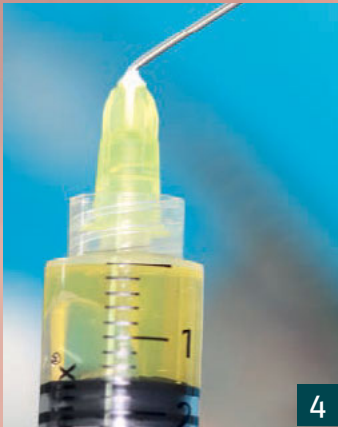1



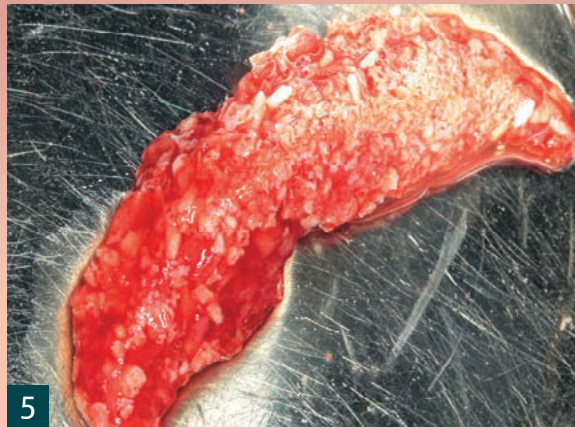2




3



4



5



6

Eine 64-jährige Patientin wurde mit der Zielstellung einer festsitzenden Versorgung des 3. Quadranten in unsere oralchirurgische Praxis überwiesen. Es bestand eine defizitäre knöcherner Ausgangssituation, sodass wir uns nach Aufklärung der Patientin für ein zweizeitiges chirurgisches Vorgehen (1. Augmentation und 2. Implantation) entschieden haben.

Ablauf Chirurgie

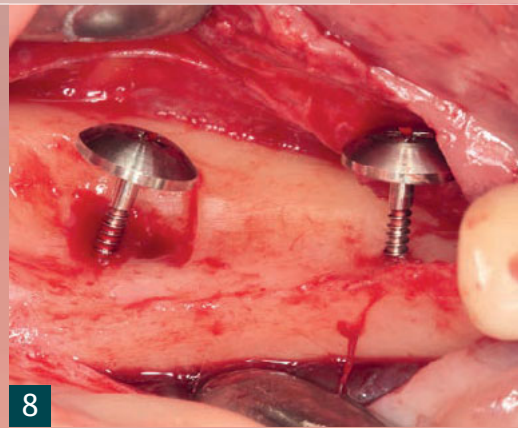
Nach Abtrennung des distalen Geschiebeteils (Abb. 1) wird, krestal inzidiert, der Schnitt als Papillen-Basisschnitt bis regio 33 weitergeführt und mesial vertikal entlastet. Nach Präparation des Mukoperiostlappens imponiert ein ausgeprägter Spitzkamm (Abb. 2). Die Gewinnung von autologen Knochenspänen mittels Safescrapers erfolgt aus regio 37/38. Nach Mischung der Knochenspäne mit Bio-Oss L (Geistlich Biomaterials) im Verhältnis 50 : 50 (Abb. 3) wird zusätzlich PRGF (BTI) zugegeben (Abb. 4, 5). Die Vorbohrung (Abb. 6) für die Schirmschrauben erfolgt im Bereich der späteren Implantate (regio 35 und 37) vestibulär-horizontale. Die zehn Millimeter langen Schirmschrauben (Geistlich Biomaterials) (Abb. 7) werden manuell mit einem Schraubenzieher eingebracht, sodass ein Abstand zwischen Schraubenkopf und Knochenlager verbleibt (Abb. 8). Für einen spannungsfreien Verschluss wird lingual und vestibulär das Periost geschlitzt. Das Augmentat wird zwischen Kieferkamm und Schraubenkopf positioniert (Abb. 9) und im Sinne einer GBR mit einer Kollagenmembran (Bio-Gide, Geistlich Biomaterials) abgedeckt (Abb. 10). Zusätzlich wird eine Fibrinmembran (PRGF, BTI) darüber platziert (Abb. 11, 12). Der Wundverschluss erfolgt spannungsfrei mit Einzelknopf- und Matratzennähten (Abb. 13), eine Röntgenkontrolle liefert Aufschluss über den erfolgreichen Eingriff (Abb. 14). Nach zwei Wochen (Abb. 15, 16) wird das Nahtmaterial entfernt.

- 1 Ausgangssituation, Freundsituation regio 35 bis 38 mit ausgeprägter horizontaler Atrophie.
- 2 Bildung eines Mukoperiostlappens und Darstellung des Knochenlagers, es imponiert ein ausgeprägter Spitzkamm.
- 3 Mit dem Safescraper gewonnene autologe Knochenspäne und Bio-Oss L (Verhältnis 50 : 50).

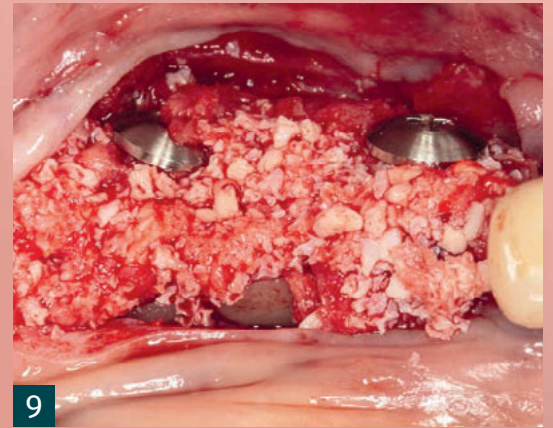
- 4 Aus venösem Eigenblut gewonnenes flüssiges PRGF (Fraktion 2).
- 5 Fertiges Augmentat nach Mischung der Knochenspäne mit Bio-Oss und Zugabe von PRGF.
- 6 Im Winkelstück eingespannter 1,0 mm Pilotbohrer.



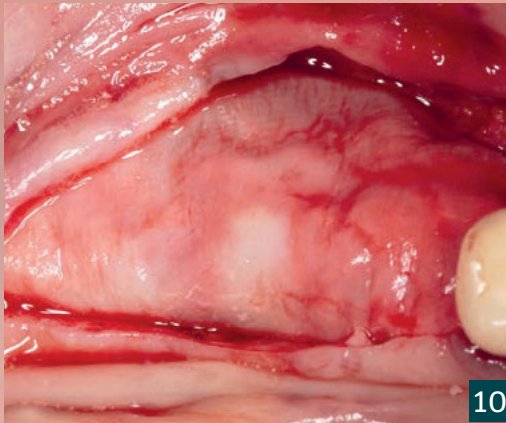
7



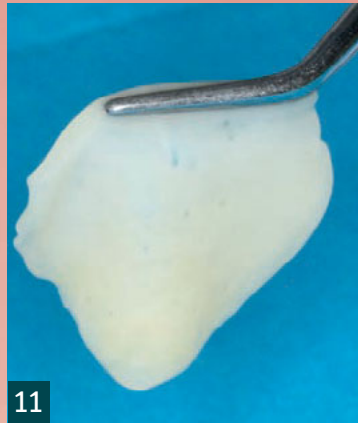8



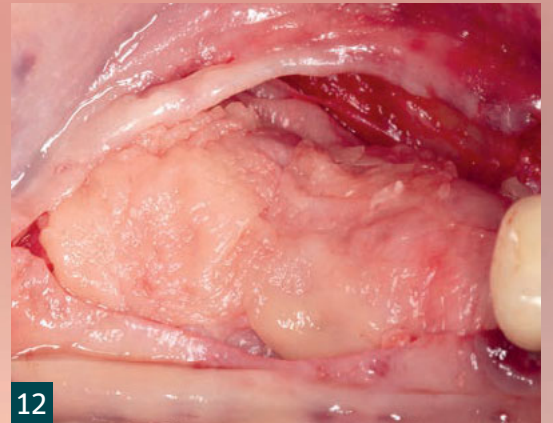
9



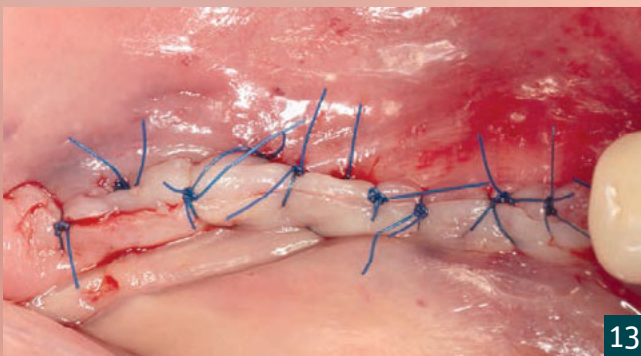
10



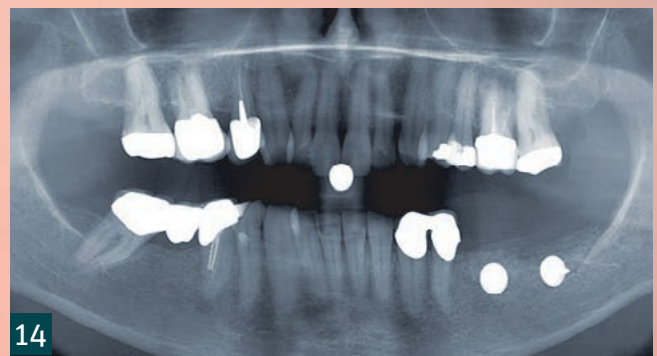
11



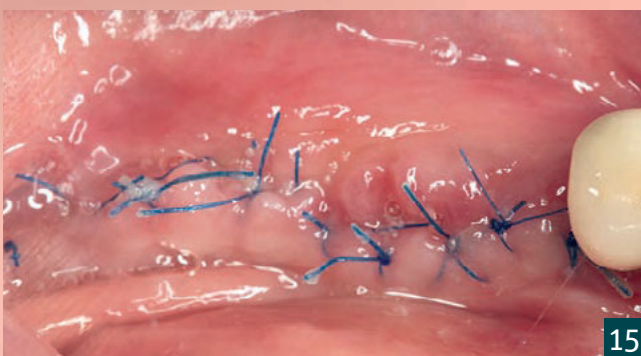12



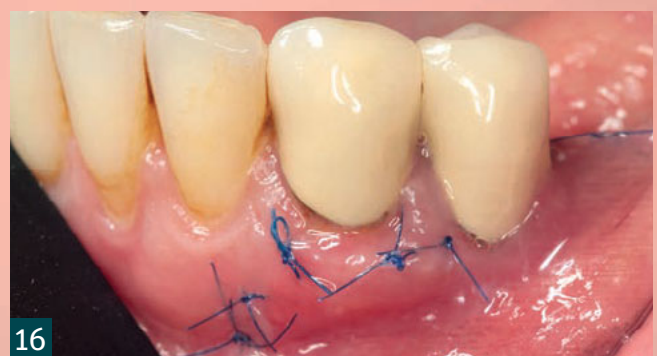13



14



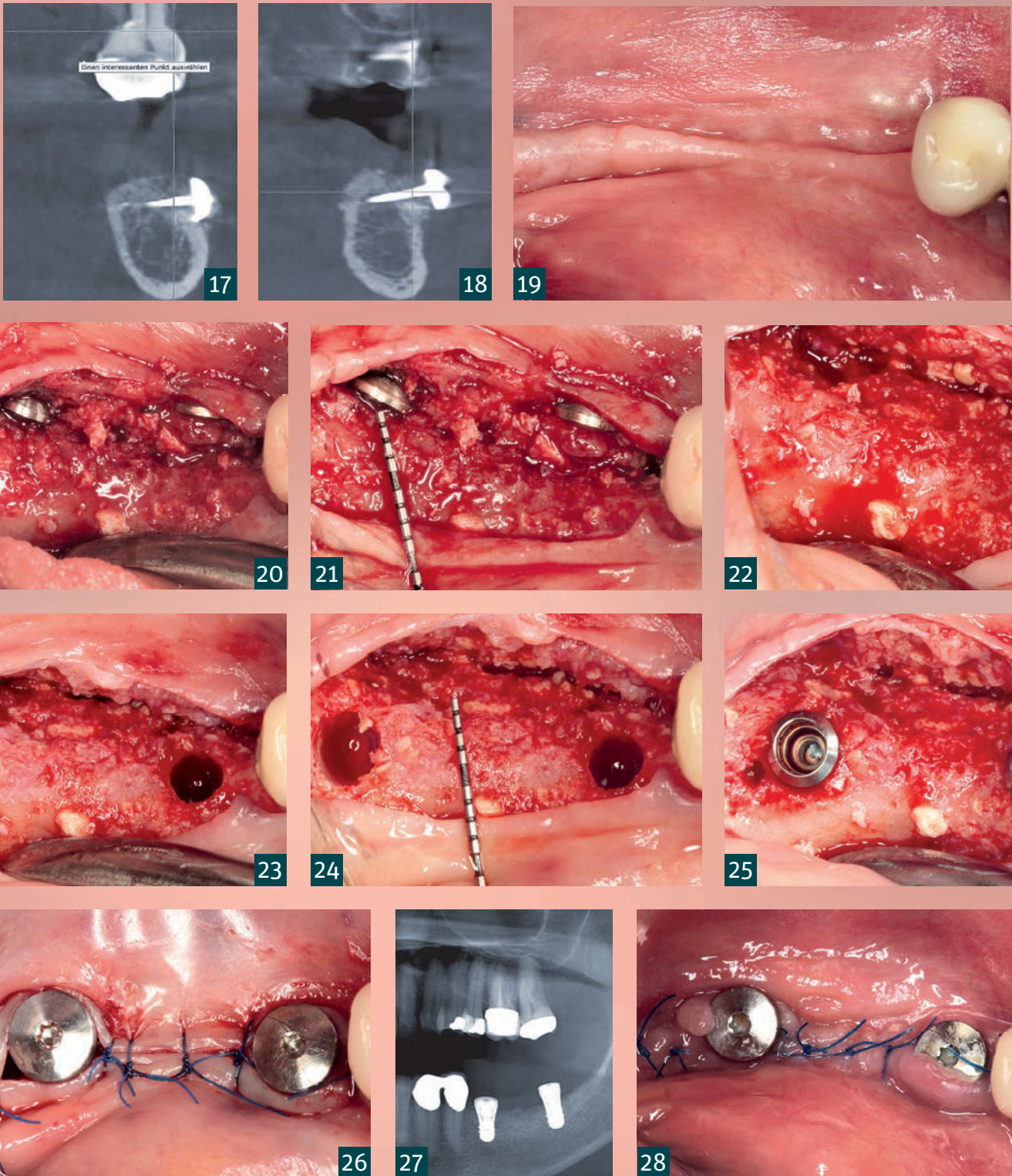
15



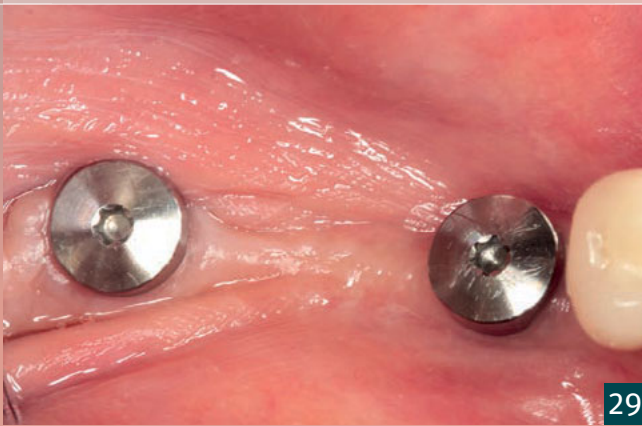
16

- 7** Schirmschraube (6 x 10 mm) und passender Schraubenzieher (manuell).
- 8** Die Schirmschrauben werden horizontal eingebracht. Ein Abstand verbleibt zwischen Schraubenkopf und Kieferkamm.
- 9** Das fertige Augmentat wird zwischen Kieferkamm und Schraubenkopf positioniert ...
- 10** ... und im Sinne einer GBR mit einer Kollagenmembran (Bio-Gide) abgedeckt.
- 11** Aus der PRGF Fraktion 1 wird eine Fibrinmembran hergestellt ...

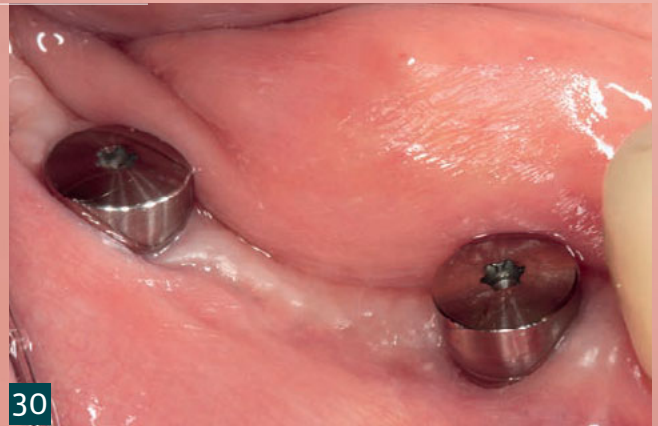
- 12** ... und zusätzlich über der Kollagenmembran zur Verbesserung der Wundheilung platziert.
- 13** Spannungsfreier Wundverschluss mit Einzelknopfnähten und Matratzennähten (Seralene 5 x 0) im Wechsel.
- 14** Postoperatives OPG.
- 15** Reizfreie Wundverhältnisse zwei Wochen später zum Zeitpunkt der Nahtentfernung.
- 16** Die ehemalige Schnittführung ist nur noch zu erahnen.



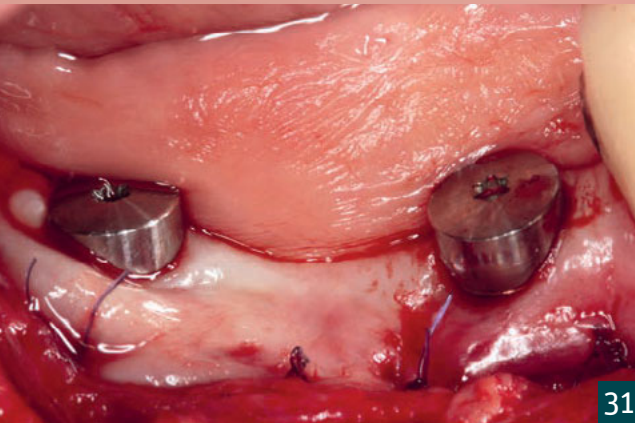
- 17 Ausschnitt aus dem DVT regio 37 vier Monate nach Augmentation.
- 18 Ausschnitt aus dem DVT regio 35 vier Monate nach Augmentation.
- 19 Klinische Situation vier Monate post GBR: Der Schraubenkopf regio 35 schimmert leicht durch, ohne eine Dehiszenz zu verursachen.
- 20 Bildung des Mukoperiostlappens und Darstellung des augmentierten Knochens.
- 21 Das Augmentat reicht wie gewünscht bis zum Schraubenkopf.
- 22 Die Schirmschrauben werden manuell entfernt.
- 23 In regio 35 und 37 werden Bohrstollen zur Aufnahme der Implantate (Straumann Standard Plus, SLActive) gebohrt.
- 24 Das knöcherne Lager weist eine hervorragende Breite auf.
- 25 Nach Implantation der 4,1 (regio 35) bzw. 4,8 mm (regio 37) breiten Implantate.
- 26 Nach Einbringen der Gingivaformer für die transgingivale Einheilung und Wundverschluss mit Einzelknopfnähten.
- 27 Das postoperative OPG zeigt achsgerechte Implantate.
- 28 Eine Woche später werden die Nähte entfernt.



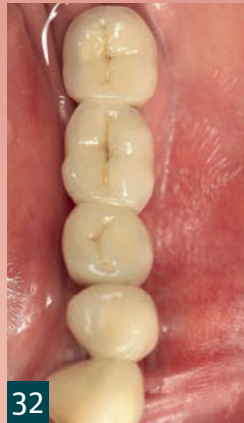29



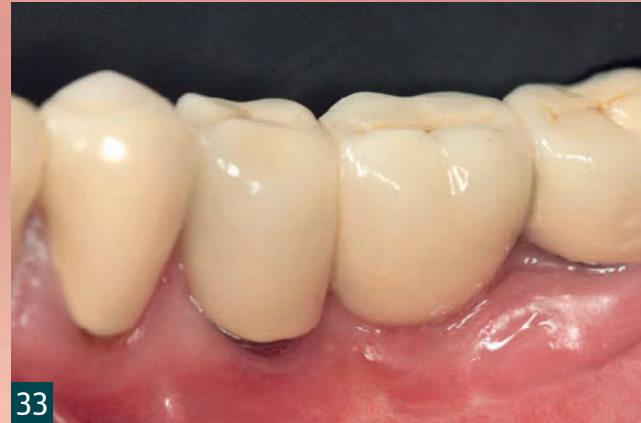30



31



32



33

Implantation nach erfolgreicher GBR

Vier Monate später erkennt man im DVT den neu gebildeten Knochen in den Regionen 35 und 37 (Abb. 17, 18). Klinisch ist der Wundbereich reizlos verheilt (Abb. 19). Nach Bildung eines Mukoperiostlappens imponiert ein deutlich verbreiteter Kieferkamm (Abb. 20, 21). Die Schirmschrauben werden manuell herausgeschraubt (Abb. 22). Es erfolgt die Präparation der Bohrstollen zur Aufnahme der Implantate (Straumann Standard Plus, SLActive) mit einem Durchmesser von 4,1 mm (regio 35) bzw. 4,8 mm (regio 37) (Abb. 23-25). Nach Implantation werden die Gingivaformer für eine transgingivale Einheilung aufgeschraubt und die Wunden verschlossen (Abb. 26). Das postoperative OPG zeigt achsgerechte Implantatpositionen (Abb. 27). Eine Woche später werden die Fäden entfernt (Abb. 28).

Prothetische Versorgung

Nach drei Monaten wird die erfolgreiche Osseointegration überprüft. Es zeigt sich ein stark abgeflachtes Vestibulum (Abb. 29, 30), welches mit einer Vestibulumplastik nach Kazanjian korrigiert wird (Abb. 31). Sechs Wochen später

wird die Patientin beim Hauszahnarzt prothetisch versorgt. Die Abschlussbilder zeigen einen erfolgreich prothetisch rehabilitierten 3. Quadranten (Abb. 32, 33).

Zusammenfassung

Das hier vorgestellte Vorgehen mit Schirmschrauben stellt eine einfache, vorhersagbare und komplikationsarme Therapie zur knöchernen Augmentation dar. ●

Save the date:
16.10.2021
Fortbildung Hands on und Live OP
Anmeldung: fortbildung@zahnengel.de



Abrechnungstipps
zu dieser Publikation

DZR | Blaue Ecke

- 29 Die Implantate sind drei Monate später erfolgreich osseointegriert.
- 30 Trotz aller Bemühungen zeigt sich ein stark abgeflachtes Vestibulum.
- 31 Vestibulumplastik nach Kazanjian zur Neuausformung des Vestibulums und Stabilisierung des periimplantären Gewebes.

- 32 Das klinische Bild nach Einsetzen der Brücke zeigt einen erfolgreich rehabilitierten 3. Quadranten.
- 33 Man beachte die gut ausgeformten und erhaltenen Papillen.



Wir glauben, dass auch Ihre Patienten beeindruckt sein werden

Schnelligkeit, Qualität und Effizienz – das ist es, was CEREC ausmacht. Das neue CEREC-System hebt digitale Chairside-Zahnmedizin auf ein neues Niveau von Vorhersagbarkeit, Performance, Anwenderfreundlichkeit und Patientenzufriedenheit. Jetzt können Sie in nur fünf Klicks vom Scannen zum Fräsen gelangen und eine Zirkonoxidkrone in rund 60 Minuten einsetzen – dank einer herausragenden Technologie. Und mit unserer intuitiven Softwarebedienung können Sie systemdeckend die Vorteile der Automatisierung ausschöpfen. Durch Integration in Ihre Praxis und Arbeitsabläufe wird die Leistungsfähigkeit von CEREC mit Ihrer Fachkompetenz vereint, damit Sie bei Ihrer Arbeit jeden Tag exzellente Ergebnisse erzielen können.

CEREC: Technologie trifft auf Erfahrung

Weitere Informationen finden Sie unter: dentsplysirona.com/cerec

THE DENTAL
SOLUTIONS
COMPANY™

 **Dentsply
Sirona**

Ästhetische Rehabilitation einer parodontal nicht erhaltungsfähigen Oberkieferfront

1

Prof. Dr. Dr. Dr. (HU) Karl Andreas Schlegel



- 1990 Promotion zum Dr. med. dent. an der LMU München
- 1998 3. Staatsexamen Medizin
- 2002 Promotion zum Dr. med. an der LMU München
- 2004 Facharztprüfung in der MKG-Chirurgie an der Bayerischen ÄK, München
- 2005 Abschluss des Habilitationsverfahrens
- 2005 Oberarzt an der Poliklinik und Klinik für MKG-Chirurgie/plastische Chirurgie, FSU Jena
- 2006 Oberarzt an der Klinik und Poliklinik für MKG-Chirurgie der FAU Erlangen-Nürnberg
- 2007-2012 Geschäftsführender Oberarzt an der Klinik und Poliklinik für MKG-Chirurgie der FAU Erlangen-Nürnberg
- Seit 2010 Bestellung zum außerplanmäßigen Professor an der Klinik und Poliklinik für MKG-Chirurgie der FAU Erlangen-Nürnberg
- Seit 2013 Praxisniederlassung und seit 09/2019 Gemeinschaftspraxis Prof. Kniha, Schlegel und Kollegen

■ info@kniha-schlegel.de
 ■ www.kniha-schlegel.de

Alexandros Touloupis



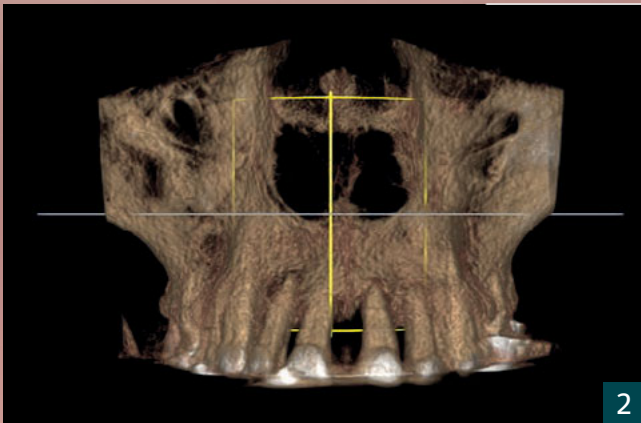
- 1997 Ausbildung zum Zahntechniker
- 2008 Meisterprüfung
- Zahntechnischer Leiter Isar Dental GmbH

Oliver Hüsken

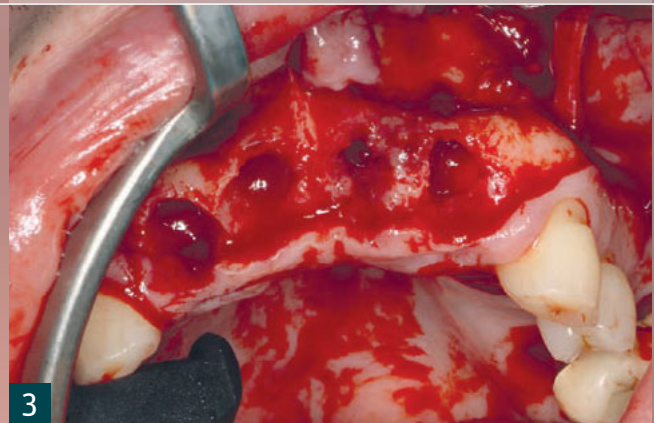


- 1985 Ausbildung zum Zahntechniker
- 1999 Betriebswirt des Handwerks
- 1999 Gesellschafter GF Isar-Dental GmbH

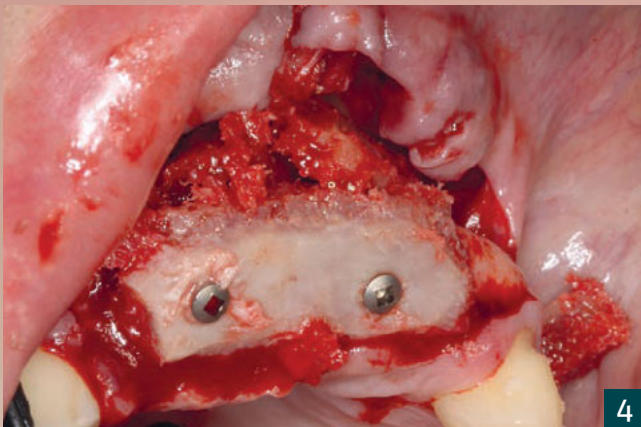
■ info@isardental.com
 ■ www.isardental.com
 ■ [instagram.com/isar_dental/](https://www.instagram.com/isar_dental/)



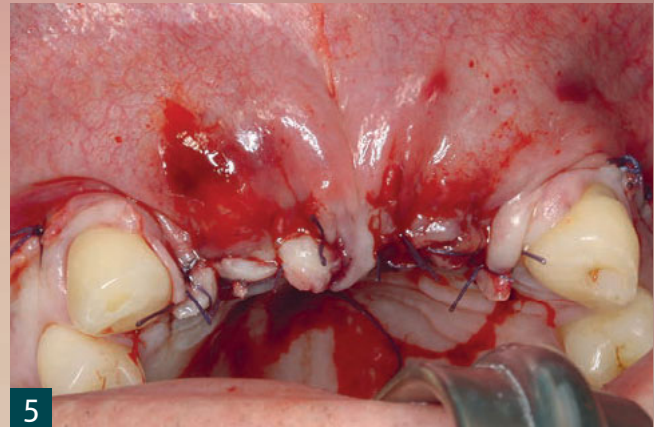
2



3



4



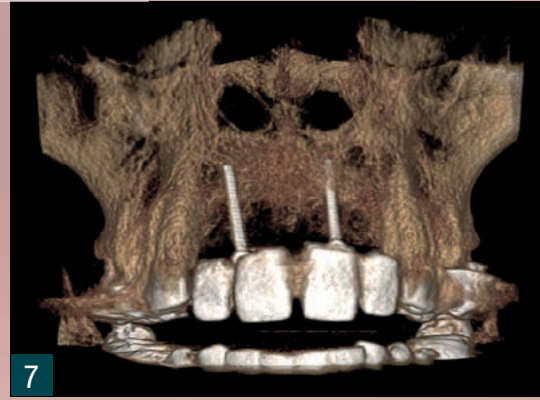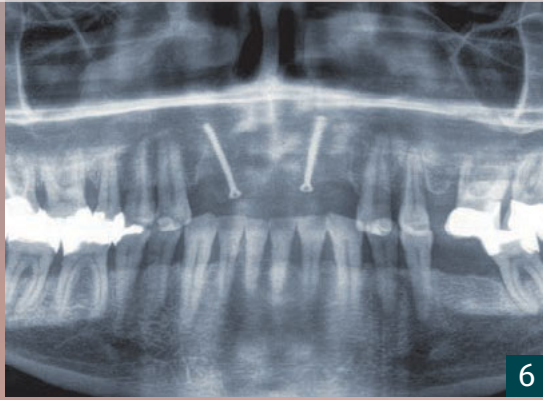
5

Anhand eines komplexen Behandlungsfalles sollen die heutigen Möglichkeiten der zahnärztlichen Chirurgie und Implantologie aufgezeigt werden. Gleichzeitig demonstriert der Fall, welche Bedeutung gerade bei komplexen Fällen die interdisziplinäre Interaktion zwischen dem Chirurgen, Zahnarzt und Zahntechniker heute hat.

Bei uns stellte sich ein 57-jähriger Patient mit einem parodontal geschädigtem Gebiss (Abb. 1) vor. Aufgrund des schon immer bestehenden, tiefen Bisses und der parodontalen Vorerkrankung war eine partielle chirurgische Gebissanierung unabdingbar. Der Patient wünschte aufgrund seiner persönlichen Situation einen implantatgetragenen Zahnersatz. Nach sorgfältiger Planung (Abb. 2) und Vorbereitung erfolgte zunächst in einem ersten Schritt die chirurgische Zahnsanierung (Abb. 3-6) in Kombination mit einer autologen Augmentation mit einem monokortikalen Beckentransplantat. Nach einer Einheilzeit von drei Monaten wurde anhand eines Volumentomogrammes (Abb. 7) die digitale Planung der Implantatanzahl und Position in allen drei Achsrichtungen vorgenommen (Abb. 8, 9). Ziel war es, nicht nur bei der Entfernung der Osteosyntheseschrauben die Implantate zeitgleich zu setzen, sondern in der gleichen Sitzung eine provisorische Sofortversorgung durchzuführen. Hierzu wurde mit dem Labor nicht nur die Situation der Hart-, sondern auch der Weichgewebe in die präoperative Planung mit einbezogen und der Zahnersatz digital geplant. Anschließend wurde nach Abformung der aktuellen Situation ein Gipsmodell hergestellt. Es ist darauf hinzuweisen, dass ein Intraoralscan sowie im weiteren Verlauf eine All-in-one-Software-Lösung möglich sind.

- 1 Ausgangssituation: Deutlich erkennbar die freiliegenden Wurzeln der Oberkieferfront, klinisch zeigten sie eine Mobilität von Grad II.
- 2 Knöcherne Situation im Bereich der Oberkieferfront im DVT. Über 2/3 der Wurzeloberflächen sind exponiert.
- 3 Intraoperativer Situs nach Extraktion der Zähne 12, 11, 21 und 22.

- 4 Intraoperativer Situs nach Einbringen eines monokortikalen Spans und Fixation mithilfe von Osteosyntheseschrauben.
- 5 Spannungsfreie Adaption der Weichgewebe und Wundverschluss mit Einzelknopfnähten.

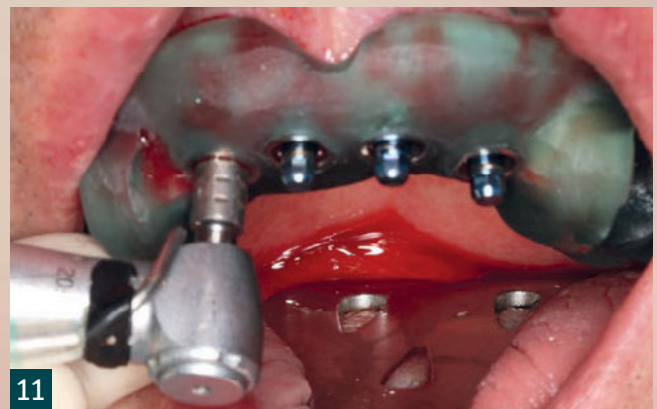
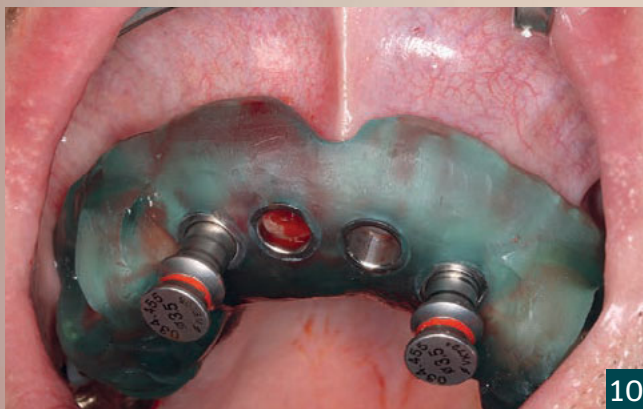
Implantatdetails		FDI-Schema (World Dental Federation)	
Plan: Oberkiefer Position: 12			
Hülse Straumann Guided Surgery T-Sleeve Artikelnummer: Hülslenlänge: Durchmesser:	034.05314 5.00 mm 5.00 mm		
Implantat Straumann Bone Level Tapered Roxolid® SLActive® (RC) Artikelnummer: Länge: Durchmesser 1: Durchmesser 2:	021.5316 16.00 mm 4.10 mm 3.50 mm		
Chirurgisches Protokoll Hülseposition: Bohrerlänge: Bohrhöfite: Planfzäser:	H2 (2 mm) lang +1 mm 3,5 mm		

8

Chirurgisches Protokoll										FDI-Schema (World Dental Federation)	
Straumann® Guided Surgery Hülse											
Position	Planfzäser	Pilotbohrer	Geführter Bohrer	Geführter Bohrer	Geführter Bohrer	Profiführer	Gewindeschneider	Implantat	Tiefenstopp		
12	Ø 3.5	Ø 2.2 BLT T1-T3 oder nur harter Cortex	Ø 2.8 BLT T1-T4	Ø 3.5 BLT T1-T3 oder nur harter Cortex	Ø 3.5 BLT T1-T3 oder nur harter Cortex	Ø 4.1 BLT T1-T2 oder nur harter Cortex H2	Ø 4.1 BLT H2	021.5316 BLT RC Ø 4.1 16 mm SLActive	H2		
11	Ø 3.5	Ø 2.2 BLT T1-T3 oder nur harter Cortex	Ø 2.8 BLT T1-T4	Ø 3.5 BLT T1-T3 oder nur harter Cortex	Ø 3.5 BLT T1-T3 oder nur harter Cortex	Ø 4.1 BLT T1-T2 oder nur harter Cortex H2	Ø 4.1 BLT T1 H2	021.5316 BLT RC Ø 4.1 16 mm SLActive	H2		
21	Ø 3.5	Ø 2.2 BLT T1-T3 oder nur harter Cortex	Ø 2.8 BLT T1-T4	Ø 3.5 BLT T1-T3 oder nur harter Cortex	Ø 3.5 BLT T1-T3 oder nur harter Cortex	Ø 4.1 BLT T1-T2 oder nur harter Cortex H2	Ø 4.1 BLT T1 H2	021.5316 BLT RC Ø 4.1 16 mm SLActive	H2		
22	Ø 3.5	Ø 2.2 BLT T1-T3 oder nur harter Cortex	Ø 2.8 BLT T1-T4	Ø 3.5 BLT T1-T3 oder nur harter Cortex	Ø 3.5 BLT T1-T3 oder nur harter Cortex	Ø 4.1 BLT T1-T2 oder nur harter Cortex H2	Ø 4.1 BLT T1 H2	021.5316 BLT RC Ø 4.1 16 mm SLActive	H2		

9

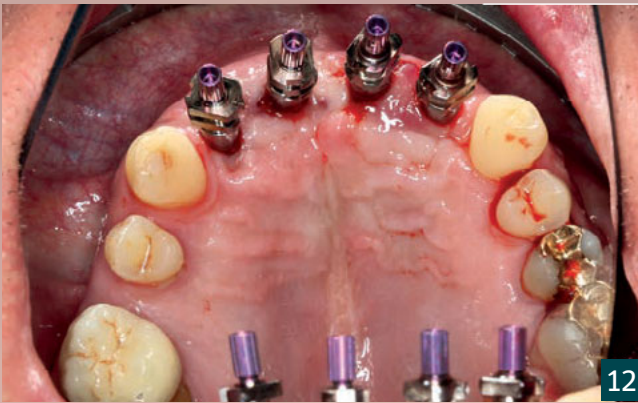


In einer CAD-Software wurde ein digitales Modell erstellt. Dieser Modelldatensatz wurde nun in der Implantat-Planungssoftware hochgeladen und mit dem DVT-Datensatz zusammengeführt bzw. gemacht. Die Implantat-Planungssoftware gab einen Fahrplan vor, mit der der Chirurg die Positionierung der Implantate vorgenommen wurden. Auf Basis dieser Planung wurde eine Bohrschablone konstruiert, im Anschluss mit einem verifizierten 3D-Druckverfahren hergestellt und mit entsprechendem Hülsensystem bestückt (Abb. 10). Mit dieser Schablone konnte das Gipsmodell entsprechend für die Anfertigung der Provisorien vorbereitet werden. Das Design der Provisorien wurde mit einem reponierbaren palatinalen Anteil gestaltet.

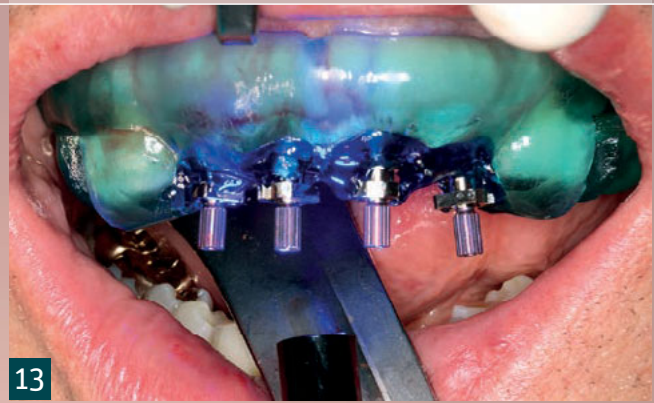
Chirurgie

Am OP-Tag erfolgte zunächst die Entfernung der Osteosyntheseschrauben durch Stichinzisionen und im Anschluss, nach Einsetzen der Navigationsschablone (Abb. 12), die transgingivale Aufbereitung der Implantatbetten regio 12, 11, 21 und 22. Hierbei ist es wesentlich, den korrekten Sitz der Schablone durch die angebrachten Sichtfenster zu verifizieren. Sollte hier eine Abweichung bestehen, würde sich diese im weiteren Ablauf fortpflanzen und dadurch ein entsprechender Fehler tradiert werden. Nach Setzen der Implantate erfolgte zunächst die Entfernung der Einbringhilfen und Aufbringen der

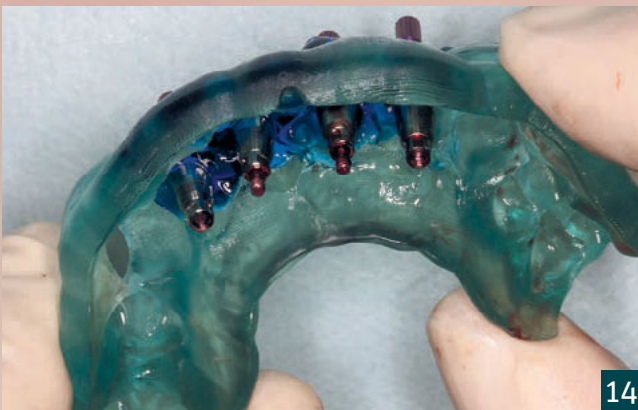- 6** Postoperatives OPG, gut zu erkennen der eingebrachte Span und die fixierenden Osteosyntheseschrauben.
- 7** DVT drei Monate postoperativ mit radioopaquer Schablone zur Festlegung der endgültigen Implantatpositionen.
- 8** Festgelegte Positionen, Längen und Durchmesser der Implantate, auch sind die Sichtfenster in der Bohrschablone gut erkennbar.
- 9** Bohrprotokoll, welches Informationen über die zu verwendenden Bohrerlängen und die Höhe der Einbringhilfen gibt.
- 10** Zunächst wurden die lateralen Bohrungen durchgeführt und in die Bohrstollen die Indikatoren zur zusätzlichen Fixation gesteckt.
- 11** Einbringen der Implantate gemäß Protokoll. Am Implantat 12 ist deutlich die ringförmige Markierung aus dem Protokoll zu erkennen.



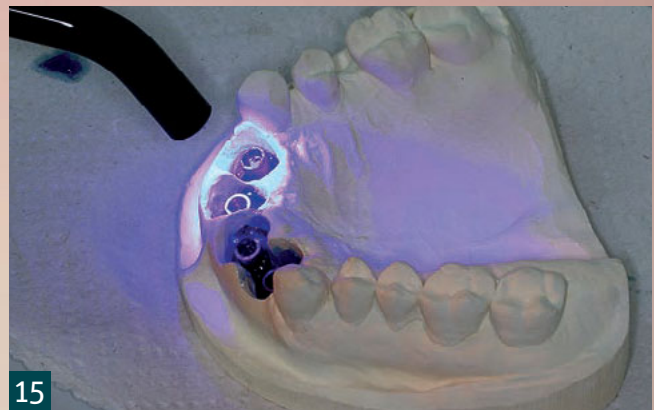
12



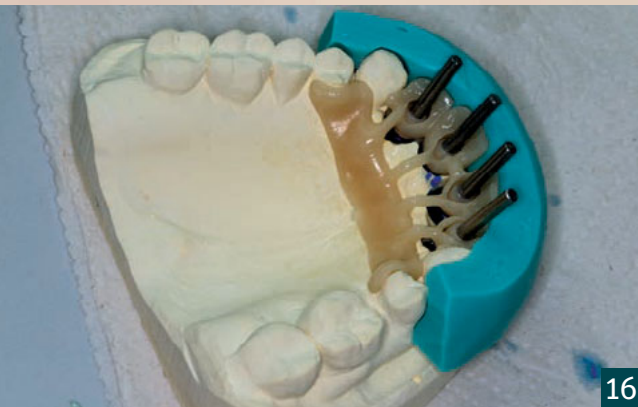13



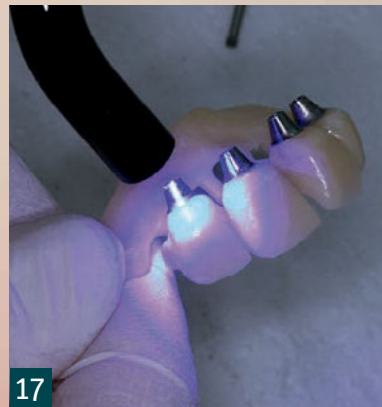
14



15



16



17

Abdruckstempel. Bedingt durch das transgingivale Vorgehen muss hierbei darauf geachtet werden, dass alle Abdruckstempel in der korrekten Endposition sind und in dieser fixiert werden. Hierfür wurde auch schon im Vorfeld eine individuelle Abdruckschablone angefertigt (Abb. 13). Auch bei dieser wurde zunächst der korrekte Sitz kontrolliert und im Anschluss mithilfe eines lichthärtenden Kunststoffes die Position der Abdruckstempel resp. der Implantate manifestiert (Abb. 14).

Nach Aushärtung und Lösen der okklusalen Schrauben der Abdruckstempel wurden der individuelle Abdrucklöffel auf das schon im Vorfeld erstellte und vorbereitete Meistermodell re-

poniert und von basal die Implantat-Analoge montiert (Abb. 15). Danach erfolgte die Fixation wiederum mit einem lichthärtenden Kunststoff und im Anschluss die Entfernung des Löffels. Nun war bei präzisiertem Vorgehen die exakte Position der gesetzten Implantate auf dem Meistermodell reproduziert. Der Techniker konnte nun die schon vorgefertigten Abutments auf die Analoge montieren und den provisorischen Zahnersatz, welcher als Schale gefertigt wurde, auf das Modell setzen. Die ggf. existenten Spalträume wurden jetzt mit Kunststoff aufgefüllt und im Nachgang poliert (Abb. 16). Anschließend wurden die von der Fräsung noch existierenden Verstrebungen abgetrennt und das Ganze nochmals poliert (Abb. 17).

12 Okklusale Ansicht nach Montage der Abdruckpfosten auf den Implantaten.

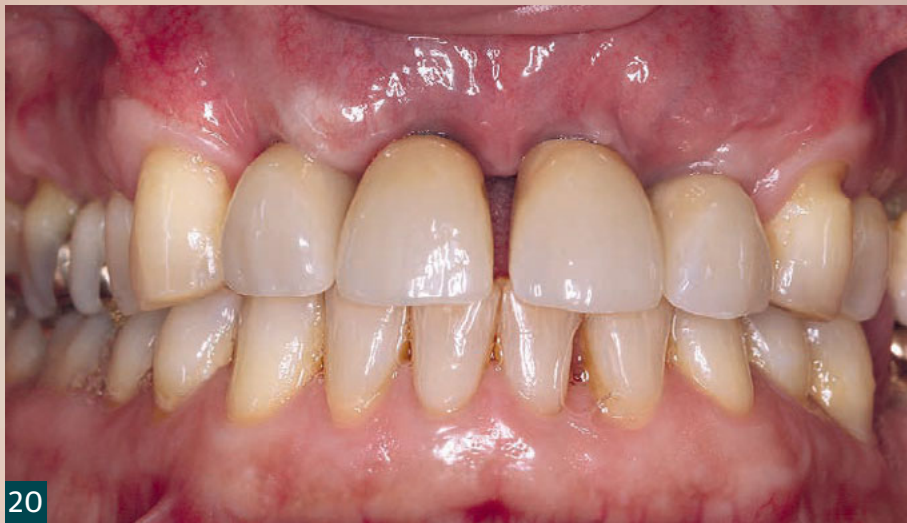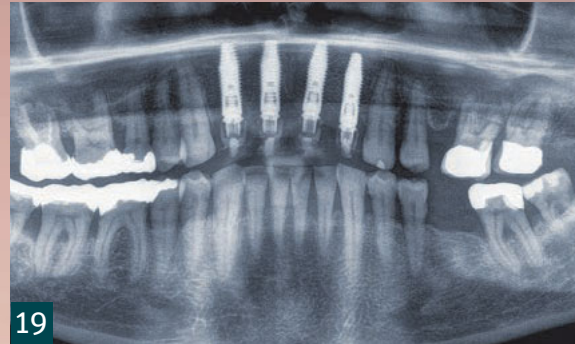
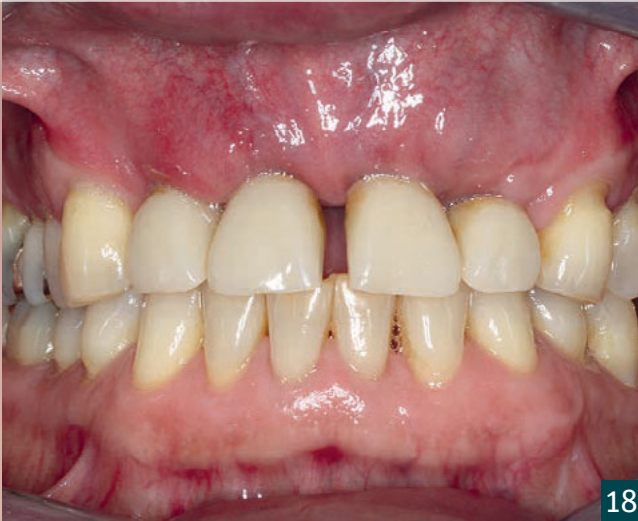13 Vestibuläre Ansicht nach Einsetzen des Abdrucklöffels und Fixation der Abdruckpfosten mit lichthärtendem Kunststoff.

14 Abdrucklöffel mit den lichthärtend fixierten Abdruckpfosten.

15 Meistermodell mit den einpolymerisierten Laboranaloge.

16 Meistermodell mit provisorischen Kronen und Positionierungsschlüssel sowie Metallstiften in den späteren Schraubenschächten.

17 Marriage der Abutments mit dem vorgefertigten Provisorium unter Zuhilfenahme der Polymerisation.



Danach wurden dem Patienten die Provisorien eingesetzt. Hierbei kann es von großem Nutzen sein, eine Führungsschablone für den exakten Sitz zu haben. Danach wurden nach Herstellerangaben die Abutments auf den Implantaten mit dem vorgegebenen Drehmoment angezogen. Abschließend erfolgte der Verschluss der Öffnungen mit einem Teflonband und lichthärtendem Kunststoff. Nach Kontrolle der okklusalen Kontakte wurde noch eine Abformung zur Herstellung einer Tiefziehschiene gemacht. Diese wurde dem Patienten am OP-Tag noch ausgehändigt und sollte, um Scherkräfte zu vermeiden, zumindest nachts die ersten sechs Wochen getragen werden. Der Patient wurde weiterhin schriftlich und mündlich aufgeklärt, dass er die ersten Wochen nur weiche Kost und keine harten Speisen, wie z.B. Rohkost essen sollte, um eine Überlastung der Implantate in der Einheilphase zu vermeiden.

Das Provisorium (Abb. 18) diente dem Patienten natürlich zeitgleich dazu zu überprüfen, ob er bzgl. Form und Farbe noch Änderungen wünschte, und in diesem speziellen Fall, ob das

Diastema, welches natürlich über die Jahre größer geworden ist, in der vorgefundenen Art und Weise bleiben oder reduziert werden sollte.

Fertigstellung der definitiven Restaurationen

Nach Ablauf weiterer drei Monate und Röntgenkontrolle (Abb. 19) wurden die provisorischen Kronen abgenommen und nochmals Abformungen erstellt, um etwaige Änderungen im Schleimhautprofil zu erkennen und einzuarbeiten. Hierbei dienten provisorischen Kronen wiederum als Interimsersatz bis zum endgültigen Einsatz der definitiven Kronen (Abb. 20). ●



Abrechnungstipps
zu dieser Publikation

DZR | Blaue Ecke

18 Eingebraachte provisorische Kronen, welche von okkusal resp. palatinal verschraubt wurden.

19 OPG nach Einbringen der provisorischen Kronen zur exakten Lagekontrolle.

20 Patient mit den endgültigen Kronen.

PROCONE

» Mehr als *easy* «



» Mehr Freiheit.

Kompatibel zur Tube-in-Tube® Implantat-Abutment-Verbindung von Camlog® * und zum Camlog® Screw Line*-Bohrer und -Werkzeug

» Mehr Sicherheit.

Hohe Qualität und lebenslange Garantie

» Mehr Möglichkeiten.

Umfangreiches prothetisches Sortiment



89.-**

45% Preisvorteil ***

* Camlog®-Produkte werden von der Camlog Biotechnologies AG angeboten, die in keiner rechtlichen oder wirtschaftlichen Beziehung zu MEDENTIKA® steht. Tube-in-Tube® ist eine Marke von Camlog®.

** zzgl. MwSt.

*** Gegenüber Listenpreis eines Camlog® Screw Line-Implantates

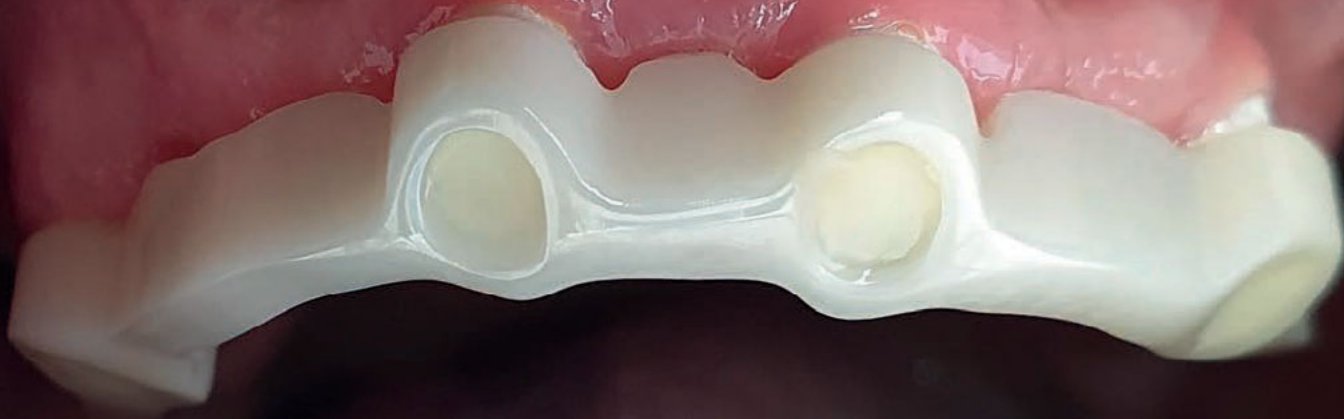Einfach mehr erfahren.

www.medentika.de/mehr



MEDENTIKA®

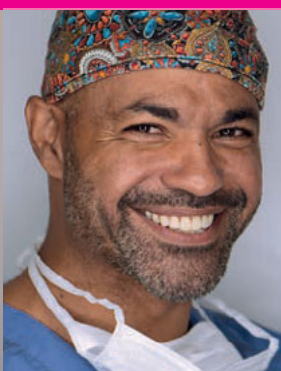A Straumann Group Brand



Metallfreie, verschraubte Stegprothesenversorgung auf Zirkonoxidimplantaten

Neue Möglichkeiten der prothetischen Versorgung

Prof. Dr. med. dent. Marcel Wainwright



- 1989-1994 Zahnmedizinstudium an der Universität Aachen mit 1996 Promotion, 'summa cum laude'
- 1997-2006 Angestellter Zahnarzt, Praxis in Gelsenkirchen
- 2006-2016 Niederlassung in Düsseldorf, Dentalspecialists Düsseldorf Germany
- 2016-2018 Gründung der Mirala Clinic Stockholm
- 2009 Professor Piezochirurgie u. Implantologie, Abteilung Oralchirurgie, Universität Sevilla (E)
- Zertifizierung Implantologie (DGI)
- Vizepräsident der IAUSI (Intern. Academy for Ultrasonic Surgery and Implantology)
- Co-Erfinder Intralift (Ultrasonic based minimal invasive crestal sinus lift procedure) u. piezochirurg. Entwicklungen, Acteon Satelec
- German Ambassador der EACIM (Europ. Academy f. Ceramic Implants)
- Seit 2021 Leitender Zahnarzt bei Integra Biohealth, Luxembourg

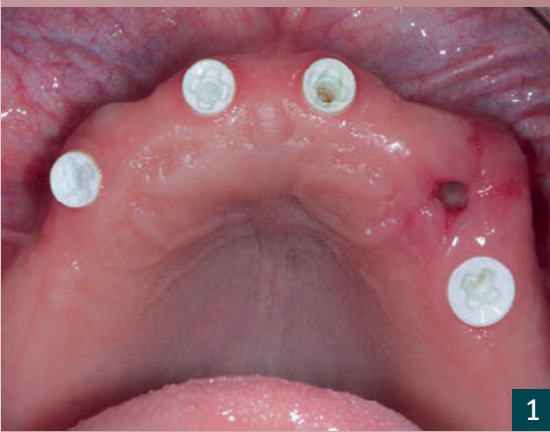■ marcel.wainwright@web.de
 ■ www.@integra.lu

ZTM Andreas Huthmacher

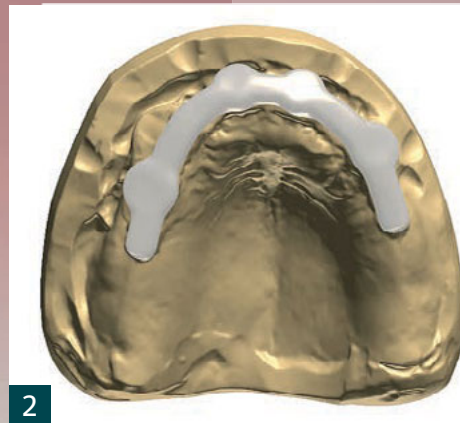


- 1981-1985 Ausbildung zum Zahntechniker, Unial-Zahn-Technik Werner & Walter Glück, Waging am See
- 1985-199 Tätigkeit als angest. u. freiberufl. Zahntechniker in zahntechnischen Laboren in München und Umgebung
- 1990-1991 Ausbildung zum Zahntechnikermeister (ZTM), Meisterschule für das Zahntechniker-Handwerk in München
- 1992-2011 ZTM, Geschäftsführer (GF) und Mitgesellschafter der Trampert Dental GmbH, Gräfelfing bei München
- 2012 - 2015 ZTM, GF und Gesellschafter der Guido Wolters Dental-Technik GmbH bzw. der Huthmacher Dentaltechnik GmbH in Krefeld
- 2015 - heute ZTM und Betriebsleiter der QUANTUM DENTAL GmbH in Düsseldorf

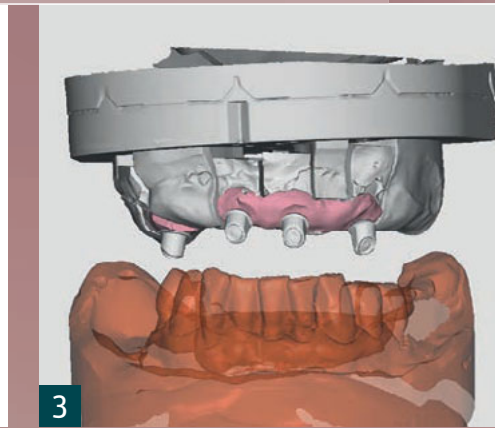
■ huthmacher@quantum-dental.de
 ■ www.quantum-dental.de



1



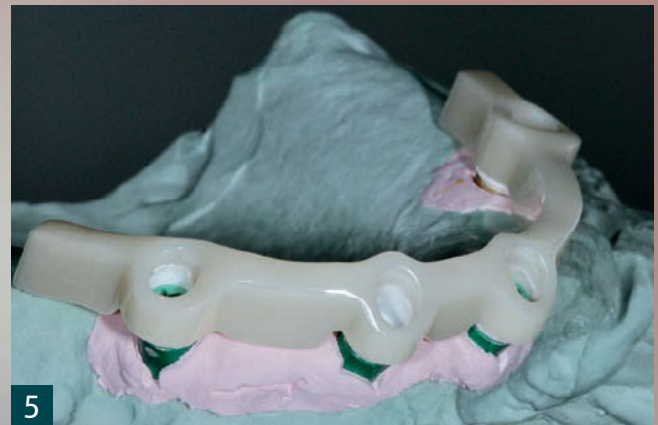2



3



4



5

Implantate aus Zirkonoxid werden immer häufiger als Alternative zu Implantaten aus Titan bzw. Titanlegierungen eingesetzt. War zu Beginn der Einführung der keramischen Implantate die prothetische und chirurgische Flexibilität noch stark eingeschränkt, ergeben sich mit Einführung der zweiteiligen verschraubten Systeme immer mehr Möglichkeiten, welche der prothetischen Vielfalt der Titanimplantate nur wenig nachstehen.

Ein 67-jähriger Patient mit extrem ausgeprägtem Würgereiz kam mit dem Wunsch nach einer herausnehmbaren Implantatversorgung zur Beratung in die Praxis. Der Patient fragte explizit nach Keramikimplantaten und einer metallfreien Versorgung. Auch legte er großen Wert auf eine möglichst augmentationsfreie minimalinvasive Durchführung – ohne Sinusbodenelevation. Er war bislang mit einem Interimsersatz versorgt, der an den Zähnen 13 und 23 befestigt war.

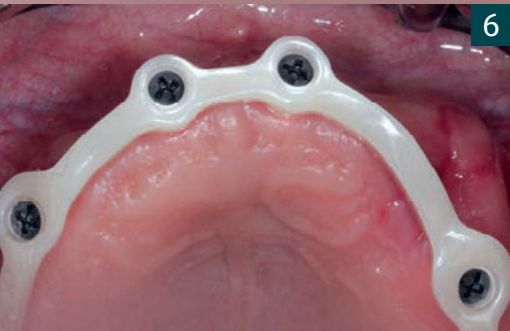Analyse, Planung und Implantatinsertion

Das Knochenniveau am Kieferkamm erlaubte nach radiologischer Analyse eine augmentationsfreie Insertion von vier Keramikimplantaten (Zeramex XT). Dank reversibler Verschraubung und uneingeschränktem Portfolio bietet das Zeramex XT Implantatsystem höchste prothetische Flexibilität – welches bei festsitzendem und herausnehmbarem Zahnersatz eine große Rolle spielt.

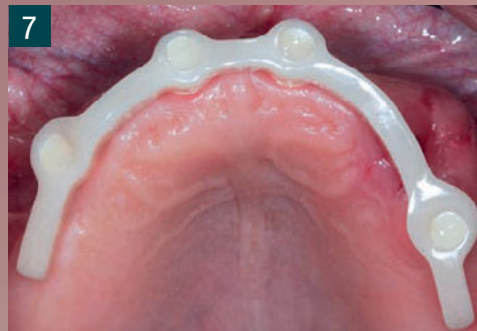Die nicht erhaltungswürdigen Zähne 13 und 23 (hoher Lockerungsgrad und apikale Transluzenz, Zähne 13 und 23 nach WF) sollten für den Patienten vorübergehend bis

- 1 Vier Zeramex XT Implantate in situ nach Einzelzeit. Extraktionsalveole 13 (gespiegelt) eine Woche post extractionem.
- 2 CAD des monolithischen Zirkonoxidsteges, der bei der Anprobe noch nicht reduziert wurde.
- 3 Virtueller Artikulator mit Zirkonoxidkappen nach Planung.

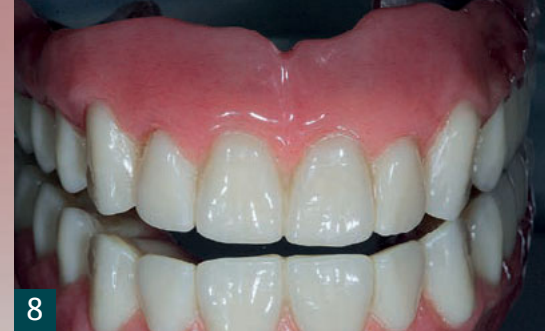- 4 Durchmesserreduzierter Steg im CAD-Programm.
- 5 Reduzierter Steg aus Vollzirkon verklebt mit den Abutments auf dem Modell in situ.



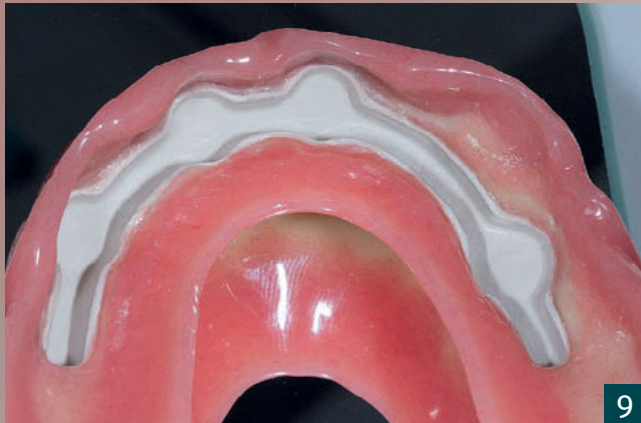6



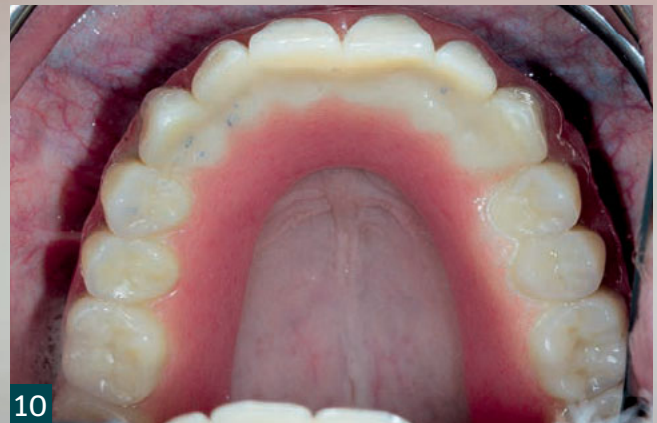7



8



9



10

zur Anprobe des Keramiksteges in situ belassen werden, um den vorhandenen Interimsersatz zu stützen. Der verbliebene 13 wurde zur Steganprobe kurz vor der Fertigstellung des Zahnersatzes entfernt. Aufgrund der unauffälligen Anamnese (gute Mundhygiene, Nichtraucher, keine allgemenmed. und zahnmed. Vorerkrankungen) und einem ausreichenden Knochenniveau stand einer Implantation in der Prämaxilla nichts entgegen.

Da die Materialien, sowohl beim PEEK als auch beim prothetischen Zirkonoxid, in den letzten Jahren deutlich hinsichtlich Biokompatibilität, Stabilität und ihrer optischen Eigenschaften verbessert worden sind, kann mit diesem innovativen Implantatdesign dem Patienten eine sehr zufriedenstellende Versorgung angeboten werden. Die Implantatinsertion verlief komplikationslos (Abb. 1).

Im Dentallabor

Es erfolgten die Datenübertragung und weitere Vorbereitungen bis zur digitalen Planung (CAD-Programm) der Zirkonoxidkappen und des monolithischen Zirkonoxidsteges im virtuellen

Artikulator (Abb. 2-4, ZTM Andreas Huthmacher, Quantum Dental Düsseldorf). Der Steg wurde für die Anprobe noch nicht reduziert.

Zustand nach Einheilung

Nach der Anprobe wurde der Steg aus Vollkeramik reduziert und mit den Abutments verklebt (Abb. 5-7). Zahn 13 wurde nach ca. einem guten halben Jahr Einheilzeit der Zerame XT Implantate bei der Anprobe des monolithischen Stegs aus Zirkonoxid entfernt und die Extraktionsalveole mit autologen L-PRF (Mectron, Methode n. Choukroun) befüllt. Eine Woche später erfolgte eine Socket Preservation, welche mit L-PRF Membranen (Mectron) abgedeckt wurde.

Ergebnis

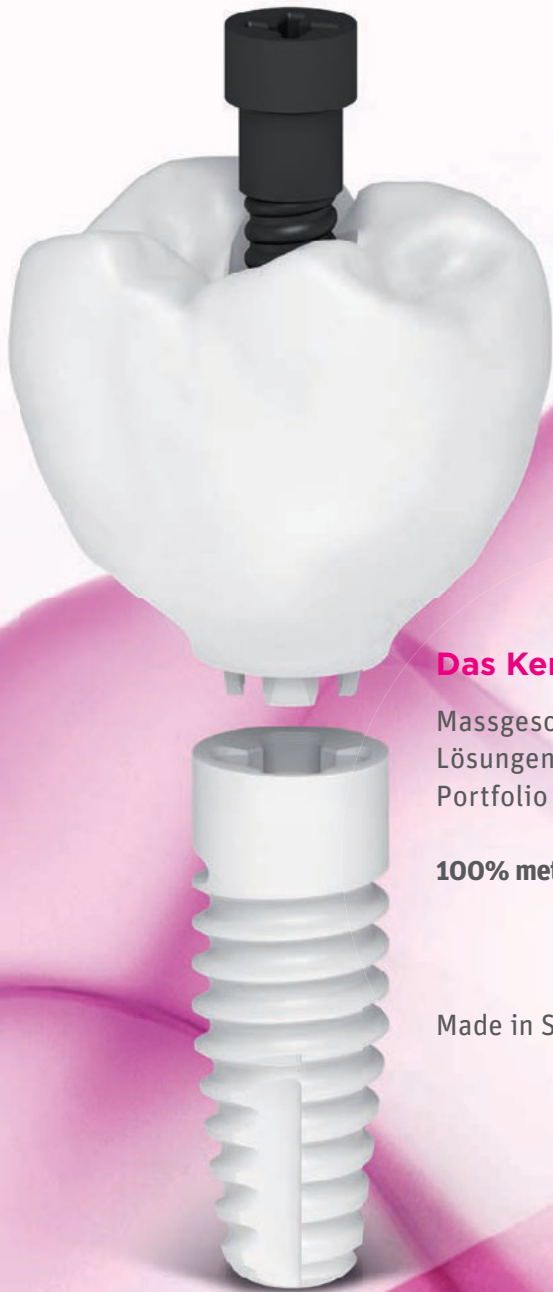Mit dem monolithischen Steg aus Zirkonoxid, der über Zerame XT Vicarbo Abutmentschrauben (karbonfaserverstärkte Schrauben aus Hochleistungskunststoff) in den Implantaten befestigt wurde, konnte dem Wunsch des Patienten nach einer herausnehmbaren, ästhetischen Lösung

- 6 Reduzierter, finaler Steg mit Vicarbo-Schrauben bei 25 Ncm verschraubt, verschlossene Schraubkanäle.
- 7 Steg nach Versiegelung mit Teflonband und fließfähigem Composite.
- 8 Ästhetische gaumenreduzierte Prothese (ZTM Huthmacher, Quantum Dental Düsseldorf).

- 9 Innenansicht der Prothese mit PEEK-Stegreiter. Die Prothese war materialbedingt extrem leicht.
- 10 Prothese in situ mit gaumenreduzierter Basis.

Zeramex

Die Zukunft: natürlich, weiss und digital



Experten
mit **mehr als**
15 Jahren
Erfahrung in
Keramik

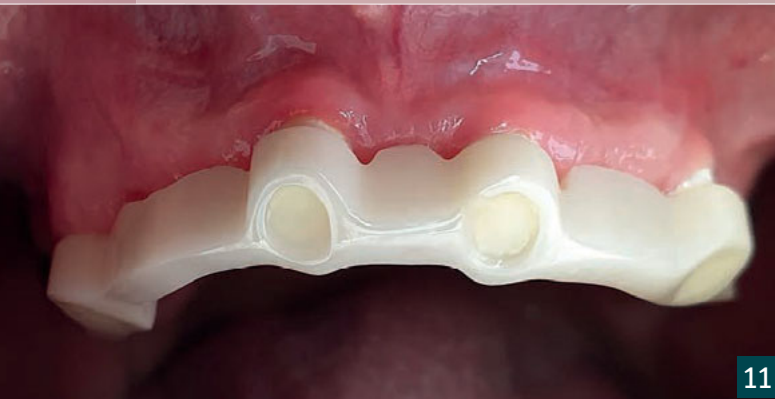Das Keramikimplantat

Massgeschneiderte prothetische
Lösungen – dank umfassendem
Portfolio und digitalem Workflow

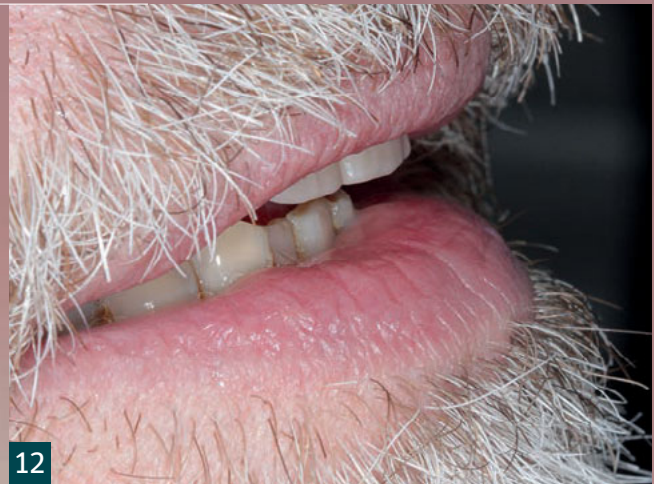100% metallfrei, reversibel verschraubt

Made in Switzerland – Since 2005.

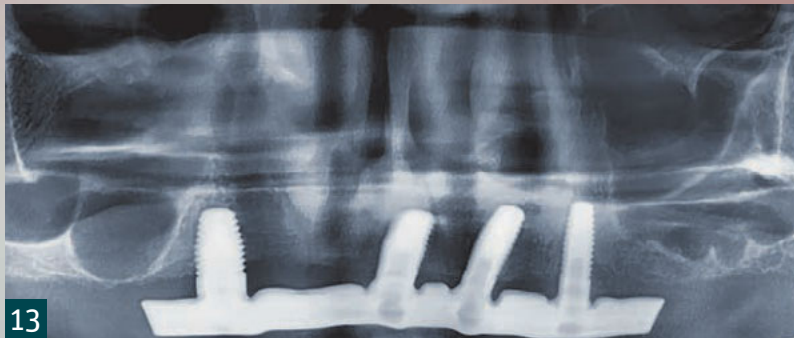ZERAMEX
natürlich, weisse Implantate



11



12



13

entsprochen werden (Abb. 8, 9). Die PEEK-Prothese musste im Gaumenbereich reduziert werden (Abb. 10). Aufgrund der optimal geplanten Implantate und der hohen Material- und Verarbeitungsgüte, unter anderem der biaxialen Biegefestigkeit des Zirkonoxids (1.035-1.300 MPa, zirconia one4all st-multi layered, dds) wurden die hohen Anforderungen nach Komfort und Stabilität der Versorgung erreicht. Der Patient war umgehend mit dem Sitz und Tragekomfort der Prothese zufrieden und beherrschte mühelos das Ein- und Ausgliedern (Abb. 11, 12). Radiologisch waren die Implantate voll integriert (Abb. 13). Es zeigten sich sechs Wochen später keine Druckstellen.

Der Patient kommt regelmäßig zur Kontrolle in die Praxis. Er empfindet seine neuen Zähne nach wie vor als natürliche und natürlich wirkende ästhetische Versorgung.

Zusammenfassung

In diesem Fallbericht wird mittels eines reversibel verschraubbaren Keramikimplantatsystems (Zeramex XT) der erste veröffentlichte Fall einer verschraubten Stegkonstruktion auf vier Implantaten im Oberkiefer mit einem gefrästen Keramiksteg und einer PEEK-Prothese vorgestellt.

Mit den neuen Möglichkeiten in der Versorgung zweiteiliger reversibel verschraubter Zirkonoxid-Implantatsysteme ergeben sich für den Behandler und für den Patienten immer mehr Möglichkeiten, die denen der Titanimplantat-Prothetik in Funktion und Ästhetik in nichts mehr nachstehen. Für die Optimierung der Datenlage und die wissenschaftliche Absicherung der klinischen Erfahrungen sind entsprechende Studien zu diesem Thema wünschenswert. ●



Scan mich!

LITERATUR
zu dieser Publikation



Abrechnungstipps
zu dieser Publikation

DZR | Blaue Ecke

Mein ausgesprochener Dank geht an Zahntechnikermeister Andreas Huthmacher aus Düsseldorf (Quantum Dental) für seine präzise Arbeit.

11 Situation zwei Wochen nach Eingliederung der Prothese mit vollständiger Ausheilung der Extraktionsalveole 13.

12 Lippenprofil des Patienten mit inkorporierter Stegprothese. Hoher Sitz und Tragekomfort der Prothese ohne Druckstellen.

13 OPTG mit den vier Zeramex XT Implantaten zur Kontrolle im anterioren Bereich.

3Shape TRIOS

Erleben Sie einen großartigen Start in das intraorale Scannen mit TRIOS Care

Der Rundum-Sorglos-Servicevertrag für alle neuen 3Shape TRIOS Kunden



Genießen Sie absolute Sorgenfreiheit von dem Moment an, in dem Sie Ihren neuen TRIOS®-Scanner einschalten.

TRIOS Care ist ein neuer Servicevertrag mit außergewöhnlichen Vorteilen wie 5-Jahres-Vollgarantie und Express-Ersatz* zum Nulltarif für das erste Jahr. Mit all dem und vielem mehr ermöglicht Ihnen TRIOS Care, sich auf das Wesentliche zu konzentrieren – Behandlungen durchzuführen, die Sie und Ihre Patienten zum Lächeln bringen, und Sie erreichen so Ihr volles digitales Potenzial, vollkommen stressfrei.

Erfahren Sie mehr unter 3Shape.com/TRIOSCare

*Variiert je nach Land

3shape 

Messung der Implantatstabilität

Der durch Bränemark geprägte Begriff der Osseointegration beschreibt den direkten, funktionellen und strukturellen Kontakt zwischen Knochen und Implantatoberfläche. Zentrale Voraussetzung für eine langzeitstabile Verankerung des Implantats ist der innige Verbund zwischen Implantat und Knochen. Die Ermittlung der Implantatstabilität ist ein daher ein wichtiger Parameter, welcher die Vorhersagbarkeit des Behandlungserfolgs ermöglicht. Zur Messung der Implantatstabilität wurden verschiedene invasive und nicht-invasive Methoden entwickelt. Als gängigste, nicht-invasive Verfahren kommen u. a. Klopfschallmessungen, Messungen des Insertionstorsques (IT), die Resonanzfrequenzanalyse (RFA) sowie die Messung des Dämpfungsvermögens (damping capacity) mit Periotest (PT) klinisch zur Anwendung. Die RFA wurde Mitte der 1990er-Jahre von der Arbeitsgruppe um Meredith entwickelt [Meredith, et al., 1996] und hat sich in den letzten Jahren in der Implantologie als gängigste Messmethode etabliert [Bural, et al., 2020]. Bei der RFA wird mit Schallköpfen, welche in die Implantatkörper eingeschraubt werden, das Biegemoment des Implantats elektronisch oder magnetisch aufgezeichnet. Die Resonanzschwingungen werden durch die Messgeräte in Hertz umgerechnet und anschließend als Implantat-Stabilitätsquotient (ISQ) in einer Skala von 1-100 ausgegeben. Der Wert 100 stellt die höchstmögliche Stabilität des Implantats dar. Der ISQ bildet dabei die Steifigkeit des Implantat-Knochen-Interfaces ab und wird von einigen Autoren als signifikanter Korrelationsparameter für die Knochen-Implantat-Kontaktrate (Bone-to-Implant Contact Ratio) betrachtet [Degidi, et al., 2010]. Seit Anbeginn der RFA-Messungen kam das Osstell-Gerät zum Einsatz. Seit 2015 ist mit dem Penguin RFA ein weiteres Gerät für die RFA-Messungen auf dem Markt. In vitro-Experimente zeigten, dass beide Geräte nur dann zuverlässige Daten liefern, wenn die Implantate, an welchen Messungen durchgeführt werden, in Materialien mit einer hohen Steifigkeit eingebracht wurden [Buyukguclu, et al., 2018]. Die Autoren dieser Studie bescheinigten dem Osstell-Gerät dabei eine bessere Zuverlässigkeit bei der Wiedergabe der Messwerte als dem Penguin-Gerät, während in anderen Studien keine signifikanten Unterschiede [Becker, et al., 2018] bzw. eine hohe Korrelation der Messungen beobachtet wurden [Brouwers, et al., 2021, Herrero-Climent, et al., 2019]. In der Literatur sind eine ganze Reihe Hinweise zu finden, dass bestimmte Parameter die Messergebnisse beeinflussen können. So scheint es bei der Ausrichtung des Schallkopfs im Rahmen der RFA keinen eindeutigen Konsens zu geben. Im In vitro-Versuch hatte das manuelle Einsetzen im Vergleich zum maschinellen Anziehen der Schallköpfe einerseits keinen signifikanten Einfluss auf die Messung des ISQ mittels Osstell [Kästel, et al., 2019]. Eine andere Untersuchung ergab, dass bei der Osstell-Messung die Schallköpfe mit einem definierten Drehmoment von 10,0 Ncm eingesetzt werden mussten, um Messungenauigkeiten zu vermeiden [Pelegri, et al., 2020]. Da bei Penguin-Geräten ein Drehmoment von 5,0 Ncm ausreicht, können die Schallköpfe dort auch manuell angebracht werden. In

Bezug auf die geeignete Messrichtung konnte in klinischen Studien kein signifikanter Unterschied in den Messwerten mittels Osstell und Penguin [Brouwers, et al., 2021] oder Osstell als alleiniger Messmethode [Sim und Lang, 2010] beobachtet werden. In anderen Untersuchungen hingegen wurde beim Osstell-Einsatz die Standardisierung der Messrichtung senkrecht zum Alveolarkamm (bukko-oral) empfohlen, um die Messergebnisse nicht zu beeinflussen [Veltri, et al., 2007]. Auch hinsichtlich der Austauschbarkeit der Schallköpfe zwischen Osstell und Penguin gibt es keine allgemeingültige Empfehlung. Autoren einer In vitro-Studie gingen von einer Austauschbarkeit der Schallköpfe ohne Beeinträchtigung der Messqualität aus [Bural, et al., 2020], während in anderen Untersuchungen die gerätespezifischen Schallköpfe verwendet werden mussten, da ansonsten die Wiedergabegenauigkeit des ISQ beeinträchtigt wurde [Herrero-Climent, et al., 2019]. In einigen Untersuchungen wurde die RFA als geeigneter Vorhersageparameter für erhöhte Risiken eines Implantatverlustes bezeichnet [Andersson, et al., 2019, Bafijari, et al., 2019]. In einer systematischen Übersichtsarbeit hingegen wurde darauf hingewiesen, dass Messungen der Implantatstabilität mittels RFA durch zahlreiche Faktoren beeinflusst werden können, und dass die RFA als valides Messverfahren umstritten ist [Manzano-Moreno, et al., 2015]. Offensichtlich wird weder der Grad der Osseointegration [Liu, et al., 2021], noch beispielsweise der Einfluss der Länge und der Durchmesser von Implantaten mittels RFA hinreichend erfasst und abgebildet [Khouja, et al., 2019]. Beide Autorengruppen schlugen daher die Analyse der Torsionsstabilität als alternatives Messverfahren vor. In anderen Untersuchungen hingegen konnten signifikante Korrelationen der Länge [Aparicio, et al., 2006, Sim und Lang, 2010] oder des Durchmessers [Andersson, et al., 2019, Diker, et al., 2021] und den RFA-Messungen ermittelt werden. Zusammenhänge zwischen IT, ISQ und RFA sind ebenfalls noch nicht abschließend erwiesen. Während in einem systematischen Review keine Beziehungen zwischen IT und RFA erkennbar waren [Lages, et al., 2018], zeigten die Ergebnisse zweier Metaanalysen einen signifikanten Zusammenhang zwischen den beiden Messverfahren [Aparicio, et al., 2006, Cehrel, et al., 2009]. Auch in Bezug der Korrelation bzw. der Übereinstimmung von Messungen mittels PT und RFA sind die wissenschaftlichen Erkenntnisse sehr heterogen. Einerseits wurde eine signifikante negative Korrelation beider Messverfahren bei der Ermittlung der Primärstabilität beobachtet [Marwa Abdel, et al., 2020]. Andererseits kam es in einer anderen Untersuchung in weniger als der Hälfte der Fälle zu übereinstimmenden Ergebnissen beider Messverfahren [Andreotti, et al., 2017]. Abschließend ist festzustellen, dass die Messung der Implantatstabilität als alleiniges Verfahren aufgrund der heterogenen Studienlage und der eingeschränkten Studienqualität grundsätzlich als nicht ausreichend eingestuft wird. Als zusätzlicher Parameter zur Vorhersage des Implantaterfolgs und der Osseointegration kann die Messung derzeit jedoch sehr hilfreich sein [Chen, et al., 2019].



Eine gute Garantie umfasst auch Biomaterialien.

patient28PRO

Schützt Ihre Implantatversorgung

Ein Grund mehr, unsere einzigartige Garantie zu lieben: patient28PRO gilt bei Implantatverlust ab sofort auch für ausgewählte Biomaterialien.

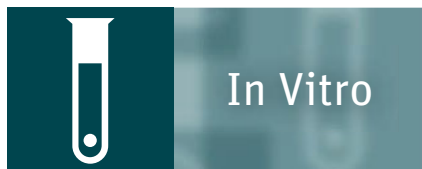Für alle ab dem 1. Februar 2020 gesetzten Implantate leistet Camlog im Garantiefall somit einen kostenlosen Materialersatz bis hin zur prothetischen Neuversorgung:

- Implantate
- Prothetische Komponenten inklusive Hilfsteile
- DEDICAM Dienstleistungen und Services
- **Neu: Biomaterialien für die Knochenaugmentation**

Weitere Informationen finden Sie unter www.camlog.de/patient28pro.

a perfect fit

camlog



In Vitro

Bilhan H, Cilingir A, Bural C, Bilmengolu C, Sakar O, Geckili O.

The Evaluation of the Reliability of Periotest for Implant Stability Measurements: An In Vitro Study.

J Oral Implantol. 2015 Aug;41(4):e90-5.

(»Untersuchung zur Verlässlichkeit des Periotest bei der Messung der Implantatstabilität: Eine In vitro-Studie.«)

Ziel dieser In vitro-Studie war die Untersuchung der Zuverlässigkeit des Periotests bei der Implantat-Stabilitätsmessung. Zu diesem Zweck wurden 30 Implantate in drei Rippen einer Kuh eingesetzt. Die Stabilität jedes einzelnen Implantats wurde mittels Insertionstorque (IT), RFA und Periotest von vier Untersuchern gemessen und anschließend verglichen. Die Ergebnisse zeigten, dass die Intra- und Inter-Untersucher-Zuverlässigkeit des Periotests für die bukkalen Periotest-Messungen (PTVs) ausgezeichnet, für die mesialen PTVs jedoch mittelmäßig bis schlecht war. Zwischen den PTVs und IT-Werten sowie für die PTVs und ISQ-Werte wurde keine signifikante Korrelation festgestellt, während zwischen den IT-Werten und den ISQ-Werten eine signifikante Korrelation von 47,1 % ermittelt wurde.

Schlussfolgerung: Die vorliegende Studie zeigt, dass nur Periotest-Messungen von bukkal zu einer hervorragenden Intra- und Inter-Untersucher-Zuverlässigkeit bei der Quantifizierung der Implantatstabilität führen.

Bural C, Dayan C, Geçkili O.

Initial Stability Measurements of Implants Using a New Magnetic Resonance Frequency Analyzer With Titanium Transducers: An Ex Vivo Study.

J Oral Implantol. 2020 Feb 1;46(1):35-40.

(»Messungen der Primärstabilität von Implantaten mittels eines neuartigen Resonanzfrequenzanalyse-

Geräts mit Schallköpfen aus Titan: Eine Ex vivo-Studie.«)

Die RFA ist die am häufigsten verwendete Methode für die klinische Messung der Implantatstabilität. Ziel der vorliegenden Studie war die Untersuchung der Zuverlässigkeit des kürzlich entwickelten RF-Analysegeräts Penguin RFA, und es mit dem herkömmlichen RF-Analysegerät Osstell ISQ zu vergleichen. 60 Implantate wurden in frischen bovinen Wirbel- und Beckenknochen eingesetzt. Die Implantatstabilität wurde mit dem Penguin RFA MultiPeg und mit dem Osstell ISQ SmartPegs gemessen. Zusätzlich wurde die Stabilität mit MultiPegs bei Osstell ISQ und mit SmartPegs bei Penguin RFA gemessen. Die mit dem Osstell ISQ gemessenen, mittleren ISQ waren höher als die mit Penguin RFA gemessenen ISQ. Die Intra- und Inter-Untersucher-Zuverlässigkeit von Penguin RFA wurde als ausgezeichnet eingestuft. Bei Messungen mittels des Osstell ISQ wurde kein signifikanter Unterschied in den ISQ zwischen den Messungen mit SmartPegs und MultiPegs festgestellt, während für Penguin RFA die ISQs mit SmartPegs signifikant höher als die ISQs mit MultiPegs waren.

Schlussfolgerung: Das kürzlich entwickelte Penguin RFA ist zuverlässig und kann in der klinischen Praxis für die Messung der Stabilität von Zahnimplantaten unabhängig vom Knochentyp verwendet werden. Die ursprünglich für den Penguin RFA hergestellten MultiPegs sind auch mit dem Osstell ISQ kompatibel.

Buyukguclu G, Ozkurt-Kayahan Z, Kazazoglu E.

Reliability of the Osstell Implant Stability Quotient and Penguin Resonance Frequency Analysis to Evaluate Implant Stability.

Implant Dent. 2018 Aug;27(4):429-433.

(»Die Verlässlichkeit des Osstell-Implantat-Stabilitätsquotienten und der Penguin Resonanzfrequenzanalyse zur Bestimmung der Implantatstabilität.«)

Um die Zuverlässigkeit des Osstell-ISQ und der Penguin-RFA zur Messung der Implantatstabilität zu bestimmen, wurden jeweils zehn von insgesamt 40 Im-

plantaten in selbsthärtendem Acrylharz, Soft-Lining-Material, Polyvinylsiloxan-Abformmaterial und Polycarboxylat-Zement eingebettet. Nach Aushärtung der Materialien wurde die Implantatstabilität gemessen. Das Polyvinylsiloxan-Abformmaterial wies bei beiden Geräten signifikant niedrigere ISQ-Werte auf als Soft-Lining-Material, selbsthärtendes Acrylharz und Polycarboxylat-Zement. Die Intraklassen-Korrelation betrug für Osstell 1,0 bei selbsthärtendem Acrylharz und 0,48 bei Polycarboxylat-Zement und unterschied sich zwischen den beiden Materialien signifikant. Auch bei Messungen mittels Penguin lag der mittlere Wert mit 0,95 bei selbsthärtendem Acrylharz signifikant höher als bei Polycarboxylat-Zement mit 0,38. Es gab keine Korrelation zwischen den wiederholten Messungen in Soft-Lining-Material und Polyvinylsiloxan-Abformmaterial, dies betraf beide Geräte.

Schlussfolgerung: Osstell ISQ und Penguin RFA sind nur dann zuverlässig, wenn die Implantate in steifen Materialien eingebettet sind. Osstell ISQ ist zuverlässiger als Penguin RFA.

Diker B, Diker N, Tak O.

Comparison of reliability of three resonance frequency analysis devices: An in vitro study.

J Oral Implantol. 2021 Mar 24. [Epub ahead of print]

(»Der Vergleich der Zuverlässigkeit von drei Geräten zur Resonanzfrequenzanalyse: Eine In vitro-Studie.«)

Das Ziel der vorliegenden Studie war die Untersuchung der Intra- und Inter-Untersucher-Zuverlässigkeit von drei Geräten zur RFA und der Vergleich der Werte des ISQ je nach Implantat-Makrodesign und -durchmesser in zwei verschiedenen Knochendichten. Insgesamt 64 Implantate mit unterschiedlichen Durchmessern (3,5 und 4,0 mm) und Implantat-Makrodesign (konisch und zylindrisch) wurden in zwei künstliche Knochenblöcke (mit einer Knochendichte von Typ 2 und 3) eingesetzt. Die Primärstabilität der Implantate wurde von zwei Beobachtern gemessen und fünfmal in zwei Richtungen mit Osstell IDx, Osstell Beacon und

ICX-ACTIVE LIQUID

EIGENSCHAFTEN UND VORTEILE:

- ➔ Hydrophile und mikrostrukturierte Implantatoberfläche.
- ➔ Es wird eine optimierte Bildung der Knochen-Implantat-Kontaktfläche erwartet.
- ➔ Die Einheilungszeit kann verkürzt sein.
- ➔ Sofortbelastung ist häufig möglich.

ICX-ACTIVE LIQUID® ist die beste Lösung gegen den frühen Implantatverlust, welcher in der kritischen Einheilphase zwischen Woche 2 und 4 nach der Implantatinsertion auftreten kann.

89,-€*
je
ICX-ACTIVE
LIQUID
Implantat
*zzgl. MwSt.



Hier geht es zu den
ICX-ACTIVE LIQUID
Implantaten im
ICX-Shop online!

Vorsprung durch Innovation.

medentis
medical

www.medentis.de

Penguin RFA gemessen. Die ISQ-Werte waren bei Implantaten, die in Knochen des Typs 2 eingesetzt wurden, signifikant höher als bei Knochen des Typs 3. Die Implantate mit einem Durchmesser von 4,0 mm wiesen höhere ISQ-Werte auf als Implantate mit einem Durchmesser von 3,5 mm. Die Werte des Intraklassen-Korrelationskoeffizienten (ICC) für die Intra-Beobachter-Zuverlässigkeit lagen für jeden Beobachter über 0,85 und die ICC-Werte für die Inter-Beobachter-Zuverlässigkeit betrugen 0,94, 0,93 und 0,98 für Osstell IDx, Osstell Beacon bzw. Penguin RFA. **Schlussfolgerung:** Obwohl die Zuverlässigkeiten zwischen den Beobachtern bei allen drei RFA-Geräten ausgezeichnet waren, waren die Zuverlässigkeiten zwischen den Beobachtern bei Osstell Beacon und Penguin RFA etwas besser als bei Osstell IDx. Parameter, welche die Primärstabilität der Implantate beeinflussten, waren die Knochendichte und der Implantatdurchmesser.

Herrero-Climent M, Falcão A, López-Jarana P, Díaz-Castro CM, Ríos-Carrasco B, Ríos-Santos JV. **In vitro comparative analysis of two resonance frequency measurement devices: Osstell implant stability coefficient and Penguin resonance frequency analysis.** Clin Implant Dent Relat Res. 2019 Dec;21(6):1124-1131. **(»Vergleichende Analyse zweier Geräte zur Resonanzfrequenzanalyse im In vitro-Versuch: Osstell Implantat-Stabilitätskoeffizient und Penguin Resonanzfrequenzanalyse.«)**

Das Ziel der In vitro-Untersuchung war die vergleichende Bewertung des neueren Penguin-Geräts mit dem Osstell-Gerät. Insgesamt 120 Implantate wurden je nach Design in die vier Gruppen A, B, C und D eingeteilt und in frischen Rindknochen eingesetzt. Nacheinander wurden Messungen mit beiden Geräten und ihren jeweiligen Schallköpfen durchgeführt. Anschließend wurden die Schallköpfe zwischen den Geräten ausgetauscht und wiederholt Messungen durchgeführt. Die mittleren Insertionstorques (N/cm) betrugen für Gruppe A = 24,7 ± 9,4, Grup-

pe B = 25,6 ± 9,7, Gruppe C = 28,7 ± 7,9 und Gruppe D = 19,1 ± 5,5. Die mittleren ISQ-Werte für die gesamte Stichprobe waren bei Penguin 67,7 ± 6,1 und bei Osstell 68,5 ± 9,6. Der mit dem Penguin-Gerät unter Verwendung eines SmartPeg-Schallkopfes gemessene ISQ-Wert betrug 67,0 ± 8,0 und der des Osstell-Geräts unter Verwendung eines MultiPeg-Schallkopfes 68,3 ± 7,5. Der Intraclass-Korrelationskoeffizient (ICC) wurde für die von beiden Geräten erhaltenen ISQ-Werte berechnet und lag für alle Schallköpfe bei > 0,90. Wenn die ICC-Schallköpfe ausgetauscht wurden, lagen die Werte bei < 0,77.

Schlussfolgerung: Beide ISQ-Geräte ermöglichen eine zuverlässige und wiederholbare Messung der Implantatstabilität. Es wird jedoch empfohlen, jeweils einen gerätespezifischen Schallkopf zu verwenden.

Kästel I, de Quincey G, Neugebauer J, Sader R, Gehrke P.

Does the manual insertion torque of SmartPegs affect the outcome of implant stability quotients (ISQ) during resonance frequency analysis (RFA)?

Int J Implant Dent. 2019 Dec 12;5(1):42.

(»Beeinflusst das manuelle Einsetzen der SmartPegs den Implantat-Stabilitätsquotienten (ISQ) während der Resonanzfrequenzanalyse (RFA)?«)

Über das optimale Drehmoment zum Anziehen von SmartPegs für die RFA besteht derzeit Uneinigkeit. Ziel der aktuellen Studie war daher die Untersuchung, ob das Anzugsdrehmoment eines SmartPeg-Magnetgeräts den Wert des ISQ während der RFA beeinflusst oder nicht. Dazu wurden 30 Implantate mit einem selbstschneidenden Gewindedesign, einem Durchmesser von 3,8 mm und einer Länge von 11,0 mm in drei Rinderrippen mit einer D1-Knochenqualität eingesetzt. Der RFA-Wert jedes Implantats wurde von mesial und bukkal gemessen, nachdem der entsprechende SmartPeg mit einem mechanisch definierten Wert von 5 Ncm angezogen worden war (Test). Zusätzlich wurden Messungen nach dem gleichen Vorgehen nach Anziehen des SmartPegs

per Hand gemessen (Kontrolle). Die ISQ-Werte variierten zwischen 2,0 und 11,0 Ncm beim Anziehen von Hand und zwischen 2,0 und 6,0 Ncm beim Anziehen mit der Maschine. Der Vergleich zwischen dem manuellen und maschinellen Anziehen der SmartPegs zeigte nur geringe Unterschiede bei den mittleren ISQ-Werten mit niedrigen Standardabweichungen (mesial 79,76 ± 2,11; bukkal 77,98 ± 2,0) und keinen statistischen Unterschied in Abhängigkeit von den beiden Messrichtungen. **Schlussfolgerung:** Das manuelle Anziehen der SmartPeg-Schallköpfe ermöglicht eine objektive und zuverlässige Bestimmung der ISQ-Werte während der RFA.

Khouja N, Tai WC, Shen IY, Sorensen JA.

A Critique of Resonance Frequency Analysis and a Novel Method for Quantifying Dental Implant Stability in Vitro.

Int J Oral Maxillofac Implants. 2019 May/June;34(3):595-603.

(»Eine kritische Betrachtung der Resonanzfrequenzanalyse und einer neuen Methode zur quantitativen Bestimmung der Stabilität von Dentalimplantaten In vitro.«)

In dieser Studie wurden RFA zur Differenzierung der Stabilität von Implantaten mit unterschiedlichen Längen und Durchmessern sowie unterschiedlichen Knochendichten durchgeführt. Des Weiteren sollte versucht werden, anhand der Studie einen alternativen Parameter zu identifizieren, der die Stabilität von Dentalimplantaten quantifizieren kann, um so eine höhere Sensitivität für die wirksame Früherkennung eines Implantatverlustrisikos zu erzielen. Zu diesem Zweck wurden Implantate mit zwei verschiedenen Durchmessern (4,0 und 5,0 mm) und sechs verschiedenen Längen in synthetische Knochenblöcke mit drei verschiedenen Dichten in Kombination mit kurzen oder langen Abutments eingesetzt. Die RF-Messungen wurden mittels Osstell ISQ und der Experimentellen Modalanalyse (EMA) durchgeführt. Mittels einer Finite-Elemente-Analyse (FEA) wurden sie überprüft. Die mit Osstell ISQ und EMA gemessenen Resonanzfrequenzen änderten sich in Abhängigkeit von der Implantatlänge

Astra Tech Implant System®

Mehr als 1.000 Publikationen



Seit seiner Einführung vor über 30 Jahren zählt das Astra Tech Implant System mit über 1.000 wissenschaftlichen Publikationen in peer-reviewten Fachzeitschriften zu den weltweit am besten dokumentierten Implantatsystemen.

Die kontinuierliche klinische Dokumentation zeigt, dass das Astra Tech Implant System chirurgische und prothetische Flexibilität bietet, die marginale Knochenstabilität erhält und sowohl kurz- als auch langfristig für ein verlässliches und vorhersehbares Ergebnis mit natürlicher Ästhetik sorgt.

dentsplysirona.com/ati-ev-wissenschaft



THE DENTAL
SOLUTIONS
COMPANY™

 Dentsply
Sirona

nicht. Die FEA-Simulationen bestätigten das Ergebnis und zeigten außerdem, dass die Torsionsstabilität am Implantat in Abhängigkeit von der Länge und dem Durchmesser der Implantate erheblich variierte. Die Art des Abutments hatte keinen Einfluss auf die Torsionsstabilität.

Schlussfolgerung: Die aus der RFA gewonnenen Ergebnisse geben die Implantatstabilität nicht genau wieder. Änderungen der Implantatlänge und des Durchmessers hatten keinen Einfluss auf die RFA. Im Gegensatz dazu stellte die Torsionsstabilität am Implantat einen überlegenen Index zur Quantifizierung der Implantatstabilität dar. Er differenzierte nicht nur erfolgreich die Stabilität von Implantaten mit unterschiedlicher Länge und Durchmesser, sondern lieferte auch quantitative Daten, die unabhängig von der Art der verwendeten Abutments waren.

Liu Y, Sorensen JA, Shen IY.
Challenges of Using Resonance Frequency Analysis to Identify Stability of a Dental Implant Placed in the Mandible.

Int J Oral Maxillofac Implants. 2021 Mar-Apr;36(2):e7-e21.

(»Herausforderungen beim Einsatz der Resonanzfrequenzanalyse zur Bestimmung der Implantatstabilität im Unterkiefer.«)

Vorliegende Studie untersuchte die Wirksamkeit und die Herausforderungen bei der Verwendung der RFA zur Ermittlung der Implantatstabilität im Unterkiefer. Die Studie untersuchte auch den Einsatz der Torsionsstabilität als alternativen Index zur Quantifizierung der Implantatstabilität. Mittels einer Software (ANSYS) wurde ein Finite-Elemente-Modell erstellt, das aus je einem Unterkiefer, Implantat und Abutment sowie einer Kontaktschicht (zwischen Implantat und Unterkieferknochen) bestand. Der Grad der Osseointegration wurde durch Variationen der Steifigkeit der Kontaktschicht modelliert. Es wurden Implantate mit acht unterschiedlichen Längen im Frontzahn-, Prämolaren- und Molarenbereich eingesetzt. Die Resonanzfrequenz war gegenüber der Implantatposition sehr empfindlich, aber nicht gegenüber dem

Grad der Osseointegration. Im Gegensatz dazu war die Torsionsstabilität empfindlich gegenüber dem Grad der Osseointegration.

Schlussfolgerung: Die Wirksamkeit der RFA zur Quantifizierung der Implantatstabilität wird auf Grundlage der Studienergebnisse infrage gestellt. Die hohe Empfindlichkeit gegenüber der Implantatposition sowie die geringe Empfindlichkeit der RFA gegenüber dem Grad der Osseointegration führen zu großen Unsicherheiten bei der Korrelation von gemessenen Resonanzfrequenzen mit der Implantatstabilität. Die Torsionsstabilität ist nach Ansicht der Autoren ein wesentlich zuverlässigerer Indikator, da sie sehr empfindlich auf den Grad der Osseointegration reagiert.

Meredith N, Alleyne D, Cawley P.
Quantitative determination of the stability of the implant-tissue interface using resonance frequency analysis.

Clin Oral Implants Res. 1996 Sep;7(3):261-7.

(»Quantitative Bestimmung der Stabilität des Implantat-Gewebe-Interface mittels Resonanzfrequenzanalyse.«)

Ziel der Untersuchung war es, die Anwendung einer nicht-invasiven Testmethode mithilfe der Resonanzfrequenzanalyse zu untersuchen, um quantitative Messungen der Stabilität der Implantat-Gewebe-Grenzfläche In vitro und In vivo durchzuführen. Die Resonanzfrequenz eines kleinen Schallkopfes wurde gemessen, wenn er an Implantaten befestigt war, die in unterschiedlichen Höhen in einem Aluminiumblock eingebettet waren. Es wurde eine starke Korrelation zwischen der beobachteten Frequenz und der Höhe der Insertionstiefe festgestellt. Die während der Einheilung beobachtete Veränderung der Steifigkeit des periimplantären Knochens wurde modelliert, indem die Implantate in selbsthärtendes Polymethylmethacrylat (PMMA) eingebettet wurden und die Resonanzfrequenzen in bestimmten Zeiträumen während der Polymerisation gemessen wurden. Es wurde ein signifikanter Anstieg der Resonanzfrequenz im Zusammenhang mit

der Zunahme der Steifigkeit beobachtet. Resonanzfrequenzmessungen wurden auch an Implantaten In vivo durchgeführt und die Ergebnisse stimmten gut mit den In vitro-Ergebnissen überein.

Pelegrine AA, Kubo FMM, Salatti DB, Teixeira ML, Moshaverinia A, Moy PK.
Can Finger-Generated Force Be Used Reliably to Connect the Transducer for Resonance Frequency Analysis in Determining Implant Stability?

Int J Oral Maxillofac Implants. 2020 Nov/Dec;35(6):1141-1148.

(»Führt die manuelle Befestigung des Schallkopfs zu verlässlichen Messungen bei der Resonanzfrequenzanalyse zur Bestimmung der Implantatstabilität?«)

Das Ziel dieser Studie war die Bestimmung eines Mindestdrehmoments, welches zur Befestigung des Schallkopfs am Implantat erforderlich ist, um den ISQ zuverlässig bestimmen zu können. Zu diesem Zweck wurden 100 Implantate in einen Block aus Polyurethan inseriert und in zehn Gruppen mit je zehn Implantaten aufgeteilt. Die Schallköpfe wurden in je einer Gruppe von einer weiblichen (Gruppe 1) und einem männlichen UntersucherIn (Gruppe 2) manuell auf dem Implantat befestigt. Bei den übrigen Gruppen wurden die Schallköpfe mit einem digitalen Drehmomentschlüssel und verschiedenen Drehmomenteinstellungen angebracht: 3,0 Ncm (Gruppe 3), 4,0 Ncm (Gruppe 4), 5,0 Ncm (Gruppe 5), 6,0 Ncm (Gruppe 6), 10,0 Ncm (Gruppe 7), 13,0 Ncm (Gruppe 8), 17,0 Ncm (Gruppe 9) und 20,0 Ncm (Gruppe 10). Die Stabilität wurde für alle Gruppen sowohl mit dem Osstell- als auch mit dem Penguin-Gerät gemessen.

Schlussfolgerung: Für eine genaue Messung des ISQ betrug das Mindestdrehmoment, welches zum Einführen des Schallkopfs in das Implantat erforderlich ist, bei Osstell 10,0 Ncm, während es bei Penguin 5,0 Ncm betrug. Daher empfehlen die Autoren bei der Verwendung von Osstell zur Beurteilung der Implantatstabilität die Verwendung eines Drehmomentschlüssels, um im Sinne genauer

[Ente]
steht für Empathie,
Vertrauen und Respekt.

naturesque

»
REGENERATIONS-
MATERIAL



naturesQue Regenerationsmaterialien vereinen die Stärken des natürlichen Ursprungs mit der Expertise aus Wissenschaft und Heilkunst für die Geweberegeneration.



5% Online-Rabatt
Jetzt im eShop bestellen
bit.ly/BEGO-Implants-E-Shop

Das Wesen der Natur in unserer Hand.

BEGO IMPLANT SYSTEMS

Miteinander zum Erfolg

www.bego.com

 **BEGO**

Stabilitätsmessungen sicher zu stellen, dass beim Festziehen des Schallkopfs in das Implantat eine Kraft von 10,0 Ncm aufgebracht wird. Bei der Verwendung von Penguin ist die maximale mit dem Finger erzeugte Anzugskraft ausreichend.



Al-Jamal MFJ, Al-Jumaily HA.
Can the Bone Density Estimated by CBCT Predict the Primary Stability of Dental Implants? A New Measurement Protocol.

J Craniofac Surg. 2021 Mar-Apr 01;32(2):e171-e174.

(»Kann die mittels DVT gemessene Knochendichte als Vorhersageparameter für die Primärstabilität von Dentalimplantaten herangezogen werden? Ein neues Messprotokoll.«)

Das Ziel der klinischen Studie war, die mittels DVT ermittelte Knochendichte mit der Primärstabilität von Zahnimplantaten mithilfe des Implantat-Stabilitätsmessgeräts IST zu korrelieren und objektiv zu bewerten. 16 Patienten (sieben Frauen und neun Männer mit einem Durchschnittsalter von 40,4 Jahren) wurden mit insgesamt 40 Implantaten versorgt. Die Knochendichte im Bereich der Implantationsstellen wurde präoperativ mittels DVT ermittelt. Der maximale Insertionstorque wurde während der Implantatinsertion ebenfalls gemessen und mittels des IST mit der Primärstabilität der Implantate verglichen. Dabei wurde eine statistisch signifikante Korrelation zwischen dem Knochendichtewert aus dem DVT, dem Insertionstorque und der Primärstabilität festgestellt.

Schlussfolgerung: Es besteht eine signifikante Korrelation zwischen der Knochendichte, dem Insertionstorque und der Primärstabilität von Implantaten.

Andersson P, Pagliani L, Verrocchi D, Volpe S, Sahlin H, Sennerby L.

Factors Influencing Resonance Frequency Analysis (RFA) Measurements and 5-Year Survival of Neoss Dental Implants.

Int J Dent. 2019 Apr 1;2019:3209872.

(»Einflussfaktoren auf die Messergebnisse der Resonanzfrequenzanalyse und die Fünfjahres-Überlebensraten von Neoss-Dentalimplantaten.«)

Um den Einfluss patienten- und implantatbezogener Faktoren auf die Implantatstabilität und das Fünfjahres-Implantatüberleben zu untersuchen, wurden RFA-Messungen von insgesamt 334 konsekutiven Patienten mit 745 Implantaten nach mindestens fünf Jahren in Funktion retrospektiv analysiert. Darüber hinaus wurde der Einfluss des ISQ-Werts bei der Implantatinsertion und bei Abutmentversorgung auf das Implantatüberleben untersucht. Während der fünfjährigen Nachbeobachtungszeit gingen insgesamt 20 Implantate bei 14 Patienten verloren, was eine kumulative Gesamtüberlebensrate (CSR) von 97,3 % auf Implantatebene und 95,8 % auf Patientenebene ergab. Geschlecht, Kiefer, Position, Knochenqualität und Implantatdurchmesser hatten einen Einfluss auf die Implantatstabilität bei Insertion. Kiefer, Knochenqualität und Implantatdurchmesser hatten einen Einfluss auf die Stabilität nach drei bis vier Monaten Einheilzeit. Bei prothetischen Vollversorgungen wurden mehr Misserfolge beobachtet als bei teilprothetischen Versorgungen. Alter, Geschlecht, Kiefer, Position, Knochenmenge, Knochenqualität sowie der Durchmesser und die Länge der Implantate hatten keinen Einfluss auf die Überlebensrate. Implantate mit ISQ-Werten unterhalb der Schwellenwerte von 70 bzw. 75 ISQ zeigten geringere Überlebensraten als Implantate mit Werten oberhalb dieser Werte.

Schlussfolgerung: Die Ergebnisse deuten darauf hin, dass RFA-Messungen zur Identifizierung von Implantaten mit erhöhtem Ausfallrisiko verwendet werden können.

Bafijari D, Benedetti A, Stamatovski A, Baftijari F, Susak Z, Veljanovski D.
Influence of Resonance Frequency

Analysis (RFA) Measurements for Successful Osseointegration of Dental Implants During the Healing Period and Its Impact on Implant Assessed by Osstell Mentor Device.

Open Access Maced J Med Sci. 2019 Dec 13;7(23):4110-4115.

(»Bestimmung der Osseointegration von Dentalimplantaten während der Einheilphase anhand einer Resonanzfrequenzanalyse (RFA) mittels des Osstell Mentor Gerätes.«)

Um die Primär- und Sekundärstabilität von Implantaten während der Einheilphase zu untersuchen, wurden insgesamt 42 Patienten im Unterkiefer mit 77 Implantaten versorgt. Unmittelbar nach der Implantatinsertion und nach zwölf Wochen erfolgten RFA-Messungen mittels Osstell Mentor-Gerät. Es wurden signifikante Unterschiede zwischen den primären und sekundären Stabilitätswerten festgestellt. Der maximale RFA-Wert lag bei 88 und der minimale Wert bei 52. Die Stabilitätswerte nahmen in den folgenden drei Monaten nach Insertion zu. Die Implantate heilten komplikationslos ein.

Schlussfolgerung: Die Ergebnisse zeigen insbesondere im zahnlosen Unterkiefer eine starke lineare Korrelation zwischen der Implantatstabilität und den mittels RFA gemessenen ISQ-Werten. Daher könnte das Osstell Mentor-Gerät zur Früherkennung eines Implantatverlustrisikos Verwendung finden.

Becker W, Hujoel P, Becker BE.
Resonance frequency analysis: Comparing two clinical instruments.

Clin Implant Dent Relat Res. 2018 Jun;20(3):308-312.

(»Resonanzfrequenzanalyse: Ein Vergleich zweier klinischer Messinstrumente.«)

30 Patienten wurden (13 Frauen, 17 Männer, Durchschnittsalter 73,4 Jahre) mit 38 Implantaten versorgt. Die beiden Messinstrumente Osstell und Penguin wurden zur Bestimmung der Implantatstabilität (ISQ) mithilfe der RFA verwendet und die Messergebnisse miteinander verglichen. Die Stabilitätsmessungen erfolgten bei Implantatinsertion und zum

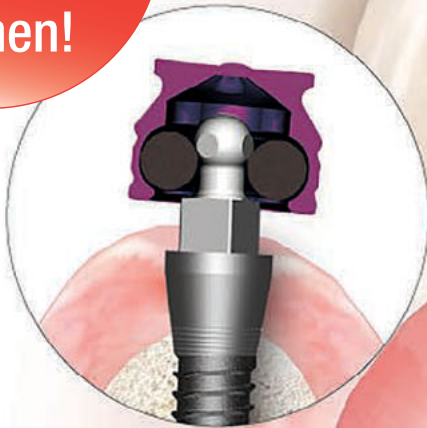Jetzt
Inhouse-
Schulung
buchen!



MDI®

www.original-mdi.de

by condent



Patientenorientiert

Schneller Behandlungserfolg auch bei schwierigen Knochenverhältnissen.

Minimalinvasiv

Für multimorbide Patienten geeignet.
Implantate ab Ø 1,8 mm.

Klinisch bewährt

Hohe Überlebensrate durch zahlreiche klinische Studien belegt.

Kostengünstig

Festsitzender Zahnersatz zu einem erschwinglichen Preis.
Implantate bereits ab 73€.

Wenn MINI - Dann **MDI**®
Vertrauen Sie dem Original!

MINIMAL INVASIV – MAXIMAL EFFEKTIV

Wir bieten Ihnen bundesweit Weiterbildungen in Ihrer Praxis, vereinbaren Sie gleich einen Termin!

condent GmbH
Owiefenfeldstraße 6
30559 Hannover

Kontakt Deutschland:
Hotline 0800 / 100 3 70 70
Fax 0800 / 100 3 70 71

Kontakt Österreich:
Hotline 0800 / 555 699
Fax 0800 / 40 00 74

Kontakt Schweiz:
Hotline 0800 / 88 44 77
Fax 0800 / 88 55 11

Zeitpunkt der Freilegung der Implantate. Ein Implantat ging vor dessen Freilegung verloren. Zum Zeitpunkt der Implantatfreilegung waren die RFA-Werte geringfügig höher als bei Implantatinsertion. Die RFA-Werte des Penguin-Messinstruments waren geringfügig höher als die, welche mittels Osstell ermittelt wurden.

Schlussfolgerung: Die Qualität des Knochens scheint ein wichtiger Faktor bei der Bestimmung der RFA-Werte zu sein. Knochentyp I wies im Vergleich zu anderen, weniger dichten Knochentypen signifikant höhere RFA-Werte auf. Beide Messinstrumente lieferten vergleichbare Messergebnisse. Keines der beiden Instrumente war dazu geeignet, einen Implantatverlust vorherzusagen.

Brouwers JEIG, Buis S, de Groot PG, de Laat B, Remijn JA.

Resonance frequency analysis with two different devices after conventional implant placement with ridge preservation: A prospective pilot cohort study.

Clin Implant Dent Relat Res. 2021 Jul 26. [Epub ahead of print]

(»Resonanzfrequenzanalyse mit zwei unterschiedlichen Messinstrumenten nach konventioneller Implantatinsertion und Ridge Preservation: Eine prospektive Pilot-Kohortenstudie.«)

Das Ziel der Studie war der Vergleich des Implantat-Stabilitätsquotienten (ISQ) mittels RFA, die mit zwei verschiedenen Geräten nach Implantation durchgeführt wurde. Dazu wurden Patienten, bei denen eine Einzelzahnextraktion im Seitenzahnbereich des Ober- und Unterkiefers erforderlich war, mit Einzelimplantaten versorgt. Die Patientenkohorte umfasste neun weibliche (32,1 %) und 19 männliche Patienten (67,9 %) mit einem Durchschnittsalter von 52,8 Jahren bzw. 64,3 Jahren. Alle Patienten erhielten

nach der atraumatischen Zahnextraktion eine zusätzliche Augmentation mit einem bovinen Knochenersatzmaterial und Plättchenreichem Fibrin (PRF). Nach einer Einheilzeit von zehn Wochen wurden 28 selbstschneidende Titan-Implantate eingesetzt. Die Implantatstabilität wurde mit zwei verschiedenen Geräten (Osstell und Penguin) zum Zeitpunkt der Implantatinsertion (TO), zehn Tage später (T1) und nach sieben (T2) bzw. 17 Wochen (T3) erfasst. Kein Implantat ging verloren und während der Nachuntersuchung traten keine postoperativen Komplikationen auf. Das durchschnittliche Eindrehmoment bei der Implantation betrug 43,6 Ncm, wobei kein signifikanter Zusammenhang zum Implantationsort, dem Alter oder dem Geschlecht ermittelt werden konnte. Alle Patienten nahmen am Follow up teil. Während des Beobachtungszeitraums wurden bei beiden Geräten signifikante Anstiege der mittleren ISQ festgestellt. Signifikante positive Korrelationen zwischen Insertionsdrehmoment und ISQ wurden bei beiden Geräten bei TO, T2 und T3 festgestellt. Zu keinem Messzeitpunkt bestanden signifikante Unterschiede in den ISQ-Werten zwischen beiden Geräten und Messrichtungen.

Schlussfolgerung: Beide Geräte waren für die RFA-Messung geeignet und ergaben vergleichbare Ergebnisse. Aufgrund des kabellosen Designs war die Handhabung des Penguin-Geräts angenehmer. Die Wiederverwendbarkeit der Penguin MultiPeg-Messköpfe könnte einen zusätzlichen Vorteil in Bezug auf ökologische Aspekte bieten.

Degidi M, Daprile G, Piattelli A.

Determination of primary stability: a comparison of the surgeon's perception and objective measurements.

Int J Oral Maxillofac Implants.

2010 May-Jun;25(3):558-61.

(»Bestimmung der Primärstabilität: Ein Vergleich zwischen dem Eindruck des Chirurgen und objektiven Messwerten.«)

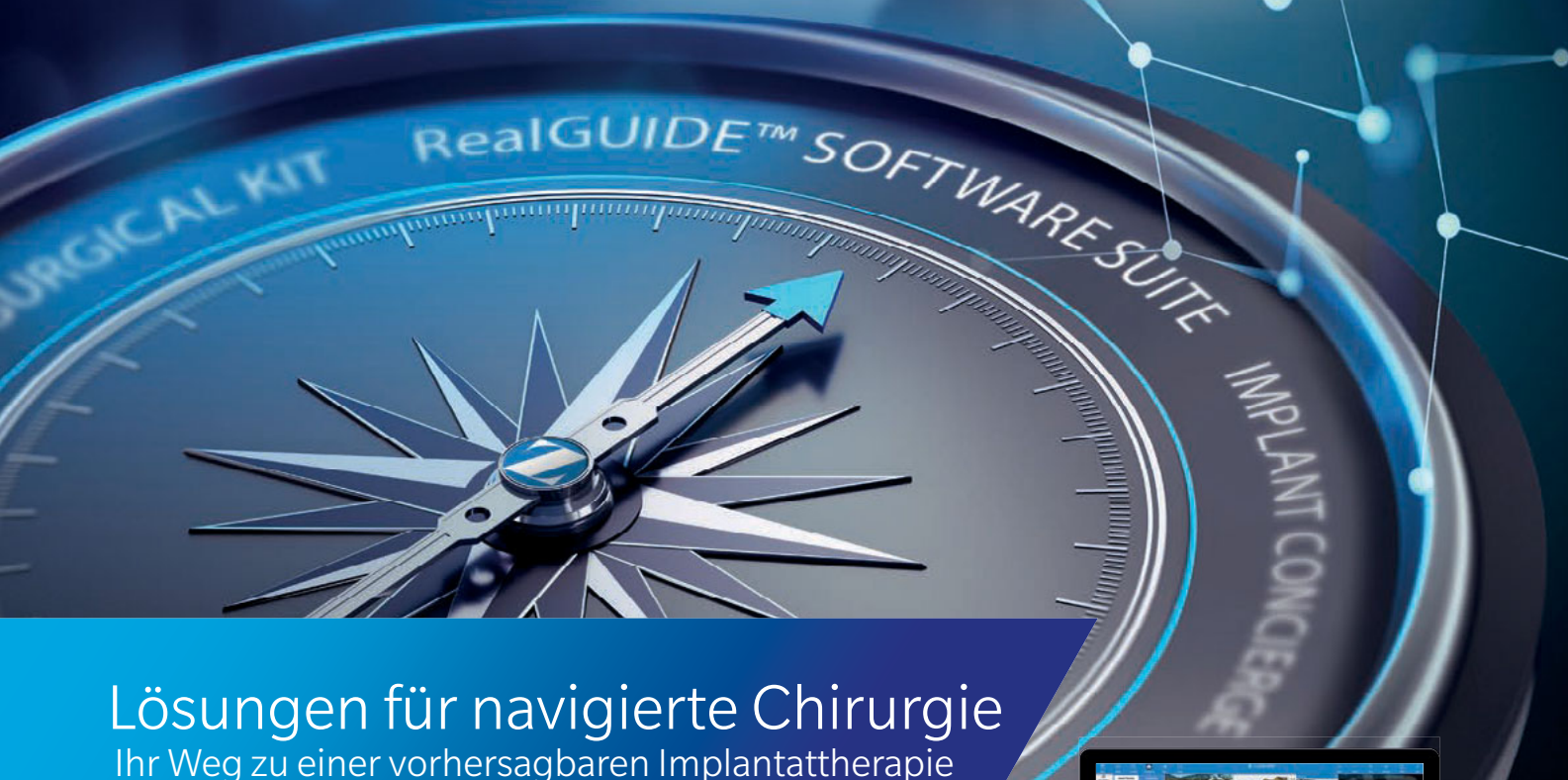Das Ziel der Studie war die Untersuchung der Unterschiede zwischen der subjektiven Wahrnehmung der Implantatstabilität durch den Operateur und den objektiven Messwerten der Parameter Eindrehmoment und RFA, welche bei Implantatinsertion ermittelt wurden. Dazu wurden 152 Patienten mit insgesamt 514 Xive-Implantaten versorgt. Der Chirurg musste für alle 514 Implantate die wahrscheinlichen RFA-Werte schätzen. Bei 483 Implantaten wurde der Chirurg außerdem gebeten, die voraussichtlichen Werte für das Insertionsdrehmoment (N/cm) anzugeben. Anschließend wurden die tatsächlichen Werte gemessen. Der mittlere geschätzte RFA-Wert betrug 72,2 +/- 9,8 ISQ. Der durchschnittliche tatsächliche RFA lag bei 73,5 +/- 10,2 ISQ. Dieser Unterschied war statistisch signifikant. Das mittlere empfundene Insertionsdrehmoment betrug 39,1 +/- 20,1 Ncm, während das mittlere tatsächliche Insertionsdrehmoment bei 39,9 +/- 20,7 Ncm lag. Die mittlere Differenz zwischen den tatsächlichen und den geschätzten ISQ-Werten betrug -1 +/- 14,9, mit einer Spanne von -60 bis 59; die mittlere Differenz zwischen den tatsächlichen und den wahrgenommenen Werten des Insertionsdrehmoments betrug -1,3 +/- 9,9, mit einer Spanne von -38 bis 45.

Schlussfolgerung: Die Primärstabilität wird im Allgemeinen unterschätzt, insbesondere bei niedrigen oder mittleren ISQ- und Drehmomentwerten. Die Vorhersagegenauigkeit der Primärstabilität ist nicht gut genug, um die Möglichkeit einer Sofortbelastung richtig einschätzen zu können. Daher wird ein systematischer Einsatz objektiver Messungen der Implantatstabilität empfohlen.

Alle bisher erschienenen Themen der Sektion **kurz & schmerzlos** finden Sie auf www.frag-pip.de auch zum direkten Download



ZIMMER BIOMET
Your progress. Our promise.®



Lösungen für navigierte Chirurgie Ihr Weg zu einer vorhersagbaren Implantattherapie

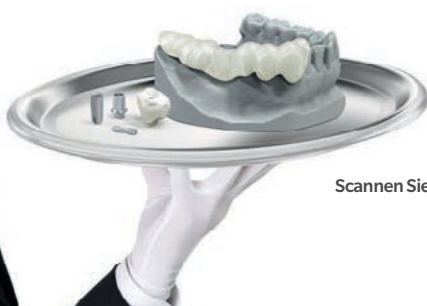Die Lösungen für navigierte Chirurgie von Zimmer Biomet Dental bieten einen natlosen und flexiblen Workflow, der Sie durch die zahnärztliche Implantattherapie führt. Sie bestehen aus der RealGUIDE™ Software-Suite und einem kompakten Instrumentenset für die navigierte Chirurgie für die meisten Implantatsysteme von Zimmer Biomet. Zudem stehen geschulte virtuelle Planer zur Verfügung, um auf Anfrage Ihre Behandlungsplanung und Ihr Schablonendesign über Dienstleistungen für navigierte Chirurgie unter dem Markennamen Implant Concierge™ durchzuführen.

Ganz gleich für welche Option Sie sich entscheiden, Zimmer Biomet Dental bietet Ihnen Werkzeuge und Dienstleistungen, die auf eine sichere und minimalinvasive navigierte Implantattherapie abzielen.*



Soweit nicht anders angegeben, sind sämtliche der hier erwähnten Handelsmarken Eigentum von Zimmer Biomet; alle Produkte werden von einer oder mehreren der Dental-Tochtergesellschaften von Zimmer Biomet Holdings, Inc. hergestellt und von Zimmer Biomet Dental und seinen zugelassenen Handelspartnern vermarktet und vertrieben. Weitere Produktinformationen sind den jeweiligen Produktetiketten oder Gebrauchsanweisungen zu entnehmen. Die Produktzulassung und -verfügbarkeit kann auf bestimmte Länder/Regionen beschränkt sein. Diese Unterlagen sind ausschließlich für Zahnärzte bestimmt und beinhalten keine medizinischen Ratschläge oder Empfehlungen. Die Weitergabe an jegliche andere Empfänger ist untersagt. Dieses Material darf ohne ausdrückliches schriftliches Einverständnis von Zimmer Biomet Dental nicht vervielfältigt oder nachgedruckt werden. ZB1287DE REV A 04/21 ©2021 Zimmer Biomet. Alle Rechte vorbehalten.

*Referenzen: Accuracy of Edentulous Computer-Aided Implant Surgery as Compared to Virtual Planning: A Retrospective Multicenter Study; R. Vinci, M. Manacorda, R. Abundo, A. G. Lucchina, A. Scarano, C. Crocetta, L. Lo Muzio, E. F. Gherlone, F. Mastrangelo; J Clin Med. 2020 Mar 12;9(3):774. doi: 10.3390/jcm9030774 // Clinical Factors Affecting the Accuracy of Guided Implant Surgery - A Systematic Review and Meta-analysis; Wenjuan Zhou, Zhonghao Liu, Liansheng Song, Chia-Ling Kuo, David M Shafer; pubmed.gov; Epub 2017 Jul 22



Scannen Sie den Code oder besuchen Sie
zbdguidededsurgery.com



Bohrschablonen

Navigator™-System

RealGUIDE Z3D-Kit

RealGUIDE-Software

CE

CE

2797

CE

0051

Zertifikat

Nr. 003/MDR

FDA

510(k)-Nummer: K173041

Inhabernummer: 10059505

CE

0051

Zertifikat

Nr. 003/MDR

Feng SW, Chang WJ, Lin CT, Lee SY, Teng NC, Huang HM.

Modal damping factor detected with an impulse-forced vibration method provides additional information on osseointegration during dental implant healing.

Int J Oral Maxillofac Implants. 2015 Nov-Dec;30(6):1333-40.

(»Der mit einer impuls-gesteuerten Vibrationsmethode ermittelte, modale Dämpfungsfaktor liefert zusätzliche Informationen zur Osseointegration während der Einheilung von Dentalimplantaten.«)

Die vorliegende Studie wurde zunächst im In vitro-Experiment nach Implantation in Körpern aus Epoxidharz und anschließend an 17 Dentalimplantaten bei zwölf Patienten durchgeführt, um zu untersuchen, ob die RFA in Kombination mit der Analyse des modalen Dämpfungsfaktors (MDF) zusätzliche Informationen über den Einheilstatus von Zahnimplantaten liefern kann. Die klinischen RFA- und die MDF-Werte der getesteten Implantate wurden in den ersten zehn Wochen nach dem Eingriff ermittelt. Im In vitro-Modell waren die mit dem in dieser Studie verwendeten Gerät ermittelten RFA-Werte mit den mittels Osstell ermittelten Werten vergleichbar. Im Gegensatz zur Periotest-Heilungskurve zeigte die MDF-Kurve einen 1,8-fachen Anstieg während der frühen Phase. In den klinischen Experimenten waren die mittleren RFA-Werte in den ersten zwei Wochen unverändert und stiegen dann bis zu sechs Wochen kontinuierlich an. Obwohl die RFA-Werte der Implantate mit höherer Ausgangsfrequenz während der Einheilphase unverändert blieben, nahmen die MDF-Werte deutlich ab und erreichten nach zehn Wochen Werte, welche etwa 50,0 % unter dem Ausgangswert lagen.

Schlussfolgerung: Die Analyse mittels RFA in Kombination mit MDF liefert zusätzliche Informationen über den Einheilungsstatus von Zahnimplantaten. Mittels MDF-Analyse sind Veränderungen im Implantat-Knochen-Kontaktbereich während des Einheilungszeitraums selbst bei Implantaten mit höheren RFA-Werten erkennbar.

Fuster-Torres MÁ, Peñarrocha-Diogo M, Peñarrocha-Oltra D, Peñarrocha-Diogo M.

Relationships between bone density values from cone beam computed tomography, maximum insertion torque, and resonance frequency analysis at implant placement: a pilot study.

Int J Oral Maxillofac Implants. 2011 Sep-Oct;26(5):1051-6.

(»Zusammenhänge zwischen der mittels DVT ermittelten Knochendichte, dem maximalen Insertionstorque und der Resonanzfrequenzanalyse bei Implantatinser-tion. Eine Pilotstudie.«)

Das Ziel der vorliegenden Studie war die Bestimmung der Knochendichte mittels DVT und die Untersuchung möglicher Korrelationen zu Alter, Geschlecht, Insertionstorque und RFA. Zu diesem Zweck wurden zahnlose und teilbezahnte Patienten mit Implantaten behandelt und Korrelationen zwischen den Parametern retrospektiv ausgewertet. Für die 82 inserierten Implantate betrug die mittlere Knochendichte 623 ± 209 Hounsfield Units (HU) und der mittlere Insertionstorque $42,4 \pm 4$ Ncm. Die mittlere Primärstabilität (ISQ) betrug $62,4 \pm 8$. Die Unterschiede in der mittleren Knochendichte in den Insertionsbereichen betragen im Unterkiefer 717 ± 204 HU und im Oberkiefer 490 ± 128 HU. Sie waren bei allen Patienten statistisch signifikant unterschiedlich. Es bestand ein statistisch signifikanter Zusammenhang zwischen den Knochendichtewerten und dem Insertionstorque bei Implantaten im anterioren Unterkiefer sowie den RFA-Werten bei Männern.

Schlussfolgerung: Präoperative Knochendichtemessungen mittels DVT können als objektives Diagnoseinstrument hilfreich sein. In Verbindung mit den RFA-Werten und Messungen des Eindrehmoments können diese Werte dem Chirurgen eine objektive Beurteilung der Knochenqualität liefern. Sie sind besonders nützlich, wenn der Verdacht auf eine schlechte Knochenqualität besteht.

Hakim SG, Glanz J, Ofer M, Steller D, Sieg P.

Correlation of cone beam CT-deri-

ved bone density parameters with primary implant stability assessed by peak insertion torque and periotest in the maxilla.

J Craniomaxillofac Surg. 2019 Mar;47(3):461-467.

(»Korrelationen zwischen der mittels DVT gemessenen Knochendichte und der mittels maximalem Insertionstorque und Periotest ermittelten Primärstabilität von Implantaten.«)

Das Ziel dieser Studie war die Untersuchung einer möglichen Korrelation von präoperativ ermittelten radiologischen Parametern mit intraoperativ durchgeführten, biomechanischen Tests im Oberkiefer. Zu diesem Zweck wurden 99 Patienten mit 259 Implantaten im Oberkiefer versorgt. Aus der Cone-Beam-Computertomographie (CBCT) abgeleitete Hounsfield-Einheiten (HU), Voxel-Grauwerte und die präoperativ ermittelte Radiomorphologische Auswertung der Knochenqualität nach Koh (Computer Tomography Mental Index (CTMI) wurden mit dem Insertionstorque und dem Periotest (intraoperativ und nach zwölf Wochen) korreliert, um ihren prognostischen Wert für die primäre Implantatstabilität zu ermitteln. Die Voxel-Grauwerte und der Insertionstorque wiesen eine geringe Korrelation auf. Ebenso wurde eine geringe Korrelation zwischen den präoperativ gemessenen HU und dem Insertionstorque sowie den intraoperativen Periotest-Werten festgestellt. Eine mäßige Korrelation konnte jedoch zwischen dem Insertionstorque und den Periotest-Werten intraoperativ sowie zwölf Wochen später festgestellt werden. Dagegen wurde eine hohe Korrelation zwischen den Voxel-Grauwerten des DVT und den analogen HU beobachtet. Daraus wurde gefolgert, dass eine Umrechnung der DVT-Grauwerte in HU erfolgen konnte. Mittels Regressionsanalyse war ab einem Insertionstorque von 40 Ncm aufwärts ein negativer intraoperativer Periotest-Wert zu erwarten.

Schlussfolgerung: DVT-basierte Knochendichteparameter korrelieren miteinander und erlauben eine präoperative Umrechnung von Grauwerten in HU. Sowohl das Eindrehmoment als auch der Periotest zeigten eine signifikante Kor-

READY FOR USE

Neue Wege – digital & sofort

Die geführte Implantation und die Sofortversorgung von Patienten mit individueller Prothetik ist jetzt in Ihrer Praxis einfach zu realisieren. Alles was Sie brauchen ist die READY FOR USE-Plattform, welche Sie mit einem starken Partner verbindet. Dieser bietet Ihnen auf Basis der Patientendaten die komplette Lösung.



Erfüllen Sie Patientenwünsche

Die folgenden READY FOR USE-Pakete stehen Ihnen zur Auswahl:

- Planung und Bohrschablone
- Individuelle Abutments aus SKY elegance prefabs oder Titan prefabs
- Einzelzahn-Sofortversorgung mit SKY elegance prefabs oder Titan prefabs
- Fullarch-Sofortversorgung mit SKY fast & fixed

Weitere Pakete in Vorbereitung.

Bislang war die Integration des digitalen Workflows in der Zahnarztpraxis nicht einfach. Vielfältige Hard- und Software, die viel Know-how erfordern, müssen angeschafft und in der Praxis und im Labor kombiniert und synchronisiert werden, um einen reibungslosen Arbeitsablauf zu gewährleisten. Nur wenige spezialisierte Praxen konnten dies umsetzen und hatten daher einen Wettbewerbsvorteil.

Schritt für Schritt

Mit der READY FOR USE-Plattform wird alles jetzt ganz einfach. Sie melden sich an, laden die notwendigen Patientendaten hoch und wählen Ihr Partnerlabor. Dieses erstellt einen 3D-Planungsvorschlag auf Basis der Backward-Planning, der von Ihnen kontrolliert und freigegeben wird.

Auf dieser Basis wird eine Bohrschablone erstellt und auf Wunsch die temporäre Sofortversorgung. Alles zusammen erhalten Sie vor dem geplanten OP-Termin in einem Paket: geplante Implantate, Bohrschablone, prothetische Komponenten und temporäre Versorgung.

Durch die Verwendung des schaftgeführten Chirurgie-Kits PROGUIDE werden die Implantate so präzise inseriert, sodass die temporäre Versorgung sofort erfolgen kann. Die SKY und copaSKY-Implantatsysteme sind so konzipiert,

dass sie zuverlässig eine hohe Primärstabilität erreichen und so in der Regel immer sofort versorgt werden kann. Nach einer kurzen Behandlungszeit verlässt der Patient die Praxis mit einem Lächeln.

Intuitive Bedienung

Mit der READY FOR USE-Plattform verbinden Sie sich mit einem erfahrenen und validierten Partnerlabor, welches die 3D-Implantatplanung beherrscht und auf Basis dieser Daten die temporäre Versorgung herstellen kann. Die Bedienung der Plattform ist intuitiv und selbsterklärend. In kurzer Zeit laden Sie die notwendigen Patientendaten – DVT-Aufnahme und Scan der Mundsituation hoch.

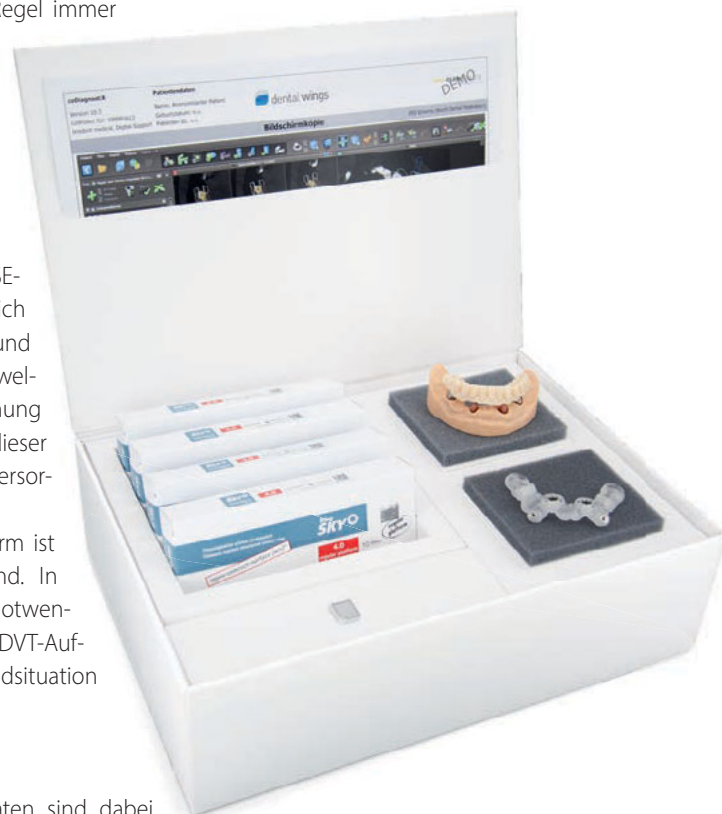Datensicherheit

Die sensiblen Patientendaten sind dabei jederzeit sicher und alle Schritte werden dokumentiert. Sie wählen das Partnerlabor Ihrer Wahl und schicken den Auftrag ab. Die kompletten Kosten sind Ihnen dabei bekannt und die Verwendung der Plattform ist kostenlos.

Die READY FOR USE-Pakete sind modular aufgebaut. Sie erhalten entweder nur die Bohrschablone oder die komplette Versorgung für einen Einzelzahn oder eine Fullarch-Versorgung.

Wir lassen Sie auch bei der Implementierung von READY FOR USE nicht allein. Unsere erfahrenen Systemberater unterstützen Sie bei der ersten OP mit dem PROGUIDE-System und helfen Ihnen das Praxisteam für die neuen Therapien zu trainieren.

Die bredent group ist der starke und zuverlässige Partner für die Integration eines kompletten digitalen Workflows in Ihrer Praxis.



Für weitere Informationen
scannen Sie einfach
den QR Code oder
besuchen Sie uns unter
www.bredent-implants.com.



relation zur Knochendichte, die eine Regressionsanalyse zur Vorhersage der Implantatstabilität für das entsprechende Eindrehmoment ermöglicht. Im Gegensatz dazu erlauben die Verteilungskurven für HU keine zuverlässige Zuordnung zu bestimmten Periotest-Werten.

Herekar M, Sethi M, Ahmad T, Fernandes AS, Patil V, Kulkarni H. **A correlation between bone (B), insertion torque (IT), and implant stability (S): BITS score.**

J Prosthet Dent. 2014 Oct;112(4):805-10.

(»Korrelationen zwischen Knochen (B), Insertionstorque (IT) und Implantatstabilität (S): BITS Score.«)

Obwohl Kriterien für die Bewertung der Knochenqualität bekannt sind, gibt es noch keinen Gesamtscore, der die Knochenqualität mit der Primär- und Sekundärstabilität von Implantaten korreliert. Daher war das Ziel dieser Studie, einen Score zu entwickeln, der eine Korrelation zwischen den Knochendichtewerten aus der Computertomografie (CT), den Werten für das maximale Eindrehmoment und der Resonanzfrequenzanalyse in verschiedenen Phasen der Implantatbehandlung herstellt. 60 Implantate wurden untersucht, um die Knochendichte (Hounsfield Units, HU), den Insertionstorque (Ncm) sowie die Primär- und Sekundärstabilität (mittels RFA ermittelter ISQ) zu bewerten. Auf Grundlage der CT-Daten wurde die Knochenqualität in D1 bis D4 eingestuft. Der Insertionstorque wurde ermittelt und in zwei Gruppen (Gruppe A und B) eingeteilt. Die aus der RFA ermittelten Werte für die Primär- und Sekundärstabilität wurden in fünf Gruppen eingeteilt. Das in der Studie ermittelte maximale Drehmoment betrug 40 Ncm. Der Unterschied zwischen den verschiedenen Insertionsdrehmomenten und der Knochenqualität erwies sich als statistisch nicht signifikant. Beim Knochentyp D2 wurden für die Primär- und Sekundärstabilität höhere Mittelwerte des ISQ ermittelt als für die Knochentypen D3 und D4. Bei einer Analyse nach dem Insertionszeitpunkt stiegen die mittleren Implantat-Stabilitätswerte bei allen Knochentypen bei der Implantatfreilegung an. Zwischen der

Knochenqualität und der mittleren Implantatstabilität wurden statistisch signifikante Unterschiede ermittelt. In Bezug auf die Unterschiede bei der Primär- und Sekundärstabilität und Knochenqualität konnten keine statistisch signifikanten Unterschiede beobachtet werden. Zum Zeitpunkt der Implantatinsertion und der Implantatfreilegung wurde der Score berechnet und die prothetische Behandlung entsprechend geplant.

Schlussfolgerung: Der Score verdeutlicht, wie wichtig es ist, während der gesamten Behandlung den Zusammenhang zwischen der Knochenqualität, den Werten für den Insertionstorque und dem ISQ zu berücksichtigen.

Khalaila W, Nasser M, Ormianer Z. **Evaluation of the relationship between Periotest values, marginal bone loss, and stability of single dental implants: A 3-year prospective study.**

J Prosthet Dent. 2020 Aug;124(2):183-188.

(»Die Untersuchung der Zusammenhänge zwischen Periotest-Werten, krestalem Knochenverlust und der Stabilität von Einzelimplantaten: Eine prospektive Studie über einen Zeitraum von drei Jahren.«)

Obwohl der Periotest nachweislich zuverlässige Informationen über die anfängliche Implantatstabilität liefert, ist unklar, ob die Periotest-Werte (PTVs) mit der Stabilität von Implantaten nach mehrjähriger funktioneller Belastung korreliert werden können. Daher war das Ziel dieser prospektiven klinischen Studie, die Implantatstabilität mittels PTV und das Niveau des periimplantären krestalen Knochens mit Zahnfilmen zu messen, über einen Nachbeobachtungszeitraum von drei Jahren zu untersuchen sowie Korrelationen zwischen den beiden Parametern herzustellen. Zu diesem Zweck wurden 34 Patienten mit 43 Implantaten versorgt. Die beiden Parameter wurden zum Zeitpunkt der Insertion, nach drei bis sechs Monaten sowie nach einem, zwei und drei Jahren untersucht. Zwischen der Implantatinsertion und dem drei- bis sechsmonatigen Nachuntersuchungszeitpunkt wurde ein signifikanter Rückgang der

Implantatstabilität festgestellt. Darauf folgte nach dem Einjahresintervall eine signifikante Zunahme der Implantatstabilität, welche sich im Verlauf der beiden weiteren Nachuntersuchungszeitpunkte weiter konsolidierte. Zu allen Nachuntersuchungszeitpunkten wurde eine positive Korrelation zwischen beiden Parametern mit einem hohen Korrelationskoeffizienten festgestellt. Verluste im Bereich des krestalen Knochens waren während der Nachuntersuchung signifikant unterschiedlich und korrelierten mit den PTVs. **Schlussfolgerung:** Der Periotest ist ein zuverlässiges Instrument zur Beurteilung der Implantatstabilität und liefert prädiktive Informationen über Veränderungen des periimplantären marginalen Knochniveaus.

Kim JH, Lim YJ, Kim B, Lee J. **How Do Parameters of Implant Primary Stability Correspond with CT-Evaluated Bone Quality in the Posterior Maxilla? A Correlation Analysis.**

Materials (Basel). 2021 Jan 7;14(2):270.

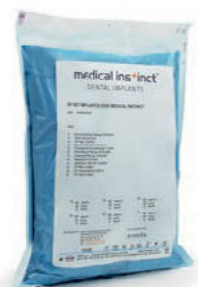(»Wie korrespondiert die Primärstabilität von Implantaten mit der mittels CT ermittelten Knochenqualität im Oberkiefer-Seitenzahnbereich? Eine Korrelationsanalyse.«)

Das Ziel der vorliegenden Studie war, Korrelationen zwischen Knochendichte und Implantat-Primärstabilität unter Berücksichtigung verschiedener Faktoren wie Alter, Geschlecht und Implantatgeometrie (Design, Durchmesser) zu untersuchen. Von 30 teilbezahnten Patienten wurden die Knochendichten zahnloser Abschnitte im Oberkiefer-Seitenzahnbereich mittels CT in Hounsfield-Einheiten (HU) bestimmt. Die Implantat-Primärstabilität wurde mittels Insertionstorque und RFA ermittelt. Insgesamt wurden die Patienten im Oberkiefer-Seitenzahnbereich mit 60 Implantaten zweier unterschiedlicher Hersteller versorgt. Die Knochendichte zeigte eine signifikante Korrelation mit der Primärstabilität beider Implantattypen. Die Knochenqualität wurde eher durch das Geschlecht als durch das Alter beein-



ALLES DRIN.

Das sterile, 16-teilige Einweg-OP-Set von Medical Instinct® beinhaltet alles, was Sie für die Vorbereitung Ihres Eingriffsraums und die Durchführung der Implantation benötigen. Jetzt in unserem Online-Shop.



WWW.MEDICAL-INSTINCT.DE

flusst und die Art des Implantats hatte keinen Einfluss auf die Primärstabilität.

Schlussfolgerung: Die vorliegenden Ergebnisse deuten darauf hin, dass sich die Primärstabilität für die objektive Bewertung der Knochenqualität eignet. Dadurch wird der Einsatz von entsprechend modifizierten chirurgischen Techniken insbesondere in Bereichen mit dem Verdacht einer schlechten Knochenqualität ermöglicht.

Kocak-Buyukdere A, Kayabay G.
Measurement of dental implant stability by two different techniques.

Niger J Clin Pract. 2021
Jul;24(7):973-977.

(»Messung der Implantatstabilität mittels zweier unterschiedlicher Techniken.«)

Um Messungen der Implantatstabilität mittels Periotest (PTVs) und Osstell (RFA) zu vergleichen, wurden je zehn Frauen und Männer mit insgesamt 54 Implantaten mit unterschiedlichen Längen (10,0 mm und 12,0 mm) und Durchmesser (3,3 mm und 4,1 mm) versorgt. Messungen mittels Periotest und Osstell erfolgten am Tag der Implantatinsertion sowie vier Wochen später. Die Mittelwerte betragen $75,90 \pm 5,13$ ISQ für die RFA mittels Osstell und $-4,31 \pm 1,43$ PTVs für den Periotest. Es gab keinen signifikanten Unterschied zwischen der ersten und der zweiten Messung in Abhängigkeit vom Geschlecht. Allerdings zeigte sich ein signifikanter Unterschied im Verhältnis der prozentualen Veränderung sowohl der PTV- als auch der ISQ-Werte bei den weiblichen Patienten, bei welchen eine starke positive Korrelation zwischen den mittleren prozentualen Veränderungen der PTV- und ISQ-Werte ermittelt werden konnte. Der einzige signifikante Unterschied zwischen ISQ-Werten und Implantatlänge wurde nach vier Wochen beobachtet.

Schlussfolgerung: Obwohl die PTV anfälliger für klinische Einflussparameter zu sein scheinen, sind beide Messverfahren für die Beurteilung der Implantatstabilität geeignet.

Levin BP.

The Correlation Between Immediate Implant Insertion Torque and Implant Stability Quotient.

Int J Periodontics Restorative Dent. 2016 Nov/Dec;36(6):833-840.

(»Die Korrelation zwischen dem Insertionstorque und dem Implantat-Stabilitätsquotienten bei Sofortimplantation.«)

In dieser retrospektiven Studie sollte untersucht werden, ob es eine Korrelation zwischen dem Insertionstorque (ITV) und dem Implantat-Stabilitätsquotienten (ISQ) bei Sofortimplantation im Frontzahnbereich gibt. Zu diesem Zweck wurden insgesamt 59 Implantate bei 52 Patienten unmittelbar nach der Extraktion in die Extraktionsalveolen eingesetzt. Zwischen den Messungen zu beiden Zeitpunkten konnte ein nicht signifikanter Korrelationskoeffizient von 0,06 festgestellt werden. Die Daten deuten darauf hin, dass es in der untersuchten Population keine lineare Korrelation zwischen dem ITV und dem ISQ gibt. Der Autor dieser Studie stellt auf Grundlage der Ergebnisse die Forderung nach übermäßig hohen ITV- und ISQ-Werten für die provisorische Sofortversorgung und als Voraussetzung für die Annahme einer erfolgreichen Osseointegration infrage.

Noguerol B, Muñoz R, Mesa F, de Dios Luna J, O'Valle F.

Early implant failure. Prognostic capacity of Periotest: retrospective study of a large sample.

Clin Oral Implants Res. 2006
Aug;17(4):459-64.

(»Früher Implantatverlust. Die prognostische Leistungsfähigkeit des Periotest: Eine retrospektive Studie in einer großen Stichprobe.«)

Ziel dieser Studie war, die Genauigkeit von Periotest-Messungen bei der Ermittlung der Primärstabilität zum Zeitpunkt der Implantatinsertion zu bestimmen, mit Röntgenbildern während der Einheilphase zu vergleichen und mittels einer multivariaten Analyse die Variablen zu ermitteln, die mit einem frühen Implantatverlust verbunden sind. Die retrospektive Studie wurde über einen Zeitraum von zehn Jahren an 1.084 Brånemark-Implan-

taten durchgeführt, die bei 316 Patienten eingesetzt wurden. Klinische Variablen, Implantatdurchmesser und -länge, Periotest-Werte (PTVs) und radiologische Variablen wurden in bivariaten und multivariaten Studien analysiert, um ihren Einfluss auf einen frühen Implantatverlust zu bestimmen. In der bivariaten Analyse stand das frühzeitige Versagen in signifikantem Zusammenhang mit den Rauchgewohnheiten, PTVs, Implantatmerkmalen sowie der Implantatposition und dem Knochentyp. Im endgültigen multiplen logistischen Modell waren nur das Alter (Odds Ratio (OR)=4,53), die Rauchgewohnheiten (OR=2,5), der Knochentyp (OR=1,93) und das PTV bei der Implantatinsertion (OR=3,01) unabhängig voneinander mit vorzeitigem Implantatverlust verbunden.

Schlussfolgerung: Der Periotest bei Implantatinsertion bietet eine hohe Sensitivität bei der Prognose eines frühen Implantatverlustes und zeigt im Vergleich zur radiologischen Untersuchung eine größere Fähigkeit zur Bewertung der Stabilität während der Osseointegrationsphase.

Salimov F, Tatli U, Kürkcü M, Akoglan M, Oztunç H, Kurtoglu C.

Evaluation of relationship between preoperative bone density values derived from cone beam computed tomography and implant stability parameters: a clinical study.

Clin Oral Implants Res. 2014
Sep;25(9):1016-21.

(»Die Untersuchung des Zusammenhangs zwischen den mittels DVT ermittelten, präoperativen Knochendichtewerten und Implantat-Stabilitätsparametern: Eine klinische Studie.«)

Um die Korrelation zwischen mittels DVT ermittelten Knochendichtewerten, dem Insertionstorque und RFA-Werten in Bezug auf die klinischen Variablen Implantatlokalisierung, Geschlecht, Alter, Knochenqualität und Implantatdurchmesser zu untersuchen, wurden insgesamt 65 Implantate bei 17 Patienten eingesetzt. Die Knochendichte der Implantatbereiche wurde präoperativ mittels DVT erfasst. Die Bestimmung

3.0

INTERNA[®] IMPLANTATLINIE

Ø 3,0 mm
prothetische
Plattform
Schmales
transgingivales
Emergenzprofil



Mehrgliedrige
Versorgungen auf
MULTI-IM[®] Distanzhülsen



Mehrgliedrige und
Einzelzahnversorgungen

DIE LÖSUNG FÜR PATIENTEN MIT HORIZONTALER KNOCHENATROPHIE



- Erhöht die Behandlungsakzeptanz
- Beschleunigt die funktionelle Rehabilitation Ihrer Patienten
- Vereinfacht und verkürzt den chirurgischen Eingriff

der Knochenqualität erfolgte subjektiv während des Bohrvorgangs anhand der Steifigkeit des Kieferknochens gemäß dem Index nach Lekholm und Zarb. Die Mittelwerte für Knochendichte, Eindrehmoment und Implantat-Stabilitätsquotient aller Implantate betragen 556 ± 80 , $37,4 \pm 3,3$ Ncm und $73,8 \pm 7,2$. Es wurden statistisch signifikante Korrelationen zwischen den DVT-Knochendichtewerten und den Implantat-Stabilitätsparametern in Bezug auf alle Variablen festgestellt.

Schlussfolgerung: Die Knochendichtebestimmung mittels DVT ist eine effiziente Methode und korreliert signifikant mit der Implantatstabilität und dem Lekholm- und Zarb-Index. Somit ist es möglich, die Primärstabilität und die Möglichkeit einer Sofort- oder Frühbelastung anhand von DVT-Scans vor der Implantation vorherzusagen.

Sarfaraz H, Johri S, Sucheta P, Rao S. **Study to assess the relationship between insertion torque value and implant stability quotient and its influence on timing of functional implant loading.**

J Indian Prosthodont Soc. 2018 Apr-Jun;18(2):139-146.

(»Studie zur Untersuchung des Zusammenhangs zwischen dem Insertionstorque und dem Implantat-Stabilitätsquotienten und dessen Einfluss auf den Zeitpunkt der funktionellen Belastung von Implantaten.«)

Diese Studie wurde durchgeführt, um die Beziehung zwischen dem Insertionstorque (ITV), dem Implantat-Stabilitätsquotienten (ISQ) und dessen Einfluss auf den Zeitpunkt der funktionellen Belastung von Implantaten zu bewerten sowie die Auswirkungen einiger Faktoren auf die Stabilität von Implantaten zu bestimmen. 40 Implantate wurden bei 37 Patienten im Unterkiefer-Seitenzahnbereich inseriert und heilten offen mittels Gingivaförderer ein. Für jedes Implantat wurde der ITV-Wert zum Zeitpunkt der Implantation mit einem manuellen Drehmomentschlüssel gemessen. Der ISQ-Wert wurde mittels RFA bestimmt (Osstell) zum Zeitpunkt der Insertion sowie in der dritten, siebten, elften und fünfzehnten Woche gemessen.

Ergebnisse: Die Korrelation zwischen ITV und ISQ war signifikant. Die Korrelation zwischen dem ITV-Wert bei Implantatinsertion und den in den darauffolgenden Wochen gemessenen ISQ-Werten erwies sich in Woche drei und Woche sieben ebenfalls als statistisch signifikant.

Schlussfolgerung: Aus dieser Studie kann geschlossen werden, dass es eine positive und statistisch signifikante Korrelation zwischen den ITV- und ISQ-Werten gibt.

Sargolzaie N, Samizade S, Arab H, Ghanbari H, Khodadadifard L, Khajavi A.

The evaluation of implant stability measured by resonance frequency analysis in different bone types.

J Korean Assoc Oral Maxillofac Surg. 2019 Feb;45(1):29-33.

(»Implantat-Stabilitätsmessungen mittels Resonanzfrequenzanalyse in verschiedenen Knochentypen.«)

Die Beziehung zwischen der Knochendichte und der Primär- und Sekundärstabilität von Dentalimplantaten wird nach wie vor diskutiert. Daher war es das Ziel dieser Studie, die mittels RFA gemessene Primär- und Sekundärstabilität von Implantaten in verschiedenen Knochentypen zu unterschiedlichen Zeitpunkten während der dreimonatigen Einheilzeit zu vergleichen. Zu diesem Zweck wurden 59 Patienten mit 65 Implantaten mit einem Durchmesser von 3,8 mm oder 4,6 mm und einer Länge von 9,0 mm oder 10,5 mm versorgt. Die Knochenqualität wurde anhand der Lekholm- und Zarb-Klassifikation bewertet. Unmittelbar nach der Implantatinsertion sowie nach einem und nach drei Monaten wurde die Implantatstabilität mittels RFA mit einem Osstell-Gerät gemessen. Bei neun Patienten lag eine Knochenqualität Typ I vor, bei 18 Patienten lag Typ II vor, 20 Patienten wiesen einen Typ III-Knochen auf und zwölf Patienten hatten einen Knochen Typ IV. Drei Implantate gingen verloren. Ein Implantat ging in Knochen der Qualität I verloren und zwei Implantate gingen in Knochen des Typs IV verloren. Die Stabilitätswerte nahmen im ersten Monat ab, stiegen aber in den folgenden zwei Monaten bei allen Knochentypen an. Die statistische Analyse ergab zu keinem Messzeitpunkt signifikante Unterschiede zwischen den RFA-

Werten der verschiedenen Knochentypen. **Schlussfolgerung:** Anhand der Ergebnisse der vorliegenden Studie wurde die Implantatstabilität nicht durch die Knochendichte beeinflusst. Eine sichere Aussage über die Auswirkung der Knochendichte auf die Implantatstabilität ist nicht einfach zu treffen, da die Stabilität von zahlreichen Faktoren beeinflusst wird.

Sim CP, Lang NP.

Factors influencing resonance frequency analysis assessed by Osstell mentor during implant tissue integration: I. Instrument positioning, bone structure, implant length.

Clin Oral Implants Res. 2010 Jun;21(6):598-604.

(»Einflussfaktoren auf die mittels Osstell bestimmte Resonanzfrequenzanalyse während der Einheilphase von Implantaten: I. Positionierung des Messinstruments, Knochenstruktur und Implantatlänge.«)

Das Ziel der Studie war die Entwicklung der Implantatstabilität von SLA Straumann Tissue-Level-Implantaten mithilfe der RFA im Längsschnitt zu verfolgen und den Einfluss der Instrumentenpositionierung, der Knochenstruktur und der Implantatlänge auf die RFA-Werte zu bestimmen. Dazu wurden 32 gesunde erwachsene Patienten entweder mit 8,0 mm, v4,1 mm Straumann Standard Plus Tissue Level Implantaten (n=16: Gruppe A) oder 10,0 mm, v4,1 mm Straumann Standard Plus Tissue Level Implantaten (n=16: Gruppe B) versorgt. Während der Einheilung wurde in den Wochen 0, 1, 2, 3, 4, 5, 6, 8 und 12 eine RFA durchgeführt. Außerdem wurden die Sondierungstiefe sowie der Plaque- und Blutungs-Index untersucht. Die Positionierung des Osstell-Mentorgehätes hatte keinen Einfluss auf die ISQ-Werte. Die ISQ-Werte stiegen während der Einheilung kontinuierlich von einem Mittelwert von 65,1 auf 74,7 an (signifikant von Woche 0 zu den Wochen 6, 8 und 12). Eine geringere Knochendichte (Typ III oder IV) führte zu signifikant niedrigeren ISQ-Werten bis zu Woche 8. Die Implantatlänge beeinflusste den Anstieg der ISQ-Werte im Laufe der Zeit. Während bei 10,0 mm langen Implantaten kein signifikanter

RESORBA® HIGH-END PRODUKTE FÜR DIE ORALCHIRURGIE



RESORBA® KOLLAGENE

- Resorbierbare Kollagenschwämme und -kegel zur Blutstillung nach Zahnextraktionen und anderen oralen Eingriffen
- Schnelle und vollständige Integration in das umliegende Gewebe
- Können aufgrund ihrer schwammartigen Struktur große Mengen an Flüssigkeit aufnehmen
- Optional mit antibiotischem Schutz für Risikopatienten (z. B. Diabetiker, Raucher, immunsupprimierte Patienten)



RESORBA® MEMBRANEN

- Resorbierbare Barrieremembranen aus Kollagen in 3 verschiedenen Arten
- Einfach zuzuschneiden und zu adaptieren
- Beidseitig verwendbar, keine Fixierung erforderlich
- Schnelle und vollständige Integration in das umliegende Gewebe



RESORBA® KNOCHENERSATZMATERIALIEN

- Resorbierbare Materialien für Knochenaufbauverfahren in 2 verschiedenen Arten
- Porcine Xenograft-Partikel
- Zweiphasiges Kalziumphosphat, 60% HA / 40% β -TCP (MBCP® Technologie)
- Hohe Porosität dank miteinander verbundener Makro- und Mikroporen



RESORBA® NAHTMATERIALIEN

- Resorbierbare und nicht-resorbierbare Nahtmaterialien
- Atraumatisch durch optimalen Übergang zwischen Nadel und Faden
- Auf die dentale Chirurgie abgestimmtes PTFE-Sortiment



Anstieg beobachtet wurde, stiegen die ISQ-Werte bei 8,0 mm Implantaten von Woche 0 bis zu den Wochen 6, 8 und 12 signifikant an.

Schlussfolgerung: Bei Verwendung des Osstell-Mentors sind die ISQ-Werte unabhängig von der Positionierung des Instruments reproduzierbar. Die ISQ-Werte werden von der Knochenstruktur und der Implantatlänge beeinflusst. Daher können der Implantatstabilität keine prädiktiven Werte zugeschrieben werden.

Soylu E, Cosgunarslan A, Çelebi S, Soydan D, Demirbas AE, Demir O.
Fractal analysis as a useful predictor for determining osseointegration of dental implant? A retrospective study.

Int J Implant Dent. 2021 Feb 25;7(1):14.

(»Ist die Fraktalanalyse ein nutzbringender Vorhersageparameter für die Bestimmung der Osseointegration von Dentalimplantaten? Eine retrospektive Studie.«)

Das Ziel der vorliegenden Studie war, die Wirksamkeit der Fraktalanalyse (FA) bei der Bestimmung der Osseointegration von Dentalimplantaten zu evaluieren. Dazu wurden 39 Patienten im Unterkiefer-Seitenzahnbereich implantologisch versorgt. Vor der Implantation (t0), eine Woche nach dem Eingriff (t1) und nach einem (t2) bzw. zwei Monaten (t3) wurden Übersichtsröntgenaufnahmen aufgenommen. Mittels der Fraktalanalyse wurden mesial, distal und apikal der Implantate Analysen mit dem Box-Counting-Algorithmus nach der Methode von White und Rudolph durchgeführt. Die Mittel-, Minimal- und Maximalwerte der mesialen (roi1), distalen (roi2) und apikalen (roi3) Oberflächen wurden verglichen. Die Werte der fraktalen Dimension (FD) von t1 waren im Vergleich zu t0 signifikant niedriger, da sie in der ersten Woche abnahmen. Die FD-Werte stiegen nach der ersten Woche allmählich an, überstiegen jedoch nie die FD-Werte von t0. Auch der Unterschied zwischen den mittleren FD-Werten von t0 und t3 erwies sich als statistisch signifikant.

Schlussfolgerung: FA ist eine vielver-

sprechende und nicht-invasive Methode zur Vorhersage der Osseointegration eines Zahnimplantats auf der Grundlage von Röntgenaufnahmen. Sie kann zur Verkürzung der Gesamtbehandlungszeit beitragen.

Triches DF, Alonso FR, Mezzomo LA, Schneider DR, Villarinho EA, Rockenbach MI, Teixeira ER, Shinkai RS.

Relation between insertion torque and tactile, visual, and rescaled gray value measures of bone quality: a cross-sectional clinical study with short implants.

Int J Implant Dent. 2019 Feb 11;5(1):9.

(»Der Zusammenhang zwischen dem Insertionstorque, der taktil und der visuell mittels einer Grauwerte-Reskalierung erhobenen Knochenqualität: Eine klinische Querschnittstudie mit kurzen Implantaten.«)

In dieser Studie wurde der Zusammenhang zwischen dem Insertionstorque und der Knochenqualität untersucht. Diese wurde präoperativ visuell mittels einer Reskalierung der mittleren Grauwerte anhand von standardisierten axialen, koronalen und sagittalen CT-Schnitten bestimmt und intraoperativ taktil anhand der Klassifizierung der Knochentypen nach Lekholm und Zarb sowie mittels des Insertionstorque ermittelt. Zu diesem Zweck wurden 20 konsekutive Patienten mit insgesamt 45 Implantaten im Seitenzahnbereich versorgt. Es konnten Zusammenhänge zwischen allen Messparametern und insbesondere zwischen der visuell und der mittels Insertionstorque bestimmten Knochenqualität ermittelt werden. Die mittleren Grauwerte variierten in Abhängigkeit vom Kiefer, der Zahnregion, dem Insertionsdrehmoment und den Knochentypen.

Valderrama P, Oates TW, Jones AA, Simpson J, Schoolfield JD, Cochran DL.

Evaluation of two different resonance frequency devices to detect implant stability: a clinical trial.

J Periodontol. 2007 Feb;78(2):262-72.

(»Beurteilung zweier unterschiedlicher Geräte zur Resonanzfrequenzanalyse der Implantatstabilität: Eine klinische Studie.«)

Hintergrund: Die Resonanzfrequenzanalyse (RFA) ermöglicht eine nichtinvasive Bewertung der Implantatstabilität. Das etablierte RFA-Gerät verwendet elektronische Technologie, während ein kürzlich entwickeltes Gerät eine magnetische Technologie verwendet. Ziel dieser klinischen Studie war der Vergleich von Implantat-Stabilitätsmessungen während der frühen Einheilphase nach Implantatinsertion, die durch ein neu entwickeltes, magnetisches Gerät oder durch ein elektronisches RFA-Gerät erhoben wurden. Die Messungen erfolgten an 34 offen einheilenden Implantaten, die bei 17 Patienten inseriert worden waren. Die Stabilitätsmessungen wurden zum Zeitpunkt der Insertion sowie über einen Zeitraum von sechs Wochen bis zur Eingliederung der provisorischen Versorgung einmal wöchentlich sowie nach zwölf Wochen im Zusammenhang mit der definitiven prothetischen Restauration durchgeführt. Zum Zeitpunkt der Implantatinsertion betrug der mittlere ISQ bei Messung mit dem elektronischen Gerät 61,9 und mit dem magnetischen Gerät 70,9. Nach zwölf Wochen stieg der mittlere ISQ, gemessen mit dem elektronischen Gerät, auf 63,2 und mit dem magnetischen Gerät auf 75,9. Bei beiden Implantaten wurde zwischen der ersten und dritten Woche nach Insertion ein Verlust der Implantatstabilität sowie eine signifikante Stabilitätszunahme zwischen der sechsten und zwölften Woche beobachtet. Zwischen beiden Geräten wurde eine signifikante Korrelation der gemessenen ISQ-Werte ermittelt.

Schlussfolgerung: Diese Studie zeigt, dass die Messwerte der Implantatstabilität des magnetischen Geräts eine gute Korrelation mit den elektronisch erhobenen ISQ-Werten aufwiesen. Beide Geräte bestätigten die anfängliche Abnahme der Implantatstabilität nach Insertion. Sie zeigten eine Zunahme der Stabilität während der ersten sechs Wochen unter funktioneller Belastung.

PERMADENTAL.DE
0 28 22 - 1 00 65

MODERN DENTAL DIGITAL

Der Katalog – nicht nur für die digitale Praxis

by permadental

»Alles, was das dentale digitale Herz begehrt« – so informiert man sich heute. Das neue Format für den digitalen Workflow.

Fordern Sie für Ihr Praxisteam kostenlos und unverbindlich einen Link zum neuen rein digitalen Katalog der Modern Dental Group an.



www.t1p.de/mdd-katalog



Vale Souza JPD, Melo Neto CLM, Piazenza LT, da Silva EVF, Moreno ALM, Penitente PA, Brunetto JL, Santos DMD, Goiato MC.

Relation Between Insertion Torque and Implant Stability Quotient: A Clinical Study.

Eur J Dent. 2021 Jul 7. [Epub ahead of print]

(»Beziehungen zwischen dem Insertionstorque und dem Implantat-Stabilitätsquotienten: Eine klinische Studie.«)

Um die Beziehung zwischen dem Insertionstorque und dem ISQ zum Zeitpunkt der Implantatinsertion sowie nach sechs Monaten zu untersuchen, wurden 25 Patienten nach Zahnextraktion mit je einem Implantat gleicher Länge und gleichen Durchmessers (11,5 x 3,75 mm) versorgt. Die Messungen erfolgten anhand von RFA-Messungen mittels Osstell Mentor-Gerät. Es bestand eine positive Korrelation zwischen dem Insertionstorque und dem ISQ-Wert unmittelbar nach Implantatinsertion. Zwischen dem Insertionstorque und dem ISQ konnte demgegenüber nach sechs Monaten keine Korrelation mehr festgestellt werden.

Influence of transducer orientation on Osstell stability measurements of osseointegrated implants.

Clin Implant Dent Relat Res. 2007 Mar;9(1):60-4.

(»Der Einfluss der Ausrichtung des Schallkopfs bei der Messung der Stabilität osseointegrierter Implantate mittels Osstell.«)

Die vorliegende Studie verfolgte zwei Untersuchungsziele: 1) Den Einfluss der Ausrichtung des Schallkopfs auf die Werte der RFA und 2) die Übereinstimmung zwischen der Schallkopfausrichtung und dem krestalen periimplantären Knochen-niveau. Zu diesem Zweck wurden neun Patienten mit zahnlosem Oberkiefer drei Jahre vor Beginn der Untersuchung mit insgesamt 55 Implantaten versorgt. Die Messungen wurden mit dem Schallkopf in bukkaler (B), distaler (D), palatinaler (P) und mesialer (M) Position durchgeführt. Alle Implantate waren klinisch stabil. Signifikante Unterschiede ergaben sich

zwischen den Messungen senkrecht zum Alveolarkamm (B, P) und parallel zum Alveolarkamm (M, D). Es wurde eine tendenziell negative Korrelation zwischen dem marginalen Knocheniveau und den Messungen des ISQ festgestellt, welche jedoch statistisch nicht signifikant war.

Schlussfolgerung: Zusammenfassend lässt sich sagen, dass bei der RFA-Messung mit dem Osstell-Gerät berücksichtigt werden muss, dass die Ausrichtung des Schallkopfs die Messung beeinflusst. Es erscheint daher ratsam, die Ausrichtung zu standardisieren.

Zix J, Hug S, Kessler-Liechti G, Mericske-Stern R.

Measurement of dental implant stability by resonance frequency analysis and damping capacity assessment: comparison of both techniques in a clinical trial.

Int J Oral Maxillofac Implants. 2008 May-Jun;23(3):525-30.

(»Die Messung der Implantatstabilität mittels Resonanzfrequenzanalyse und Dämpfungskapazität: Der Vergleich beider Messverfahren in einer klinischen Studie.«)

Die RFA mittels Osstell und die Messung der Dämpfungskapazität mittels Periotest sind zwei nicht-invasive Messverfahren zur Ermittlung der Implantatstabilität. Das Ziel der vorliegenden Studie war die Untersuchung der Korrelation beider Verfahren im Rahmen einer klinischen Studie. Dazu wurden RFA- und Periotest-Messungen bei 213 klinisch stabilen und funktionell belasteten sowie nicht-belasteten, einzeitig inserierten Implantaten (65 Patienten) durchgeführt. Der mittlere ISQ betrug bei der RFA-Messung $57,66 \pm 8,19$ und $-5,08 \pm 2,02$ für den Periotest. Die Korrelation der beiden Messverfahren betrug $-0,64$ (Pearson) und $-0,65$ (Spearman). Die Intraclass-Korrelationskoeffizienten der Einzelmessungen für die ISQ- und Periotest-Werte betragen $0,99$ bzw. $0,88$. Es konnte keine signifikante Korrelation der Implantatlänge mit der RFA oder dem Periotest festgestellt werden. Es wurde jedoch eine signifikante Korrelation des Implantatdurchmessers mit beiden Techniken gefunden. Die Korrelation der beiden Messsysteme

ist mäßig bis gut. Es scheint, dass der Periotest anfälliger für klinische Messvariablen ist als das Osstell-Gerät. Die Werte der Intraclass-Korrelation deuten auf eine geringere Messgenauigkeit des Periotest-Verfahrens hin. Außerdem wichen die Periotest-Werte stärker von der Normalverteilung ab als die ISQ-Werte.



Marwa Abdel AAL, El Far M, Sheta NM, Fayyad A, El Desouky E, Nabi NA, Ibrahim M.

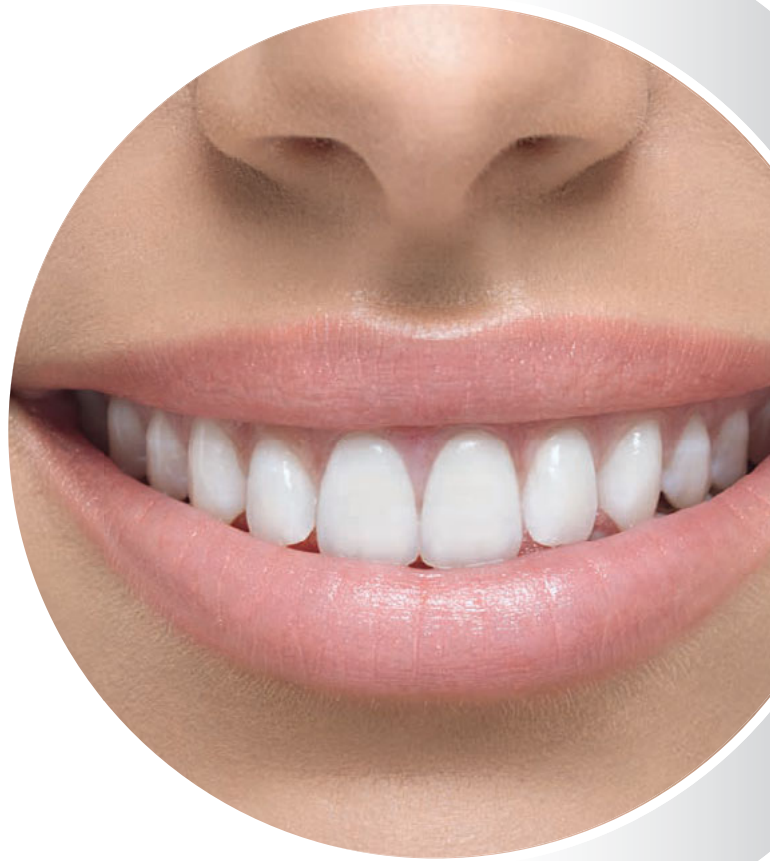Correlation of Implant Stability Between Two Noninvasive Methods Using Submerged and Nonsubmerged Healing Protocols: A Randomized Clinical Trial.

J Oral Implantol. 2020 Dec 1;46(6):571-579.

(»Korrelationen zweier nicht-invasiver Methoden zur Messung der Implantatstabilität bei gedeckter oder offener Einheilung: Eine randomisierte klinische Studie.«)

In dieser klinischen, randomisierten Studie wurde eine allgemeine Korrelation zwischen der mit dem Osstell- und dem Periotest-Gerät aufgezeichneten Implantatstabilität am Tag der Implantatinsertion und drei Monate nach der Einheilung für das submerse und das nicht submerse Belastungsprotokoll ermittelt. Zu diesem Zweck wurden 80 vollständig zahnlose Patienten rekrutiert, die zwischen 50 und 69 Jahre alt waren. Diesen wurde in der Mittellinie des Unterkiefers ein Einzelimplantat gesetzt. Unmittelbar nach der Insertion wurde der ISQ an der bukkalen Oberfläche aufgezeichnet und anschließend mit dem Periotest M-Gerät der Dämpfungseffekt (PTV) des installierten Implantats mithilfe des auf das Implantat geschraubten SmartPegs gemessen. Die Patienten wurden anschließend nach dem Zufallsprinzip entweder der Gruppe mit geschlossener oder offener Einheilung zugewiesen. Bei Korrelation des ISQ mit dem PTV ergab sich eine

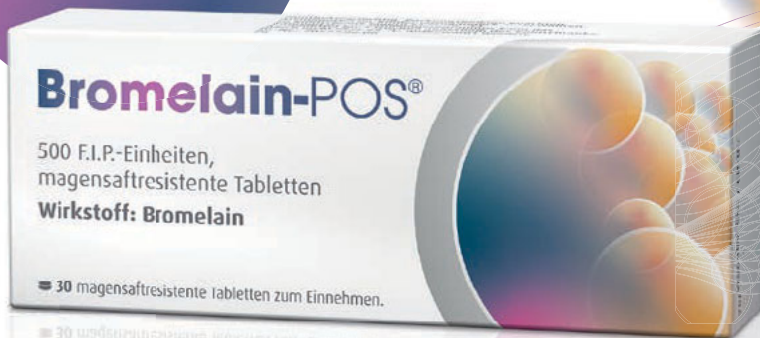SCHNELLER WIEDER DAS SCHÖNSTE LÄCHELN ZEIGEN.



BROMELAIN-POS® WIRKT

- > mit pflanzlichem Wirkstoff
- > in Arzneimittelqualität
- > laktosefrei, farbstofffrei und glutenfrei

BEI AKUTEN
SCHWELUNGEN
NACH
OPERATIONEN



Jetzt **KOSTENLOSE MUSTER*** anfordern: www.bromelain-pos.de/muster

*Musterabgabe nur entsprechend §47 Abs. 3f. AMG. Änderungen vorbehalten.

Bromelain-POS®, 500 F.I.P.-Einheiten, magensaftresistente Tabletten. **Wirkstoff:** Bromelain. **Zusammensetzung:** 1 magensaftresistente Tablette enthält 56,25-95 mg Bromelain (entspr. 500 F.I.P.-Einheiten), mikrokristalline Cellulose, Copovidon, Maltodextrin (als Stellmittel), Magnesiumstearat (Ph. Eur.) (pflanzlich), hochdisperses Siliciumdioxid, Methacrylsäure-Methylmethacrylat-Copolymer (1:1) mittleres MG 135.000, Methacrylsäure-Ethylacrylat-Copolymer (1:1) mittleres MG 250.000, Talkum, Triethylcitrat. **Anwendungsgebiete:** Begleittherapie bei akuten Schwellungszuständen nach Operationen und Verletzungen, insbesondere der Nase und der Nebenhöhlen. **Gegenanzeigen:** Überempfindlichkeit gegenüber Bromelain, Ananas oder einem der sonstigen Bestandteile. **Bromelain-POS®** sollte nicht angewendet werden bei Patienten mit Blutgerinnungsstörungen sowie bei Patienten, die Antikoagulantien oder Thrombozytenaggregationshemmer erhalten. **Nebenwirkungen:** Erkrankungen des Immunsystems: Häufig: allergische Reaktionen, z. B. Hautausschläge oder asthmaphähnliche Beschwerden; Im Falle von allergischen Reaktionen, insb. asthmaphähnlichen Beschwerden, sollte **Bromelain-POS®** sofort abgesetzt werden. Erkrankungen des Gastrointestinaltrakts: Gelegentlich: Magenbeschwerden und/oder Durchfall. Untersuchungen: Sehr selten: Blutungszeit verlängert. **Stand:** September 2020.

URSAPHARM Arzneimittel GmbH, Industriestraße 35, 66129 Saarbrücken.

 URSAPHARM

mäßig negative, statistisch signifikante Korrelation zwischen den beiden Messwerten. Nach drei Monaten war keine signifikante Korrelation zwischen ISQ und PTV mehr in beiden Gruppen zu beobachten. In der Gruppe der weiblichen Teilnehmer konnte eine statistisch signifikante negative Korrelation zwischen den beiden Geräten in beiden Einzelgruppen ermittelt werden. In der männlichen Gruppe konnten keine statistisch signifikanten Korrelationen beobachtet werden.

Schlussfolgerung: Korrelationen zwischen dem Ostell- und dem Periotest-Gerät bleiben umstritten. Die vorliegende Studie kam zu dem Schluss, dass bei der Messung der Implantatstabilität eine signifikante, negative Korrelation zwischen den beiden Geräten besteht. Nach drei Monaten unter Belastung und bei Messung der Sekundärstabilität der Implantate geht diese offensichtlich verloren. Auch das Geschlecht wirkt sich auf die Erfassung der Implantatstabilität aus, was hauptsächlich auf die unterschiedliche Knochendichte von Männern und Frauen zurückzuführen ist.



Systematische
Reviews,
Metaanalysen

Andreotti AM, Goiato MC, Nobrega AS, Freitas da Silva EV, Filho HG, Pellizzer EP, Micheline Dos Santos D. **Relationship Between Implant Stability Measurements Obtained by Two Different Devices: A Systematic Review.**

J Periodontol. 2017 Mar;88(3):281-288.

(»Beziehungen der Messergebnisse nach Implantat-Stabilitätsmessung mittels zweier unterschiedlicher Methoden: Ein systematischer Review.«)

Ziel dieser systematischen Übersichtsarbeit war die Bewertung der Beziehung zwischen zwei Messmethoden zur Beurteilung der Implantatstabilität und die Untersuchung des Grades der Übereinstimmung. Zu diesem Zweck wurde eine

Literaturrecherche in den Datenbanken Pubmed und Scopus durchgeführt. Einschlusskriterien waren englischsprachige, prospektive, retrospektive und randomisierte kontrollierte klinische Studien, die die Implantatstabilität mithilfe der Resonanzfrequenzanalyse (RFA) und der Dämpfungskapazitätsanalyse (DCA) bewerteten. Sechs Studien erfüllten die Einschlusskriterien. Obwohl es eine signifikante numerische Korrelation zwischen den mit beiden Methoden ermittelten Werten gab, zeigten die Daten, dass weniger als die Hälfte (46,0 %) der Fälle in Bezug auf die Klassifizierung der Implantatstabilität übereinstimmten.

Schlussfolgerung: Es kann davon ausgegangen werden, dass es nicht immer einen Konsens und eine Standardisierung bei der Klassifizierung der Implantatstabilität in Bezug auf die mit RFA- und DCA-Geräten ermittelten Werte gibt, was zu Unstimmigkeiten und Missverständnissen unter Zahnärzten führen könnte.

Aparicio C, Lang NP, Rangert B. **Validity and clinical significance of biomechanical testing of implant/bone interface.**

Clin Oral Implants Res. 2006 Oct;17 Suppl 2:2-7.

(»Verlässlichkeit und klinische Bedeutung der biomechanischen Testung des Implantat-Knochen-Interface.«)

Ziel der Übersichtsarbeit war die Sichtung der Literatur zur RFA und zum Periotest, um die Verlässlichkeit und den prognostischen Wert beider Verfahren zur Vorhersage eines Implantatverlustes zu überprüfen. Zu diesem Zweck erfolgte in der Datenbank PubMed eine Literaturrecherche, anhand welcher eine begrenzte Anzahl nicht randomisierter klinischer Studien gefunden werden konnte. Daher wurde nur ein narrativer Überblick über allgemeine Aspekte der Techniken, Faktoren, die die Messungen beeinflussen, und die klinische Relevanz der Techniken erstellt.

Schlussfolgerung: Faktoren wie Knochendichte, Lokalisation (Ober- oder Unterkiefer) und die Länge des Abutments oder des Implantats scheinen sowohl

die RFA- als auch die Periotest-Messungen zu beeinflussen. Die Daten deuten darauf hin, dass hohe RFA- und niedrige Periotest-Werte auf erfolgreich integrierte Implantate hindeuten. Niedrige/abnehmende RFA- und hohe/steigende Periotest-Werte können Anzeichen für eine Auflösung des Knochen-Implantat-Kontakts und/oder marginale Knochenverluste sein. Einzelne Messwerte mit einer der Techniken sind jedoch nur von begrenztem klinischen Wert. Der prognostische Wert der RFA- und Periotest-Techniken zur Vorhersage des Verlusts der Implantatstabilität ist in prospektiven klinischen Studien zu ermitteln.

Cehreli MC, Karasoy D, Akca K, Eckert SE.

Meta-analysis of methods used to assess implant stability.

Int J Oral Maxillofac Implants. 2009 Nov-Dec;24(6):1015-32.

(»Metaanalyse der Methoden zur Messung der Implantatstabilität.«)

Das Ziel der Studie war die Untersuchung von Korrelationen zwischen Periotest-Messungen, Insertionstorque und/oder dem Ausdrehmoment anhand RFA-Messungen. Dazu erfolgten Literaturrecherchen in den Datenbanken Pubmed, Embase, Ovid, Cochrane Library und Handsuchen in zehn Fachzeitschriften. Es wurden 50 Artikel identifiziert, drei Studien wurden aufgrund von Einschränkungen im Studiendesign ausgeschlossen. Die Studien, die die Einschlusskriterien erfüllten, fielen in eine Vielzahl von Kategorien (elf Kadaverstudien am Menschen, 16 klinische Studien, 15 tierexperimentelle Studien und fünf In vitro-Studien). Die Analyse der gepoolten p-Werte ergab signifikante Korrelationen zwischen dem Insertionstorque und der RFA- sowie der Periotest-Messung. Zwischen dem Ausdrehmoment und den RFA-/Periotest-Messungen wie auch zwischen der Periotest- und der RFA-Messung selber konnte keine signifikante Korrelation ermittelt werden. Insertionstorque und RFA zeigten eine statistisch signifikante und direkte Beziehung von 55,4 %. Ein statistisch signifikanter und direkter Zusammenhang von 87,6 % wurde zwi-

NEU!

... jetzt haben Ihre Patienten die Wahl!



SunClear Aligners® – ab sofort in 3 optimierten Preisstufen

BASIC

- ▶ Bis 20 Single Aligners
- ▶ Inkl. Retainer
- ▶ Refinements 65,- €
- ▶ 15,- € je Single Aligner über 20 Aligners
- ▶ Stornogebühren vor Freigabe des Auftrages 99,- €

AB 599,- €
 zzgl. 7% MwSt.

CLASSIC

- ▶ Bis zu 40 Single Aligners
- ▶ Inkl. Retainer
- ▶ Ein Refinement inkl.
- ▶ 15,- € je Single Aligner über 40 Aligners
- ▶ Stornogebühren vor Freigabe des Auftrages 99,- €

AB 999,- €
 zzgl. 7% MwSt.

ALL INCLUSIVE

- ▶ Unbegrenzte Anzahl Aligners
- ▶ Inkl. Retainer
- ▶ Zwei Refinements inkl.
- ▶ Stornogebühren vor Freigabe des Auftrages 99,- €

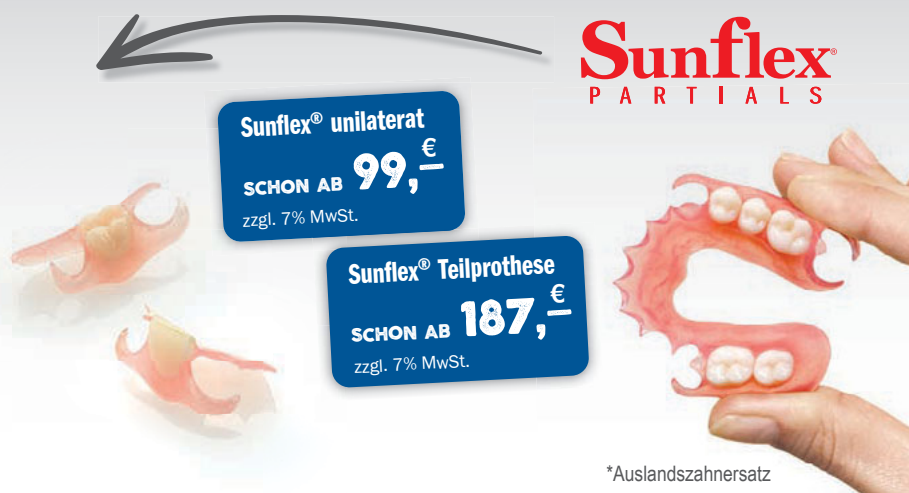AB 1299,- €
 zzgl. 7% MwSt.

Werden auch Sie SunClear Kunde. Einfach auf sudentallabs-germany.de anmelden.

Nahezu **unsichtbar** und **unzerbrechlich**,
monomerfrei und **flexibel**

- ▶ Flexibel und Biokompatibel
- ▶ Keine Metallklammern
- ▶ Hervorragend kombinierbar mit Modellguß
- ▶ Hochästhetisch und lebenslange Garantie

... **ideal als temporäre Lösung für implantatgetragenen Zahnersatz!**



*Auslandszahnersatz

Erfahren Sie mehr über uns und unsere Leistungen unter: www.sudentallabs-germany.de

free call 0800 / 664 485 0

Oberbilkler Allee 163 - 165 · 40227 Düsseldorf, Germany
info@sudentallabs.de.com · www.sudentallabs-germany.de



YouTube



schen dem Insertionstorque und dem Ausdrehmoment festgestellt.

Schlussfolgerung: Diese Meta-Analyse von 47 Studien zeigte eine statistisch signifikante Korrelation zwischen dem Insertionstorque und der RFA.

Chen MH, Lyons KM, Tawse-Smith A, Ma S.

Clinical Significance of the Use of Resonance Frequency Analysis in Assessing Implant Stability: A Systematic Review.

Int J Prosthodont. 2019 Jan/Feb;32(1):51-58.

(»Die klinische Bedeutung des Einsatzes der Resonanzfrequenzanalyse bei der Überprüfung der Implantatstabilität: Ein systematischer Review.«)

Um Korrelationen zwischen der RFA und anderen klinischen Messungen und Veränderungen des marginalen Knochenlevels zu untersuchen, erfolgte eine systematische Recherche in den elektronischen Datenbanken Pubmed, Embase und Cochrane. Die meisten der 62 in die Analyse einbezogenen Artikel berichteten über einen allgemeinen Anstieg der ISQs während des Beobachtungszeitraums; es wurden jedoch widersprüchliche Ergebnisse hinsichtlich der Beziehungen zwischen RFA-Messungen, dem marginalen Knochenverlust und anderen Parametern gefunden.

Schlussfolgerung: Eine endgültige Schlussfolgerung konnte nicht gezogen werden, da in den wenigen Artikeln, die über signifikante Assoziationen und Korrelationen zwischen RFA-Messungen und

marginalen Knochenverlust berichteten, uneinheitliche Ergebnisse aufgelistet wurden. Die Heterogenität zwischen den Studien erschwerte die Interpretation zusätzlich. RFA-Messungen können für die Bewertung der Implantatstabilität nach wie vor wertvoll sein, wenn sie als ergänzendes Instrument zur Röntgendiagnostik und anderen klinischen Untersuchungen eingesetzt werden.

Lages FS, Douglas-de Oliveira DW, Costa FO.

Relationship between implant stability measurements obtained by insertion torque and resonance frequency analysis: A systematic review.

Clin Implant Dent Relat Res. 2018 Feb;20(1):26-33.

(»Der Zusammenhang zwischen der Messung der Implantatstabilität mittels Insertionstorque oder Resonanzfrequenzanalyse: Ein systematischer Review.«)

Die Primärstabilität von Zahnimplantaten kann mithilfe des Insertionsdrehmoments (IT) und der RFA bewertet werden. Um Zusammenhänge zwischen dem IT und der RFA zu untersuchen, wurde eine systematische Literaturrecherche in den Datenbanken Pubmed, Web of Science, Scopus, Cochrane Library, Ovid und Scielo durchgeführt und mit Handsuchen in relevanten Fachjournals ergänzt. Zwölf Studien wurden in die systematische Überprüfung einbezogen. Es gab keine statistisch signifikante Korrelation zwischen dem mittels RFA ermittelten ISQ und dem IT.

Schlussfolgerung: IT und RFA sind von-

einander unabhängige und nicht vergleichbare Methoden zur Messung der Primärstabilität. Für die klinische Anwendung ist es wichtig, nur eine Messmethode zu verwenden.

Manzano-Moreno FJ, Herrera-Briónes FJ, Bassam T, Vallecillo-Capilla MF, Reyes-Botella C.

Factors Affecting Dental Implant Stability Measured Using the Ostell Mentor Device: A Systematic Review.

Implant Dent. 2015 Oct;24(5):565-77.

(»Einflussfaktoren auf die mittels des Ostell Mentor-Gerätes ermittelte Implantatstabilität: Ein systematischer Review.«)

Um Faktoren zu bestimmen, welche die mit dem Ostell Mentor-Gerät ermittelte Implantatstabilität beeinflussen können, wurde eine systematische Literaturrecherche in den Datenbanken Pubmed, Scopus und Cochrane durchgeführt. Aus 264 Artikeln wurden insgesamt 39 RCT und CCT für die Analyse ausgewählt. Die Auswertung der Studien ergab, dass viele Faktoren die mit dem Ostell-Mentor-Gerät gemessene Stabilität von Implantaten beeinflussen können.

Schlussfolgerung: Ostell Mentor kann ein nützliches Instrument sein, um den Zeitpunkt der Implantatbelastung zu bestimmen. Es sind jedoch weitere Forschungsarbeiten erforderlich, um die Zuverlässigkeit und Vorhersagbarkeit der nach wie vor umstrittenen RFA für die Implantat-Osseointegration zu ermitteln. ●

In der nächsten Ausgabe **pip** 6/2021: Faktoren der Implantatstabilität

Wollen Sie mehr zu einer bestimmten Arbeit wissen?
Nutzen Sie unseren Volltext-Service auf www.frag-pip.de, senden Sie ein Fax an **08025-5583** oder eine E-Mail an leser@pipverlag.de. Wir recherchieren die Gesamtkosten bei den einzelnen Verlagen bzw. Textservices, Sie erhalten eine Gesamtkostenübersicht und können über uns bestellen.
Für **pip**-Abonnenten sind Recherche, Handling und Versand der Texte kostenlos!



FULL SMILE DENTAL PARTNER

Vertriebspartner für
IMPLANTATE | INSTRUMENTE | BIOMATERIAL

Ihr Partner für
PROFESSIONELLE BERATUNG + ERSTKLASSIGEN SERVICE!

Kompetente und praxisnahe Anleitung!

- ♥ Grundlagen der Implantologie
- ♥ Digitaler Workflow
- ♥ Augmentationstechniken
- ♥ Abrechnungsseminar
- ♥ Sofortbelastung, -versorgung mit Sinuslift/
Schnitt- und Nahttechniken
+ Parallelkurs für ZFA am Samstag
- ♥ Digitale Welt der Zahntechnik
- ♥ Live-OPs! Implantation unter Supervision
und Abschlussprüfung

PRAXIS für die PRAXIS

Wie oft haben Sie bei Ihren Patienten daran gedacht, diese gerne selber implantieren zu können? Genau dabei möchte Sie **FULL SMILE – Dental Partner** unterstützen!

Das Curriculum **PRAXIS für die PRAXIS** richtet sich vor allem an Implantologen, die bisher sehr wenig oder die sogenannten ‚sicheren Fälle‘ implantiert haben, aber auch an die ZahnärztInnen, die das Implantieren gerne erlernen möchten.

Nach über 20-jähriger Erfahrung im Bereich implantologischer Fortbildungen möchten wir mit dieser Kursreihe nicht nur die ZahnärztInnen unterstützen, sondern das ganze Team!

Neben wertvollen Informationen für die ZahntechnikerInnen sind auch die Kursreihen für die Assistenz/ZFA wichtig, um die beste Unterstützung beim Implantieren zu erreichen. Die Erstellung eines korrekten Heil- und Kostenplans, die Vorbereitung des sterilen OP-Tisches und die Nachbereitung der chirurgischen Instrumente sind nur kleine Bereiche auf dem Weg der erfolgreichen Implantation.

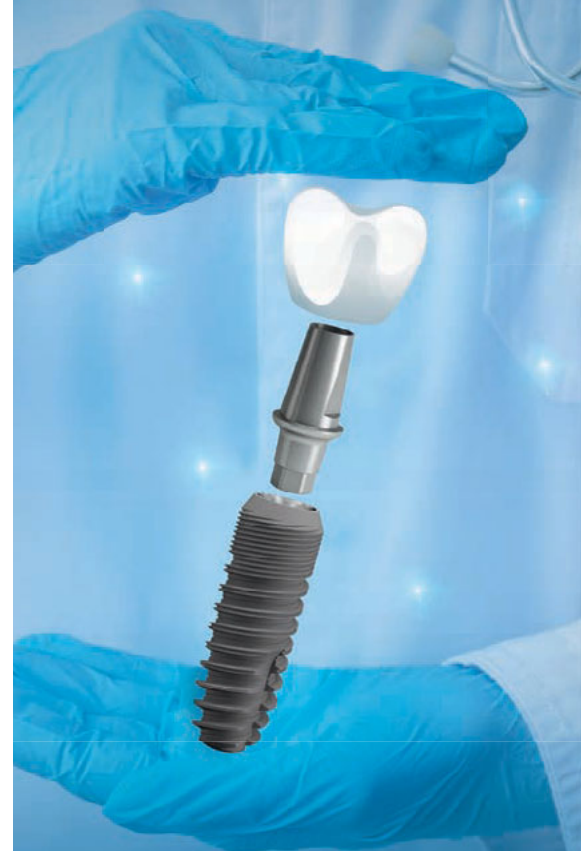Wichtig für **FULL SMILE – Dental Partner** und sein Referententeam ist es, auch nach Abschluss des Curriculums weiterhin für Sie und Ihr Team rundum alltägliche Fragen der Implantation da zu sein. Gemeinsam unterstützen wir Sie, das Erlernete in Ihren Praxisalltag einzubinden.

Wir würden uns freuen, Sie in diesem Curriculum begrüßen zu dürfen. Nutzen Sie die Community an Implantologen, ZFAs und ZahntechnikerInnen – nicht nur während des Curriculums – sondern vor allem bei der Umsetzung des Erlerneten und bei der Erweiterung der eigenen Praxis.

Fordern Sie unsere detaillierten Informationen an: kurs@full-smile.de

PRAXIS für die PRAXIS

Sicher
IMPLANTIEREN
nach 7 Modulen



Mit
Live-OPs
84-92
Fortbildungs-
Punkte

Ready for the next Level



FULL SMILE
DENTAL PARTNER

Aus der Praxis für die Praxis

Tipps in **pip** kommen diesmal von Martin Bonsmann, Stephan Daum, Alessandro Motroni, Jörg Neugebauer, Stefan Schnitzer, Ali Tunkawila, Nadja Tzinis, Christian Walter.

Split & Jump

Beim Bone Splitting verwende ich durchmesserreduzierte Implantate, um den Spalt nicht zu weit aufzudehnen. Damit nutze ich ideal die physiologische Knochenregeneration innerhalb der sogenannten jumping distance, um den Spalt aufzufüllen.

Morscher Knochen

Bei Osteoporose-Patienten bereite ich das Implantatbett grundsätzlich unterdimensioniert auf und nutze den letzten Bohrer nicht mehr oder ich lasse den Bohrer langsam in Gegenrichtung laufen, sodass ich den Knochen mehr in die Peripherie verdränge als abtrage. So erreiche ich selbst bei D4- oder D5-Knochenklassen eine ausreichende Primärstabilität.

Altmodisch

Auch wenn man eine super gepflegte eigene Website hat, sollte man sich von Zeit zu Zeit selber googeln: Praxiseinträge von Branchenübersichten werden meist aus den öffentlichen Telefonbüchern übernommen, und da ich diese selber kaum mehr nutze, war unser Praxiseintrag total veraltet.

Quadratisch, praktisch, gut

Rechteckige oder quadratische Zahnformen sind grundsätzlich einfacher zu extrahieren und sofort zu versorgen, während bei dreieckigen Zahnformen oft die Spitze des interdentalen Weichgewebes verloren geht. Umso atraumatischer sollte hier extrahiert und später weichgewebig präzise vorgegangen werden.

Haben Sie auch einen praktischen Kniff oder eine pfiffige Lösung, die ein Tipp in **pip** werden sollte? Mailen Sie uns an leser@pipverlag.de. Unter allen Einsendungen – auch direkt online – verlosen wir jeden Monat 3 Jabra Elite 75t Kopfhörer mit perfektem Sitz für großartige Musik- und Anruferlebnisse.



Nachhaltig

Autologe Bindegewebestransplantate lagere ich auf einem zuvor RKI-konform sterilisierten Holzspatel – darauf lassen sie sich viel besser verarbeiten als auf einem Glasträger.

Daten-Nirwana

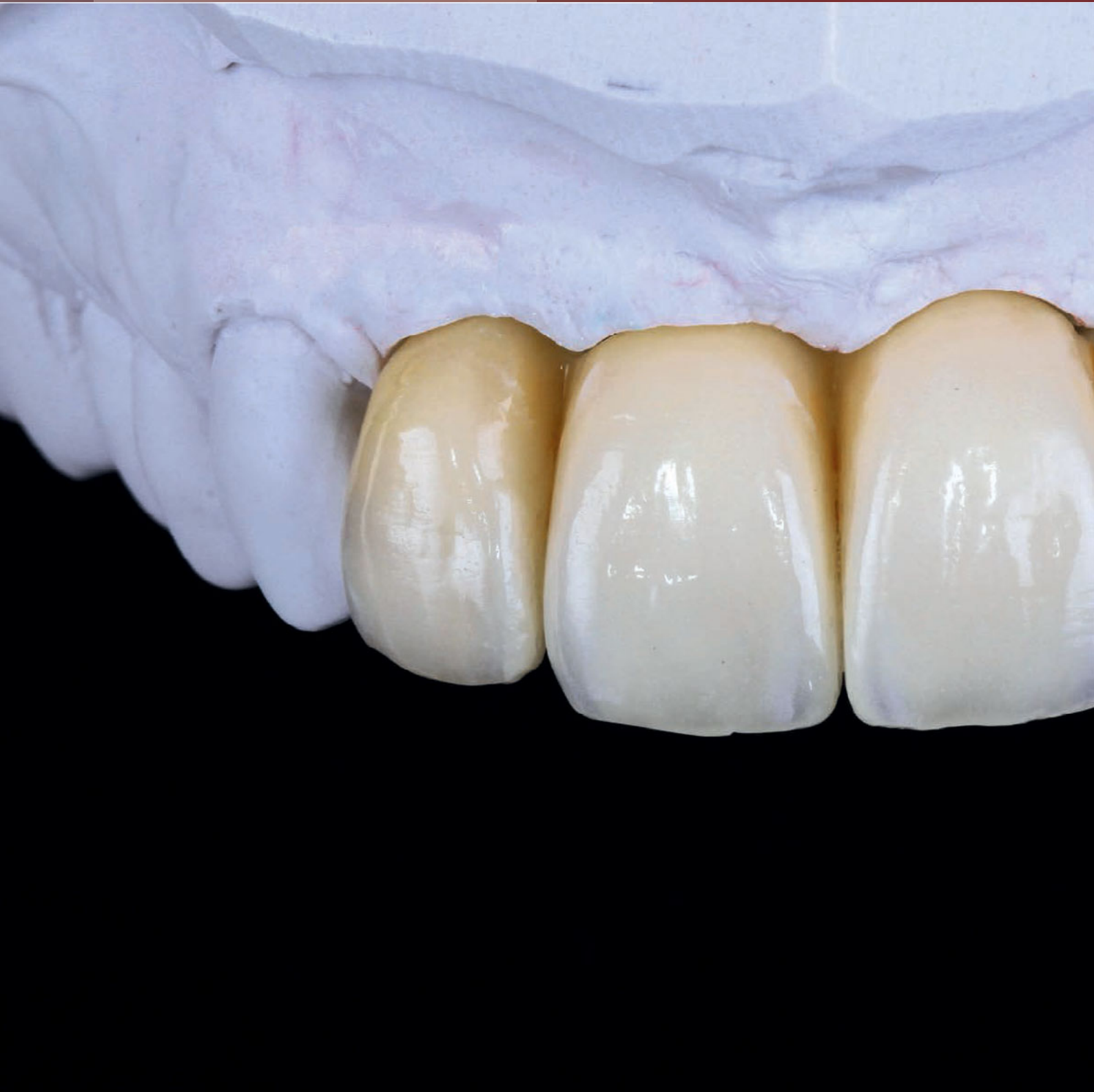Einige Kollegen diskutierten Patientenfälle inklusive Röntgen und DVT-Daten mit Klarnamen über WhatsApp. Es kann nicht oft genug gesagt werden, dass es sich hier um eine völlig ungesicherte Plattform handelt, bei der man keine Kontrolle hat, wo diese Daten landen und wie sie verwendet werden. Solche Daten sollten nur über eine mit separat per SMS versendetem Passwort verschlüsselte E-Mail oder eine gesicherte Cloud geteilt werden.

Schützenhilfe

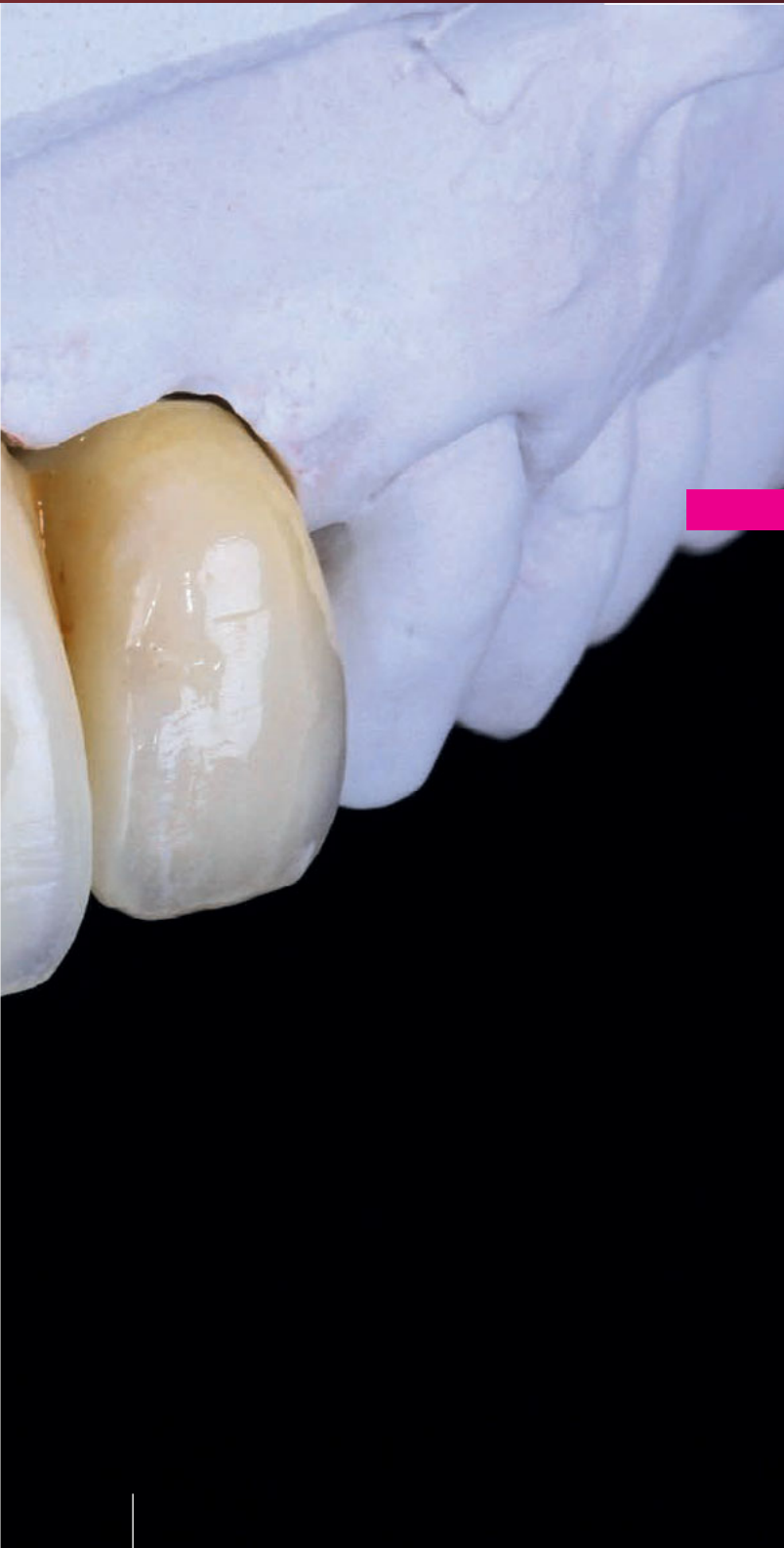Alle reden von interdisziplinärer Zusammenarbeit, aber in der Praxis bleibt oft zu wenig Zeit. Ich informiere die Hausärzte von Risikopatienten nun immer per Arztbrief über deren parodontale Situation und konnte so die Zusammenhänge zwischen deren allgemeinen und zahnmedizinischen Erkrankungen viel besser transportieren. Die Zusammenarbeit mit unserer Praxis habe ich dadurch deutlich verbessert.

Kontrolletti

Ältere oder kognitiv eingeschränkte Patienten vergessen bei der Anamnese doch häufig wichtige Angaben. Wir haben nun ein digitales Merkblatt für den Hausarzt entwickelt, auf dem dieser für unsere Behandlung bedeutende Allgemeinerkrankungen, Risiken und Medikamente zeitsparend anklicken und kurz kommentieren kann.




Renaissance eines ästhetischen Oberkieferfrontzahnbereiches

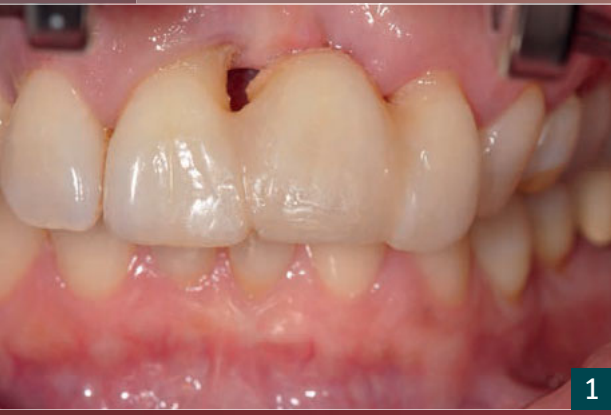

Dr. med. dent. Peter Randelzhofer

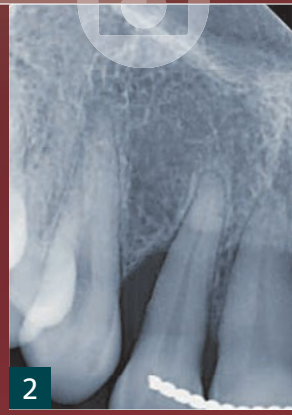
- dr.randelzhofer@icc-m.de
- www.icc-m.de



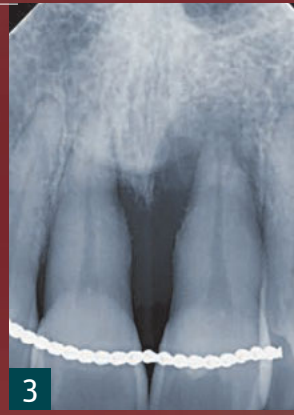Ein massiver horizontaler und vertikaler Verlust des knöchernen Kieferkammes im ästhetischen Frontzahnbereich stellt eine deutliche funktionale und ästhetische Beeinträchtigung eines Patienten dar. Um eine prothetische und ästhetische Rehabilitation zu erreichen, sind in der Regel mehrzeitige oralchirurgische Maßnahmen zum Weichgewebeaufbau und zur Augmentation großer Knochendefizite notwendig.



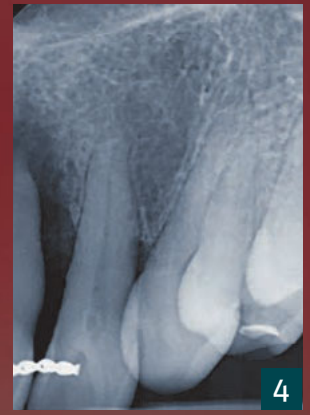1



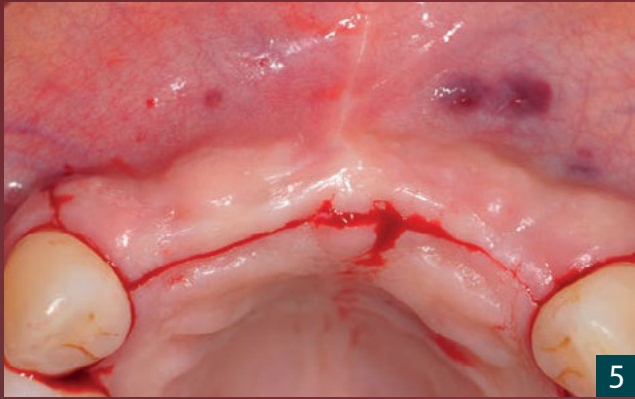
2



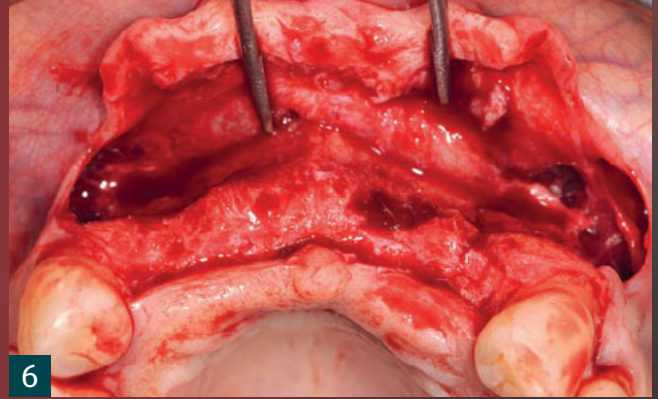
3



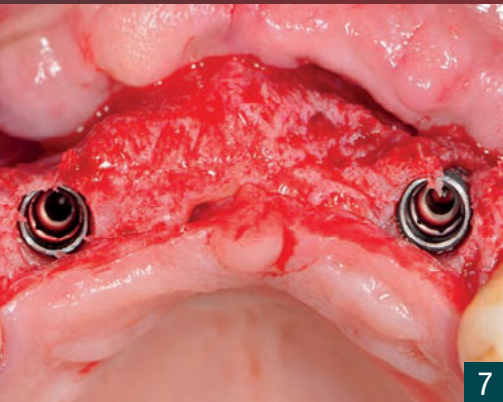4



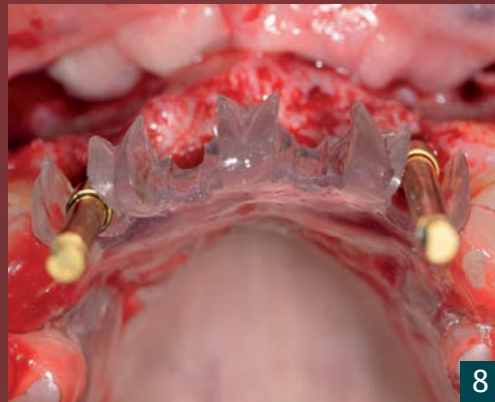
5



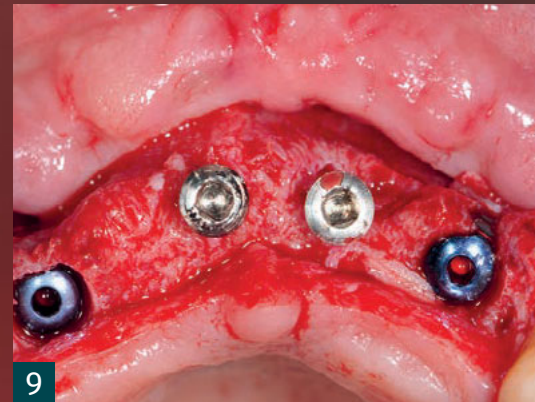6



7



8



9

Die 55-jährige Patientin stellte sich nach Überweisung durch den Hauszahnarzt bei uns in der Praxis vor. Sie klagte über Schmerzen beim Abbeißen, einem Gefühl von Beweglichkeit ihrer Frontzähne und regelmäßigem Zahnfleischbluten. Als Parodontitis-Patientin geht sie regelmäßig zur zahnärztlichen Kontrolle. Ihre Parodontitis wurde durch eine adäquate Therapie/Erhaltungstherapie über Jahre erfolgreich kontrolliert. Im OK-Frontzahnbereich konnte die Krankheitsprogression im Zu-

sammenhang mit dem plötzlichen Auftreten einer systemischen Erkrankung dann nicht mehr verhindert werden.

Die mit Kunststoff von labial und mit einem Mesh von palatinal verblockten Zähne hatten zunehmend an Stabilität verloren (Abb. 1). Das Staging und eine Differenzierung aufgrund klinischer und röntgenologischer Parameter wie Sondierungstiefen, klinischem Attachmentverlust, röntgenologischem Knochen-

1 Klinische Ausgangssituation: Starke horizontale und vertikale Knocheneinbrüche im Oberkiefer-Frontzahnbereich.

2 Zahnfilme der Oberkieferfront: Starker ...

3 ... horizontaler und vertikaler Knochenabbau. Die Wurzeln der Zähne ...

4 ... 12-22 stehen weniger als zu 1/3 im Knochen.

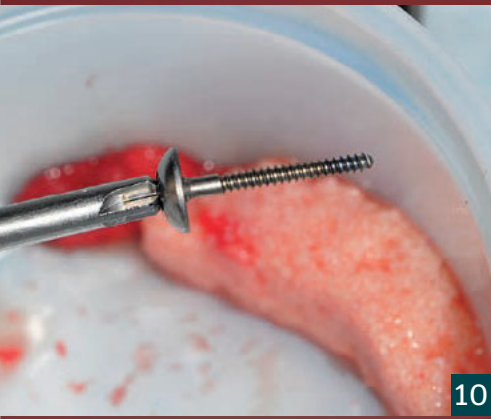5 Zustand nach Extraktion und Abheilung: Krestale, leicht palatinal verlegte Inzision.

6 Der Kieferknochen weist großflächige labiale und horizontale Knochendefekte auf, die augmentiert werden müssen.

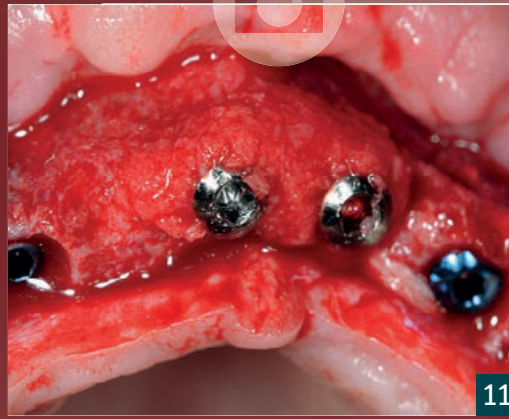
7 Implantatinsertionen (Megagen Anyridge, Ø 3,5 mm) an regio 12 und 22.

8 Mit der Bohrschablone wird die prothetisch notwendige Kieferkambbreite ermittelt.

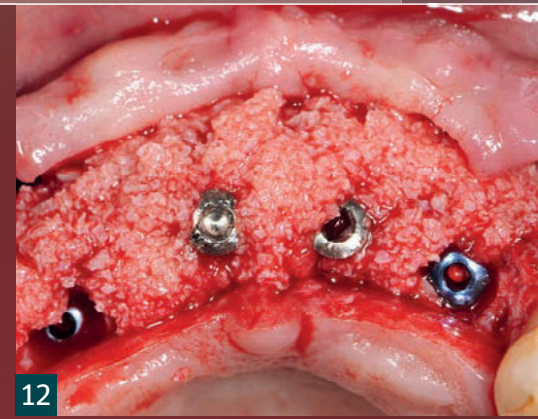
9 Zwei Abstandsschrauben (TLB, Demedi-Dent) werden in der notwendigen vertikalen Höhe inseriert.



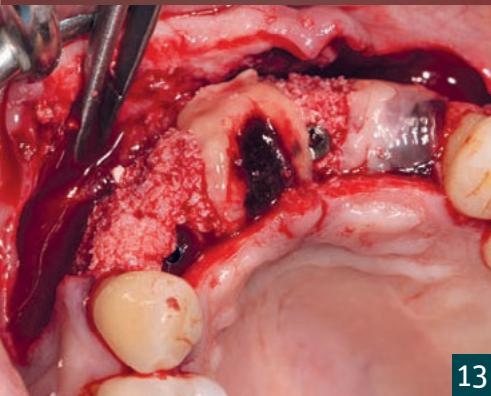
10



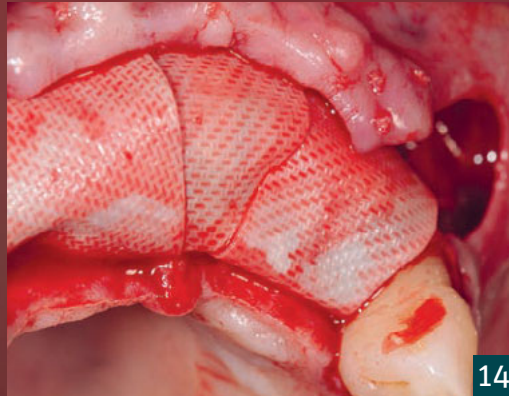
11



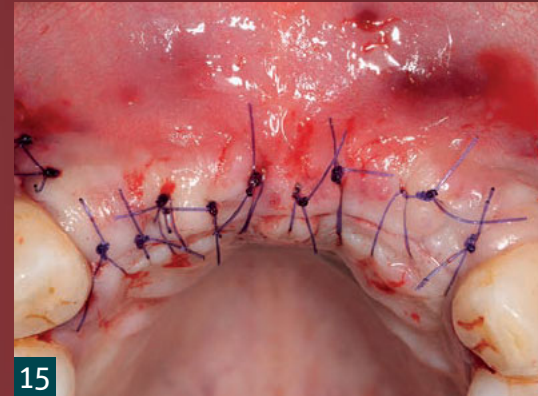
12



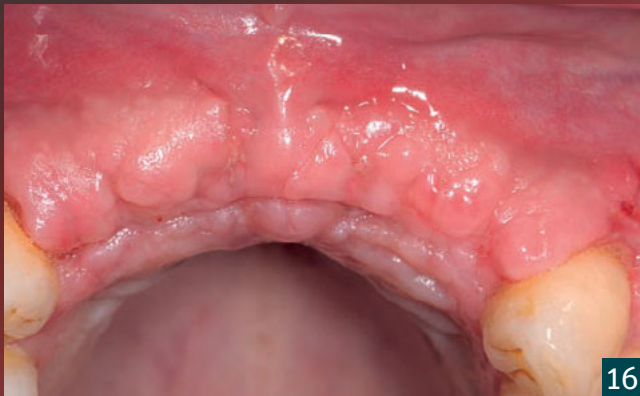13



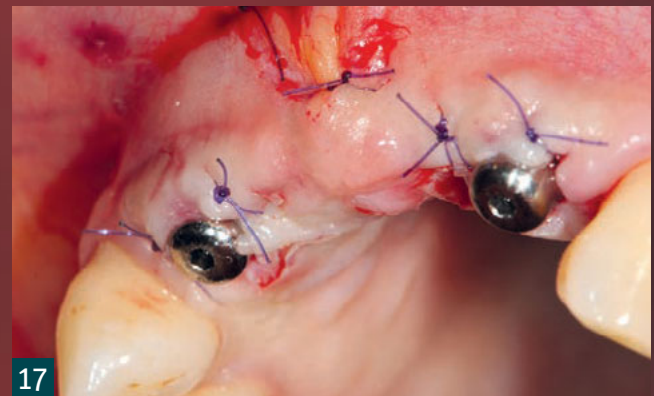
14



15



16



17

abbau (Abb. 2-4), Furkations- und Mobilitätsbefunden erfolgte bereits in der Praxis des Hauszahnarztes. Das Ergebnis lautete fortgeschrittene Parodontitis (IV). Trotz einer Parodontaltherapie konnten die Zähne 12 bis 22 nicht erhalten werden und wurden extrahiert.

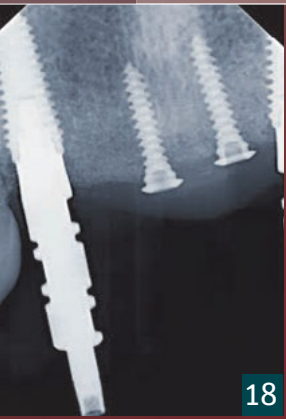Nach Beratung und Aufklärung der Patientin über die möglichen Therapien zur Wiederherstellung ihrer Frontzähne, klinischer und röntgenologischer Analyse sowie Implantatplanung entschieden wir uns für die Insertion von zwei Implantaten (Megagen Anyrid-

ge, Megagen) in regio 12 und 22. Das progressive Gewindedesign des Implantatsystems ermöglicht eine hohe Primärstabilität bei maximalem Knochenerhalt, welches in diesem kompromittierten Knochen von großer Bedeutung ist. Zusätzlich war eine Knochenaugmentation mit autologem Knochen und Knochenersatz im Verhältnis von 60 (Eigenknochen) zu 40 (Knochenersatz) geplant.

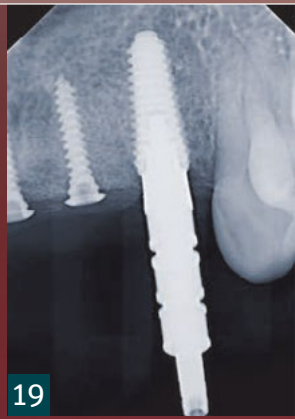Knochenaufbauten großer Volumina sind komplex, gleichzeitig erhöhen Augmentationen mittels autologem Knochen das Risiko einer Spendermorbidity an der Entnahmestelle. Trotz

- 10** Ein Gemisch aus The Graft (Regedent), Eigenblut, retromolarem Knochen sowie a- und i-PRF (Mectron) wird vorgeformt ...
- 11** ... und zunächst zirkulär rund um die Schrauben aufgebracht, bevor der restliche Bereich am Kieferkamm augmentiert wird.
- 12** Eine leichte Überaugmentation des Kieferkammes ist notwendig, um die Kieferkambreite zu erzielen.
- 13** Das Augmentat wird mit a-PRF-Membranen zur Wundheilungsbeschleunigung und Schmerzreduktion teils umwickelt.

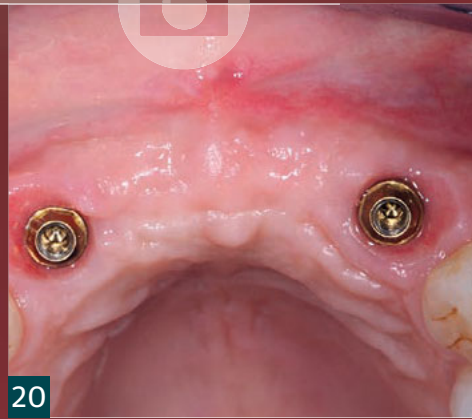
- 14** Mittels Membranen wird das Augmentat großzügig abgedeckt, bevor ...
- 15** ... der Operationssitus nach Auflage von a-PRF-Membranen spannungsfrei vernäht wird.
- 16** Zustand nach sechs Monaten Einheilung.
- 17** Freilegung, lateral ist der Volumengewinn am Kieferkamm erkennbar.



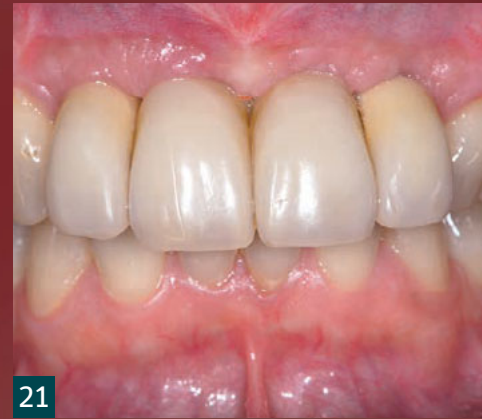18



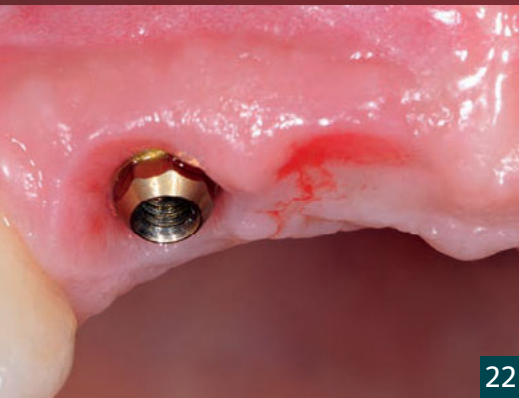19



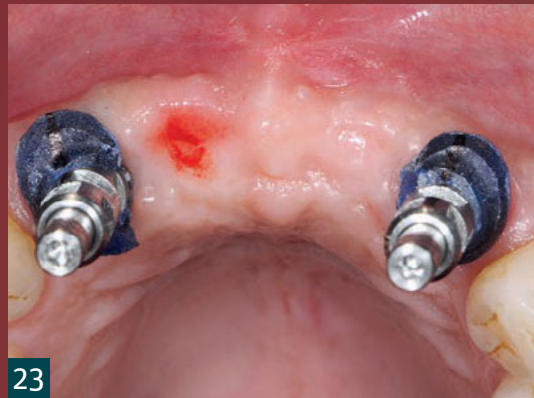
20



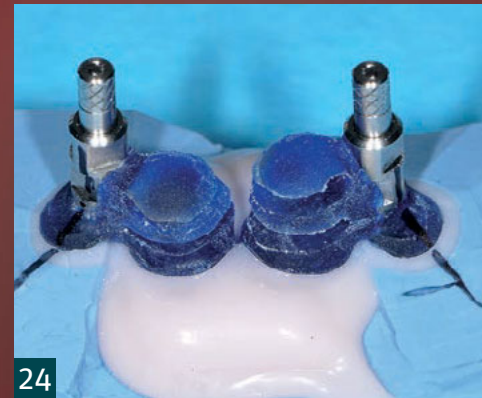21



22



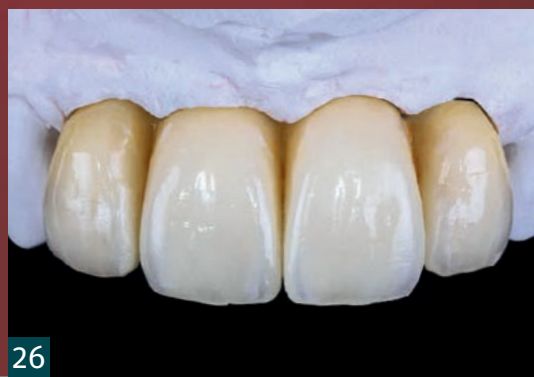23



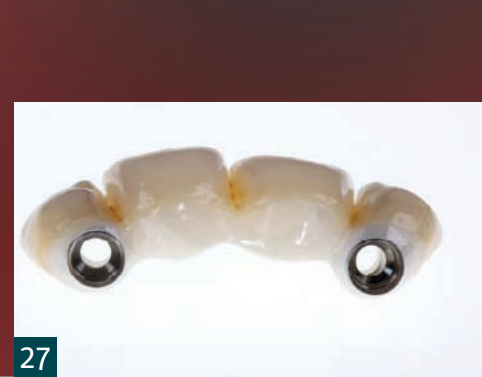
24



25



26



27

der massiven Resorptionen und der daraus nicht unerheblich großen Menge an autologem Knochen wurde auf eine Knochentnahme aus der Tibia oder dem Beckenkamm verzichtet. Mit retromolar gewonnenem Knochen, einem natürlichen mineralisierten Knochenaufbaumaterial aus deproteinisierter porciner Spongiosa mit hoher Biokompatibilität (The Graft, Regedent) sowie a- und i-PRF (Mectron) wurde der Kieferkamm mittels vorgeformtem sticky bone-Augmentat aufgebaut.

Chirurgie

Mit einem paramedianen Schnitt wurde der Operationssitus eröffnet (Abb. 5). Nach Präparation des Weichgewebes zeigte sich das große Ausmaß des knöchernen Defektes (Abb. 6). Zwei Megagen Anyridge-Implantate wurden inseriert (Abb. 7). Von großem Interesse war das prothetisch benötigte Knochen-volumen. Nach Darstellung mittels Bohrschablone und Paral-

18 Röntgenkontrolle nach sechs Monaten mit Abformpfosten.

19 Die Implantate und das Augmentat sind gut osseointegriert.

20 Gesunde Gingiva und ein gesundes Emergenzprofil rund um die Implantate, Zustand vor Einsetzen der provisorischen Brücke.

21 Ein ästhetisches Kunststoffprovisorium, in Kuvettentechnik hergestellt.

22 Abnahme der provisorischen Brücke nach sechs Monaten.

23 Einsetzen der Implantat-Analoge mit den ermittelten Emergenzprofilen aus Kunststoff.

24 Verschlüsselung der Emergenzprofile 12 bis 22 vor Abformung.

25 Abformung für die Anfertigung der definitiven Restauration.

26 Verschraubbare Brücke aus Zirkonoxid verblendet mit Creation (Willi Geller).

27 Die basalen Anteile der Brücke sind wegen ihrer Oberflächengüte in Zirkonoxid gehalten.

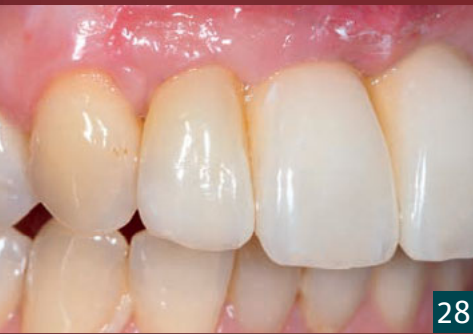

40%
MEHR OBERFLÄCHE

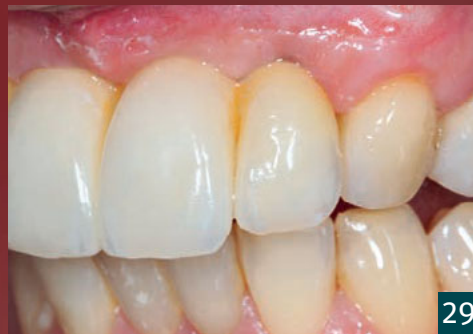HOME OF BONE.

Einzigartiges Design für kompromisslose
Stabilität und Sicherheit.

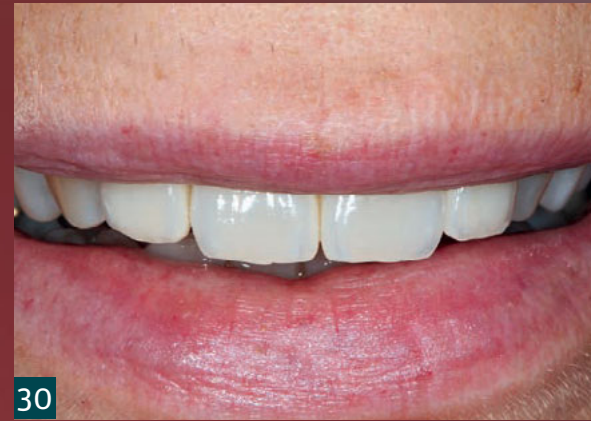AnyRidge[®] – DAS IMPLANTATKONZEPT.



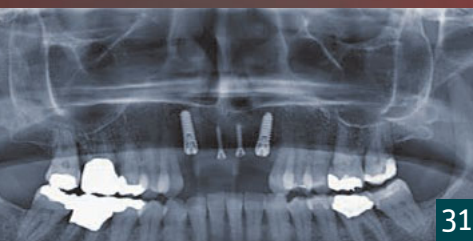28



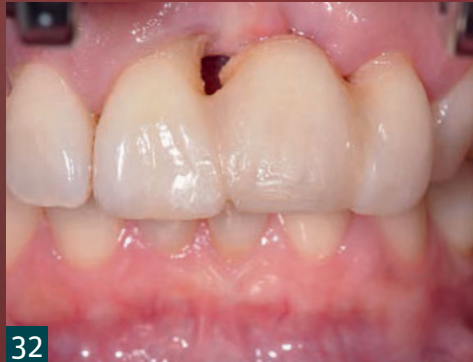29



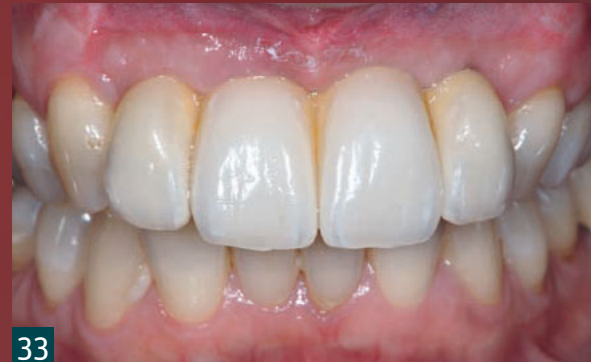30



31



32



33

lelisierungspfeifen in den Implantaten (Abb. 8), wurden zwei Abstandsschrauben (TLB, Demedi-Dent) in regio 11 und 21 inseriert, um das Augmentat zu stabilisieren und den Zug durch das Weichgewebe zu verhindern (Abb. 9). Kurz vor Insertion der Abstandsschrauben war sticky bone angemischt und ausgeformt worden (Abb. 10). Schrittweise wurde das sticky bone-Material am Kieferkamm aufgebracht (Abb. 11, 12). Das Augmentat wurde mittels Membranen aus PRF (Mectron) umfasst (Abb. 13). Abschließend wurde das Augmentat mit einer Zucker-kreuzvernetzten Kollagenmembran aus hoch aufgereinigtem Kollagen (Typ 1) porcinen Ursprungs (Ossix Plus, Regedent) abgedeckt (Abb. 14) und der Operationssitus spannungsfrei vernäht (Abb. 15).

Sechs Monate später erfolgte die Freilegung (Abb. 16, 17). Im Röntgenbild zeigte sich ein optimal osseointegriertes Knochenaugmentat (Abb. 18, 19). Eine im Dentallabor (Uwe Gehringer) mittels Küvettentechnik hergestellte, provisorische Brücke aus Komposit (Mexco, Ivoclar) wurde im nächsten Schritt eingesetzt (Abb. 20, 21) und für weitere sechs Monate belassen. Die gezielt ausgeformten basalen Anteile der Brücke erwirkten eine

girlandenförmige Gingivaausrichtung (Abb. 22). Schlussendlich konnte die Abformung für die definitive Versorgung vorgenommen werden. Zunächst galt es, die neu entwickelten Emergenzprofile rund um die Implantate darzustellen (Abb. 23), sodass diese nachvollziehbar fixiert und verschlüsselt (Abb. 24) in der Abformung integriert werden konnten (Abb. 25).

Im Dentallabor wurde eine hochästhetische Brücke aus einem Zirkonoxidgerüst hergestellt, welche bis auf die basalen Anteile der Brückenglieder 11 und 21 mit creation aufwendig (Willi Geller) verblendet wurde (Abb. 26, 27). Besonderes Augenmerk wurde dabei auf die Oberflächengüte des Werkstückes gelegt.

Das Endergebnis im Zustand nach einer großflächigen Knochenaugmentation (Abb. 31) und prothetischen Rehabilitation (Abb. 30) überzeugt. Die exakt dem natürlichen Verlauf der Gingiva angepasste, zervikale Ausformung der neuen Versorgung hat der Patientin neben dem entspannten, natürlichen Lächeln (Abb. 30) auch die Wiederherstellung ihrer Funktion im Frontzahnbereich ermöglicht (Abb. 32, 33).

Zahntechnik made by Uwe Gehringer (uwe@madeby-ug.de), München

28 Im Zustand von lateral, sowohl von rechts als auch von links, ...

29 ... lassen sich die Volumengewinne der labialen Kontur am Kieferkamm gut beurteilen.

30 Perfekte Schneidekantenlänge und -ausformung.

31 Röntgenkontrolle: Perfekte Ossifikation des Oberkieferfrontzahnbereiches.

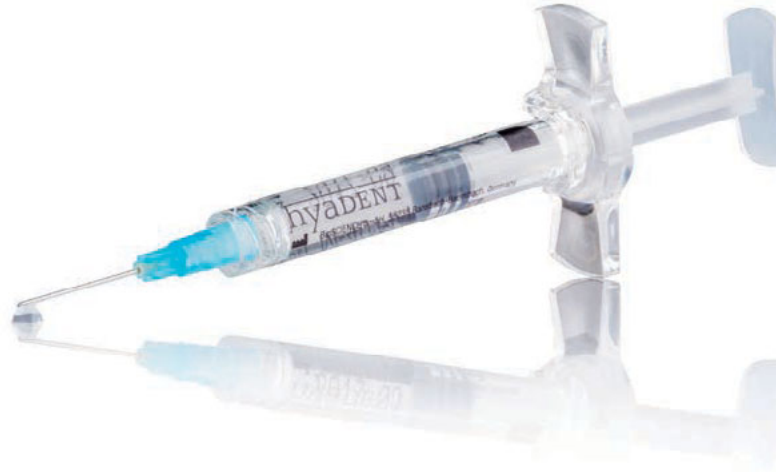32 Ursprüngliche parodontale Ausgangssituation.

33 Ästhetische Renaissance eines parodontal kompromittierten Oberkieferfrontzahnbereiches.

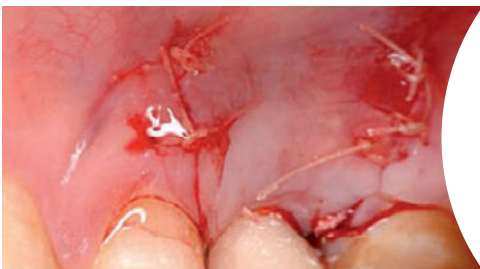hyaDENT

Regeneration natürlich gefördert

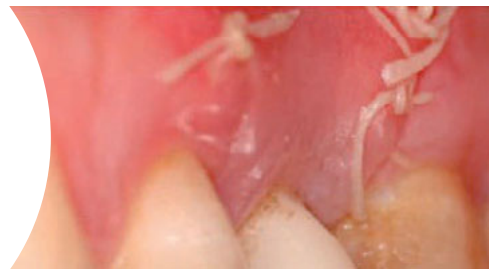Hyaluronsäure
Booster zur
Geweberegeneration



- **Beschleunigte kontrollierte Wundheilung**
Verbessert Wund- und Gewebeheilung und reduziert Narbenbildung
- **Unterstützung der Geweberegeneration**
Reguliert Gewebewiederaufbau und beschleunigt Neoangiogenese
- **Bakteriostatische Wirkung**
Verhindert Eindringen und Wachstum von Krankheitserregern



Wundheilung
mit hyaDENT
nach 72 h



Klinische Bilder mit freundlicher Genehmigung von Prof. Pilloni, Italien.
Individuelle Ergebnisse können abweichen.

5 + 1 ANGEBOT


hyaDENT Natürliche Hyaluronsäure | 1 ml | 49,58 €

hyaDENT BG Kreuzvernetzte Hyaluronsäure | 2 x 1,2 ml | 147,90 €

Zzgl. MwSt., inkl. kostenfreiem Versand. Gültig bis 31.12.2021.



hyaDENT
Weitere Informationen



Kostenlose Implantatsprechstunde im Praxiszentrum

Das Landgericht (LG) Braunschweig entschied am 25.03.2021 – 22 O 582/20 – einen Sachverhalt, den man früher regelmäßig in Zeitungsannoncen fand, der mittlerweile auf dem Rückzug ist. Es geht um eine Anzeige für kostenlose Implantatberatungen. Im konkreten Fall hatte der Zahnarzt „3x wöchentlich kostenlose Implantatsprechstunde“ in seinem „Praxiszentrum“ beworben. Das Zahnarztteam bestand aus dem Inhaber, einer angestellten Zahnärztin und einer Vorbereitungsassistentin.

Er wurde abgemahnt, zeigte sich „angesichts ähnlicher Werbung bundesweit“ ob der Abmahnung verwundert, teilte mit, die Bundeszahnärztekammer um Rat fragen zu wollen, bekam auch eine verlängerte Stellungnahmefrist zur Abmahnung zugestanden, rührte sich dann aber nicht mehr. Die daraufhin gegen ihn erhobene wettbewerbsrechtliche Unterlassungsklage hatte Erfolg.

Das LG sieht in der „kostenlosen“ Implantatsprechstunde einen Verstoß gegen § 7 Abs. 1 HWG. Tathandlung i.S. des § 7 Abs. 1 HWG sei das Anbieten, Ankündigen und die Gewährung der Zuwendung. Eine Zuwendung sei dabei eine geldwerte Vergünstigung, für die kein oder nur ein symbolisches Entgelt zu zahlen ist. Nach dem allgemeinen Sprachverständnis gingen die angesprochenen Verkehrskreise bei der „Sprechstunde“ eines Arztes davon aus, dass es sich dabei um die Zeit handelt, in der der entsprechende Arzt seine ärztlichen Leistungen in seiner Praxis anbiete. Das Angebot kostenloser, wenn auch kurzer Untersuchungen oder individueller Patientenberatung gehe über den Ausnahmetatbestand des § 7 Abs. 1 Ziff. 4 HWG hinaus, da derartige individuelle Beratungen eines Arztes grundsätzlich nur gegen Entgelt zu erwarten sind.

Soweit der Zahnarzt vorgetragen habe, in der von ihm beworbenen „kostenlosen Sprechstunde“ habe niemals eine kostenlose Untersuchung, individuelle Beratung oder Behandlung stattgefunden, sei dies sowohl aus rechtlichen Gründen unerheblich als auch letztendlich unsubstantiiert geblieben. Nach § 7 Abs. 1 HWG sei bereits die Ankündigung einer Zuwendung unzulässig. Insoweit komme es für einen Verstoß gegen § 7 Abs. 1 HWG nicht darauf an, was der Zahnarzt tatsächlich tut, sondern darauf, was die Patienten aufgrund seiner Ankündigung erwarten.

Prof. Dr. jur. Thomas Ratajczak

Rechtsanwalt, Fachanwalt für Medizinrecht, Fachanwalt für Sozialrecht, Justiziar des BDIZ EDI

Kanzlei RATAJCZAK & PARTNER Rechtsanwälte mbB
Berlin · Duisburg · Essen · Freiburg i.Br. · Köln · Meißen · München · Sindelfingen

Posener Str. 1, 71065 Sindelfingen
Tel.: 07031-9505-27 (Frau Sybill Ratajczak)
Fax: 07031-9505-99

■ ratajczak@rpmed.de
■ www.rpmed.de
■ Facebook: ProfRatajczak

Zur Bezeichnung der Praxis als „Praxiszentrum“ meinte das LG, im üblichen Sprachgebrauch würden unter einer Praxis Einrichtungen verstanden, in der ein oder gegebenenfalls mehrere (Zahn)Ärzte ihre Dienste erbringen. Angesichts des davon abweichenden Begriffes „Praxiszentrum“ gingen die Patienten dagegen davon aus, dass es sich dabei um eine demgegenüber bedeutend größere Einrichtung handelt.

Dieser Erwartung werde die Praxis in keiner Weise gerecht. Tatsächlich seien nur er selbst und eine angestellte Zahnärztin, noch dazu nicht für die besonders beworbene Fachrichtung, tätig. Es könne sein, dass er über ganz besonders spezialisierte Fähigkeiten verfüge, die er auch in diesem Fall durchaus bewerben dürfe. Dies stütze aber nicht den Begriff eines „Praxiszentrums“. Auch die Tatsache, dass sich auch noch ein zahnärztliches Labor in dem Gebäude befände, stütze die Erwartung der Patienten nicht. Dasselbe gelte für einen Seminarraum oder die bislang auch nur beabsichtigten Parkplätze.

Das Angebot kostenloser (zahn)ärztlicher Behandlungsleistungen ist nach ständiger Rechtsprechung grundsätzlich wettbewerbswidrig (z.B. OLG Celle, 03.11.2011 – 13 U 167/11 –). Hinsichtlich des „Praxiszentrums“ hat sich das LG nicht mit der dazu vorhandenen Rechtsprechung befasst (z.B. BVerfG, 07.03.2012 – 1 BvR 1209/11 –), vermutlich, weil dazu seitens der Praxis kaum etwas vorgetragen wurde. ●



Rundum DZR – Rundum Happy.

Zuverlässig. Partnerschaftlich. Innovativ. Als 360° Abrechnungsunternehmen vereinen wir Basisleistungen und alle Themen rund um die zahnmedizinische und zahntechnische Abrechnung. Damit unsere Kunden Rundum Happy sind.

- » Liquidität & Sofortauszahlung
- » Ausfallschutz & Ankaufsanfrage
- » Patienten-Komfortteilzahlungen & Kulanz
- » Tools & Produkte und Expertendienste
- » Akademie & Events

Interessiert? Jetzt Infopaket anfordern unter www.dzr.de/infopaket



DZR

Deutsches
Zahnärztliches
Rechenzentrum

» EthOss – Biphasisches β -Tricalciumphosphat Knochenregenerationsmaterial

EthOss Knochenersatzmaterial eignet sich ideal für folgende klinische Indikationen:

- >> Füllung von intraossären Defekten
- >> Augmentation atrophierter Kieferkämme
- >> Auffüllung von Alveolardefekten nach Zahnextraktion zur Erhaltung des Kieferkammes
- >> Auffüllung von Extraktionsdefekten zur Schaffung eines Implantatbettes
- >> Defektfüllung nach operativen Eingriffen
- >> Sinusbodenelevation, bzw. Sinuslift
- >> Auffüllung von mehrwandigen Knochentaschen
- >> Auffüllung von Bi- und Trifurkationen von Zahnfächern



Artikelnummer:

ETH0005

Inhaltsmenge: 3 x 0,5 ml

ETH0010

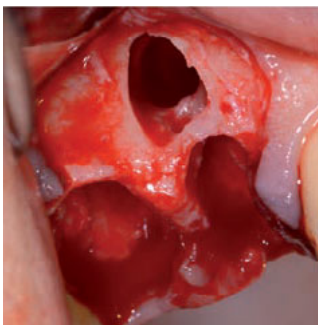
Inhaltsmenge: 3 x 1,0 ml

349,00 €

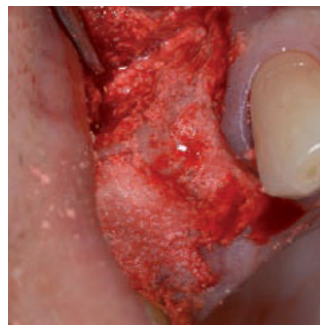
zzgl. MwSt.

499,00 €

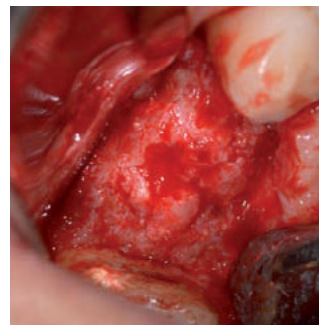
zzgl. MwSt.



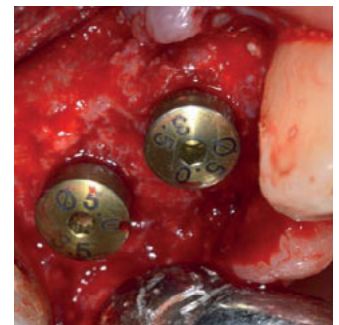
Extraktion



Applikation EthOss



Zustand nach 10 Wochen



Implantatinsertion

Sicher:

EthOss besteht zu 100 % aus synthetischen Calcium Sulfat Verbindungen. Die Besonderheit von EthOss besteht in seiner Zusammensetzung von 65% β -TCP und 35 % TCP. Dies führt zu einem schnellen Knochenumbau und einem stabilen Knochenvolumen.

Schnell:

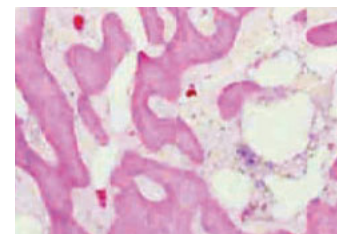
EthOss ist einfach, bequem und fehlerfrei anzumischen. Es wird direkt aus den praktischen Anmischspritzen appliziert. Diese sind erhältlich in 0,5 ccm oder 1,0 ccm. Und weil es in der Lage ist, das eigene Volumen gut zu erhalten, kann der Aufbau von eingepflanzten „Übermengen“ vermieden werden.

Einfach:

Integrierte Calcium-Phosphat Verbindungen geben dem Material seine spezielle Stabilität, vermeiden ein Eindringen von Weichgewebe wie auch die zusätzliche Notwendigkeit von Kollagen Membranen.

Belastbar:

EthOss wird vollständig durch den Körper absorbiert und zeitgleich durch neuen, gesunden, körpereigenen Knochen ersetzt – bis zu 50 % innerhalb von nur 12 Wochen.



*bei Abnahme von 5 Packungen erhalten Sie 1x Packung kostenlos!

Zantomed GmbH
Ackerstraße 1 · 47269 Duisburg
info@zantomed.de · www.zantomed.de



Tel.: +49 (203) 60 799 8 0
Fax: +49 (203) 60 799 8 70
info@zantomed.de

Preise zzgl. MwSt. Irrtümer und Änderungen vorbehalten.
Angebot gültig bis 31.10.2021 und solange Vorrat reicht.

zantomed
www.zantomed.de



Schweizer Qualitätsansprüche

In München-Bogenhausen sorgt das Behandlererteam aus Prof. Dr. Markus Hürzeler und Dr. Otto Zuhr in perfektem Zusammenspiel für Behandlungen auf höchstem Qualitätsniveau. Prof. Hürzeler als weltweit führenden Spezialisten für komplexe Implantatbehandlungen verbindet eine langjährige fruchtbare Beziehung mit dem Unternehmen Bien Air.



Interview mit Prof. Dr. med. dent. Markus Hürzeler

Implantologie und rekonstruktive Chirurgie

Wurde Ihnen als Schweizer und auch mit Ihrem Studium an der Universität Zürich die Zusammenarbeit mit einem Schweizer Hersteller gewissermaßen in die Wiege gelegt?

Wollen Sie mir etwa einseitige nationale Präferenzen unterstellen? Wobei, wenn ich an die Standardeigenschaften denke, mit denen man die Schweizer gemeinhin verbindet – Pünktlichkeit, Präzision, Sorgfalt, Detailversessenheit – habe ich damit eigentlich kein Problem. Ganz sicherlich überträgt sich diese Mentalität auch allgemein auf die Ansprüche an die Herstellung von Produkten, deren Qualität und Zuverlässigkeit; und das kann mir als bekanntermaßen peniblen Chirurgen doch nur recht sein. Ich fand tatsächlich immer schon die Winkelstücke von Bien Air toll und habe mich entsprechend sofort bereitwillig mit dem Chirurgiegerät angefreundet – und es nie bereut. Ich hatte davor durchaus Geräte, bei denen immer mal wieder die Wasserkühlung ausstieg oder sogar das gesamte Gerät mitten in der Behandlung auf einmal ruckelte. Das ChiroPro ist bezüglich der Qualität und Zuverlässigkeit einfach das mit Abstand beste Chirurgiegerät. Seitdem ich damit arbeite, hatte ich nie Probleme, und das bedeutet für mich mehr Lebensqualität im klinischen Alltag.

Inwieweit haben Geräte wie das ChiroPro Ihre eigene Entwicklung besonderer Operationstechniken gefördert?

Das wäre sicherlich etwas zu viel des Guten. Grundsätzlich streben wir mit unseren Techniken das jeweils Beste für den Patienten an, und das unabhängig von den einzusetzenden Geräten. Sicherlich kann man aber sagen, dass die Entspannung, mit denen wir dank der Zuverlässigkeit der Geräte arbeiten dürfen, auch das Antesten von Grenzbereichen vereinfacht hat.

Wie erleben Sie die Kooperation mit Bien Air bei Ihren nationalen und internationalen Ausbildungs- und Referenten-Tätigkeiten?

Darf ich erneut die Schweizer Flagge hissen? Denn auch hier erleben wir Bien Air als enorm zuverlässig, pünktlich, gut organisiert und großzügig. Wir veranstalten schon viele Kurse in

unserer Academy, da müssen wir auf ein Jahr im Voraus planen. Mit Bien Air das geht tadellos.

Wie wichtig ist Ihnen die Kompatibilität chirurgischen Equipments mit neuen digitalen Elementen in der Planung, Patienteninformation und Dokumentation?

Ach, wissen Sie ... diese ganze Datenauslesung finde ich persönlich erstens nicht ganz unumstritten und zweitens etwas überbewertet. Für mich ist vor allem die Einfachheit der Bedienung wichtig. Ich brauche auch nicht eine Unzahl an Variationsmöglichkeiten. Mir ist es lieber, dass das Gerät einfach zu bedienen ist. Ich brauche durchweg drei Programme und beherrsche damit unser gesamtes, bekanntermaßen nicht anspruchsvolles chirurgisches Spektrum.

Wo sehen Sie, ganz generell, aktuell die Entwicklungen in der implantologischen und parodontologischen Chirurgie?

Die Digitalisierung ist nicht aufzuhalten und beinahe fürchte ich, dass es in 15 Jahren nicht mehr möglich sein wird, ein Implantat ohne vorangegangenes DVT zu setzen. Hinsichtlich der chirurgischen Techniken wird künftig ein viel stärkeres Augenmerk auf der Morbidität liegen. An den Universitäten werden chirurgische Techniken zum Teil noch anhand von Lehrbüchern vermittelt, die 30 Jahre alt sind. Wir wissen heute, dass vertikale Inzisionen am Eckzahn keine gute Idee sind – sie werden aber immer noch viel zu oft gemacht. Neueste Erkenntnisse in der Wundheilung zeigen deutlich, dass wir in Zukunft neue Wege gehen sollten und müssen, um die Morbidität unserer Eingriffe zu reduzieren. Leider halten viele Kliniken immer noch an alten Konzepten fest. Mit veralteten Lehrbüchern wird der Ansatz dafür schon an der Universität gelegt. Umso mehr besteht für den parodontalchirurgisch und implantologisch tätigen Zahnarzt die Notwendigkeit, sich in dem Bereich postgradual weiterzubilden. Wir sitzen gerade an einem neuen Buch, das 2022 aufgelegt werden wird – auch mit aktueller Literatur sollte man sich unbedingt befassen, wenn man den heutigen Anforderungen gemäß chirurgisch erfolgreich tätig sein will.

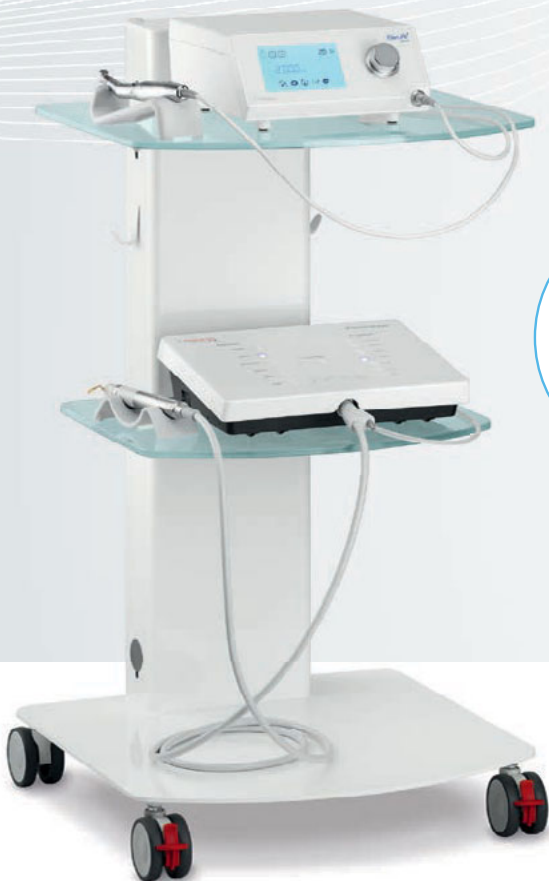Herzlichen Dank für dieses Gespräch. ●

**MECTRON UND BIEN-AIR KOMMEN ZUSAMMEN...
UND SIE VOLL AUF IHRE KOSTEN:**



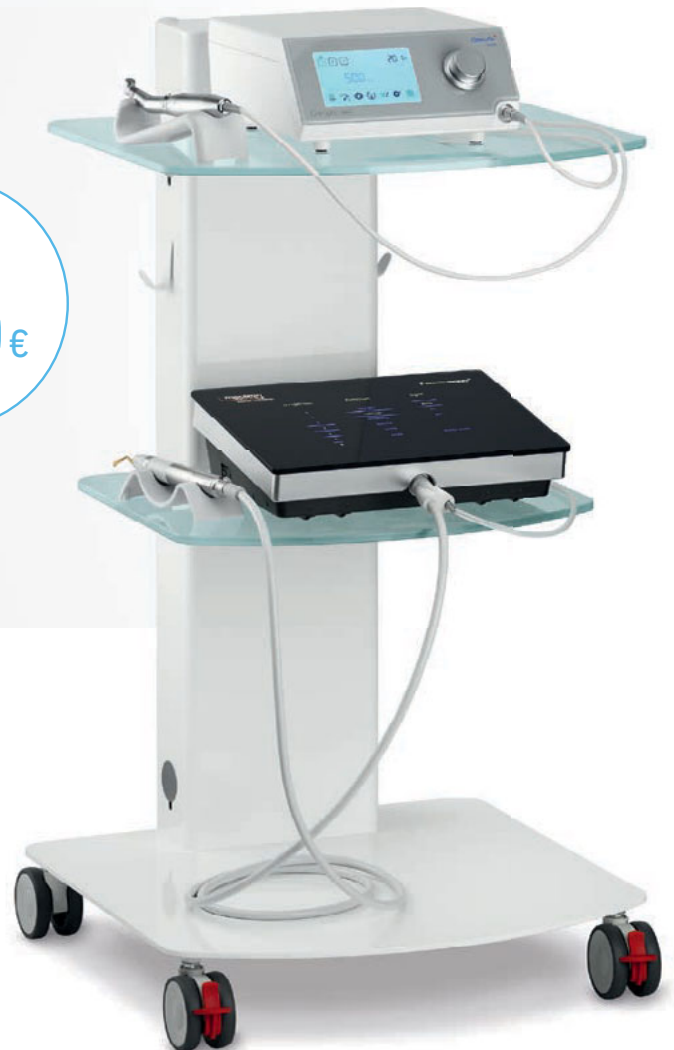**PAKET
PIEZOSURGERY® *white*
+ NEW CHIROPRO***

**INKL. LED-HANDSTÜCKSYSTEM,
WINKELSTÜCK, OSTEOTOMIE-KIT
& CART**



**PAKET
PIEZOSURGERY® *touch*
+ NEW CHIROPRO PLUS***

**INKL. LED-HANDSTÜCKSYSTEM,
WINKELSTÜCK, OSTEOTOMIE-KIT
& CART**



**ab
6.990€**

*Kits auch mit iChiropro erhältlich.

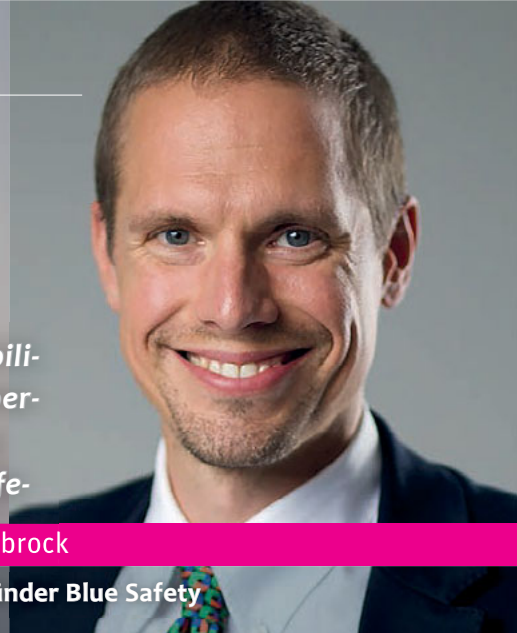

Besondere Hygiene endlich sichtbar machen!

Auch beim Patienten ist das Bewusstsein für Hygiene deutlich sensibilisiert, und die Praxen, die mit stringenten und raschen Konzepten überzeugen konnten, haben die Pandemie bisher mit Abstand am besten überstanden. Wie wichtig ist das Thema für die Aufwertung und Differenzierung der Praxis?

Interview mit Jan Papenbrock

Wasserexperte und Mitgründer Blue Safety



Darf ich als Patient nicht selbstverständlich davon ausgehen, dass in einer Zahnarztpraxis ein gutes Hygiene-Management herrscht?

Dürfen Sie – und tatsächlich ist das in der Mehrheit der Zahnarztpraxen sicherlich auch so, umso mehr bei Ihrer Leserschaft und deren vielen chirurgischen und parodontalchirurgischen Eingriffen. Tatsächlich ergab aber eine Studie von Price Waterhouse Coopers aus dem Jahr 2019, dass Patienten mehr Angst vor Hygienemängeln haben als vor Behandlungsfehlern. 70 % der befragten Patienten hatten demnach Sorge, sich in einer medizinischen Einrichtung mit Keimen anstecken zu können. Damit wird auch die Bertelsmann-Studie aus 2018, nach der Hygiene der zweitwichtigste Entscheidungsfaktor bei Patienten ist, erneut untermauert. Bei 90 % der Befragten wurde eine gute Hygiene damit als zweitwichtigstes Kriterium für die Entscheidung für eine bestimmte Praxis und eine Behandlerin respektive einen Behandler genannt. Der Patient ist doch nur in einem gewissen Umfang in der Lage, die fachliche Kompetenz des Zahnarztes zu beurteilen; ein Bewusstsein für Hygiene und ein sichtbar sauberes und hygienisches Umfeld entspricht auch dem eigenen Erfahrungsspektrum. Also ist jede Praxis sehr gut beraten, ihr besonderes Engagement in diesem Bereich sichtbar zu machen – und dabei werden wir helfen.

Wie unterstützen Sie als Spezialist für Wasser und Hygiene denn eine solche Patientenkommunikation?

Wir müssen das Thema Hygiene aus der scheinbaren Selbstverständlichkeit, die ja auch Ihre Eingangsfrage andeutete, herausholen. Zahnärztin und Zahnarzt, aber auch das gesamte Team betreiben etwa mit der Installation eines Wasserhygienekonzepts wie Blue Safety einen besonderen Aufwand. Auch wenn wir als Serviceunternehmen alle damit anfallenden Folgearbeiten auffangen. Sie gehen die berühmte ‚extra mile‘ für ihre Patienten, sowohl beim Wasser als auch in anderen hygienisch sensiblen Bereichen der Praxis – und das sollen sie auch sichtbar machen. Mit einem anderen, völlig neuartigen Projekt, der ‚Mission Hygiene‘, bei der die Göttin

Hygeia als Key Visual fungiert, kann sich die Praxis über ein durchdachtes Auditierungssystem direkt am Praxiseingang oder im Wartezimmerbereich ihren Patienten gegenüber in fünf Hygiene-Kategorien als hygienisch besonders exzellente Praxis ausweisen: Oberfläche, Luft, Mensch, Wasser und System. Unterstützt wird die Mission Hygiene durch die Hygiene-Expertin Dr. Susie Weber von der Klinik Rheinauhafen in Köln, die uns als Chefauditorin zur Seite steht, und weiteren renommierten Juristen und Hygiene-Experten. Hygeia heißt übrigens auf Altgriechisch nicht etwa Sauberkeit, sondern Gesundheit – das sagt eigentlich schon alles.

Und Sie meinen, so eine Auditierung ist in heutigen Zeiten Differenzierung genug ...?

Damit ist es natürlich bei weitem nicht getan! Die ausgezeichneten Praxen erhalten von uns nach erfolgreich absolvierter Auditierung neben der Zertifizierung ein gesamtes Marketing-Paket für ihre Patientenkommunikation: Damit wird über die Praxis-Website, in den sozialen Medien und in der Praxis selbst sichtbar, wie ausgezeichnet das Thema in der jeweiligen Praxis beherrscht wird. Ergänzend dazu haben wir den Begriff der ‚Hygiene Heroes‘ geprägt, mit der auch die Mitarbeiter, die sich in erster Linie um hygienische Aspekte kümmern, gegenüber dem Patienten vorgestellt und in ihrer Wertigkeit verstärkt werden. Der Patient darf spüren, dass er von lauter Hygiene-Helden umgeben ist. Um Ihre Eingangsfrage nochmals aufzugreifen: Der grundsätzliche Aufwand für den erfolgreichen Abschluss einer solchen Auditierung mit allen damit zusammenhängenden Kommunikations-Tools wird ja tatsächlich in sehr vielen Praxen sehr erfolgreich betrieben – nun geht es darum, ihn gegenüber den Patienten, für die Hygiene erwiesenermaßen ein zentrales Entscheidungskriterium für die Praxisauswahl ist, sichtbar zu machen.

Herzlichen Dank für das Gespräch. ●

Mehr zur Mission Hygiene auf:
www.mission-hygiene.org



BLUE SAFETY

Die Wasserexperten

#HYGIENEOFFENSIVE

„In der persönlichen Beratung erzielen wir gemeinsam eine passgenaue Lösung.“

Ihr benötigtes Trinkwasserhygiene-Konzept ist so individuell wie Ihre Praxis.

Deshalb analysieren wir genauestens Ihre Situation vor Ort, bevor wir Ihnen ein maßgeschneidertes Angebot machen – natürlich unverbindlich und kostenfrei.“

Dieter Seemann

Leiter Verkauf und Mitglied der Geschäftsführung bei BLUE SAFETY



Jetzt profitieren:
Für **SAFEWATER 4.2**
entscheiden und ein neues
iPhone 13 geschenkt
bekommen.*

*Neukunden erhalten bei Vertragsschluss: 1x iPhone 13. Abbildung zeigt Vorgängermodell. Auslieferung könnte sich verzögern. Nähere Bedingungen und finale Spezifikationen finden Sie beim Angebot. Das Angebot endet am 30.09.2021.

I ♥ 💧



**BIOFILME UND
BAKTERIEN
STOPPEN**

Vereinbaren Sie Ihren **persönlichen
Beratungstermin für die Praxis:**

Fon **00800 88 55 22 88**

WhatsApp **0171 991 00 18**

www.bluesafety.com/Herbstaktion

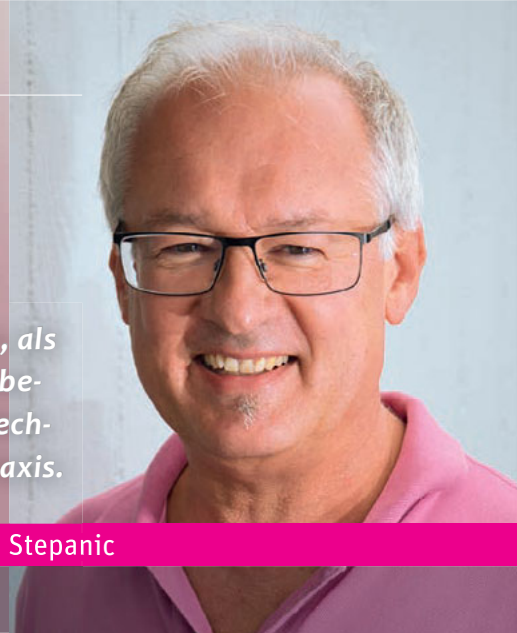Hinweis: Biozidprodukte vorsichtig verwenden. Vor Gebrauch stets Etikett und Produktinformationen lesen.

Perfektes Abutment für exzellente Team-Ergebnisse

Über das EAP-Abutment, EAP steht für *Extended Anatomic Platform*, als den „neuen Goldstandard für Abutments“ hat pip bereits mehrfach berichtet. Heute interessiert uns nicht die klinische, sondern die zahntechnische Performance im Labor und in der Zusammenarbeit mit der Praxis. Die Dentaltechnik Krönert, Giess und Stepanic GmbH in Denkendorf hat bereits einige Erfahrungen mit EAP.

Interview mit ZTM Boris Stepanic

Zahntechnik Denkendorf



Wo liegen für Sie als Zahntechniker die Vorteile des EAP-Abutments?

Ganz kurz gesagt wird mit dem EAP-Abutment alles schneller, einfacher, sicherer und hoch ästhetisch. Die Möglichkeit der Ausformung eines patientenindividuellen Emergenzprofils ist nicht nur chirurgisch, sondern vor allem auch prothetisch relevant. Wir sind mit EAP in der Lage, eine 1:1-Kopie des verloren gegangenen Zahns zu gestalten. Mit dem EAP-Abutment lassen sich ausgezeichnet Implantatachsen ausgleichen – kommt etwa der Schraubenkanal des Implantats zu weit bukkal heraus, kommen wir durch die Abwinkelung trotzdem prothetisch perfekt okklusal hin. Da die Oberfläche des Abutments seitens des Herstellers bereits perfekt definiert ist, fallen auch aufwendige Nacharbeiten völlig weg. Beim EAP-Abutment befindet sich hinter dem Titan ja die Keramik, damit ersparen wir uns auch Add-on-Brände an den Kronenrändern. Das gemeinhin immer heikle Thema der Gingivahöhe spielt ebenso keine Rolle mehr. Und durch den patentierten EAP-Federrand gelingt ein perfektes Verkleben und damit ein maximal biokompatibler Effekt. Ästhetisch durften wir auch beobachten, dass durch die gelbe Anodisierung des Abutments nicht nur das Weichgewebe besser aussieht, sondern auch die Krone einen wärmeren Farbton annimmt als bei konventionellen Titan-Abutments. Es macht richtig Spaß, wenn sich die von uns im Labor aufwendig ausgearbeitete Farbgebung der Krone im Mund sehr gut integriert.

Bedarf es zur Bearbeitung der EAP-Abutments besonderer Soft- oder Hardware im Labor?

Nein, wir können arbeiten wie gewohnt. Es bedarf weder Investitionen in Soft- oder Hardware noch einer grundlegenden Veränderung unserer bewährten Arbeitsweise. Das EAP-Design erfolgt bei uns am PC, dann gehen die Daten in die EAP-Manufaktur nach Hall in Tirol und innerhalb kürzester Zeit erhalten wir das fertige EAP-Abutment. Natürlich muss man sich – wie immer – auf das neue Produkt einlassen und sich ein bisschen darin einfuchsen, um auch all die Vorteile herauszuarbeiten, die es potenziell bietet. Wichtig für uns als Labor ist auch, dass das

EAP-Abutment mit allen gängigen Implantatsystemen kompatibel ist.

Wie verhindern Sie, dass beim Nacharbeiten die goldfarbene Anodisierung beschädigt wird?

Es gibt verschiedene Wege, die wir probiert haben. Wir haben unter dem Mikroskop versucht, den Titanrand nicht zu beschädigen. Das ist natürlich nicht wirklich zeiteffizient und auch kaum zu realisieren. Mit dem EAP-Abutment haben Kunden Zugang zu Knowhow, wie man diese Anodisierung mit einfachen Mitteln wieder herstellen kann. Das geht sehr einfach, sicher, ungiftig und schnell. Abgesehen davon, kann es vorkommen, dass sich die Gingivaverhältnisse und somit der Präparationsrand ändert und es einer Korrektur bedarf. Das ist, wie bereits erwähnt, mit dem EAP-Abutment leicht möglich. Auch die Titanhülle kann nach dem Verkleben der Krone schnell reduziert und aufpoliert werden.

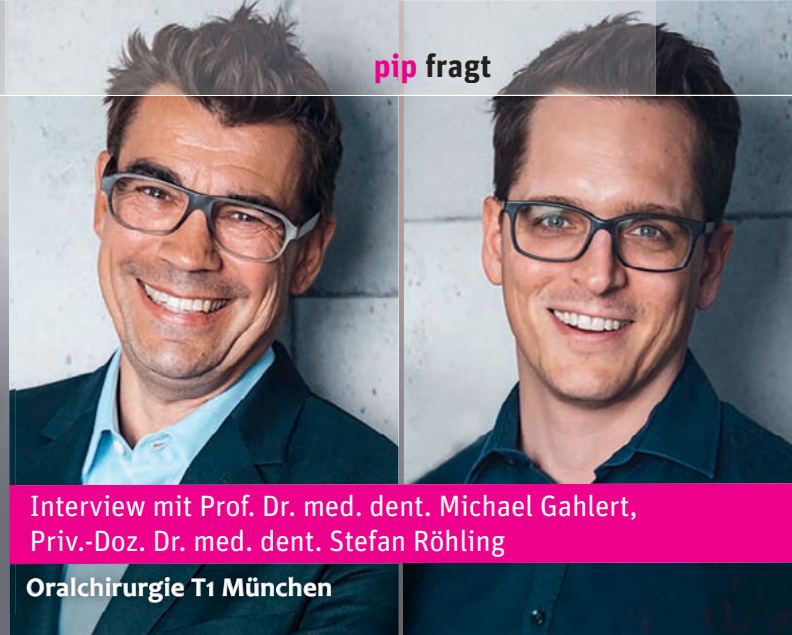Gibt es Besonderheiten in der Zusammenarbeit mit der Zahnarztpraxis?

Das EAP-Abutment ist erneut ein guter Beweis, wie exzellente prothetische Ergebnisse von der erfolgreichen Teamarbeit zwischen Praxis und Labor abhängen werden. Das volle Potenzial dieses Abutments entwickelt sich durch die perfekte Absprache schon in der Planung. Wir dürfen mit Freude sagen, dass die meisten unserer zahnärztlichen Partner diesen Weg bereits gehen. Die Absprache mit den Behandlern ist auch von unserer Seite wichtig: Wir weiten auf dem Modell das Zahnfleisch für das EAP-Abutment in Absprache mit dem jeweiligen Behandler auf. Zur Eingliederung der EAP-Abutmentkrone muss in der Praxis ein Entlastungsschnitt erfolgen, damit sich das Weichgewebe danach perfekt anschmiegen kann. Diese Informationen des idealen Workflows können unkompliziert und auf direktem Weg mit dem Team um Prof. Dr. Mario Kern besprochen werden. Wir freuen uns, unseren Partner-Zahnärzten dieses innovative Produkt anbieten zu können.

Herzlichen Dank für dieses Gespräch. ●

GalvoSurge – für treue Patienten

Das von Dr. Holger Zipprich erfundene, von der GalvoSurge AG entwickelte und von Nobel Biocare vertriebene GalvoSurge, ein Instrument zur kurativen und nachhaltigen Periimplantitis-Therapie, hat es in den klinischen Alltag geschafft – wie sind die Erfahrungen?



Interview mit Prof. Dr. med. dent. Michael Gahlert,
Priv.-Doz. Dr. med. dent. Stefan Röhling

Oralchirurgie T1 München

Sie gelten als versierte Chirurgen und Implantologen – wieso haben Sie so viele Periimplantitis-Fälle?

Ich betreue meine Implantatpatienten jetzt seit 31 Jahren hier am gleichen Standort in München und kann so auf eine große Zahl an Patienten zurückblicken, die zur Implantatnachsorge erscheinen. Einige kommen unregelmäßig und erst dann, wenn es ‚brennt‘. Hier müssen wir leider in vielen Fällen ein etabliertes periimplantäres Problem feststellen. Die von Derks 2016 kommunizierte Metaanalyse, dass nach neun Jahren an fast 22 Prozent aller gesetzten Titanimplantate Periimplantitis zu finden ist, kann ich voll und ganz bestätigen.

Was ist bei GalvoSurge der sogenannte ‚game changer‘ im Vergleich zu bisherigen Konzepten?

Bisher haben wir im Rahmen der Periimplantitistherapie alles versucht, um die freigelegte und mikrorauhe Titanoberfläche zu dekontaminieren. Wir haben uns eingebildet, dass diese dann sauber ist und sind immer ‚von außen nach innen‘ vorgegangen. Dr. Georg Bach konnte jedoch in elektronenmikroskopischen Aufnahmen zeigen, dass immer Rückstände übrig bleiben – auch wenn man sich noch so viel Zeit für die Reinigung nimmt. Jetzt können wir die Reinigung von innen nach außen steuern, da durch das Elektrolyse-Prinzip direkt an der Implantatoberfläche alle Bakterien und Ablagerungen herausgesprudelt werden.

Das Gerät nimmt sich in der Anwendung eher komplex aus ...

Nur auf den ersten Blick. Das Gerät ist sehr einfach zu handhaben und zu verstehen. Die Erklärung des Reinigungsprinzips vor allem vor dem Patienten ergibt Sinn, denn jeder Patient möchte seine Implantate behalten und kann das Elektrolyseprinzip nachvollziehen. Wenn man dann als Behandler sieht, was aus so einer Implantatoberfläche für ein Schmutz herauskommt, ist man erst vollkommen fassungslos und gleichzeitig überzeugt, dass die Behandlung hoch effizient ist.

Welches Protokoll verfolgen Sie nach der erfolgreichen Behandlung mit GalvoSurge?

Wir beobachten in der postoperativen Phase zunächst einmal die sehr guten Gewebeanlagerungseffekte und möchten natürlich, dass das so bleibt. Also ist die Remotivation des Patienten bezüglich seiner Putztechnik sehr wichtig. Morphologisch nicht einwandfreie Prothetik sollte unbedingt geändert werden, denn wenn es vorher Schmutznischen gegeben hat, so sollten diese entschärft werden. Dann werden Patienten in noch engmaschigere Recalls genommen. Am Ende des Tages wünschen wir uns, dass betroffene Titanimplantate im neuen, entzündungsfreien Zustand weiterhin über viele Jahre erhaltbar sind.

Hat sich seit dem Einsatz die Anzahl der Implantate, die Sie verloren geben müssen, deutlich reduziert?

Wir würden das mit einem klaren ‚Ja‘ beantworten. Die gefühlte Anzahl von Titanimplantaten, die jetzt noch eine realistische Chance haben, weiterhin bestehen zu bleiben, liegt bei etwa 50 Prozent!

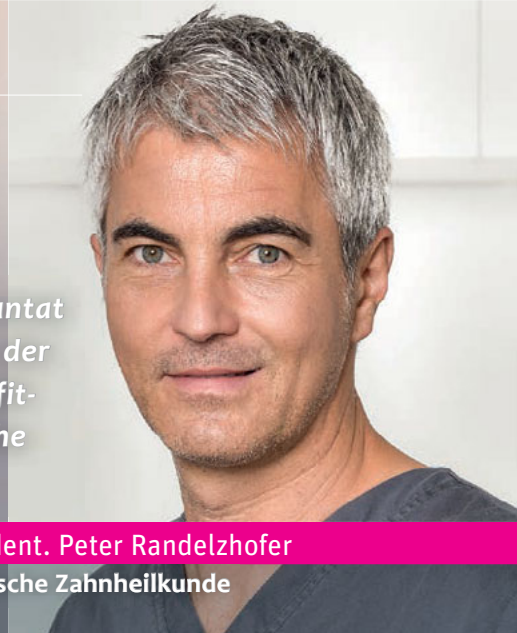Kann GalvoSurge Ihrer Meinung nach als tatsächlich kurative Methode zur wirksamen Bekämpfung der Periimplantitis verstanden werden?

GalvoSurge ist ein neuer Ansatz, periimplantäre Probleme um Titanimplantate in den Griff zu bekommen. Das Prozedere bisheriger chirurgischer Interventionen ändert sich ja nicht. Nach wie vor brauchen wir in vielen Fällen vorbehandelnde Maßnahmen, nach wie vor sollte der Defekt vollständig freigelegt und konventionell chemisch gereinigt werden. Nun kommt zusätzlich GalvoSurge ins Spiel. Das bedeutet, dass wir bei regenerativen Therapien wie an zwei- oder dreiwandigen Knochentaschen am Implantat vorher die Implantatoberfläche noch einmal mit dem Elektrolyseverfahren dekontaminieren und so für die diversen Zellanlagerungsprozesse attraktiv und aufnahmefähig gestalten. Wir bekommen damit die Sicherheit, für das angeschlagene Titanimplantat alles getan zu haben, ehe wir regenerieren und den Nahtverschluss vollziehen – ein wirklich gutes Gefühl für uns Behandler! Für uns daher eine der effizientesten und innovativsten Ansätze der vergangenen Jahrzehnte auf diesem Gebiet!

Herzlichen Dank für dieses Gespräch. ●

Sicherheit für unsere Patienten

Bereits seit 2018 weist das CleanImplant Quality Certificate im Implantat Competence Centrum München die Patienten darauf hin, dass die in der Klinik verwendeten Systeme das Trusted Quality-Siegel der Non-profit-Organisation und damit eine geprüfte saubere und sichere Oberfläche besitzen. Bringt das irgendwas?



Interview mit Dr. med. dent. Peter Randelzhofer
Implantologie und Ästhetische Zahnheilkunde

Haben Sie sich auch zertifizieren lassen, dass Sie sich vor der Behandlung die Hände desinfizieren?

Klar, vor allem, dass ich sie mir erst einmal überhaupt wasche! Ich weiß, worauf Sie hinauswollen. Aber genau darin liegt die Crux: Die Untersuchungen der CleanImplant Foundation haben ja ergeben, dass das, was wir eigentlich für selbstverständlich halten sollten, durchaus nicht so ist. Trotz aller Prüfsiegel, Audits und eigentlich sehr aufwendigen Medizinprodukte-Regularien sind de facto Implantate im Markt, deren Oberflächen etwa durch organische Partikel aus dem Produktions- oder Verpackungsprozess ganz erheblich verunreinigt sind. Wenn Ihre Eingangsfrage stichhaltig wäre, könnten wir uns übrigens ebenso gut das ganze QM schenken.

Wird hier nicht ein Problem konstruiert, das eigentlich keines ist?

Wir dürfen durchaus festhalten, dass nicht alle im Markt befindlichen Systeme oder jene, die noch nicht das Trusted Quality-Zertifikat besitzen, zwingend kontaminiert sind. Auf der anderen Seite kann ich nicht ernsthaft auf Kongressen über die positiven Einflüsse von Mikropartikeln einer besonderen Oberfläche auf eine verbesserte Osseointegration diskutieren, erwiesenermaßen verschmutzte Oberflächen aber dann als unerheblich vom Tisch wischen. Mich hat zudem irritiert, dass einige Hersteller, die sachlich und konstruktiv auf diese Umstände hingewiesen wurden, sofort mit Klagen drohten, statt den Umstand zum Anlass einer Verbesserung ihrer Qualitätskontrolle oder Produktions- bzw. Verpackungsverfahren zu nehmen. Übrigens finden Sie im Board der Stiftung Mitglieder wie Ann Wennerberg, Tomas Albrektsson, Michael Norton und Florian Beuer. Auch unter den Ambassadors sind etliche Namen, denen Sie getrost unterstellen dürfen, ihre Zeit kaum mit Unwesentlichem verplempern zu wollen.

Finden sich Probleme nicht hauptsächlich bei ohnehin etwas ‚exotischen‘ Implantat-Typen?

Was sind für Sie ‚Exoten‘? Grundsätzlich ausländische Implantat-Systeme? Oder alles, was nicht marktführend ist oder

nur einen Marktanteil von wenigen Prozent hat? Hinter jedem einzelnen Implantat sehen wir die Patienten, die es in ihren Körper inseriert bekommen. Übrigens besitzen ausgerechnet unter den etwas weniger bekannten Systemen einige das Qualitätssiegel bereits seit geraumer Zeit. Vielleicht, weil man so direkt Vorurteile ausräumen wollte, die Sie offenbar auch haben. Zwei marktführende Anbieter aus Deutschland sind aber ebenfalls Partner bei CleanImplant.

Warum ist Ihnen persönlich wichtig, dass Implantate, die Sie in Ihrer Praxis verwenden, dieses zusätzliche Gütesiegel tragen?

Wir gehen hier in unserer Klinik jeden Tag die ‚extra mile‘, um für unsere Patienten exzellente Ergebnisse zu erreichen. Alles in unserer Klinik beruht auf wissenschaftlich fundiertem Knowhow. Wieso sollte ich diesen Grundsatz bei der Hardware außer Acht lassen? Da es die Möglichkeit gibt, die Sicherheit unserer Implantate zu prüfen, will ich das wissen, um nicht nur zu glauben, sondern sicher sein zu können, meinen Patienten das Beste und die größte Sicherheit zu bieten. Mit dem Zertifikat der CleanImplant Foundation zeige ich meinen Patienten, die unsere fachliche Eignung vor allem anfänglich nur bedingt beurteilen können, dass wir uns zusätzlich und überdurchschnittlich einsetzen, um für ihre Behandlung die bestmögliche Sicherheit zu gewährleisten. Das wird wahrgenommen und damit heben wir uns als Klinik in einem hier im Zentrum von München durchaus sehr kompetitiven Umfeld zusätzlich ab.

Wie ist die Reaktion Ihrer Patienten auf diesen besonderen Hinweis, interessiert es den Laien überhaupt?

Nicht zuletzt durch die Pandemie bedingt ist das Bewusstsein der Menschen für ihre Gesundheit enorm gestiegen. Dass trotz im Grunde ausreichend bestehender Gesetze und Regularien das Endprodukt nicht immer den Anforderungen genügen muss, haben ihnen wiederum etliche Lebensmittel- und Medizintechnik-Skandale gezeigt. Erneut: Es geht hier nicht um Panikmache, sondern um eine verbesserte Sicherheit im Sinne unserer Patienten.

Herzlichen Dank für das Gespräch. ●

Partnerschaft mit Zukunft!

Präzises Backward Planning ist das ultimative Ziel bei der Umsetzung implantologischer Konzepte. Zeramex Digital Solutions und der neue Intraorale Scanner CS 3800 von Carestream Dental bieten alle Voraussetzungen, um die Implantattherapie ausgehend vom Endergebnis passgenau planen und realisieren zu können – vollkeramisch und volldigital.

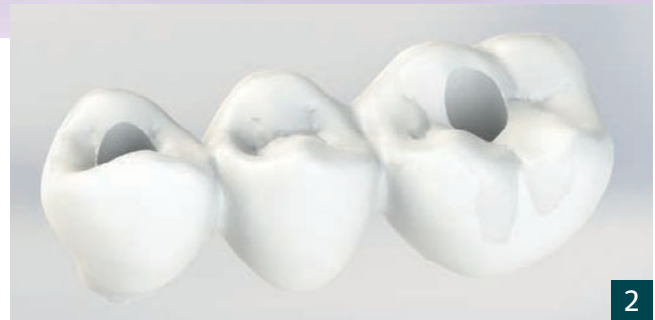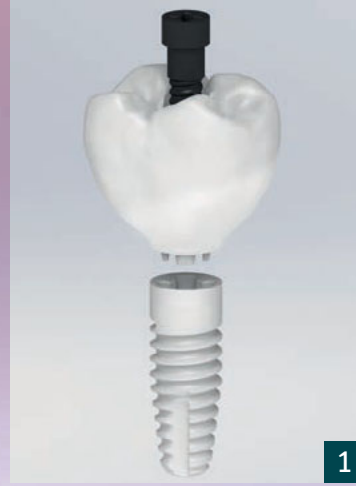Mit Zeramex Digital Solutions steht ein komplett digitaler Weg zur Erstellung patientenindividueller Versorgung auf Zeramex XT Keramikimplantaten zur Verfügung. Über den digitalen Workflow von Zeramex sind neben Abutments und individuellen Gingivaformern für ein gezieltes Weichgewebsmanagement auch monolithische Versorgung bestellbar. Diese Kronen und Brücken kommen ganz ohne Abutment aus – für stabile, präzise Versorgung aus einem Stück, ohne Klebefuge. Alle Bauteile werden mit der präzise gefertigten Implantatverbindung und der karbonfaserverstärkten Vicarboschraube ausgeliefert.

Digitaler Workflow kompakt

Von der Aufbereitung der digitalen Daten bis hin zum Finishing der vorgefertigten Versorgung – die Anwender entscheiden, wie viel Service sie nutzen möchten. Im Anschluss an den Scan wird das Design wie gewohnt mithilfe einer der gängigen Softwares modelliert. Der daraus gewonnene Datensatz wird bequem als STL-File an Zeramex Digital Solutions weitergeleitet, wo die komplette Restauration inklusive Implantatverbindung als individuelles Abutment oder als einteilige monolithische Restauration produziert wird. Es besteht außerdem die Möglichkeit, eine individuelle Krone für die Kleb Basis Zerabase X direkt in Auftrag zu geben. Alle individualisierten Bauteile aus Zirkonoxid sind auch als Multilayer, gefärbt und glasiert lieferbar und innerhalb einer Woche einsatzbereit in der Praxis – auf Wunsch auch auf einem 3D-gedruckten Modell.

Präzise und ergonomisch

Die Partnerschaft zwischen Zeramex und Carestream Dental macht den Zugang zum volldigitalen Workflow von Zeramex



Digital Solutions noch bequemer: Mit dem neuen Intraoral-scanner CS 3800. Stefan Haupt, CS Solutions Product Specialist bei Carestream Dental, fasst die wichtigsten Vorteile zusammen: „Das schlanke und kabellose Design des CS 3800 sorgt dafür, dass er besser in der Hand liegt und bietet dem Anwender so erhöhten Komfort beim Scannvorgang. Mit dem vergrößerten Sichtfeld sowie der Tiefenschärfe von 21 mm lassen sich sogar zahnlose Patienten noch einfacher scannen.“ Carestream Dental erweitert mit dem neuen Scanner sein Portfolio und ebnet den Weg hin zur absoluten Freiheit mit allen Optionen eines „echten End-to-End-Workflows.“ „Das ist eine großartige Möglichkeit in den komplett digitalen Workflow mit Zeramex Implantaten einzusteigen“, erklärt Adrian Hunn, CEO Dentalpoint, und weiter: „wir sind überzeugt, dass zweiteilige keramische Implantate und der digitale Workflow die beherrschenden Themen der Implantologie bleiben werden.“ ●

- 1 Zeramex Digital Solutions komplettiert den volldigitalen Weg zur individuellen Versorgung auf Zeramex XT Implantaten.
- 2 So kommen nicht nur Kronen, sondern auch Brücken ganz ohne Abutment aus.
- 3 Neue Freiheiten finden Anwender mit dem Intraoralscanner CS 3800 und seinen umfassenden Workflow-Optionen.

IDS-Highlights: Bone Management-Innovationen


Am Messestand von Hager & Meisinger wartete auf die Gäste der IDS 2021 eine große Bandbreite an Neuheiten aus der Bone Management-Produktlinie. Neben zahlreichen Produktinnovationen stellte Meisinger mit der Bone Management Academy zudem sein neues mehrstufiges Weiterbildungskonzept zum Thema Knochenaugmentation vor.

Bone Management-Systeme

Zu den Highlights von Meisinger zählten im IDS-Jahr 2021 mehrere Bone Management-Systeme, die in Kooperation mit Prof. Dr. Fouad Khoury und Prof. Dr. Istvan Urban entstanden sind. Das Trepine Ejection Kit nach Prof. Khoury enthält mehrere innengekühlte Trepane mit abnehmbaren Arbeitsteilen für die Entnahme von Knochentransplantaten. Für die stabile und sichere Fixation von autologen Knochenplatten – beispielsweise im Rahmen der von Prof. Khoury entwickelten Schalenteknik – sorgen zudem die Micro Screw Kits Basic und Professional. Die Micro Screws sind aus einem speziellen chirurgischen Edelstahl gefertigt und stellen trotz ihrer filigranen Durchmesser von 1,0 mm und 1,2 mm sicher, dass Knochenplatten stabil befestigt werden. Eine Innovation im Bereich der Knochenaugmentation ist zudem die Master Line nach Prof. Urban zur Fixierung von Membranen sowie der Aufbereitung und Gewinnung autologen Knochenmaterials. Neben dem bewährten Master-Pin-Control System stellt Meisinger das neue Master-Core System vor. Die darin enthaltenen verschiedenen langen Trepane mit Tiefenbegrenzung sorgen für mehr Präzision und Sicherheit bei der Entnahme von Knochenzylindern. Um autologes Knochenmaterial – der Goldstandard für die Knochenaugmentation – optimal nutzen zu können, hat Meisinger zudem die Master Mill entwickelt. Mit der Knochenmühle aus hochwertigem chirurgischen Edelstahl lassen sich kleine autologe Knochenspäne herstellen, mit denen Knochendefekte aller Formen optimal aufgefüllt werden können.

Bone Management Academy

Meisinger gibt Behandlern nicht nur das passende Instrumentarium für die Knochenaugmentation an die Hand, sondern eröffnet Einsteigern sowie Profis die Möglichkeit, im Rahmen der Bone



1



2



3

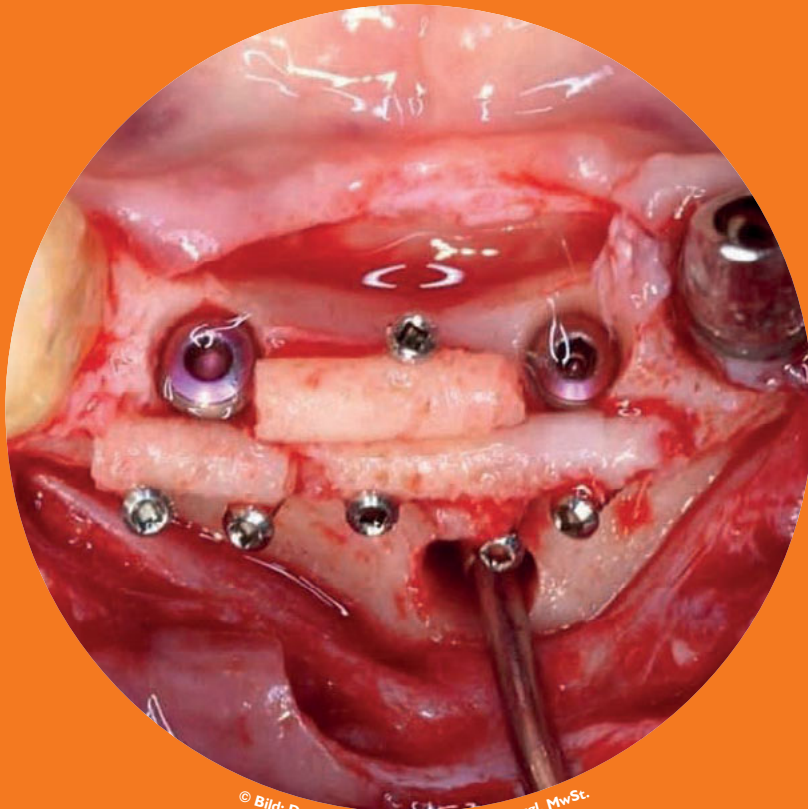
Management Academy verschiedene Techniken und Verfahren kennenzulernen. Das mit führenden Oral- sowie MKG-Chirurgen entwickelte Programm vermittelt sowohl Basics als auch komplexe Techniken für erfahrene Behandler. Die ersten Kurse starten bereits im Herbst 2021. Einblicke in augmentative Techniken, wie das Bone Splitting, Bone Spreading und synthetische Knochenersatzmaterialien gibt die Bone Management Roadshow. Bei einer weiteren Kursreihe haben die Teilnehmer zudem die Möglichkeit, mehr über die von Prof. Dr. Fouad Khoury entwickelte Karotten-Technik zu erfahren und diese praktisch anzuwenden. Alle Termine sind auf der Website www.meisinger.de einsehbar. ●

- 1 Erleichtern die Entnahme und Fixation autologer Knochentransplantate: Trepine Ejection Kit und Micro Screw System.
- 2 Das mit Prof. Dr. Istvan Urban entwickelte Master-Core System enthält Trepane in unterschiedlichen Längen.
- 3 Autologes Knochenmaterial kann mit der Master-Mill optimal verwertet werden.

Periimplantäre Defekte mit Bohrkern-Knochen augmentieren

KAROTTEN-TECHNIK

nach Prof. Dr. Fouad Khoury, Olsberg, Germany



© Bild: Dr. Valentin Loriod / * Alle Preise zzgl. MwSt.

**Karotten-Kurse
2021/2022**

Anmeldung:
www.meisinger.de

369,- €*

6

Fortbildungs-
punkte



NEUSS

Dr. Alexander Zastera MSc.

06. November 2021 | 10.00 - 15.00 Uhr
26. Februar 2022 | 10.00 - 15.00 Uhr



BAD HOMBURG

Dr. Christopher Schmid MBA MSc.

09. Oktober 2021 | 10.00 - 15.00 Uhr
12. März 2022 | 10.00 - 15.00 Uhr



MÜNCHEN

Dr. Michael Berthold

23. Oktober 2021 | 10.00 - 15.00 Uhr
26. Februar 2022 | 10.00 - 15.00 Uhr



FREIBURG

Dr. Romain Doliveux

30. Oktober 2021 | 10.00 - 15.00 Uhr
12. März 2022 | 10.00 - 15.00 Uhr



HANNOVER

Dr. Philip L. Keeve, M.Sc.,

12. Februar 2022 | 10.00 - 15.00 Uhr
25. Juni 2022 | 10.00 - 15.00 Uhr



www.meisinger.de/shop



DIREKT VOM HERSTELLER!

♥ Made for you!

Rundas startet mit Vollgas durch!

Mit der neuen Produktlinie für die Implantologie/Chirurgie gibt Rundas Vollgas. Insbesondere Keystone-, Paltop- und Zest-Kunden freuen sich über die gute Nachricht, mit Rundas einen neuen, treuen Vertriebs- und Servicepartner für die Produkte dieser Hersteller zu haben.

Anfang 2019 fusionierte die amerikanische Keystone Dental Inc. mit der israelischen Paltop Advanced Dental Solutions. Mit diesem Zusammenschluss steigt das Unternehmen im Kreis der globalen Akteure für dentale Implantate auf und bietet ein erweitertes Produktportfolio sowohl im Premium- als auch im Value-Marktsegment. Die Keystone-Implantatsysteme PrimaConnex und Genesis haben sich seit Jahren mit sehr guten Langzeitergebnissen im Markt etabliert. Mit dem Ansatz „Pink für Langzeitästhetik“ findet Genesis mit Implantathals und Abutments in charakteristischem Pink immer mehr Anwender.

Online-Fortbildungen und Präsenzveranstaltungen

Unter www.paltop-academy.com finden sich neben umfangreichem Informations- und Studienmaterial ein breites Angebot an Onlinekursen und Webinaren für Keystone- und Paltop-Systeme. Auch Präsenzveranstaltungen werden wieder angeboten. Aktuelle Fortbildungen, Themen und Referenten stehen unter www.rundas.de bereit. Mit dem Lodi-System von Zest zur kostengünstigen Fixierung von Deckprothesen, dem Wundverband Ora-Aid – zur Nutzung auch als „Kurzzeitmembran“ –, der synthetischen Membran Tisseos, dem Nahtmaterial Coreflon und dem blutstillenden Kollagenvlies mediRegis C entwickelt sich Rundas zunehmend zum Full-Service-Anbieter für die dentale Chirurgie. Zu den mehr als 15.000 Rundas Kunden in Deutschland zählen vor allem Zahnärzte, MKG-/Oralchirurgen, Implantologen und Dentallabore.

Schauen Sie in den Shop!

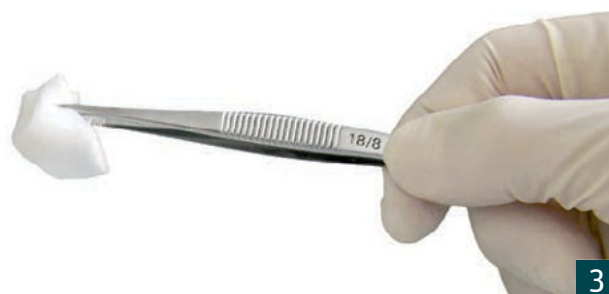Rund um die erfolgreichen Keystone- und Paltop- und Zest-Implantatsysteme bietet Rundas im Onlineshop die gesamte Produktpalette dentaler Verbrauchs- und Hygieneartikel zu lukrativen Aktionspreisen. Das Sortiment wird insbesondere



1



2



3

im Bereich der dentalen Implantologie und Chirurgie künftig stark erweitert. Viele Kunden stellen fest: Rundas kümmert sich und findet für die Arbeiten in Praxis und Labor kompetente, schnelle Lösungen. Aktuell wird die Produktgruppe BellaVie in das Rundas-Vertriebsprogramm aufgenommen und damit eine innovative Produktpalette mit Milchfermenten und Synbiotika angeboten, die aus einer wissenschaftlichen Herangehensweise an weltweit aktuelle Gesundheitsprobleme entstanden ist. Neugierig geworden? Dann am besten gleich einmal in den Shop unter www.rundas.de gucken und aktuelle Neuheiten und Aktionsprodukte finden. ●

- 1 Das Keystone-System Genesis – mit charakteristischem Pink für Langzeitästhetik.
- 2 Das Keystone-System PrimaConnex – wie auch Genesis seit Jahren mit sehr guten Langzeitergebnissen etabliert.
- 3 Das lokale Hämostyptikum mediRegis C hilft, das Blutungsrisiko insbesondere bei antikoagulierten Patienten zu minimieren.

RUNDAS – Ihr neuer Exklusivpartner für alle Keystone-/Paltop-Implantatsysteme



Bei RUNDAS finden
Sie treue Bekannte...

...neue Bekannte...



KEYSTONE
GENESIS



KEYSTONE
**PRIMA
CONNEX**



PALTOP
ADVANCED+

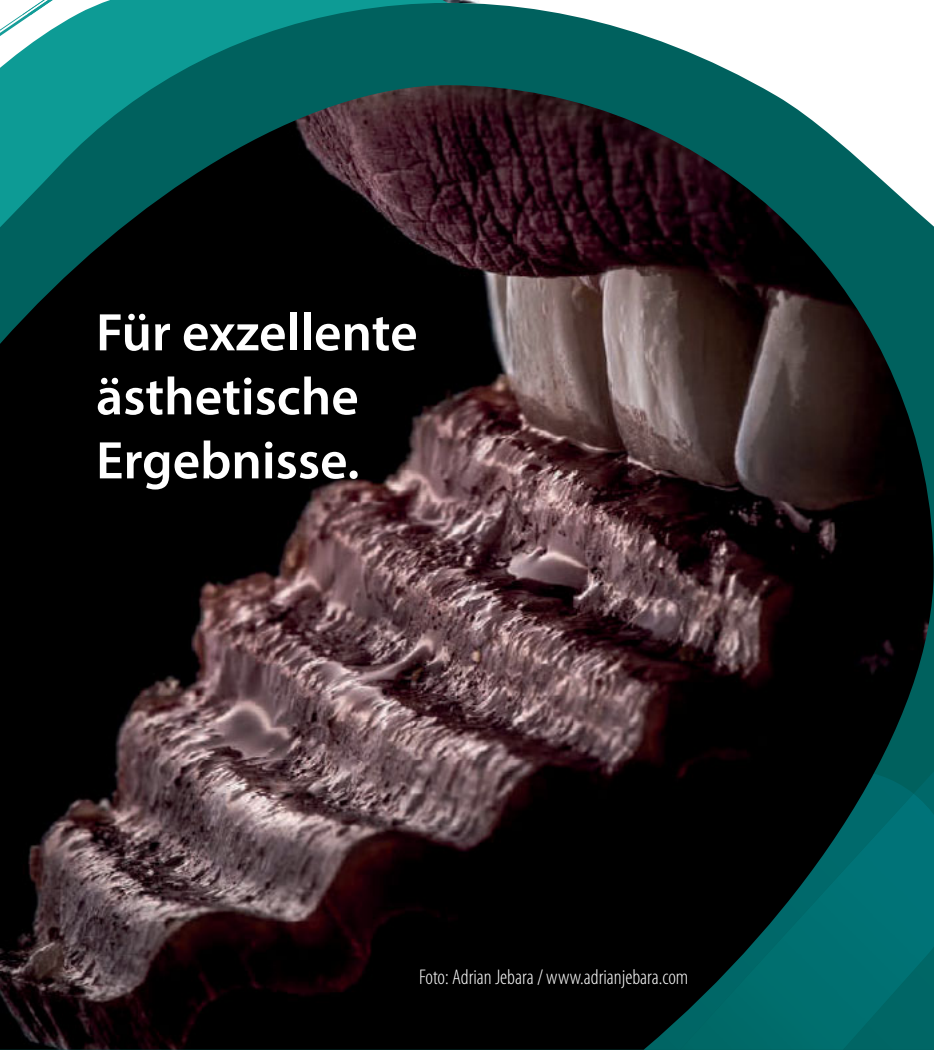coreflon
Nicht resorbierbares
PTFE-Nahtmaterial
Ora-Aid
Intraoraler Wundverband
Tisseos
Resorbierbare synthetische
Membran
mediRegis®
Lokales Hämostyptikum

...und viele weitere Originale.



**Das Original.
Jetzt auch
bei RUNDAS!**

LODI
LOCATOR® Overdenture
Implant (LODI) System



Für exzellente
ästhetische
Ergebnisse.

Ihr Vertriebspartner für:



RUNDAS GMBH
Amalienstraße 62
46537 Dinslaken

Tel.: 02064 625 95 50
Fax: 02064 625 95 80
E-Mail: info@rundas.de



www.RUNDAS.de

20 Jahre technische Innovationen

Vor 20 Jahren feierte die piezoelektrische Knochenchirurgie mit dem ersten Piezosurgery-Gerät auf der Internationalen Dentschau (IDS) Premiere. Seitdem gelang es den Experten von Mectron mit Piezosurgery die klinische Chirurgie zu revolutionieren. Weltweit haben in den vergangenen zwei Jahrzehnten Behandler und Patienten von dessen einfacher Handhabung und minimaler Invasivität profitiert.

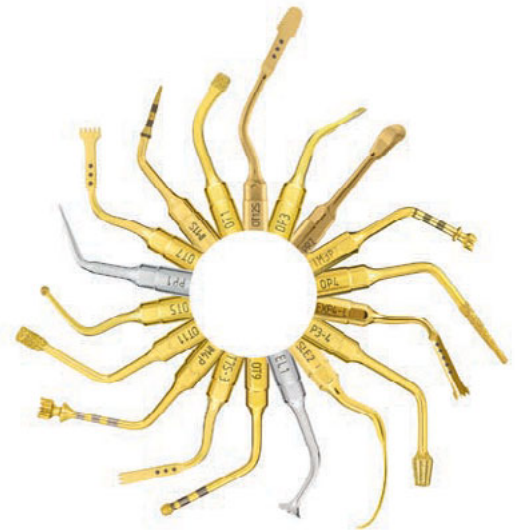Mectron steht seit mehr als 40 Jahren für innovative Dentalprodukte. Die von Mectron entwickelte Methode piezoelektrischer Knochenchirurgie, die sogenannte Piezosurgery, ist heute zum Standard zahlreicher Indikationen geworden. Die besonderen Eigenschaften sind hierbei der mikrometrische Schnitt, der selektive Schnitt und der Kavitationseffekt. Damit wurden Einschränkungen konventioneller Instrumente in Bezug auf Präzision und intraoperative Sicherheit überwunden. „Als ich vor über 20 Jahren mit der Entwicklung der piezoelektrischen Knochenchirurgie begann, hätte ich nie erwartet, dass Piezosurgery die gesamte Knochenchirurgie neu definieren würde“, so Prof. Dr. Tomaso Vercellotti, Erfinder von Piezosurgery, heute – 20 Jahre, nachdem das erste System im Markt eingeführt wurde. Dabei nimmt die Erfolgsgeschichte der Original-Methode Piezosurgery bereits 1997 ihren Lauf: Der Parodontologe Vercellotti beginnt, gemeinsam mit dem Unternehmen Mectron, an der Idee einer Ultraschall-Knochenchirurgie zu arbeiten. Denn ihnen ist bereits damals klar: Ein wesentlicher Erfolgsfaktor für eine oralchirurgische Versorgung ist ein möglichst minimalinvasives Vorgehen, das das umliegende Weichgewebe schont und so die körpereigenen Heilkräfte bestmöglich unterstützt. Eine Lösung hierfür sehen Vercellotti und Mectron im Einsatz von modulierten Ultraschallschwingungen. Kurze Zeit später gelingt es Mectron einen ersten Prototypen zu bauen und damit auch erste Extraktionsbehandlungen durchzuführen.

Piezosurgery: Ein neues Paradigma in der Knochenchirurgie

2001 ist es dann so weit: Das weltweit erste Piezosurgery-Gerät wird auf der Internationalen Dentschau (IDS) präsentiert. 2005 gelingt die erste Implantatbettauflbereitung mittels Piezosurgery. Prof. Vercellotti: „2005 war dann auch das Jahr, in



dem ein Großmeister der Parodontologie von der Harvard Universität Piezosurgery als neues Paradigma definierte. Das freute mich persönlich und auch uns als Unternehmen natürlich sehr.“ Und tatsächlich wurde die piezoelektrische Knochenchirurgie in den folgenden Jahren weltweit zu einem game changer im klinischen Alltag und zum festen Bestandteil



der oralchirurgischen Ausrüstung vieler Praxen. Der Einsatz von Piezosurgery bietet seinen Anwendern dabei nicht nur eine außergewöhnliche intraoperative Kontrolle. Er reduziert auch das chirurgische Trauma für das umliegende Gewebe, das so schneller heilt als nach chirurgischen Eingriffen, bei denen andere Schneidetechniken angewandt werden. Im Jahr 2011 wird die vierte Generation des Piezosurgery Geräts auf den Markt gebracht. Weitere wegweisende Meilensteine sind das Jahr 2015, in dem das weltweit schmalste Osteotomie-Instrument, OT12S, vorgestellt wird. Mit nur 0,25 mm Breite eignet es sich für alle Osteotomietechniken, bei denen Standard-Knochensägen erschwerten Zugang haben. 2019 schließlich wird mit dem Rex PiezoImplant das erste Implantat auf dem Markt positioniert, dessen Implantatbett minimalinvasiv ausschließlich mit Piezosurgery aufbereitet wird. Die innovativen Rex PiezoImplant Keilimplantate eignen sich für den Einsatz besonders im schmalen Kieferkamm. Durch ihre außergewöhnliche Form muss der Knochen vor dem Setzen eines Implantates nicht mehr augmentiert werden, was speziell bei hoch betagten Patienten eine deutliche Erleichterung der gesamten Behandlung bedeutet.

1 Seit seiner Markteinführung im Jahr 1997 überzeugt das Piezosurgery mit Leistung, Präzision und Qualität.

2 Das umfangreiche Sortiment der Piezosurgery-Instrumente von Mectron.



Für eine bessere Osseointegration von Implantaten

Die Implantatbettaufbereitung mittels Piezosurgery gilt als revolutionär, präzise und effizient. Vor allem in der schnelleren Osseointegration sehen Experten einen großen Vorteil. Das liegt am geringeren Aufkommen inflammatorischer Zellen bei einer gleichzeitig

aktiveren Neo-Osteogenese im Vergleich zur Implantatbettaufbereitung mit rotierenden Instrumenten. Die besondere Form der Instrumente erlaubt eine perfekte Kontrolle der Implantatbettaufbereitung sowie eine hohe intraoperative Flexibilität für den Behandler. Unter Verwendung der Piezosurgery für den lateralen Sinus Lift wird zudem das Risiko, versehentlich die Schneider'sche Membran zu perforieren, auf ein absolutes Minimum reduziert. Aber nicht nur das; auch das Instrument zum Separieren der Schneider'schen Membran ist wesentlich feiner und trotzdem effektiver als das herkömmliche elefantenfußförmige Instrument. Spezielle Elevatoren dienen dem Durchtrennen der Sharpey'schen Fasern und schützen dank ihrer speziellen konvexen Form ebenfalls die Schneider'sche Membran. Auch das Instrument zum Ausdünnen der lateralen Knochenwand bietet die höchstmögliche Sicherheit und eine verbesserte intraoperative Kontrolle. Man kann also festhalten: Die speziellen Ultraschall-Mikrovibrationen der Piezosurgery-Technologie schneiden Knochen – und nichts anderes. Weichgewebe wird nicht verletzt und der Chirurg kann mit einer Präzision arbeiten, die viele chirurgische Arbeiten so einfach und minimalinvasiv wie möglich macht.

Vorteile für den Patienten nach der Operation

Piezosurgery bietet bereits während der Operation maximale Sicherheit für Patienten und Chirurgen bei gleichzeitig minimalem Risiko der Verletzung des Weichgewebes. Doch auch nach der Operation zeigt sich der Einsatz von Piezosurgery als äußerst vorteilhaft. Denn für den Patienten bedeutet ein minimalinvasiver Eingriff eine schnellere und bessere Heilung des Knochens und der Operationswunde, ganz ohne Schwellungen oder Ödeme. Histologische Untersuchungen zeigen zudem, dass durch die Verwendung eines Piezosurgery-Gerätes weniger Entzündungszellen bei gleichzeitig vermehrter Osteoblas-

tentätigkeit entstehen. Positive Folgen für Patienten sind die geringeren postoperativen Schmerzen und deutlich verringerte Schwellungen des Operationsgebiets.

Einsatzgebiete außerhalb der Implantologie

Leistung, Präzision und Qualität der chirurgischen Instrumente des Piezosurgery ermöglichen nicht nur Operationsergebnisse, die vor der Einführung des Gerätes nicht zu erreichen waren, sondern auch die Durchführung von Operationen, die mit traditionellen Instrumenten der Knochenchirurgie schlicht unmöglich waren. Chirurgen verschiedenster Disziplinen profitieren mittlerweile von den Vorzügen, die unter Zuhilfenahme der Piezosurgery möglich sind. Als Beispiele seien hier die HNO-, MKG-Chirurgie, Fuß-, Hand- oder Handgelenkschirurgie sowie Neuro- oder Thoraxchirurgie genannt.

Kunden in über 80 Ländern bereits überzeugt

Heute belegen über 250 wissenschaftliche und klinische Studien die positiven Effekte des Einsatzes der Methode Piezosurgery. Die mehr als 85 verschiedenen Instrumente für die Piezosurgery-Geräte werden exklusiv in Italien produziert und weltweit in über 80 Ländern vertrieben. Mehr als 30.000 Kunden konnten sich bisher von den Vorteilen der piezoelektrischen Knochenchirurgie überzeugen. Prof. Vercellotti: „Das Engagement aller Beteiligten, Piezosurgery Jahr für Jahr zu verbessern, wurde mit dem Vertrauen einer außergewöhnlichen Anzahl von Chirurgen und vor allem mit der Zufriedenheit der behandelten Patienten belohnt.“

Fazit

Mit der Entwicklung der piezoelektrischen Knochenchirurgie Piezosurgery setzte Mectron 1997 einen Meilenstein in der Medizin. Die Piezosurgery-Technologie ist die Revolution in der Knochenchirurgie: ein Gerät, das Chirurgen auf der ganzen Welt absolute Präzision, Sicherheit, perfekte Ergonomie und höchste Qualität bietet. Schnell wird das neue Gerät zur Referenz im Bereich Knochenchirurgie. Schließlich konnten die Einschränkungen konventioneller Instrumente in Bezug auf Präzision und intraoperative Sicherheit mithilfe der Mectron Piezosurgery überwunden werden. Seitdem wird diese Technologie immer weiterentwickelt und verbessert; die modernen Geräte spiegeln den aktuellen State-of-the-art in der piezoelektronischen Knochenchirurgie und die Antworten auf die zahnmedizinischen knochenchirurgischen Herausforderungen von heute wider. ●

3 Das Rex PiezoImplant ist das erste Implantat, dessen Implantatbett ausschließlich mit Piezosurgery aufbereitet wird.

 Prof. Dr. Marcus Abboud New York, USA Implantologie, Digital Dentistry	 Dr. Michael Claar Kassel Implantologie, Oralchirurgie	 Prof. Dr. Michael Payer Graz, Österreich Orale Chirurgie, Implantologie, Geweberregeneration, Biomaterialien, Materialkunde	 Univ.-Prof. Dr. Dr. Ralf Smeets Hamburg MKG-Chirurgie, Implantologie, Hart- und Weichgewebs- management, Biomaterialien
 Univ.-Prof. Dr. Dr. Bilal Al-Nawas Mainz MKG-Chirurgie, Knochen- und Weichgewebsmanagement, EBM, Hygiene und Infektiologie	 Dr. Annette Felderhoff-Fischer München Oralchirurgie, Digitale Implantologie	 Dr. Pantelis Petrakakis Düsseldorf Fachzahnarzt für ÖGW, Fachjournalist, Epidemiologie, Statistik, Dental Public Health	 Dr. Önder Solakoglu Hamburg MCD, M.Sc. Implantologie, Parodontologie
 Prof. Dr. Eduardo Anitua Vitoria, (Alava), Spanien Regenerative Medizin, Implantologie, Prothetik	 Dr. Sven Görrissen Kaltenkirchen M.Sc. Implantologie, Knochenregeneration, Implantatprothetik, Vorstandsmitglied DGOI	 Dr. Volker Rabald Mengkofen Hart- und Weichgewebschirurgie, Implantologie	 Dr. Thomas Staudt Frankfurt/Main Implantologie, Lasierzahnheilkunde
 ZA Tobias Bauer Singen Allgemeinzahnarzt, Parodontologie, Fachjournalist	 ZT Uli Hauschild San Remo, Italien Computergesteuerte Implan- tologie, Digitale Zahnmedizin, Komplexe Behandlungsplanung, Implantatprothetik, Ästhetik	 Dr. Peter Ranzelzhofer München Implantologie, Prothetik	 Dr. Marius Steigmann Neckargemünd Implantologie, Associate Professor University of Michigan
 Dr. Georg Bayer Landsberg am Lech Implantologie, Knochenregeneration, Prothetik, Past Präsident DGOI	 Prof. Dr. Joachim S. Hermann Stuttgart Implantologie, Parodontologie, Ästhetische Zahnmedizin	 Prof. Dr. Thomas Ratajczak Sindelfingen, Ulm Medizinrecht, Sozialrecht	 Dr. Dr. Alexander Steiner Berlin Implantologie, Epithetik
 Dr. Sebastian Becher Düsseldorf Parodontologie, Implantologie, Periimplantitis-Behandlung	 Dr. Frank Hoffmann Hamburg Implantologie, Mukogingivalchirurgie, Perioprothetik	 Dr. Stefan Ries Wertheim Implantologie	 Prof. Dr. Dr. Philipp Streckbein Limburg, Gießen Mund-, Kiefer und Gesichts- chirurgie, Implantologie, Knochenmanagement
 Dr. Angela Bergmann Düsseldorf Fachzahnärztin für ÖGW, Fachjournalistin, Infektionshygiene	 Dr. Oliver Hugo Schweinfurt Implantatchirurgie, Implantatprothetik M.Sc. Parodontologie, M.Sc. Implantattherapie	 Prof. Dr. Georgios Romanos Stony Brook, New York, USA Professor School of Dental Medicine Dept. of Perio- dontology	 Dr. Dr. Anette Strunz Berlin Fachärztin für Mund-, Kiefer-, Gesichtschirurgie, Implantologie, DVT, Pressesprecherin DGI
 Prof. Dr. Fred Bergmann Viernheim Oralchirurgie, Implantologie, PA Past Präsident DGOI, ICOI	 Dr. Mario Kirste Frankfurt/Oder Implantologie, Bone-Management	 Prof. Dr. Dr. Daniel Rothamel Mönchengladbach Implantologie, Augmentationen, Biomaterialien, MKG-Chirurgie	 Dr. Georg Taffet Rielasingen-Worblingen M.Sc. Implantologie und Orale Chirurgie
 Dr. Sven Marcus Beschnidt Baden-Baden Implantologie, Spezialist für Prothetik	 Dr. Christian Köneke Bremen CMD-Therapie, Implantologie, Parodontologie	 Priv.-Doz. Dr. Dr. Markus Schlee Forchheim Implantologie, Parodontologie	 Dipl. ZT Olaf van Iperen Wachtberg Implantologie, Ästhetik
 Dr. Peter Bongard Moers Behandlungsplanung (funktionell/ästhetisch), Implantologie, Parodontologie	 Dr. Henriette Lerner Baden-Baden Implantologie, Parodontologie, Ästhetische Zahnheilkunde	 Dr. Doris Seiz Kelsterbach Implantologie, Oralchirurgie	 Dr. Bastian Wessing Aachen Implantologie, Implantatprothetik, Hart- und Weichgewebsmanage- ment, GBR, Sofortimplantationen
 Dr. Claudio Cacaci München Implantologie, Implantatprothetik	 Dr. Wolf-Ullrich Mehmke Chemnitz Implantologie, Lasierzahnheilkunde	 Dr. Alexa van Schöll Düsseldorf Ästhetische Zahnmedizin, Implantologie, Implantatprothetik	 Dr. Dr. Bijan Zahedi Ratingen Implantologie

Haben Sie eine Anregung oder Frage? Wünschen Sie ein spezielles Thema in pip oder möchten Sie mit einem Mitglied des pip EA – Editorial Advisory Boards Kontakt aufnehmen? Schreiben Sie einfach an: ea@pipverlag.de

pip impressum

Verlegerin:
Marianne Steinbeck
ms@pipverlag.de

Chefin vom Dienst:
Dr. med. dent. Angela Bergmann
ab@pipverlag.de

Redaktion:
Marianne Steinbeck (V.i.S.d.P.)
Dr. med. dent.
Peter Ranzelzhofer
pr@pipverlag.de
Dr. med. dent. Thomas Staudt
ts@pipverlag.de

Chefredakteur
Wissenschaft International:
Dr. med. dent. Pantelis Petrakakis
pp@pipverlag.de

Ressortleitung:
Kerstin Jung
kj@kommunikation-dental.de

Abo-/Leserservice:
leser@pipverlag.de

Recherche & Archiv:
Christa Partenhauser
cp@pipverlag.de

Webdesign und Online-Support:
Mike Kieschnick
mk@pipverlag.de

Anzeigen & PR:
Agnes Göbl
ag@pipverlag.de

Grafik & Layout:
Jan Szepepanski
info@sczep.de

Druck und Vertrieb:
Gotteswintner und Aumaier GmbH
Joseph-Dollinger-Bogen 22,
80807 München
www.gotteswintner.de


Verlag:
pipVerlag
Badstr. 5 · 83714 Miesbach
Tel.: 08025-5785
Fax: 08025-5585
www.frag-pip.de

Andere als mit redaktionseigenen Signaturen gezeichnete Beiträge und als redaktionsfremd gekennzeichnete Sonderteile unterliegen nicht der Verantwortlichkeit der Redaktion. Alle Rechte, auch das der Nutzung in elektronischen Datenbanken, sind dem Verlag vorbehalten.

Für unverlangt eingesandte Materialien wird keine Haftung übernommen. Bei Einsendung von Manuskripten und sonstigen Materialien gilt das Einverständnis zur vollen oder auszugsweisen Veröffentlichung, auch in elektronischen Medien, als gegeben.

Frequenz:
6 x jährlich (Februar, April, Mai, August, September, November) Einzelpreis € 14,00
Jahresabonnement in Verbindung mit weiteren Online- und Veranstaltungsnutzen: € 68,00 inkl. Versand in Deutschland/zzgl. Versand ins Ausland.

12. Jahrgang 2021
Es gilt die Anzeigenpreisliste Nr. 13, gültig ab 06.08.2021
Druckauflage: 15.020 Expl.
Verbreit. Auflage: 15.000 Expl.

 IVW-geprüft II. Quartal 2021
IVW-geprüfte Auflage – klare Basis und Sicherheit für Werbekunden

Diese Ausgabe enthält Beilagen von: Blue Safety, Cleanimplant, Condent, Carl Martin, Mectron Deutschland GmbH, Nobel Biocare, Wegmann Dental

Termine: pip Ausgabe November 2021
Redaktionelle Beiträge: 23.09.2021
Anzeigenbuchungen: 2021 ausbezahlt
Beilagen: 2021 ausbezahlt
www.frag-pip.de: 2021 ausbezahlt
pip Newsletter: 2021 ausbezahlt



Clinical Implant &
Prosthetics Curriculum

www.vip-zm.de

Implantologie- Curriculum

über
100
Absolventen
seit 2018

Werden Sie („schildfähiger“)

Experte Implantologie & Implantatprothetik CIPC

In Ihrer Praxis

Keine Zusatzausrüstung

3.900 € Basispreis

Implantieren Sie selbst!

12 Monate begeisterte Teilnahme

180 Fortbildungspunkte

PDF Infolyer mit
Anmeldeformular



POWERWEEK NEU

04. bis 8. Oktober 2021

Statements von
Teilnehmern



www.vip-zm.de

