

ISSN: 1869-6317

Magazin für die
implantologische Praxis
10. Jahrgang 2019

Heft 6 | November 2019
14 € • www.pipverlag.de

6|2019

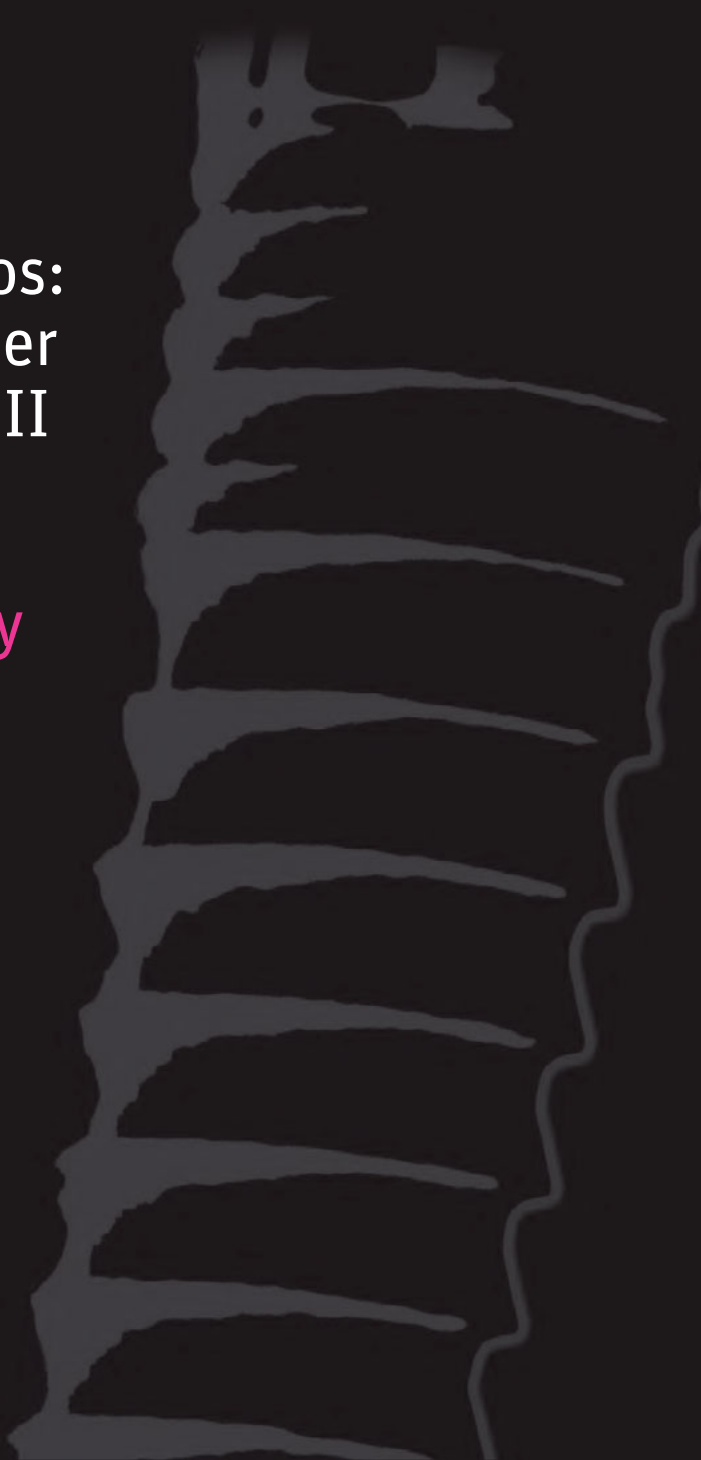
pip
Praktische Implantologie
und Implantatprothetik

kurz & schmerzlos:
Kosten und Nutzen der
Implantattherapie II

Fotostory

Weichgewebsmanagement

EAO Annual
Scientific Meeting



ART OF IMPLANTOLOGY

5th BEGO Implant Systems Global Conference

16.-17.10.2020 AMSTERDAM



Internationale Konferenz in Amsterdam

- Referenten u.a. Prof. Dr. Erhan Çömlekođlu, Dr. Dr. Snezana Pohl, Dr. Andreas Barbetseas, Dr. Peter Gehrke, Carsten Fischer
- Ein exklusives Programm aus Workshops und Vorträgen
- Angesagt, traditionsreich, prächtig und verrückt – Amsterdam: Ein vielfältiges Rahmenprogramm und ein glanzvolles Galadinner erwarten Sie
- Internationale Teilnehmer, Konferenzsprache Englisch

Jetzt anmelden unter art-of-implantology.com



Gemäß Leitsätzen
der BZÄK/DGZMK

Miteinander zum Erfolg





Liebe Leserin, lieber Leser,

der begnadete bretonische Sternekoch und das kulinarische Ausnahmetalent Olivier Roellinger beklagte vor einiger Zeit in der Sendung ‚28 minutes‘, dass die ja durchaus begrüßenswerte Emanzipation der Frau in gesellschaftlicher, beruflicher und sexueller Hinsicht leider einen Nachteil mit sich gebracht habe: Die Rezepte aus den Schubladen der Omas, Mütter, Tanten und Schwestern seien in dem Zuge auch verschwunden. Sukzessive habe man die Ernährung so an die Industrie delegiert und heute habe man den Salat – bzw. eben nicht mehr, sondern nur noch vorgefertigten salad-to-go mit Plastikgabel und zuckriger Fertig-Vinaigrette.

Daran fühlte ich mich erinnert, als kürzlich bei einer Präsentation der Industrievertreter fröhlich demonstrierte, wie demnächst der Patient eigentlich nur noch in der Fußgängerzone in eine Smile-Boutique geht, mit dem eigenen Smartphone und einer App seine Biss-Situation abfotografiert, an eine Software sendet und in kürzester Zeit seine individuelle Zahnkorrekturschiene erhält. Ich schaute mich um und wunderte mich, dass keiner der anwesenden Zahnmedizinerinnen und Zahnmediziner den Finger hob, um freundlich nachzufragen, wo sie oder er bei diesem tollen Konzept eigentlich noch ins Spiel komme.

Olivier Roellinger gab übrigens 2008 seine drei Sterne dem Michelin zurück, da er seine Handlungen und Entscheidungen nicht mehr von einem System abhängig machen wollte, dessen Kriterien und Bewertungen er als sensibler und mit seinem ganzem Wesen der hohen Kunst der Lebensmittelzubereitung und der Kultur des Kochens zugewandter Mensch nicht mehr nachvollziehen konnte.

Viele revolutionäre Ideen mit Ihrer neuen **pip**!

Ihre

Marianne Steinbeck

Wir freuen uns auf Sie auf www.frag-pip.de! Registrieren und als Teil der **pip**-Community vom Expertenpool für all Ihre Fragen profitieren.



WILLKOMMEN IN
WILDERKOMMEN IN
WILDERKOMMEN IN
DER ÄRA DER
ÄRA DER
MUCOINTEGRATION
MUCOINTEGRATION™

Zellen und Oberfläche – hier stimmt die Chemie!

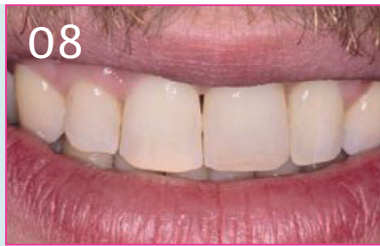Zeal und TiUltra: zwei neue bahnbrechende Oberflächen, in deren Entwicklung unser jahrzehntelang erworbenes Wissen zum Thema Anodisierung geflossen ist. Wir haben die Oberflächenchemie und Topografie vom Abutment bis zur Implantat Spitze neu konzipiert, um auf jedem Niveau eine optimale Gewebeintegration zu erreichen. Damit starten wir nun in die Ära der Mucointegration™.



Die neue Zeal Oberfläche ist jetzt für die On1™ Basis und das Multi-unit Abutment verfügbar. TiUltra wird mit unseren meistverkauften NobelActive® und NobelParallel™ CC Implantaten angeboten.

03 so viel vorweg
Editorial

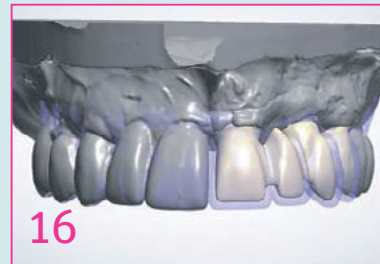05 pip auf einen Blick
Inhaltsverzeichnis



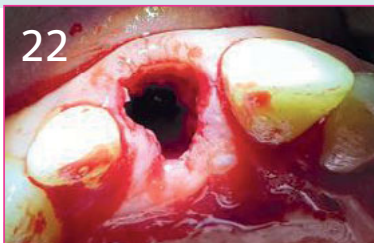
08

08 pip fallstudie
A. Friedmann: Korrektur eines periimplantären Weichgewebsdefizits nach Knochenaugmentation und Implantation

16 pip fallstudie
F. Maier: Zweiteilige Zirkonoxidimplantate – Teil 2

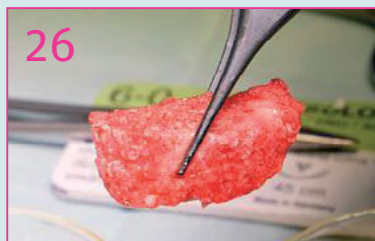

16



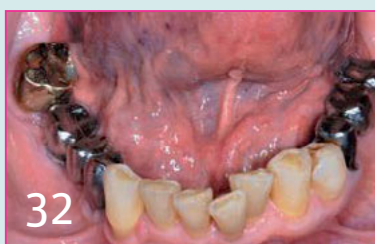22

22 pip fallstudie
J. Struckmeyer: Frontzahnversorgung mit der Socket-Shield-Technik



26

26 pip fallstudie
O. Zernial: Was ist wirklich erfolgreich?

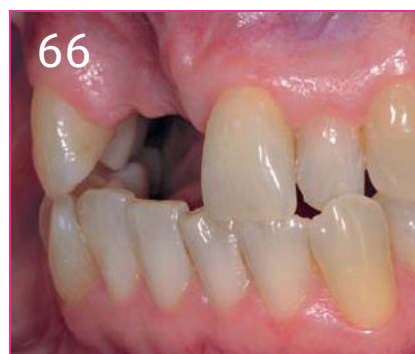

32

32 pip fallstudie
F.-W. Pape: Rationelle Implantatprothetik mit dem OCP-System

38 kurz & schmerzlos
Kosten & Nutzen der Implantattherapie II: Patientenspezifische Aspekte

64 tip in pip
Aus der Praxis für die Praxis



66


66 pip fotostory
P. Randelzhofer: Die weichgewebliche Herausforderung im Frontzahnbereich

74 pip hat recht

T. Ratajczak:
ZMVZ-GmbH-Geschäftsführer

76 pip comic

Neulich in der Praxis
Drs. Gestern und Heute



pip fragt

78 S. Grümer: Klein aber oho

80 G. Micko: Die Prothetik in den Genen

82 D. Schulz, H. Pielenz: Grau, mein Freund, ist alle Theorie ...?

84 P. Gehrke: Original statt Imitat

86 L. Haaske: Für alle Fälle Morita

88 J. Worlitz: Zero Waste in Zahnarztpraxen?

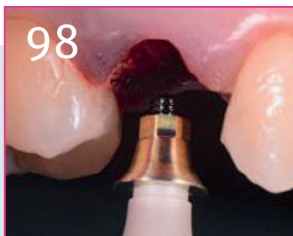90 R. Svensson: Wissen, Erfahrung – und Leidenschaft

92 R. J. Lenzeder: Schweizer Doppelpack



pip perspektivwechsel

94 Keramik-Mantel mit Prophylaxe-Effekt

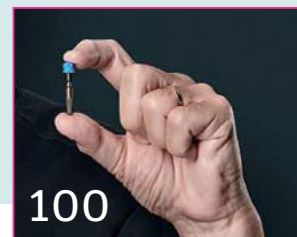

pip produktreport

96 Zahnloser Kiefer: Schraubkanäle vorhersagbar planen

98 Lieblingsfarbe bevorzugt?

100 Den Anwender im Fokus



pip vor ort

102 1. Europäischer Kongress der ESCI

104 Fit für die keramische Zukunft

106 MIS in Marrakesch

108 Mehr Präzision durch Bohrschablonen

110 Eine Praxis sorgt für Wirbel

111 10 Jahre HACIS – endlich in Europa!

112 Eine Brücke in die Zukunft

114 Scan – Plan – Make – Done

115 Wissenstransfer auf den Punkt gebracht

116 pip impressum
Wir stehen hinter pip

116 pip experten
Editorial Advisory Board



HI-TEC IMPLANTS

KOMPATIBEL ZU FÜHRENDEN IMPLANTATSYSTEMEN

Compatible with
exocad



**HIER GEHT FÜR SIE
DIE SONNE AUF!**

*Beispielrechnung
Einzelzahnversorgung*

Implantat inkl.	
Deckschraube.....	95,-
Abheilpfosten.....	15,-
Einbringpfosten =	
Abdruckpfosten.....	0,-
Modellimplantat ...	14,-
Ti-Aufbau.....	43,-
bzw. CAD/CAM Klebebasis	
EURO	167,-*

*ohne Mindestabnahme!



Das **HI-TEC Implantatsystem** bietet allen Behandlern die **wirklich** kostengünstige Alternative und Ergänzung zu bereits vorhandenen Systemen.

HI-TEC IMPLANTS · Vertrieb Deutschland · Michel Aulich · Veilchenweg 11/12 · 26160 Bad Zwischenahn
Tel. 04403-5356 · Fax 04403-93 93 929 · Mobil 01 71/6 0 80 999 · michel-aulich@t-online.de · www.hitec-implants.de

HI-TEC IMPLANTS

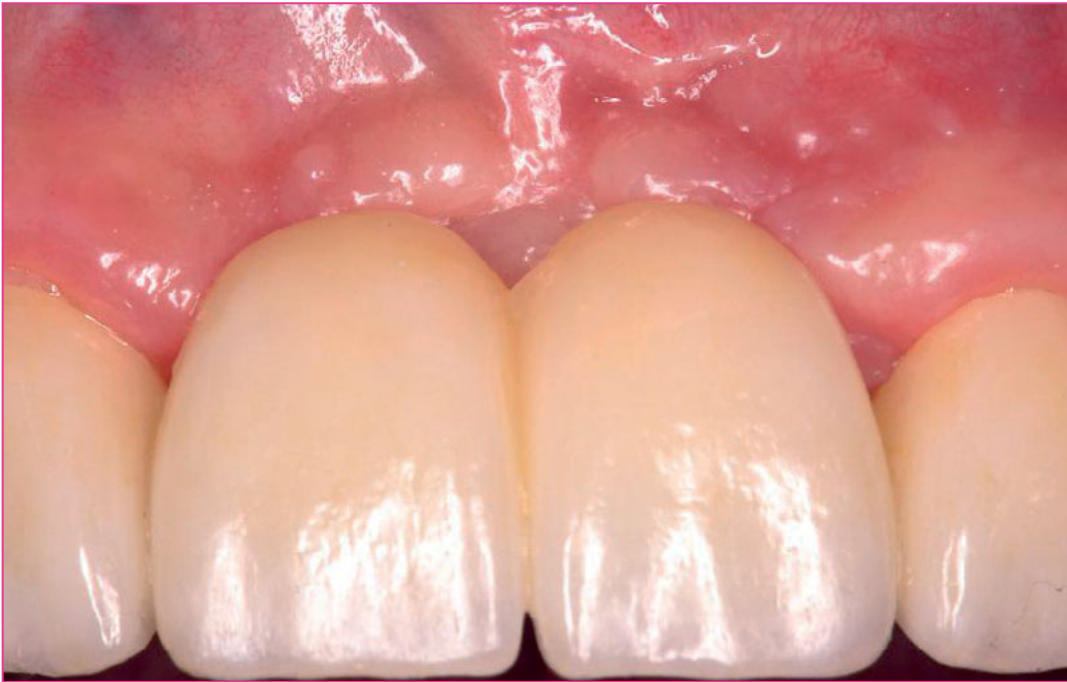

Abb. 1: Klinisches Bild nach Kronenversorgung: stark kompromittiertes Hart- und Weichgewebeangebot, insbesondere bukkal.

Korrektur eines periimplantären Weichgewebedefizits nach Knochenaugmentation und Implantation

Anton Friedmann

Trotz der Tatsache, dass osseointegrierte Implantate langfristig und erfolgreich gepflegt werden können, kann das Vorhandensein von periimplantären Weichgewebedefekten die ästhetischen Ergebnisse und die Patientenzufriedenheit erheblich beeinflussen.

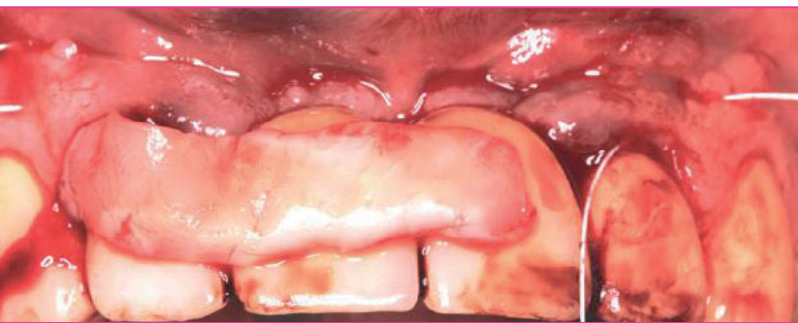

Abb. 2: Situation nach Tunnelpräparation und Entnahme des Bindegewebe-transplantats.

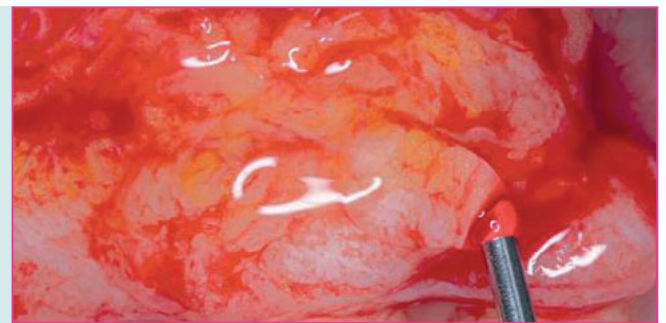

Abb. 3: Konditionierung des Bindegewebe-transplantats mit hyaDENT BG.

Gegenwärtig ist die Literatur, insbesondere über Behandlungsmöglichkeiten für die Abdeckung von periimplantären Weichteildefekten, äußerst knapp und auf Tierstudien oder Fallserien mit Schwerpunkt auf kleinen Rezessionen (d.h. bis zu 2 mm) beschränkt [15]. Es liegen nur sehr begrenzt Daten vor, die eine Wirksamkeit verschiedener Behandlungsmöglichkeiten zur Abdeckung von periimplantären Weichteildefekten validieren. Langzeitergebnisse der vorgeschlagenen Verfahren sind noch nicht bekannt. Die begrenzt verfügbaren Daten weisen darauf hin, dass nur kleine periimplantäre Schleimhautrezessionen (z. B. bis zu 2 mm) mit einem koronalen Verschiebelappen und einem subepithelialen Bindegewebe-transplantat oder mit gesteuerter Knochenregeneration (GBR) erfolgreich behandelt werden können [15,4].

Für die Behandlung von tiefen und ausgedehnten periimplantären Defekten gibt es bislang keine validen Protokolle.

Vor Beginn der Behandlung sollten, in Anlehnung an die besser untersuchte Rezessionsdeckung am Zahn, folgende Gesichtspunkte kritisch erörtert werden:

- Adäquate Lappentechnik zur möglichst atraumatischen Abdeckung des Weichgewebedefizits
- Verbesserung des periimplantären Weichgewebeangebots
- Möglichkeiten zur Beschleunigung von Wundheilung und Regeneration

Koronal verschobene Tunneltechnik in Verbindung mit subepitheliale Bindegewebetransplantat

Insbesondere Tunneltechniken wie der Modifizierte Koronal Verschobene Tunnel (MKVT) in Kombination mit einem BGT weisen einige Vorteile für die chirurgische Behandlung von komplexen Gingiva-Rezessionen auf. Auch für die Behandlung periimplantärer Weichgewebedefizite bieten sie eine probate Option:

- Unbedingte Vermeidung vertikaler Inzisionen und Papilleneinschnitte, was die Vaskularisierung des Bereichs besser aufrecht erhält und so den Weichteillappen stabilisiert.
- Aufgrund der koronalen Verlagerung des Lappens ist das BGT vollständig bedeckt, wodurch das Überleben des Transplantats verbessert wird.

Diese Technik hat sich insbesondere zur Abdeckung von multiplen komplexen Rezessionen der Klassen I-III bewährt [1,2,7,10].

Unterstützung von Wundheilung und regenerativen Prozessen mit Hyaluronsäure

Wund- und Weichgewebeheilung spielen eine entscheidende Rolle für den Behandlungserfolg. Es ist bekannt, dass insbesondere die adjuvante Verwendung von Schmelz-Matrix-Proteinen die parodontale Regeneration und ggf. die Wundheilung verbessern kann [6]. Eine Biologisierung der Wunde und der Oberflächen, seien es Zähne oder Implantate, bekommt als neuer Trend immer weitere Verbreitung.

Limitierende Faktoren für eine breitere Anwendung von einigen Präparaten sind einerseits die Anforderungen an die Verarbeitung, sprich die Applikation (die Wundoberfläche muss trocken sein, um eine Anhaftung der Amelogenine zu ermöglichen), andererseits auch der Preis.

Mittlerweile hat sich insbesondere Hyaluronsäure (HA) zu einer potenten Alternative zu SMP und den autologen Zentrifugaten aus peripherem Blut (APC) etabliert.

HA ist am gesamten Prozess der Wundheilung beteiligt und reguliert u. a. die Entzündung, behebt Gewebeschäden und trägt unterstützend zu einer narbenfreien Heilung bei [9,3].

Diese Eigenschaft konnte in tierexperimentellen Arbeiten gezeigt werden. So beschleunigte die zusätzliche Anwesenheit von HA die frühzeitige Neoangiogenese und halbierte die Heilungsdauer [8]. Die verbesserte Wundheilung durch HA konnte auch in mehreren klinischen Studien gezeigt werden [16,18].

In einer prospektiven Vergleichsstudie wurde der Einfluss von HA auf das Ergebnis einer chirurgischen Wurzeldeckung von Rezessionen der Miller-Klasse I mithilfe einer koronalen Verschiebelappentechnik untersucht. In der HA-Gruppe wurde eine statistisch signifikant bessere Abdeckung der Zahnwurzel erzielt [11].

Insbesondere die HA-Applikation ist im Vergleich zu SMP deutlich vereinfacht, da die Wundstelle nicht trocken sein

muss. Im Vergleich zu den autologen Zentrifugaten aus dem peripheren Blut sind sie einfacher und günstiger in der Anschaffung. Aufgrund der flüssigkeitsbindenden Eigenschaft von HA ist eine lagestabile Applikation auch in Anwesenheit von Blut o. ä. problemlos möglich. Aus diesen Gründen und wegen weiterer positiver Eigenschaften, wie der bakteriostatischen Wirkung [12,5], bietet sich die adjuvante Verwendung von HA zur Behandlung von periimplantären Weichgewebedefekten an.

OP-Protokoll

Nachfolgend wird die Darstellung der Technik zur Korrektur eines Weichgewebsdefizits nach Verlust der Implantate regio 11 und 21 und der definitiv eingegliederten Brückenversorgung zum Ersatz beider Zähne (Abb. 1) beschrieben.

Nach der Lokalanästhesie erfolgt die intrasulkuläre Schnittführung an den Pfeilerzähnen 12, 22, 13 und 23 mit einem Mikroskalpell (ADS, München). Danach beginnt die Präparation des Tunnels nach apikal und nach lateral unterminierend unter den Zwischengliedern der Brücke. Die speziell entwickelten Tunnelierungsinstrumente des Herstellers Hu-Friedy und die Kirkland Messer von Aesculap/B. Braun kommen dabei zum Einsatz. Ein Mukoperiostlappen wird nach apikal deutlich über das Niveau der mukogingivalen Grenze gehoben, wobei die Interdentalpapillen intakt bleiben (Abb. 2). Der mukoperiostale Tunnel muss durch die Präparation in voller Dicke nach mesial und distal von der Defektstelle unter Verwendung der gleichen Tunnelmesser erweitert sein, um das Einziehen des Transplantates zu ermöglichen. Inserierende Muskeln und Kollagenfasern werden auf der Innenseite des Lappens mittels mikrochirurgischer Klingen und Kirkland Messer (s. o.) scharf durchtrennt. Durch dieses Verfahren kann der tunnelierte Lappen spannungsfrei mobilisiert und nach koronal verschoben werden. Um eine vollständige Mobilisierung des Lappens zu erreichen, werden die Interdentalpapillen mit speziellen Tunnelmessern vorsichtig unterminiert. Besonderes Augenmerk sollte darauf gelegt werden, das interdentale Papillengewebe nicht zu verletzen. Nach der Tunnelpräparation wird ein volles Bindegewebstransplantat (BGT) zusammen mit dem Epithel der Dicke von ca. 1,5 bis 2 mm palatinal in der Molarenregion entnommen (Abb. 2). Das gewonnene Transplantat wird auf dem OP-Tisch vollständig entepithelisiert und als reines BGT vor der Einbringung in den Tunnel mit der vernetzten Hyaluronsäure (hyaDENT BG, Regedent GmbH) konditioniert (Abb. 3). Die Entnahmestelle wird ebenfalls mit der Hyaluronsäure versetzt und mit Histoacrylkleber sowie einer modifizierten Matratzennaht verschlossen (4-0 PTFE, Biotex, Regedent GmbH).

HyaDENT BG wird in den Tunnel eingebracht. Im Vergleich zu SMPs ist es nicht nötig, auf eine Abwesenheit von Flüssigkeiten/Blut zu achten. Unmittelbar nach Applikation der Hyaluronsäure wird das BGT mit Matratzennähten in den Tunnel gezogen und an der Innenseite des Lappens fixiert. Anschließend wird das Transplantat mit einer Umschlingungsnaht (4-0 PTFE, Biotex, Regedent GmbH) fixiert, um eine vollständige Immobilisierung des Transplantates zu erreichen. Dabei wird der getunnelte Lappen mit einer Umschlingungsnaht nach koronal bewegt und an die Basis der Brückenzwischenglieder herangeführt, um das Gewebedefizit im zahnlosen Abschnitt zu kompensieren (Abb. 4).

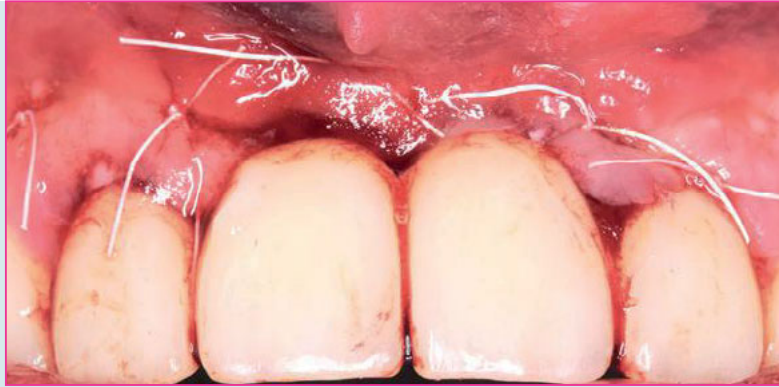


Abb. 4: Situation nach Insertion und Fixation des BGT.

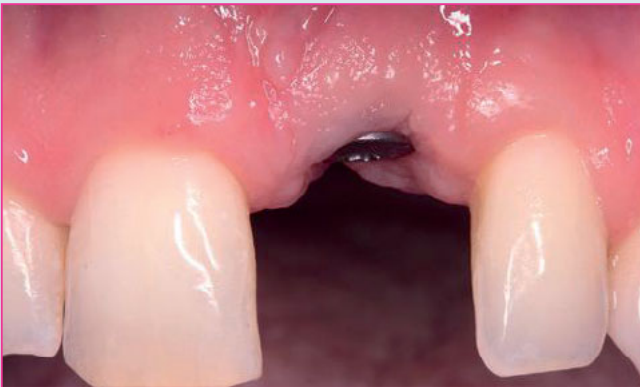

Abb. 5

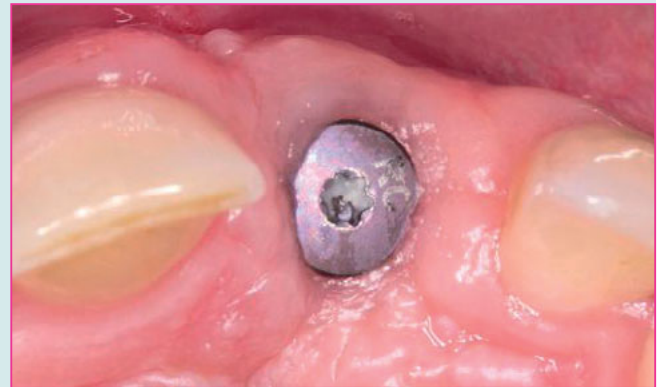

Abb. 6

Abb. 5, 6: Situation nach Freilegung des Implantats regio 21: Krestales und horizontales Weichgewebedefizit, Verlust der mesialen Papille an 22.

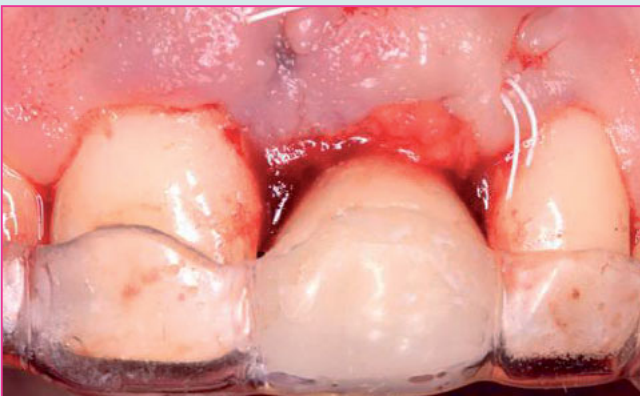


Abb. 7: Situation der provisorischen Versorgung unmittelbar post-OP nach Insertion und Fixation des mit Hyaluronsäure konditionierten BGT im koronal verschobenen Tunnel.

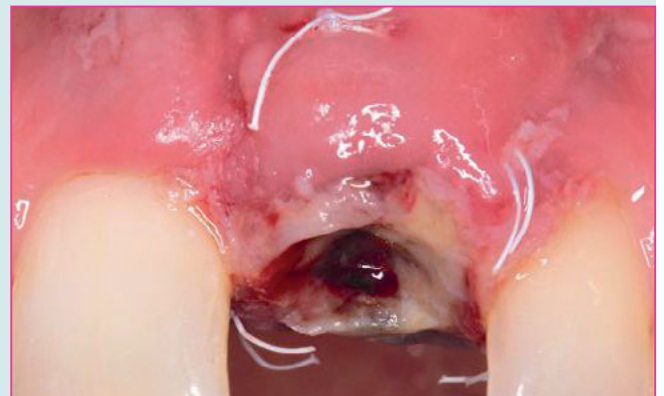

Abb. 8: Komplikationslose bereits fortgeschrittene Heilung zwei Tage post-OP.

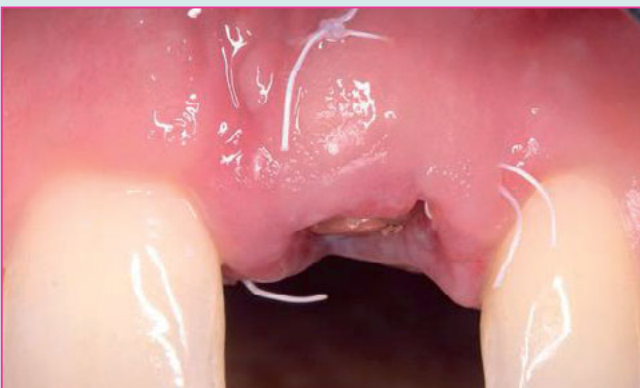

Abb. 9

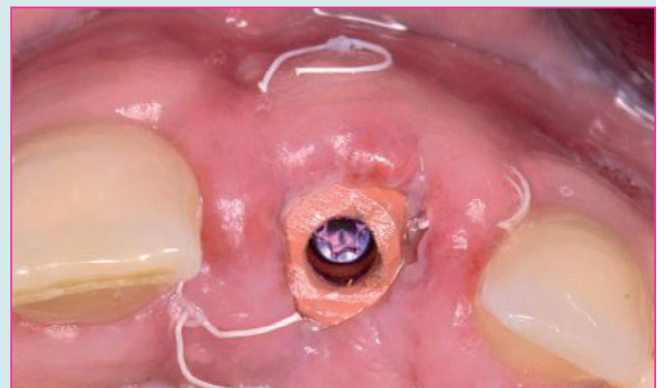

Abb. 10

Abb. 9, 10: Optimale Wundheilung bei Nahtentfernung zwölf Tage post-OP.

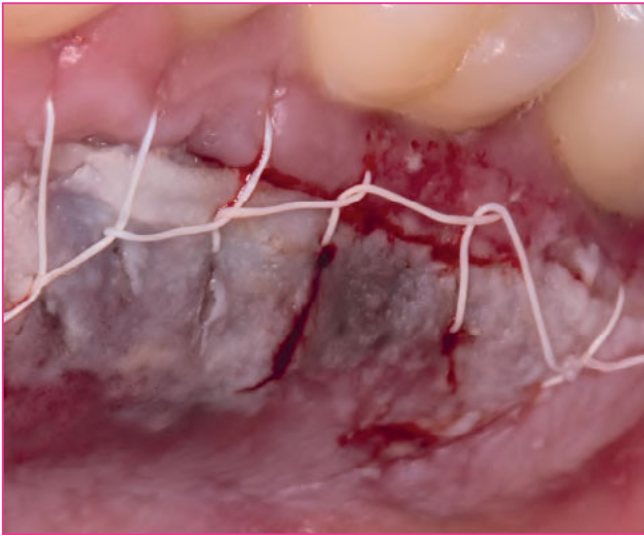


Abb. 11

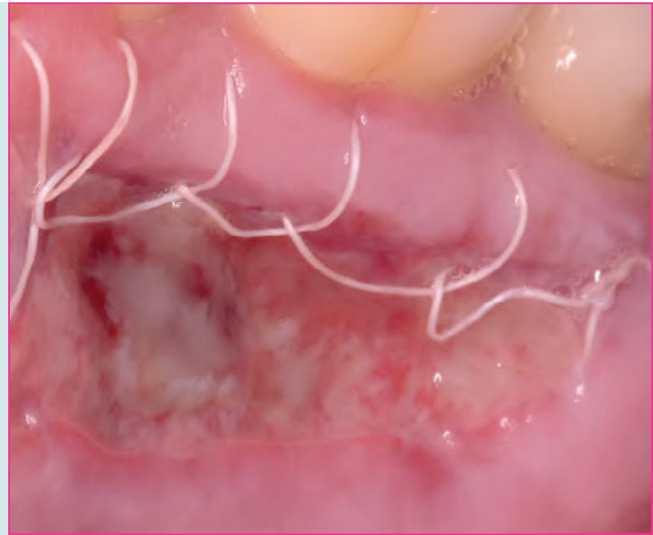


Abb. 12

Abb. 11-12: Optimale Wundheilung der mit hyaDENT BG behandelten Entnahmestelle nach zwei und zwölf Tagen post-OP.

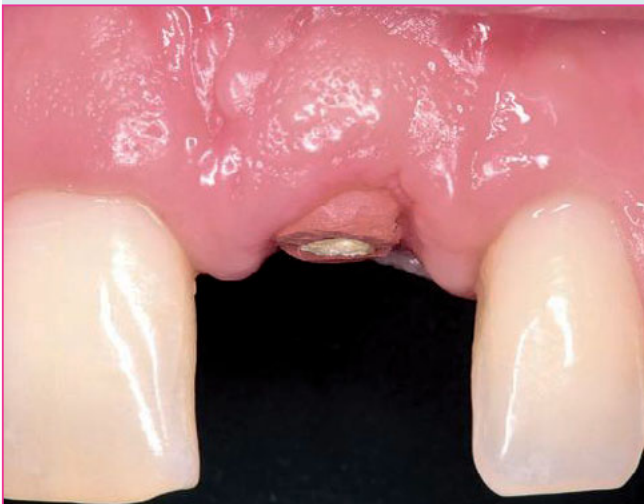

Abb. 13: Klinisches Bild zehn Wochen post-OP.

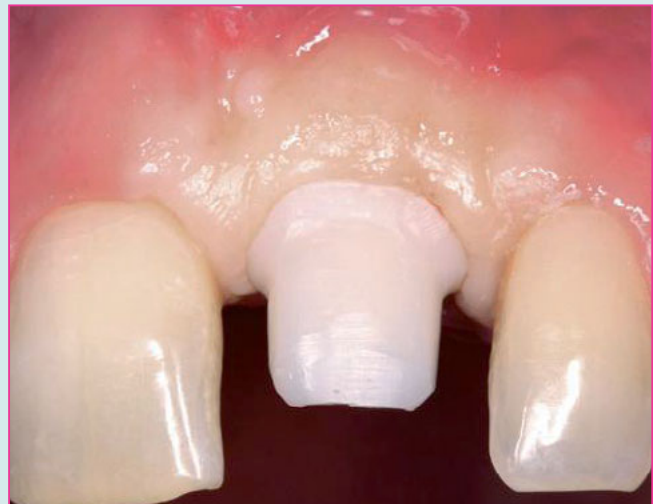

Abb. 14: Eingliederung eines verschraubten Kunststoffabutments auf Titanbasis mit zementierter Kunststoffkrone zur weiteren Ausformung des Durchtrittsprofils und Konditionierung der Papillen.

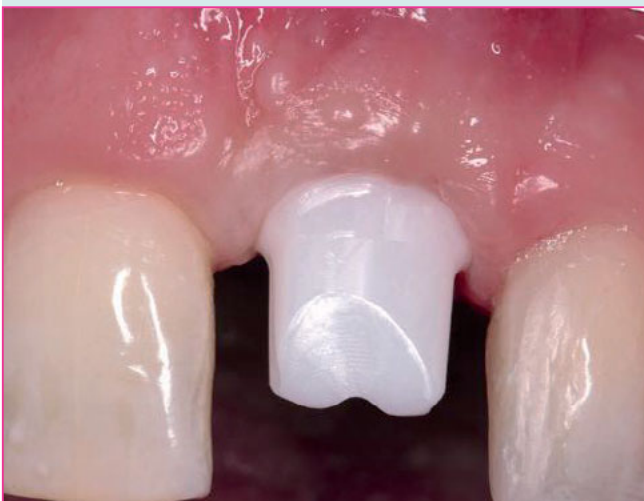

Abb. 15

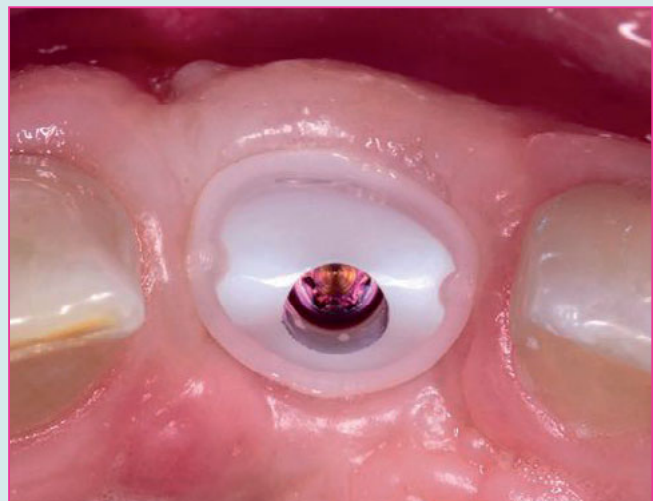

Abb. 16

Abb. 15, 16: Prothetische Phase drei Monate post-OP: Cares-Abutment Try-in.

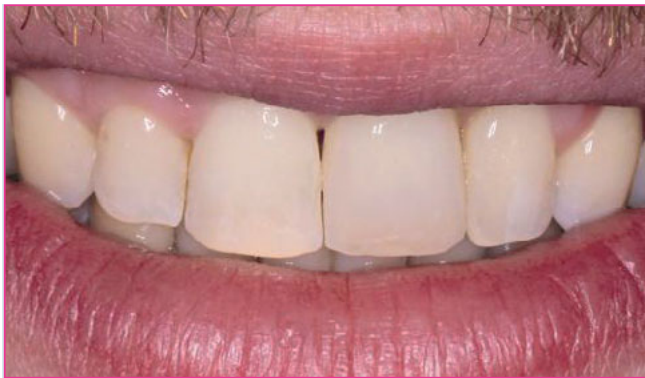

Abb. 17

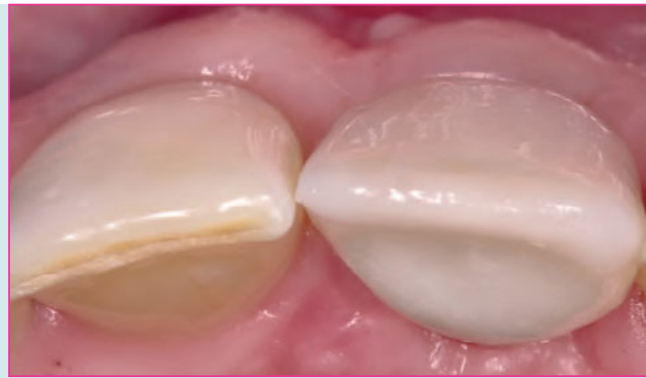

Abb. 18

Abb. 17, 18: Finale Versorgung: Deutlich verbessertes Weichgewebeangebot, v. a. bukkal.

Nach der Operation erhalten die Patienten Schmerzmittel (Ibuprofen), Doxycyclin 200 mg 1 x täglich für zehn Tage und CHX Spülung 2-3 x täglich nebst der Zahnbürstenkarenz für die Liegedauer der Nähte. Die Nahtentfernung erfolgt ca. zwölf bis 14 Tage post-OP.

Fallbericht

Korrektur eines periimplantären Weichgewebedefizits nach Knochenaugmentation/ Implantation

Der 29 Jahre alte Patient hat den Zahn 21 traumabedingt entfernt bekommen. Ein Knochenaufbau gefolgt von der Implantation eines Straumann BL RC Implantats mit einem geschlossenen Heilungsprotokoll wurden alio loco durchgeführt. Der Patient verfügt über ein Fremd-OPG aus der Zeit nach der Freilegung, die ebenfalls vom früheren Behandler durchgeführt worden ist, wie auch über klinische Dokumentation der Heilung nach der Freilegung, wenn auch diese Bilder mindere Qualität aufweisen. Bei der Freilegung wurde ein konischer Standardgingivaformer (Straumann GmbH) mit einer Höhe von 4,0 mm verwendet. Im weiteren Heilungsverlauf entstand ein Weichgewebedefizit um den Gingivaformer, das einerseits den Ansatz einer mukosalen Rezession und andererseits den Verlust der mesialen Papille am Zahn 22 einschloss (Abb. 5, 6).

Vor der prothetischen Versorgung des Implantats wurde die Korrektur des Weichgewebedefizits angestrebt. Die Umsetzung erfolgte analog der oben beschriebenen Vorgehensweise mit einem mit hyaDENT BG konditionierten BGT entsprechend der Technik des nach koronal verschobenen Tunnels. Den Zugang zur Tunnelpräparation verschaffte das Durchtrittsprofil, das der zuvor entfernte Gingiva Former bereits im Weichgewebe schuf. Die tunnelierende Präparation unterhalb der Papillen beidseits des Implantats konnte so unterminierend nach palatinal fortgesetzt werden, ohne das Risiko einer Papillenruptur zu erhöhen. Das mit HA konditionierte BGT konnte zur Verstärkung vor allen Dingen der distalen Papille unter das lokal vorhandene Gewebe eingebracht werden, ein neuer, individuell geformter steriler Gingivaformer unterstützte dabei das BGT in der suprakrestalen Position, um einem möglichen Kollaps des Weichgewebesaufbaus entgegen zu wirken (Gingivaformer individualisierbar, 7 mm, Straumann GmbH).

Die Abb. 7 zeigt die postoperative Situation unmittelbar nach Insertion des Provisoriums.

Die Wundheilung verlief beschleunigt und ohne Komplikationen, vermutlich auch aufgrund der Hyaluronsäure-Applikation (Abb. 8). Nach zwölf Tagen erfolgte die Nahtentfernung (Abb. 9, 10). Die Abbildungen 11-12 zeigen den optimalen Heilungsverlauf der Entnahmestelle, die ebenfalls mit HA behandelt wurde. Der weitere Heilungsverlauf blieb unauffällig (Abb. 13). Nach 2,5 Monaten begann die prothetische Phase zunächst mit der Eingliederung eines verschraubten Kunststoffabutments auf einer Titanbasis mit zementierter Kunststoffkrone zur weiteren Ausformung des Durchtrittsprofils und der Konditionierung der Papillen mesial und distal der Implantatkrone (Abb. 14). Diese Phase nahm weitere drei Monate in Anspruch. Anschließend wurde das Emergenzprofil mit einem individualisierten Abformpfosten ins Labor übertragen, um die Gestaltung des definitiven Abutments 1:1 anzupassen. Es wurde ein Vollzirkon Cares Abutment nach der Konstruktion des Labors Sieger, Herdecke, durch die Fa. Straumann angefertigt. Die Empress Krone wurde auf dem definitiven Abutment nach der Einprobe am Patienten durch das Labor Sieger angefertigt und anschließend mit dem Abutment zusammen inseriert (Abb. 15, 16).

Fertigstellung der prothetischen Versorgung

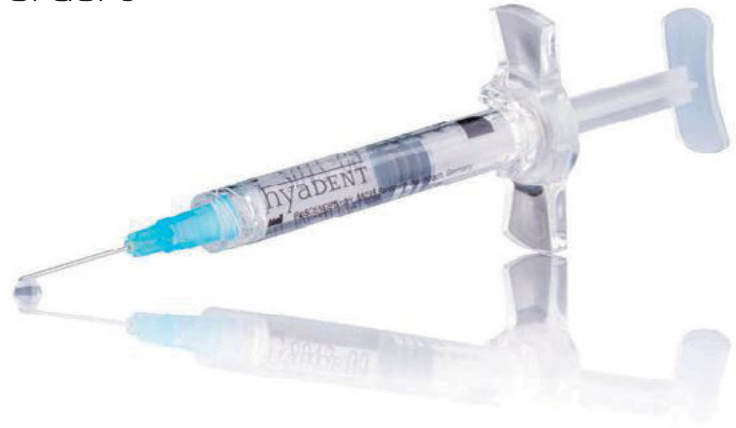Die Abbildungen 17-18 zeigen die finale Arbeit. Die Weichwebesituation konnte deutlich verbessert werden, sowohl im bukkalen Aspekt als auch im Bereich der distalen Papille. Es verblieb ein minimaler marginaler Unterschuss im Bereich des Line angles der Krone 21.

Die radiologische Kontrolle zwei Monate nach Belastung zeigte eine stabile Gewebesituation um Implantat 21 (Abb. 19). Beim Recall drei Monate nach Belastung des Implantats zeigte sich eine noch einmal verbesserte Weichwebesituation (Abb. 20-22). Die initiale Rezession war reduziert und zwischen Zahn 11 und Implantatkrone 21 hatte sich eine Papille gebildet. Die letzte defizitäre Stelle am Line angle zeigt nun eine Tendenz zur Entstehung eines creeping attachments, das möglicherweise in nächster Zukunft für einen weiteren Ausgleich des marginalen Verlaufs sorgt. Dies bleibt zwar eine Spekulation, allerdings macht die letzte Kontrolle deutlich, dass nach insgesamt acht

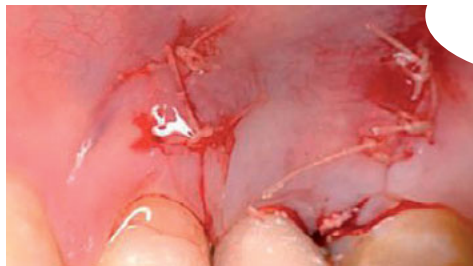hyaDENT

Regeneration natürlich gefördert

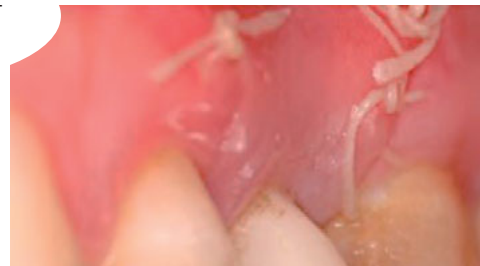Hyaluronsäure
Booster zur
Geweberegeneration



- Beschleunigte kontrollierte Wundheilung
Verbessert Wund- und Gewebeheilung und reduziert Narbenbildung
- Unterstützung der Geweberegeneration
Reguliert Gewebewiederaufbau und beschleunigt Neoangiogenese
- Bakteriostatische Wirkung
Verhindert Eindringen und Wachstum von Krankheitserregern



Wundheilung
mit hyaDENT
nach 72 h



Klinische Bilder mit freundlicher Genehmigung von Prof. Piloni, Italien.
Individuelle Ergebnisse können abweichen.

Erstbesteller-Angebot 5+1

hyaDENT

Natürliche Hyaluronsäure, 1 ml, 49,58 €, zzgl. MwSt.

hyaDENT BG

Kreuzvernetzte Hyaluronsäure, 2 x 1,2 ml, 147,90 €, zzgl. MwSt.

Inkl. kostenfreiem Versand. Gültig bis 31.12.2019.

QR-Code für weitere
Informationen oder besuchen
Sie uns unter www.regedent.de



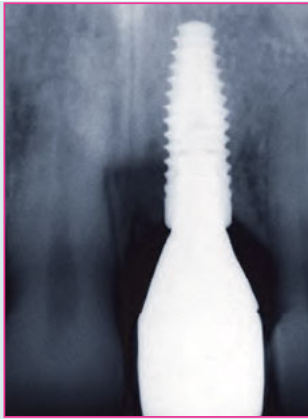


Abb. 19: Radiologische Kontrolle zwei Monate nach Belastung.

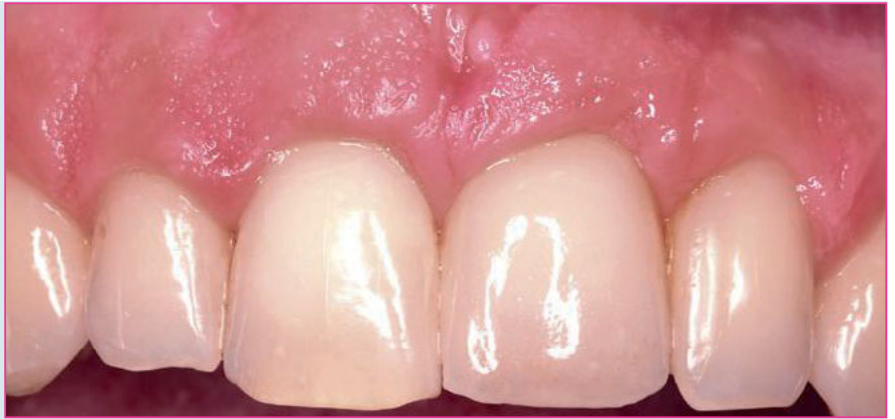

Abb. 20

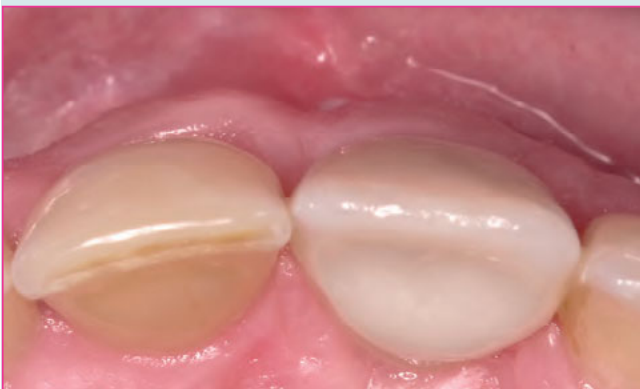

Abb. 21

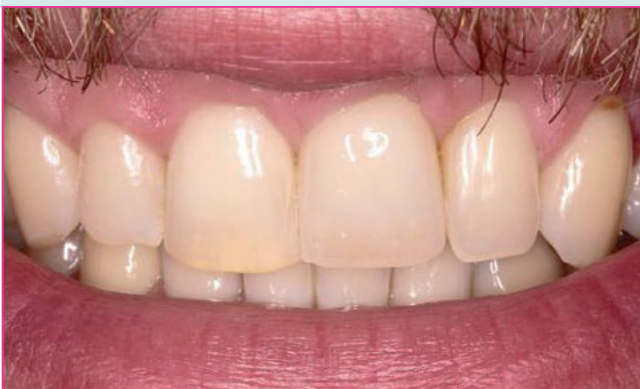

Abb. 22

Abb. 20-22: Die klinischen Bilder drei Monate nach Belastung zeigen eine stabile verbesserte Weichgewebesituation und eine neu ausgeformte Papille zwischen Zahn 11 und Implantatkrone 21.

Monaten, die seit der BGT Transplantation vergangen sind, die Verhältnisse zumindest als stabil anzusehen sind.

Zusammenfassung

Periimplantäre Weichgewebefekte stellen eine große Herausforderung für den Behandler dar. Die Behandlung durch die koronal verschobene Tunneltechnik in Verbindung mit subepithelalem Bindegewebestransplantat und vernetzter Hyaluronsäure als Wund- und Regenerationsheilungsbeschleuniger stellt eine biologische gewebeschonende Methode zur Verbesserung des Weichgewebefizits dar. ■



Prof. Dr. Anton Friedmann

- 1990 Approbation als Zahnarzt
- 1990 Aufnahme der Tätigkeit als Assistenz Zahnarzt in freier zahnärztlicher Praxis
- 1993 Promotion mit dem Thema „Heilungsvorgänge um Titanimplantate unter Verwendung von nicht resorbierbaren e-PTFE Membranen“
- 1993–1994 Wissenschaftlicher Mitarbeiter der Abteilung für Parodontologie, Zahnklinik Nord der Freien Universität Berlin (Leiter: Prof. Dr. Dr. J.-P. Bernimoulin)
- 1994–2001 Wissenschaftlicher Mitarbeiter in der Abteilung für Parodontologie, Charité Medizinische Fakultät der Humboldt Universität zu Berlin
- 1997 Gastaufenthalt an der Abteilung für Parodontologie und Kronen- und Brückenprothetik, Bern/CH (Leiter: Prof. Dr. Niklaus Lang)
- 2001–2008 Wissenschaftlicher Assistent in der Abteilung für Parodontologie, Charité Medizinische Fakultät der Humboldt Universität zu Berlin, Zahnklinik Nord (Leiter: Prof. Bernimoulin und Prof. Dr. B.-M. Kleber)
- 2008 Abschluss des Habilitationsverfahrens mit dem Thema „Aspekte der Augmentation und des Erhalts des Alveolarknochens um dentale Implantate bei Parodontalerkrankten“, Ernennung zum Privatdozenten
- 2008–2010 Wissenschaftlicher Assistent in der Abteilung für Zahnerhaltung und Parodontologie des Charité Centrum für Mund-, Kiefer- und Zahnheilkunde (Leiter: Prof. Dr. A. M. Kielbassa)
- Seit 2010 Leiter der Abteilung für Parodontologie an der Privaten Universität Witten/Herdecke
- Seit 2011 Berufung auf den Lehrstuhl für Parodontologie der Privaten Universität Witten/Herdecke

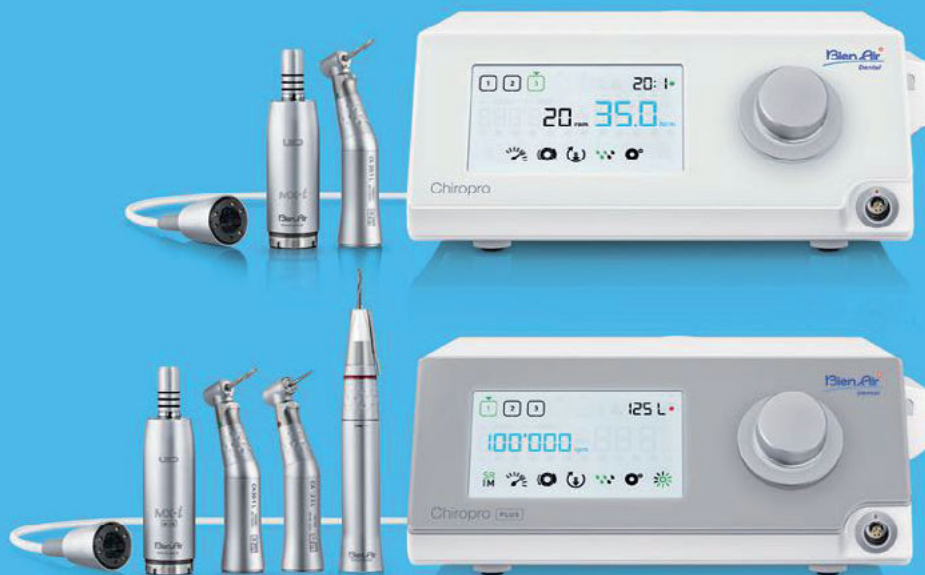■ anton.friedmann@uni-wh.de
 ■ www.uni-wh.de



Scan mich – Literatur oder
 Tel.: 08025/5785
 E-Mail: leser@pipverlag.de



PURE SIMPLICITY



NEW CHIROPRO

IMPLANTOLOGY
motor system

NEW CHIROPRO PLUS

IMPLANTOLOGY
motor system

ORAL SURGERY
motor system

Steuern Sie Ihren Implantologie- und Chirurgie-Motor mit einem einzigen Drehknopf. Die neuen Chiropro von Bien-Air Dental wurden komplett nach einer Philosophie konzipiert: **Schlichkeit!**

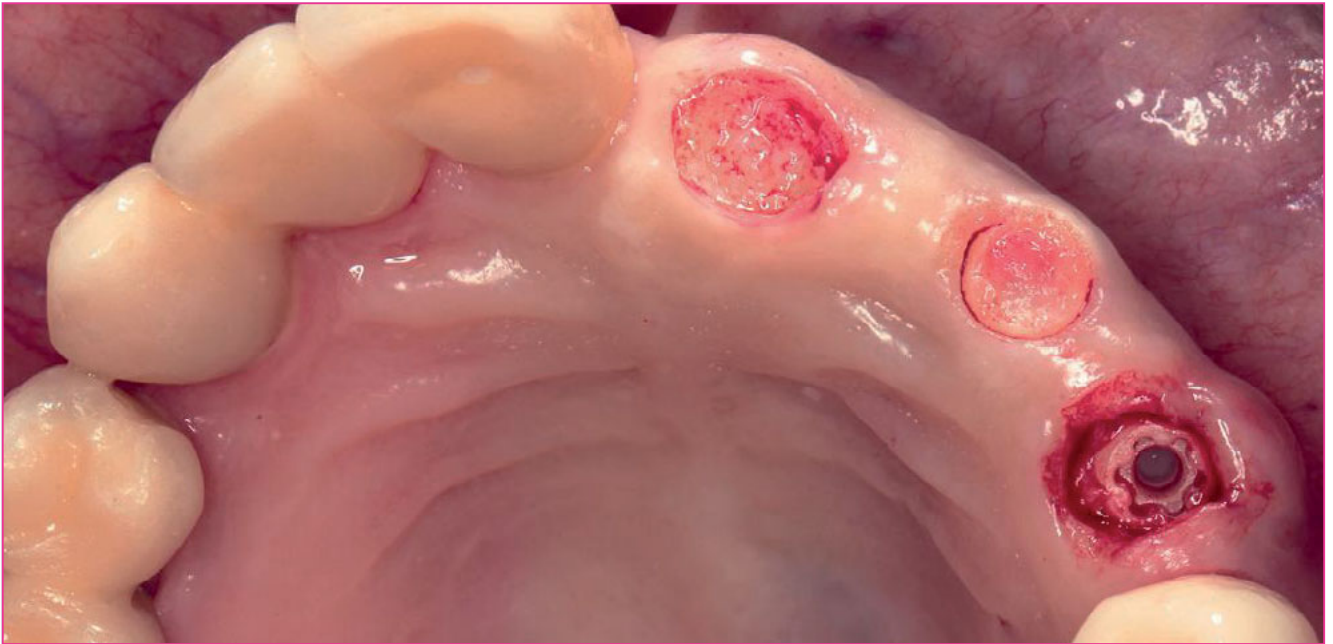
60
years

www.bienair.com

S W I S S  M A D E

 **GO TO online shop**
bienair.com/eshop

FREE SHIPPING!



Festsitzende prothetische Versorgung auf zweiteiligen Zirkonoxidimplantaten – Teil 2

Frank Maier

Die Implantat-Überlebensraten und die Verlustraten krestalen Knochens sind bei zweiteiligen Implantaten aus Zirkonoxid mit den Ergebnissen zweiteiliger Titanimplantate vergleichbar. Allerdings liegen derzeit keine Langzeiterfahrungen zu zweiteiligen Zirkonoxidimplantaten vor. Der klinische Einsatz zweiteiliger Implantate aus Zirkonoxid wird daher derzeit mit Vorsicht betrachtet [1,2,3]. Unklar ist derzeit auch, welche Abutmentmaterialien bzw. Befestigungszemente im Rahmen der prothetischen Versorgung Verwendung finden sollten [2]. Bei der implantatprothetischen Versorgung mit festsitzendem Zahnersatz aus keramikverblendeten Gerüsten aus Zirkonoxid fehlen ebenfalls Langzeitdaten [4]. Technische Komplikationen wie Gerüstfrakturen oder ein Chipping [4] können durch genaue Diagnostik und funktionelle Analyse vermieden werden.

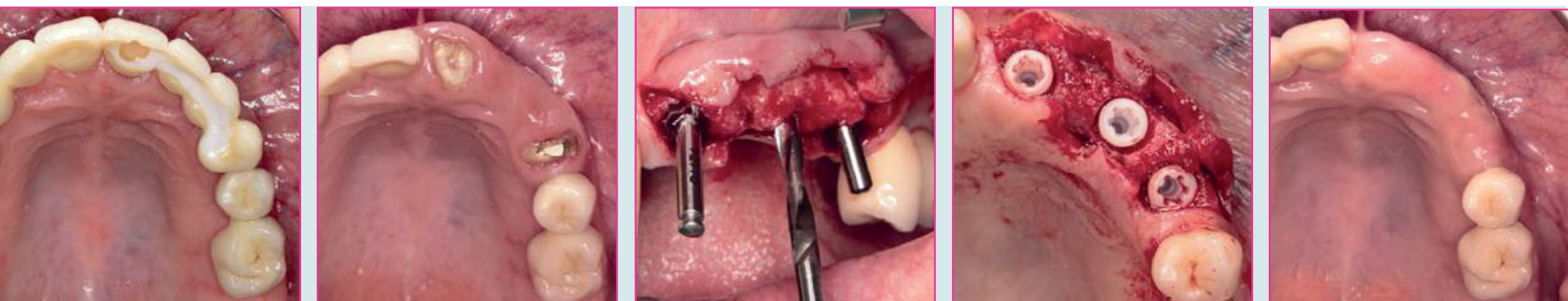


Abb. 1

Abb. 2

Abb. 3

Abb. 4

Abb. 5

Abb. 1-5: Rückschau auf die operative Phase in der Fallstudie der 5. Ausgabe der pip.

Es ist von hohem Interesse, wie sich die klinischen Erfahrungen beim Einsatz zweiteiliger Zirkonoxidimplantate mit Abutments aus unterschiedlichen Materialien und vollkeramischen Suprakonstruktionen aus einem verblendeten Zirkonoxidgerüst darstellen und inwieweit diese Versorgungsform einen Bei-

trag zur derzeit gültigen wissenschaftlichen Evidenz leisten kann. Im zweiten Teil des Fallberichts (Rückblick Abb. 1-5) zeigt der Autor die festsitzende prothetische Versorgung mit einer viergliedrigen Brücke aus verblendetem Zirkonoxid auf drei zweiteiligen Implantaten im Oberkiefer-Frontzahnbereich.

Prothetisches Vorgehen

Nach einer komplikationslosen Einheilzeit von fünf Monaten stellte sich die Patientin zur prothetischen Weiterbehandlung in unserer Praxis vor. Sie war nach der Implantatinserterion mit einer klammerngestützten Interimsprothese versorgt worden. Der postoperative Zustand des Alveolarfortsatzes im Bereich der Implantate war gut. Die girlandenförmige Inzision bei Implantation ermöglichte es die Implantatposition zur Freilegung präzise zu lokalisieren (Abb. 4, 5). Das Gewebe über den Implantaten wurde mittels Diamant und Schnellläufer (Chiropro plus, Bien Air) entepithelisiert (Abb. 6), und das Bindegewebe kreisförmig bis auf den labialen Anteil inziert und aufgeklappt (Abb. 7). Labial wurde eine Tasche präpariert (Abb. 8) und das Bindegewebeläppchen nach labial über eine Naht eingezogen. Durch diese einfache Rolllappentechnik wurden das Weichgewebe mit der Freilegung labial verdickt und die Jugae ausgeformt (Abb. 12). Nach Einsatz der Abformpfosten erfolgte zunächst die Perforation des Kunststofflöffels, um die offene Abformung zu ermöglichen. Anschließend wurde die Abformung konventionell mit einem additionsvernetzenden Silikon (Panasil, Kettenbach) durchgeführt (Abb. 9). Nach der Abformung wurden die Einheilkappen aus PEKK eingesetzt (Abb. 10). Reizlose periimplantäre Verhältnisse waren sowohl zum Zeitpunkt der Nahtentfernung nach einer Woche (Abb. 11) sowie sechs Wochen nach dem Eingriff zu beobachten (Abb. 12). Die prothetische Versorgung erfolgte zunächst auf Standardabutments aus Polyether Keton-Keton (PEKK) (Abb. 13-17) und einer Keramik-Brückenversorgung (Abb. 18, 19). Kunststoffbasierte (Methacrylat-basierte)

Zemente sind für das Einsetzen von provisorischen Versorgungsgen nicht zu empfehlen. Die, zum Teil explizit für Implantat-suprakonstruktionen angepriesenen Zemente, sind dünnflüssig, schwer erkenn- und entfernbar. Da sie als Substrat für Bakterien dienen, fördern sie periimplantäre Entzündungen. Der Autor empfiehlt daher für die provisorische Eingliederung Zinkoxid-Eugenol- und für die definitive Carboxylzement.

Vor Behandlungsbeginn war mit der Patientin vereinbart worden, dass nach einem Jahr die PEKK-Abutments gegen individuelle Zirkonabutments ausgetauscht werden. Ziel war es das klinische Verhalten der Materialien zu prüfen. Hierzu wurden individuelle Dedicam-Abutments hergestellt, wie vereinbart nach einem Jahr eingegliedert und wiederum mit einer Zirkonoxidbrücke versorgt (Abb. 21, 22). Es wurde ein digitales Wax up erstellt und durch digitales Cut-back die idealen Gerüst- und Abutmentformen generiert (Abb. 24, 25). Nach Neuanfertigung der keramikverblendeten Zirkonoxidbrücke wurden die Zirkonoxidabutments (Ceralog, Camlog) und die Brückenversorgung neu eingesetzt (Abb. 25-31). Nach einem weiteren Jahr Tragezeit mit den individuellen Keramikabutments und einer zementierten Zirkonbrücke wurde der Patientin freigestellt, welche Versorgung sie definitiv behalten möchte. Mit den PEKK-Abutments verspürte die Patientin eine leichte Nachgiebigkeit. Dies dürfte nicht zuletzt an dem tiefen Biss und den daraus resultierenden hohen horizontalen Kräften liegen. Zudem fühlte sich die Patientin subjektiv mit dem Material „Keramik“ besser als mit „Kunststoff“. Daher entschied sich die Patientin für die Versorgung mit Keramikabutments (Abb. 32, 33). ■

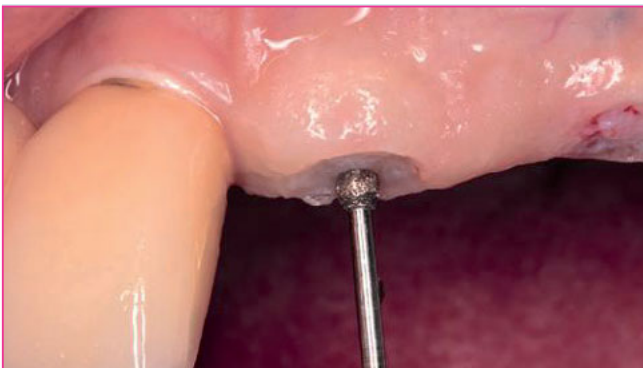


Abb. 6: Nach der fünfmonatigen Einheilphase der Ceralog-Implantate erfolgte die Entfernung des Epithels über den Implantaten mit einem kugelförmigen Diamanten.

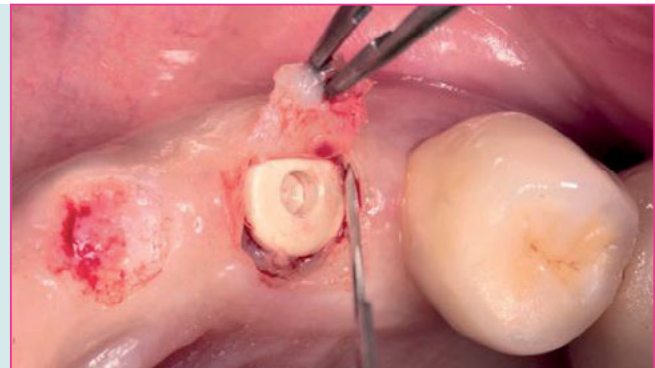


Abb. 7: Die Freilegung und gleichzeitige Präparation der Rolllappen erfolgte mittels Skalpell.

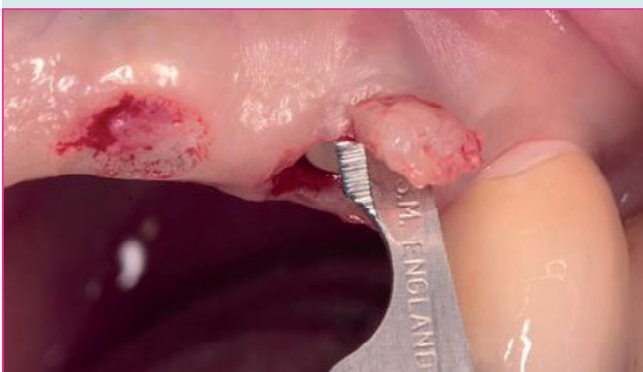

Abb. 8: Präparation der labialen Tasche zur Aufnahme des Rolllappens.

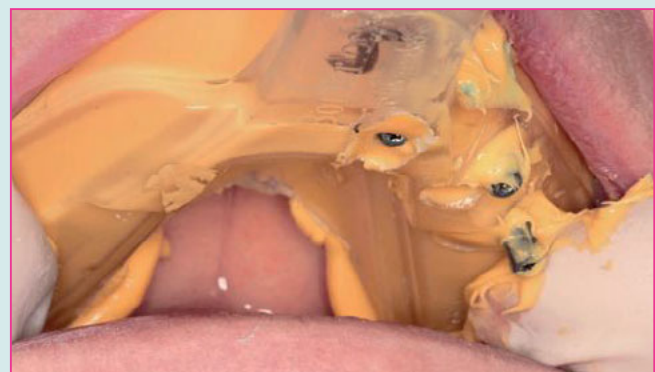

Abb. 9: Abformung mit additionsvernetztem Silikon (Panasil, Kettenbach).

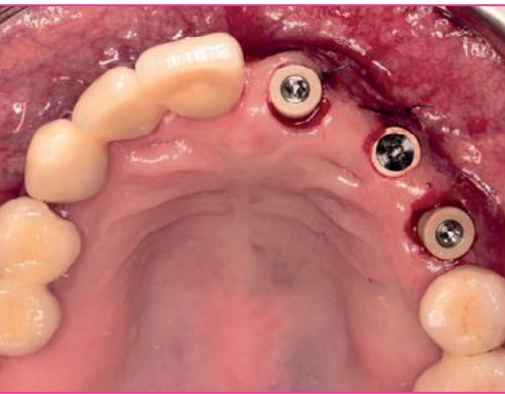


Abb. 10: Aufsetzen der Gingivaformer nach Abformung.

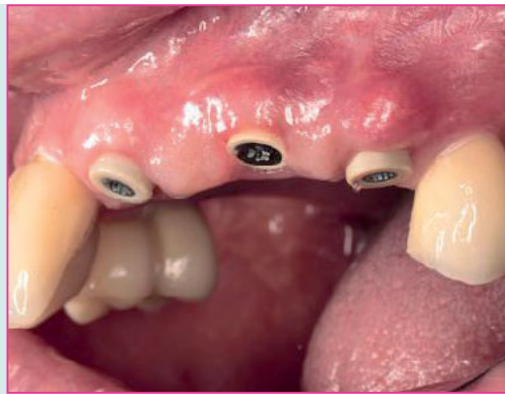


Abb. 11

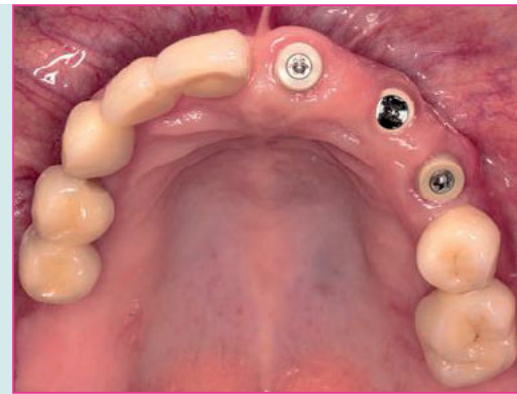


Abb. 12

Abb. 11, 12: Zustand sechs Wochen nach Abheilung der Weichgewebe.

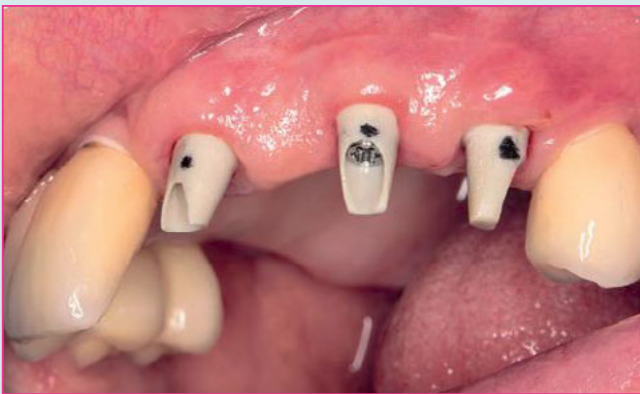

Abb. 13: Passgenaues Einsetzen der PEKK-Abutments, diese sollten zunächst von der Patientin getestet werden.

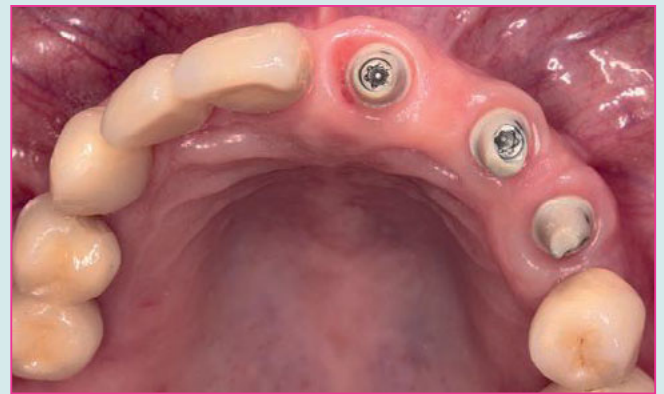

Abb. 14: PEKK-Abutments verschraubt.

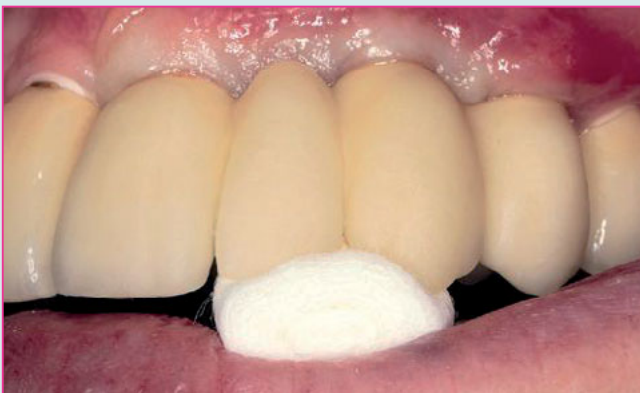

Abb. 15: Rohbrandeinprobe, nach Fertigstellung erfolgte die Eingliederung mittels Caboxilzement.

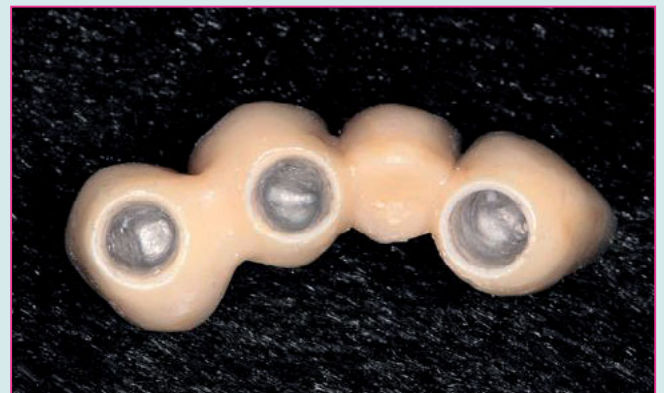

Abb. 16: Brückenversorgung aus Keramik nach Fertigstellung.

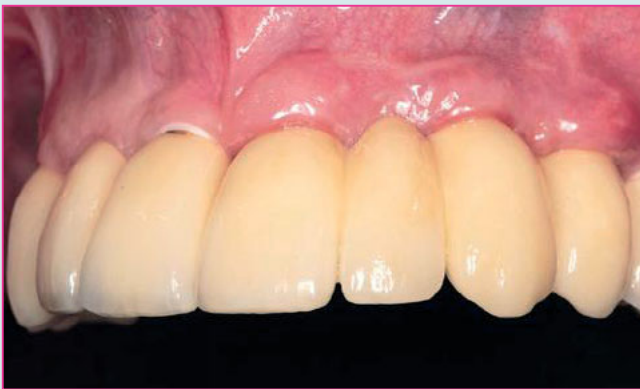

Abb. 17: Die braune Verfärbung am Zahn 11 resultierte von einem Spalt zwischen Brückenpfeiler und Krone einer alten Versorgung. Diese wurde im Verlauf der Behandlung ausgebessert.

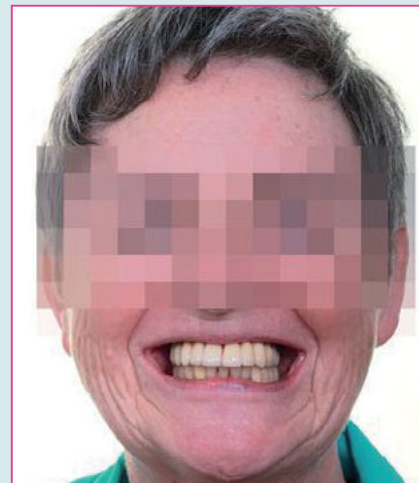

Abb. 18: Eine ästhetisch und funktionelle Rehabilitation war erfolgreich.

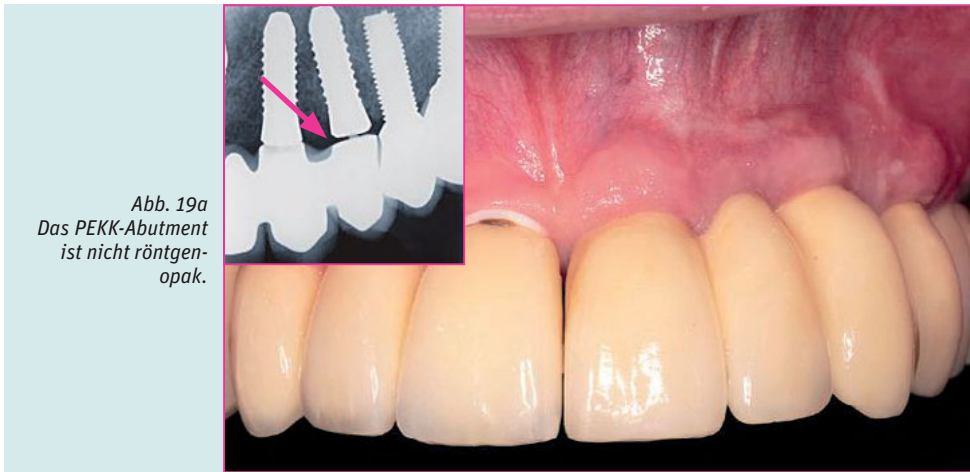

Abb. 19a
Das PEKK-Abutment
ist nicht röntgen-
opak.

Abb. 19b: Spaltbildung zwischen
11 und 21 nach einem Jahr Belas-
tung der PEKK-Abutments.

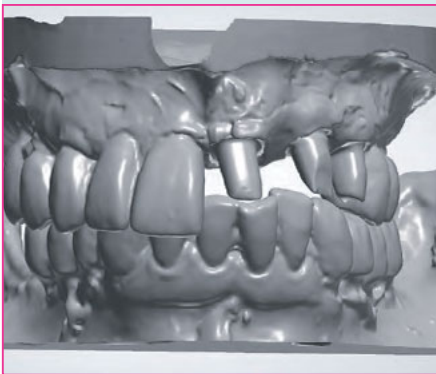

Abb. 20: Die Abutments und eine neue Zirkon-
oxidbrücke wurden mit der Dedicam-Software
(Camlog) geplant.

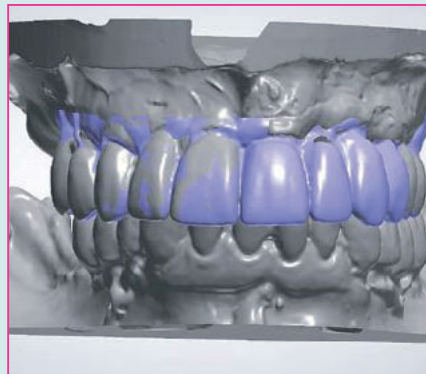

Abb. 21: Matchen der Wax up-Daten-Daten
mit den Daten der Implantatpositionen.

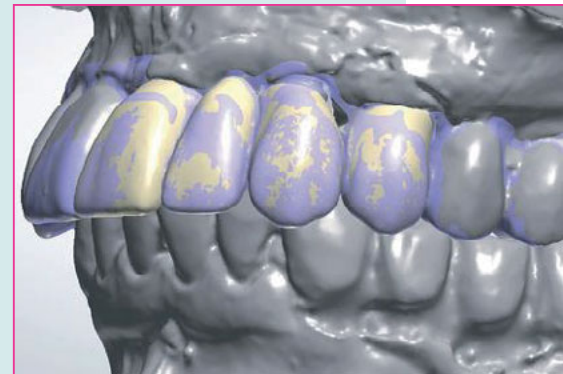

Abb. 22: Wax up.

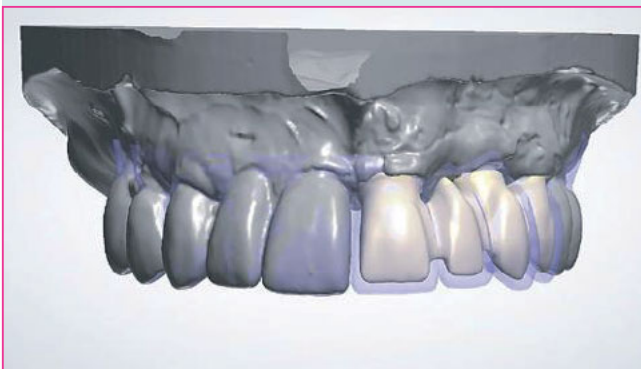

Abb. 23

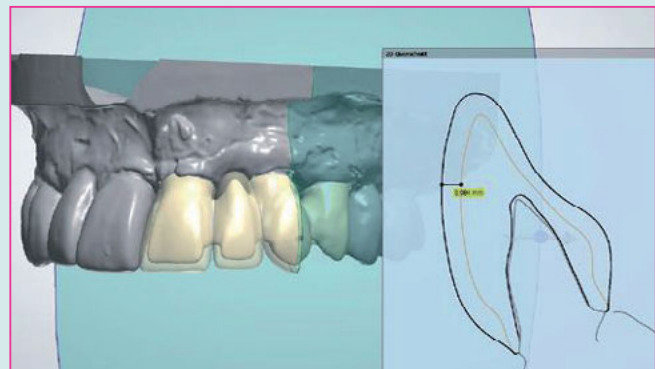


Abb. 24

Abb. 23, 24: Auf den Dedicam-Abutments (Camlog) aus Zirkonoxid wurden Brückenversorgungen mit einer labialen Verblendung geplant.

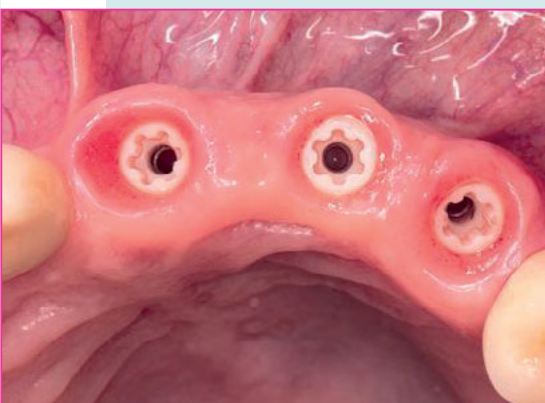


Abb. 25: Das Weichgewebe um die Ceralog-
Implantate ist nach einem Jahr mit den PEKK-
Abutments stabil.

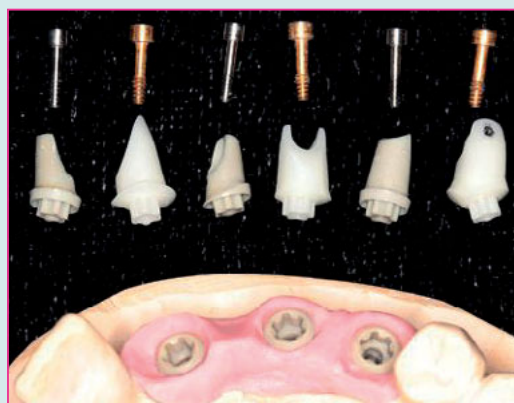


Abb. 26: Austausch der abgeschraubten PEKK-Abutments
(beige) mit den Zirkonoxidabutments (weiß).

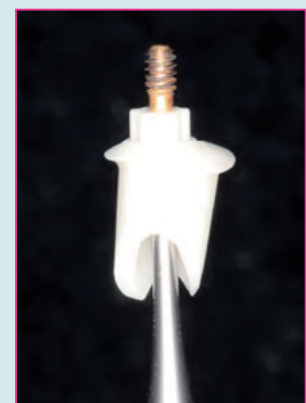


Abb. 27: Wahlweise stehen zur
Fixation Titan oder hochgold-
haltige Schrauben zur Verfügung.

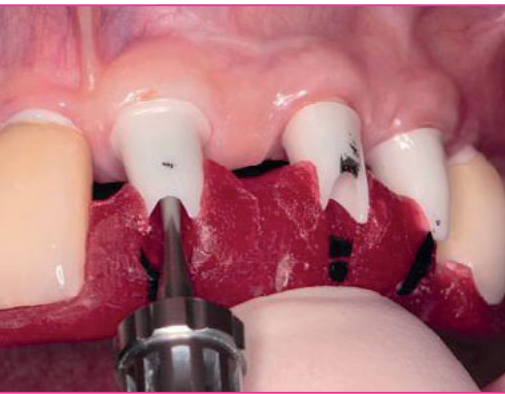

Abb. 28: Einsetzen der Zirkonoxid-abutments mit einem Positionierungsschlüssel.

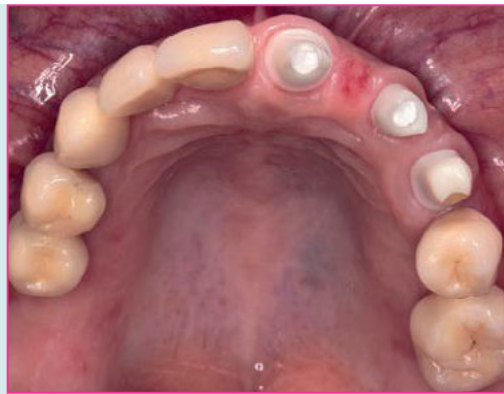

Abb. 29: Die Abdeckung der Schraubenkanäle erfolgte mittels Teflon und Komposit.

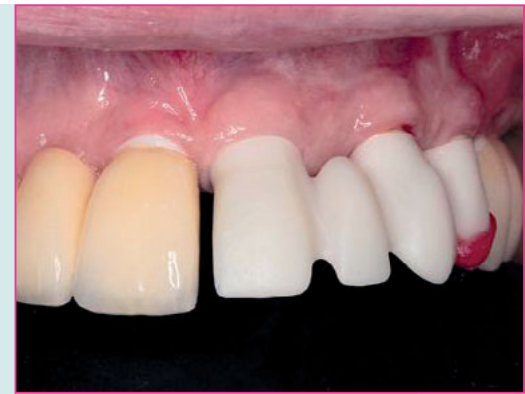

Abb. 30: Einprobe des mittels cut back-Verfahren gefertigten Brückengerüsts aus Zirkonoxid.

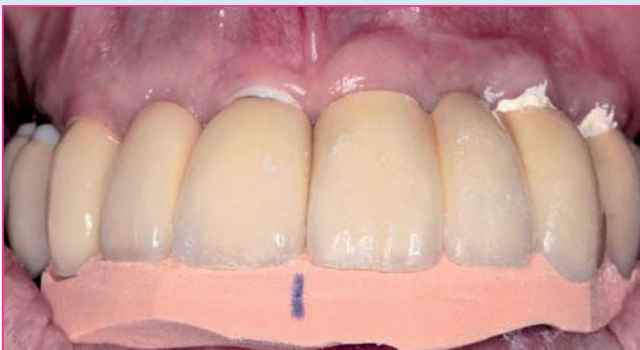

Abb. 31: Einsetzen der definitiven Brückenversorgung.

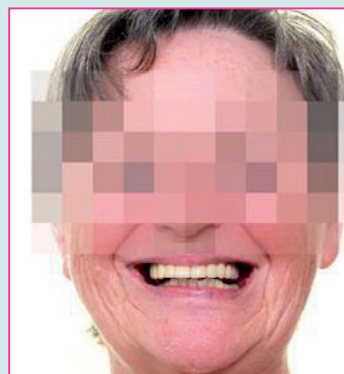

Abb. 32: Eine begeisterte Patientin.

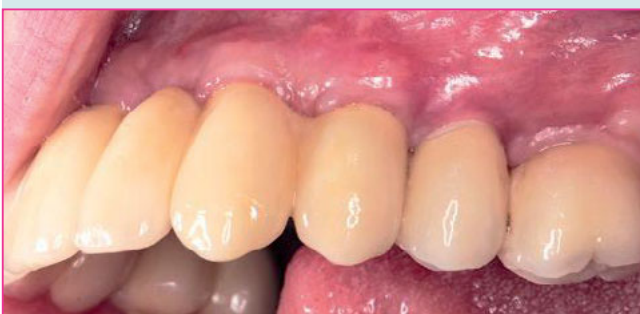

Abb. 33: Eine ästhetische Versorgung, die die schwierige prothetische Ausgangssituation funktionell stabilisiert hat.



Dr. med. dent.
Frank Maier,
M.Sc. Oral Implantology,
M.Sc. Periodontology

- 1998 Staatsexamen in Zahnmedizin an der Eberhard-Karls-Universität Tübingen
- 1998 Approbation als Zahnarzt
- 1998 Promotion in der Abteilung für zahnärztliche Prothetik zum Thema „Vollkeramischer Zahnersatz“
- 1998-2001 Assistenzarzt in der Praxis Dres. Blind, Stuttgart, und Praxis für Mund-, Kiefer-, Gesichtschirurgie Dr. Dr. Eiche, Bad Cannstatt
- 2000-2001 Strukturierte Fortbildung Implantologie unter der Leitung von Dr. Ashok Sethi, Royal College of Surgeons, London
- Seit Januar 2001 Niederlassung in eigener Praxis in Tübingen mit Schwerpunkt Implantologie und prothetische Rehabilitationen. Spezialisierung in mikroskopischer Endodontologie, Implantologie und ästhetischer Zahnheilkunde
- Seit 2002 Tätigkeitsschwerpunkt Implantologie (Zahnärztekammer Baden-Württemberg und Deutsche Gesellschaft für Implantologie)
- 2007-2009 Postgraduierten Studiengang Oral Implantology, Steinbeis Universität Berlin (M.Sc. Oral Implantology)
- 2016-2017 Postgraduierten Studiengang Periodontology, Steinbeis Universität Berlin (M.Sc. Periodontology)
- Seit 2005 internationale Tätigkeit als Referent für Implantatchirurgie, Restaurative Zahnheilkunde und Gnathologie
- Seit 2013 Vorstandsmitglied und amtierender President Elect des Gnathologischen Arbeitskreises Stuttgart e.V. (www.gak-stuttgart.de)
- 2014 ZZI-Preis in der Kategorie „Beste praktische Arbeit“ (Journal of Dental Implantology)
- Forschungstätigkeit und Veröffentlichungen in den Bereichen Implantat-Abutment-Verbindung, Knochensatzmaterialien, Implantatprothetik, Periimplantärer Knochenabbau, Sinusaugmentation, Doppelkronen auf Implantaten, Gesamtrehabilitationen und Keramikimplantate

■ praxis@zgil.de
■ www.zahngesundheit-im-loretto.de



Scan mich – Literatur oder
Tel.: 08025/5785
E-Mail: leser@pipverlag.de

MULTI- TOOL.

HILFT KRITISCHE
SITUATIONEN ZU MEISTERN:
CAMLOG® PROGRESSIVE-LINE



EINFACH UNKOMPLIZIERT:

- Apikal konischer Bereich für hohe Primärstabilität ohne Umwege
- Gewinde bis zum Apex – ideal für Sofortimplantationen
- Sägezahngevinde mit verbreiterter Flankenhöhe
- Krestales Gewinde für zusätzlichen Halt bei begrenzter Knochenhöhe
- Flexibles Bohrprotokoll für unterschiedliche Knochenqualitäten

ERLEBEN SIE DEN PROGRESSIVE-EFFEKT.

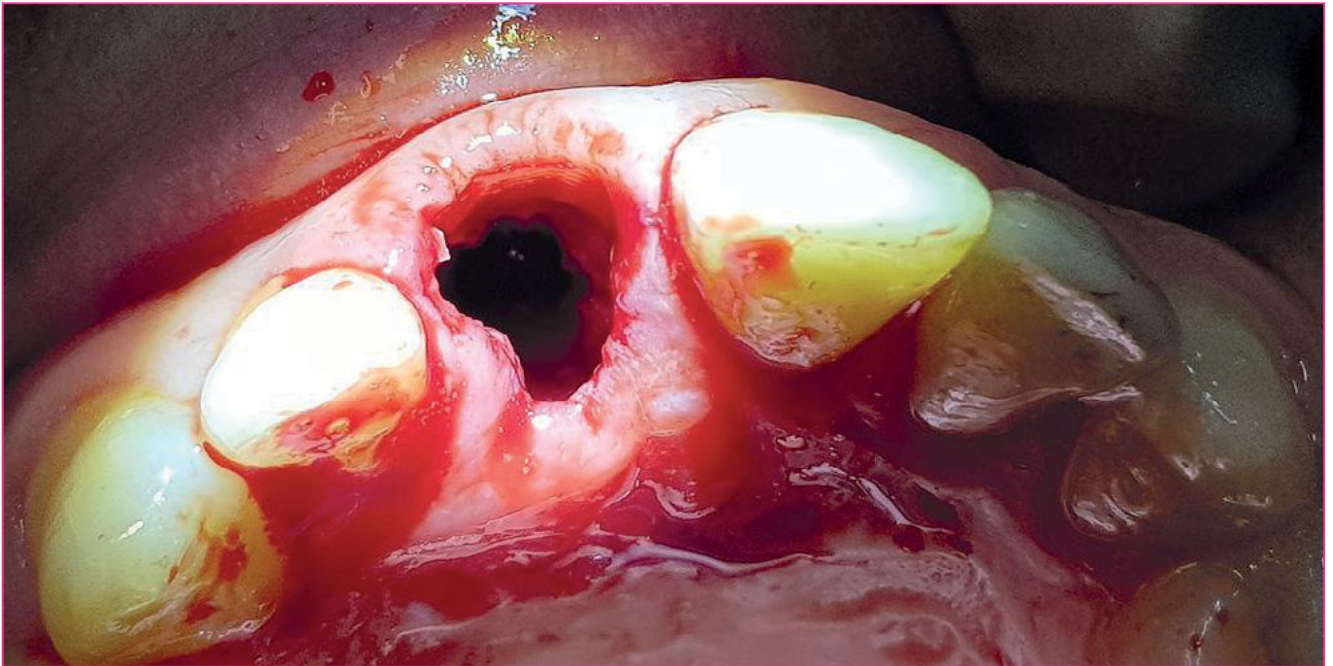


Videoanimation

NEUGIERIG? TELEFON 07044 9445-479
www.camlog.de

a perfect fit

camlog



Frontzahnversorgung mit der Socket-Shield-Technik Prävention des bukkalen Gewebeverlustes

Jan Philipp Struckmeyer

Sofortimplantationen sind für Patienten im Zusammenhang mit der verkürzten Behandlungszeit sehr angenehm. Eine geringere chirurgische Manipulation am Weichgewebe und die damit verbundene reduzierte Anzahl an chirurgischen Eingriffen verbessern die postoperative Qualität des Weichgewebes.

Trotzdem gibt es bei Sofortimplantationen besonders im Frontzahnbereich Risiken aufgrund des teils nicht vorhersagbaren Ausmaßes an Resorptionen im Bereich der Alveole nach Exzision. In diesem Zusammenhang stellen die Qualität und Quantität der bukkalen Knochenlamelle und der damit verbundene Verlust des Bündelknochens und des Zahnhalteap-

parates nach Zahntrennung die entscheidenden Parameter dar. Die Socket-Shield-Technik ist eine gängige minimalinvasive Methode zur Primärprävention des Gewebeverlusts. Sie baut nicht auf dem Prinzip der Geweberekonstruktion nach Gewebeverlust auf. Voraussetzung ist ein gesundes Parodontium. Der Ausgangsgedanke ist dabei, den Bündelknochen bei der

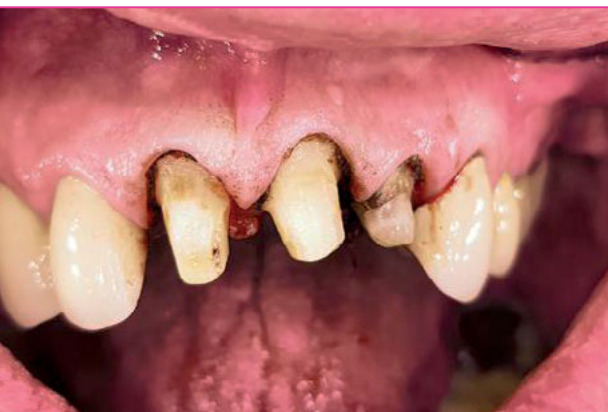

Abb. 1: Zustand nach Unfall im Jahr 2018.

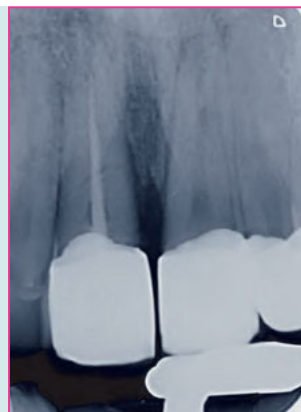


Abb. 2: Präoperatives Röntgenbild: Fraktur am Zahn 11 auf Höhe der Wurzelhälfte nach Unfall.

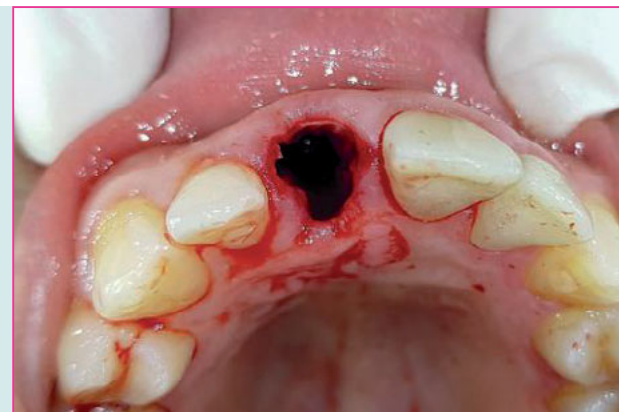

Abb. 3: Der frakturierte Zahnanteil wurde vorsichtig entfernt. Anschließend wurde mit einer feinen Lindemannfräse der labiale Anteil der Restwurzel auf ca. knapp einen Millimeter ausgedünnt.

Aufbereitung des Implantatbetts oberhalb des midbukkalen Levels auf der bukkalen Seite eines Implantats zu erhalten. Mithilfe des Bündelknochen-Restes – quasi als biologische Information, dass das parodontale Attachment intakt bleibt – verhält sich das Gewebe so, als ob der Zahn noch an Ort und Stelle sei.

Patientenfall

Der vorgestellte Fall zeigt einen jungen Mann im Alter von 26 Jahren. Die Zähne 11, 21 und 22 waren mit Ke-

ramikkronen nach einem Fahrradunfall 2018 versorgt werden. Anfang des Jahres 2019 stellte sich der Patient wieder in der Praxis vor. Der Zahn 11 hatte bei einem Kampfsporttraining einen Schlag abbekommen und imponierte mit einer Wurzelfraktur im unteren Drittel. Der Zahn wurde entfernt und unter Verwendung der Socket-Shield-Technik ein Implantat (4,0/14,5 mm, BoneTrust, Medical Instinct) inseriert. Die alte Krone wurde unterfüttert und als Provisorium eingeklebt. Nach drei Monaten erfolgte die Abformung und die definitive Versorgung. Nach sechs Monaten zeigte sich eine stabile und ästhetische Versorgung des Frontzahtraumas (Abb. 1).

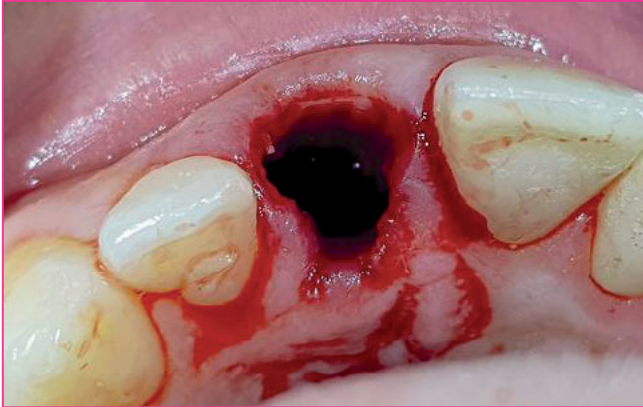


Abb. 4: Es ist wichtig, den anterioren Anteil auf der Höhe von ca. zwei Millimetern unterhalb der Gingivagrenze zu kürzen, um ein gutes ästhetisches Ergebnis zu erhalten.

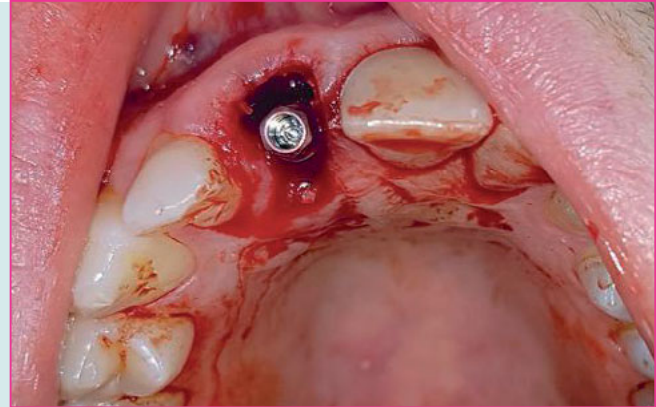


Abb. 5: Implantat in situ: BoneTrust (Medical Instinct) mit dem Durchmesser 4,0 und 14,5 mm Länge.

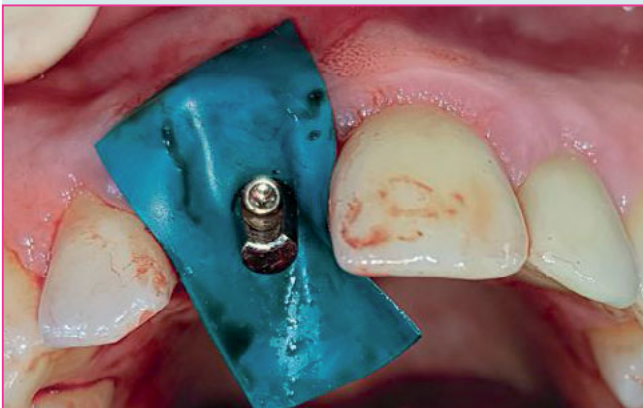

Abb. 6: Vorbereitung: Zur provisorischen Versorgung wurde ein Standard-Abutment auf dem Implantat verschraubt und die Wunde mit einem Kofferdam geschützt. Danach wurde die alte Krone mit Kunststoff unterfüttert und auf dem Abutment mit Ketac-Zement festgesetzt.

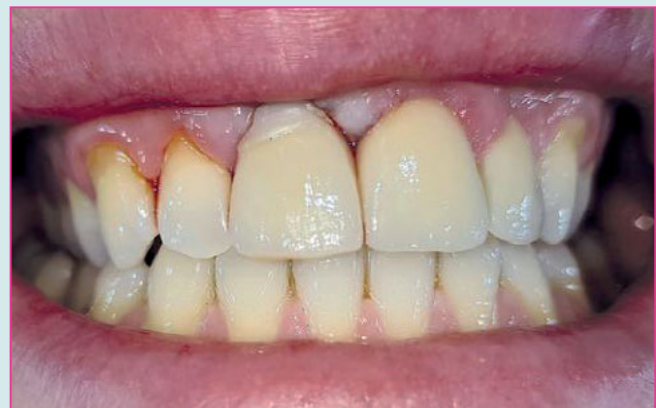

Abb. 7: Provisorische Direktversorgung mit der alten Krone: Auf eine Augmentation wurde aufgrund des geringen Spaltes verzichtet. Deshalb ist es besonders wichtig, darauf zu achten, dass das Provisorium die komplette Extraktionswunde abdichtet.

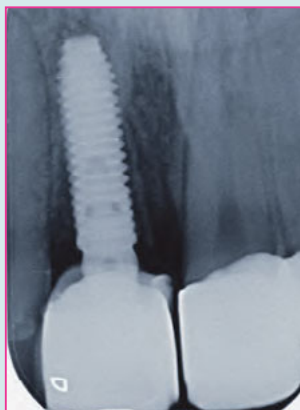


Abb. 8: Mit dem Provisorium in situ ist die Patientin trotz des postoperativen Zustands ästhetisch ansprechend provisorisch versorgt.

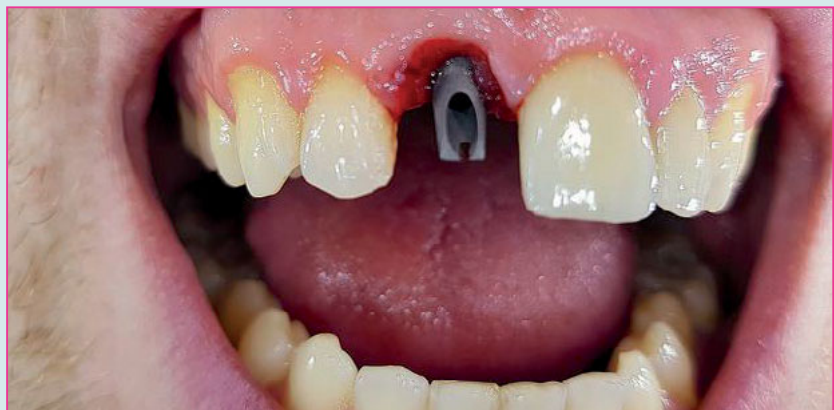

Abb. 9: Der Zustand drei Monate postoperativ zeigt stabile Schleimhautverhältnisse und ein gut ausgeformtes Emergenzprofil.

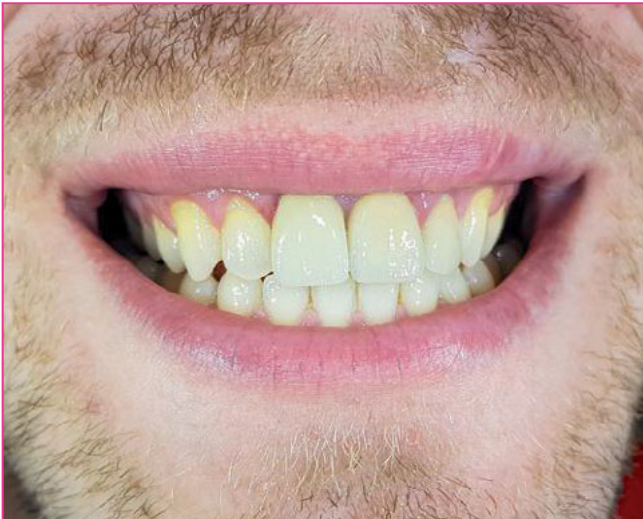

Abb. 10: Kontrolle der Lachlinie nach Einbringen der Krone. Ein ästhetisch schönes Ergebnis mit noch leicht gereizten Schleimhautarealen.

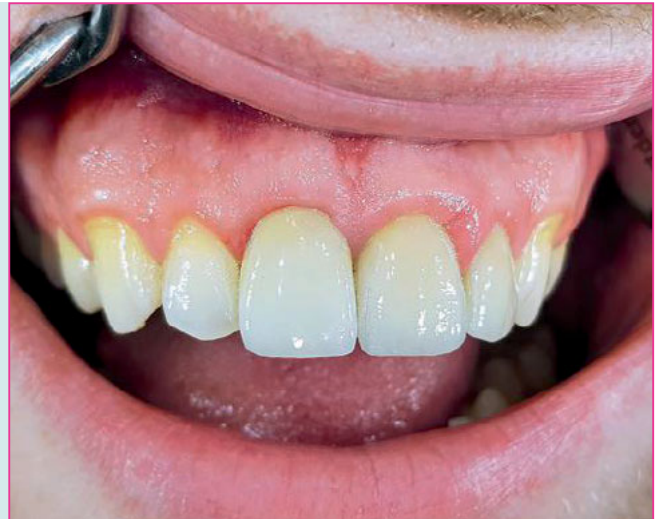

Abb. 11: Die Versorgung imponiert mit einer sehr schönen Rot-Weiß-Ästhetik und erhaltenen Papillen sowie gleicher Färbung der Gingiva.

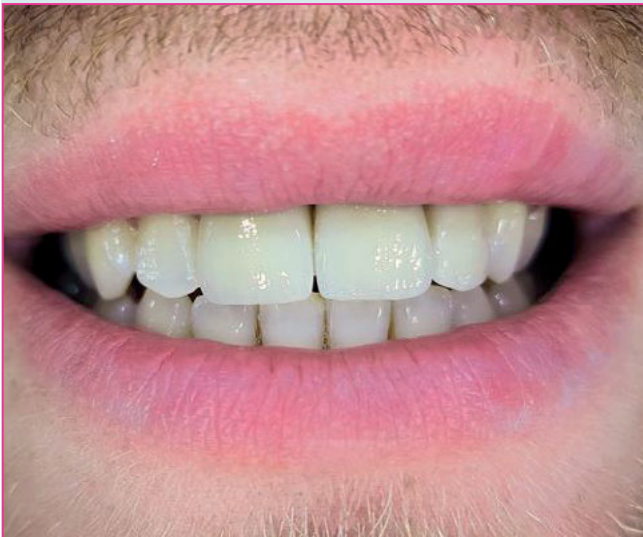

Abb. 12: Ästhetische und natürliche Frontzahnstufe bei leicht geöffneten lockeren Lippen.

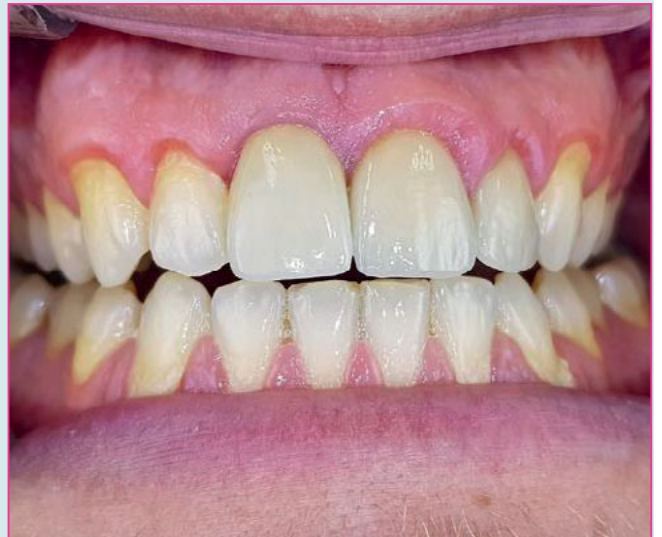

Abb. 13: Zustand sechs Monate postoperativ. Es zeigt sich eine reizfreie Schleimhaut um die Implantatkrone 11. Auch die distale Papille erscheint entzündungsfrei.

Fazit

Die Sofortimplantation mit Sofortbelastung ist heute sicherlich keine Seltenheit mehr, bedarf aber der guten Planung und Zusammenarbeit mit dem Patienten. Die Socket-Shield-Technik ist eine schwierige Technik, bietet aber gerade im Frontzahnbereich eine gute Alternative zu herkömmlichen GBR-Techniken. Zusätzlich ist sie für den Patienten günstiger und mit weniger operativem Aufwand und einer kleineren Wundfläche verbunden. Dies gepaart mit einem guten Implantatsystem führt zu zuverlässig guten Ergebnissen. ■



Dr. med. dent.
Jan Philipp
Struckmeyer

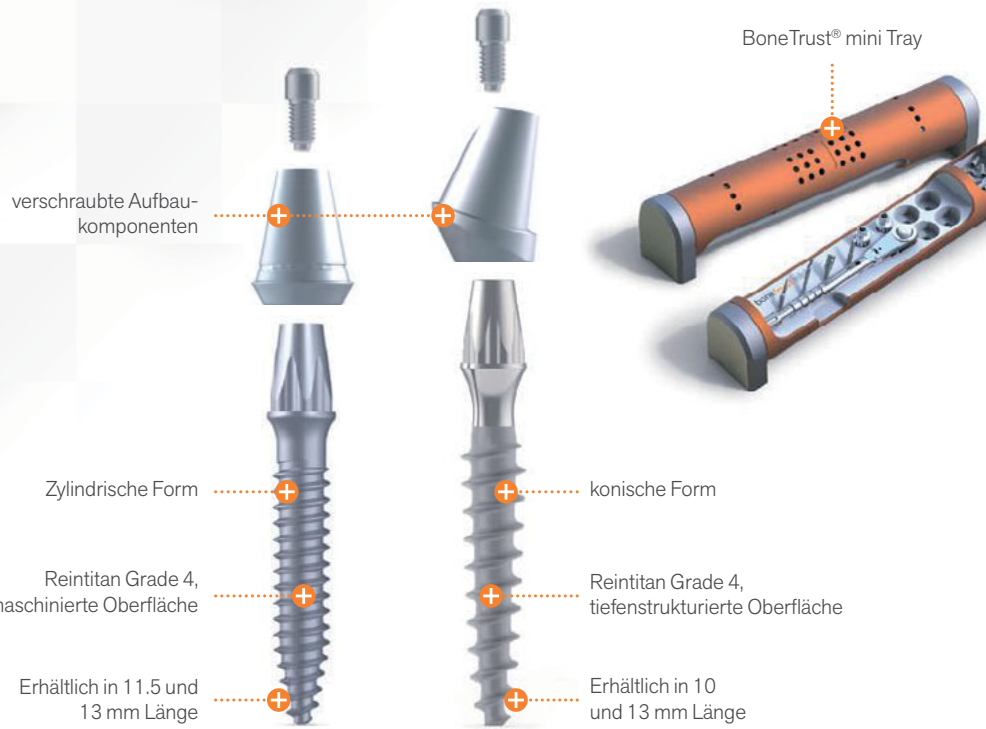
- 2005-2010 Studium an der MHH
- 2010-2012 Assistenzzeit in Nienburg, Praxis Dr. Kochen
- 2012-2015 Weiterbildung zum Oralchirurgen, Praxis Dr. Dr. Fedder
- 2015 Partner in der Praxis Leinemund
- 2015 Zertifizierung zum Implantologen
- 2015 Promotion an der MHH
- Behandlungsschwerpunkte: Implantologie, Oralchirurgie und Regenerative Maßnahmen
- 2017 Studiengruppenleiter der DGOI in Hannover

- info@leinemund.de
- www.leinemund.de
- Instagram: [dentist.with.bulldog](https://www.instagram.com/dentist.with.bulldog)



BoneTrust® mini & mini plus

Einzigartiges Interims-Implantologiekonzept. Entwickelt in Zusammenarbeit mit der Privatzahnklinik Schloss Schellenstein, Olsberg.



IMPLANTOLOGIE MIT KÖPFCHEN.

WWW.MEDICAL-INSTINCT.COM

medical ins+inct®

... WE ARE IMPLANTOLOGY!



Was ist wirklich erfolgreich?

Oliver Zernial

In der Regel bewerten wir chirurgische Techniken und Verfahren anhand ihrer Effektivität, also der Ergebnisqualität. Ist diese dann auch noch anspruchsvoll und technisch aufwendig, bestätigt dies den Behandler zusätzlich in der Annahme, die Dinge fachlich und auch moralisch richtig gemacht zu haben.

Bleibt der Erfolg aus, beruhigt der hohe Einsatz an Zeit, Engagement und Technik in dem Sinne, alles im Rahmen Mögliche für den Patienten gegeben zu haben. Aber ist das wirklich ein Garant für einen nachhaltigen Erfolg in der Praxis? Stellen wir uns einmal auf die Seite des Patienten. Wann gehe ich überhaupt zu meinem Zahnarzt oder gar zu einem Chirurgen? Sicher nur, wenn ich ein Problem habe oder einem vorbeugen möchte.

Unsere Leistungen, die wir unseren Patienten anbieten, sind also in der Regel Problemlösungen. Für gute Lösungen gilt die

Formel: Je größer das Problem und je effizienter die Lösung, desto größer die Nachfrage. Auch unsere Patienten wollen immer nur das Beste, aber mit dem geringstmöglichen Aufwand. Zeit, Geld und physische Belastung spielen für die meisten Patienten eine sehr große Rolle. Dass unsere Behandlung effektiv ist, also ein gutes Ergebnis erzielt, setzt der Patient sogar voraus. Das heißt, die Frage nach der Ergebnisqualität steht für den Patienten nicht im Vordergrund oder spielt sogar eine untergeordnete Rolle. Er entscheidet sich in der Regel für eine effiziente Lösung.

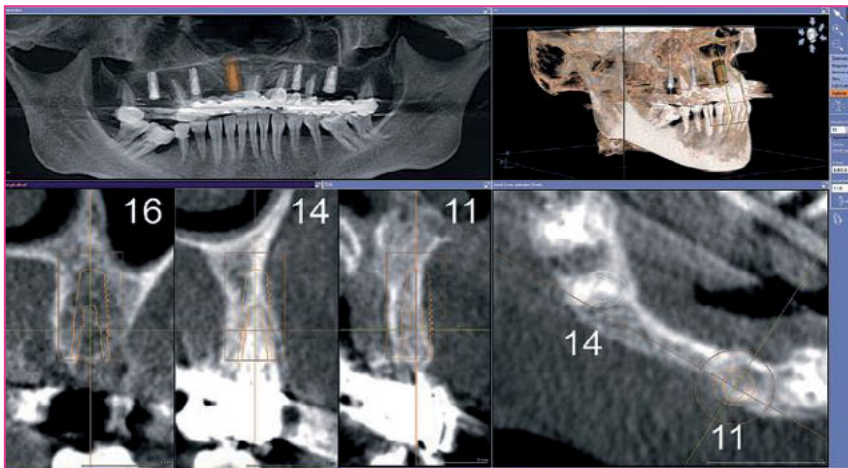


Abb. 1: Dreidimensionale Planung der Implantationen.

Umso erstaunlicher ist es, dass gerade in unserem Fachgebiet die fachliche Bewertung von Behandlungsverfahren nach ihrer Effizienz kaum eine Rolle zu spielen scheint. Ganz im Gegenteil, die rasante technische und digitale Entwicklung und die mit dem Erlernen verbundenen zeitlichen Ressourcen überfordern schon heutzutage die meisten Kollegen. Komplexe Verfahrensweisen mögen smart sein, sie sind aber nur in seltenen Fällen effizient und damit sicher kein Erfolgsgarant.

Dass Effizienz erfolgreich sein kann, lässt sich anhand der Entwicklung von Augmentationstechniken nachvollziehen. So gilt der autologe Knochentransfer immer noch als Goldstandard. Dennoch hat sich die geführ-

Patientenfall

te Knochenregeneration mit Membranen und Knochenersatzmaterialien (GBR) letztendlich aufgrund ihrer besseren Effizienz bei vielen Implantologen und insbesondere bei unseren Patienten erfolgreich durchgesetzt. Das Argument der Effizienz ist dabei sogar so stark, dass Behandler und Patient bereit sind, Abstriche in der Ergebnisqualität zu machen. Denn die GBR allein mit Ersatzmaterialien besitzt so gut wie kein osteoinduktives Potential und eine Volumenstabilität ist nur limitiert möglich. Mittels autologer Knochenspäne und technisch aufwendiger Stabilisierungsmaßnahmen lassen sich diese Probleme lösen, was jedoch die Effizienz der GBR wieder reduziert.

Aus diesen Gründen besitzt der Einsatz von Plättchenreichem Plasma (PRP) das Potential, die Augmentationstechniken in der Zukunft grundlegend zu revolutionieren. Denn durch die Wachstumsfaktoren im Plasma lässt sich das sonst tote Knochenersatzmaterial „biologisieren“. Ob man zelluläre Anteile, wie z. B. die Leukozyten, im Plasma belassen soll, ist bis dato noch nicht geklärt, könnte aber unter Umständen die Induktion von Knochenwachstum in Ersatzmaterialien zusätzlich begünstigen. Unter dem Aspekt der Effizienzsteigerung hat die Koagulationsfähigkeit des Plasmas bis heute wenig Beachtung gefunden. Und genau hier setzt unser „Kieler Sushi“-Konzept an. Denn durch die Möglichkeit des biologischen „Verklebens“ ist das größte Problem der sonst instabilen GBR gelöst. Zusätzlich lässt sich die Effizienz signifikant steigern, indem der technische und operative Aufwand reduziert werden kann, ohne auf gute Ergebnisse verzichten zu müssen. Gute Voraussetzungen also, um wirklich erfolgreich für seine Patienten zu sein.

Eine 46-jährige Patientin wurde in unsere Praxis für eine Implantation regio 24 und 26 überwiesen. Aus Kostengründen sollte zunächst der 2. Quadrant durch einen implantatgetragenen Zahnersatz versorgt werden (Abb. 1). Nach erfolgreicher Implantation, Einheilung und Freilegung der Implantate im 2. Quadranten ließ die Patientin die geplante prothetische Versorgung bei ihrem Zahnarzt zunächst nicht durchführen.

In den folgenden zwei Jahren kam es zum Verlust der endständigen Molaren und einer Fraktur der Prämolaren 14 und 15 (Abb. 2). Für eine gaumenfreie teleskopierende Prothese wurden jetzt drei weitere Implantate im ersten Quadranten vom Überweiser und der Patientin angefragt. Nach röntgenologischer Analyse war eine fortgeschrittene Atrophie des Alveolarfortsatzes zu erkennen. Daraufhin wurde eine umfangreiche horizontale Augmentation des gesamten Quadranten geplant. Je nach Implantatlager sollten die Implantate nach dem konventionellen Verfahren als Sofortimplantation oder mittels Knochenverdichtungstechniken inseriert werden. Nach der Implantation wurde geplant, die atrophischen Bereiche im ersten Quadranten mit zwei partikulären Augmentaten aus bovinem Knochenersatzmaterial (Bio-Oss L, Geistlich) und autologen Knochenspänen mit Plättchenreichem Plasma (PRGF-Verfahren nach Anitua, BTI Deutschland) und einer resorbierbaren porcinen Perikardmembran (Smartbrane, Regedent) in einem einzeitigen Vorgehen großzügig zu rekonstruieren (Abb. 3-16).

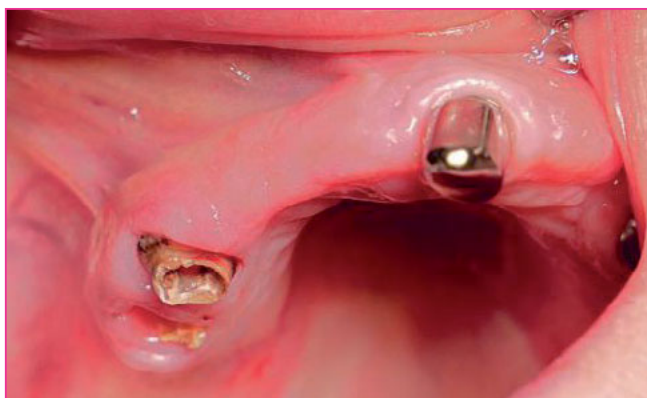

Abb. 2: Frakturen der Prämolaren 14 und 15 sowie der Verlust der endständigen Molaren führten zu einer mangelhaften Abstützung für die prothetische Versorgung.

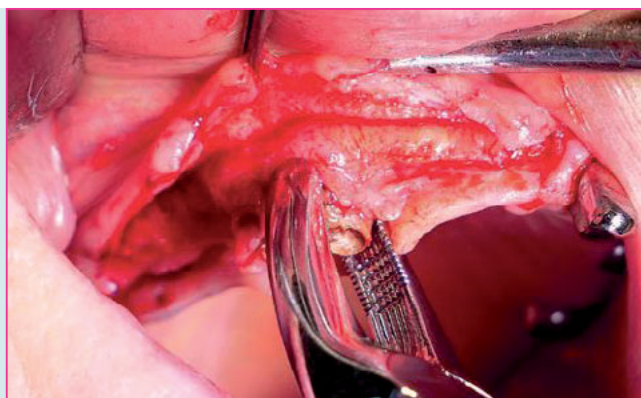


Abb. 3: Gemäß dreidimensionaler Planung bestätigte sich intraoperativ eine fortgeschrittene Atrophie des Alveolarfortsatzes.

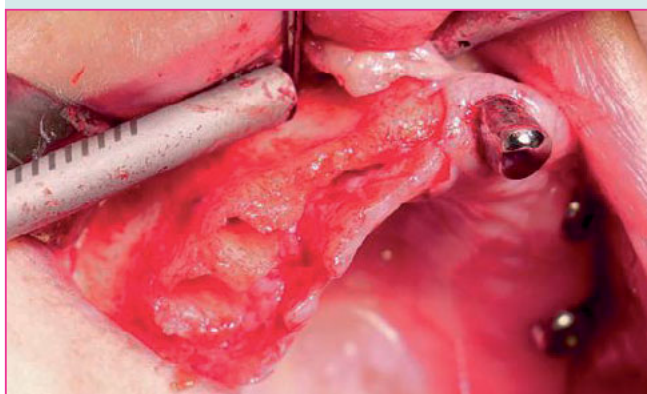


Abb. 4: Mit einem Mikroscraper wurden autologe Knochenspäne aus dem Operationsgebiet gesammelt und das Augmentatlager entsprechend vorbereitet.

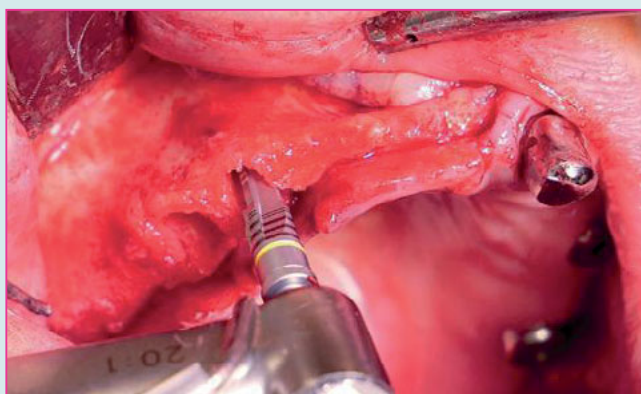


Abb. 5: Regio 16 war keine konventionelle Implantatinsertion möglich. Durch eine Sofortimplantation regio 14 (Camlog Promote) konnte ein Kollaps der Hart- und Weichgewebe verhindert werden.

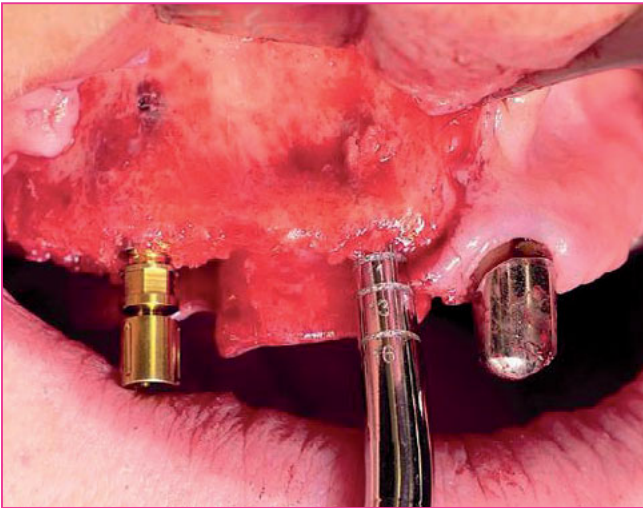


Abb. 6: Aufgrund der horizontalen Atrophie war regio 11 eine Implantation nur mittels Bonespreading möglich. Es galt, eine apikale Perforation zu vermeiden.

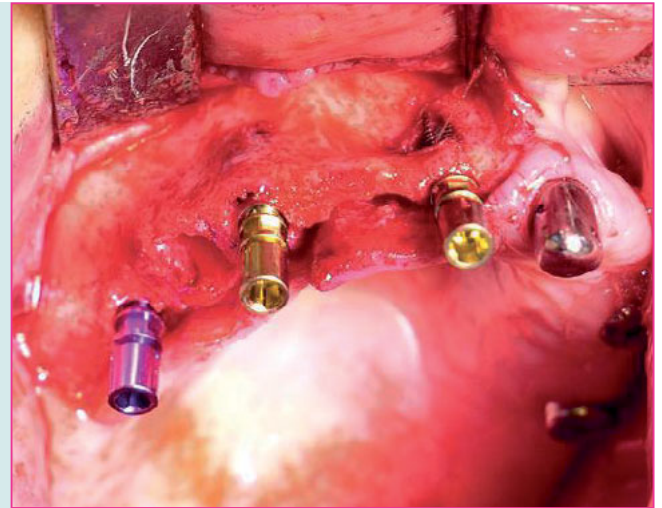


Abb. 7: Trotz guter Primärstabilität der Implantate (Camlog Promote) war eine umfangreiche horizontale Augmentation des gesamten Quadranten zwingend notwendig.

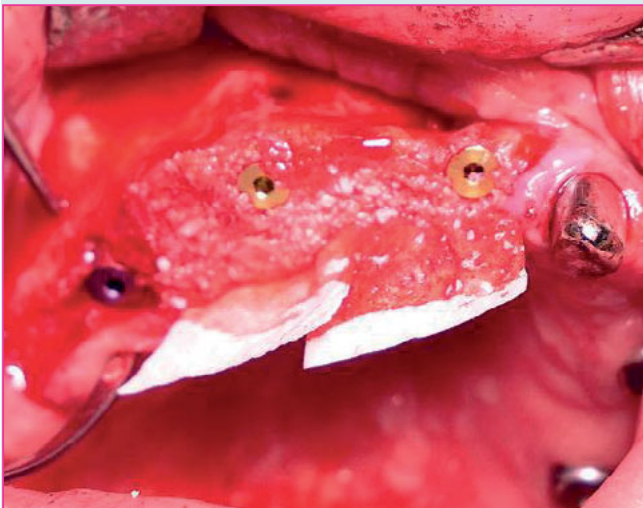


Abb. 8: Im Anschluss wurden zwei partikuläre Augmentate aus bovinem Knochenersatzmaterial (Bio-Oss L, Geistlich Biomaterials) und autologen Knochenespänen mit Plättchenreichem Plasma (PRGF-Verfahren nach Anitua, BTI Deutschland) stabilisiert.

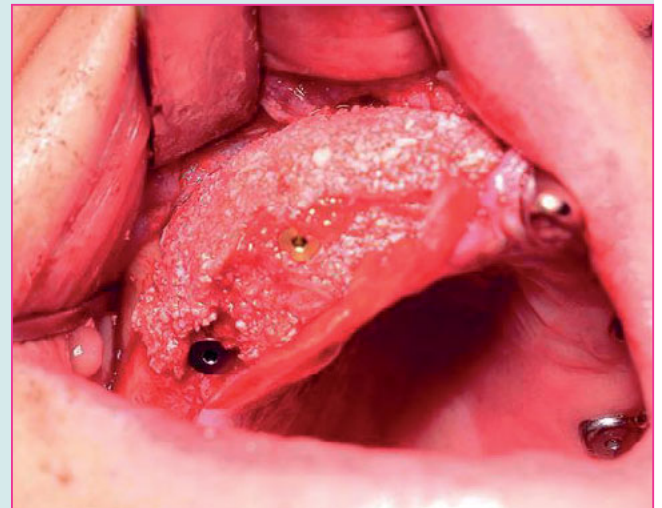

Abb. 9: Überzeugend war die Anpassungsfähigkeit und Volumenstabilität des Augmentats, welches eine großzügige Rekonstruktion des ersten Quadranten bei einem einzeitigen Vorgehen ermöglichte.

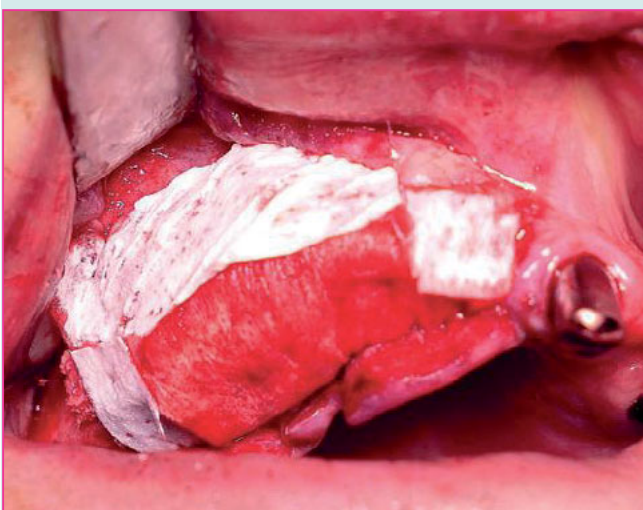


Abb. 10: Weil PRP keine effektive Barriere darstellt, ist auch im „Kieler Sushi“-Konzept eine Membran obligat. Die resorbierbare porcine Perikardmembran (Smartbrane, Regedent) bietet durch ihre Quervernetzung eine längere Standfestigkeit, ist sehr dünn und passt sich in Kombination mit PRP dem Augmentat geschmeidig an.

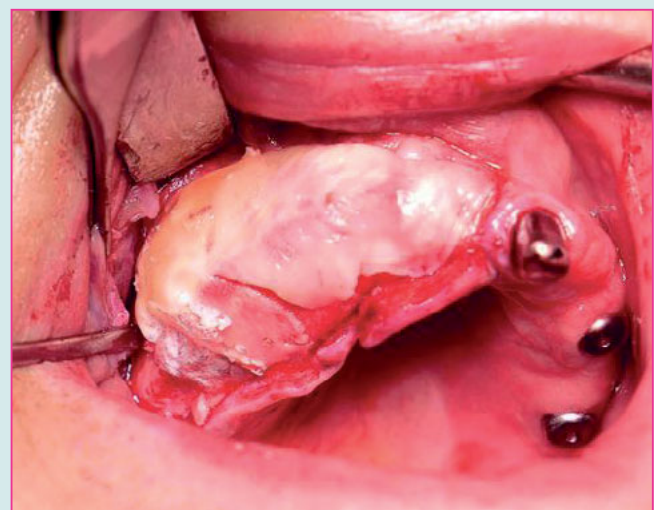


Abb. 11: Zusätzlich wurde vor dem Wundverschluss eine Schicht aus einem gepressten fibrinreichen Plasma aufgelegt und vorsichtig mit dem Augmentat „verpresst“.

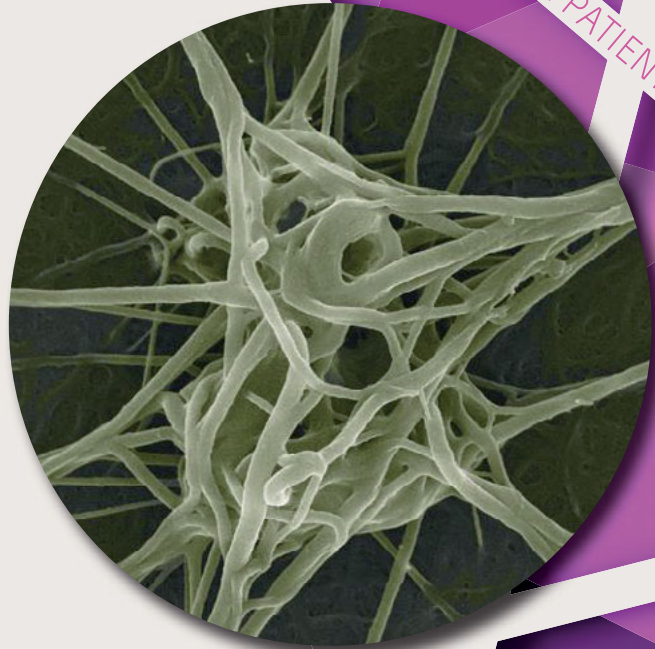
endoret® (progr®)

Endogenous Regenerative Technology

Der Vorteil erster zu sein

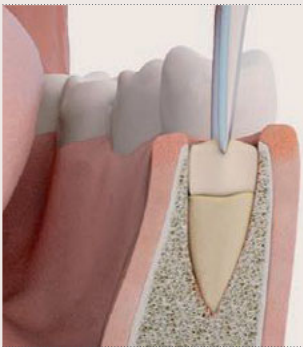Endoret ist eines der vielseitigsten, sichersten, vorhersagbaren und reproduzierbaren Technologien.

Mehr als 200 Publikationen in wissenschaftlichen Fachzeitschriften. Mit über 20 Jahre Forschung in der Weichgewebsregeneration.



INNOVATIONEN FÜR SIE
LÖSUNGEN FÜR IHRE PATIENTEN

SCHNELL · EINFACH · AUTOLOG · REPRODUZIERBAR



1. Verbesserte Heilung des Weichgewebes.
2. Deutlich bessere post-operative Erfahrung für den Patienten durch Schmerzlinderung und schnell nachlassende Entzündung.
3. Erhöhte Vorhersagbarkeit der Knochenregeneration.



KMU15
Kit mit
Antikoagulans



KMU16
Kit ohne
Antikoagulans

save the date

BTI DAY FRANKFURT

25. April 2020 · Für weitere Informationen und Vorregistrierung gehen Sie auf www.btiday.com


Steigenberger Airport Hotel



BTI Biotechnology Institute Deutschland GmbH
Tel.: +49 7231 428060 | Fax: +49 7231 4280615
info@bti-implant.de | www.bti-biotechnologyinstitute.de

BTI APP

Version für iPhone / Smartphone
Version für iPad / Tablet (exklusiver Kundenbereich)



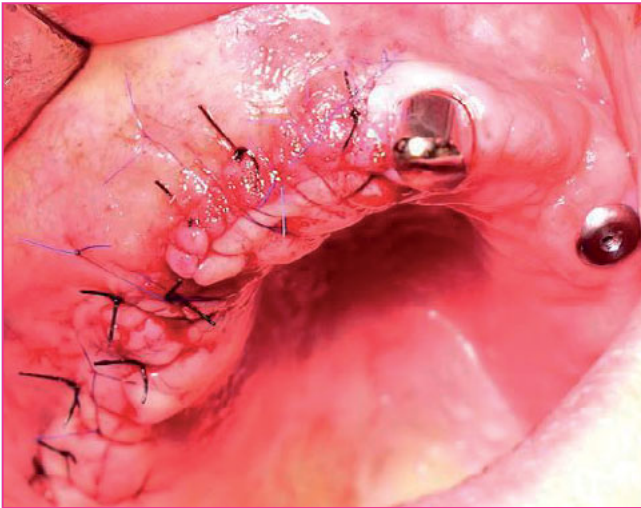


Abb. 12: Auch bei der Verwendung von PRP ist ein spannungsfreier und dichter Wundverschluss wichtig.

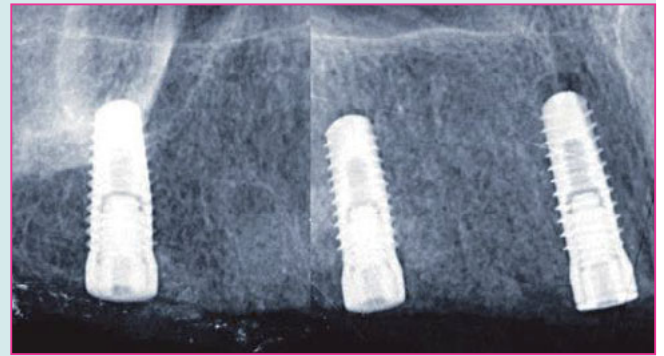


Abb. 13: Die postoperative radiologische Kontrolle zeigte eine zufriedenstellende Positionierung der manuell gesetzten Implantate.

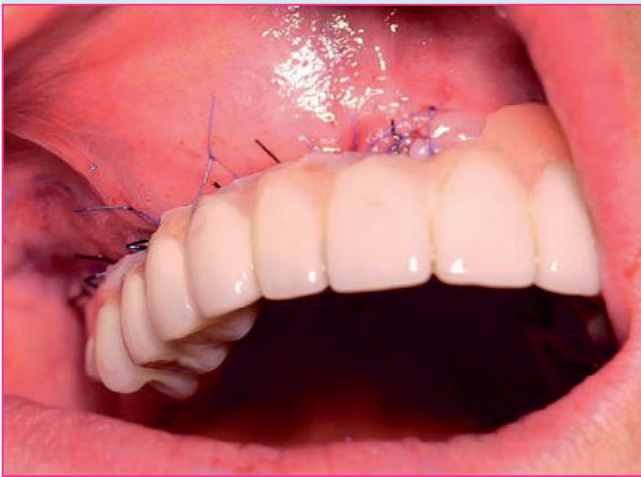

Abb. 14: An der Interimsprothese wurde das labiale Schild komplett entfernt und anschließend weich unterfüttert. Es zeigt, wie wichtig die hartgewebige Unterstützung des Weichgewebes durch die großzügige Augmentation ist.

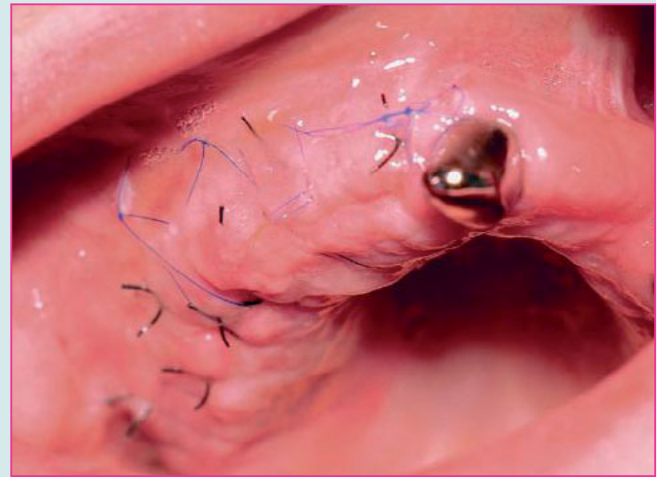


Abb. 15: Bereits fünf Tage postoperativ zeigte sich durch das PRP eine überdurchschnittlich gute Wundheilung. Trotz der umfangreichen Augmentation verfügte die Patientin über kaum geschwollenes und gut durchblutetes Weichgewebe.

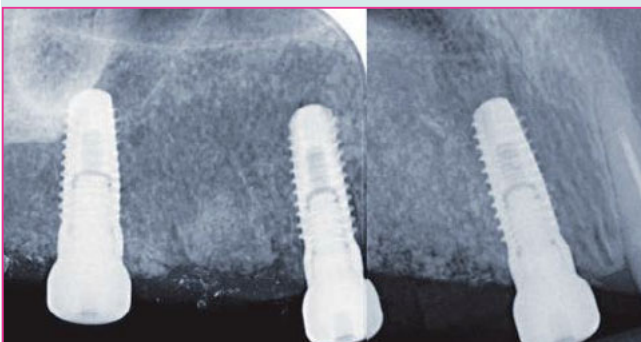


Abb. 16: Bei der Röntgenkontrolle im Zuge der Freilegung war ein stabiles knöchernes Implantatlager erkennbar, obwohl die Prothese während der Einheilzeit getragen wurde.

Fazit

Dank des „Kieler Sushi“-Konzepts und der damit verbundenen hohen Effizienz lassen sich selbst große Augmentate in kurzer Zeit und mit einem geringen technischen Aufwand intraoperativ herstellen. ■



Dr. med. Oliver Zernial

- 1993-2001 Studium der Humanmedizin an den Universitäten Giessen und Kiel
- 2003 Promotion zum Dr. med.
- 2001-2004 Studium der Zahnmedizin an der Universität Kiel
- 2004-2008 Facharzt Ausbildung an der Klinik für MKG, UKSH Campus Kiel
- 2004 Anerkennung des Facharztes für MKG-Chirurgie
- 2009 Niederlassung als MKG-Chirurg in eigener Praxis und als Belegarzt in der Ostseeklinik Kiel
- 2011 Gründung und ärztliche Leitung des Zentrums für Implantologie (Myimplant), Kiefer- und ästhetische Gesichtschirurgie (Myaesthetic) in den Germania Arkaden an der Kieler Förde

■ info@myimplant.de
 ■ www.myimplant.de

Edelmetall-Recycling

Zertifizierter Edelmetallhändler

Helge Vollbrecht



Für Detailfragen stehe ich Ihnen unter 0172 309 87 64 zur Verfügung.

Ihre Vorteile bei uns:

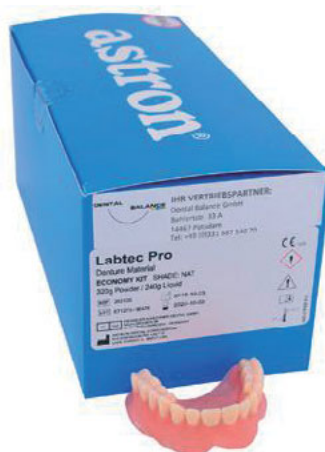- € Kostenfreie Abholung des Scheidgutes
- 🧪 Vier-Stoff-Analyse (Gold, Silber, Platin, Palladium)
- 🕒 Kurze Bearbeitungszeit
- 📁 Transparente Abrechnung
- 💰 Auszahlung / Abrechnung nach Tagespreis
- 🏠 Vergütung per Überweisung oder als Feingoldbarren

Spenden für gemeinnützige Einrichtungen werden durch uns unterstützt. Die Scheidegebühren dafür werden reduziert bzw. erlassen. Sprechen Sie uns an!

Neben astron® CLEARsplint: Jetzt auch Labtec Pro verfügbar!

astron® CLEARsplint

- Für Schienen & Interimsprothesen
- Thermoaktive Flexibilität
- Memoryeffekt
- Hohe Verträglichkeit
- Hervorragendes Tragegefühl

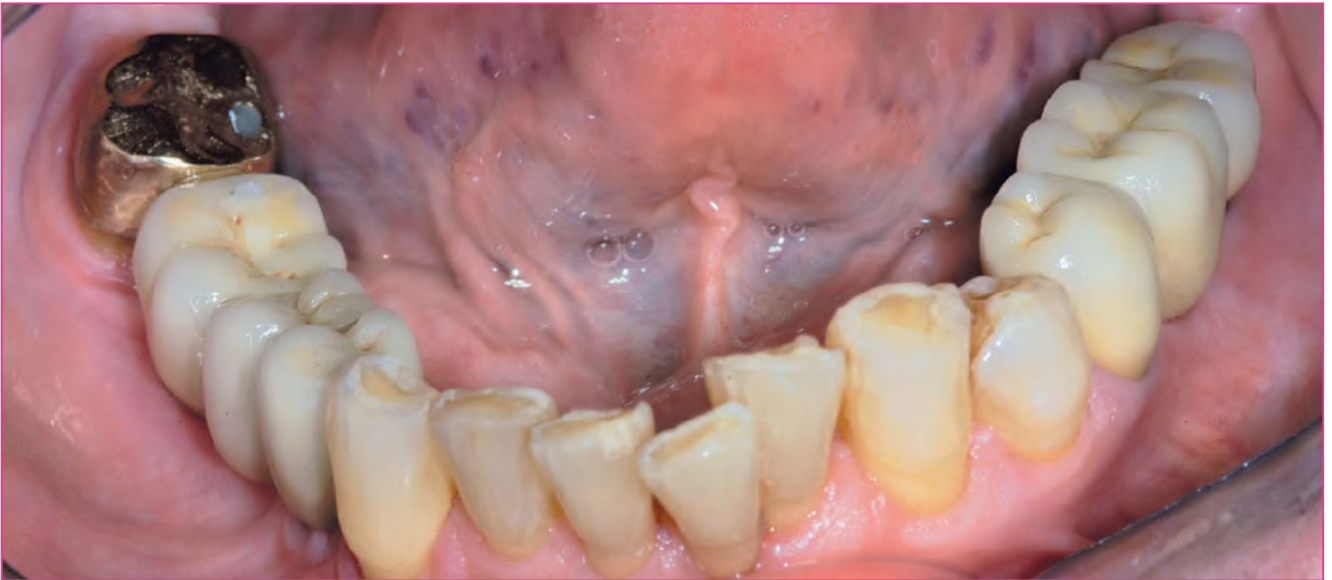

astron® Labtec Pro

- Spezialkunststoff
- Bruchsicher & formstabil
- Geringe Wasseraufnahme
- Unterfütterbar
- Ideales Prothesenmaterial

PS.: CLEARsplint jetzt auch als Blank erhältlich!





Rationelle Implantatprothetik mit dem OCP-System

Friedrich-Wilhelm Pape

Die rationelle und wirtschaftliche implantatprothetische Versorgung stellt eine sinnvolle Maßnahme zur Steigerung der Akzeptanz einer oft langwierigen und teuren Behandlung dar. Das One Care Package-System (PS OCP) ist eine gute Möglichkeit, eine implantatprothetische Therapie relativ schnell und kostengünstig durchzuführen. Beim Einsatz des Systems aus dem Hause Bego Implant Systems besteht ein deutlicher Kostenvorteil gegenüber den konventionellen Gingivaformern, Abformpfosten und Abutments, sowie ein hohes Entwicklungspotenzial.

Allgemeine Anamnese

Der 67-jährige Patient war zum Zeitpunkt der Therapie Nichtraucher. An Medikamenten nahm er Antikoagulanzen (Eliquis mit dem Wirkstoff Apixaban).

Spezielle Anamnese

Der Patient stellte sich mit akuten Schmerzen an Zahn 44 erstmalig in der Praxis vor. Im rechten Unterkiefer war er mit

einer konventionellen, unverblendeten Brücke aus einer Edelmetalllegierung von Zahn 44 nach Zahn 48 versorgt. Die Krone des distalen Brückenpfeilers zeigte im Bereich des mesio-lingualen Höckers eine Perforation, was auf die geringe Stärke des Materials im okklusalen Anteil der Krone und der Neigung des Patienten zu Parafunktionen aufgrund der Schlifffacetten der natürlichen Zähne im Restgebiss zurückgeführt werden konnte. Ein kariöser Defekt im Bereich der Perforation war nicht erkennbar. Im linken Unterkiefer lag eine prothetisch unversorgte Freierdsituation infolge des Fehlens der Zähne 36 bis 38 vor,

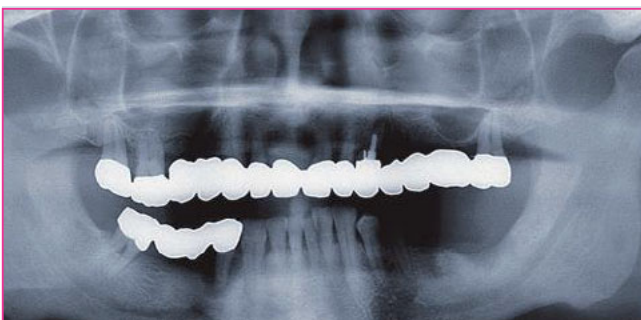

Abb. 1: Übersichtsröntgenbild der Ausgangssituation.

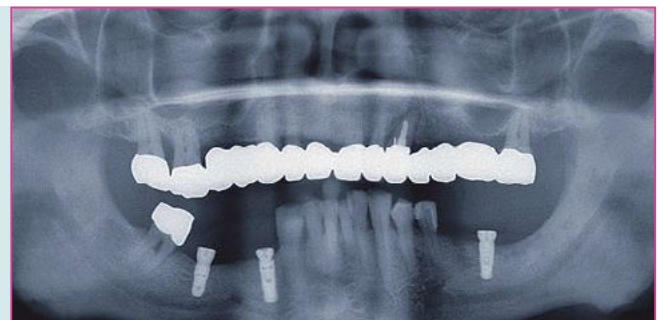

Abb. 2: Zustand nach Implantatinsertion in regio 36, 44 und 47.

die in der Vergangenheit aufgrund parodontaler Probleme extrahiert worden waren. Zahn 35 war nach Entfernung der Brücke 35 nach 37 alio loco unversorgt geblieben. Der Zahn war vital und kariesfrei.

Der Oberkiefer war prothetisch mit einem ca. 20 Jahre alten, dennoch funktionsfähigen, teleskopverankerten, herausnehmbaren Zahnersatz versorgt. Lockerungen an den Zähnen konnten nicht festgestellt werden. Der Patient stellte sich in unserer Praxis mit Schmerzen im Bereich des Brückenpfeilers 44 vor. Auf der Übersichtsröntgenaufnahme war eine große kraterförmige Aufhellung im Wurzelbereich des Zahnes erkennbar, die auf einen Abbau des periradikulären Knochens infolge einer kombiniert parodontal-endodontischen Komplikation schließen ließ (Abb. 1). Klinisch und röntgenologisch konnte im Restgebiss eine chronische Parodontitis marginalis mit einem generalisierten horizontalen Knochenabbau und vereinzelt vertikalen Knocheneinbrüchen (Zahn 17) und einer Furkationsbeteiligung (Zahn 48) diagnostiziert werden. Die Mundhygiene des Patienten wurde als verhältnismäßig gut eingestuft.

Der Patient wünschte zunächst eine Schmerzbehandlung am Zahn 44 und nach eingehender Aufklärung über die alternativen prothetischen Therapiemöglichkeiten anschließend eine implantatprothetische Versorgung mit feststehendem Zahnersatz im Unterkiefer. Zahn 48 sollte auf seinen Wunsch hin ohne

weitere prothetische Maßnahmen erhalten werden. Ebenso wünschte er zunächst keine Veränderungen im Oberkiefer, mit dessen Versorgung er trotz ästhetischer Einbußen zufrieden war und die eine zufriedenstellende Funktionstüchtigkeit aufwies.

Diagnostik und Planung

Der einverständliche Behandlungsplan sah vor, Zahn 44 zu entfernen und nach Abheilung der Extraktionswunde den Patienten implantatprothetisch in regio 37, 44 und 47 zu versorgen. Die Einheilung sollte gedeckt erfolgen und der Zahnersatz konventionell nach einer Einheilzeit von drei Monaten belastet werden. Als Zahnersatz wurde im dritten Quadranten eine zementierte Hybridbrücke von Zahn 35 auf das Implantat in regio 37 geplant, während die ebenfalls zementierte Brücke im vierten Quadranten auf den Implantaten 44 und 47 geplant wurde. Der Patient wünschte sich den Erhalt des endständigen Zahnes 48. Hybridbrücken, die auf natürlichen Zähnen und Implantaten befestigt werden, zeigen ähnlich gute Erfolgs- und Überlebensraten wie konventioneller und implantatgetragener festsitzender Zahnersatz [1,2].

Vorbereitende Maßnahmen

Die Basisdiagnostik und die Planung der Implantatpositionen wurden mit einem OPG (Gendex Orthoralix 9200) vorgenommen. Vor Beginn der implantatprothetischen Therapie fand eine systematische Parodontalbehandlung statt. Die Extraktion und die Implantatinserktion erfolgten unter Bildung eines Mukoperiostlappens nach Kammschnitt und mesialer sowie distaler vertikaler Entlastung. Für die Insertion der Implantate wurde nach Rücksprache mit dem behandelnden Arzt der Gerinnungshemmer einen Tag präoperativ für die Dauer von zwei Tagen abgesetzt. Augmentative Maßnahmen waren nicht erforderlich. Dort, wo ein zu geringes vertikales Knochenangebot vorhanden war, konnten kürzere Implantate verwendet werden. In regio 37 und 44 wurden Implantate mit einer Länge und einem Durchmesser von 10,0 x 4,5 mm und 11,5 x 3,75 mm verwendet werden (Bego Semados SCX, Bego Implant Systems), während in regio 46 ein kürzeres Implantat mit einer Länge von 8,5 mm und einem Durchmesser von 4,1 mm (Bego Semados SCX) zum Einsatz kam.

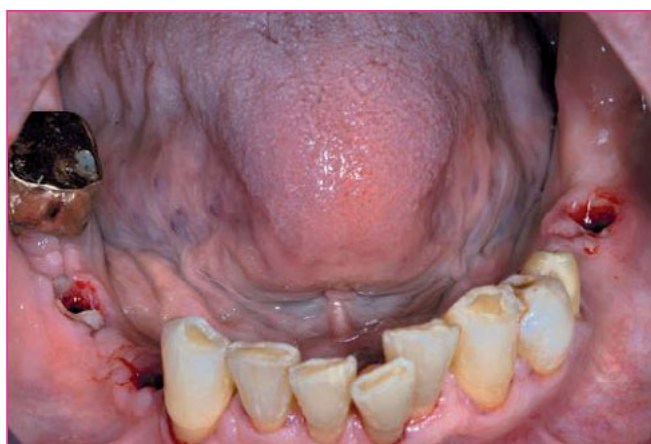

Abb. 3: Freilegung der Implantate nach der dreimonatigen Einheilzeit.

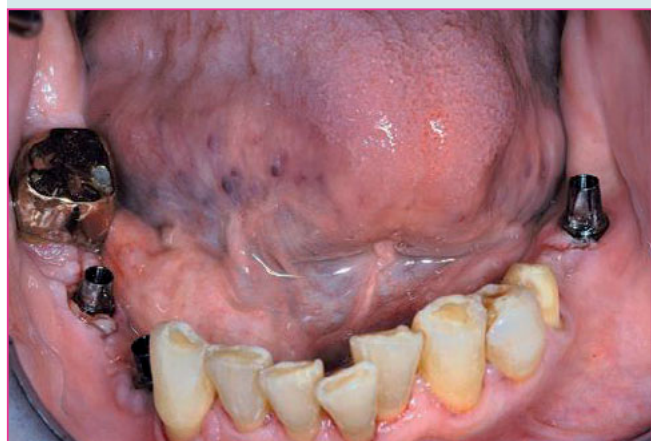

Abb. 4: Zustand nach Verschraubung der konfektionierten Abutments.

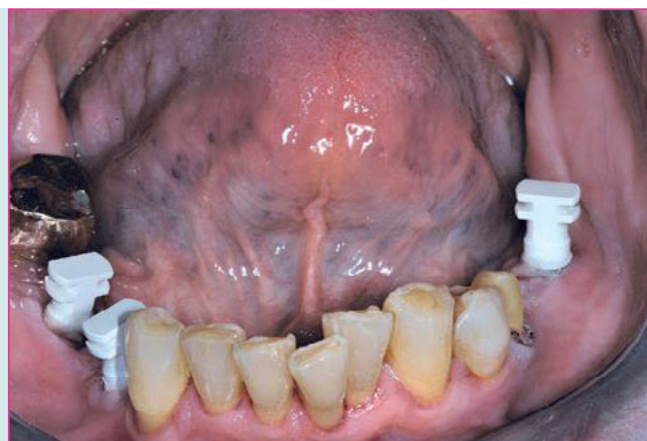

Abb. 5: Eingebrachte Abformkappen.

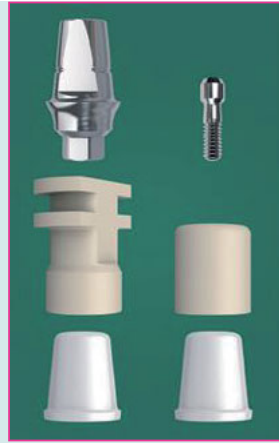


Abb. 6: Die Komponenten des OCP-Systems.

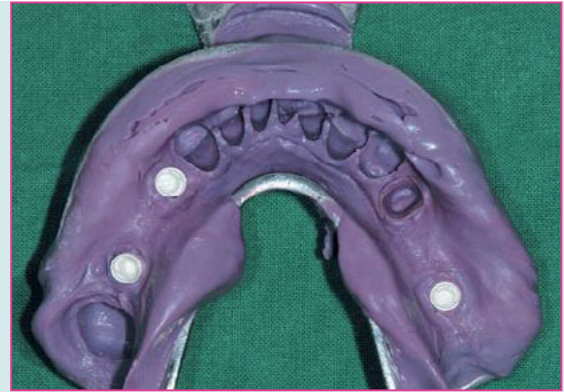


Abb. 7: Polyetherabformung mit Abformkappen.

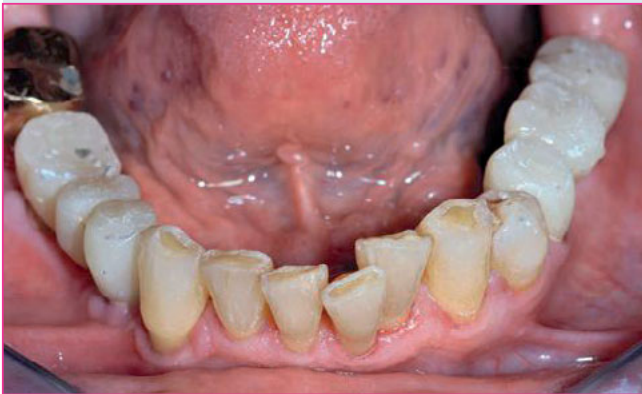

Abb. 8: Provisorische Versorgung.

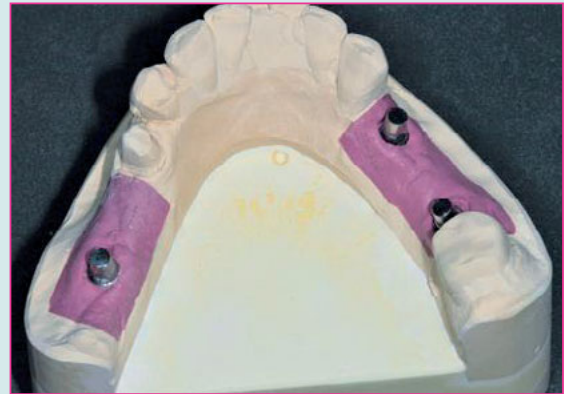

Abb. 9: Modellvorbereitung vor Herstellung der keramikverblendeten Brücken.

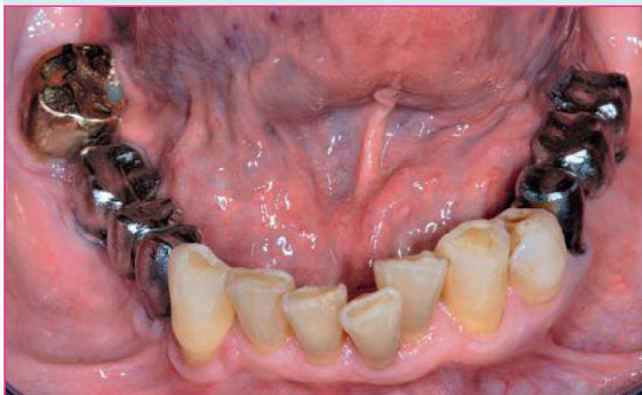

Abb. 10: Einprobe der NEM-Gerüste.

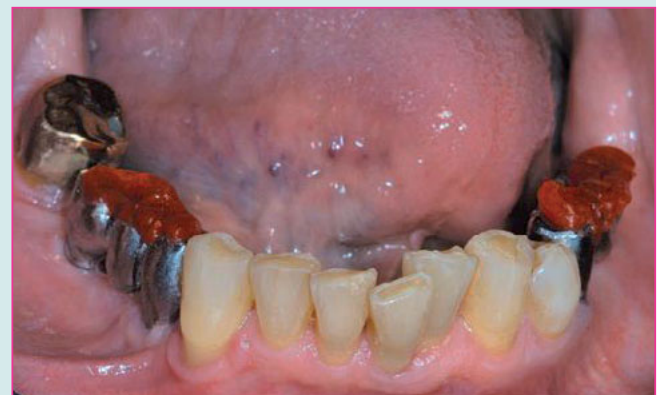

Abb. 11: Bissnahme vor Herstellung der Verblendung.

Chirurgisches Vorgehen

Die Implantatinsertion erfolgte unter Lokalanästhesie. Die Implantatposition wurde intraoperativ durch eine Bohrschablone nach präoperativer prothetischer Planung übertragen. Die Implantatbetten wurden mit den Bohrern des Trays Bego Semados S-Line Tray^{plus} vorbereitet. Die Röntgenkontrolle zeigte eine gute Lage der Implantate (Abb. 2). Die Implantate heilten komplikationslos ein. Die Freilegung der Implantate erfolgte nach einer dreimonatigen Einheilzeit (Abb. 3) und wurde ohne Absetzen bzw. ohne Änderung der gerinnungshemmenden Medikation durchgeführt, da bei einfacheren oralchirurgischen Eingriffen eine Änderung oder ein Absetzen des Präparates nicht notwendig ist [3].

Prothetische Versorgung

Nach der Freilegung wurden konfektionierte Abutments des One Care Package-Systems (PS OCP, Bego Implant Systems) eingeschraubt (Abb. 4). Die Abutments besitzen ein Platform Switch-Design, sind aus Titan Grad 5 hergestellt und werden in zwei Gingivahöhen angeboten. Im OCP-Restaurationsset sind alle notwendigen Systemkomponenten für die Implantatversorgung enthalten. Zum Lieferumfang gehören neben den OCP-Abutments Multifunktionskappen, die als Einheilkappe oder als Basis für individuell hergestellte Provisorien verwendbar sind, sowie Abformkäppchen (Abb. 5) und laboranaloge Kappen mit und ohne Rotationsschutz. Im vorliegenden Fall wurden Laborkappen ohne Rotationsschutz eingesetzt, die sich für die

#whdentalwerk



video.wh.com

W&H Deutschland GmbH

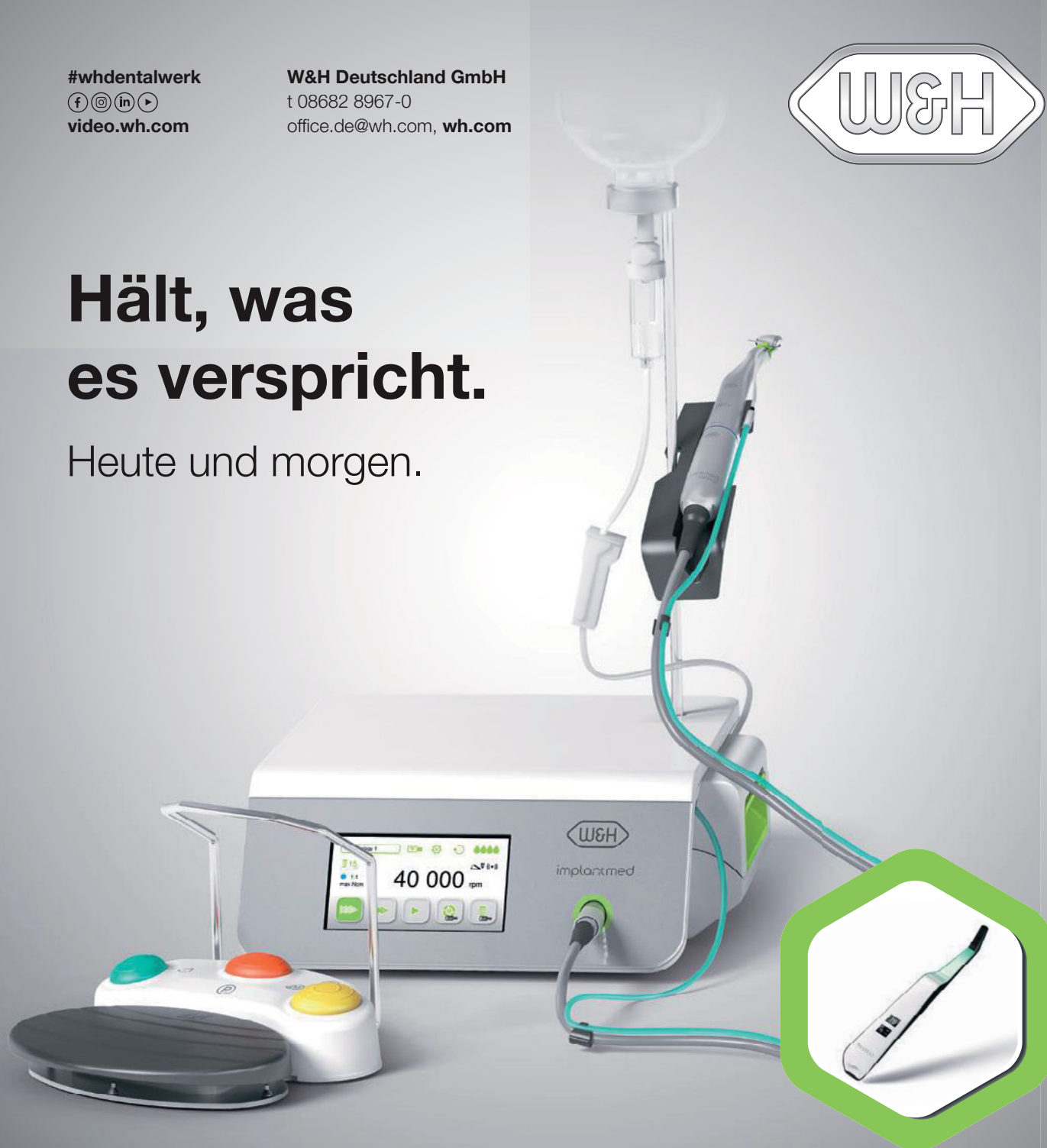t 08682 8967-0

office.de@wh.com, wh.com



Hält, was es verspricht.

Heute und morgen.



Anbindung Osstell Beacon

Farb-Touchscreen

Sterile Pumpenbeladung

Kabellose Fußsteuerung

Implantmed Plus

+ 1 chirurgisches Instrument
+ 50% Rabatt auf das Osstell
Beacon*

AKTION

implantmed^{PLUS}

*nur in Kombination mit Implantmed Plus Paket
Aktion gültig bis 31.12.2019. Preise zzgl. MwSt.

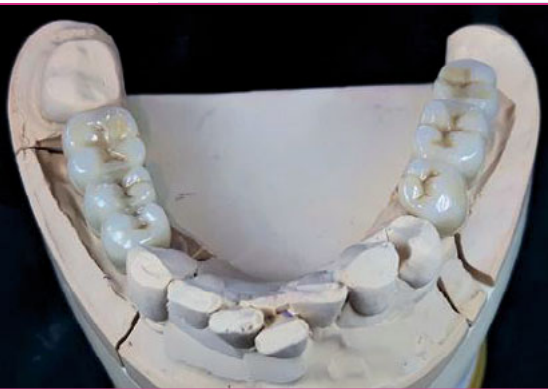

Abb. 12

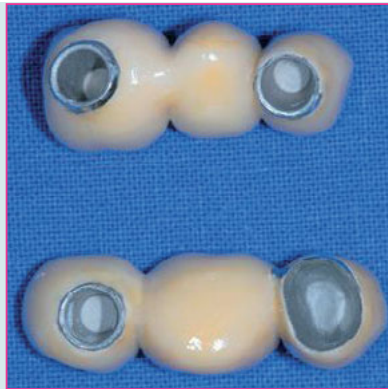


Abb. 13

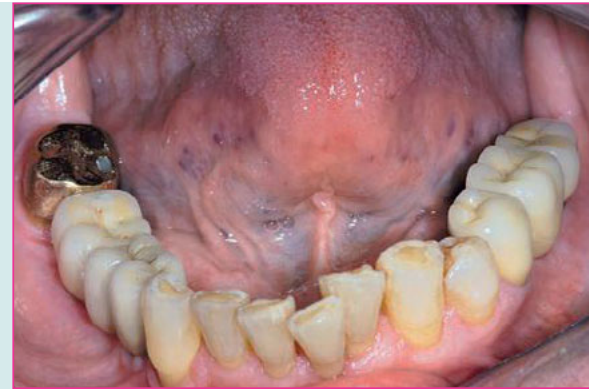

Abb. 14: Klinisches Endergebnis.

Abb. 12, 13: Fertigstellung der keramikverblendeten Brücken im Labor.

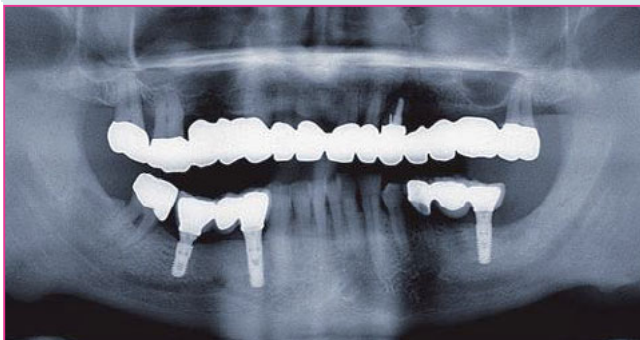

Abb. 15: Röntgenkontrolle der Abschlussituation.

Erstellung zementierter verblockter Kronen und Brücken eigenen (Abb. 6). Für Einzelzahnversorgungen werden Laborkappen mit Rotationsschutz verwendet. Die Abformung erfolgte mittels Impregum (3M Deutschland GmbH) nach dem geschlossenen Abformverfahren (Abb. 7). Die provisorische Versorgung nahmen wir mit den Bego-Multifunktionskappen mittels Luxatemp (DMG Chemisch-Pharmazeutische Fabrik GmbH, Deutschland) (Abb. 8) vor. Die definitive Versorgung bestand aus keramisch verblendeten Brücken auf einem Gerüst aus Nichtedelmetall (NEM). Eine erste Bissnahme erfolgte über die Abformpfosten vor der Abformung in Repositionstechnik (Futar D, Kettenbach), der dann eine Korrekturbissnahme im Rahmen der Einprobe (Abb. 10) über die gegossenen Metallgerüste folgte (Pattern Resin, GC) (Abb. 11). Nach ihrer Fertigstellung im Labor (Abb. 12, 13) war auch das klinische und röntgenologische Ergebnis nach dem definitiven Einsetzen der beiden Brückenrekonstruktionen für Patient und Behandler gleichermaßen erfreulich (Abb. 13, 14).

Fazit

Das OCP-System stellt eine sinnvolle Ergänzung des prothetischen Portfolios von Bego Implant Systems dar. Übersichtlich verpackt – und damit für das Fachpersonal einfach zu bestellen und zu bevorraten – liefert es alle benötigten Bauteile sowohl für den klinischen als auch für den labortechnischen Bereich von der Freilegung über die provisorische Versorgung bis hin zur fertigen Arbeit. Und dies zu einem Preis, der es auch Patienten mit nicht prall gefülltem Geldbeutel ermöglicht, den Lebenskomfort im Sinne eines festen Zahnersatzes gegenüber der Alternative einer herausnehmbaren Teilprothese zu steigern. ■



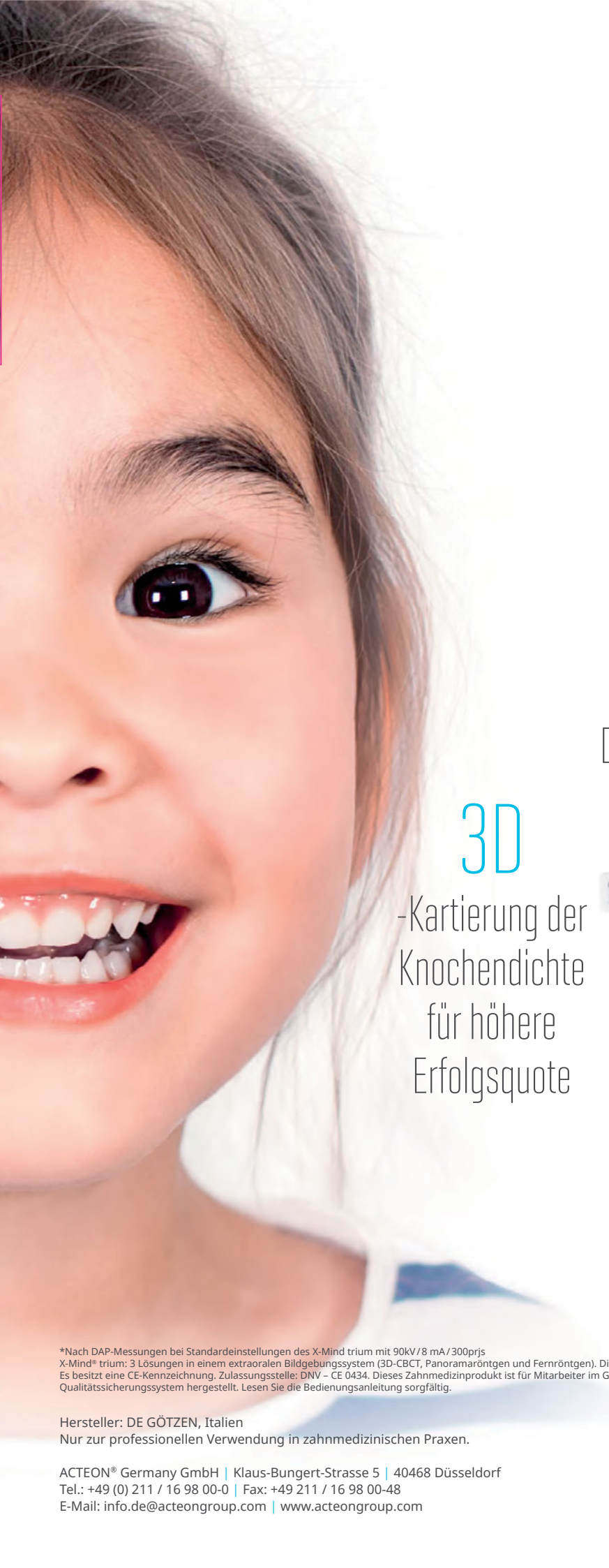Scan mich – Literatur oder
Tel.: 08025/5785
E-Mail: leser@pipverlag.de



Dr. med. dent.
Friedrich-Wilhelm
Pape

- 1985 Staatsexamen an der Universität zu Köln
- 1985-1991 Abteilung für Zahnärztliche Prothetik der Universität zu Köln
- 1990 Promotion
- 1992-1995 Weiterbildung zum Fachzahnarzt für Oralchirurgie in der Abteilung für MKG-Chirurgie der WWU Münster und in der Praxis Dr. J. Schmidt, Brilon
- Seit 1995 Oberarzt der „Privatzahnklinik Schloß Schellenstein“ in Olsberg
- Seit 1999 Niederlassung als Fachzahnarzt für Oralchirurgie in Hagen
- 2001 Zertifizierter Tätigkeitsschwerpunkt „Implantologie“
- 2003 Referenzertifizierung
- 2005 Anerkennung als Spezialist für Prothetik der Deutschen Gesellschaft für Zahnärztliche Prothetik und Werkstoffkunde (DGZPW, jetzt DGPro)
- 2006 Master of Oral Medicine (MOM) in Implantology
- 2007 Tagungspreis „Beste Falldemonstration“ der Deutschen Gesellschaft für Zahnärztliche Prothetik und Werkstoffkunde (DGZPW, jetzt DGPro)
- 2008 Anerkennung als „Fortgebildeter Gutachter für Prothetik“ der Deutschen Gesellschaft für Zahnärztliche Prothetik und Werkstoffkunde (DGZPW, jetzt DGPro)
- 2014 Master of Science (M.Sc.) in Implantology and Dental Surgery
- 2017 Bestellung zum Privat- und Gerichtsgutachter für Prothetik, Implantologie und zahnärztl. Chirurgie durch die ZÄK Westfalen-Lippe

■ drespape.hagen@t-online.de




IT'S TIME FOR TRUE LOW DOSE CBCT

X MIND
trium

50%
Dosisreduktion*

3D
-Kartierung der
Knochendichte
für höhere
Erfolgsquote



75 μ m
Hochauflösendes
Bild für zuverlässige
Diagnostik

*Nach DAP-Messungen bei Standardeinstellungen des X-Mind trium mit 90kV/8 mA/300prjs
X-Mind® trium: 3 Lösungen in einem extraoralen Bildgebungssystem (3D-CBCT, Panoramaröntgen und Fernröntgen). Dieses Medizinprodukt wurde gemäß der geltenden europäischen Richtlinie in die Klasse IIb eingestuft.
Es besitzt eine CE-Kennzeichnung. Zulassungsstelle: DNV - CE 0434. Dieses Zahnmedizinprodukt ist für Mitarbeiter im Gesundheitswesen vorgesehen. Dieses Gerät wurde gemäß einem nach EN ISO 13485 zertifizierten Qualitätssicherungssystem hergestellt. Lesen Sie die Bedienungsanleitung sorgfältig.

Hersteller: DE GÖTZEN, Italien
Nur zur professionellen Verwendung in zahnmedizinischen Praxen.

ACTEON® Germany GmbH | Klaus-Bungert-Strasse 5 | 40468 Düsseldorf
Tel.: +49 (0) 211 / 16 98 00-0 | Fax: +49 211 / 16 98 00-48
E-Mail: info.de@acteongroup.com | www.acteongroup.com



Kosten & Nutzen der Implantattherapie II: Patientenspezifische Parameter

Obwohl aus den Angaben vieler Publikationen der vorliegenden Auswahl entnommen werden konnte, dass die Untersuchung patientenspezifischer Parameter in der implantologisch orientierten Literatur selten ist, konnte eine Vielzahl Studien zu diesem Thema ermittelt werden. Befragungen (Surveys) stellen einen wichtigen Studientyp zur Erhebung qualitativer Daten über die allgemeine und mundbezogene Lebensqualität sowie zur Patientenzufriedenheit dar. Zu den Erhebungsinstrumenten gehören unter anderem der Oral Health-Related Quality of Life (OHRQoL), der Quality of Life with Implant-Prostheses, (QoLIP-10), der Oral Health Impact Profile (OHIP) oder die Visuelle Analogskala (VAS). Sie geben Auskunft zu „Patienten berichteten Ergebnissen“ über dessen Gesundheitsempfinden, die auch als patientenbeurteilte Qualitätskriterien oder Patient Reported Outcomes (PROs bzw. PROMs) bezeichnet werden. Erkenntnisse, die daraus gezogen werden, sind praktisch ungefiltert und daher wichtig für den Behandlungserfolg, da Patienten und Behandler durchaus unterschiedliche Sichtweisen auf das Behandlungsergebnis haben können. So scheint es, dass die Behandler mit den ästhetischen Ergebnissen einer implantatprothetischen Therapie im sichtbaren Bereich kritischer umgehen als die Patienten [Arunyanak, et al., 2017]. Ungeachtet dessen sind die Erwartungen von Patienten sowohl bei der Funktion als auch der Ästhetik [Korfage, et al., 2018] sowie in Bezug auf die Lösung rein mundbezogener Probleme sehr hoch [Abrahamsson, et al., 2017]. Ein zentrales Problem scheint zu sein, dass Patienten häufig nicht wissen, dass Implantate genau wie natürliche Zähne kontinuierlich gepflegt werden müssen und dass es keinerlei Garantie dafür gibt, dass nach einer Implantattherapie keine mundbezogenen Probleme mehr auftreten werden. Daher gilt es, den Patienten dahingehend umfassend aufzuklären und in ein regelmäßiges Nachsorgeprogramm zu integrieren. Interessanterweise ist die Patientenzufriedenheit bei Komplikationen uneinheitlich. Einerseits konnte in einer Kohortenstudie trotz einer hohen Periimplantitis-Prävalenz von 30,8 % auf Patientenebene einschließlich Implantatverlusten eine hohe Zufriedenheit und ein hoher Tragekomfort der prothetischen Rehabilitation ermittelt werden [Romandini, et al., 2019]. Andererseits führte lediglich die Lockerung von Befestigungsschrauben in einer aktuellen Befragung bereits zu einer signifikanten Abnahme der Patientenzufriedenheit [Canallatos, et al., 2019]. Der Wunsch nach einer Implantattherapie wird in hohem Maße sowohl von der Ausgangssituation des Patienten, als auch von dessen Bildungsstatus und dessen Einkommenssituation dominiert. Demnach neigten zahnlose Patienten mit Schmerzen und Dysfunktionen eher dazu, statt einer konventionellen Prothese eine implantatgetragene Restauration zu wählen. Ein geringer Bildungsgrad sowie ein niedriges Einkommen führten im Gegensatz dazu, dass Patienten eine konventionelle Versorgung der implantatprothetischen Rehabilitation vorzogen [Leles, et al., 2019]. In den meisten Publikationen war erkennbar, dass eine implantatprothetische Versorgung ehemals zahnloser Patienten zu einer signifikanten Verbesserung der mundbezogenen Lebensqualität führt [Kodama, et al., 2016, Zhang, et al., 2017]. Gleichzeitig bestanden signifikante Unterschiede in der mundbezogenen Lebensqualität sowie beim Trage- und Kaukomfort nach konventioneller oder implantatgestützter prothetischer Versorgung zahn-

loser Patienten [Kutkut, et al., 2018]. Andere Untersuchungen konnten indes zeigen, dass nach einer Implantatversorgung nur in der Gruppe Patienten eine signifikante Verbesserung des OHRQoL im Vergleich zu konventionellem schleimhautgetragenen Zahnersatz nach implantatprothetischer Versorgung gemessen wurde, wenn die mundbezogene Lebensqualität durch die konventionelle Prothese im Vorfeld bereits hochgradig eingeschränkt gewesen war und die Patienten gleichzeitig den Wunsch nach einer Implantatversorgung hatten [Reissmann, et al., 2017]. Andere Untersuchungen ergaben, dass eine implantatgestützte Prothese zwar zu einer hohen Patientenzufriedenheit führte, diese jedoch nicht gleichzeitig mit einer Verbesserung der allgemeinen und mundbezogenen Lebensqualität verbunden war [Boven, et al., 2015]. Die Versorgung mit herausnehmbarem oder festsitzendem implantatprothetischen Zahnersatz führte zu unterschiedlichen Effekten. Während Patienten nach einer festsitzenden Implantatversorgung die Erwartungshaltung hatten, dass diese ihrer ehemals natürlichen Bezahnung gleichkommen sollte, fokussierten sich Patienten, die mit herausnehmbarem implantatprothetischen Zahnersatz versorgt worden waren, hingegen auf die funktionalen und sozialen Verbesserungen sowie Vorteile, die infolge der Behandlung entstanden waren [Kashbour, et al., 2015]. Geringe Kenntnisse und ein hohes Informationsbedürfnis konnten in einer systematischen Übersichtsarbeit bei Patienten in Bezug auf die Therapiemöglichkeiten zur Versorgung von Einzelzahnlücken identifiziert werden [Edelmayer, et al., 2016]. Zahnärzte wurden von den Befragten als die wichtigste Informationsquelle genannt. Trotz der Informationsdefizite war implantatgestützter Zahnersatz die bevorzugte Behandlungsoption, die aber auch in diesem Fall bei als zu hoch empfundenen Kosten seitens der Patienten abgelehnt wurde. Deckprothesen auf vier Miniimplantaten oder zwei konventionellen Implantaten führten zu vergleichbaren Ergebnissen in Bezug auf die Zufriedenheit und die Lebensqualität [Zygiannis, et al., 2018]. In gleich mehreren Publikationen konnten bei invasiveren Eingriffen wie Sinusbodenelevationen [Thoma, et al., 2015] oder bei Knochenlagerung von Bohrschablonen [Vercruyssen, et al., 2014] eine geringere Zufriedenheit und eine Einschränkung der Lebensqualität nach dem chirurgischen Eingriff gemessen werden. Eine Sofortimplantation in Kombination mit einer Sofortbelastung scheinen einen signifikanten positiven Einfluss auf die orale Lebensqualität zu haben [Huynh-Ba, et al., 2018]. Die Anzahl Implantate, auf welchen der Zahnersatz fixiert wurde, hatte hingegen keinen signifikanten Einfluss auf die Patientenzufriedenheit [Nogueira, et al., 2017]. Ein grundlegendes Problem bei der Ermittlung der PROMs ist und bleibt nach wie vor die fehlende Standardisierung sowie die unterschiedlichen Scoringverfahren, die eine Vergleichbarkeit der Ergebnisse einschränken [De Bruyn, et al., 2015, Yao, et al., 2018, Yao, et al., 2014]. Die Quintessenz der vorliegenden Literaturauswahl zeigt, dass die Kommunikation zwischen Behandler und Patient enorm wichtig ist. Es sollte daher stets darauf geachtet werden, dass die Behandlungsentscheidung nicht nur anhand der professionellen Expertise des Behandlers getroffen wird, sondern die Erwartungen, Fähigkeiten, Wünsche und individuellen Lebensumstände der Patienten berücksichtigt werden [Abrahamsson, et al., 2017].



Surveys

Fischer KR, Lindner I, Fickl S.

Implant treatment in periodontally compromised subjects - quality of life and patient satisfaction.

Clin Oral Investig. 2016 May;20(4):697-702.

(»Implantatbehandlung bei parodontal kompromittierten Patienten – Lebensqualität und Patientenzufriedenheit.«)

Ziel der Studie war die Messung der Lebensqualität von Patienten mit einer Parodontalerkrankung nach Implantattherapie und ihre Zufriedenheit mit der Restauration und dem Behandlungsansatz. Dazu wurden 61 parodontal erkrankte Probanden zunächst einer nicht-chirurgischen Parodontalbehandlung unterzogen und wurden anschließend mit einer festsitzenden implantatprothetischen Restauration versorgt. Die Lebensqualität wurde mittels der deutschen Version des oral health impact profile (OHIP-G14) Fragebogens ermittelt. Die Patientenzufriedenheit wurde mit einem eigens entwickelten Fragebogen abgefragt. Es konnte eine hohe Patientenzufriedenheit nach der Implantattherapie ermittelt werden (Ästhetik, Stabilität, Hygienefähigkeit und Lautbildung). 98,4 % der Probanden gaben an, dass sie die Behandlung noch einmal durchführen und diese im Freundeskreis weiterempfehlen würden. Zwischen dem OHIP-Score, dem Alter und dem Bildungsstatus der Probanden sowie der Anzahl gesetzter Implantate konnte kein Zusammenhang ermittelt werden.

Abrahamsson KH, Wennstrom JL, Berglundh T, Abrahamsson I.

Altered expectations on dental implant therapy; views of patients referred for treatment of peri-implantitis.

Clin Oral Implants Res. 2017 Apr;28(4):437-42.

(»Veränderung in der Erwartungshaltung bei der Implantattherapie; Patientensicht bei Überweisungen zur Periimplantitisbehandlung.«)

Ziel der Befragung war die Untersuchung der Reaktion von Patienten und ihrer Erwartungen an die Therapie einer diagnostizierten Periimplantitis. Die Patienten hatten zu Beginn hohe Erwartungen an die Implantattherapie als Lösung ihrer mundbezogenen Probleme, mussten jedoch erkennen, dass Implantate genau wie Zähne kontinuierliche Pflegemaßnahmen benötigen und es keine Garantie dafür gibt, dass nach einer Implantatbehandlung keinerlei dentale Probleme auftreten.

Schlussfolgerung: Die Ergebnisse der Befragung zeigen, dass die Kommunikation zwischen Behandler und Patient von großer Bedeutung ist und die Behandlungsentscheidung nicht nur auf der professionellen Expertise des Behandlers, sondern auch auf Grundlage der Erwartungen, Fähigkeiten, Wünsche und individuellen Lebensumstände des Patienten getroffen werden muss.

Canallatos JE, Hobbs GR, Bryington MS, Dye BD.

The effect of implant prosthesis complications on patient satisfaction.

J Prosthet Dent. 2019 Jun 12. [Epub ahead of print]

(»Der Einfluss implantatprothetischer Komplikationen auf die Patientenzufriedenheit.«)

Um die Patientenzufriedenheit und die Lebensqualität (oral health-related quality of life, OHRQoL) in Abhängigkeit von

Komplikationen im Rahmen einer Therapie mit Einzelkronen sowie festsitzendem und herausnehmbarem Zahnersatz auf Implantaten zu ermitteln, wurden 176 Patienten mittels des Fragebogens zur Lebensqualitätsmessung nach implantatprothetischer Therapie (Quality of Life with Implant-Prostheses, QoLIP-10) befragt. Die Lockerung von Befestigungsschrauben war die am häufigsten beobachtete Komplikation bei Einzelkronen. Reparaturen an der Suprakonstruktion waren die häufigste Komplikation bei festsitzendem und herausnehmbarem Zahnersatz. Die Parameter Implantatprothetische Komplikationen, Geschlecht sowie Ehestand hatten einen signifikant negativen Einfluss auf die Patientenzufriedenheit. Demnach wurde bei implantatprothetischen Komplikationen, bei Frauen und bei verwitweten Partnern ein signifikant niedrigerer OHRQoL ermittelt. Komplikationen hatten bei Frauen keinen signifikanten Einfluss auf den OHRQoL. Auch das Alter und der Bildungsstatus hatten keinen Einfluss. Patienten, die mit Einzelkronen versorgt worden waren und bei welchen keine Komplikationen aufgetreten waren, gaben an, am wenigsten mit der Hygienefähigkeit der Kronen zufrieden zu sein.

Leles CR, Dias DR, Nogueira TE, McKenna G, Schimmel M, Jordao LMR.

Impact of patient characteristics on edentulous subjects' preferences for prosthodontic rehabilitation with implants.

Clin Oral Implants Res. 2019 Mar;30(3):285-92.

(»Der Einfluss der Eigenschaften zahnloser Patienten auf ihre Vorlieben bei implantatprothetischen Rehabilitationen.«)

131 zahnlose Patienten wurden vor die Wahl gestellt, entweder eine konventionelle prothetische Therapie zu erhalten oder sich mit implantatprothetischem Zahnersatz auf zwei (herausnehmbar) oder vier Implantaten (festsitzend) behandeln zu lassen. Die Mehrzahl der Patienten entschied sich für eine konventionelle prothetische Versorgung im Oberkiefer (45,8 %), während die häufigste Wahl für die Versorgung im Unterkiefer ein festsitzender Ersatz auf vier Implantaten war (38,9 %). Es konnte eine positive Korrelation zwischen der Domäne „Schmerzen und Dysfunktionen“ und dem Wunsch nach einer implantatprothetischen Versorgung des Oberkiefers auf zwei sowie des Unterkiefers auf vier Implantaten ermittelt werden. Patienten mit einem niedrigen Bildungsstatus und einem geringeren Einkommen wählten eher die einfachere Versorgung und weniger die Behandlung mit festsitzendem Zahnersatz auf vier Implantaten.

Reissmann DR, Enkling N, Moazzin R, Haueter M, Worni A, Schimmel MJ.

Long-term changes in oral health-related quality of life over a period of 5 years in patients treated with narrow diameter implants: A prospective clinical study.

J Dent. 2018 Aug;75:84-90.

(»Langzeitveränderungen der mundbezogenen Lebensqualität bei Versorgung mit Zahnersatz auf durchmesserreduzierten Implantaten nach einem Zeitraum von fünf Jahren: Eine prospektive klinische Studie.«)

20 zahnlose Patienten wurden nach konventioneller prothetischer Versorgung mit einer Mindesttragezeit von zwölf Wochen mit vier durchmesserreduzierten sofortbelasteten Implantaten im Unterkiefer versorgt. Mittels der deutschen Version des OHIP (oral health impact profile) wurden Befragungen vor Beginn der Therapie, nach vier und acht Wochen sowie nach

drei, sechs und zwölf Monaten und nach drei und fünf Jahren durchgeführt. Vor Therapiebeginn konnte ein hoher OHIP-Score ermittelt werden, was auf eine niedrige mundbezogene Lebensqualität (oral health-related quality of life, OHRQoL) schließen ließ. Vier Wochen nach der Therapie konnten ein signifikanter Abfall des OHIP und somit eine signifikante Verbesserung der OHRQoL beobachtet werden. Über die gesamte Beobachtungsperiode waren positive Behandlungseffekte sowohl in Bezug auf die OHIP-Scores als auch in den vier verschiedenen Fragebogendomänen Orale Funktion, Orofaziale Schmerzen, Orofaziales Erscheinungsbild und Psychosozialer Einfluss messbar.

Topcu AO, Yamalik N, Guncu GN, Tozum TF, El H, Uysal S, Hersek N. Implant-Site Related and Patient-Based Factors With the Potential to Impact Patients' Satisfaction, Quality of Life Measures and Perceptions Toward Dental Implant Treatment.

Implant Dent. 2017 Aug;26(4):581-91.

(»Der Einfluss implantat- und patientenspezifischer Faktoren auf die Zufriedenheit, die Lebensqualität und die Einstellung der Patienten gegenüber der Implantatbehandlung.«)

103 Patienten mit implantatgestützten, festsitzenden, prothetischen Restaurationen im ästhetisch sichtbaren Bereich wurden in die Untersuchung einbezogen und mittels OHIP-14 befragt. Die Patientenzufriedenheit war im Allgemeinen hoch. Im Vergleich zu Einzelkronen hatten Patienten mit implantatgestützten Brücken signifikant niedrigere OHIP-Scores und waren weniger zufrieden mit der Therapie in Bezug auf die Hygienefähigkeit, Aspekte der Lautbildung, Unannehmlichkeiten während des chirurgischen Eingriffs und mit der Aufklärung vor der Therapie. Die Art der prothetischen Versorgung, Maßnahmen zur Hart- bzw. Weichgewebsaugmentation und die Gründe für einen Zahnverlust hatten einen deutlichen Einfluss auf die Zufriedenheit, ästhetische Erwägungen und die Einstellung gegenüber der Implantattherapie seitens der Patienten.



Fallserien, Kohortenstudien

Anadioti E, Gates WD, 3rd, Elpers J, De Kok IJ, Cooper LF.

Retrospective cohort analysis of maxillary overdentures retained by unsplinted implants.

J Prosthet Dent. 2019 Apr 1. [Epub ahead of print]

(»Retrospektive Kohortenstudie zur Versorgung mit Deckprothesen auf nicht miteinander verblockten Implantaten im Oberkiefer.«)

Eine implantatprothetische Versorgung des zahnlosen Unterkiefers auf zwei unverblockten Implantaten stellt ein gut untersuchtes und erfolgversprechendes Verfahren dar. Ziel der vorliegenden Studie war die Untersuchung der Implantatüberlebensrate, der prothetischen Überlebensrate sowie patientenberichteter Ergebnisse nach Versorgung mit einer auf vier Implantaten abgestützten Deckprothese im Oberkiefer. Bei einem der 44 in die Studie einbezogenen Patienten gingen drei der vier Implantate verloren, was zu einer kumulativen Implantatüberlebensrate von 98,0 % führte. Prothetische Komplikationen wurden nicht beobachtet. Bei älteren Probanden konnte mittels des OHIP-49 Scores eine signifikant

höhere Patientenzufriedenheit ermittelt werden. Patienten mit Prothesenstomatitis oder Zahnfleischproblemen zeigten eine signifikant geringere Zufriedenheit nach Versorgung.

Schlussfolgerung: Aufgrund der signifikanten Einflüsse verschiedener Parameter wie Alter, Geschlecht, Weichgewebsgesundheit und Zahnstatus im Unterkiefer kommt die untersuchte Versorgungsform im Hinblick auf die erzielte Zufriedenheit und mundbezogene Lebensqualität nicht für alle Patienten gleichermaßen infrage.

Matthys C, Vervaeke S, Besseler J, De Bruyn H.

Five-year study of mandibular overdentures on stud abutments: Clinical outcome, patient satisfaction and prosthetic maintenance-Influence of bone resorption and implant position.

Clin Oral Implants Res. 2019 Jul 1. [Epub ahead of print]

(»Fünfjahresstudie zu implantatgestützten und auf Lokatoren befestigten Unterkiefer-Deckprothesen: Einfluss der Knochenresorption und der Implantatposition auf die klinischen Ergebnisse, die Patientenzufriedenheit und die Notwendigkeit zur prothetische Nachsorge.«)

In der vorliegenden prospektiven Studie sollten nach Versorgung mit auf Lokatoren befestigtem implantatgestützten Zahnersatz im Unterkiefer technische sowie patientenspezifische Outcomes nach einem Beobachtungszeitraum von fünf Jahren ermittelt werden. Zusätzlich sollte der Einfluss der Resorption des knöchernen Alveolarfortsatzes und der Implantatposition auf die technischen und patientenspezifischen Parameter analysiert werden. Dazu wurden 56 Patienten im zahnlosen Unterkiefer mit zwei Implantaten versorgt und erhielten nach drei Monaten Deckprothesen, die auf Lokatoren befestigt wurden. Nach fünf Jahren waren keine Implantatverluste eingetreten. Der mittlere röntgenologisch messbare krestale Knochenverlust betrug 1,25 mm. Zwischen dem Zeitpunkt der Inkorporation des implantatgestützten Zahnersatzes und dem der Nachuntersuchung konnte eine signifikante Verbesserung der Patientenzufriedenheit mittels des OHIP-14 Scores beobachtet werden. Im Mittel mussten innerhalb des Fünfjahreszeitraums 6,7 Sitzungen zur prothetischen Nachsorge durch die Patienten wahrgenommen werden. Eine größere interimplantäre Distanz war mit einer geringeren Notwendigkeit zum Ersatz der Retentionselemente der Lokatoren sowie einer geringeren Anzahl an Nachsorgeterminen assoziiert. Auch bei nicht parallel inserierten Implantaten war ein häufigerer Ersatz der Retentionselemente notwendig. Die zusätzlichen Kosten, die infolge der Nachsorgetermine auftraten, hatten einen negativen Einfluss auf die Patientenzufriedenheit. An 83,0 % der Lokator-Abutments konnten Abnutzungserscheinungen festgestellt werden.

Romandini M, Cordaro M, Donno S, Cordaro L.

Discrepancy between patient satisfaction and biologic complication rate in patients rehabilitated with overdentures and not participating in a structured maintenance program after 7 to 12 years of loading.

Int J Oral Maxillofac Implants. 2019 Jun 1. [Epub ahead of print]

(»Diskrepanz zwischen der Patientenzufriedenheit und der biologischen Komplikationsrate nach Versorgung mit implantatgestützten Deckprothesen und fehlender Teilnahme an einem strukturierten Nachsorgeprogramm nach sieben bis zwölf Jahren unter funktioneller Belastung.«)

Kein Zement. Keine Schraube. Nur ein Impuls!



Die finale Krone in wenigen Sekunden! Anstelle von Zement oder Schrauben wird bei Acuris die Krone durch Friktion auf dem Abutment befestigt. Alles, was Sie benötigen, ist ein Impuls mit unserem einzigartigen Befestigungsinstrument. Damit sitzt die Krone fest, bleibt aber für den Zahnarzt herausnehmbar.

Ohne Zement - weniger Periimplantitis-Risiko.

Ohne Schraube - mehr Ästhetik.

Ohne Zweifel - eine kleine Revolution!

Weitere Impulse:

Tel. 06251 16-1610, www.dentsplysirona.com/acuris

Ziel der Querschnittsuntersuchung waren biologische Komplikationen und die Patientenzufriedenheit mindestens sieben Jahre nach Versorgung mit implantatgestützten Deckprothesen im Ober- bzw. Unterkiefer bei Patienten, die aus Kostengründen nicht an einem strukturierten Nachsorgeprogramm teilgenommen hatten. Dazu wurden 52 Patienten, die mit 63 Deckprothesen auf insgesamt 252 Implantaten versorgt worden waren befragt (Visuelle Analog Skala, VAS) und klinisch sowie röntgenologisch nachuntersucht. Alle Patienten berichteten von einer hohen Zufriedenheit und einem hohen Tragekomfort der prothetischen Rehabilitation und gaben an, dass sie die Behandlung erneut durchführen lassen würden. Die Periimplantitis-Prävalenz betrug auf Patientenebene 30,8 % und auf Implantatebene 19,4 %. 23,1 % der Patienten hatten bereits mindestens ein Implantat verloren. Bone Level-Implantate zeigten eine höhere Tendenz zur Ausbildung von Rezessionen mit fehlenden/geringen Anzeichen einer Weichgewebsentzündung. Im Oberkiefer traten vermehrt Fälle einer schweren Periimplantitis sowie eine höhere Implantatverlustrate als im Unterkiefer auf.

Zembic A, Tahmaseb A, Jung RE, Wiedemeier D, Wismeijer D. **Patient-Reported Outcomes of Maxillary Edentulous Patients Wearing Overdentures Retained by Two Implants from Insertion to 4 Years.**

Int J Oral Maxillofac Implants. 2019 Mar/Apr;34(2):481-8. (»Ergebnisse vier Jahre nach Versorgung des zahnlosen Oberkiefers mit einer Deckprothese auf zwei Implantaten aus Patientensicht.«)

21 Patienten wurden mit zwei Titan-Zirkonoxidimplantaten im Oberkiefer-Eckzahnbereich und Deckprothesen versorgt, die mittels Kugelkopfkern auf den Implantaten befestigt wurden. Die Patientenzufriedenheit mit den Implantaten und dem Zahnersatz wurde mittels des oral health impact profile (OHIP-20E) Fragebogens ermittelt. Zwei Monate später konnten die Patienten zwischen einem implantatgetragenen Oberkiefer-Zahnersatz mit einer konventionellen oder reduzierten Bedeckung des Gaumens wählen. Nach einem Jahr und nach vier Jahren erfolgten erneut Befragungen mittels des OHIP-Fragebogens. 16 Patienten standen nach dem Follow up für eine Analyse zur Verfügung. Zu keinem Befragungszeitpunkt konnten signifikante Unterschiede in den OHIP-Scores ermittelt werden. Am meisten waren die Patienten mit der Verbesserung der Sozialisation und der Funktion durch die Implantate und den Zahnersatz (ohne Unterschiede zwischen den Versorgungsarten) zufrieden.



Kontrollierte klinische Studien

Cardoso RG, Melo LA, Barbosa GA, Calderon PD, Germano AR, Mestriner WJ, Carreiro AD.

Impact of mandibular conventional denture and overdenture on quality of life and masticatory efficiency.

Braz Oral Res. 2016 Oct 10;30(1):e102.

(»Die Bedeutung konventioneller Prothesen und implantatgestützter Deckprothesen im Unterkiefer für die Lebensqualität und die Kaufunktion.«)

In der kontrollierten klinischen Studie wurden 50 im Ober- und Unterkiefer zahnlose Patienten zunächst für ein Jahr mit konventionellen Prothesen versorgt und anschließend zwei Behandlungsgruppen zugeteilt. In Gruppe 1 wurden die Patienten im Oberkiefer mit neuen konventionellen Prothesen versorgt und erhielten im Unterkiefer Deckprothesen auf zwei mittels Steg verbundenen Implantaten. In Gruppe 2 wurden die Patienten im Ober- und Unterkiefer mit konventionellen Prothesen neu versorgt. Die Kaufunktion und die mundbezogene Lebensqualität wurden vor und drei Monate nach der Behandlung ermittelt. In Gruppe 1 konnten weniger mundbezogene Probleme beobachtet werden als in Gruppe 2 und Probanden der Implantatgruppe zeigten eine signifikante Verbesserung der Kaufunktion. Während in Gruppe 1 keine Korrelation zwischen der Kauffunktion und der Lebensqualität beobachtet werden konnte, waren in der Gruppe mit konventioneller prothetischer Versorgung signifikante Zusammenhänge erkennbar.

Cosola S, Marconcini S, Giammarinaro E, Poli GL, Covani U, Barone A.

Oral health-related quality of life and clinical outcomes of immediately or delayed loaded implants in the rehabilitation of edentulous jaws: a retrospective comparative study.

Minerva Stomatol. 2018 Oct;67(5):189-95.

(»Mundbezogene Lebensqualität und klinische Ergebnisse nach Sofort- oder konventioneller Versorgung des zahnlosen Kiefers mit Implantaten: Eine retrospektive Vergleichsstudie.«)

35 Patienten, die bereits vier bis sechs Jahre mit Totalprothesen versorgt waren, wurden in die retrospektive Studie einbezogen und entweder mit einem Sofortbelastungsprotokoll oder mit einem konventionellen Belastungsprotokoll behandelt. Die Lebensqualität (OHIP-14) unterschied sich zwischen den beiden Gruppen nicht. In der Gruppe mit konventioneller Belastung waren die Scores in den Bereichen „funktionelle Einschränkung“ und „körperliche Behinderung“ höher als in der Gruppe der Probanden, die nach dem Sofortbelastungsprotokoll versorgt worden waren. Probanden der letzteren Gruppe gaben im Vergleich zu den Probanden mit einem konventionellen Belastungsprotokoll verstärkt an, sozial eingeschränkt zu sein. Geschlechtsspezifische Einflüsse sowie Unterschiede in klinischen Parametern waren nicht zu beobachten. Die Dauer des Follow up hatte indes einen signifikanten Einfluss auf die Angaben zur Lebensqualität. Je kürzer die Nachbeobachtungszeit war, umso höher waren die Scores im Bereich der funktionellen Einschränkung.

Delize V, Bouhy A, Lambert F, Lamy M.

Intrasubject comparison of digital vs. conventional workflow for screw-retained single-implant crowns: Prosthodontic and patient-centered outcomes.

Clin Oral Implants Res. 2019 Jun 10. [Epub ahead of print]

(»Der Vergleich verschraubter Kronen auf Einzelimplantaten nach Herstellung durch digitalen oder konventionellen Workflow: Prothetische und patientenspezifische Ergebnisse.«)

Um die prothetischen und patientenspezifischen Ergebnisse (patient-reported outcome measures, PROMs) nach Versorgung mit einer implantatgestützten Einzelkrone nach Herstellung mithilfe des digitalen oder konventionellen Workflows zu testen, wurden 31 Patienten in die Studie einbezogen. Die Patienten wurden sowohl mit einer voll digital hergestellten monolithischen Krone (Testgruppe, Intraoralscan, kein Ar-



AnyRidge[®]
PASST AUF JEDEN FALL.



ÜBER 11 JAHRE ERFOLGREICH IM EINSATZ

- BESSERER KNOCHENERHALT
- STABILES WEICHGEWEBE
- EXZELLENT E PRIMÄRSTABILITÄT

beitsmodell) als auch einer konventionell hergestellten Krone (Kontrollgruppe, Abformung, Modellherstellung, Keramikverblendung eines Zirkonoxidgerüsts) versorgt. Anschließend wurden die Patientenzufriedenheit mittels Visueller Analog Skala (VAS) sowie prothetische Parameter (Kontaktpunkte, Okklusion, Ästhetik mittels white esthetic score, WES) untersucht. Die Okklusion und die Kontaktpunktgestaltung (klinische Passgenauigkeit) zeigten keine wesentlichen Unterschiede zwischen den beiden Herstellungsmethoden. Der WES sowie der durch den Patienten eingeschätzte ästhetische Outcome waren bei den konventionell hergestellten Kronen signifikant gegenüber den Kronen der Testgruppe erhöht. Die Patienten zogen den Intraoralscan gegenüber der konventionellen Abformung vor.

Dolz J, Silvestre FJ, Montero J.

Changes in general and oral health-related quality of life in immediate or conventionally loaded dental implants: a non-randomized clinical trial.

Int J Oral Maxillofac Implants. 2014 Mar-Apr;29(2):391-401.

(»Veränderungen im Bereich der allgemeinen und mundbezogenen Lebensqualität bei Sofort- oder konventioneller Belastung von Implantaten: Eine nicht randomisierte klinische Studie.«)

In der vorliegenden klinischen Vergleichsstudie erfolgte eine Implantatversorgung anhand eines Sofortbelastungsprotokolls (n=29) oder mittels konventioneller Belastung (n=75). Die Zuteilung zu den Behandlungsgruppen wurde anhand der klinischen Diagnose und der Patientenpräferenz durchgeführt. Die allgemeine und mundbezogene Lebensqualität wurden mittels der Instrumente European Quality of Life indicator und dem Oral Health Impact Profile-49 (OHIP-49) durchgeführt. Nach Implantatversorgung konnte eine signifikante Verbesserung der Lebensqualität und der Patientenzufriedenheit beobachtet werden. Dabei konnte ein größerer Nutzen nach Sofortbelastung als nach konventioneller Belastung ermittelt werden. In Bezug die Allgemeingesundheit hatte die Art der Versorgung keinen Einfluss.

Doornewaard R, Glibert M, Matthys C, Vervaeke S, Bronkhorst E, de Bruyn H

Improvement of Quality of Life with Implant-Supported Mandibular Overdentures and the Effect of Implant Type and Surgical Procedure on Bone and Soft Tissue Stability: A Three-Year Prospective Split-Mouth Trial.

J Clin Med. 2019 May 31;8(6).

(»Verbesserung der Lebensqualität nach Versorgung mit implantatgestützten Unterkiefer-Deckprothesen und der Einfluss des Implantattyps und der Art des chirurgischen Eingriffs auf die Stabilität des periimplantären Hart- und Weichgewebes: Eine prospektive Studie im Split mouth-Design über einen Zeitraum von drei Jahren.«)

Untersuchungsgegenstand der vorliegenden Studie mit zwei Studienarmen war der Einfluss der Oberflächenrauigkeit der Implantate und der Weichgewebsticke auf das Remodeling des krestalen Knochens, die Gesundheit des periimplantären Weichgewebes sowie auf patientenbezogene Parameter. In Studienarm 1 wurde der Einfluss der vertikalen Implantatposition untersucht. Die Implantate wurden entweder epikrestal positioniert oder in Abhängigkeit von der jeweiligen Weichgewebsticke so positioniert, dass mindestens 3,0 mm Platz zum

Knochen belassen wurde, damit sich eine biologische Breite etablieren konnte. Im zweiten Studienarm wurde der Einfluss der Rauigkeit im Bereich des Implantathalses untersucht. In beiden Studienarmen konnten nach drei Jahren eine Verbesserung der mundbezogenen Lebensqualität sowie eine stabile periimplantäre Gesundheit ermittelt werden. Infolge der Ausbildung der biologischen Breite war nur bei den epikrestal inserierten Implantaten eine signifikant erhöhte Exposition der Implantatoberfläche zu beobachten.

Schlussfolgerung: Eine implantatprothetische Versorgung des zahnlosen Unterkiefers führt zu geringen biologischen Komplikationen, zu hohen Implantatüberlebensraten und zu einer signifikanten Verbesserung der Lebensqualität.

Goncalves TM, Campos CH, Garcia RC.

Effects of implant-based prostheses on mastication, nutritional intake, and oral health-related quality of life in partially edentulous patients: a paired clinical trial.

Int J Oral Maxillofac Implants. 2015 Mar-Apr;30(2):391-6.

(»Der Einfluss implantatgestützten Zahnersatzes auf die Nahrungsaufnahme und die mundbezogene Lebensqualität bei teilbezahnten Patienten: Eine gepaarte klinische Studie.«)

Zwölf Probanden mit zahnlosem Oberkiefer und teilbezahntem Unterkiefer (fehlende Seitenzähne) wurden entweder mit herausnehmbarem oder festsitzendem implantatgetragenen Zahnersatz im Unterkiefer versorgt. Die Versorgung mit festsitzendem Zahnersatz führte zu einer signifikanten Reduktion der Kaupartikelgröße und der Kauzyklen. In der gleichen Gruppe war auch die Einnahme faserreicher, kalzium- und eisenhaltiger Nahrung erhöht und die Aufnahme cholesterinreicher Kost reduziert. Der Gesamtscore des OHIP sowie die Schmerzdomäne des OHIP waren bei festsitzender Versorgung niedriger.

Khalid T, Yunus N, Ibrahim N, Elkezza A, Masood M.

Patient-reported outcome and its association with attachment type and bone volume in mandibular implant overdenture.

Clin Oral Implants Res. 2017 May;28(5):535-42.

(»Patientenberichtete Ergebnisse und ihr Bezug zur Art der Attachments und des Knochenvolumens bei implantatgestützten Deckprothesen im Unterkiefer.«)

Um die mundbezogene Lebensqualität (OHRQoL) und die Zufriedenheit mit dem Zahnersatz (denture satisfaction, DS) zu ermitteln, wurden 34 Patienten mit je zwei interforaminale Implantaten im Unterkiefer versorgt. Die umgearbeiteten Prothesen wurden anschließend mit zwei unterschiedlichen Attachmenttypen versehen und eingesetzt. Messungen der OHRQoL- und DS-Scores erfolgten nach Versorgung mit konventionellen neuen Totalprothesen (TO) sowie nach drei Monaten (T1) und drei Jahren (T2). Das Knochenvolumen des Unterkiefers wurde mittels DVT und der Mimics-Software bestimmt. Der OHIP zeigte signifikante Verbesserungen der mundbezogenen Lebensqualität zwischen den drei verschiedenen Messzeitpunkten. Die Regressionsanalyse ergab eine signifikante Assoziation der Veränderungen des OHIP zwischen den Messzeitpunkten TO und T2 und dem Attachmenttyp, dem Knochenvolumen sowie dem OHIP im Rahmen der Baseline-Messung. Dabei war das Knochenvolumen stärker als der Attachmenttyp mit der mundbezogenen Lebensqualität assoziiert. Bei dem DS-Score waren nur signifikante Zusammenhänge mit dem DS zum Zeitpunkt der Baseline-Messung erkennbar.

Puros® Allograft Portfolio



ZIMMER BIOMET
Your progress. Our promise.®

Lösungen für die Hartgeweberegeneration



Puros Allograft
Block



Puros Allograft
Patientenindividueller Block



Puros Allograft
Spongiosa-Dübel



Puros Allograft
Spongiosa-Partikel



Puros Allograft
Spongiosa-Block



Puros Allograft Blend
Kortiko-Spongiose Partikel

Die Familie der Puros Knochenersatzmaterialien wird zur Füllung von Knochendefekten bei Patienten, die eine Knochenaugmentation im Unter- und Oberkiefer benötigen, eingesetzt. Puros Allografts werden durch den Tutoplast®-Prozess verarbeitet, der das Bereitstellen steriler Produkte bei gleichzeitiger Erhaltung der Biokompatibilität und strukturellen Integrität ermöglicht.¹

Bitte kontaktieren Sie uns unter 0800 101 64 20, um weitere Informationen zu erhalten.

www.zimmerbiometdental.de

¹ Daten liegen bei RTI Surgical, Inc. vor.

Bezeichnung des Arzneimittels: PUROS ALLOGRAFT | **Zusammensetzung:** Humane Spongiosa (mit Kortikalis-Anteil bei der Variante Puros Allograft Blend), Tutoplast konserviert, gamma-strahlensterilisiert. | **Anwendungsgebiete:** Zur Knochendefektdeckung oder -auffüllung oder zur Herstellung knöcherner Strukturen in der Kiefer - und Gesichtschirurgie. Positive Erfahrungen liegen u.a. vor für folgende Anwendungsgebiete: Regeneration parodontaler Knochendefekte, Regeneration von Furkationsdefekten, Regeneration nach Zysten- und Wurzelspitzenresektionen, Regeneration von Extraktionsalveolen, Regeneration von Lücken zwischen Alveolenwand und Zahnimplantaten, Regeneration von Defekten nach Blockentnahme, Regeneration von Lücken um Blocktransplantate, Horizontale Kieferkammaugmentation (Partikel), Sinusaugmentation, Dreidimensionale (horizontale und/oder vertikale) Kieferkammaugmentation (Blockaugmentation). Weitere Einsatzmöglichkeiten in anderen operativen Fachdisziplinen sind beschrieben. | **Gegenanzeigen:** keine bekannt. | **Nebenwirkungen** (Häufigkeit auf Grundlage der verfügbaren Daten nicht abschätzbar): Transplantat-Abstoßung, Reaktion an der Implantatstelle, Transplantatversagen. Wie bei jeder Operation/Transplantation besteht die Möglichkeit einer Infektion oder anderer Reaktionen durch den Eingriff. | **Warnhinweise:** Trocken, sonnenlichtgeschützt und nicht über 30 °C lagern. Nicht einfrieren. Nicht verwendetes Material verwerfen; nicht erneut sterilisieren! Gebrauchsinformation beachten. Für Kinder unzugänglich aufbewahren. | **Verkaufsabgrenzung:** verschreibungspflichtig. | **Weitere Informationen:** siehe Packungsbeilage; | **Stand der Information:** 07/2017 „10“. | **Pharmazeutischer Unternehmer:** Tutogen Medical GmbH, Industriestraße 6, 91077 Neunkirchen am Brand | **Mitvertreiber:** Zimmer Dental GmbH, Wilhelm-Wagenfeld-Str. 28, 80807 München.

Alle Marken in diesem Dokument sind Eigentum von Zimmer Biomet, wenn nicht anders angegeben. Alle Produkte wurden von einer oder mehreren der zahnmedizinischen Tochtergesellschaften von Zimmer Biomet Holdings, Inc. hergestellt und werden von Zimmer Biomet Dental vertrieben und vermarktet (und im Fall des Vertriebs und der Vermarktung von dessen autorisierten Marketing-Partnern). Puros-Produkte werden von RTI Biologics, Inc. hergestellt. Tutoplast ist eine eingetragene Marke der Tutogen Medical GmbH. Weitere Produktinformationen sind den jeweiligen Produktetiketten oder Gebrauchsanweisungen zu entnehmen. Die Produktzulassung und -verfügbarkeit können auf bestimmte Länder/Regionen beschränkt sein. Diese Unterlagen wurden nur für Zahnärzte erstellt und stellen keinen medizinischen Rat oder medizinische Empfehlungen dar. Dieses Material darf ohne ausdrückliches schriftliches Einverständnis von Zimmer Biomet Dental nicht vervielfältigt oder nachgedruckt werden. ZB0287DE REV A 12/17 ©2017 Zimmer Biomet. Alle Rechte vorbehalten.

Montero J, Dolz J, Silvestre FJ, Flores J, Dib A, Gomez-Polo C. **Changes in oral health-related quality of life after three different strategies of implant therapy: a clinical trial.**

Odontology. 2019 Jul;107(3):383-92.

(»Veränderungen der Lebensqualität nach drei unterschiedlichen Therapiestrategien mit Implantaten: Eine klinische Studie.«)

Um den Einfluss von drei unterschiedlichen Implantattherapie-Strategien auf die mundbezogene Lebensqualität (Oral Health-related Quality of Life, OHRQoL) und dem Einfluss mundbezogener Parameter auf das tägliche Leben (Oral Impacts on Daily Performances, OIDP) zu untersuchen, wurden 105 Patienten in einer Studie erfasst. Sie wurden entweder mit einem konventionellen Insertionsprotokoll ohne Einsatz einer Bohrschablone behandelt (Gruppe 1, n=40) oder erhielten konventionell belastete Implantate unter Einsatz einer Bohrschablone (Gruppe 2, n=35) bzw. Implantate, die navigiert eingesetzt und sofortbelastet wurden (Gruppe 3, n=29). Vor Beginn der Therapie konnte in Gruppe 1 ein besserer OHRQoL als in Gruppe 2 ermittelt werden. Der OHRQoL in Gruppe 3 war niedriger als der in den Gruppen 1 und 2. Nach Implantatinsertion konnte in den Gruppen mit Sofortbelastung eine signifikante Verbesserung des OHRQoL und der Patientenzufriedenheit festgestellt werden. In allen Domänen sowie im Gesamtergebnis des OIDP wurde in Gruppe 3 der Schwellenwert von 0,8 überschritten, was auf eine hohe Patientenzufriedenheit hinwies.

Oh SH, Kim Y, Park JY, Jung YJ, Kim SK, Park SY.

Comparison of fixed implant-supported prostheses, removable implant-supported prostheses, and complete dentures: patient satisfaction and oral health-related quality of life.

Clin Oral Implants Res. 2016 Feb;27(2):e31-7.

(»Der Vergleich von festsitzenden und herausnehmbaren implantatgestützten Prothesen sowie konventionellen Totalprothesen: Patientenzufriedenheit und mundbezogene Lebensqualität.«)

86 Patienten wurden in die Studie eingeschlossen und erhielten entweder implantatgestützte festsitzende Prothesen (Gruppe 1, n=29), implantatgestützte herausnehmbare Prothesen (Gruppe 2, n=27) oder konventionelle Totalprothesen (Gruppe 3, n=30). Nach der prothetischen Therapie konnte in allen drei Gruppen eine signifikante Verbesserung der mundbezogenen Lebensqualität (Oral Health-related Quality of Life, OHRQoL) beobachtet werden. In den beiden Probandengruppen, die mit implantatgestützten Prothesen versorgt worden waren, konnte eine höhere Patientenzufriedenheit und ein höherer OHRQoL beobachtet werden im Vergleich zur Probandengruppe mit konventionellen Totalprothesen. Zwischen Gruppe 1 und Gruppe 2 waren keine signifikanten Unterschiede in Bezug auf diese Parameter zu beobachten. Im Vergleich zur Gruppe 3 konnte in Gruppe 1 eine starke Verbesserung in den OHRQoL-Dimensionen „funktionelle Limitation“, „physischer Schmerz“, „psychisches Unbehagen“ und „psychische Einschränkung“ ermittelt werden. In Gruppe 2 war im Vergleich zur Gruppe 3 eine starke Verbesserung der OHRQoL-Dimension „funktionelle Einschränkung“ zu beobachten.

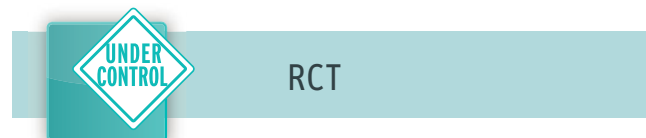
Swelem AA, Gurevich KG, Fabrikant EG, Hassan MH, Aqou S.

Oral health-related quality of life in partially edentulous patients treated with removable, fixed, fixed-removable, and implant-supported prostheses.

Int J Prosthodont. 2014 Jul-Aug;27(4):338-47.

(»Mundbezogene Lebensqualität bei teilbezahnten Patienten nach Versorgung mit herausnehmbarem, festsitzendem, kombiniert herausnehmbar-festsitzendem und implantatgestütztem Zahnersatz.«)

200 teilbezahnte Patienten wurden in die klinische Studie einbezogen und mit herausnehmbarem Zahnersatz versorgt (Gruppe 1, n=45) bzw. festsitzend (Gruppe 2, n=32) oder kombiniert festsitzend-herausnehmbar (Gruppe 3, n=66) behandelt. 57 Patienten (Gruppe 4) erhielten implantatgestützten Zahnersatz. Der OHIP-14 wurde zur Messung der mundbezogenen Lebensqualität (Oral Health-related Quality of Life, OHRQoL) vor Beginn der Therapie sowie sechs Wochen und sechs Monate nach Ende der Behandlung verwendet. Das Alter der Patienten sowie die jeweilige Lückenklassifikation nach Kennedy hatten einen signifikanten Einfluss auf die Ergebnisse. Die Analyse der Befragung ergab vor Beginn der Therapie, dass die Dimension „psychisches Unbehagen“ den größten negativen Einfluss auf den OHRQoL hatte und die Dimension „funktionelle Einschränkung“ den geringsten. Im Gruppenvergleich war sechs Wochen nach Abschluss der Therapie, mit Ausnahme der jüngeren Probanden der Gruppe 1, in allen Gruppen eine signifikante Verbesserung des OHIP messbar. Die geringste Steigerung der Lebensqualität war in Gruppe 1 nach sechs Wochen und für jüngere Probanden, ebenfalls in Gruppe 1 nach sechs Monaten zu messen. Zwischen den Gruppen 2 und 4 waren keine signifikanten Unterschiede messbar.



Abou-Ayash S, von Maltzahn N, Passia N, Freitag-Wolf S, Reissmann DR, Luthardt RG, Mundt T, Raedel M, Rammelsberg P, Wolfart S, Kern M.

Stabilizing mandibular complete dentures by a single midline implant-influence on quality of life: 2-year results from a randomized clinical trial comparing different loading protocols.

Clin Oral Investig. 2019 Jun 27. [Epub ahead of print]

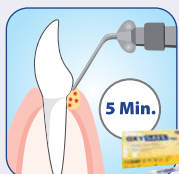
(»Einfluss der Stabilisierung von Unterkiefer-Totalprothesen auf einem Einzelimplantat in der Mittellinie des Kiefers auf die Lebensqualität: Zweijahresergebnisse einer randomisierten klinischen Studie über den Vergleich verschiedener Belastungsprotokolle.«)

Da die Kenntnisse über den Einfluss zahnärztlicher Therapiemaßnahmen auf die gesundheitsbezogene Lebensqualität (health-related quality of life, HRQoL) noch immer sehr limitiert sind, war das Ziel der vorliegenden RCT die Messung der Effekte der Stabilisierung einer bereits existierenden Unterkiefer-Totalprothese auf einem Einzelimplantat auf die HRQoL. Als weiterer Parameter wurde der Einfluss verschiedener Belastungsprotokolle untersucht. Dazu wurden 150 Probanden im Alter zwischen 60 bis 89 Jahren mit einem Einzelimplantat in der Mittellinie des Unterkiefers versorgt und nach dem Zufallsprinzip in die Gruppe mit Sofortbelastung (Gruppe A, n=81) und in die Gruppe mit konventioneller Belastung (Gruppe B, n=78) zugeteilt. Als Verbindungselement wurde ein Kugelkopfanke verwendet. Nach einer Belastungsphase von vier bzw. 24 Mo-

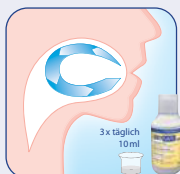OXYSAFE® Professional

Zur begleitenden Behandlung von Parodontitis und Periimplantitis

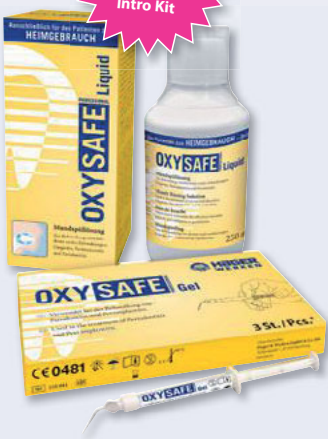- Anwendung bei Parodontitis und Periimplantitis:
- Schnelle Reduzierung der Taschentiefe
- Zerstört schädliche anaerobe Bakterien
- Aktive Sauerstofftechnologie beschleunigt die Wundheilung (ohne Peroxid oder Radikale)
- Ohne Antibiotika, ohne CHX



Direkte Applikation in die Zahnfleischtasche



Fortsetzung der Behandlung durch den Patienten zuhause



REF 155 040

99,95 €

Intro Kit

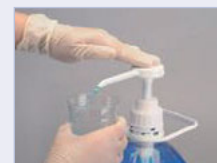paroguard® Patientenfreundliche Mundspüllösung

- Zur Anwendung vor jedem Prophylaxetermin
- Remineralisierend durch Fluorid (250 ppm)
- Speziell zur Anwendung bei eingeschränkter Mundhygienefähigkeit
- Adstringierend durch Hamamelis, antikariogen durch Xylitol
- Ohne Alkohol



REF 630 127

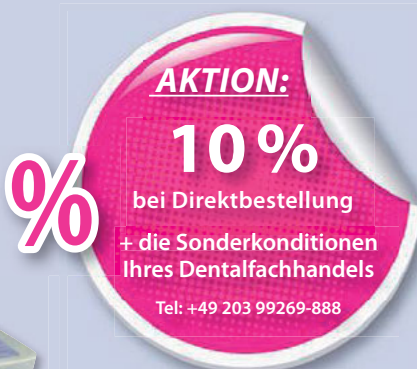29,99 €



Miratray® Implant

Implantatabformlöffel mit Folientechnik

- Schnell: Sofort verfügbar
- Günstig: Keine zusätzlichen Laborkosten
- Sauber: Kein herausquellendes Material
- Effektiv: Individualisierbar und abrechenbar



AKTION:

10%

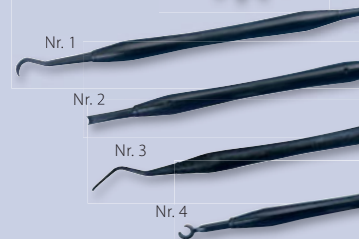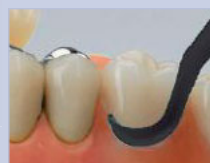bei Direktbestellung
+ die Sonderkonditionen
Ihres Dentalfachhandels

Tel: +49 203 99269-888

Miraclean-Implant Black

Reinigungsinstrumente für Implantate

- Schwarze Instrumente für guten Kontrast
- Doppelendig, in 4 speziellen Formen
- Autoklavierbarer Kunststoff



REF 355 220

15,95 €

4er Set

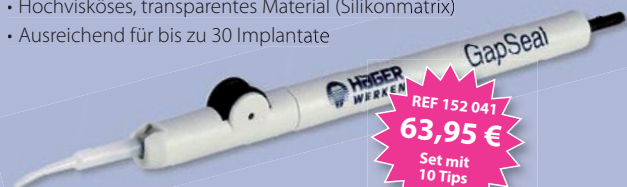REF 101 250
32,50 €
Intro Kit
6 x 1 St.



GapSeal®

Der entscheidende Beitrag gegen Periimplantitis

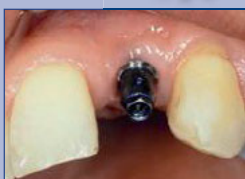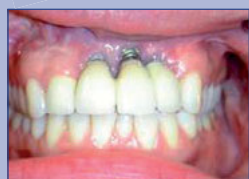- Langanhaltender hermetischer Schutz
- Verhindert die negativen Folgen von Microleakage
- Optimal für zusammengesetzte Implantate, gewebefreundlich
- Hochvisköses, transparentes Material (Silikonmatrix)
- Ausreichend für bis zu 30 Implantate



REF 152 041

63,95 €

Set mit
10 Tips



Periimplantitis

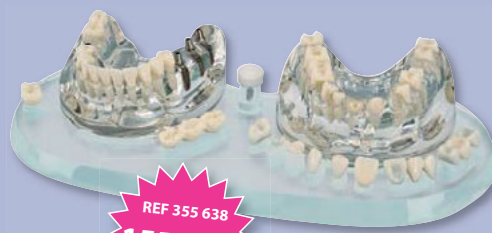

Gesundes Implantat

Studienmodell Demo Implant C+B

Transparentes Demonstrationsmodell mit prothetischen Arbeiten

- Darstellung verschiedener In-/Onlays und Implantatarbeiten
- Maßstab 1:1
- 11 herausnehmbare Arbeiten zur Patientenaufklärung (nachbestellbar)
- Gefertigt aus durchsichtigem, robustem Kunststoff



REF 355 638

155,00 €



naten konnte keine Verbesserung des HRQoL fest-gestellt werden. Auch das Belastungsprotokoll hatte keinen Einfluss auf die HRQoL.

Schlussfolgerung: Ein Einzelimplantat zur Stabilisierung einer Unterkiefer-Totalprothese kann nicht als Mittel zur Verbesserung des HRQoL empfohlen werden.

Bryant SR, Walton JN, MacEntee MI.

A 5-year randomized trial to compare 1 or 2 implants for implant overdentures.

J Dent Res. 2015 Jan;94(1):36-43.

(»Eine randomisierte Fünfjahresstudie zum Vergleich von Deckprothesen auf einem oder zwei Implantaten.«)

Ziel der randomisierten Studie war über einen Beobachtungszeitraum von fünf Jahren die Untersuchung von Unterschieden in der Patientenzufriedenheit, Implantatüberlebensrate und der Notwendigkeit zur prothetischen Nachsorge bei Patienten, die mit einer Deckprothese auf einem bzw. zwei Implantaten versorgt worden waren. Die Zuteilung der 86 Patienten in eine der beiden Behandlungsgruppen erfolgte nach dem Zufallsprinzip. Die Implantate wurden im Unterkiefer entweder im Bereich der Symphyse (Gruppe 1, ein Implantat) oder im Eckzahnbereich (Gruppe 2, zwei Implantate) eingesetzt. Die Patientenzufriedenheit wurde mittels der Visuellen Analogskala vor Therapiebeginn, nach zwei Monaten sowie nach einem, zwei und fünf Jahren ermittelt. Nach Ablauf des Follow up standen aus Gruppe 1 noch 29 und aus Gruppe 2 33 Probanden für die Nachuntersuchung zur Verfügung. In beiden Gruppen war die Patientenzufriedenheit im Vergleich zum Zeitpunkt vor Therapiebeginn signifikant erhöht. Zwischen den Gruppen waren keine Unterschiede feststellbar. In Gruppe 1 ging keines der Implantate verloren, während in Gruppe 2 fünf Implantate bei vier Probanden noch vor Beginn der prothetischen Belastungsphase verloren gingen. In Gruppe 1 waren doppelt so viele technische Komplikationen in Form von Prothesenfrakturen im Implantatbereich zu beobachten. Dennoch war der Unterschied zwischen beiden Gruppen statistisch nicht signifikant. Auch in Bezug auf die Implantatüberlebensrate war kein signifikanter Unterschied zwischen beiden Gruppen festzustellen.

Giannakopoulos NN, Ariaans K, Eberhard L, Klotz AL, Oh K, Kappel S.

Immediate and delayed loading of two-piece reduced-diameter implants with locator-analog attachments in edentulous mandibles: One-year results from a randomized clinical trial examining clinical outcome and patient expectation.

Clin Implant Dent Relat Res. 2017 Aug;19(4):643-653.

(»Sofort- und konventionelle Belastung nach Insertion zweiteiliger durchmesserreduzierter Implantate mit Locator-ähnlichen Attachments im zahnlosen Unterkiefer: Einjahresergebnisse einer randomisierten klinischen Studie zu klinischen Ergebnissen und zur Patientenzufriedenheit.«)

Ziel der randomisierten Studie war die Untersuchung der Implantatüberlebensrate, der prothetischen Komplikationen sowie die Hygienefähigkeit nach sofortiger oder konventioneller Belastung durchmesserreduzierter zweiteiliger Implantate mit Locator-ähnlichen Verbindungselementen. Weiterer Gegenstand der Untersuchung war der Unterschied zwischen der Patientenerwartung und der subjektiven Einschätzung der Implantattherapie. 25 Patienten wurden zu diesem Zweck mit je vier durchmesserreduzierten zweiteiligen Implantaten

versorgt. Alle anterioren Implantate wurden sofortbelastet, während die distal gelegenen Implantate geschlossen über einen dreimonatigen Zeitraum einheilten. Nach Ablauf der drei Monate wurden die Patienten nach dem Zufallsprinzip zwei Behandlungsgruppen zugewiesen. Patienten der Gruppe A wurden auf zwei Locator-ähnlichen Attachments prothetisch versorgt, während die Probanden in Gruppe B auf vier Implantaten mit den gleichen Attachments prothetische Versorgungen erhielten. Nach weiteren drei Monaten erfolgte für das folgende Vierteljahr ein Wechsel der Probanden in die jeweils andere Gruppe (Crossover Design). Eines der sofortbelasteten Implantate ging verloren, was einer Überlebensrate von 98,0 % entsprach. Von den sofort- und konventionell belasteten Implantaten ging keines verloren. Innerhalb der zwölfmonatigen Beobachtungsdauer traten acht prothetische Komplikationen ein. Zu Beginn der Therapie waren alle Probanden sehr positiv gegenüber der Therapie eingestellt. Drei Monate und ein Jahr nach Sofortbelastung von zwei Implantaten ergab eine signifikante Verbesserung bei den meisten prothetischen Variablen, ohne gruppenspezifische Unterschiede. Bei den patientenspezifischen Parametern konnten nach der implantatprothetischen Versorgung signifikante Verbesserungen festgestellt werden. Unterschiede zwischen den beiden Behandlungsgruppen waren dabei ebenfalls nicht festzustellen.

Joda T, Ferrari M, Bragger U, Zitzmann NU.

Patient Reported Outcome Measures (PROMs) of posterior single-implant crowns using digital workflows: A randomized controlled trial with a three-year Follow up.

Clin Oral Implants Res. 2018 Sep;29(9):954-61.

(»Patientenberichtete Ergebnisse (PROMs) bei Versorgung mit mittels digitalem Workflow hergestellten implantatgetragenen Einzelkronen im Seitenzahnbereich: Eine randomisiert kontrollierte Studie mit einem dreijährigen Follow up.«)

Das Ziel der vorliegenden RCT war der Vergleich voll digital hergestellter Implantatkronen (Test) mit teilweise digital hergestellten Implantatkronen (Kontrollen) im Seitenzahnbereich in Bezug auf Ergebnisse mittels der Visuell Analogen Skala (VAS) aus Patientensicht und der objektiven Einschätzung der Behandler mittels des Functional Implant Prosthodontic Score (FIPS). Zu diesem Zweck wurden je zehn Patienten nach dem Zufallsprinzip der Test- und Kontrollgruppe zugeteilt. Die Evaluationen erfolgten eine Woche nach Einsetzen der Restauration und drei Jahre danach. In beiden Gruppen konnte eine prothetische Überlebensrate von 100,0 % ohne biologische oder technische Komplikationen beobachtet werden. Die mittleren PROMs rangierten zwischen 81,6 und 90,3 und unterschieden sich weder signifikant zwischen beiden Gruppen noch innerhalb der Gruppen zu den verschiedenen Messzeitpunkten. Es konnte eine signifikante Korrelation zwischen FIPS und PROMs ermittelt werden.

Kumar VV, Jacob PC, Ebenezer S, Kuriakose MA, Kekatpure V, Baliarsing AS, Al-Nawas B, Wagner W.

Implant supported dental rehabilitation following segmental mandibular reconstruction - quality of life outcomes of a prospective randomized trial.

J Craniomaxillofac Surg. 2016 Jul;44(7):800-10.

(»Implantatgestützte prothetische Versorgung nach segmentaler Rekonstruktion des Unterkiefers – Ergebnisse einer prospektiven randomisierten Studie zur Lebensqualität.«)

IMPLANTOLOGIE – NEUE PERSPEKTIVEN FÜR IHRE PRAXIS

Das minimalinvasive Insertionsprotokoll „MIMI“ ist ein leicht zu erlernendes Verfahren ohne Schnitte und Nähte. Es beruht auf den modernen Erkenntnissen der Knochenphysiologie und hat sie auf die Implantologie übertragen. Abgestimmt auf dieses Insertionsprotokoll sind die Titan- und Keramik-Implantate von Champions-Implants. Sie ergänzen das MIMI-Verfahren optimal, können aber auch fullflap inseriert werden.



Minimalinvasive Implantologie

nach dem MIMI[®]-Insertionsprotokoll

FORTBILDUNGEN MINIMALINVASIVE IMPLANTOLOGIE

Freitag: das MIMI-Verfahren in Verbindung mit Titan-Implantaten

Samstag: BioWin! (Keramik-Implantat) & Smart Grinder (autologes KEM)

Freitag/Samstag: ZFA Marketing-/Assistenzkurs

Melden Sie sich online zu einem der Termine der „Future Dental Academy“ im CHAMPIONS FUTURE CENTER in D-55237 Flonheim an:

www.future-dental-academy.com fon +49 (0) 6734 91 40 80



Dezember 13./14.
Kurstermine 2020

10
FORT
BILDUNGS
PUNKTE
PRO TAG FÜR ZAHNÄRZTE
2 TAGE = 20 PUNKTE

www.champions-implants.com

CHAMPIONS

Ziel der RCT war die Lebensqualitätsmessung (QoL) bei Patienten nach partieller Unterkieferresektion und anschließender Defektrekonstruktion mit einem freien Fibulatransplantat sowie einer Versorgung mit einer Deckprothese auf zwei oder vier Dentalimplantaten. Dazu wurden 52 Probanden nach Rekonstruktion des Unterkiefers und Versorgung mit einer konventionellen Totalprothese zwei Behandlungsgruppen (Gruppe A: zwei Implantate, Gruppe B: vier Implantate) nach dem Zufallsprinzip zugeteilt. Die QoL wurde mit verschiedenen Befragungsinstrumenten (EORTC QLQ c30, H&N35, OHIP, DSI) vorgenommen. Der Einfluss der Therapiemaßnahmen wurde nach sechs Monaten (T1) und nach einem Jahr (T2) untersucht. Durch die Implantattherapie konnte eine signifikante Verbesserung der QoL ermittelt werden. Unterschiede waren zwischen den beiden Behandlungsgruppen nicht messbar.

Nogueira TE, Aguiar FMO, Esfandiari S, Leles CR.

Effectiveness of immediately loaded single-implant mandibular overdentures versus mandibular complete dentures: A 1-year follow-up of a randomized clinical trial.

J Dent. 2018 Oct;77:43-50.

(»Die Effektivität der Versorgung eines zahnlosen Unterkiefers mit sofortbelasteten Deckprothesen auf einem Implantat: Ein Einjahres-Follow up einer randomisierten klinischen Studie.«)

84 Patienten wurden zunächst im Ober- und Unterkiefer mit konventionellen Prothesen versorgt, um dann in einem zweiten Schritt nach dem Zufallsprinzip entweder keine weiteren Behandlungsmaßnahmen zu erhalten oder mit einem Einzelimplantat in der Unterkiefer-Symphyse versorgt zu werden. Die Verbindung zwischen Implantat und Suprastruktur erfolgte mittels O-Ring auf einem Kugelkopf-Attachment. Die mundbezogene Lebensqualität und die Patientenzufriedenheit wurden vor der Implantatversorgung sowie nach sechs und zwölf Monaten ermittelt. In der Implantatgruppe konnte eine signifikante Verbesserung der mundbezogenen Lebensqualität und der Patientenzufriedenheit beobachtet werden.

Pisani M, Bedos C, da Silva CHL, Fromentin O, de Albuquerque RF, Jr.

A Qualitative Study on Patients' Perceptions of Two Types of Attachments for Implant Overdentures.

J Oral Implantol. 2017 Dec;43(6):476-481.

(»Eine qualitative Studie zur Patientenwahrnehmung nach Versorgung mit zwei unterschiedlichen Attachments zur Befestigung implantatgetragener Deckprothesen.«)

Ziel der Studie war das bessere Verständnis der Patientenwahrnehmung nach Versorgung mit implantatgestützten Deckprothesen auf Kugelkopfankeern oder Locatoren. Dazu wurden in dieser RCT mit Crossover-Design 22 Probanden, die bereits mit implantatgestützten Deckprothesen versorgt worden waren, nach dem Zufallsprinzip zunächst einer der beiden Behandlungsgruppen zugeteilt (Gruppe A: Kugelkopfankeer, Gruppe B: Locatoren). Nach einem Jahr wurde das jeweilige Attachment in beiden Gruppen gegen das andere ausgetauscht. Die semi-strukturierten Interviews wurden jeweils eine Woche nach Einsetzen des jeweiligen Attachments durchgeführt. Die meisten Probanden waren – unabhängig vom Attachmenttyp – mit dem Attachment zufriedener, welches sie in der jeweiligen zweiten Behandlungsphase erhielten. Den Probanden ging es bei der Angabe zur Zufriedenheit mit dem Attachment in erster Linie um die Retention und Stabilisierung der Prothese.

Schlussfolgerung: Basierend auf den Erkenntnissen der RCT sollte für jeden Patienten individuell eine adäquate Retention der implantatprothetischen Rekonstruktion angestrebt werden. Zu diesem Zweck sollten nach Einsetzen der Rekonstruktion Folgetermine zur Adjustierung der Retention des Zahnersatzes eingeplant werden.

Schwindling FS, Raedel M, Passia N, Freitag-Wolf S, Wolfart S, Att W, Mundt T, Reissmann D, Ismail F, von Konigsmark V, Kern M.

The single mandibular implant study - Short-term effects of the loading protocol on Oral Health-related Quality of Life.

J Prosthodont Res. 2018 Jul;62(3):313-6.

(»Die Studie zum Einzelimplantat im Unterkiefer – Kurzzeiteffekte des Belastungsprotokolls auf die mundbezogene Lebensqualität.«)

158 Probanden wurden im Bereich der Symphyse des zahnlosen Unterkiefers mit einem Einzelimplantat versorgt. Anschließend wurden die Probanden nach dem Zufallsprinzip entweder der Gruppe mit Sofortbelastung (Gruppe 1) oder konventioneller Belastung (Gruppe 2) zugeteilt. Die Lebensqualität wurde mit der deutschen Version des OHIP-49 Fragebogens einen Monat nach Insertion (Gruppe 1) sowie nach einem Monat bzw. vier Monaten nach Belastung gemessen. Vor Beginn der Therapie waren die OHIP-Scores in beiden Gruppen vergleichbar. Vier Monate konnte in beiden Gruppen eine signifikante Abnahme der Scores beobachtet werden, was auf eine Zunahme an Lebensqualität hinwies. Beim Gruppenvergleich nach einem Monat und nach vier Monaten fiel auf, dass die Zunahme der Lebensqualität in Gruppe 2 höher war als in Gruppe 1, ohne jedoch eine statistische Signifikanz zu erreichen.

Thoma DS, Haas R, Tutak M, Garcia A, Schincaglia GP, Hammerle CH.

Randomized controlled multicentre study comparing short dental implants (6 mm) versus longer dental implants (11-15 mm) in combination with sinus floor elevation procedures. Part 1: demographics and patient-reported outcomes at 1 year of loading.

J Clin Periodontol. 2015 Jan;42(1):72-80.

(»Randomisiert kontrollierte multizentrische Studie zum Vergleich kurzer Implantate (6,0 mm) gegenüber längeren Implantaten (11,0-15,0 mm) in Kombination mit einer Sinusbodenelevation. Teil 1: Demografische und patientenberichtete Ergebnisse nach einem Jahr unter Funktion.«)

101 Patienten mit einer Höhe des knöchernen Oberkiefer-Alveolarfortsatzes von 5,0 bis 7,0 mm wurden nach dem Zufallsprinzip der jeweiligen Gruppe Probanden zugewiesen, die mit kurzen Implantaten (Gruppe 1: 6,0 mm) oder längeren Implantaten (Gruppe 2: 11,0 bis 15,0 mm) in Kombination mit einer Sinusbodenelevation behandelt wurden. Nach sechs Monaten erfolgte die prothetische Versorgung mit Einzelkronen. Nachuntersuchungen wurden nach einem Jahr unter funktioneller Belastung durchgeführt. In der Gruppe 1 betrug die mittlere OP-Dauer 52,6 Minuten und in der Gruppe 2 74,6 Minuten. Mittlere Kosten lagen in Gruppe 1 bei 941 Euro und in Gruppe 2 bei 1.946 Euro. Die mittels OHIP-49 durchgeführten Befragungen ergaben nur in Gruppe 2 eine signifikante Abnahme an mundbezogener Lebensqualität. Die Gesamtüberlebensrate der Implantate betrug 100,0 %.

Schlussfolgerung: Beide Behandlungsansätze eignen sich zur implantatprothetischen Versorgung im atrophierten Oberkiefer.

»» Sie wissen, was das ist. ««



fer-Seitenzahnbereich. Kurze Implantate könnten eine gute Alternative darstellen, da sie mit einer reduzierten Patientenmorbidity und einer kürzeren OP-Dauer verbunden sind und zu geringeren Kosten führen.

Vercruyssen M, De Laat A, Coucke W, Quirynen M.

An RCT comparing patient-centred outcome variables of guided surgery (bone or mucosa supported) with conventional implant placement.

J Clin Periodontol. 2014 Jul;41(7):724-32.

(»Eine RCT zum Vergleich patientenbezogener Ergebnisvariablen nach schablonengeführter Implantation (schleimhaut- oder knochengelagert) oder konventioneller Implantatinserterion.«)

Bei 59 Probanden mit zahnlosem Ober- und/oder Unterkiefer wurden nach dem Zufallsprinzip Implantate entweder mittels schablonengeführter Chirurgie (mit einer schleimhaut- oder knochengelagerten Bohrschablone) oder konventionell ohne Bohrschablone inseriert. Patientenspezifische Outcomeparameter wurden mittels der holländischen Version des McGill-Schmerzfragebogens (MPQ-DLV), dem gesundheitsbezogenen Lebensqualitätsfragebogen (HORQoL) sowie der Visuellen Analogskala (VAS) gemessen. Weitere Parameter waren die Dauer des Eingriffs und die tägliche Einnahme von Schmerzmedikamenten nach dem Eingriff. In Bezug auf den MPQ-DLV, die VAS oder der Einnahme von Schmerzmedikamenten konnten keine Unterschiede zwischen den beiden Behandlungsgruppen beobachtet werden. Mittels HORQoL waren jedoch signifikante Unterschiede zwischen den beiden Lagerungsarten der Bohrschablone festzustellen. In der Gruppe mit Knochenlagerung waren höhere HORQoL-Werte (geringere Lebensqualität infolge postoperativer Beschwerden) sowie eine längere Dauer des Eingriffs zu beobachten.

Vercruyssen M, van de Wiele G, Teughels W, Naert I, Jacobs R, Quirynen M.

Implant- and patient-centred outcomes of guided surgery, a 1-year follow-up: An RCT comparing guided surgery with conventional implant placement.

J Clin Periodontol. 2014 Dec;41(12):1154-60.

(»Implantat- und patientenbezogene Ergebnisse nach geführter Chirurgie ein Jahr nach Behandlung: Eine RCT zum Vergleich einer navigierten gegenüber einer konventionellen Implantatinserterion.«)

Ziel der RCT war die Untersuchung implantat- und patientenbezogener Ergebnisse ein Jahr nach navigierter (Gruppe 1) oder konventioneller Implantatinserterion (Gruppe 2). Dazu wurden nach dem Zufallsprinzip 59 Patienten (314 Implantate) einer der beiden Behandlungsgruppen zugeteilt. Ein Jahr nach Versorgung war keines der Implantate verloren gegangen. In Gruppe 1 betrug der mittlere krestale Knochenverlust 0,04 mm und in Gruppe 2 0,01 mm. In Gruppe 1 betrug die mittlere Anzahl von Flächen mit Blutung bei Sondierung und Plaqueakkumulation 1,41 und 1,10. In Gruppe 2 betrug sie 1,37 und 1,77. Die mittlere Sondierungstiefe betrug in Gruppe 1 2,81 mm und in Gruppe 2 2,50 mm. Die Unterschiede waren bei allen Parametern nicht signifikant. Bei allen Probanden konnte eine signifikante Verbesserung der Lebensqualität beobachtet werden.

Zygiannis K, Aartman IH, Wismeijer D.

Implant Mandibular Overdentures Retained by Immediate-

ly Loaded Implants: A 1-Year Randomized Trial Comparing Patient-Based Outcomes Between Mini Dental Implants and Standard-Sized Implants.

Int J Oral Maxillofac Implants. 2018 Jan/Feb;33(1):197-205.

(»Unterkiefer-Deckprothesen auf sofortbelasteten Implantaten: Eine RCT zum Vergleich patientenbezogener Parameter nach Insertion von Mini- oder Standardimplantaten nach einem Jahr.«)

Ziel der RCT war die Untersuchung der Stabilität der prothetischen Rekonstruktion und das Ausmaß der Therapie auf die Zufriedenheit (OHIP) sowie die mundbezogene Lebensqualität (OHRQoL) der Patienten. 50 Patienten wurden nach dem Zufallsprinzip ausgewählt und im zahnlosen Unterkiefer entweder mit zwei Standard- oder vier Miniimplantaten versorgt. Anschließend wurden die Implantate sofortbelastet. In der Gruppe mit Miniimplantaten konnte das Sofortbelastungsprotokoll bei allen Probanden beibehalten werden, während in der Gruppe mit Standardimplantaten dieses nur bei 15 der 25 Probanden erfolgen konnte. Bei allen Probanden konnten nach drei und zwölf Monaten im Vergleich zur Baseline (vor Beginn der Therapie) eine signifikante Verbesserung der Zufriedenheit und der mundbezogenen Lebensqualität ermittelt werden, ohne dass zwischen den Behandlungsgruppen signifikante Unterschiede festzustellen waren.

Schlussfolgerung: Mittels sofortbelasteter Miniimplantate können gleichwertige Behandlungsergebnisse erzielt werden, wie mit konventionellen Implantaten.



Systematische Reviews, Metaanalysen

Arunyanak SP, Pollini A, Ntounis A, Morton D.

Clinician assessments and patient perspectives of single-tooth implant restorations in the esthetic zone of the maxilla: A systematic review.

J Prosthet Dent. 2017 Jul;118(1):10-7.

(»Die Beurteilung implantatprothetischer Einzelzahnversorgungen in der ästhetischen Zone des Oberkiefers aus klinischer Sicht und aus Sicht des Patienten: Ein systematischer Review.«)

Bei der implantatprothetischen Versorgung des Oberkieferfrontzahnbereichs können das ästhetische Empfinden und die Zufriedenheit mit dem Behandlungsergebnis bei Behandler und Patient unterschiedlich ausfallen. Um die unterschiedlichen Auffassungen in quantitativer und qualitativer Hinsicht zu erfassen, wurde eine systematische Literaturrecherche in Medline und Central durchgeführt und mit einer Handsuche in relevanten Fachjournalen ergänzt. Elf Publikationen, darunter zwei randomisiert kontrollierte Studien, wurden in die Analyse einbezogen. Es konnten Korrelationen zwischen der subjektiven und objektiven Beurteilung der Indizes Pink Esthetic Score (PES), Papillen Index (PI), Implant Crown Aesthetic Index (ICAI) und dem modifizierten Implant Crown Aesthetic Index (mod-ICAI) beobachtet werden. Behandler scheinen mit den ästhetischen Ergebnissen kritischer umzugehen als Patienten. Die objektive Beurteilung des PES

»» Das ist **PROCONE** ««



- »» Der Procone-Implantatanschluss ist kompatibel zur Tube-in-Tube® Implantat-Abutment-Verbindung von Camlog*.
- »» Hohe Primärstabilität und knochenerhaltend durch ein progressives High-Profile-Gewinde und ein kreistales Mikrogewinde.
- »» Innovative Prothetik-Komponenten speziell nach Ihren Wünschen und zahntechnischen Anforderungen.

*Camlog-Produkte werden von der Camlog Biotechnologies AG angeboten, die in keiner rechtlichen oder wirtschaftlichen Beziehung zu MEDENTIKA® steht. Tube-in-Tube® ist eine Marke von Camlog.



JETZT INFORMIEREN:

www.medentika.de/match

Telefon: 0761 4501-333



MEDENTIKA®

A Straumann Group Brand

und PI durch die Behandler korrelierte mit den Antworten der Patienten bei der Beurteilung des Behandlungsergebnisses im Bereich des periimplantären Weichgewebes. ICAI und mod-ICAI zeigten Korrelationen sowohl bei der Beurteilung des Weichgewebes als auch der implantatprothetischen Restauration.

Boven GC, Raghoebar GM, Vissink A, Meijer HJ.

Improving masticatory performance, bite force, nutritional state and patient's satisfaction with implant overdentures: a systematic review of the literature.

J Oral Rehabil. 2015 Mar;42(3):220-33.

(»Verbesserung der Kaufähigkeit und Kaukraft sowie des Ernährungszustands und der Patientenzufriedenheit mittels implantatgetragenen Prothesen: Ein systematischer Literaturreview.«)

Das Ziel der systematischen Übersichtsarbeit in den elektronischen Literaturdatenbanken Embase, Medline und Central war die Darstellung der Methoden zur Messung der Kaufähigkeit, der Kaukraft, des Ernährungszustands und der Zufriedenheit bei Patienten mit herausnehmbaren implantatgetragenen Prothesen sowie die Erfassung der damit verbundenen Ergebnisse. 53 Studien erfüllten die Einschlusskriterien. Die Ergebnisse zeigten, dass eine implantatgestützte Prothese zwar zu einer hohen Patientenzufriedenheit führte, diese jedoch nicht gleichzeitig mit einer Verbesserung der allgemeinen und mundbezogenen Lebensqualität verbunden war. Sie führte zu einer höheren Kaukraft, der Zunahme der Masseterdicke und der Abnahme der Kaumuskelaktivität in Ruhelage. Keine Änderungen konnten in Bezug auf die Nahrungsaufnahme, den BMI und die Blutwerte ermittelt werden. Die anfänglichen Verbesserungen, die sich im ersten Jahr einstellten, nahmen im Laufe der Zeit ab.

De Bruyn H, Raes S, Matthys C, Cosyn J.

The current use of patient-centered/reported outcomes in implant dentistry: a systematic review.

Clin Oral Implants Res. 2015 Sep;26 Suppl 11:45-56.

(»Der aktuelle Einsatz patientenzentrierter/patientenberichteter Ergebnisse in der Implantologie: Ein systematischer Review.«)

Das Ziel des systematischen Reviews war die Aktualisierung der Erkenntnisse zum Einsatz sogenannter Patient-Reported Outcome Measures (PROMs) in der Implantologie, welche zur Darstellung der Patientensicht auf die Behandlungsergebnisse herangezogen werden. Dabei sollten die PROMs bei Versorgung mit prothetischen Versorgungen auf einem oder mehreren Implantaten im Vergleich zu anderen prothetischen Versorgungen bzw. zu Patienten mit natürlicher

Bezahnung ermittelt werden. Zu diesem Zweck wurde eine systematische Pubmed-Recherche durchgeführt. Sie ergab eine Zunahme des wissenschaftlichen Interesses in Bezug auf die PROMs. Die Ermittlung der PROMs erfolgt jedoch häufig ohne Standardisierung und mit unterschiedlichen Scoringverfahren, was zu einer Beeinträchtigung der Validität und Vergleichbarkeit der Studienergebnisse führt. Die Ergebnisse deuten darauf hin, dass eine implantatgestützte Versorgung des Unterkiefers zu einer höheren Patientenzufriedenheit führt als konventioneller Zahnersatz. Diese Erkenntnis trifft für den Oberkiefer offensichtlich nicht in gleichem Maße zu. Unbezahnte Patienten scheinen eine implantatgestützte prothetische Versorgung aus individuell gelagerten Gründen anzustreben. Zur Zufriedenheit teilbezahnter Patienten nach implantatgestützter Versorgung sind die Erkenntnisse limitiert. In dieser Patientengruppe scheint sich der Implantationszeitpunkt nicht wesentlich auf die Patientenzufriedenheit auszuwirken. Patienten scheinen einfachere chirurgische Eingriffe gegenüber komplexeren Eingriffen mit Augmentationen zu bevorzugen.

Colombo M, Mangano C, Mijiritsky E, Krebs M, Hauschild U, Fortin T.

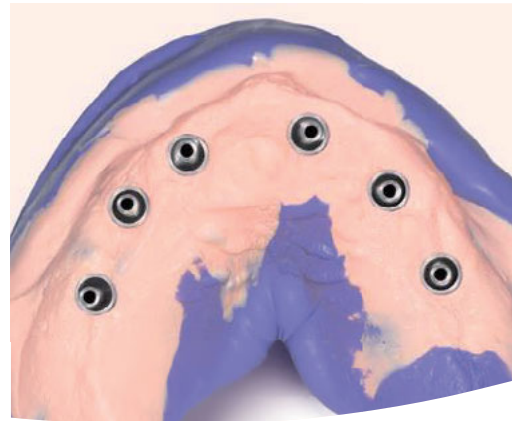
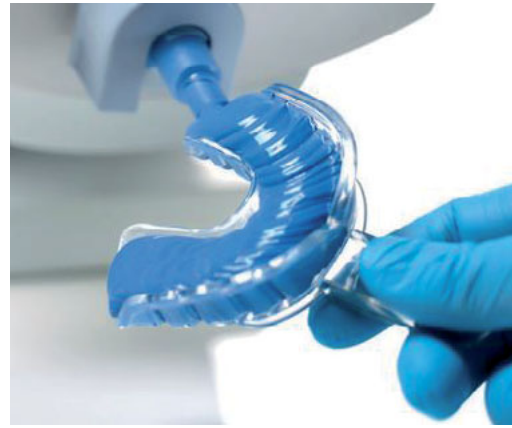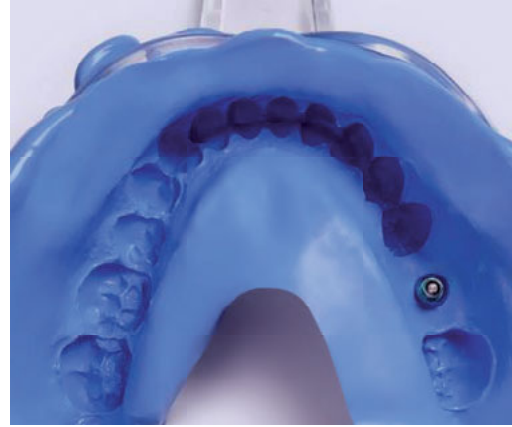
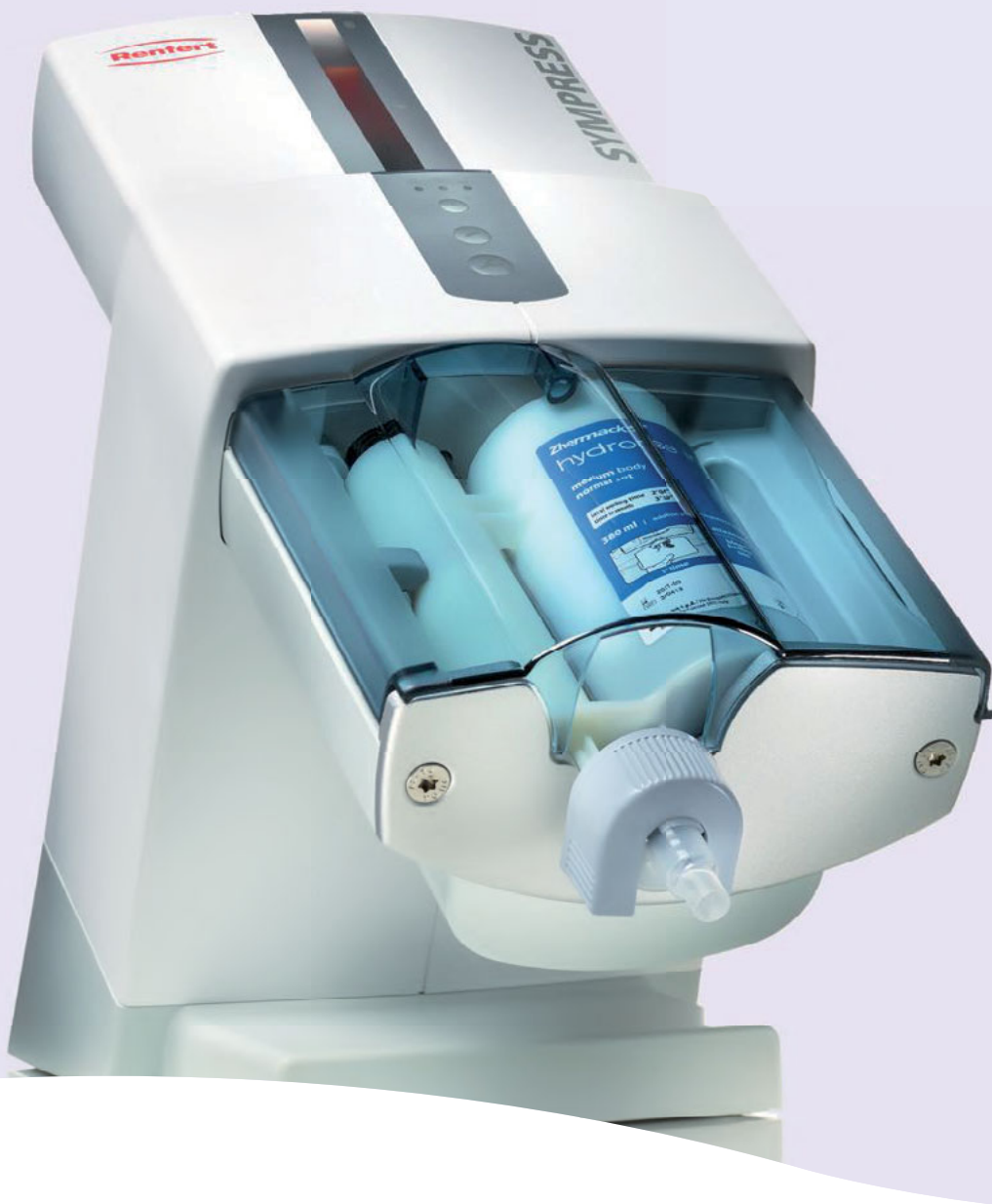Clinical applications and effectiveness of guided implant surgery: a critical review based on randomized controlled trials.

BMC Oral Health. 2017 Dec 13;17(1):150.

(»Klinische Anwendung und Wirksamkeit der geführten Implantologie: Ein kritischer Review auf Grundlage randomisiert kontrollierter Studien.«)

Um einen Vergleich zwischen einer computergestützten Implantatversorgung mit konventionellen Methoden vorzunehmen und potenzielle Vorteile dieser Methoden zu evaluieren, wurde eine systematische Medline-Literaturrecherche durchgeführt. Es wurden nur RCT in die Analyse einbezogen. Als Outcome-Parameter untersuchte man u. a. auch patientenbezogene und ökonomische Effekte. Nur zwei RCT konnten für die endgültige Analyse verwendet werden. Zusätzlich zu den prothetischen/implantologischen Verlusten, biologischen/technischen Komplikationen und krestalen Knochenverlusten untersuchte eine RCT die Behandlungsdauer, den postoperativen Verlauf, Behandlungskosten und die Lebensqualität der Patienten. Die andere RCT fokussierte sich zusätzlich nur auf die Lebensqualität. In beiden RCT konnten keine signifikanten Unterschiede in Bezug auf alle untersuchten Parameter ermittelt werden. In einem der RCT konnte lediglich ein erhöhtes Auftreten postoperativer Schmerzen und Schwellungen in der Gruppe mit konventioneller Implantatversorgung beobachtet werden.

Alle bisher erschienenen Themen
der Sektion **kurz & schmerzlos** finden Sie auf
www.frag-pip.de
auch zum direkten Download



hydrorise implant & sympress

Die optimale Kombination für eine präzise Abformung!

Hydrorise Implant bietet eine optimale Standfestigkeit und Detailwiedergabe, ist aufgrund der langen Verarbeitungszeit einfach anzuwenden und liefert zuverlässige Ergebnisse - insbesondere für Abformungen in der Implantologie.

Es ist in der Normal (Heavy, Light und Medium Body) und Quick Set (Medium Body) Version für die vielfältigen Anforderungen in der zahnärztlichen Praxis erhältlich.

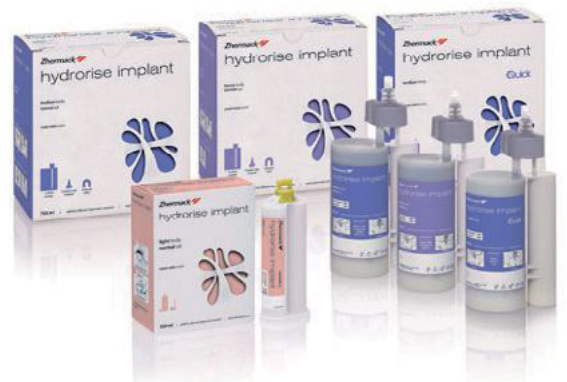Das automatische Anmischgerät **Sympress** sorgt dabei für einen gleichmäßigen Anmischvorgang, so dass eine höhere Qualität bei der Abformung im Vergleich zum manuellen Anmischen gewährleistet wird.

Hydrorise Implant, simply accurate

www.zhermack.com

NEU
Quick
SET VERSION

5:1 KARTUSCHE
kompatibel mit allen
handelsüblichen Anmischgeräten



Zhermack
Dental

Edelmayer M, Woletz K, Ulm C, Zechner W, Tepper G.
Patient information on treatment alternatives for missing single teeth - Systematic review.

Eur J Oral Implantol. 2016;9 Suppl 1:S45-57.

(»Patienteninformationen zu Behandlungsalternativen bei der Versorgung von Einzelzahn­lücken – ein systematischer Review.«)

Um die derzeit existierende Evidenz zu Patienteninformationen über Behandlungsalternativen zur Versorgung von Einzelzahn­lücken zu evaluieren, wurde eine systematische Literaturrecherche in den Datenbanken Pubmed, Ovid und Scopus durchgeführt. 29 der 33 eingeschlossenen Studien mit insgesamt 23.702 Patienten aus 16 Ländern waren Fragebogenbasierte Untersuchungen. Die Kenntnis über Behandlungsalternativen, Informationsquellen, die eigentliche Therapie sowie die Einstellung gegenüber der Therapie, ihre Bevorzugung und ihre Ablehnung waren die sechs Schlüsselparameter, die miteinander verglichen wurden. Es konnten geringe Kenntnisse sowie ein hohes Informationsbedürfnis zu Therapien ermittelt werden. Die Behandler stellten die wichtigste Informationsquelle dar, gefolgt von den Medien, der Familie und dem Freundeskreis. Implantatgestützter Zahnersatz war die bevorzugte Behandlungsalternative und hohe Kosten waren der Hauptgrund für die Verweigerung einer Therapie.

Fueki K, Baba K.

Shortened dental arch and prosthetic effect on oral health-related quality of life: a systematic review and meta-analysis.

J Oral Rehabil. 2017 Jul;44(7):563-72.

(»Die verkürzte Zahnreihe und der Einfluss der prothetischen Versorgung auf die mundbezogene Lebensqualität: Ein systematischer Review und eine Metaanalyse.«)

Der vorliegende systematische Review untersuchte den Einfluss des Konzepts der unversorgten verkürzten Zahnreihe im Vergleich zur konventionellen oder implantatprothetischen Versorgung anhand einer Literaturrecherche in den Datenbanken Medline und Central. Zwei RCT und ein non-RCT mit insgesamt 516 Probanden wurden in die Analyse einbezogen. Die Ergebnisse zeigten, dass es während einer Beobachtungsdauer von sechs bzw. zwölf Monaten keinen signifikanten Unterschied in der mundbezogenen Lebensqualität zwischen den verschiedenen Gruppen gab.

Huynh-Ba G, Oates TW, Williams MAH.

Immediate loading vs. early/conventional loading of immediately placed implants in partially edentulous patients from the patients' perspective: A systematic review.

Clin Oral Implants Res. 2018 Oct;29 Suppl 16:255-69.

(»Sofortbelastung vs. frühe/konventionelle Belastung von Sofortimplantaten beim teilbezahnten Patienten aus Patientensicht: Ein systematischer Review.«)

Die systematische Literaturrecherche wurde in den Datenbanken Ovid, Pubmed, Embase und Cochrane durchgeführt und mit einer Handsuche in Fachjournals ergänzt, um die Forschungsfrage zu beantworten, inwieweit die Art des Belastungsprotokolls nach Sofortimplantation bei teilbezahnten Patienten die von Patienten berichteten Ergebnisse (PROMs) beeinflusst. Unabhängig von der Art der gewählten PROMs konnte in beiden Untersuchungsgruppen eine hohe Patientenzufriedenheit beobachtet werden. Darüber hinaus war zu erkennen, dass eine Sofortimplantation und eine Sofortbelastung einen positiven Einfluss auf die orale Lebensqualität der Patienten hatten. Insbesondere bei der Versorgung von Einzelzahn­lücken

scheint diese Therapieform aus Patientensicht eine hohe Akzeptanz zu besitzen.

Joda T, Derksen W, Wittneben JG, Kuehl S.

Static computer-aided implant surgery (s-CAIS) analysing patient-reported outcome measures (PROMs), economics and surgical complications: A systematic review.

Clin Oral Implants Res. 2018 Oct;29 Suppl 16:359-73.

(»Analyse von Patienten berichteten Ergebnissen (PROMs) sowie ökonomischen und chirurgischen Komplikationen nach statischer computergeführter Implantatchirurgie (s-CAIS): Ein systematischer Review.«)

Um die Outcomes nach einer statischen computergeführten Implantatchirurgie (s-CAIS) zu ermitteln, wurde eine systematische Literaturrecherche in den Datenbanken Medline, Embase und Central durchgeführt und mit einer Handsuche in verschiedenen Fachjournals ergänzt. 14 Studien mit insgesamt 484 mittels s-CAIS behandelten Patienten (2.510 Implantate) wurden in die Analyse einbezogen. Die Anzahl chirurgischer Komplikationen nach s-CAIS scheint vernachlässigbar gering und vergleichbar mit der konventionellen Implantatchirurgie zu sein. Ökonomische Auswirkungen der Therapiemethode auf die Patienten sind nach wie vor unklar.

Jokstad A, Ganeles J.

Systematic review of clinical and patient-reported outcomes following oral rehabilitation on dental implants with a tapered compared to a non-tapered implant design.

Clin Oral Implants Res. 2018 Oct;29 Suppl 16:41-54.

(»Ein systematischer Review zu klinischen und von Patienten berichteten Ergebnissen nach Rehabilitation mit einem konischen im Vergleich zu einem nicht-konischen Implantatdesign.«)

18 RCT wurden nach einer systematischen Recherche in den Literaturdatenbanken Pubmed und Central in die Analyse einbezogen. In drei der RCT wurden Ergebnisse nach drei oder mehr Jahren Beobachtungsdauer anhand von 245 Probanden mit 388 Implantaten präsentiert. In diesen drei RCT konnte kein signifikanter Einfluss des Implantatdesigns auf die untersuchten Ergebnisparameter ermittelt werden. Eine angemessene Entscheidungsfindung für ein bestimmtes Implantatdesign kann nur nach einer umfassenden Analyse der Qualität des Kieferknochens und des Implantationsprotokolls sowie der Patientenpräferenzen erfolgen, da das Design der Implantate lediglich einer von vielen Einflussfaktoren ist.

Kashbour WA, Rousseau NS, Ellis JS, Thomason JM.

Patients' experiences of dental implant treatment: A literature review of key qualitative studies.

J Dent. 2015 Jul;43(7):789-97.

(»Patientenerfahrungen nach Implantatbehandlung: Ein Literaturreview anhand qualitativer Studien.«)

Ziel der Übersichtsarbeit war die Darstellung der Patientenerfahrungen während verschiedener Behandlungsabschnitte im Rahmen von Implantatbehandlungen. Von besonderem Interesse war, wie die Patientenempfindung bei herausnehmbaren und festsitzenden implantatprothetischen Versorgungen war. Dazu wurde eine systematische Literaturrecherche in den Datenbanken Pubmed, Embase, Scopus, Web of Knowledge, Cochrane und Google Scholar durchgeführt. Zehn qualitative Studien (Ergebnisse von Befragungen) wurden in die Analy-

**Nie wieder
Stinkbomben aufschrauben!**



ALLES D^{ICHT}

Kurz ist eben nicht gleich kurz: Ein verschraubtes Implantat lässt sich rein physikalisch nicht bakteriendicht verschließen. Sonst könnte man die Verschraubung nämlich weder herein- noch herausdrehen. Anders bei der bakteriendichten Verbindung von Bicon®, einem wichtigen Baustein im Kampf gegen Periimplantitis.

Hier ist auch das bei verschraubten Verbindungen eingesetzte Versiegelungsmaterial komplett überflüssig. Mit dem breiten klinischen Anwendungsspektrum von Bicon® Kurzimplantaten sind Anwender und Patienten auf der sicheren Seite.

Shortlink zum
Bicon Design:
is.gd/bicon_bakteriendicht



Unser kurzes kann's!

bicon[®]
DENTAL IMPLANTS

se einbezogen. Die Studienauswertung ergab, dass Patienten eine festsitzende Implantatversorgung als einen Prozess der „Normalisierung“ empfanden und sie von dem Behandlungsergebnis erwarteten, dass es dem ihrer ehemals natürlichen Bezahnung gleichkommt. Patienten, die mit herausnehmbarem implantatprothetischen Zahnersatz versorgt wurden, fokussierten sich eher auf die funktionellen und sozialen Verbesserungen und Vorteile, die infolge der Behandlung entstanden.

Schlussfolgerung: Das steigende Interesse an qualitativen Studien in verschiedenen Bereichen der Zahnmedizin und in der Implantologie ist keine Ausnahmeerscheinung. Allerdings ist die Studienlage derzeit sehr limitiert.

Kodama N, Singh BP, Cerutti-Kopplin D, Feine J, Emami E.
Efficacy of Mandibular 2-implant Overdenture: An Updated Meta-analysis on Patient-based Outcomes.
JDR Clin Trans Res. 2016 Apr;1(1):20-30.

(»Die Effektivität einer Unterkiefer-Deckprothese auf zwei Implantaten: Eine aktualisierte Metaanalyse zu patientenbasierten Ergebnissen.«)

Das Ziel der Metaanalyse war die Aktualisierung der Erkenntnisse zur Effektivität einer Versorgung mit Deckprothesen auf zwei Implantaten im Unterkiefer in Bezug auf die Patientenzufriedenheit und die allgemeine sowie mundbezogene Lebensqualität. Dazu wurde eine Recherche in den Datenbanken Medline, Embase, Cochrane Central Register of Controlled Trials und Cochrane Systematic Reviews durchgeführt. Vier neue RCT konnten identifiziert werden und wurden mit den bereits in der 2009 veröffentlichten Metaanalyse verwendeten sieben Studien in die Analyse einbezogen. Im Vergleich zu konventionellen schleimhautgelagerten Unterkiefer-Totalprothesen führen Deckprothesen zu einer signifikanten Verbesserung der Patientenzufriedenheit und der mundbezogenen Lebensqualität. In der einzigen Studie, in welcher die Effekte auf die allgemeine Lebensqualität untersucht wurden, konnten keine entsprechenden Effekte ermittelt werden.

Korfage A, Raghoobar GM, Meijer HJA, Vissink A.
Patients' expectations of oral implants: a systematic review.
Eur J Oral Implantol. 2018;11 Suppl 1:565-576.

(»Patientenerwartungen an dentale Implantate: Ein systematischer Review.«)

Die grundlegende Fragestellung der systematischen Übersichtsarbeit war, inwieweit bei gleichzeitiger hoher Patientenzufriedenheit die eigentlichen Erwartungen von Patienten nach implantatprothetischer Behandlung erfüllt werden können. Dazu wurde eine systematische Literaturrecherche in den Datenbanken Pubmed/Medline, Ovid/Embase und Cochrane/Central durchgeführt. 16 von insgesamt 3.312 Studien erfüllten die Einschlusskriterien. Die Analyse ergab, dass die Patientenerwartungen insbesondere im funktionellen Bereich sehr hoch sind, gefolgt von der Ästhetik. Dabei waren die Erwartungen bei Frauen höher als bei Männern. Hohe Kosten waren der größte Einflussfaktor, sich gegen eine Implantatbehandlung zu entscheiden. Besorgniserregend war die Erkenntnis, dass Patienten erwarteten, dass Implantate lebenslang halten und keine besonderen Mundhygienemaßnahmen nach Implantatversorgung notwendig sind.

Kutkut A, Bertoli E, Frazer R, Pinto-Sinai G, Fuentealba Hidalgo R, Studts J.

A systematic review of studies comparing conventional complete denture and implant retained overdenture.

J Prosthodont Res. 2018 Jan;62(1):1-9.

(»Ein systematischer Review zu Vergleichsstudien zwischen konventionellen Totalprothesen und implantatgestützten Deckprothesen.«)

Ziel der Übersichtsarbeit war der Vergleich konventioneller schleimhautgelagerter Totalprothesen mit Deckprothesen, die auf unverblochten Implantaten befestigt worden waren, in Bezug auf die Parameter klinische Effektivität, Patientenzufriedenheit und Lebensqualität. Anhand einer Literaturrecherche wurden 26 Studien identifiziert. In 25 Studien wurden Patienten mit konventionellen Prothesen im Ober- und Unterkiefer mit Patienten verglichen, die eine konventionelle Prothese im Oberkiefer und eine implantatgestützte Deckprothese im Unterkiefer trugen. Nur in einer Studie wurden Patienten miteinander verglichen, die mit einer konventionellen oder einer implantatfixierten Prothese im Oberkiefer versorgt waren. Implantatgestützte Deckprothesen führten grundsätzlich zu einer signifikanten Verbesserung der Kaufähigkeit und zu einer verbesserten mundbezogenen Lebensqualität. Im Unterkiefer zeigten implantatgestützte Prothesen signifikant bessere Ergebnisse in Bezug auf die Patientenzufriedenheit, dem Tragekomfort, der Stabilität des Zahnersatzes sowie der Sprech- und Kaufähigkeit.

Nogueira TE, Dias DR, Leles CR.

Mandibular complete denture versus single-implant overdenture: a systematic review of patient-reported outcomes.

J Oral Rehabil. 2017 Dec;44(12):1004-16.

(»Konventionelle Totalprothesen vs. auf einem Einzelimplantat fixierte Deckprothesen im Unterkiefer: Ein systematischer Review zu Einschätzungen aus Patientensicht.«)

Auf einem Einzelimplantat befestigte Deckprothesen gelten als Alternative zur konventionellen prothetischen Versorgung von Patienten mit zahnlosem Unterkiefer und sollen zu einer verbesserten Retention und Stabilität des prothetischen Ersatzes führen. Um die beiden Versorgungsoptionen aus Patientensicht zu beurteilen, wurde eine systematische Literaturrecherche in den Datenbanken Pubmed, Scopus und Central durchgeführt. Die Forschungsfrage lautete: „Wird die Versorgung des zahnlosen Unterkiefers mit einer auf einem Einzelimplantat befestigten Deckprothese aus Patientensicht besser eingeschätzt als eine konventionelle Totalprothese?“ Anhand einer systematischen Literaturrecherche wurden elf Studien identifiziert und analysiert. In allen Publikationen konnte nach Versorgung mit einer implantatgestützten Deckprothese, unabhängig vom jeweiligen Insertionsprotokoll oder Verbindungselement, eine signifikante Verbesserung der Patientenzufriedenheit ermittelt werden.

Reissmann DR, Dard M, Lamprecht R, Struppek J, Heydecke G.
Oral health-related quality of life in subjects with implant-supported prostheses: A systematic review.

J Dent. 2017 Oct;65:22-40.

(»Mundbezogene Lebensqualität bei Versorgung mit implantatgestütztem Zahnersatz: Ein systematischer Review.«)

Ziel der Übersichtsarbeit war die Analyse der verfügbaren Literatur in Bezug auf den Einfluss von Dentalimplantaten auf

A 10% PREISVORTEIL

ANGEBOT A:

Kaufen Sie **MDI**-PRODUKTE im Gesamtwert von **MINDESTENS 1.000,- EURO** und sparen Sie **10%**!

Unsere Empfehlung für Sie:

- + 12 x **MDI** IMPLANTATE Ihrer Wahl für Unterkiefer
- + 12 x METALLGEHÄUSE Ihrer Wahl
- + 3 x 1,1 mm PILOTBOHRER

Im Wert von 1.305,30 Euro und bezahlen nur **1.174,77 Euro** mit 10% Preisvorteil.

B 15% PREISVORTEIL

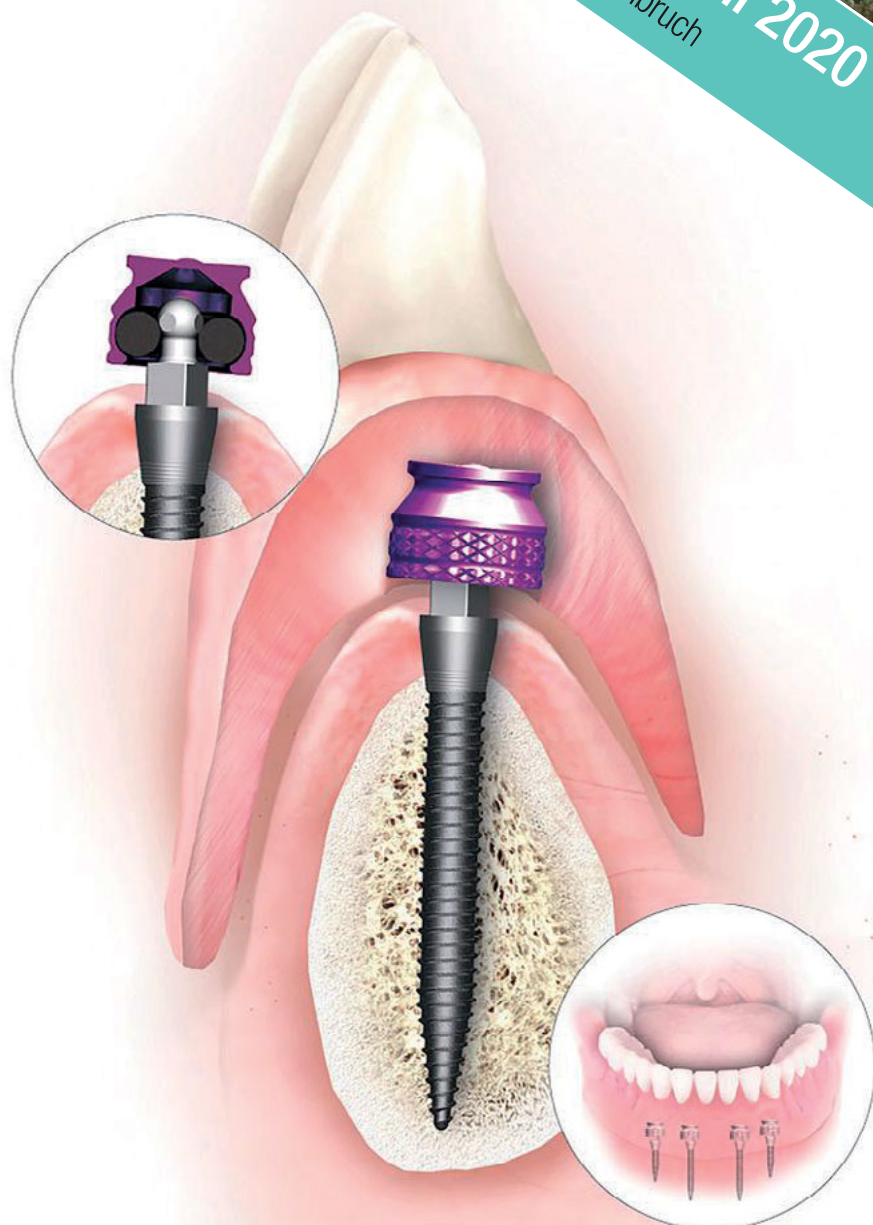
ANGEBOT B:

Kaufen Sie **MDI**-PRODUKTE im Gesamtwert von **MINDESTENS 2.000,- EURO** und sparen Sie **15%**!

Unsere Empfehlung für Sie:

- + 16 x **MDI** IMPLANTATE Ihrer Wahl für Unterkiefer
- + 16 x METALLGEHÄUSE Ihrer Wahl
- + 4 x 1,1 mm PILOTBOHRER
- + 1 x 1,3 mm BOHRER
- + 1 x **MDI** ANSCHAUUNGSMODELL
- + 1 x SECURE HARD PICK-UP KIT

Im Wert von 2.229,20 Euro und bezahlen nur **1.894,82 Euro** mit 15% Preisvorteil.



HERBSTOFFENSIVE

Wir bieten Ihnen bundesweit Termine für Weiterbildungen und Live-Op's an! Fragen Sie nach dem Termin in Ihrer Region!

condent GmbH
Owidenfeldstraße 6
30559 Hannover

Kontakt Deutschland:
Hotline 0800 / 100 3 70 70
Fax 0800 / 100 3 70 71

Kontakt Österreich:
Hotline 0800 / 555 699
Fax 0800 / 40 00 74

Kontakt Schweiz:
Hotline 0800 / 88 44 77
Fax 0800 / 88 55 11

die mundbezogene Lebensqualität (OHRQoL) von unbezahnten und teilbezahnten Patienten. Dazu wurde eine systematische Recherche in den Datenbanken Pubmed, Embase, und Cochrane durchgeführt. Bei teilbezahnten Patienten konnte keine hinreichende Evidenz für einen Unterschied im OHRQoL nach konventioneller, festsitzender prothetischer und einer implantatprothetischen Versorgung ermittelt werden. Gleichzeitig war zwischen einer herausnehmbaren prothetischen Versorgung und einer implantatprothetischen Versorgung ein nur moderater Unterschied im OHRQoL messbar. Bei zahnlosen Patienten konnte nur in der Gruppe der Patienten eine signifikante Verbesserung des OHRQoL im Vergleich zu konventionellem, schleimhautgetragenen Zahnersatz nach implantatprothetischer Versorgung gemessen werden, wenn die mundbezogene Lebensqualität durch die konventionelle Prothese im Vorfeld bereits hochgradig eingeschränkt gewesen war und die Patienten gleichzeitig den Wunsch nach einer Implantatversorgung hatten.

Schlussfolgerung: Eine Implantatversorgung ist mit einer signifikanten Verbesserung der mundbezogenen Lebensqualität assoziiert. Der Gewinn an Lebensqualität muss aber nicht in jedem Fall höher sein als bei einer konventionellen prothetischen Versorgung. Der Gewinn an oraler Lebensqualität hing an patientenspezifischen Faktoren wie der klinischen Situation und psychosozialen Charakteristika.

Sivaramakrishnan G, Sridharan K.

Comparison of patient satisfaction with mini-implant versus standard diameter implant overdentures: a systematic review and meta-analysis of randomized controlled trials.

Int J Implant Dent. 2017 Dec;3(1):29.

(»Der Vergleich der Patientenzufriedenheit nach prothetischer Versorgung auf Miniimplantaten im Vergleich zu Standardimplantaten: Ein systematischer Review und eine Metaanalyse randomisierter kontrollierter Studien.«)

Die vorliegende systematische Literaturrecherche wurde durchgeführt, um Unterschiede in der Patientenzufriedenheit nach einer implantatprothetischen Versorgung auf konventionellen Implantaten und Miniimplantaten zu ermitteln. Anhand der Recherche konnten vier Studien ermittelt werden. Eine Metaanalyse mit zwei dieser Studien ergab eine höhere Patientenzufriedenheit bei Versorgung mit Miniimplantaten. Die mittels GRADE ermittelte Evidenzstärke war jedoch gering. Aufgrund des Mangels an Studien und der entsprechenden Evidenz kann für eine Versorgung mit Miniimplantaten noch keine uneingeschränkte Empfehlung ausgesprochen werden.

Wijbenga JG, Schepers RH, Werker PM, Witjes MJ, Dijkstra PU. **A systematic review of functional outcome and quality of life following reconstruction of maxillofacial defects using vascularized free fibula flaps and dental rehabilitation reveals poor data quality.**

J Plast Reconstr Aesthet Surg. 2016 Aug;69(8):1024-36.

(»Ein systematischer Review zu Funktion und Lebensqualität nach Defektrekonstruktion im Mund-, Kiefer-, Gesichtsbereich mittels vaskularisierten freien Fibulatransplantaten und prothetischer Rehabilitation ergibt eine schlechte Datenqualität.«)

Die Versorgung mittels vaskularisierter freier Fibulatransplantate und implantatgestütztem Zahnersatz ist die Standardtherapie nach segmentalen Resektionen im Mund-, Kiefer-,

Gesichtsbereich. Das Ziel der vorliegenden systematischen Literaturrecherche in den Datenbanken Cochrane, Medline und Embase war die Beantwortung der Fragestellung, ob die Verwendung von Implantaten einen Einfluss auf das funktionelle Behandlungsergebnis und die Lebensqualität der Patienten hat. Zehn von 554 Studien wurden in die endgültige Analyse einbezogen. Die Überlebensrate der Transplantate betrug 99,0 % und die der Implantate lag bei 95,0 %. Die Sprechfähigkeit und die ästhetischen Ergebnisse wurden bei implantatgestütztem Zahnersatz als „gut“ bis „exzellent“ eingestuft. Es konnten keine signifikanten Unterschiede in Bezug auf die Lebensqualität in Abhängigkeit vom Einsatz dentaler Implantate ermittelt werden. Da zur Messung des funktionellen Outcome sehr unterschiedliche Methoden verwendet wurden, war die Durchführung einer Metaanalyse nicht möglich. Aufgrund der retrospektiven Untersuchung konnten Verzerrungen der Ergebnisse nicht ausgeschlossen werden.

Wittneben JG, Wismeijer D, Bragger U, Joda T, Abou-Ayash S.

Patient-reported outcome measures focusing on aesthetics of implant- and tooth-supported fixed dental prostheses: A systematic review and meta-analysis.

Clin Oral Implants Res. 2018 Oct;29 Suppl 16:224-40.

(»Patientenberichtete Ergebnismessung mit besonderer Berücksichtigung ästhetischer Aspekte bei festsitzendem Zahnersatz auf Implantaten oder natürlichen Zähnen: Ein systematischer Review und eine Metaanalyse.«)

Um die aktuelle Evidenz zu den von Patienten berichteten Ergebnissen in Bezug auf die Ästhetik nach prothetischer Versorgung natürlicher Zähne oder Implantate zusammenzufassen, wurde eine systematische Recherche in den Literaturdatenbanken Pubmed, Embase und Cochrane durchgeführt. Zu Zahnersatz auf natürlichen Zähnen standen keine Studien zur Verfügung. In den 16 einbezogenen Publikationen wurden insgesamt 816 Restaurationen und das umliegende Weichgewebe mittels der patientenbezogenen Visuellen Analog Skala beurteilt. Es konnte eine hohe Patientenzufriedenheit ermittelt werden, die nicht vom Restaurationsmaterial, dem Implantatdesign und der Art der provisorischen Versorgung beeinflusst wurde.

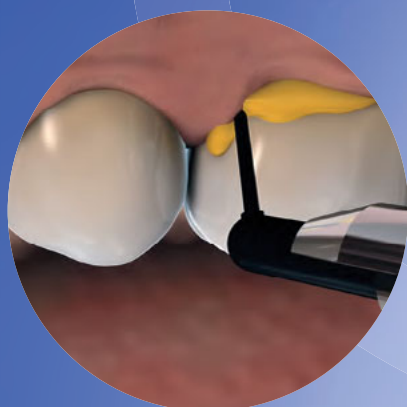
Yamazaki T, Martiniuk AL, Irie K, Sokejima S, Lee CM.

Does a mandibular overdenture improve nutrient intake and markers of nutritional status better than conventional complete denture? A systematic review and meta-analysis.

BMJ Open. 2016 Aug 3;6(8):e011799.

(»Führt eine implantatgestützte Deckprothese im Vergleich zu einer konventionellen Totalprothese zu einer Verbesserung der Nahrungsaufnahme und des Ernährungszustands? Ein systematischer Review und eine Metaanalyse.«)

Während die funktionellen und psychosozialen Effekte einer Zahnersatzversorgung bekannt sind, ist ihr Einfluss auf die Nahrungsaufnahme unklar. Um die Fragestellung zu beantworten, inwieweit eine implantatgestützte Deckprothese oder eine konventionelle Totalprothese die Nahrungsaufnahme bzw. den Ernährungszustand beeinflussen, wurde eine systematische Literaturrecherche in den Datenbanken Medline, Embase und Central durchgeführt. Acht Studien mit insgesamt 901 Probanden erfüllten die Einschlusskriterien. In vier Studien wurde, unabhängig von der Art der prothetischen Versorgung,



Save the date
Frühbucherpreis

Kulzer – Ein Tag für Mundgesundheit

14.03.2020

10:00 – 17:00 Uhr
Berlin, Spreepeicher

249 €

(199 € für Frühbucher
bis 31.01.2020)

Mehr Informationen &
Anmeldung unter:
[kulzer.de/
zahnarztfortbildungen](http://kulzer.de/zahnarztfortbildungen)

Ligosan® Slow Release Der Taschen-Minimierer.

Das Lokalantibiotikum für die Parodontitis-Therapie von heute.

- » **Für Ihren Behandlungserfolg:** Ligosan Slow Release sorgt für eine signifikant bessere Reduktion der Taschentiefe als SRP allein.
- » **Für Ihre Sicherheit:** Dank des patentierten Gels dringt der bewährte Wirkstoff Doxycyclin selbst in tiefe, schwer erreichbare Parodontaltaschen vor.
- » **Für Ihren Komfort:** Das Gel ist einfach zu applizieren. Am Wirkort wird Doxycyclin kontinuierlich in ausreichend hoher lokaler Konzentration über mindestens 12 Tage freigesetzt.

Jetzt kostenlos Beratungsunterlagen für das Patientengespräch anfordern auf kulzer.de/ligosanunterlagen.

Mundgesundheit in besten Händen.



KULZER
MITSUI CHEMICALS GROUP

eine Veränderung der Nahrungsaufnahme und des Ernährungszustands beobachtet. Die Metaanalyse mit 322 Probanden ≥ 65 Jahre ergab keine signifikanten Unterschiede im BMI oder den Albumin- bzw. Vitamin B12-Werten nach Versorgung mit implantatgestütztem oder konventionellem totalprothetischen Ersatz.

Schlussfolgerung: Der Einfluss der Art des Zahnersatzes auf den Ernährungszustand scheint limitiert zu sein.

Yao CJ, Cao C, Bornstein MM, Mattheos N.

Patient-reported outcome measures of edentulous patients restored with implant-supported removable and fixed prostheses: A systematic review.

Clin Oral Implants Res. 2018 Oct;29 Suppl 16:241-54.

(»Eine von Patienten berichtete Ergebnismessung nach der Versorgung zahnloser Patienten mit herausnehmbarem oder festsitzendem Zahnersatz auf Implantaten: Ein systematischer Review.«)

Um von Patienten berichtete Ergebnisse (patient-reported outcomes measures, PROMs) nach herausnehmbarer oder festsitzender implantatprothetischer Versorgung zahnloser Probanden zu ermitteln, wurde eine systematische Literaturrecherche in den Datenbanken Pubmed, Cochrane, Embase, Scopus und Web of Science durchgeführt und mit einer Hand-suche ergänzt. 13 Studien erfüllten die Einschlusskriterien. Die patientenberichteten Ergebnisse wurden in den meisten Studien mittels der mundbezogenen Lebensqualität oder der Patientenzufriedenheit ermittelt. Dennoch war die Untersuchungsmethodik in den Studien uneinheitlich und es mangelte an standardisierten Messmethoden. Zwischen Versorgungsarten konnten keine signifikanten Unterschiede in den PROMs beobachtet werden, allerdings war ein leicht besserer Trend bei festsitzendem implantatprothetischen Zahnersatz feststellbar. In Bezug auf die Parameter Kaufunktion, Lautbildung, allgemeine Patientenzufriedenheit und Ästhetik waren die Ergebnisse widersprüchlich.

Schlussfolgerung: Aufgrund der widersprüchlichen Ergebnisse ist eine Standardisierung der Messmethoden für PROMs notwendig.

Yao J, Tang H, Gao XL, McGrath C, Mattheos N.

Patients' expectations to dental implant: a systematic review of the literature.

Health Qual Life Outcomes. 2014 Oct 29;12:153.

(»Patientenerwartungen nach Implantatversorgung: Ein systematischer Literaturreview.«)

Um den Einfluss der Patientenerwartung nach Implantatversorgung auf die Behandlungsergebnisse bzw. die Patientenzufriedenheit zu ermitteln, erfolgte eine systematische Literaturrecherche in den Datenbanken Pubmed, Cochrane, Web of Science und Psycinfo. 41 von insgesamt 16.707 Studien erfüllten die Einschlusskriterien. Die Analyse der teilweise sehr heterogenen Studien zeigte, dass das Interesse für die Erwartungen von Patienten, insbesondere in Bezug auf Ästhetik und Funktion, im Rahmen von Implantattherapien zunimmt. Allerdings fehlen Standards bei der Messung der patientenbezogenen Parameter.

Zhang L, Lyu C, Shang Z, Niu A, Liang X.

Quality of Life of Implant-Supported Overdenture and Conventional Complete Denture in Restoring the Edentulous Mandible: A Systematic Review.

Implant Dent. 2017 Dec;26(6):945-50.

(»Lebensqualität nach implantatgestützter oder konventioneller Versorgung des zahnlosen Unterkiefers: Ein systematischer Review.«)

Das Ziel der systematischen Übersichtsarbeit war die Messung der mundbezogenen Lebensqualität nach konventioneller oder implantatgestützter Versorgung des zahnlosen Unterkiefers. Anhand einer Recherche in den Literaturdatenbanken Medline, Pubmed und Cochrane konnten 108 Publikationen identifiziert werden, von welchen fünf Studien die Einschlusskriterien erfüllten. Vier der Studien hatten ein hohes Verzerrungsrisiko und eine wies ein unklares Verzerrungsrisiko auf. Innerhalb beider Untersuchungsgruppen konnten mittels des OHIP (oral health impact profile) signifikante Unterschiede der mundbezogenen Lebensqualität nach der Therapie ermittelt werden. In der Patientengruppe mit implantatgestütztem Zahnersatz war mittels des OHRQoL eine höhere Lebensqualität messbar. ■

In der nächsten Ausgabe **pip** 1/2020: Verankerungssysteme

Wollen Sie mehr zu einer bestimmten Arbeit wissen?

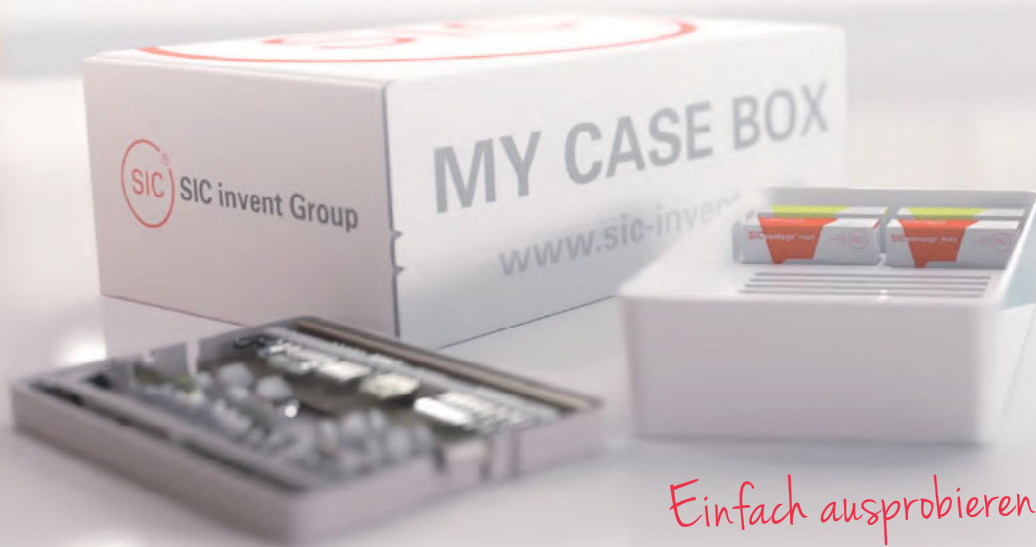Nutzen Sie unseren Volltext-Service auf www.frag-pip.de, senden Sie ein Fax an **08025-5583** oder eine E-Mail an leser@pipverlag.de. Wir recherchieren die Gesamtkosten bei den einzelnen Verlagen bzw. Textservices, Sie erhalten eine Gesamtkostenübersicht und können über uns bestellen. Für **pip**-Abonnenten sind Recherche, Handling und Versand der Texte kostenlos!

MYCASEBOX[®]

einfach | sorglos | zeitsparend



Mit der MY CASE BOX ganz einfach unser
SIC invent Implantatsystem kennenlernen!



*Einfach ausprobieren &
Arbeitsabläufe optimieren!*



Indikationsbezogene Auswahl an
SIC invent Produkten erhalten



Benötigte Komponenten mit dem
chirurgischen Leihtray verarbeiten



Nicht verwendete Teile
zurücksenden

Online bestellbar!

Einfach ausprobieren &
Arbeitsabläufe optimieren!

www.sic-invent.com



Aus der Praxis für die Praxis

Tipps in **pip** diesmal von Rolf Ewers, Thomas Mehnert, Roland Rist, Eirik Asland Salvesen, Eik Schiegnitz, Frank Schütz, Gabor Tepper.

Tatort- sicherung

Nicht erhaltungswürdige Zähne werden bei uns grundsätzlich vor und nach Extraktion fotografisch dokumentiert, um sowohl bei einem eventuellen späteren Gutachten als auch Folgebehandlern gegenüber die Nicht-Erhaltungswürdigkeit dokumentiert zu haben. Schnell dahingesagte Kommentare à la „Wer hat Ihnen denn DEN gezogen?“ sind damit schnell widerlegt.

Wendehals

Im Eifer des Gefechts entsteht oft die Frage: Ist der Einmalaufsatz der Multifunktionsspritze nun schon frisch oder noch vom vorigen Patienten? Bei uns wird der frische Einmalaufsatz daher immer mit dem Knick nach oben eingesetzt, womit die Sprührichtung falsch herum wäre. Erst bei Verwendung dreht der Behandler den Aufsatz nach unten und damit ist klar, dass er benutzt wurde.

implan-Tattoo

Die Position des Implantates ist für die Freilegung beim zweizeitigen Vorgehen wichtig, um so wenig Weichgewebe wie möglich zu entfernen. Wir gießen ein wenig Rotring-Tusche in ein Dappenglas, mit der etwas dickeren grünen Nadel saugt sich von selber ein wenig Tinte hoch. Damit setzen wir über dem gesetzten Implantat ein wenig nach palatinal einen Punkt ins Gewebe. So haben wir einen genauen Hinweis auf die Position des Implantats. Bei der Freilegung wird das Farb-Pünktchen mit entfernt.

Schönreden

Ich extrahiere dem Patienten gegenüber nie den Zahn, sondern „entferne die Zahnkrone“. Auch wenn das anatomisch nicht korrekt sein mag, hört sich das beim Patienten psychologisch um so viel weniger traumatisch an, dass sich diese kleine Schummelei bei uns bewährt hat.

Haben Sie auch einen praktischen Kniff oder eine pfiffige Lösung, die ein Tipp in **pip** werden sollte? Mailen Sie uns an leser@pipverlag.de. Unter allen Einsendungen – auch direkt online – verlosen wir jeden Monat drei extra dünne, hochleistungsfähige Yoobao-Powerbanks mit Mikro-, Lightning- und Dual-USB-Port.



Erst download, dann laufen

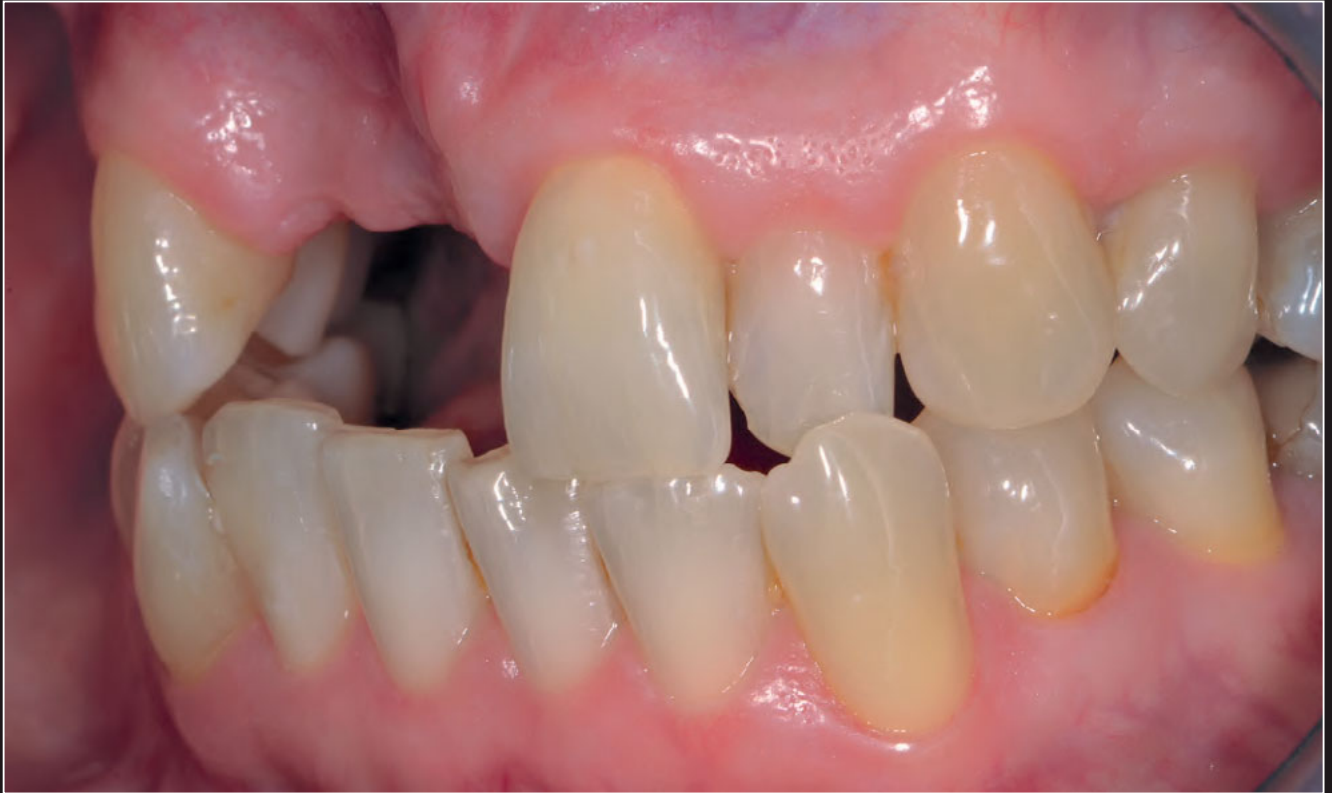Immer öfter suchen uns nun Patienten auf, die unter Antiresorptiva-Therapie stehen. Unter www.onkosupport.de kann man sich ganz einfach den AGSMO-Laufzettel für das Konsil herunterladen, in dem auch alle für die zahnchirurgische Praxis wichtigen Punkte aufgenommen wurden.

Darm mit Charme

Vor dem augmentativen Eingriff mache ich eine Antibiose mit Amoxiclav, gebe aber zwei Stunden vor dem Antibiotikum ein Probiotium, z. B. Omni Biotic 10, und gebe es auch nach Absetzen des Antibiotikums noch eine Woche weiter. Damit gebe ich dem Körper ausreichend Nachschub der guten Darmbakterien, die durch die Antibiose zerstört werden.

In der Ruhe liegt die Kraft

Bei der Erstanmeldung bekommt der Patient von uns eine Mappe zugeschickt, in der alle Informationen über die Praxis und das Behandlungsteam enthalten sind sowie der Anamnese- und ein Fragebogen mit u. a. der Frage „Gefällt Ihnen Ihr Lächeln?“. Der Patient kann so in seiner häuslichen Atmosphäre in aller Ruhe seine Medikamente zusammensuchen, eventuelle Fragen mit dem Partner oder der Familie besprechen und sich auf die Behandlung und seine Erwartungen ganz anders vorbereiten.



Die weichgewebliche Herausforderung im Frontzahnbereich

Peter Randelzhofer

Das Therapiespektrum der oralen Chirurgie bietet dem versierten, erfahrenen und wissenschaftlich gebildeten Operateur unzählige Möglichkeiten. Abhängig von den Ausgangsbedingungen wie der allgemeinen Gesundheit, dem weichgeweblichen Biotyp, den anatomischen Voraussetzungen von Gingiva, Zahnverlauf und -form bis zu den lokalen Faktoren wie etwa Zahnverlust mit Trauma am Kieferkamm oder Zahnverlust infolge einer Parodontalerkrankung oder Karies bestehen unterschiedliche Chancen und Risiken für den ästhetischen Outcome. Von besonderer Bedeutung ist daher die präimplantologische Weich- und Hartgewebsdiagnostik und die Planung. Die Diagnostik und Befunde der Knochenqualität und -quantität sowie der weichgeweblichen Situation helfen, die Ausgangslage vernünftig einzuschätzen und den Patienten über die Möglichkeiten, aber auch die Grenzen einer ästhetischen Rehabilitation aufzuklären. Oberstes Ziel ist dabei die Gewinnung von Weichgewebe, um ein harmonisches Verhältnis zwischen Gingiva und Zahnkronen zu erschaffen.

Die nachfolgenden beiden klinischen Fälle zeigen die knöchernen und weichgewebliche Rekonstruktion eines und zweier Oberkieferfrontzähne mit ungünstigen knöchernen und weichgeweblichen Ausgangsbedingungen, die nach genauer Analyse der Ist-Strukturen zu ästhetischen Verbesserungen der Rot-Weiß-Ästhetik geführt haben.

Patientenfall 1

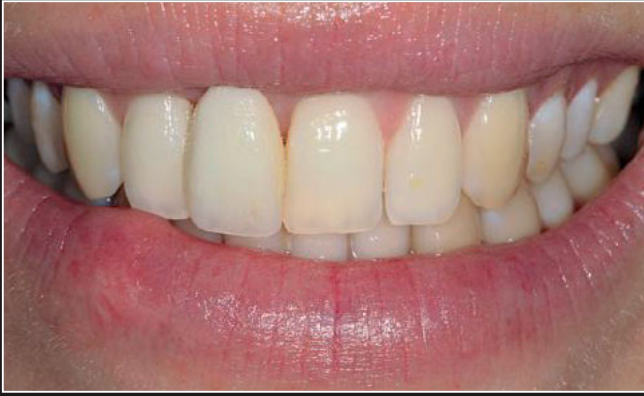

Abb. 1: Bei lockerer Mundöffnung erschien das Lächeln leicht unharmlos, die längere Zahnkrone 11 fiel ins Auge.

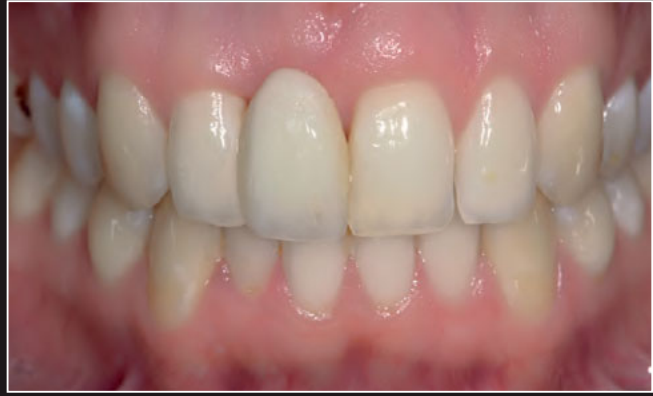

Abb. 2: Bei näherer Betrachtung fiel die nach kranial verlängerte, asymmetrisch wirkende Zahnkrone stark auf.

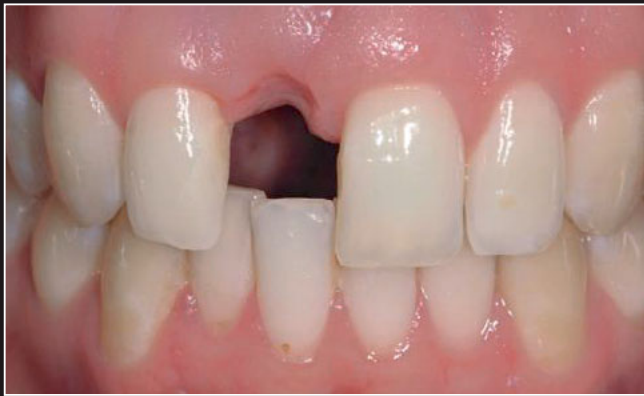

Abb. 3: Die Resorption war im Zuge des Bündelknochenverlusts und der mangelnden Belastung des Knochens deutlich fortgeschritten.

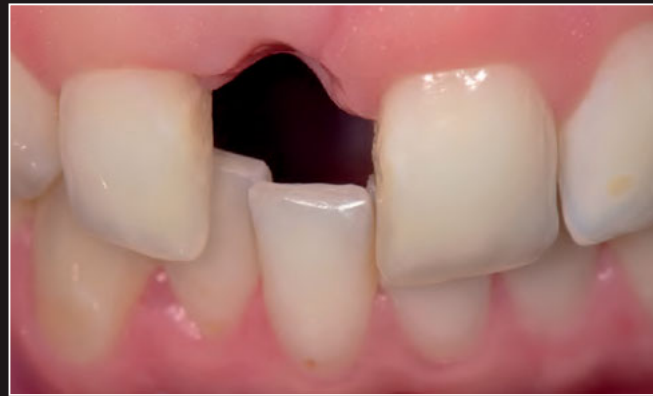

Abb. 4: Mangels kontralateralen Gegendrucks war der Zahn 41 nach labial gekippt, eine ungünstige prothetische Situation war entstanden.

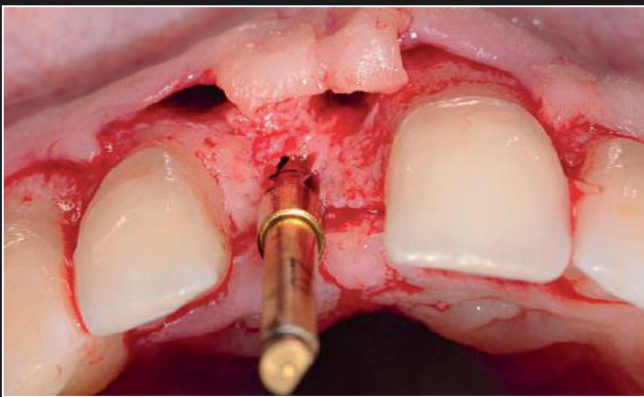


Abb. 5: Implantatinsertion in regio 11 leicht palatinal.

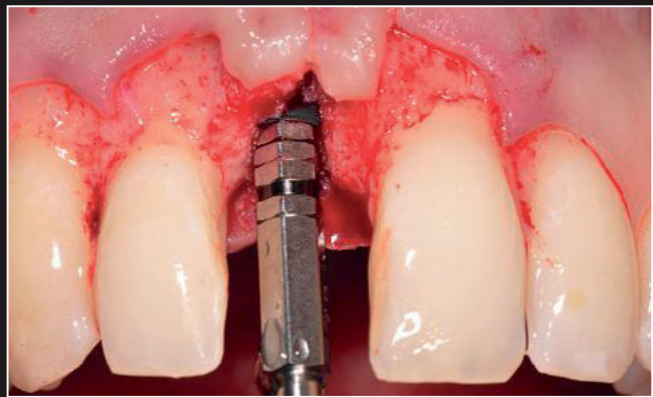


Abb. 6: Die labiale Knochenlamelle war stark eingezogen.

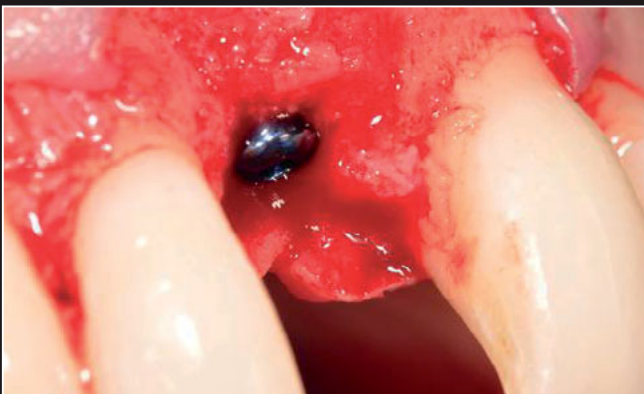

Abb. 7: Optimale prothetische Position des Implantates (Megagen).



Abb. 8: Einbringen der Verschlusschraube für ein zweizeitiges Vorgehen.

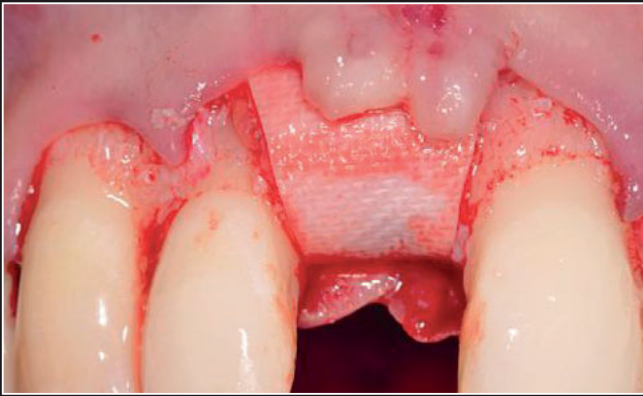


Abb. 9: Abdeckung des OP-Gebietes mit The Graft (Regedent), PRF und einer Membran (Ossix, Regedent).

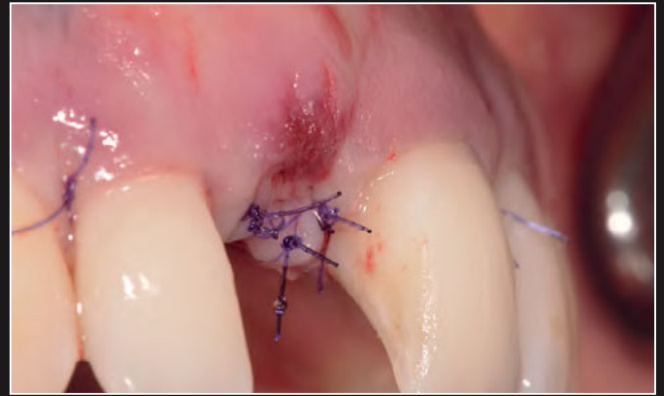

Abb. 10: Nahtverschluss.

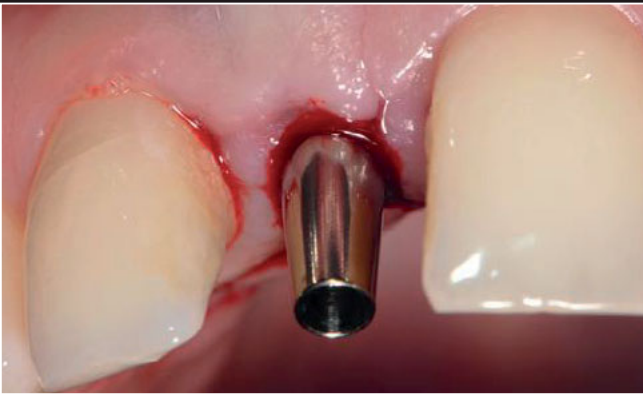


Abb. 11: Abformung: Einbringen des Laboranaloges ...

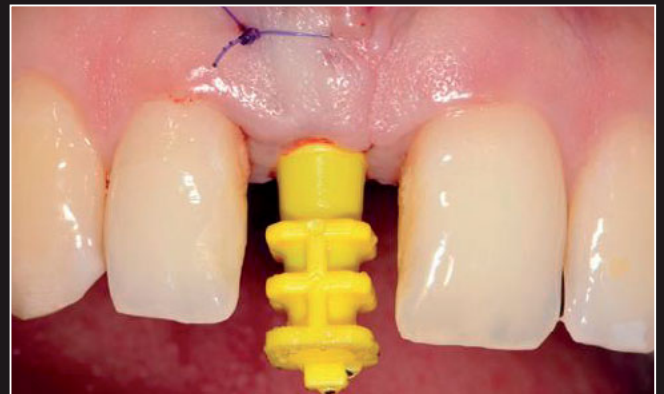

Abb. 12: ... und des Abformpfostens.

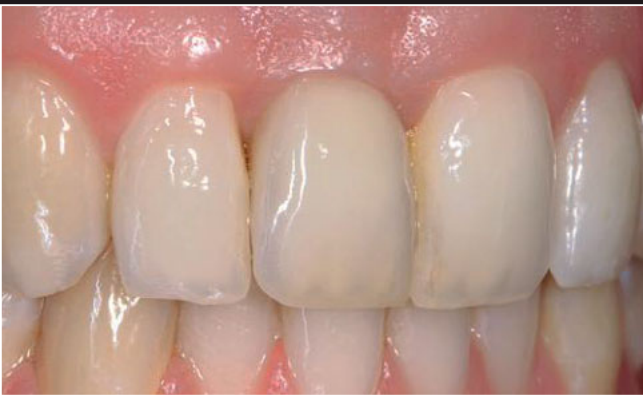

Abb. 13: Einbringen der endgültigen Versorgung ...

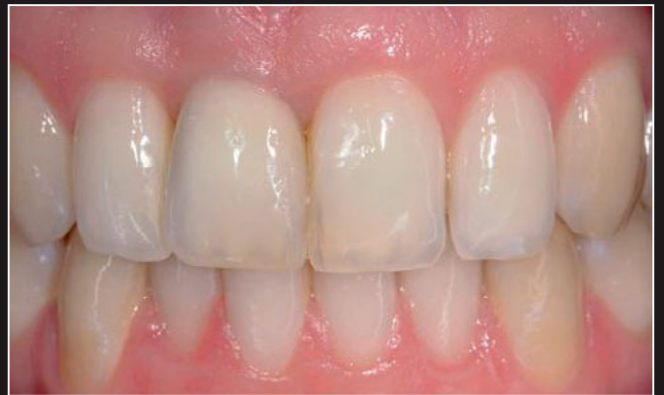

Abb. 14: ... aus Keramik nach drei Monaten Einheilzeit.

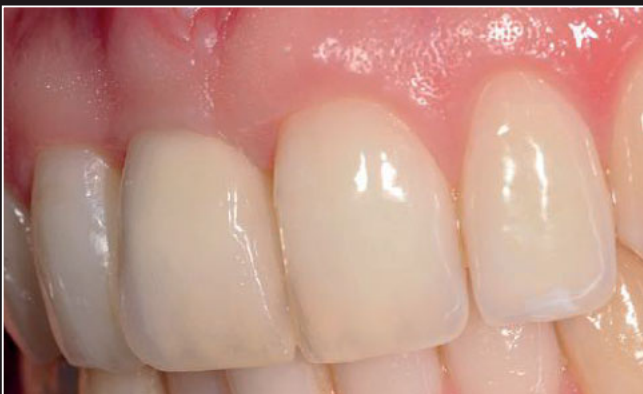

Abb. 15: Trotz kritischer Ausgangslage ein gelungenes Ergebnis!

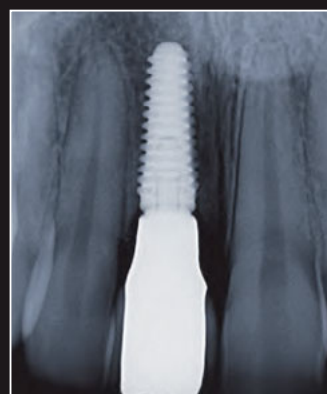
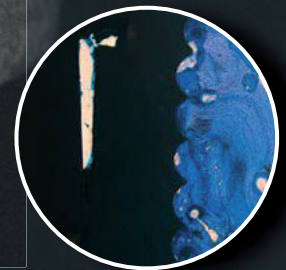
Abb. 16: Röntgenkontrolle.

STARKER BEGLEITER im implantologischen Alltag



CAD/CAM Lösungen:
Digitale Zahntechnik
mit höchster Präzision



Das intuitive, selbsterklärende
OT-F² Bohrprotokoll in der Praxis
(OP-Video)

OT-F² SCHRAUBIMPLANTAT

- **SELBSTSCHNEIDENDES MAKROGEWINDE**
für sichere Insertion und definierte Primärstabilität
- **KRESTALES MIKROGEWINDE**
für ideale Kräfteverteilung, gesteigertes Knochenwachstum und mehr Vitalität
- **NANOPLAST® PLUS-OBERFLÄCHE**
(HA-gestrahlt und doppelt säurebehandelt) sorgt für eine optimale Osteokonduktivität
- **EINFACHES & ZEITEFFIZIENTES BOHRKONZEPT**
durch längenkongruente Bohrer mit wahlweise anzuwendenden Bohrstopps



Patientenfall 2

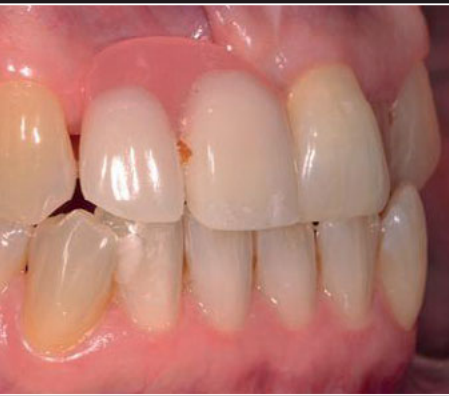

Abb. 1: Die Patientin erschien in der Praxis und wünschte, dass sie ihre Prothese im Frontzahnbereich nicht mehr tragen müsse.

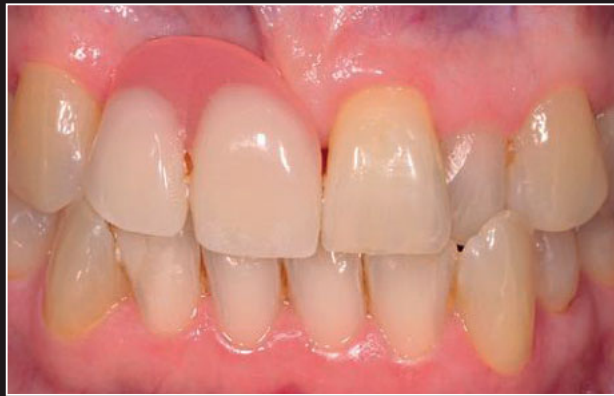

Abb. 2: Der starke Knochendefekt nach Verlust der Zähne 11 und 12 war mit pinkem Kunststoff an den Kronen verdeckt worden.

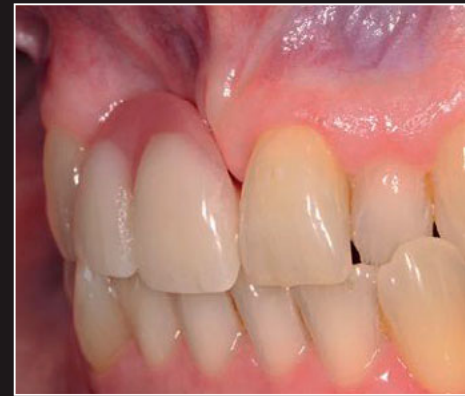

Abb. 3: Besonders labial fiel die knöchernerne Einziehung im Oberkiefer stark auf, von der sich der pinke Kunststoff unnatürlich absetzt. Eine ungünstige Situation.

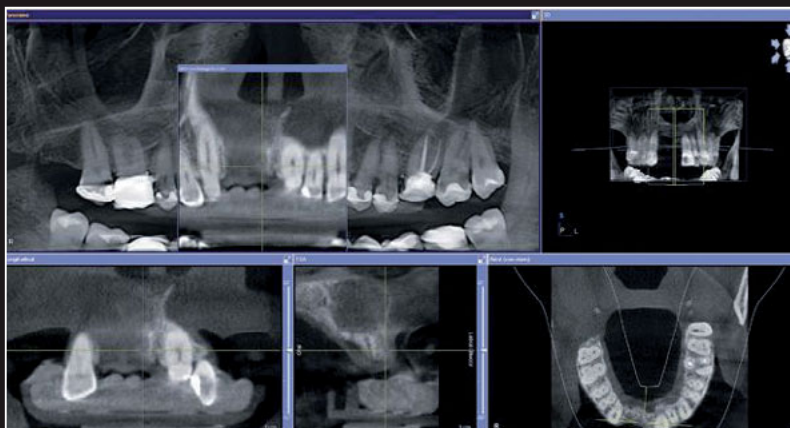

Abb. 4: In der DVT-Aufnahme waren Knochendefekte in der bukkalen Kieferregion regio 12 bis 11 zu erkennen.

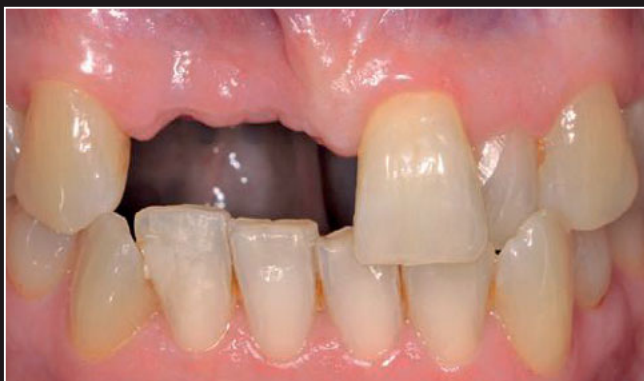

Abb. 5: Die Patientin wurde nach zusätzlicher klinischer Betrachtung der Ist-Situation über die Chancen und Risiken aufgeklärt. Die Ausgangslage gab nicht viel her.

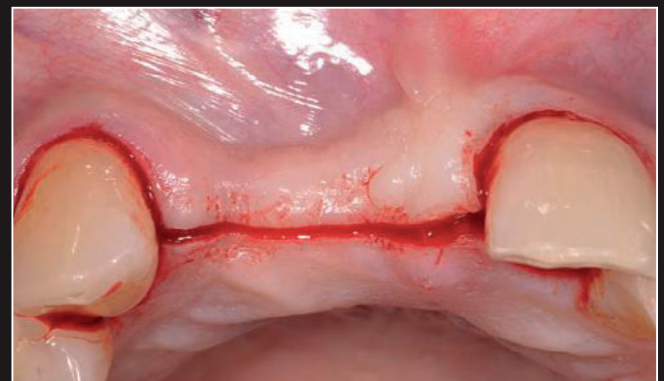

Abb. 6: Großflächige Schnittführung.

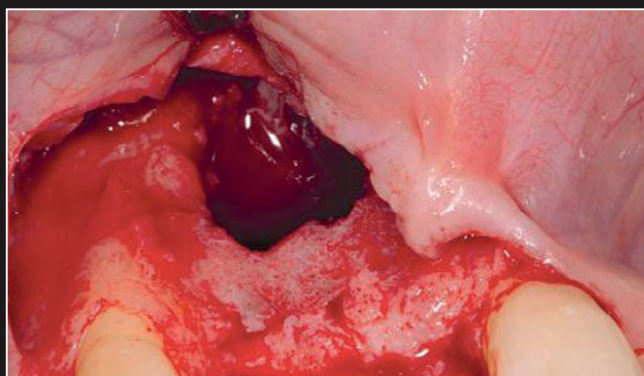


Abb. 7: Nach Abpräparation der Gingiva und des Periosts wurde die böse Überraschung sichtbar.

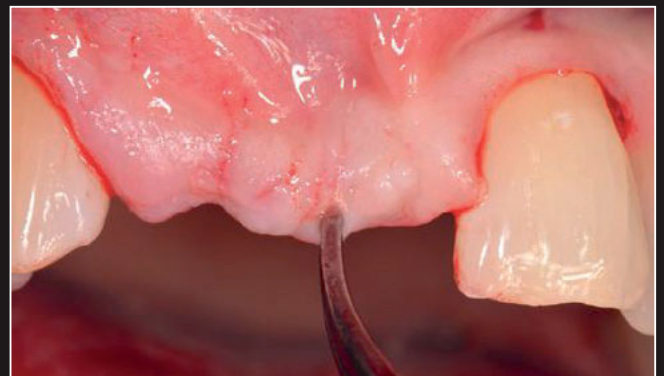


Abb. 8: Überprüfung des weichgeweblichen Volumens des Lappens.

Kollagene & Nahtmaterial für die Dentalchirurgie

PARASORB® Cone PARASORB® Cone Genta

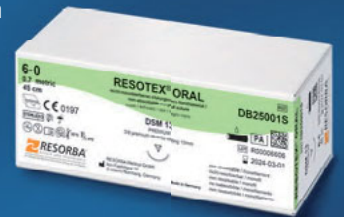Resorbierbare Kollagenkegel zur Versorgung von Extraktionsalveolen

- Sichere und schnelle Blutstillung
- Einfach in der Anwendung
- Optional mit antibiotischem Schutz für Risikopatienten (z. B. Diabetiker, Raucher, immunsupprimierte Patienten)



RESOTEX® ORAL

- Polyamid
- nicht-resorbierbar
- sehr gute Knüpf Eigenschaften
- überdurchschnittlich geschmeidig und weich
- hervorragender Gewebedurchzug
- keine Kapillarität
- geringe Gewebereaktion



PARASORB RESODONT® PARASORB RESODONT® Forte PARASORB RESODONT® Flex

Resorbierbare Kollagenmembranen

- Besonders gut modellierbar
- Beidseitig verwendbar
- Schnelle Integration im umgebenden Gewebe
- Breites Indikationsfeld durch unterschiedliche Standzeiten



RESORBA® bietet ein spezielles Nahtprogramm für die häufigsten oralchirurgischen Eingriffe in der täglichen Praxis.

Ein kleines, überschaubares Sortiment von selektierten Nadel-Fadenkombinationen deckt einen größtmöglichen Indikationsbereich ab.



PARASORB® Fleece PARASORB® Fleece HD PARASORB® Fleece Genta HD

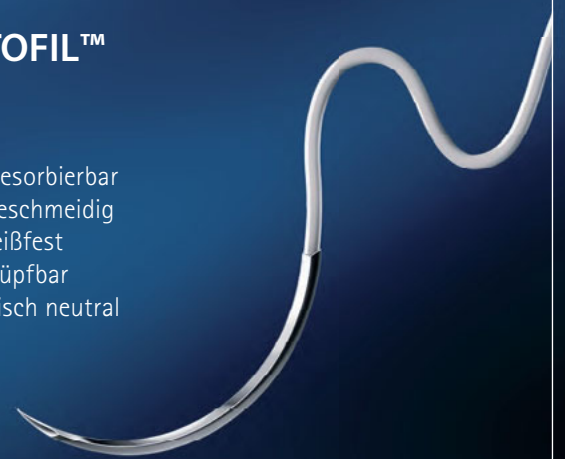Resorbierbare Wundauflagen und -einlagen zur Defektfüllung

- Sichere und schnelle Blutstillung
- Breites Indikationsfeld durch unterschiedliche Kollagenkonzentrationen
- Optional mit antibiotischem Schutz für Risikopatienten (z. B. Diabetiker, Raucher, immunsupprimierte Patienten)



DENTOFIL™

- PTFE
- nicht resorbierbar
- sehr geschmeidig
- sehr reißfest
- gut knüpfbar
- biologisch neutral



WEITERE INFOS: RESORBA Medical GmbH · Am Flachmoor 16, 90475 Nürnberg, Germany
Tel. +49 9128 / 91 15 0 · Fax +49 9128 / 91 15 91 · www.resorba.com

Hersteller des Produktes PARASORB Resodont® Flex: Collagen Matrix, Inc. · 15 Thornton Road, Oakland, NJ 07436, USA
Hersteller des Produktes DENTOFIL™: Osteogenics Biomedical, Inc. · 4620 71st Street, Bldg 78-79, Lubbock, TX 79424, USA

RESORBA®
REPAIR AND REGENERATE
an Advanced Medical Solutions Group plc company

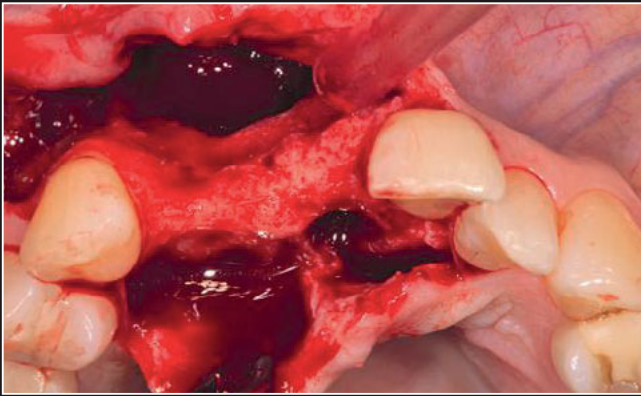


Abb. 9: Der Kieferkamm war labial und palatinal extrem resorbiert, es sollte nur ein Implantat inseriert werden.

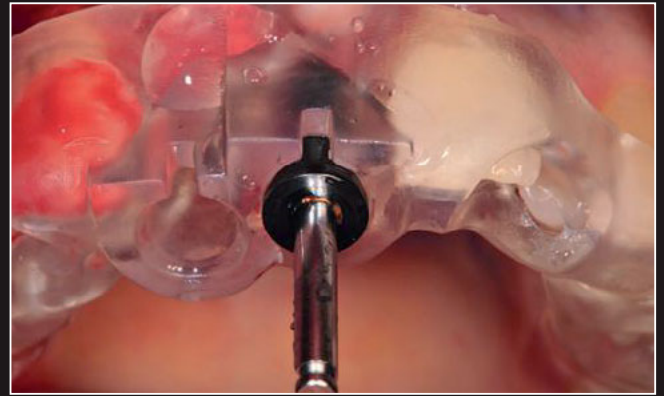


Abb. 10: Exakte Implantatpositionierung (Megagen) mittels Bohrschablone, die optimale Positionsbestimmung erfolgte mittels DVT-Software.

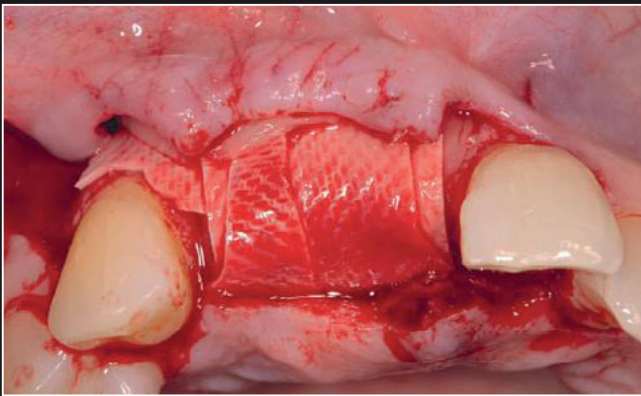


Abb. 11: Nach Implantatinserion wurde der Defekt mit The Graft (Rege-dent GmbH), autologen Spänen, PRF und einer Membran (Ossix, Regedent GmbH) abgedeckt.

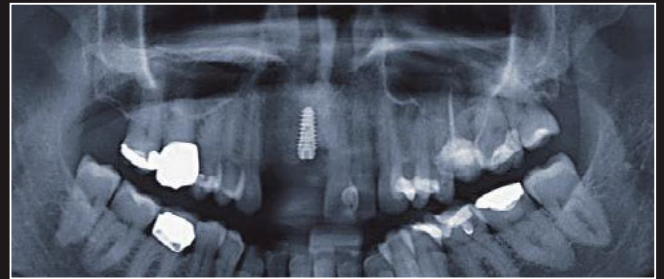


Abb. 12: Röntgenkontrolle nach Implantatinserion.

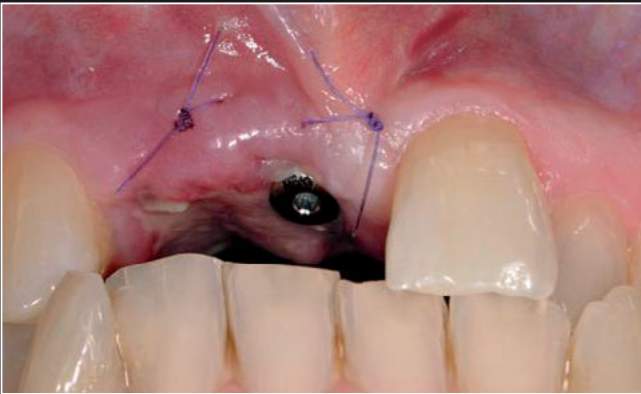


Abb. 13: Zustand nach vier Monaten Einzelzeit.

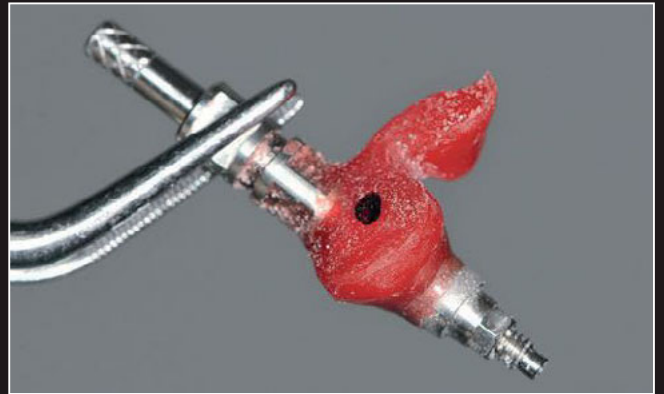

Abb. 14: Am Laboranalog wurde das optimale Emergenzprofil für das Implantat regio 11 und das Pontic regio 12 bestimmt ...

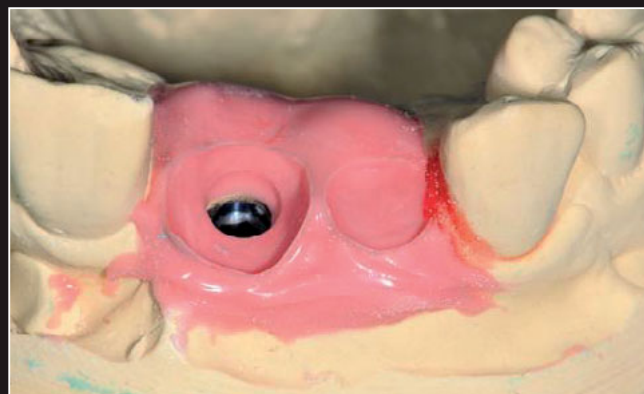

Abb. 15: ...und auf die Zahnfleischmaske im Modell übertragen.

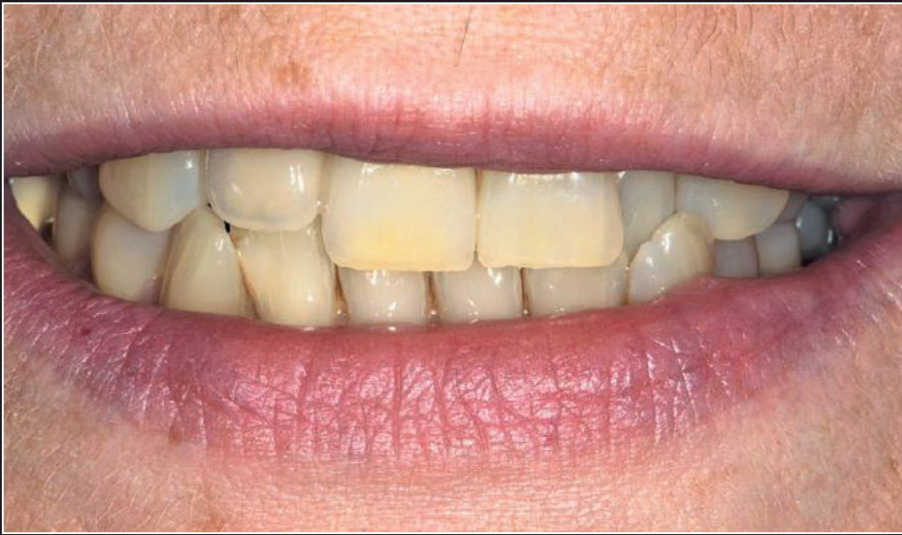

Abb. 16: Ein natürliches Lächeln bei leicht geöffneten Lippen ...

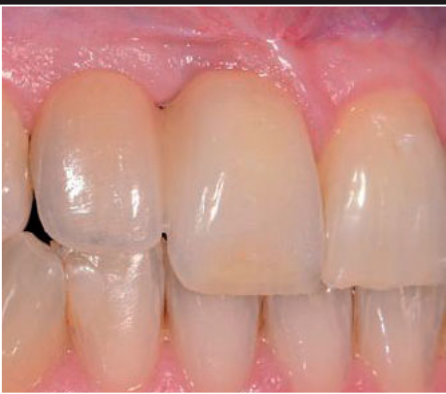

Abb. 17

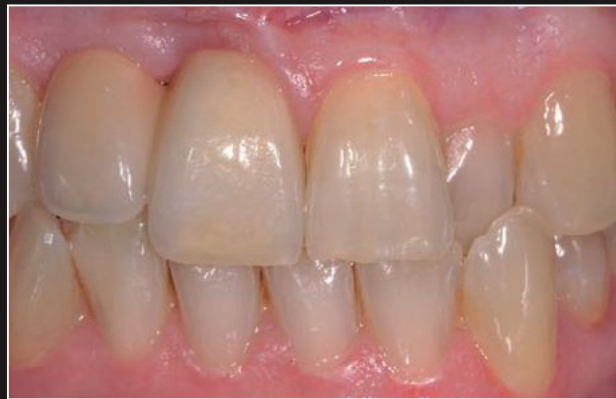

Abb. 18

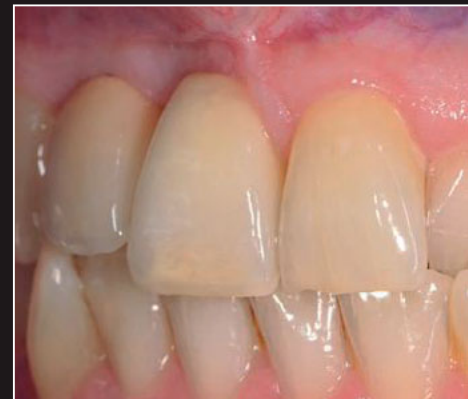

Abb. 19

Abb. 17-19: ... und das Endergebnis kann sich von allen Seiten sehen lassen.

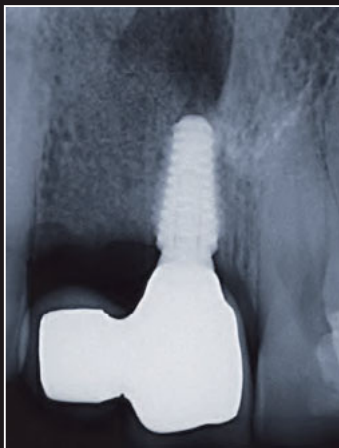


Abb. 20: Röntgenkontrolle mit der finalen Restauration.



Chirurgie und Prothetik: Dr. Peter Randelzhofer, www.icc-m.de

ZMVZ-GmbH-Geschäftsführer

(Zahn-)Medizinische Versorgungszentren (MVZ) haben als Besonderheit gegenüber Berufsausübungsgemeinschaften und Einzelpraxen mit mehreren angestellten Zahnärzten die Pflicht, einen Ärztlichen Leiter zu bestellen.

Werden sie, was sich aus einer Reihe von Gründen empfiehlt, in der Rechtsform einer Gesellschaft mit beschränkter Haftung (GmbH) betrieben, kommt als weitere Besonderheit die Pflicht zur Stellung einer Bürgschaft hinzu. Und dann braucht eine GmbH mindestens einen Geschäftsführer.

Die Aufgaben des GmbH-Geschäftsführers werden in der Praxis leider häufig unterschätzt. Gerade bei Umwandlungen von Praxen / Berufsausübungsgemeinschaften in MVZ in der Trägerschaft von GmbHs gibt es zwei naheliegende Gedanken:

- Die bisherigen Gesellschafter werden alle Geschäftsführer.
- Man nimmt Ehepartner als Geschäftsführer.

Die GmbH ist eine Kapitalgesellschaft. Eine Berufsausübungsgemeinschaft kann nur in der Rechtsform einer Gesellschaft bürgerlichen Rechts oder einer Partnerschaftsgesellschaft ausgeübt werden. Beides sind Personengesellschaften.

Strukturell betrachtet gilt:

Die Gesellschafter einer Kapitalgesellschaft geben der Gesellschaft als ihren Gesellschafterbeitrag Kapital.

Die Gesellschafter einer Personengesellschaft arbeiten als wesentlicher Teil ihres Gesellschafterbeitrags in der Gesellschaft mit.

Es ist natürlich zulässig, dass die Gesellschafter einer GmbH im MVZ mitarbeiten. Sie können das als angestellte Zahnärzte machen oder ggf. unter Beibehalt ihrer eigenen Zulassung, wobei allerdings anzumerken ist, dass diese Zulassung während der Mitarbeit im MVZ nicht aktiv ist. Abgerechnet wird ausschließlich über das MVZ, gleichgültig, wie viele Zahnärzte als Angestellte und wie viele als Vertragszahnärzte im MVZ tätig sind. Der Umstand, dass mit fortbestehender Zulassung im MVZ mitgearbeitet werden kann, hat nur Bedeutung für den Fall der Insolvenz des MVZ. Aber die Vorteile sind nicht so groß, dass man deshalb die Zulassung im MVZ behalten müsste.

Die mitarbeitenden Gesellschafter werden in der Regel auch Geschäftsführer der GmbH und erhalten dafür eine Vergütung. Als Mitarbeiter der GmbH stellt sich dann die Frage, als was sie denn mitarbeiten. Sind sie aufgrund des Dienstverhältnisses als Geschäftsführer selbstständig oder daneben auch als Arbeitnehmer tätig?

Der 12. Senat des Bundessozialgerichts hat sich in drei Entscheidungen vom 19.09.2019 mit verschiedenen Fallkonstellationen des GmbH-Geschäftsführers befasst. Es ging dabei jeweils um Geschäftsführer, die zugleich auch Gesellschafter der GmbH waren. Dass sie Gesellschafter-Geschäftsführer einer Familiengesellschaft waren, warf noch eine rechtliche Besonderheit auf, die sich aus der früheren sog. Kopf- und Seele-Rechtsprechung des 12. Senats ergeben hatte.

Das BSG entschied nun, dass Gesellschafter-Geschäftsführer, die weder über die Mehrheit der Gesellschaftsanteile verfügen noch eine echte Sperrminorität ausüben können, ausnahmslos abhängig und damit sozialversicherungspflichtig beschäftigt sind (BSG, 19.09.2019 – B 12 R 25/18 R, B 12 R 9/19 R, B 12 R 21/19 R –).

Daraus ist für Vertragszahnärzte, die sich die Gründung einer MVZ-GmbH überlegen, die Konsequenz zu ziehen, dass diese in jedem Fall bei der Deutschen Rentenversicherung Bund einen Freistellungsantrag nach § 6 Abs. 1 Satz 1 Nr. 1 SGB VI zu stellen haben.

Nach dieser Norm sind Beschäftigte und selbstständig Tätige für die Beschäftigung oder selbstständige Tätigkeit, wegen der sie aufgrund einer durch Gesetz angeordneten oder auf Gesetz beruhenden Verpflichtung Mitglied einer öffentlich-rechtlichen Versicherungseinrichtung oder Versorgungseinrichtung ihrer Berufsgruppe (berufsständische Versorgungseinrichtung) und zugleich kraft gesetzlicher Verpflichtung Mitglied einer berufsständischen Kammer sind, von der Versicherungspflicht in der gesetzlichen Rentenversicherung befreit. Die Befreiung erfolgt allerdings nur auf Antrag des Arbeitnehmers (§ 6 Abs. 2 SGB VI). Wird der Antrag nicht gestellt, kommt es zu einer (zusätzlichen) Versicherungspflicht in der Rentenversicherung.

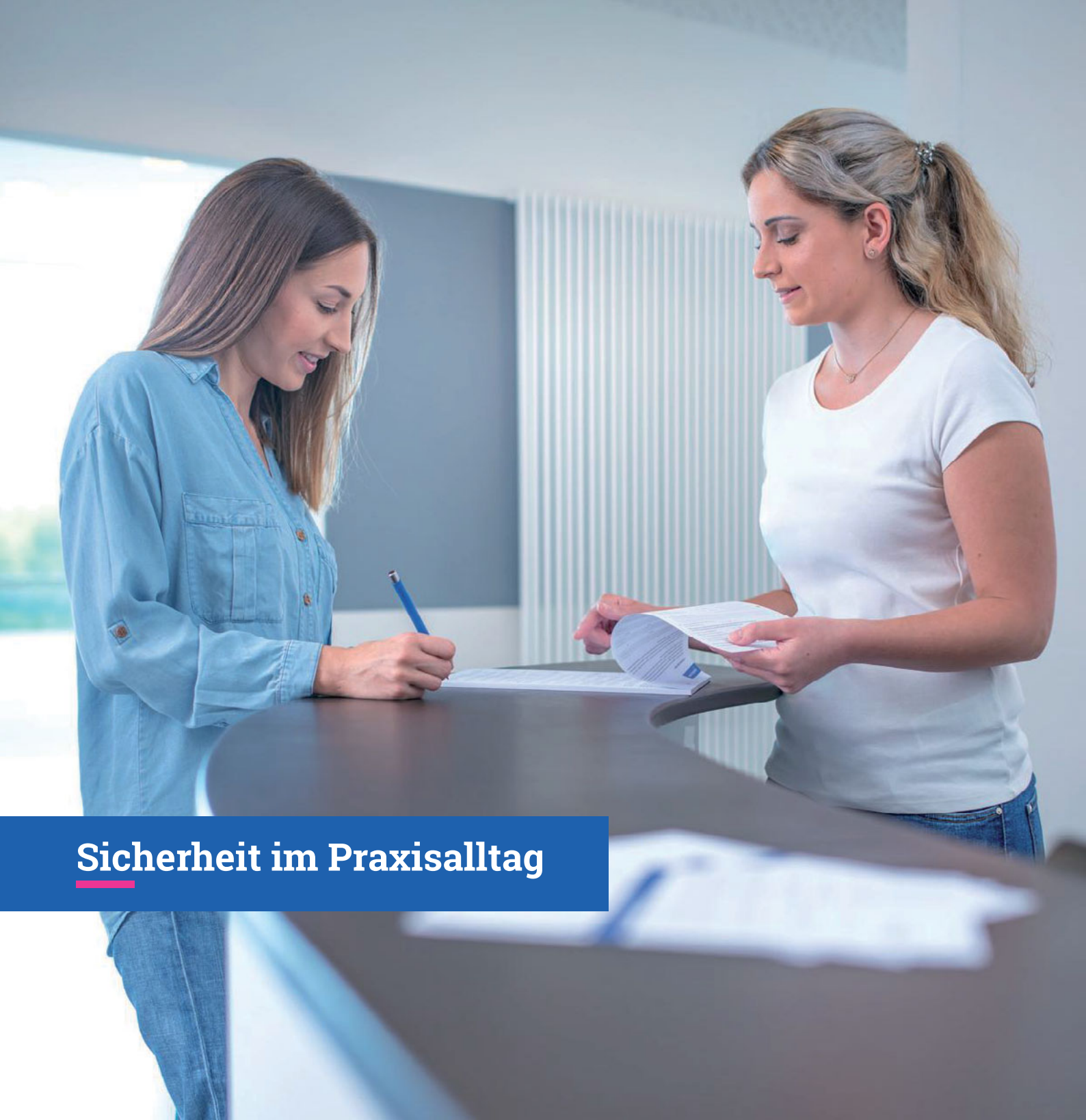Der Antrag muss für jedes (sozialversicherungsrechtliche) Beschäftigungsverhältnis neu gestellt werden (auch bei jedem Arbeitgeberwechsel angestellter [Zahn-]Ärzte!). Er kann auch vorsorglich gestellt werden. § 6 Abs. 4 SGB VI nennt Fristen für die Wirkung der Befreiung. Wird der Antrag innerhalb von drei Monaten nach Beginn des Beschäftigungsverhältnisses gestellt, wird der Antrag auf den Beginn zurück datiert, sonst wirkt er erst ab Antragsstellung. Dann fallen ggf. doppelte Beiträge an, zur Rentenversicherung und zum Versorgungswerk. ■

Prof. Dr. Thomas Ratajczak

Rechtsanwalt, Fachanwalt für Medizinrecht, Fachanwalt für Sozialrecht, Justiziar des BDIZ EDI

Kanzlei Ratajczak & Partner Rechtsanwälte mbB
 Berlin · Essen · Freiburg i. Br. · Köln · Meißen · München · Sindelfingen
 Posener Str. 1, 71065 Sindelfingen
 Tel.: 07031-9505-27 (Frau Sybill Ratajczak)
 Fax: 07031-9505-99

- ratajczak@rmed.de
- Facebook: ProfRatajczak
- www.rmed.de



Sicherheit im Praxisalltag

In jeder Praxis- und Berufsphase können Sie auf den Marktführer in der zahnmedizinischen Privatliquidation bauen. Zu den täglichen Herausforderungen in Ihrer Praxisarbeit haben wir eine passende Lösung. Neben **Liquidität**, **Ausfallschutz** und **Entlastung** bieten wir **persönliche Unterstützung**, ein **exzellentes Netzwerk** und **viele wertvolle Tools**.

Fragen Sie uns! Tel.: 0711 96000-255 | dzrdirekt@dzt.de

www.dzt.de

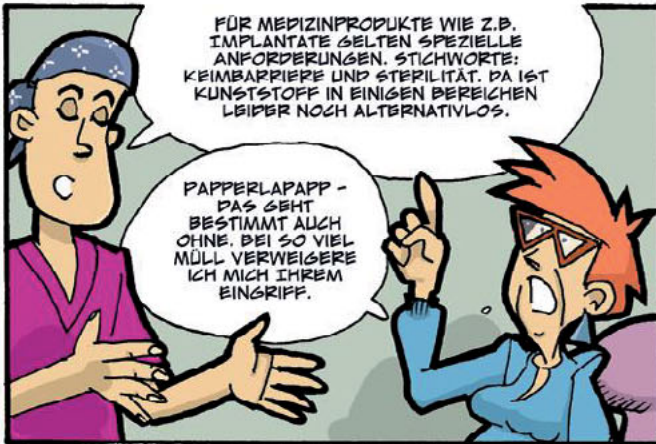
DZR Deutsche
Zahnärztliche
Rechenzentren

DER COMIC VON MEDICAL INSTINCT:

Neulich in der Praxis

VON DR. HEUTE UND DR. GESTERN

MÜLL MIT SINN



© by Medical Instinct®

Winter SALE

RUNDAS – Ihr Spezialist für Praxisbedarf und Hygieneartikel

Mehr als 13.000 zufriedene Kunden schätzen unsere Zuverlässigkeit und die Spitzenqualität der Produkte bei einem überzeugenden Preis-Leistungs-Verhältnis.



RUNDAS - Latex- / Nitrilhandschuhe
Spenderbox mit 100 Stück



Art.-Nr.: 20100

Art.-Nr.: 20500

4,95€
3,75€
zzgl. ges. MwSt.

Praxisset Dental, farbig
Set mit 3.360 Artikeln

Bringt Farbe in Ihre Praxis!

- 1.000 x PP-Mundspülbecher
- 1.250 x Tray-Filterpapier
- 500 x Patientenserviette
- 500 x Speichelsauger
- 100 x Mundschutz
- 10 x Absaugkanüle

3.360 Einzelartikel 8 Farben

Art.-Nr.: 99955

52,99€
zzgl. ges. MwSt.

Indikationen
Aphthen, Orale Wunden, Implantatchirurgie
Zahnextraktion, Parodontologie, KFO-Therapie

Ora-Aid - Intraoral-Pflaster, soft
Packung mit 20 Streifen
je 50 mm x 15 mm oder
25 mm x 15 mm

Ausführung: soft

- insbesondere für die Anwendung im vorderen Bereich des Zahnbogens
- trägt weniger auf
- reduziert die Irritation durch die Zunge

Art.-Nr.: AG-205A, AG-202A

ab 65,55€
zzgl. ges. MwSt.

Petsorb Desinfektions-Vliestücher

- Nachfüllrollen mit trockenen Vliestüchern zum Tränken im Eimer mit Desinfektionsmittel

Art.-Nr.: 70150, 70151, 70152

ab 26,99€
ab 25,99€
zzgl. ges. MwSt.

Ora-Aid - Intraoral-Pflaster, semisoft
Packung mit 20 Streifen, je
Streifen 2 Pflaster bzw.
50 Streifen, 25 x je Streifen mit
2 Pflastern

Ausführung: semisoft

- insbesondere für eine großflächige Versorgung postoperativer Wunden oder auch als Schutz bei Bogenwechseln in der Kieferorthopädie

Art.-Nr.: 41001-R, 41001-G, 41001-B

Viele Praxen rechnen Ora-Aid über die GOÄ Ä2 oder 200 sowie Materialkosten je Einzelverpackung ab.

ab 98,00€
zzgl. ges. MwSt.

Spendereimer für Desinfektions-Vliestücher
6,2 l und 3,4 l

Art.-Nr.: 75061, 75060

ab 3,90€
ab 3,50€
zzgl. ges. MwSt.

Diese und viele weitere Produkte finden Sie in unserem Online-Shop
www.rundas.de

RUNDAS GmbH
Amalienstr. 62 • 46537 Dinslaken
Tel.: +49 2064 625 95 50 • Fax: +49 2064 625 95 80
info@rundas.de • www.rundas.de

RUNDAS
Groß- und Einzelhandel
für Praxisbedarf und Hygieneartikel

Dauerhaft Kosten senken!

Angebote gültig bis 31.12.2019 • Alle Preise zzgl. MwSt. Druckfehler, Irrtümer und Preisänderungen vorbehalten.

Klein aber oho

Full Smile, unter der Leitung des in der implantologischen Szene bekannten Geschäftsinhabers Lütfü Agic, berät rund um ein hochwertiges Sortiment mit Implantaten des C-Tech-Systems, Biomaterialien wie Bioteck sowie dentalen und chirurgischen Instrumenten und Tools von devemed. Wie schlägt sich in Zeiten immer größerer Global Player im Bereich der Zahnmedizin so eine kleine Einheit und was ist der Grund für einen Zahnarzt, hier die Partnerschaft zu suchen, wollte pip wissen und sprach mit Dr. Stefan Grümer, M.Sc., der mit Kollegen an der Theaterstraße in Aachen eine große Überweiserpraxis führt.

pip: Verlieren Sie mit einem so kleinen Partner wie Full Smile nicht ein bisschen den Anschluss an internationale Entwicklungen und Trends?

Dr. Grümer: Das mag ja alles sein, mit diesen internationalen Trends. Wir sind hier in der Aachener Theaterstraße eine Praxis mit einem beeindruckenden Leistungsangebot auf der Höhe der Zeit, vor allem im Bereich der restaurativen und ästhetischen Zahnheilkunde. Von der 3D-Diagnostik und computerbasierten Funktionsdiagnostik bis zur Laserzahnmedizin bedienen wir uns modernster und auch besonders sanfter, für den Patienten angenehmer Therapieverfahren. Wir investieren ebenso intensiv in Fort- und Weiterbildungsmaßnahmen, damit unser Leistungsspektrum auf dem aktuellen Stand der Wissenschaft und Forschung bleibt. Wir müssen damit aber auch nicht jeder Schein-Innovation nachlaufen. Viel wichtiger für uns ist bei unseren Fach-Handelspartnern eine gewisse Konsistenz, denn ebenso wie zwischen uns und unseren Patienten ist auch die Zusammenarbeit zwischen uns und einem Medizinproduktehersteller eine große Vertrauenssache. Da stört mich schon allein, mich alle paar Monate auf einen neuen Gesprächspartner einstellen zu müssen, der weder mich noch meine Behandlungsphilosophie kennt noch weiß, auf welche Erfahrungen er bei mir aufbauen kann und was mich eventuell tatsächlich bereichern und interessieren könnte. Seit 2013 leite ich die deutschlandweit erste universitäre Lehrpraxis in Kooperation mit der RWTH Aachen, eine internationale Akademie mit vielen Auslands- und umfangreichen Forschungsprojekten – vor allem im Bereich der Implantologie und Laserzahnheilkunde. Von unseren Partnern verlangen wir da schon ein Beratungsniveau und Portfolio auf Augenhöhe.

pip: Was hat Sie am C-Tech-Implantat-System besonders überzeugt?

Dr. Grümer: Als Überweiserpraxis arbeiten wir naturgemäß mit unterschiedlichen Systemen. Persönlich schätze ich wegen der systembedingten Eigenschaften das C-Tech Implantat-System aber ganz besonders. Es ist ein technisch völlig ausgereiftes System, das mir verschiedene Implantatdurchmesser und -längen für alle gängigen Indikationen bietet – bis hin zu Spezialdesigns wie einteilige Mini-Implantate für enge Zwischenräume, Pfeilvermehrung oder Verankerung von Prothesen. Wir erleben bei C-Tech eine sehr hohe Primärstabilität und eine sehr einfache Handhabung und damit ein absolut alltagstaugliches Verfahren. Auch bei uns sind die ästhetischen Ansprüche unserer Patienten allerdings deutlich gestiegen. C-Tech bietet hier mit der EL – Esthetic Line – ein spezielles Design für diese anspruchsvolleren Herausforderungen. Finessen wie der Platform switch, ein großzügig angelegtes Apikalgewinde, die Schraubkonusverbindung und das konkave Ästhetik-Konzept schaffen eine gute Stabilität bei

gleichzeitig ausgezeichneter Ausformung der umliegenden Gewebe. Trotz eines großen prothetischen Gestaltungsspielraums ist das System sehr unkompliziert anzuwenden, allein die Prothetikverbindung ist identisch mit den anderen Implantatdurchmessern der Serie. So kommt man auch mit einem überschaubaren Instrumentarium aus. Witzig finde ich auch einen ganz neuen Service von Full Smile, den ich so noch nirgends so erlebt habe: Ich kann als Zahnarzt ein x-beliebiges Produkt über Full Smile suchen lassen und zahle bei Erfolg dennoch nur denselben Listenpreis wie im Katalog!

pip: Was ist mit Service und Erreichbarkeit – wie kann so ein kleines Unternehmen mit allein personell ganz anders ausgestatteten Firmen konkurrieren?

Dr. Grümer: Tatsächlich stellen wir uns bisweilen die berühmte Frage, wie oft Herr Agic sich hat klonen lassen. Er ist wirklich enorm viel unterwegs und besucht ja auch uns regelmäßig, um sich mit uns wieder einmal auszutauschen oder uns auf eine neue Technik vorzubereiten. Wir erreichen aber immer jemanden im Büro oder erhalten innerhalb kürzester Zeit einen Rückruf – und in ebenso kurzer Zeit wird sich unseres Anliegens angenommen, eine Lieferung auf den Weg gebracht oder eine technische Frage beantwortet. Da habe ich tatsächlich bei anderen Unternehmen manchmal sehr viel mehr Zeit in irgendeiner Telefon-Schleife mit automatischen Ansagen verbracht, ehe überhaupt einmal ein Mensch zu sprechen war. Mit der individuellen Beratung, der verlässlichen Absicherung der gewünschten Lieferzeiten und praxisgerechten Schulungen ist Full Smile für uns ein professioneller Partner im Bereich der dentalen Implantologie, Parodontologie und Chirurgie.

pip: Herzliches Danke, Herr Dr. Grümer, für dieses Gespräch. ■



Dr. Stefan Grümer.

ZÄHNE ZEIGEN KANN JEDER!

Jahrelanges Know-how für Dentalprodukte

Professionelle Dentalberatung

Attraktive Preise – breites Portfolio

Schnelle Lieferung



Unsere Vertriebspartner



FULL SMILE

DENTAL PARTNER

Donaustraße 35 | 76199 Karlsruhe | +49 (0) 0721-609 532 38 | info@full-smile.de | full-smile.de

Die Prothetik in den Genen

Für die bredent group liegt der Schlüssel für den langfristigen Implantaterfolg in der prothetischen Versorgung. Das „Backward Planning“ war für sie von jeher Grundlage der dentalen Implantologie. Aus diesem Grund liegt ihr Schwerpunkt stets auf der Entwicklung von vollständigen Therapiekonzepten – in- zwischen sowohl konventionell als auch über CAD/CAM-gestützte Arbeitsprozesse. pip sprach im Vorfeld des SKY-Meetings mit Geschäftsführer Gerald Micko.

pip: Die bredent group als Familienunternehmen mit einem enorm breiten Produktportfolio erscheint in der Dentalindustrie und insbesondere in der dentalen Implantologie ein wenig anachronistisch ...

Micko: Genau darin sehen wir unsere Stärke. Denn so gelingt es uns, die verschiedenen Spezialitäten und unsere Kompetenzen in komplette Therapiekonzepte zu integrieren. Von der Desinfektion der Extraktionsalveole über ein zuverlässig primärstabiles SKY Implantat bis zur Sofortversorgung mit unseren physiologischen Materialien können wir alles aus einer Hand anbieten. Bei der Entwicklung dieser Therapien können wir uns stringent an den Bedürfnissen der Patienten und unserer Anwender orientieren.

pip: Die Übernahme der Firma DCS mit ihrem CAD/CAM-Geräte-Portfolio steht also auch in diesem Zusammenhang?

Micko: Ja, das haben Sie richtig erkannt. Die bredent group ist mit der manuell hergestellten Prothetik groß geworden. Da funktionieren unsere Workflows sehr erfolgreich. Seit einigen Jahren arbeiten wir an der Entwicklung eines digitalen Workflows, stoßen aber immer an die Grenzen der geschlossenen digitalen Systeme, die es nicht erlauben, zum Beispiel ein individuelles Abutment aus unserem BioHPP SKY elegance prefab herzustellen. Mit der Synchronisation der digitalen Systeme von DCS erhalten unsere Partner die Möglichkeit, unsere digitalen Workflows zu integrieren.

pip: Gerüchten zufolge wollen Sie eine digitale Plattform aufbauen, um komplette Implantatlösungen von der Planung bis zur fertigen Krone anzubieten. Wollen Sie den Laboren Konkurrenz machen?

Micko: Das ist das Letzte was wir wollen! Unsere Wurzeln liegen im Laborgeschaft und unsere Loyalität zu den Laboren ist ungebrochen. Wir haben seit Jahren darauf verzichtet, Projekte zu unterstützen, die den Laboren Wertschöpfung entziehen – und nur gemeinsam mit den Laboren gehen wir jeden Schritt! Wir sprechen von der ersten industriegetragenen Labor-Partner-Plattform. Jedes qualifizierte Labor erhält die Möglichkeit,

daran teilzunehmen. Ganz konkret: Ein Zahnarzt möchte einen Patienten nach Extraktion sofort individuell versorgen. Er geht auf unsere Plattform, sucht sich dort einen unserer Partner aus und lädt die benötigten Daten hoch. Unser Partner fertigt in Absprache mit dem Besteller die Bohrschablone, das individuelle Abutment und das Provisorium. Der Zahnarzt erhält so vom Labor alles zusammen zu einem vorab vereinbarten Festpreis.

pip: Das klingt interessant. Wann gehen Sie damit an den Start?

Micko: Im Moment sind wir im Aufbau der Plattform und starten gerade den Alphatest sowie die Bewerbung nach qualifizierten Partnern unter den deutschen Laboren. Ein weiteres digitales Projekt besteht in einem Joint Venture mit Prof. Slavicek, Orehab Minds GmbH, was eine digitale Unterstützung der diagnostischen Auswertung von Kaufunktion bietet – es wird also wirklich sehr spannend.



Gerald Micko.

pip: Sie nehmen immer wieder Bezug auf die Sofortversorgung mit Implantaten ...

Micko: Hier sehen wir uns ganz klar als einen der Pioniere. Seit 2007 mit der Einführung des SKY fast & fixed und dem whiteSKY haben wir das Konzept zunehmend im Markt etabliert. Inzwischen werden etwa 30 Prozent unserer Implantate sofort versorgt. Klinische Langzeitbeobachtungen von bis zu zehn Jahren bestätigen, dass unsere Sofortversorgungstherapien sicher und zuverlässig sind. Viele andere Hersteller haben jetzt erst begonnen, spezielle Designs für die Sofortversorgung auf den Markt zu bringen – wir haben hier also einen erkennbaren Vorsprung.

pip: Sie haben mit dem copaSKY am EAO-Kongress ein konisches Implantatsystem vorgestellt – bisher waren Sie Anhänger einer Tube-in-Tube-Verbindung ...

Micko: Wir haben nie gegen die Konusverbindung argumentiert, sondern nur auf deren Nachteil bei der Abformung hingewiesen: der vertikale Höhenversatz kann bei Brückenversorgungen Schwierigkeiten bereiten. Dieses Problem haben wir nun mit der Abformung auf Abutmenthöhe gelöst. Außerdem behalten die copaSKY Implantate das gleiche OP-Tray wie die anderen der SKY-Reihe, sodass es keine Schwierigkeiten bei der Umstellung gibt. Übrigens war die kurze konische Verbindung ursächlich zur Realisierung der ultrakurzen copaSKY notwendig. Erst auf Nachfrage unserer Kunden hat sich daraus eine komplette Implantatlinie mit allen Längen entwickelt.

pip: Herzliches Danke für Ihre Zeit und dieses Gespräch. ■

Reduziertes
Knochenangebot?

copaSKY Ultrashort!

SKY



Mit dem ultrakurzen copaSKY versorgen Sie Patienten mit reduziertem Knochenangebot ohne Augmentation.

Das reduziert Kosten und schont das Hart- und Weichgewebe.

DENTAL INNOVATIONS
SINCE 1974

bredent^{group}

Grau, mein Freund, ist alle Theorie ...

„*Implantology Step by Step*“ nennt sich das Fortbildungskonzept von Dentaurum Implants, mit dem niedergelassene Zahnärzte in die Implantologie einsteigen können. In vier Regionen bundesweit können die aufeinander aufbauenden Module belegt werden: Die Integration der Implantologie in den Praxisalltag, die Implantatprothetik aus zahnärztlicher und -technischer Sicht und das Weichgewebshandling. Alle Steps münden in einen OP-Tag mit einfachen Fällen, weiteren Studien komplexerer Eingriffe an Humanpräparaten und schließlich der OP am Patienten unter Supervision. Was sich in der Praxis nach Abschluss der Kursreihe verändert hat, wollte pip wissen und sprach mit Dr. Daniel Schulz als einem der Referenten der Lübecker Sektion und dem Absolventen Helge Pielenz aus Rostock.

pip: Herr Pielenz, was hat Sie initial an dem Kursangebot gereizt?

Pielenz: Die einmalige Verbindung von praxisnaher Vorgehensweise durch eine etablierte Dentalfirma und der wissenschaftlich untermauerten Kompetenz einer Universität haben mich sofort gereizt. Letztendlich hat mich neben der fachlichen Weiterbildung auch die Vorfreude auf ein Wiedersehen mit alten Kommilitonen der Universität Kiel vollständig überzeugt.

pip: Wo sehen Sie als Referent die wesentlichen Unterschiede zu sonstigen Fortbildungsangeboten, Herr Dr. Schulz?

Dr. Schulz: Wir setzen auf eine gut strukturierte Ausbildung, die auch den Neuling abholt und ihn Schritt für Schritt weiterbringt, sowie auf wenige Referenten, die sich untereinander austauschen, um eine gemeinsame Lehrmeinung vermitteln zu können.

Die Module bauen konsequent aufeinander auf und trainieren das Erlernte mit praktischen Arbeiten. Die Gruppen wachsen schnell zusammen, was den Austausch unter den Teilnehmern fördert. Wir bilden nicht nur gut aus, wir haben auch Spaß dabei.

pip: Von welchen Modulen haben Sie am meisten profitiert?

Pielenz: Die praktischen Übungen in der Anatomie an den Präparaten waren für mich das am stärksten fördernde Modul – noch vor der eigentlichen Patientenbehandlung.

pip: Wo erleben Sie als Referent den größten Informationsbedarf der Zahnärzte im Bereich der dentalen Implantologie?

Dr. Schulz: Das Grundwissen heutiger Absolventen ist in der Implantologie im Vergleich zu früher schon deutlich ge-

wachsen. Allerdings sind nach wie vor zu wenig chirurgische Kenntnisse vorhanden und praktische Erfahrungen eher selten. Da setzen wir an. Ein grundlegendes Verständnis der Biologie, Anatomie und der Wundheilung ist in der Chirurgie, Implantologie und Parodontologie unabdingbar. Da die Teilnehmer schon während der Kursreihe wissen, was für einen Fall sie am Ende operieren werden, können wir bereits in den Modulen gezielt auf den Eingriff hinarbeiten und so eine optimale Vorbereitung gewährleisten. Gerade die Übungen an unfixierten Humanpräparaten sind diesbezüglich sehr hilfreich.

pip: Wie wichtig war für Sie das Angebot praktischer Übungen und begleiteter OP-Erfahrungen?

Pielenz: Wahrscheinlich kennen alle die Hemmschwelle, theoretisch angeeignetes Wissen ohne weitere Unterstützung praktisch anzuwenden. Besonders hier greift das Weiterbildungskonzept der Dentaurum Implants-Fortbildung.

pip: Was beobachten Sie bei den Teilnehmern während der ersten implantologischen Gehversuche am Patienten?



Dr. Daniel Schulz.



Helge Pielenz.

Dr. Schulz: Natürlich ist so eine Kursreihe nicht erschöpfend, dafür ist das gesamte Spektrum der Implantologie viel zu groß und Erfahrung kommt erst mit der Praxis. In aktuell zwei, bald drei Studiengruppen bieten wir Interessenten die Möglichkeit, sich kontinuierlich weiterzubilden und neue komplexe Techniken unter Aufsicht sicher zu erlernen. Mit vielen der bisherigen Teil-

nehmern habe ich noch regelmäßig Kontakt – sei es bei gemeinsamen OP-Terminen in der Praxis oder dem Austausch via E-Mail oder Telefon.

pip: Und Sie, Herr Pielenz, stehen Sie auch noch mit den Referenten und anderen Teilnehmern im Kontakt?

Pielenz: Nach dem erfolgreichen Abschluss des initialen Kurses eröffnete sich mir die Möglichkeit, die ersten eigenen Erfahrungen in der Implantologie im weiterführenden Study Club zu festigen. Getreu dem Motto ‚Use it or lose it‘ bleiben hier die Teilnehmer im Training. Es ist wie im Sport, wer nicht kontinuierlich übt, wird keine Meisterschaft erringen.

pip: Herzliches Danke für Ihre Zeit und dieses Gespräch! ■

IT'S MY CHOICE.



Das ist
noch NIE
dagewesen!



EIN IMPLANTAT – ZWEI AUFBAUTEN.

conical platform

Original statt Imitat

Ebenso wie „Tempo“ für Papiertaschentücher oder „Tesa“ für Klebefilm steht, hat sich in der dentalen Implantologie der Ausdruck „Locator“ als Begriff für die Halteelemente zur Prothesenfixierung entwickelt. Seinen Ursprung hat das Prinzip in dem aus dem Zahntechnik-Labor von Max Zuest hervorgegangenen Unternehmen Zest Anchors. Inzwischen besitzt Zest Dental Solutions ein breites Portfolio implantatprothetischer Lösungen und mehr als 100 Implantathersteller weltweit haben den Locator für ihre Plattformen übernommen. pip sprach mit Dr. Peter Gehrke, der das Prinzip in der Ludwigshafener Praxis seit fast zwei Jahrzehnten erfolgreich anwendet.

pip: Wieso sind Sie damals im Jahr 2004 spontan auf die Idee mit diesen neuen Locatoren angesprungen?

Dr. Gehrke: Bei uns lag der Schwerpunkt immer schon in der Gerontologie. In jüngster Zeit scheint der Trend ja zu festsitzenden Versorgung zu gehen, aber unserer Erfahrung nach ist diese Lösung für ältere Menschen nicht immer die beste: Festsitzende Versorgung sind schwieriger in der Reinigung – sowohl für den Patienten als auch für pflegende Angehörige oder das Pflegepersonal. Der original Zest Locator ist funktional ausgezeichnet, die Patienten können völlig problemlos essen. Die Ernährung ist bei älteren Menschen für den Allgemeinzustand wiederum immens wichtig. Bei eingeschränkter Beweglichkeit des Patienten können Angehörige die Prothese sogar in der Praxis abgeben. Auch Reparaturen können ganz einfach durchgeführt werden. Ich halte die Versorgung mit Locatoren für diese Zielgruppe für die beste Lösung – angesichts der demografischen Entwicklung mehr denn je.

pip: Manche Entwicklungen überholen sich im Laufe der Zeit – wieso nicht der Zest Locator?

Dr. Gehrke: Gerade weil immer mehr Menschen motorisch oder mental eingeschränkt oder gar pflegebedürftig sind, ist er eine unverzichtbare Therapieoption. Die Alterszahnheilkunde, im Besonderen die Implantatgerontologie, verlangt nach einfachen Rehabilitationen. Zudem haben sich aus dem original Zest Locator ja auch noch Lösungen wie der Locator R-Tx und F-Tx entwickelt. Damit haben Sie eine größere Aufbauhöhe, eine verbesserte Retention und mit der Titancarbonitrit-Beschichtung eine ausgezeichnete Oberfläche, die hoch biokompatibel und wenig bakterien- und plaqueaffin ist. Damit haben Sie konsequent geringere Irritationen des Weichgewebes. Auch der daraus folgende Knochenabbau mit den bekannten Folgeproblemen wird damit vermieden. Übrigens besitzen viele Nachbauten nicht diese besondere Oberfläche – das Gleiche ist also nicht dasselbe.

pip: Bei Prothesenverankerungen sind die Retentionselemente oft die Schwachstelle – wie sieht das bei den Zest Locatoren aus?

Dr. Gehrke: Der Locator von Zest darf durchaus als Goldstandard in der Prothesen-Fixierung gesehen werden. Die Kombination vieler Details, wie die innovative Pivot-Technologie, die individualisierbaren Retentionsstärken und die Selbstausrichtung, schaffen eine ausgezeichnete Gesamtlösung.

Die schon erwähnte exklusive DuraTec-Beschichtung verbessert nicht nur die Ästhetik und erleichtert die Pflege, sondern erhöht auch die Härte und Abrasionsresistenz. Daneben ergänzen sich im optimierten Matrizengehäuse die dualen Retentionselemente beim Abutment und bei den Nylon-Retentionseinsätzen. Bis zu 60 Grad Divergenzen zwischen Implantaten können damit problemlos ausgeglichen werden. Das neu designte Matrizengehäuse

in anodisiertem Pink ist sehr ästhetisch und weist horizontale Rillen und Flächen auf, die gegenüber vertikalen und horizontalen Bewegungen sehr viel widerstandsfähiger sind. Selbst der motorisch eingeschränkte Patient kann die Prothese sehr leicht selbst herausnehmen und wieder einsetzen. Wichtig bei diesem Prinzip ist allerdings ein guter Recall des Patienten, je nach Hygienevermögen alle drei bis sechs Monate, sowohl zur Kontrolle als auch eventuellen Unterfütterung. Auf die Locator-Prothesen wirken einfach sehr starke Kräfte. Daher sollten sie, um Brüche zu vermeiden, regelmäßig kontrolliert und gegebenenfalls unterfüttert werden.

pip: Das Prinzip wurde im Jahr 2000 entwickelt und ist demnach nicht mehr so neu – wieso kaufen Sie Ihre Locatoren nicht bei Drittanbietern?

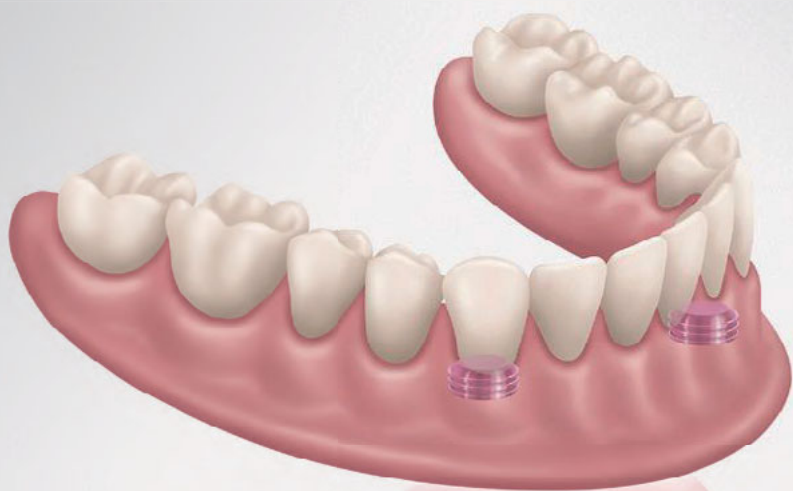
Dr. Gehrke: Manchmal erstaunt mich, wo manche Kollegen Sparpotentiale wittern. Ich verlasse

mich in diesen Dingen gern auf das Original. Zest Dental hat bei der Entwicklung und Herstellung von Locatoren die längste Erfahrung: Über 3,8 Millionen Patienten wurden weltweit schon mit den Zest Locatoren behandelt. Dieser besitzt Schnittstellen zu 280 Implantatverbindungen, über 100 Implantathersteller weltweit haben den Zest Locator für ihre Systeme adaptiert. Wieso sollten wir in der Praxis nun anfangen mit etwas anderem herumzubasteln? Nicht zu vergessen: Wir sind eine Mehrbehandlerpraxis. Da muss man sich auf ein System einigen – und dann nehmen wir doch am liebsten ein Original, zu dem alle Instrumente und Ersatzteile in Praxis und Labor passen.

pip: Herzliches Danke für das informative Gespräch. ■



Dr. Peter Gehrke.




ORIGINATOR, INNOVATOR, ZEST LOCATOR.®

IHREN GUTEN RUF RISKIEREN WEGEN EINES IMITATS ?

Ist es nicht von Zest, ist es nicht der Original-LOCATOR®, entwickelt und hergestellt in den USA nach den höchsten Medizin-Produkte-Standards weltweit. Der Zest LOCATOR genießt zu Recht das größte Vertrauen bei seinen Anwendern.

Es ist daher nur konsequent, den Original LOCATOR direkt beim Partner Ihrer Wahl zu bestellen.



*See why Doctors
choose Zest.*

Wenden Sie sich bitte zur Bestellung an Ihren
Implantathersteller bzw. Ihren Händler, oder besuchen Sie
<https://www.zestdent.com>, um mehr zu erfahren.

Für alle Fälle Morita

Seit 2017 bietet das Bielefelder Startup Zahnarzt-Helden dentale Großgeräte wie Behandlungseinheiten, Röntengeräte und Intraoralscanner online und zu fairen Preisen an. Alternative Finanzierungsmöglichkeiten wie eine Langzeitgerätemiete und ein Festpreismodell für technische Servicearbeiten ermöglichen Zahnärzten dabei monatlich planbare Kosten – und bilden damit den Grundstein unternehmerischen Handelns. Doch nicht nur in puncto Finanzierung setzen die Jungunternehmer auf Alternativen; Zahnarzt-Helden vertritt die Ansicht, dass unbekannte Hersteller keine zweite Wahl sein müssen – stehen sie den Großen doch oft in Nichts nach.

Das japanische Familienunternehmen Morita wiederum ist mit seinen Röntengeräten auf dem internationalen Dentalmarkt alles andere als unbekannt, vielmehr gilt der Premium-Hersteller als Innovationsführer im Bereich der bildgebenden Verfahren. Allerdings wissen die wenigsten, dass auch die Behandlungseinheiten von Morita zur Spitzenklasse zählen. In diesem Interview spricht Lukasz Hasske, Regional Sales Manager bei Morita, unter anderem über die Behandlungseinheit Signo T500, mit der Morita auch abseits ihrer Röntengeräte ein Statement setzt.

pip: Herr Hasske, die hohe Bildqualität der Morita-Röntengeräte ist schon lange kein Geheimnis mehr. Woran liegt es, dass den Behandlungseinheiten in Deutschland bislang weniger Aufmerksamkeit geschenkt wird?

Hasske: Bei Behandlungseinheiten wird der hiesige Dentalmarkt stark von wenigen großen Herstellern bestimmt – das Bewusstsein für Alternativen muss bei Zahnärzten noch wachsen. Meiner Meinung nach ist dahingehend aber viel im Umbruch, weil die Qualität einiger Mitbewerber heute nicht mehr die gleiche ist wie vor 15 Jahren. Für Morita kann ich nur festhalten, dass wir bei der Herstellung unserer Behandlungseinheiten genauso lösungsorientiert und leidenschaftlich vorgehen wie bei den Röntengeräten. Technik-Weltmeister wollen wir schließlich in nicht nur einer Produktkategorie werden.

pip: Genauso wie Produkte anderer Branchen weisen Dentalgeräte stark verkürzte Lebenszeiten auf. Wie garantiert Morita die Langlebigkeit seiner Behandlungseinheiten?

Hasske: Bei der Signo T500 hat kein Zahnarzt sogenannte Kinderkrankheiten zu befürchten. Die gesamte Signo

T-Serie wird seit mehr als 40 Jahren in Tokio hergestellt und wurde weltweit über 100.000 Mal installiert. Außerdem durchläuft bei uns jede Einheit vor dem Versand umfassende Praxis-Tests. Dadurch, dass Morita-Produkte eine sehr hohe Fertigungstiefe besitzen, sind wir uns unserer Qualität genau bewusst.

pip: Worin sehen Sie den Hauptnutzen der Signo T500 für Zahnärzte?

Hasske: Mit der Signo T500 holt Morita zwei Zielgruppen ab: Zum einen die designverliebten Zahnärzte, denn dieses Modell macht optisch eine Menge her. Wie bereits in der Vergangenheit wurde diese Einheit in Kooperation mit dem Porsche-Design-Team hergestellt und aus ganz persönlicher Erfahrung kann ich sagen: die Aufmachung begeistert. Nicht nur optisch bewegt sich die Signo T500 zwischen zeitlos, edel und robust, sondern

auch die Haptik ist aufgrund der hochwertigen Materialien einzigartig. Zum anderen eignet sich dieses Modell für flexibilitätsorientierte Zahnärzte, denn egal, ob stehend oder sitzend – die Einheit bietet für jede gewünschte Position eine passende Lösung. Damit ist die Signo T500 prinzipiell in allen Fachrichtungen einsetzbar. Implantologen profitieren von Funktionen wie einer in der Einheit verbauten Schnellspülung oder der LED-Beleuchtung mit zwölf Strahlern – Endo-Spezialisten beispielsweise würde ich den in die Einheit integrierten Apexlokator empfehlen.

pip: Morita ist ein Familienunternehmen mit mehr als 100 Jahren Erfahrung. Welche Besonderheiten ergeben sich aus dieser Familienhistorie?

Hasske: Wenn Wissen über mehrere Generationen weitergegeben wird, ist der zur Verfügung stehende Erfahrungsschatz enorm.

Morita arbeitet nah am Kunden und holt sich zu diesem Zweck in regelmäßigen Treffen Feedback ein. Übrigens nicht nur von Zahnärzten, denn bei der Entwicklung der Signo T500 wurde genauso darauf geachtet, dass die Einheit Service-Technikern wenig Aufwand bereitet. Da Morita über die Jahre organisch gewachsen ist, konnte sich eine Innovationskultur entwickeln, die sich im Umgang mit den Mitarbeitern wiederfindet. Bei uns wird nun mal keine Idee ins Lächerliche gezogen.

pip: Vielen Dank für das angenehme Gespräch!



Lukasz Hasske.



Zahnarzt-Helden®

Signo T500 jetzt über Zahnarzt-Helden anfragen.

Weil Zahnärzte auch Unternehmer sind.



Soziale Medien:



www.zahnarzt-helden.de

Zero Waste in Zahnarztpraxen?

Greta Thunberg hat das ökologische Gewissen zahlloser Menschen wachgerüttelt – und vielleicht auch in so manchem Wartezimmer die Patienten ins Grübeln gebracht: Wie sieht es eigentlich mit dem Sinn und der Notwendigkeit mancher Umverpackung oder Beigaben aus? pip sprach dazu mit Jan Worlitz, dem Geschäftsführer von Medical Instinct.

pip: Herr Worlitz, ab wann verpacken Sie Ihre Implantate und Bohrer in Maisstärke-Folien?

Worlitz: Vermutlich würden wir es bereits tun – wenn Versuche mit Biomaterialien wie Maisstärke nicht gezeigt hätten, dass diese Materialien extrem feuchtigkeitsempfindlich sind, nicht ausreichend lange halten und sich auch nicht für alle Sterilisationsmethoden eignen.

pip: Demnach denken Sie bereits über Alternativen nach?

Worlitz: Schon eine ganze Weile. Wir überprüfen unsere bisherigen Verfahren radikal, da wir zum einen selbst unzufrieden mit dem hohen Plastikanteil bei Verpackungen sind und permanent versuchen, überflüssigen Verpackungsmüll zu reduzieren. Zum anderen reagieren Patienten und unsere Anwender bei unbedachter Anhäufung von sinnlosem Müll zunehmend empfindlicher. Bereits seit längerer Zeit haben wir daher die Verpackungsgröße – und somit den Kunststoffanteil – um fast die Hälfte reduziert.

pip: Was sind die besonderen Herausforderungen bei der Planung umweltfreundlicher Verpackungen?

Worlitz: Die gesetzlichen und funktionalen Anforderungen an medizinische Verpackungen von Sterilprodukten hinsichtlich Abrieb, mechanischer Stabilität, Sterilisation und Produktschutz sind extrem groß. Die Vorgaben der EU, insbesondere durch die neue Medizinprodukteverordnung (MDR), werden auch für Verpackungen unsteriler Produkte immer schärfer. Auch diese Verpackungen müssen dicht sein, damit die Produkte vor äußeren Einflüssen geschützt sind.

pip: Unterscheidet die MDR auch bei diesen Produkten?

Worlitz: Ja, spezielle Anforderungen gelten beispielsweise für Gingivaformer und Bohrer, die in der Praxis aufbereitet werden müssen. Hier muss die Verpackung etwa sicherstellen, dass eine Veränderung des Produktes oder eine Kontamination durch Mikroorganismen ausgeschlossen ist.

pip: Entsprechend umfangreich dürfte das Lastenheft für Medizinproduktverpackungen sein?

Worlitz: In der Tat. Sie müssen sich sicher und einfach befüllen lassen und für die vorgesehenen Sterilisationsverfahren geeignet sein. Dazu muss die Verpackung die aseptische Ent-

nahme des Produktes erlauben – und sie sollte natürlich mit einfachem Handling und einem gefälligen Design überzeugen.

pip: Um diesen Ansprüchen zu genügen: Wie lange dauert es etwa, um umweltfreundliche medizinische Verpackungen bis zur Produktionsreife zu bringen?

Worlitz: Teilweise durchaus mehrere Jahre – von der Planung über die Zulassung bis zum Einsatz einer neuen Verpackung. Allein die Qualifizierungsschritte und die Tests hinsichtlich Druck, zeitlicher Beständigkeit, Dichtheit sowie die Stabilitätstests im Klimawechselschrank können mehr als ein Jahr in Anspruch nehmen.

pip: Von den Kosten mal ganz zu schweigen?

Worlitz: Stimmt – bis die erste Verpackung vom Band läuft, kommen schnell mal zwischen 80.000 und 100.000 Euro zusammen. Als Hersteller versucht man eine derart validierte Packung natürlich möglichst vielseitig einzusetzen.

pip: Also beugt sich das ökologische Gewissen dem Kostendruck?

Worlitz: Nicht bei Medical Instinct. Derzeit arbeiten wir an einer neuen kunststofffreien Verpackung für Prothetik-Komponenten, die sich zu 100 Prozent und innerhalb von 24 Monaten zersetzt. Wir werden diese Verpackung noch im ersten Quartal 2020 einführen. Ferner stellen wir auf ungebleichte Kartonagen um und verwenden als Verpackungsfüllstoffe nur noch recyclebare Materialien. Bis wir allerdings die mit Tyvec-Folien versiegelten Kunststoffblister

bei sterilen Implantatverpackungen ersetzen können, wird es schon noch etwas dauern. Der Verzicht auf Kunststoff bei den sterilen Implantatverpackungen ist hoch komplex, aber wir arbeiten auch daran mit Hochdruck.

pip: Müsste nicht auch politisch Einfluss genommen werden, um die ein oder andere vielleicht doch etwas überdimensionierte Schutzvorgabe mehr zu lockern?

Worlitz: Das würde es uns Herstellern zwar erleichtern, alternative Materialien zu finden, andererseits dürfte auch das ökologische Gewissen der Patienten an seine Grenzen stoßen, wenn es hygienisch bedingt zu Infektionen käme. Die Sicherheit der Produkte und deren Sterilität hat oberste Priorität. Man sollte alle Prozesse und Produkte hinterfragen. Es wäre schon viel gewonnen, wenn Praxen auf Plastikspülbecher, Plastiktrays, Saugeraufsätze oder Plastikschriftfolien verzichten würden. Alleine das würde bei Patienten ein Ausrufezeichen setzen – und ganz nebenbei ein kluger Marketingschachzug für die Praxis sein.

pip: Ganz herzliches Danke für dieses sehr informative Gespräch. ■



Jan Worlitz.

„Hunderte Gespräche mit Zahnmedizinern bei den Herbstmessen haben uns gezeigt:

Biofilme in Wasser führenden Systemen bleiben **landesweit** ein **akutes Problem** und müssen **besiegt** werden.

Wie Sie dabei gleichzeitig **tausende Euro sparen** und **Rechtssicherheit gewinnen**, verraten wir Ihnen gerne **kostenfrei** bei einem Beratungsgespräch in Ihrer Praxis.“

Dieter Seemann
Leiter Verkauf und
Mitglied der Geschäftsführung



BLUE SAFETY

Die Wasserexperten



BLUE SAFETY
Premium Partner
DEUTSCHER ZAHNARZTETAG
für den Bereich
Praxishygiene

Vereinbaren Sie noch heute
Ihre **kostenfreie Sprechstunde**
Wasserhygiene für Ihre Praxis:

Fon **00800 88 55 22 88**
www.bluesafety.com/Termin

Wissen, Erfahrung – und Leidenschaft

Im Jahr 2005 startete die Medentika mit dem Ziel, exzellente Produkte zu einem fairen Preis auf den Markt zu bringen. Schließlich erbringen Medentika-Kunden in Labor und Praxis jeden Tag Spitzenleistungen und haben schon alleine deshalb Anspruch auf eine perfekte Produktpalette zu einem bezahlbaren Preis. Seitdem hat das Unternehmen bewiesen, dass Qualität kein Luxus sein muss, und versorgt als mittlerweile Mitglied der Straumann Group Zahntechniker, Zahnärzte und deren Patienten mit verlässlichen, in Deutschland gefertigten Abutments, Implantatkomponenten und einem eigens entwickelten Implantatsystem. pip sprach mit Roger Svensson, Head of Sales Medentika, über die Kernkompetenzen von Medentika, die Mitgliedschaft in der Straumann Group und die eigene Produktpalette.

pip: Inwieweit dürfen Sie als Mitglied der Straumann Group überhaupt noch frei aufspielen?

Svensson: Haben Sie etwa den Eindruck, dass die Straumann Group nicht frei aufspielt? Da spricht der Markt aber eine ganz andere Sprache. Wenn Sie darauf hinaus wollen, ob wir nun komplett ‚konzerngesteuert‘ sind, kann ich Sie beruhigen: Ziel der Zusammenschlüsse innerhalb der Gruppe war nie, die Mitglieder in einem großen Konzern aufzusaugen und ihnen ihre eigene Identität zu nehmen. Das kann man ja andernorts beobachten, wie selten das gut geht. Innerhalb der Straumann Group operieren wir weitestgehend eigenständig, es ergeben sich nur exzellente Synergie-Effekte für unsere Anwender. Wir profitieren vom Netzwerk und auch der forschenden und wissenschaftlichen Stärke eines Global Players und die Gruppe von unserer Spezialisierung und Expertise. Dank der Zusammenarbeit in der Gruppe konnten wir zum Beispiel auch die Betreuungsgebiete für unsere Kunden verkleinern und weitere Mitarbeiter gewinnen, womit wir einen umso intensiveren Kontakt zu unseren Anwendern pflegen.

pip: Ist Medentika denn nun ein Abutment- oder ein Implantathersteller?

Svensson: Unser Ursprung sind ganz klar die Abutments. Wir versorgen Zahntechniker, Zahnärzte und Patienten mit langlebigen und hochpräzisen Abutments, die mit allen gängigen Implantatsystemen kompatibel und ‚Made in Germany‘ sind und gleichzeitig durch ihre preisliche Attraktivität überzeugen. Damit sind wir seinerzeit gestartet und haben seitdem sehr schnell große Erfolge erzielt. Es waren dann unsere Kunden, die uns fragten, ob wir unser Know-how nicht auch auf Implantatsysteme erweitern könnten – und daraus ist inzwischen das

bei Anwendern auch sehr beliebte Implantat Platform System – kurz IPS – entstanden.

pip: Sie machen sich also im eigenen Haus Konkurrenz?

Svensson: Es liegen ganz unterschiedliche Philosophien zugrunde, warum eine Zahnärztin oder ein Zahnarzt ein bestimmtes System bevorzugt. Das IPS ist ein hochpräzises System mit innovativen Komponenten zu einem sehr fairen Preis-Leistungsverhältnis. Sie genießen als Kunde die Erfahrung, die Qualität und den Service, können aber gleichzeitig implantologische Versorgungen auch Patienten anbieten, für die der Preis am Ende entscheidend ist – auch wenn er innerhalb einer gesamten Behandlung eine eher untergeordnete Bedeutung haben dürfte. Das Charakteristische an Medentika ist auch, dass wir mit Innovationskraft und Originalität überzeugen. Mit Quattrocone, Procone, Microcone und Minicone bedienen wir bei unseren Anwendern ganz spezifische Bedürfnisse und Indikationen, gleichzeitig macht das durchgehende Design die prothetische Versorgung so bequem wie selten. Wir erfahren hier große Zufriedenheit.

Wir erfahren hier große Zufriedenheit.

pip: Der Trend geht schließlich klar hin zu individuellen Abutments ...

Svensson: Was wir sehr begrüßen, denn der Erfolg der implantatprothetischen Behandlung, im Speziellen in der Rot-Weiß-Ästhetik, liegt in unseren Augen ganz klar auch in einer optimalen Ausgestaltung des Emergenzprofils. Natürlich bieten wir daher auch CAD/CAM-gefertigte individuelle Abutments an. Für viele Inhouse-Fräsmaschinen sind unsere präzisen Halter von Medentika derzeit die Benchmark. Außerdem schließen wir mit ASC Flex Optiloc und Novaloc einige Lücken im Portfolio anderer Anbieter. Unsere Preface sind sowohl in Titan als auch in CoCr₂ verfügbar.

Wer mit Medentika zusammenarbeitet, darf also im Hinblick auf Ausgewogenheit zwischen Preis und Leistung hohe Erwartungen hegen – und natürlich auch an unsere Originalität. Das wird sich auch in unserem neuen Look & Feel widerspiegeln. Unsere aktuelle IPS-Kampagne transportiert genau die Botschaft: Wissen und Erfahrung, Elan, Perfektionismus und Leidenschaft vereint für Qualität, Präzision, Zuverlässigkeit und Service. Sie können sich stets auf uns verlassen, Das Credo von Medentika ist: Es macht uns einfach Spaß, Kunden mit exzellenten Produkten zu begeistern.

pip: Herzliches Danke, Herr Svensson, für dieses informative Gespräch. ■



Roger Svensson.

Straumann® CARES® Digital Solutions

3Shape TRIOS® Intraoral Scanner Erreichen Sie mehr mit digitalen Technologien

Lernen Sie das komplette Portfolio der
3Shape TRIOS® Intraoralscanner kennen.

TRIOS 3 Basic



TRIOS 3



TRIOS 4



Weitere Informationen zu 3Shape TRIOS® erhalten Sie
von Ihrem Straumann® Vertriebsmitarbeiter vor Ort.
Oder besuchen Sie www.straumann.de/trios.

Schweizer Doppelpack

Cendres+Metaux besteht als traditionelles Schweizer Unternehmen seit über 130 Jahren und ist eines der dreißig größten Schweizer Medtech-Unternehmen. Mit 350 Mitarbeitern in Biel setzt man bei allen globalen Strömungen ungebrochen auf den Standort und die Produktionsqualität der Schweiz. Neben Legierungen und prothetischen Konstruktionselementen und seit neuem auch einem Keramiksoriment profiliert sich das Unternehmen mit einem starken zweiten Standbein als Auftragsfertiger in der Medizin- und der Dentalindustrie. Cendres+Metaux findet sich also viel häufiger in einer Praxis, als das Label verrät. pip sprach mit CEO Ronald J. Lenzeder.

pip: Wie geht es Ihnen mit Ihren Legierungen in einem zunehmend metallfrei orientierten Markt?

Lenzeder: Wenn ich etwas gelernt habe, dann, dass schlussendlich der Markt respektive der Kunde entscheidet. Aber man darf die sehr umfassende Keramikversorgung auch kritisch hinterfragen und kontrovers diskutieren. Das Material hat ganz klar seine Vorteile, und auch wir tragen dem mit den Entwicklungen unserer Presskeramiksyste^me Livento press und Soprano 10 Rechnung, aber es werden meines Erachtens derzeit auch einige Patienten keramisch versorgt, die aufgrund funktionaler Probleme mit einer Goldlegierung besser bedient wären. Wir dürfen bei aller Ästhetik, die heute klar im Vordergrund steht, die Funktion nicht aus dem Auge verlieren. Daneben sind wir weltweit tätig, und in vielen Ländern allein aufgrund der zahntechnischen Möglichkeiten mit unseren Legierungen durchaus noch führend. Falls Sie mich mit Ihrer Frage aber provozieren wollten: Bei den Legierungen und Konstruktionselementen liegt unsere längste Tradition, aber das bedeutet nicht, dass wir uns darauf ausruhen. Neben den genannten Keramik-Varianten haben wir so auch das Hochleistungspolymer Pekkton ivory eingeführt, das seine Stärke vor allem bei Komplett-Versorgungen und Totalprothesen zeigt. Wir diversifizieren also durchaus und passen unser Portfolio den Bedürfnissen der Märkte stets an.

pip: Sie hatten auch ein digitales Fräszzentrum, was kürzlich eingestellt wurde ...

Lenzeder: ... da sind wir, wie Sie wissen, nicht die einzigen. Diese Sparte konnte auch bei uns ihre Erwartungen nicht erfüllen. Konzentriert auf den Schweizer Markt konnte so hochwertig hergestellter digitaler Zahnersatz nicht kostendeckend sein. Eine Ausweitung auf internationale Märkte ist aber allein

durch die bei uns erforderlichen zolltechnischen Abwicklungen mit solchen Hürden verbunden, dass wir diesen Bereich nicht weiterführen und unsere Energien auf für unsere Kunden nutzbringendere Sparten konzentrieren. Hier in der Schweiz zum Beispiel ganz klar die Implantatprothetik mit unseren langjährig erfolgreichen Komponenten, dem Locatoren-System CM LOC, das Kugelverankerungssystem Dalbo und CM Connect. CM Connect allein hat über 1.200 Einzelkomponenten und ist damit mit einer Vielzahl unterschiedlicher Implantatsysteme kompatibel, sowohl für analoge als auch digitale Verarbeitungsprozesse oder bei abgewinkelten Schraubenkanälen.

pip: Wie macht sich Ihre CM Academy?

Lenzeder: Fast wöchentlich finden irgendwo auf der Welt Kurse von uns statt, die sehr rege genutzt werden. Wir entsenden dabei nicht nur Schweizer Meinungsbildner in die Welt und transportieren damit unser Know-how und unsere Techniken, sondern erhalten durch internationale Teilnehmer auch Impulse für die besonderen Bedürfnisse der unterschiedlichen Märkte und damit unsere eigenen Entwicklungen.

pip: Ist der währungsempfindliche und hochpreisige Standort Schweiz für ein global agierendes Unternehmen überhaupt noch zeitgemäß?

Lenzeder: Ich wäre naiv, wenn ich die damit verbundenen Herausforderungen leugnen würde. Es stehen denen aber auch ebenso unleugbare Vorteile gegenüber: Die Qualifikation unserer Mitarbeiter und damit die Kompetenz in unserem Haus ist bemerkenswert. Damit bleibt unser Know-how stetig auf einem sehr wettbewerbsfähigen Niveau. Wir bilden selber Nachwuchs in sieben verschiedenen Berufen aus

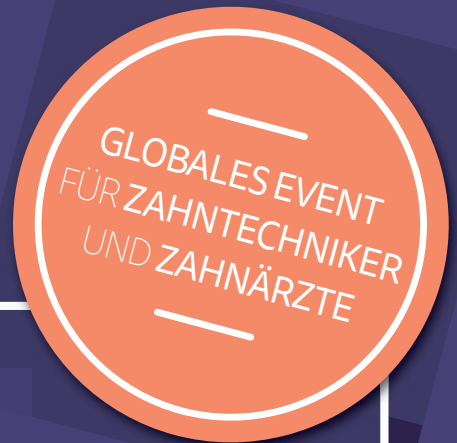und sichern uns damit kompetente Mitarbeiter für die Zukunft – das wird in unserer so technikaffinen Branche ein entscheidender Faktor sein. Made in Switzerland gilt daneben weltweit als Garant für Präzision und hohe Qualität – das erleben wir vor allem in stark wachsenden Märkten des Nahen Ostens und Osteuropas, aber auch in industriell hochentwickelten Märkten wie in den USA oder Kanada, die unsere Standards in ihren eigenen Industrien manchmal vermissen. Wir produzieren auf mehr als 12.000 qm Produktionsfläche hier am Standort Biel über 1,5 Millionen Teile im Jahr. Sie dürfen sich also darauf verlassen, dass wir unseren Kunden als einer der führenden Fertigungspartner für zahnmedizinische Komponenten von höchster Qualität erhalten bleiben.

pip: Herzliches Danke für dieses Gespräch. ■



Ronald J. Lenzeder.

exocad Insights 2020



Hello,
digital **experts**

Nice to
meet you

Wissen. Inspiration. Kontakte. Das Event des Jahres.

Seien Sie dabei, wenn sich die internationale exocad Community auf einem Event der Spitzenklasse trifft! Gewinnen Sie Einblicke in die Vorteile und Leistungen, die wir als Marktführer in der Entwicklung dentaler CAD-Software bieten. Erleben Sie Vorträge renommierter Experten, Industrie-Partner-Shows, Lösungen für konkrete Fallbeispiele sowie Software-Sessions mit unseren exocad Spezialisten und nutzen Sie die Abendveranstaltung mit Dinner und Live-Musik zum Wissensaustausch mit Kollegen.

12. und 13. März 2020, Darmstadt

Buchen Sie noch heute Ihr Ticket!
[exocad.com/insights](https://www.exocad.com/insights)

exocad

Keramik-Mantel mit Prophylaxe-Effekt

Titan gilt in der Zahnmedizin nach wie vor als der Goldstandard, wenn es um Implantate steht. Das liegt darin begründet, dass Unverträglichkeitsreaktionen nur selten vorkommen. Dennoch sind sie möglich. Das sogenannte Keramik-Coating erlaubt nun die Kombination der biokompatiblen Vorzüge der Keramik mit den biomechanischen Eigenschaften des Titans.

Dentale Implantate aus Titan sind seit vielen Jahren nicht mehr aus dem Praxisalltag wegzudenken. Aber auch die Alternative aus Zirkonoxid hat sich zunehmend bewehrt. Keramik-Implantate bergen jedoch nach wie vor Schwachstellen, wie beispielsweise eine erhöhte Bruchgefahr. Titanimplantate wiederum können in seltenen Fällen Unverträglichkeitsreaktionen auslösen. Eine Lösung dieser Problematiken stellt das sogenannte Keramik-Coating dar. Dabei wird einem Titanimplantat quasi ein Anstrich aus Keramik verpasst, was die biomechanischen und biokompatiblen Vorzüge beider Materialien perfekt miteinander kombiniert.

Mögliche Ursachen

In seltenen Fällen rufen Implantate aus Titan Unverträglichkeitsreaktionen hervor, die unter anderem durch Titankontamination im Gewebe verursacht sein können. Studien zufolge kann diese mögliche Titanionen-anreicherung entweder direkt während des Einbringens der Implantate entstehen oder zu jedem anderen Zeitpunkt. Eine vorhandene Periimplantitis begünstigt im Übrigen die Freisetzung der Titanionen. Einige Studien lassen den Schluss zu, dass bereits bei einem physiologischen pH-Wert eine geringe Korrosion und damit Ionenabgabe des Titans vorliegt, die sich bei einer vorhandenen Periimplantitis erheblich verstärkt, und immunohistochemische Untersuchungen zeigten auf, dass Titanionen zu entzündlichen Prozessen führen können.

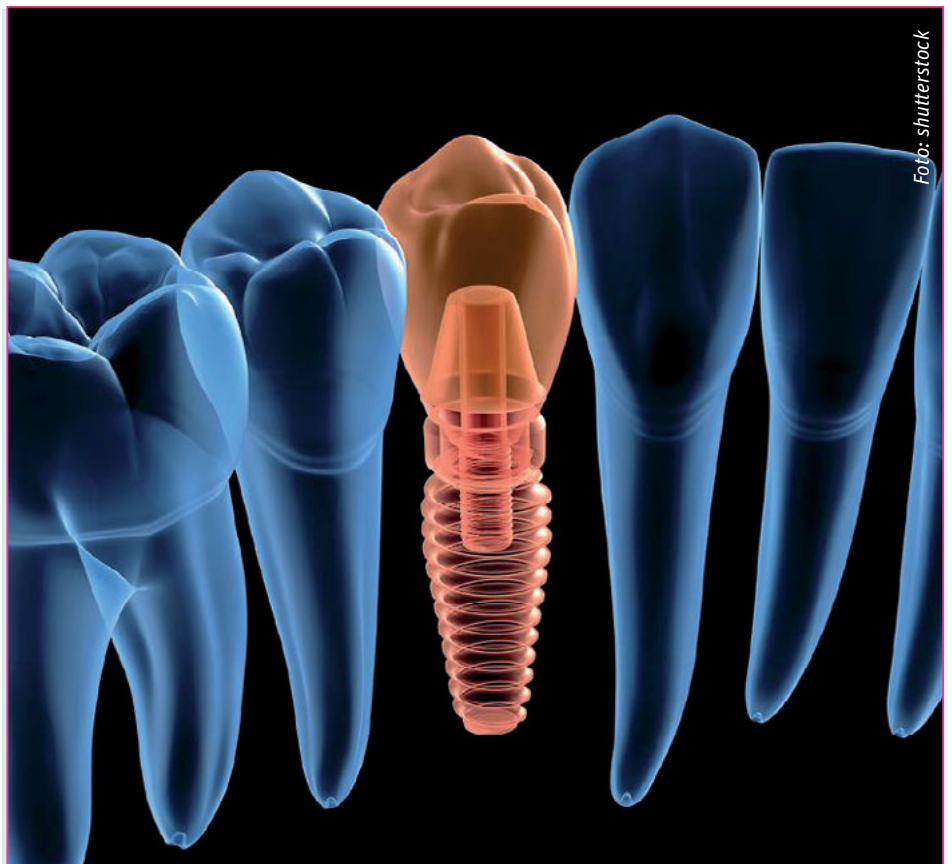


Foto: shutterstock

Beim Keramik-Coating entsteht eine Hightech-Oberfläche, die dem Titan einen verlässlichen Schutz vor Abrieb und Korrosion verleiht.

Ein Keramik-Frack fürs Implantat

Versiegelt man nun Implantate aus Titan mit einer hauchdünnen Schicht aus Zirkon- oder Nioboxid, werden Unverträglichkeitsreaktionen weitestgehend vermieden. Diese Schicht weist eine Dicke von 2 bis 5 μm auf und wird in der Fachsprache Keramik-Coating genannt. Dabei entsteht eine Hightech-Oberfläche, die dem Titan einen verlässlichen Schutz vor Abrieb und Korrosion verleiht. Bei dieser Ummantelung handelt es sich um eine Hochvakuum-Beschichtung (PVD), bei der Keramikionen in die Titanoberfläche implantiert werden. Dieses Verfahren ist

Fazit

Mit diesem Keramik-Mantel können im Grunde genommen alle Titanimplantate versehen und so die biomechanischen Eigenschaften des Titans mit den biokompatiblen Vorzügen von Keramik verbunden werden. Durch die dünne Keramikschicht erhält der Goldstandard Titan eine Oberflächenveredelung, wodurch das ohnehin schon geringe Gewebereaktionsrisiko noch weiter minimiert wird. Gerade im Hinblick auf die immer stärker in den Vordergrund rückende Periimplantitis-Problematik erscheint ein verschleißfester biokompatibler Korrosionsschutz des Werkstoffs Titan eine ideale Lösung zu sein. ■

MEISINGER

PERFECT SURGICAL SOLUTIONS



Trephine Ejection Kit

Art.-No. BTE00

595,- €



Aktion 31821

Cytoplast™ & Vitala®

Membranes & Sutures

5+1

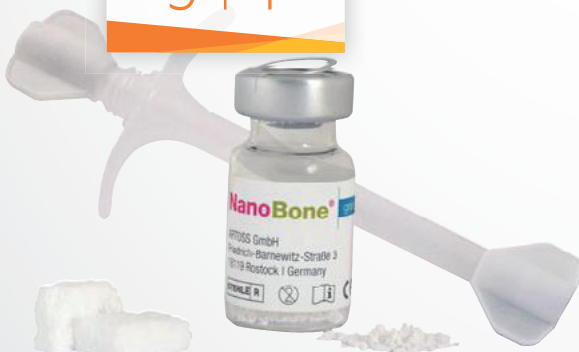

Aktion 31820

NanoBone®

QD, granulate & block

5+1



Aktion 7311901

895,- €

~~1.123,50 €~~

inkl. 50x

Master-Pin-Control Basic

Art.-No. BMPBA + 40x MP10

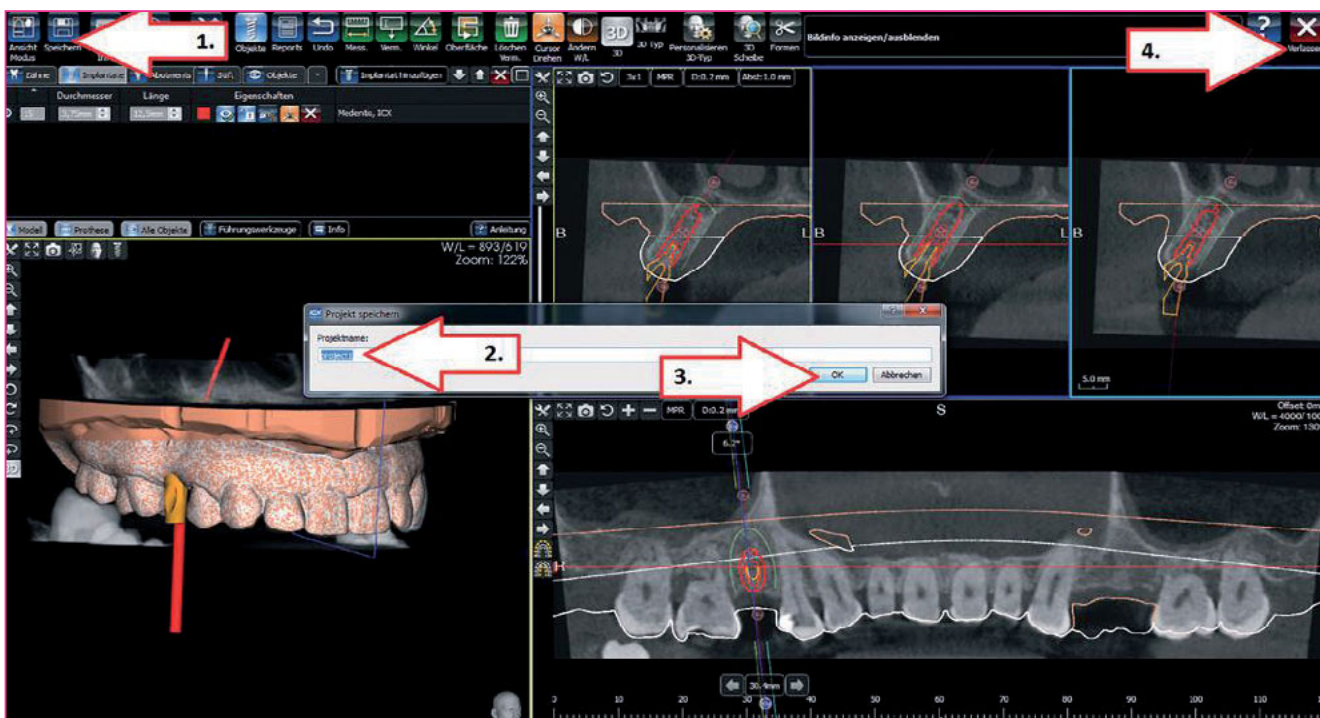


Zahnloser Kiefer: Schraubkanäle vorhersagbar planen

Medentis medical bietet mit der Softwarelösung ICX-Magellan – Bestandteil des Konzeptes ICX-Imperial – ein Verfahren für die Sofortversorgung zahnloser Kiefer mit posterior anguliert gesetzten Implantaten. Die Schraubkanäle werden von vorneherein in sinnvollen Positionen in Bezug auf Funktion sowie Ästhetik geplant. Mittels Bohrschablone erfolgt die exakte Umsetzung.

Bei der implantologischen Versorgung zahnloser Kiefer können Zahnärzte mit dem Bohrschablonen-System ICX-Magellan und dem Behandlungskonzept ICX-Imperial laut Unternehmen die kosten- und zeitintensive Prozedur zwischen Operation und Eingliederung der Langzeitprovisorien stark verkürzen.

Positionierung, da man hier auf die Geometrie der Verbindung angewiesen ist. Es spielt an diesem Punkt keine Rolle, ob es sich um eine externe oder interne Verbindung handelt oder ob diese eine Dreikanalverbindung, einen Sechs- oder Achtkant besitzt. Am Beispiel eines ICX-Implantates bedeutet



Bei der Planung mit ICX-Magellan lassen sich nicht nur die Implantatpositionen genau planen, sondern auch bereits die exakten Positionen der Schraubkanäle für die spätere okklusal verschraubte Brücke festlegen.

ICX-Magellan von medentis medical ist ein bewährter digitaler Workflow, mit dem sich Implantatpositionen dreidimensional planen und die Implantate anschließend über die schablonengeführte Implantatinserterion präzise in Bezug auf Position und Achse in den Knochen einbringen lassen.

Häufige Problematik

Da in den meisten Fällen für die Versorgung zahnloser Kiefer auf abgewinkelte Abutments zurückgegriffen werden muss, ist es notwendig, auch die Rotation der zu inserierenden Implantate zu beeinflussen. In nahezu allen Planungsprogrammen, bei denen auch Abutments geplant werden, können diese virtuell auf den Implantaten rotieren, um die Optionen der prothetischen Versorgung abzuschätzen. Diese Rotation ist jedoch zumeist stufenlos, was – vorausgesetzt, man möchte auf die zusätzliche Stabilität einer in die Versorgung einbezogenen Rotationssicherung nicht verzichten – zu Problemen in der postoperativen Versorgung führen kann. Diese Tatsache obliegt den eingeschränkten Möglichkeiten der Abutment-

dies: Man hat exakt sechs verschiedene Möglichkeiten, ein gewinkeltes Abutment mit Rotationssicherung aufzusetzen.

Lösung

Soll jedoch bereits bei der Planung die exakte Position der Schraubkanäle einer okklusal verschraubten Brücke bestimmt werden, muss zu diesem Zeitpunkt digital die Rotation der einzusetzenden Implantate definiert werden. ICX-Magellan als Bestandteil des Konzeptes ICX-Imperial bietet diese Option. Anhand der frei gewählten Positionen der Abutments errechnet die Software automatisch die notwendige Positionierung der Implantate, welche in Bezug auf die Rotation in der ICX-Magellan-Bohrschablone durch neu entwickelte Bohrhülsen mit Sechskantübertragung sichtbar gemacht wird. Intraoperativ können nun die Implantate ausgerichtet werden. Dieses ermöglicht eine genaue Umsetzung der virtuellen Situation in die Realität. So können Schraubkanäle in sinnvollen Positionen in Bezug auf Funktion und Ästhetik geplant und umgesetzt werden. ■

Ihre Röntgenvollausstattung /-ergänzung – so preiswert wie noch nie

NEU

Kombinieren Sie Ihr 2D/3D Röntgengerät mit Ihrem passenden Intraoralmodul!

Die byzz^{next} 10 User
ist immer dabei!



2D

2D und 3D
Röntgengeräte

	LVP	Modulpreis
PaX-i	24.900 €	20.800 €
PaX-i HD ⁺	28.900 €	23.600 €
PaX-i3D ⁸ Green ^{next}	84.900 €	58.490 €
PaX-i3D ¹² Green ^{next}	99.900 €	74.900 €
PaX-i3D ¹⁶ Green ^{next}	109.900 €	81.600 €
PaX-i3D ¹⁷ Green ²	141.900 €	115.900 €



3D

1 Digitale Intraoralsysteme

EzSensor HD		x-on [®] scan	
LVP	mit 2D/3D Modul	LVP	mit 2D/3D Modul
6.400 €	4.700 €	6.900 €	5.200 €



EzSensor HD

oder



x-on[®] scan

2 Intraoralmodul bestehend aus x-on tube^{AIR} + EzSensor HD/x-on scan

x-on [®] tube ^{AIR} EzSensor HD	x-on [®] tube ^{AIR} x-on [®] scan	
LVP	LVP	mit 2D/3D Modul
11.890 €	12.390 €	8.490 €



x-on[®] tube^{AIR}

+



EzSensor HD

oder



x-on[®] scan

3 Sensorenmodul bestehend aus 2 Sensoren: EzSensor HD (Gr. 1/1,5/2)

EzSensor HD	
LVP	mit 2D/3D Modul
12.800 €	7.900 €



EzSensor HD

2x

Modul 2&3 auch ohne 2D/3D
Röntgengerät erhältlich!

2: x-on tube^{AIR} + EzSensor HD
Einzelmodulpreis: 9.490 €

x-on tube^{AIR} + x-on[®] scan
Einzelmodulpreis: 9.490 €

3: EzSensor HD 2x
Einzelmodulpreis: 8.490 €



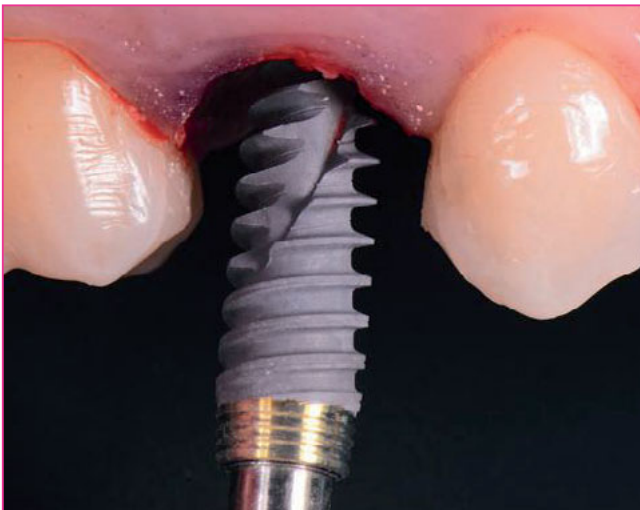Lieblingsfarbe bevorzugt?

Für die Reaktion des Körpers auf Implantat und Abutment sind deren Oberflächeneigenschaften von entscheidender Bedeutung [1,2]. Sie könnten ausschlaggebend dafür sein, ob die Gewebeintegration sowohl für die frühzeitige Heilung als auch für die Langzeitstabilität erfolgreich verläuft oder nicht [3]. Dabei bestimmt die vom Hersteller gewählte Behandlung der Oberfläche deren spezielle Eigenschaften.

Die neu entwickelten anodisierten Oberflächen Xeal und TiUltra von Nobel Biocare besitzen einen charakteristischen Goldfarbton. Dieser ist jedoch nur ein Nebenprodukt der Fortschritte in der Anodisierungstechnologie, um verschiedene Eigenschaften für die jeweilige Gewebeintegration zu schaffen. Das Interessante dabei ist, dass Titan während der Anodisierung ein ganzes Farbspektrum durchläuft – je nachdem, welche Oberflächeneigenschaften erzeugt werden.

Was ist Anodisierung?

Anodisierung ist ein elektrochemisches Verfahren zur Bearbeitung von Titanoberflächen. Während Titan eine hohe Festigkeit und Zelladhäsion bietet, ist es die Oxidschicht, die die Weichgewebsanlagerung ermöglicht [4]. Diese Oxidschicht entsteht, wenn das Titan normaler Atemluft ausgesetzt wird. Während bei einer subtraktiven Oberflächentechnologie wie dem Sandstrahlen Material entfernt wird, um Rauheit zu erzeugen, bewirkt die Anodisierung genau genommen das Gegenteil – sie erhöht die Dicke der Oxidschicht. Diese Schichtdicke ist es dann auch, die zur jeweiligen Farbveränderung der Oberfläche führt.

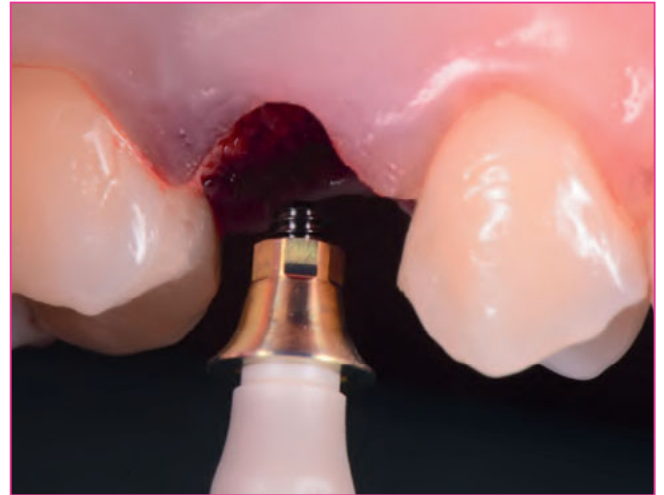

Ihren goldenen Farbton verdanken die TiUltra-Implantatschultern ...

Das Verfahren

Das Implantat wird in eine Elektrolytflüssigkeit getaucht und dient als Anode, wenn eine elektrische Spannung angelegt wird. Mit zunehmender Spannung und Dauer erhöht sich die Oxidschicht bis auf eine Dicke von maximal 10.000 nm [5]. Die sich ändernde Dicke des Oxids sorgt für eine Interferenz des einfallenden Lichts an der Oberfläche – je dicker die Schicht, desto mehr verändert sich die Farbe des Lichts entlang des Spektrums. Wird eine kritische Spannung erreicht, entstehen Funken (Anodisierung durch Funkenentladung) und das Oxid beginnt zu zerfallen, was mit vulkanförmigen Poren noch mehr

Rauheit erzeugt [6]. Die Farbe wird dann wieder grau, hat jedoch ein mattes Finish.

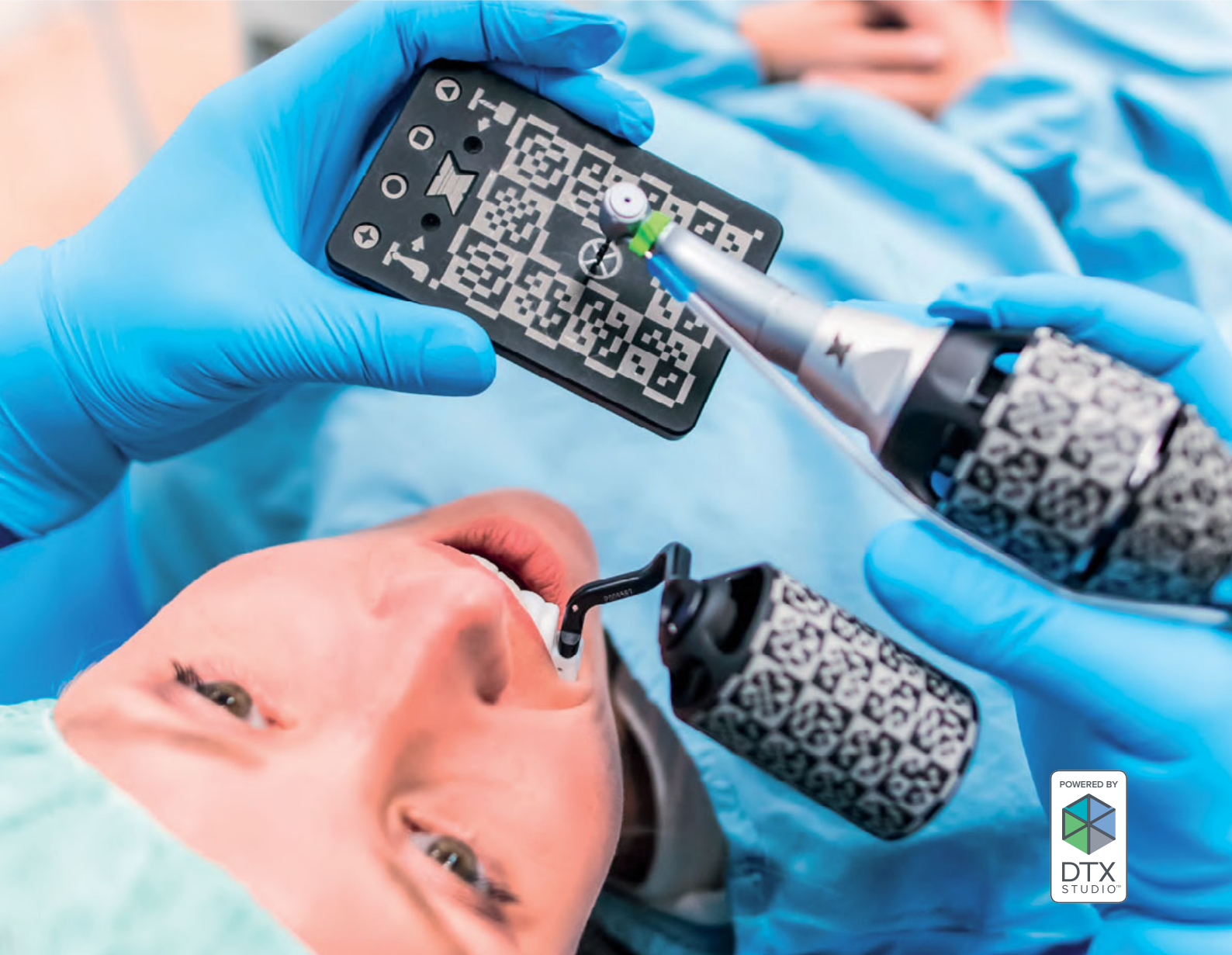

... und Xeal-Abutments dem Ergebnis spezieller Anodisierungsverfahren, die entwickelt wurden, um die Gewebeintegration auf jedem Niveau zu optimieren.

Warum der goldene Farbton?

Studien haben gezeigt, dass ein verbessertes Erscheinungsbild des Weichgewebes durch eine Veränderung der Abutmentfarbe von grau nach gelb oder rosa erreicht werden kann [7,8,9,10]. Im Wesentlichen ist der goldene Farbton eine Folge aus Zeit und Spannung, die benötigt werden, um eine Oberflächentopografie und Oberflächenchemie zu schaffen, die die Weichgewebsanlagerung auf Schulter- und Abutmentniveau optimieren. Auf Abutmentniveau haben Studien gezeigt, dass eine oxidierte nanostrukturierte Oberfläche die Adhäsion gingivaler Fibroblasten stärker fördert als eine maschinerte Oberfläche [11,12], eine oxidierte Oberfläche eine stärkere Adhäsion von Epithelzellen ermöglicht als eine maschinerte [13,14] und eine glattere Abutmentoberfläche zu einer geringeren Plaqueanlagerung führen kann [15,16,17]. Auf Implantatschulterniveau ist es wichtig, den marginalen Knochenverlust zu minimieren [18]. Gedrehte Oberflächen mit nur geringer Rauheit haben dies nach über zehn Jahren Funktion gezeigt [19]; minimale bis moderate Rauheit kann den marginalen Knochenverlust im Vergleich zu glatten Oberflächen reduzieren [20,21]. Auf Basis wissenschaftlicher Evidenz wurde die von Nobel Biocare verwendete Anodisierung noch weiter verfeinert, mit dem Ergebnis, dass die Oberfläche nicht nur über die gewünschte Topografie und Oberflächenchemie verfügt, sondern auch den speziellen goldenen Farbton besitzt. ■

Weitere Informationen sowie die Literaturverweise sind unter www.nobelbiocare.com erhältlich



3-D-geführter Eingriff am selben Tag

- Führen Sie Freihandeingriffe mit einer 3-D-Führung für Ihren Bohrer und Implantate mit X-Guide in Echtzeit durch.
- Passen Sie Ihren Implantatplan jederzeit während des Eingriffs an.
- Ermöglichen Sie mit DTX Studio Suite mehr Diagnosen und Behandlungen am selben Tag.

GMT 60343 DE 1901 © Nobel Biocare Services AG, 2018. Alle Rechte vorbehalten. Vertriebspartner: Nobel Biocare. X-Guide ist entweder eine eingetragene Marke oder Marke der X-Nav Technologies, LLC in den USA und/oder anderen Ländern. Nobel Biocare, das Nobel Biocare Logo und alle sonstigen Marken sind, sofern nicht anderweitig angegeben oder aus dem Kontext ersichtlich, Marken der Nobel Biocare Gruppe. Weitere Informationen finden Sie unter www.nobelbiocare.com/trademarks. Die Produktabbildungen sind nicht notwendigerweise maßstabsgetreu. Haftungsausschluss: Einige Produkte sind unter Umständen nicht in allen Märkten für den Verkauf zugelassen. Bitte wenden Sie sich an Ihre Nobel Biocare Vertriebsniederlassung, um aktuelle Informationen zur Produktpalette und Verfügbarkeit zu erhalten. Nur zur Verschreibung. Achtung: Nach dem nordamerikanischen Bundesgesetz darf dieses Produkt nur durch einen zugelassenen Zahnarzt oder auf seine Verschreibung hin verkauft werden. Für die vollständigen Informationen zur Verschreibung, einschließlich Indikationen, Gegenanzeigen, Warnungen und Vorsichtsmaßnahmen ziehen Sie die Gebrauchsanweisung zu Rate.

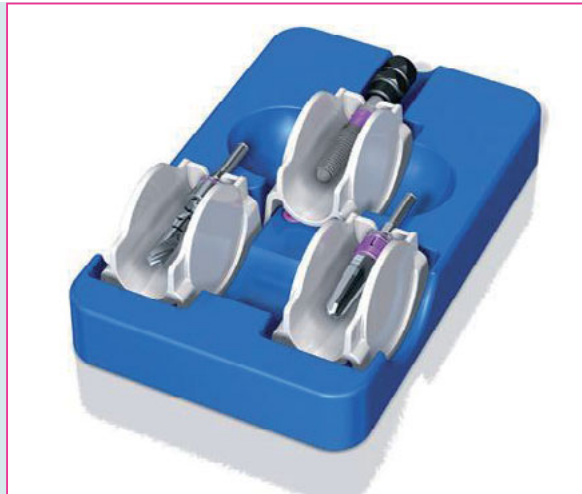 **Nobel
Biocare™**

Den Anwender im Fokus

Die Implantologie hat sich in den vergangenen 20 Jahren trotz zahlreicher Veränderungen in klinischen und labortechnischen Abläufen nicht wesentlich weiterentwickelt. Mit Logon soll sich das nun ändern. Durch eine Weiterentwicklung bestehender Technologien sowie der Anwendung neuester Erkenntnisse aus der Wissenschaft gemischt mit mehr als 40 Jahren Praxiserfahrung, will das von Dr. Axel Kirsch und seinem Team entwickelte Logon-Implantatsystem in der dentalen Implantattechnologie neue Maßstäbe setzen.

Einfach effizient

Bei der Entwicklung des Implantatsystems Logon wurden zahlreiche Optimierungen in der praktischen Handhabung sowie der Effizienz des Behandlungsablaufs berücksichtigt. So kann beispielsweise der vormontierte Einbringpfosten nach der Insertion des Implantats als Scanbody verwendet werden. Alternativ kann auf dem Einbringpfosten eine geschlossene Abformung mittels einer Repositionskappe erfolgen. Auch ist es möglich,



Das Logon-Implantatsystem ist entweder einzeln oder als praktisches „Rundum-Sorglos-Paket“ im All-in-one-Implantat-Set erhältlich.

darauf eine provisorische Versorgung aufzubringen. Das Bohrprotokoll zur Insertion der Logon Implantate ist bewusst sehr schlank gehalten. Nach dem Ankörnen mit einem Rosenbohrer erfolgt eine Initialbohrung mit dem Pilotbohrer. Dieser verfügt über einen aufsteckbaren Tiefenstopp. Als nächste Schritte folgen der Vorbohrer und der finale Formbohrer, welche beide über einen vormontierten abnehmbaren Tiefenstopp verfügen. Diese beiden Bohrer sind im praktischen All-in-one-Implantat-Set als Rundum-Sorglos-Paket erhältlich. Den Vorbohrer gibt es für jeden Durchmesser, den Formbohrer für jede Länge und Durchmesser der Implantatgeometrien. Ein Gewindeschneider steht optional für den harten kortikalen Knochen zur Verfügung.

Design und Oberflächentechnologie

Beim Implantatdesign und der Oberflächentechnologie standen ebenfalls Einfachheit und Anwenderfreundlichkeit im Vordergrund. „Die mikro- und nanostrukturierten Oberflächen der Implantate sind zu 100 Prozent frei von Strahlmittel-Rückständen, da wir keine Sandstrahlung einsetzen. Damit kann es zu keinerlei Abrieb durch anhaftende Partikel kommen. Das Gewinde ist im Vergleich zu sandgestrahlten Implantaten zudem extrem scharf, was zu einem durchgehenden Knochenkontakt führt und das Eindrehen des Implantats selbst in dichtem Knochen er-

leichtert“, beschreibt Dr. Axel Kirsch. Zudem verfügen sie über ein integriertes Plattform Switching. Die optimierte Implantat-Abutment-Verbindung resultiert in einem deutlich minimierten Rotationsspiel und einer höheren Festigkeit vergleichbarer Verbindungstypen.

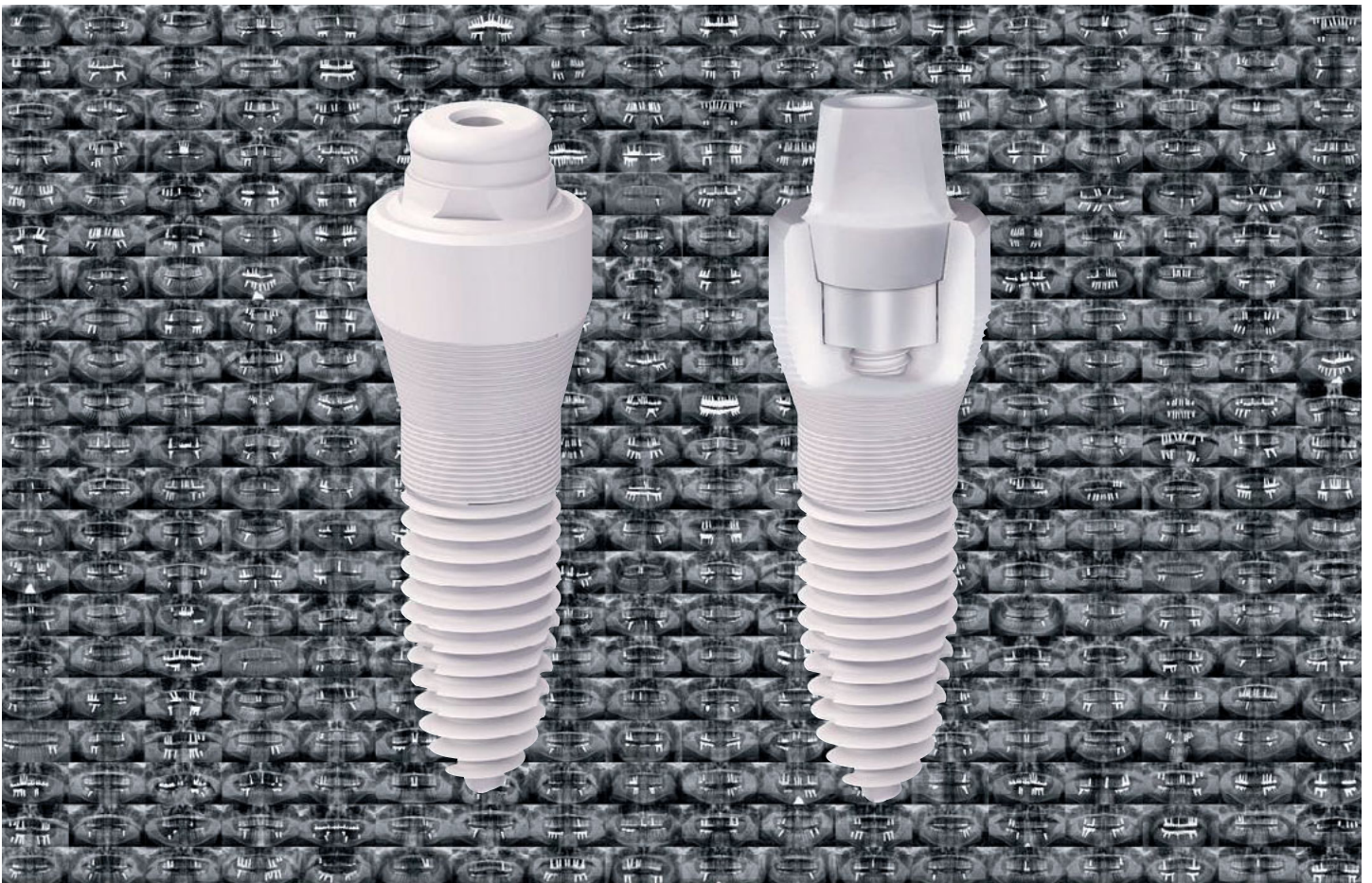Volloptimiert für den digitalen Workflow

Das System ist sehr universell von der Einzelzahnversorgung bis hin zur Full-Arch-Versorgung und auf den digitalen Workflow konzipiert. Dadurch ist es möglich, mit nur einem einzigen System die Anforderungen unterschiedlichster Rehabilitationskonzepte abzudecken. Der Intraoralscan kann direkt über den Einbringpfosten erfolgen, aber auch klassisch abgeformt werden. Die notwendigen digitalen Datensätze sind bei den führenden CAD-Anbietern hinterlegt. Von der digitalen Modellherstellung über einteilige, individuelle Abutments bis hin zu implantatgetragenen Stegen und verschraubten Brücken ist alles möglich. „Sie sehen, ein ganzes Feuerwerk sehr vieler neuer, in der Behandlung erfolgsentscheidender und wesentlicher Details“, fasst Dr. Kirsch zusammen. ■



Dr. Axel Kirsch präsentiert das neue Logon-Implantatsystem.

Weitere Informationen sowie Videos mit zusätzlichen Informationen rund um das System sind unter www.gologon.de erhältlich.



WIR HABEN GELERNT IN KERAMIK ZU DENKEN

SDS-ANWENDERKURS (2 Tage)

Keramikimplantate und Biologische Zahnheilkunde
„THE SWISS BIOHEALTH CONCEPT“ mit Dr. Ulrich Volz

KERAMIK IST EINFACHER - ABER ANDERS

Es zeigt sich immer wieder, dass bewährte Titan-Behandlungsprotokolle beim Implantieren mit Keramik häufig nicht funktionieren, da Keramik einem anderen Einheilmechanismus folgt als Titan. Aufgrund der hohen Biokompatibilität der Keramik und dem darauf abgestimmten SDS-Implantatdesign sind wir in der Lage über 85 % der SDS-Implantate sofort zu setzen. Dieses Wissen geben wir Ihnen gerne weiter!

Profitieren auch Sie von der Erfahrung von über 20.000 persönlich gesetzten Keramikimplantaten des SDS-Inhabers und Leiters der SWISS BIOHEALTH CLINIC, Dr. Ulrich Volz.

Komplettes Kursprogramm und Anmeldung unter:
www.swissdentalsolutions.com/fortbildung

KURSTERMINE:

15./16. Nov. 2019
13./14. Dez. 2019
07./08. Feb. 2020
16./17. April 2020
29./30. Mai 2020
26./27. Juni 2020

SWISS 
BIOHEALTH®
EDUCATION

SDS SWISS DENTAL
SOLUTIONS®
swissdentalsolutions.com



BOCKEN

1. Europäischer Kongress der ESCI

„Fakten bei keramischen Implantaten!“ hatte die ESCI – European Society for Ceramic Implant Dentistry für ihren ersten internationalen Kongress Anfang Oktober versprochen – und zeigte sich damit sehr offen und gesprächsbereit. Denn was ist tatsächlich evident, durch Studien belegt und belastbar und was ein durch den zunehmenden Patientendruck befeuerter Trend, der seitens des Behandlers aber noch mit Vorsicht zu genießen wäre? Zwei kontroverse und spannende Tage im historischen Landgut Bocken am Zürichsee ließen keine Fragen offen.

„Wir müssen uns darüber klar sein, dass wir mit dem vergleichsweise noch jungen Konzept der Keramik-Implantate derzeit massiv im Rampenlicht stehen. Vorschnelle und unhaltbare Heilversprechen sollten wir ebenso vermeiden wie experimentelles Vorpreschen bei mangelnden wissenschaftlichen Grundlagen“, mahnte ESCI-Präsident Dr. Jens Tartsch. „Wenn wir wollen, dass sich das so vielversprechende Pflänzchen gut entwickelt, müssen wir den Boden richtig bereiten und es von allen Seiten solide nähren.“ Mit diesem Ziel im Auge platzierte die ESCI mit über 170 Teilnehmern aus 23 Ländern und einer beeindruckenden Riege internationaler Aussteller direkt mit ihrem ersten Kongress eine der weltweit thematisch umfassendsten Veranstaltungen zur Keramikimplantologie.

Drei wesentliche Aspekte

Ziel der ESCI ist es, die dringend nötige Brücke zwischen wissenschaftlicher Forschung und der klinischen Anwendung von Keramik-Implantaten zu schaffen. Schnell wurde bereits im ersten Programmteil klar, der mit „Biokeramische Materialien“ überschrieben war, dass es hier zu differenzieren gilt: Keramik ist nicht gleich Keramik. So gab Erstredner Prof. Dr. Corrado Piconi aus Italien bereits einen umfassenden Überblick zur Entwicklung keramischer Implantate sowie der Vor- und Nachteile von Zirkonoxid. Der Schweizer Prof. Dr. Jens Fischer beantwortete aktuelle Fragen zur Stabilität sowie der diesbezüglichen Bedeutung von Design und Oberflächenstruktur keramischer Implantate. Schon Abwandlungen scheinbar geringer Details können auf die klinische Performance entscheidende Auswirkungen haben – im Positiven wie im Negativen. Der französische Materialwissenschaftler Prof. Dr. Jérôme Chevalier widmete sich den Umwandlungs- und Alterungsprozessen von Zirkonoxid und stellte einige neu entwickelte Biokeramiken vor. Hier liegen ganz offensichtlich noch etliche Potentiale, die es in naher Zukunft zu heben gilt. Prof. Dr. Mutlu Özcan beendete diesen komplexen Teil mit einer ausführlichen Darstellung der Materialvielfalt bei keramischen Restaurationen.

Nach dieser materialwissenschaftlich sehr anspruchsvollen Eröffnung lockten nun die „Biologischen Aspekte“ des zweiten Teils. Prof. Dr. Daniel Olmedo aus Argentinien präsentierte seine Forschungsergebnisse zur Korrosion von Titan und Titanimplantaten. Die Beweisführung einer äquivalenten Osseointegration von



Ein keramikweißes freundliches Willkommen vom ESCI-Organisationsteam.

Keramik- im Vergleich zu Titanimplantaten trat der Schweizer Dr. Simone Janner an und die deutsche Biowissenschaftlerin Dr. Brigitte Altmann zeigte die unterschiedlichen Methoden der Oberflächengestaltung von Implantaten und deren entscheidende Bedeutung für die biologische Akzeptanz. ESCI-Vizepräsident Priv.-Doz. Dr. Stefan Röhling aus München zeigte die eindrucksvollen Vorteile von Keramik beim peri-implantären Weichgewebe aufgrund der deutlich verringerten Plaque-Affinität und spannte den Bogen bis zum Thema Peri-implantitis.

Nun war wissenschaftlich „der Boden bereitet“, sodass im dritten Programmteil die klinischen Aspekte vorgestellt wurden. Eindrucksvoll untermauerte Prof. Dr. Michael Payer aus Graz mit Fallbeispielen und mehr als fünfjährigen Studien die lang-



ESCI-Präsident Dr. Jens Tartsch und ESCI-Vizepräsident Priv.-Doz. Dr. Stefan Röhling haben noch vieles vor.

fristigen klinischen Ergebnisse beim Einsatz von Keramik-Implantaten. Prof. Dr. Andre Chen aus Portugal illustrierte die Vorgehensweisen bei sofortiger oder verzögerter Keramik-Implantation. Auch Augmentationstechniken in Kombination mit Keramik-Implantaten gehorchen anderen Gesetzen, wie der Schweizer Dr. Goran Benic demonstrierte. Für Prof. Michael Gahlert aus München, der auf langjährige Erfahrungen mit Keramik-Implantaten zurückblicken kann, hat sich seine gesamte zahnärztliche Praxis damit verändert, denn er versorgt inzwischen ein breites Indikationsspektrum mit keramischen Implantaten. „So lange Sie Ihr Auge fest auf den Besonderheiten des Materials und der damit verbundenen ganz anderen Vorgehensweise behalten, ergeben sich viele Möglichkeiten des Einsatzes!“ Auch Dr. Bernd Siewert aus Spanien ist keramisch inzwischen in der Ganzkieferversorgung angelangt und kombiniert die Implantate mit einem innovativen herausnehmbaren

Zahnersatz aus PEEK. Der Niederländer Prof. Dr. Curd Bollen zog ein Resümee der beiden Kongresstage und riet Einsteigern, zunächst mit einfachen Indikationen zu beginnen.

Solide Forschung, Wissenschaft und Debattierfreude

Der erste ESCI-Kongress bot auch Forschern und Klinikern Gelegenheit, ihre Arbeiten im Rahmen von „short lecture sessions“ vorzustellen und freute sich über großen Zuspruch, besonders bei der jüngeren Generation. Die beste „scientific abstract presentation“ teilten sich freudestrahlend Dr. Mona Monzavi aus den USA und Dr. Yuguang Wang aus China. Dr. Rouven Wagner aus Dortmund erhielt die Anerkennung der „best ESCI member case presentation“. Den krönenden Abschluss der Veranstaltung bildete das „open stage forum“, zu dem sich alle Referenten des Kongresses auf der Bühne versammelten und sich unter der angriffslustigen Moderation des Schweizer Dr. Urs Brodbeck nicht nur den Fragen aus dem Publikum, sondern auch der gegenseitigen Kontroverse stellten. Auch wenn klar der Bedarf nach einer weiteren Verbesserung der wissenschaftlichen Datenlage gefordert wurde, herrschte abschließende Einigkeit, dass man bei Beachtung der korrekten Indikationen, der Guidelines der Hersteller und den adäquaten Protokollen Keramik-Implantate heute in der klinischen Anwendung empfehlen könne.

Mit einem letzten besinnlichen Moment gedachte man des jüngst verstorbenen visionären Schweizer Chirurgen Prof. Dr. Sami Sandhaus, der das Potential der keramischen Werkstoffe bereits vor 60 Jahren erkannt und als erster den Respekt vor dessen Besonderheiten eingefordert hatte. „Wir freuen uns, dass es uns so erfolgreich gelungen ist, ein Zeichen für die zahnärztliche Implantologie mit Keramik-Implantaten gesetzt zu haben“, freute sich Organisator und ESCI-Präsident Dr. Jens Tartsch am Ende der beiden Tage und kündigte für das Jahr 2021 eine Fortsetzung an. Bis dahin wird sich die ESCI länder-spezifischen Projekten sowie dem Aufbau spezieller Trainingszentren für die Keramikimplantologie widmen. ■

Fotostrecke auf www.frag-pip.de



Geselliger Empfang in den historischen Gewölben des Landguts Bocken.



SPREITENBACH


Fit für die keramische Zukunft

Wie Zahnärzte dem zunehmenden Patientenwunsch nach metallfreien implantologischen Versorgungen entsprechen können, wurde auf der Zeramex Roadshow 2019 durch Mainz, München und Zürich eindrücklich dargestellt. Wie einfach es heute ist, Patienten mit reversibel verschraubbaren ATZ-Keramik-Implantaten zu versorgen, auch unter Einbindung digitaler und individueller prothetischer Lösungen, erfuhr pip Anfang Oktober im Schweizerischen Spreitenbach.

„Der Zuspruch hat uns fast ein wenig überrannt“, so Adrian Hunn, Leiter Marketing und Sales bei Zeramex, aber die zunehmend aktive Nachfrage seitens der Patienten veranlasst inzwischen viele, sich über diese alternative Versorgungsform zu informieren. Gleichwohl will man keine Kompromisse machen, zu große Risiken eingehen oder die vorzeigbaren Erfolgsraten der konventionellen Versorgungen unterschreiten.

Geschäftsführer Jürg Bolleter zeigte die lange Tradition des Unternehmens Dentalpoint bei der Fertigung von Implantaten aus Zirkonoxid auf, die in der Entwicklung des Zeramex XT, dem bislang einzigen zweiteiligen, reversibel verschraubbaren und

bis zur PEEK-verstärkten Carbonschraube vollständig metallfreien System ihren vorläufigen Höhepunkt fand. Mehr als zehn Jahre Erfahrung und zehntausende gesetzter Implantate bieten ein Know-how, aus dem sich schöpfen lässt. Die hauseigene Produktion ist auf ein beachtliches Volumen angewachsen, um der verstärkten Nachfrage aus den Märkten zu genügen. Philip Bolleter, Leiter Technik und Produktion, demonstrierte die aufwendige Qualitätskontrolle, bei der jedes Implantat über eine durchschnittliche Dauer von drei Minuten eine individuelle Prüfung durchläuft. „100-prozentige Qualitätskontrolle finden Sie sicherlich nicht so häufig“, so Bolleter.



100-prozentige Qualitätskontrolle eines jeden Implantats und – wie hier zu sehen – Abutments aus dem Hause Zeramex.

Das ganz andere Protokoll erlernen

Dr. Dr. Thomas Mehnert ist Facharzt für Mund-, Kiefer- und Gesichtschirurgie in Köln und damit kaum in der Ecke der „esoterischen Wünschelrutengänger“, in die man Anwender von Keramik-Implantaten einst gern rücken wollte. Seit Einsatz der zweiteiligen Typen ist der Anteil der Keramikversorgungen in seiner Praxis dynamisch auf mehr als zwölf Prozent angewachsen. Die Überlebensraten liegen mit 98,4 Prozent im ersten Jahr höher als in der Literatur bisher angegeben. Gleichwohl mahnt er an, sich mit Material und Protokoll intensiv zu beschäftigen: „Die Bereitschaft zur Fortbildung muss sein – das sind wir uns und unseren Patienten schuldig!“ Nicht nur Dr. Mehnert, auch Dentalpoint bieten mit den hauseigenen Experten und regionalen Patenzahnärzten die Möglichkeit, den Einsatz von Keramikversorgungen praktisch zu erlernen. Eine Präsentation der Innovationen beschloss die Veranstaltung: Mit dem neuen Kompetenzzentrum „Zeramex Digital Solutions“ bietet das Unternehmen nun auch digitale und individualisierte Prothetiklösungen. Die neuen Docklocs ermöglichen die Verankerung auf Locatoren. Im Frühjahr 2020 wird das Sortiment um ein durchmesserreduziertes 3,5 mm-Implantat für die Frontzahnversorgung ergänzt. ■

Fotostrecke auf www.frag-pip.de

Zeramex

Das Keramikimplantat




Das natürlich weisse Keramikimplantat

Flexibel, verlässlich und
effizient einsetzbar.

- 100% metallfrei
- Reversibel, zweiteilig verschraubt
- Massgeschneiderte prothetische
Flexibilität

Made in Switzerland
– Since 2005

ZERAMEX
natürlich, weisse Implantate



MARRAKESCH

Promenade des Mövenpick Mansour Eddahbi Hotels in Marrakesch, wo vom 14. bis 17. Mai 2020 die 5. MIS Global Conference stattfinden wird.

MIS in Marrakesch

Im Jahr 2020 reiht sich Marrakesch in die Riege exklusiver Veranstaltungsorte der MIS Global Conferences ein: Nach Cancún, Cannes, Barcelona und den Bahamas lockt MIS vom 14. bis 17. Mai 2020 zahlreiche Experten und namhafte Referenten der Dentalwelt zur mittlerweile fünften Global Conference in die auch als „Perle des Südens“ bekannte orientalische Metropole Marokkos.

Zur fünften MIS Global Conference in Marrakesch erhalten die Teilnehmer dank Praxis-Workshops, Vorträgen und fachbezogenen Diskussionen Einblicke in die neuesten wesentlichen Trends, Technologien und Techniken dentaler Implantologie – all das im luxuriösen Ambiente des 5-Sterne-Hotels Mövenpick Hotel Mansour Eddahbi Marrakesch.

Bereits jetzt steht das wissenschaftliche Programm für die fünfte MIS Global Conference fest. Dabei glänzt das Line-up mit führenden Experten und Meinungsbildnern im Bereich der Implantologie, die ihr breitgefächertes Wissen und ihre Erfahrungen mit den Eventteilnehmern teilen werden.

Praktische Workshops – intensives Lernen von Fachexperten

Am 14. Mai startet die MIS Global Conference mit praktischen Workshops: Prof. Lior Shapira, stellvertretender Dekan der Hebräischen Universität Jerusalem und Vorsitzender des wissenschaftlichen Komitees der Global Conference, Prof. Moshe Goldstein und Dr. Mirela Feraru vermitteln Know-how zu den Themen „Geführte Knochenregeneration“, „Weichgewebsmanagement“ und „Dentale Fotografie“. Die Registrierung für die zubuchbaren Workshops kann zeitgleich ab Eröffnung des Anmeldesystems für die Veranstaltung erfolgen. Da die Anzahl verfügbarer Plätze begrenzt ist, läuft die Platzvergabe nach dem Prinzip „first come first served“ – schnell sein lohnt sich also!


Breitgefächertes Vortragsprogramm und Prämierung von Jungklinikern

An den beiden Folgetagen besteht das wissenschaftliche Vortragsprogramm aus jeweils drei thematisch fokussierten Sessions, die – von Moderatoren begleitet – mit spannenden Fachvorträgen internationaler renommierter Referenten aufwarten: Die Themen reichen von Ästhetischer Zahnheilkunde über Digitale Zahnmedizinische Lösungen, zukünftige Trends in der Dentalen Implantologie, die Biologische Breite von Implantaten bis hin zu Prävention und Behandlung von Komplikationen.

Außerdem bietet ein moderierter Live-OP-Broadcast Einblicke in Prof. Dr. Giovanni Zucchelis Klinik in Bologna, Italien.

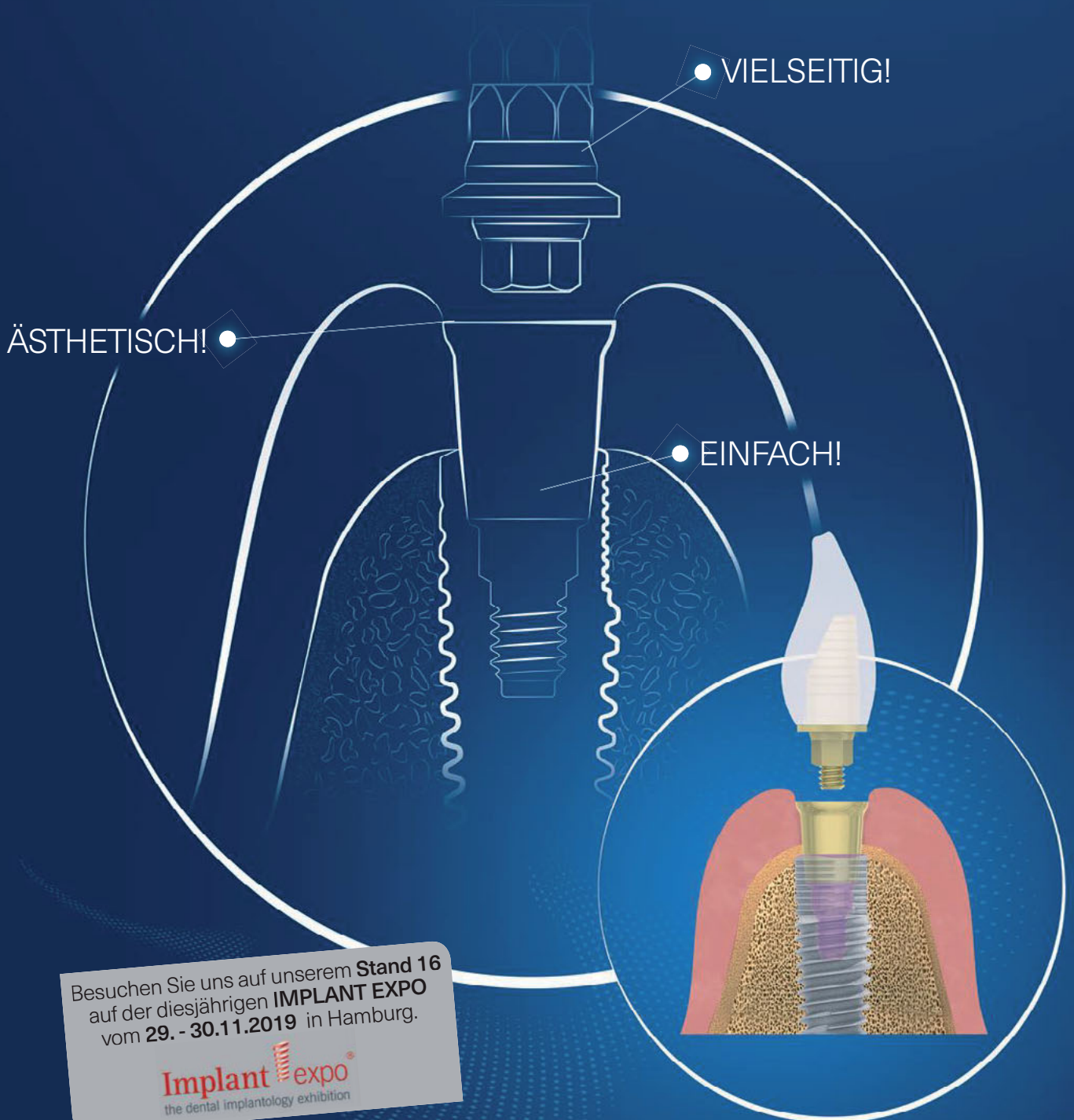
Etabliert hat sich auch die im Vorfeld ausgeschriebene Clinical Case Competition, zu der Nachwuchs-Implantologen aufgerufen werden, klinische Fälle einzureichen. Die drei Gewinner werden zur Konferenz eingeladen, wo sie ihre Fälle dem gespannten Publikum präsentieren dürfen und vor Ort prämiert werden.

Auch das Rahmenprogramm, diesmal vor zauberhafter orientalischer Kulisse, wird erfahrungsgemäß grandiose Highlights bereithalten, sodass die fünfte MIS Global Conference gewiss an den Erfolg der vorangegangenen anknüpfen wird. ■



MIS[®] | CONNECT

BONE-LEVEL oder TISSUE-LEVEL?
CONNECT lässt IHNEN die Wahl!
1 Implantat aber 2 Möglichkeiten!*



Besuchen Sie uns auf unserem **Stand 16**
auf der diesjährigen **IMPLANT EXPO**
vom **29. - 30.11.2019** in Hamburg.

Implant expo
the dental implantology exhibition

*Erhältlich in 4 verschiedenen Höhen für das MIS C1 und MIS V3 Implantatsystem.

OUR MISSION IS TO **MAKE IT SIMPLE**

MIS Implants Technologies GmbH | Simeons carré 2 | 32423 Minden
service@mis-implants.de | Tel.: 0571 - 97 27 62 0 | Fax: 0571 - 97 27 62 62

MIS[®]



MÜNCHEN

Mehr Präzision durch Bohrschablonen

Mitte Oktober trafen sich im schönen Sofitel Hotel im Herzen der bayerischen Landeshauptstadt München implantologisch tätige Zahnärzte, um sich von Permadental von den Vorzügen der navigierten Chirurgie überzeugen zu lassen.

In kleiner, aber feiner Runde fand Mitte Oktober an einem spätsommerlichen Freitagabend im Sofitel Hotel in München eine hochinteressante Fortbildung statt. Der Veranstalter Permadental hatte mit den beiden Referenten Dr. Endre Varga, vertreten durch seine charmante Mitarbeiterin Mariann Sajtos, und Dr. Maximilian Blume zwei hervorragende Redner geladen.

Als erste Rednerin zeigte Mariann Sajtos aus Ungarn „Möglichkeiten und Nutzen von Smart Guide (dicomLab)“ auf. Dabei überraschte sie mit der Tatsache, dass noch immer nur rund drei Prozent der dentalen Implantate mithilfe einer Bohrschablone gesetzt werden. „Die richtige Implantatpositionierung hat eine Reihe von Vorteilen, zum Beispiel eine vorhersagbare Ästhetik, ein gutes prothetisches Ergebnis und das Potenzial, eine optimale Okklusion und Implantatbelastung zu gewährleisten“, erklärte sie eindringlich und stellte vor, wie Zahnärzte mithilfe von Smart Guide diese Vorteile unkompliziert nutzen können, ohne in neue Soft- und Hardware investieren zu müssen. Das Vorgehen ist dabei denkbar einfach: Die Abformungen werden in ein Partnerlabor geschickt, wo sie anschließend eingescannt und nach Ungarn geschickt werden. Dort erfolgt die Planung der Implantate, nach der die Schablonen dann gedruckt und zurück zum Zahnarzt geschickt werden. Dabei steht es ihm frei, die Behand-

lungsplanung selbst durchzuführen, sie von einem Experten bei dicomLab gegenchecken zu lassen oder die komplette Planung direkt an dicomLab zu übertragen.




Dr. Maximilian Blume legt großen Wert auf eine gute Zusammenarbeit.

Zusammenarbeit steht im Vordergrund

Nach einer kurzen Pause trat Dr. Maximilian Blume aus Mainz mit seinem Vortrag „Implantologie als Teamarbeit – aktuelle Konzepte interdisziplinärer Zusammenarbeit“ vor das Auditorium. Er zeigte auf, wie wichtig die enge Zusammenarbeit aller beteiligten Disziplinen vom Zahnarzt über den Chirurgen bis hin zum Zahntechniker ist, um den Patienten für eine Implantatbehandlung zu begeistern. Ist die Entscheidung für implantologische Versorgung gefallen, steht bei ihm die Frage nach der optimalen prothetischen Position an erster Stelle. Zur Herstellung analoger Bohrschablonen wurden anhand von Patientenfällen unterschiedliche labortechnische und präprothetische Tricks und Tipps verraten – immer mit dem Ziel eines strikten Backward Planning vor Augen.

Aber „keine Bohrschablone der Welt verwandelt einen in den perfekten Implantologen, sie dient als Hilfe und Werkzeug, das chirurgische Handwerk aber bildet das Fundament“, insistiert er und verabschiedet die Teilnehmer anschließend in ihr wohlverdientes Wochenende. ■



Mariann Sajtos zeigte die Vorzüge von dicomLab auf.



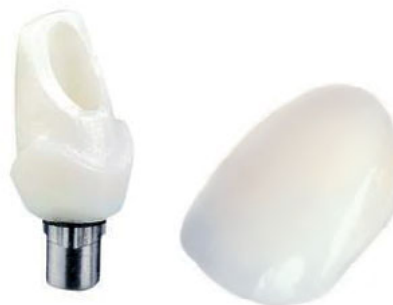PREISBEISPIEL

KRONE AUF INDIV. ABUTMENT

338,-€*

1x Digitek Hybridabutment (Zirkon/Titan),
individuell gefräst und 1x e.max Krone

*inkl. MwSt., Artikulation, Material, Modelle und Versand



Mehr Ästhetik. Nutzen Sie die Vorteile des Komplettanbieters.

Der Mehrwert für Ihre Praxis: Als Komplettanbieter für zahntechnische Lösungen beliefern wir seit über 30 Jahren renommierte Zahnarztpraxen in ganz Deutschland. *Ästhetischer Zahnersatz zum smarten Preis.*



GARMISCH-PARTENKIRCHEN

Eine Praxis sorgt für Wirbel

„Mogsd a Fotzn?“ – die provokante Frage an ein unartiges Kind, ob es sich eine Backpfeife einhandeln möchte, hat schon einige Flachländler, die es ins Bayerische verschlagen hatte, zunächst schwer irritiert. Was wiederum eine „Fotznspanglerei“ ist, schaute sich pip in Garmisch-Partenkirchen an und besuchte die quirlige Zahnärztin Petra Volz und ihr sympathisches Team.

„Griäß di“ schallt es einem entgegen und, ohne Frage, Petra Volz ist eine echte Type. Sie hat nicht nur Garmisch-Partenkirchen, sondern auch die Zahnärzteschaft mit ihrer unkonventionellen Art gehörig aufgemischt. Als „Fotznspangler“ wird in der bayerischen Mundart der Zahnarzt bezeichnet. Diese Bezeichnung diente Petra Volz als Inspiration für die Namensgebung ihrer Praxis. Außerdem versteht sie diesen Begriff auch als Auftrag. In der „[fotzn'spanglerei]“ dürfen und sollen sich die Patienten wohl fühlen und sich „fast wie dahoam“ fühlen. Das beginnt schon im Wartebereich, in dem sich die Patienten offen um einen urigen Altholz-Tisch versammeln, auf dem eine Getränkekarte die erhältlichen Erfrischungen feilbietet. Beinahe erwartet man, dass gleich noch jemand mit einem warmen Zwetschkuchen

um die Ecke kommt. „Wir haben uns unsere Inspirationen in der guten Gastronomie, bei Haarstylisten und Wellness-Anbietern geholt“, so Petra Volz. „Die Sterilität vieler Praxen erhöht bei Patienten die Hemmschwelle, bei Angstpatienten umso mehr.“

Hightech trifft Herzenswärme

Sterilität wird in der Praxis trotzdem groß geschrieben: Die verschiedenen Behandlungszimmer präsentieren sich stylish und durch liebevolle Details unverwechselbar, aber mit glatten Oberflächen hygienisch und funktional. Im praxiseigenen Labor stellen zwei Zahntechniker den Großteil des Zahnersatzes direkt in der Praxis her. Ein Orthophos-DVT sorgt für Hightech-Diagnostik und überhaupt ist die Praxis technisch auf einem sehr hohen Niveau. Nicht nur der Name rückt aber den handwerklich geprägten Teil der modernen Zahnmedizin bewusst in den Mittelpunkt. Ganz im Sinn der regionalen Verwurzelung versucht Petra Volz, alle Zulieferungen und Dienstleistungen, die benötigt werden, so regional wie möglich einzukaufen.

Teamgeist und Tradition

„Wir fragen alle unsere Mitarbeiter, in welche Richtung sie sich entwickeln möchten und sorgen dafür, dass jeder in seinem Fachgebiet top ausgebildet wird“, macht sich Petra Volz für ihr Praxisteam stark. Man spürt an der guten Stimmung, dass sich die Mitarbeiter in dieser Praxis auch „dahoam“ fühlen. Bereits im Studium zog es Petra Volz stark zur Chirurgie, worin sie sich durch gezielte Weiterbildungen und Hands-On-Kurse stetig fortgebildet hat. So zählt sie zu den ersten Anwenderinnen des innovativen tiologic-Twinfit-Implantats von Dentaforum, das ihr durch die freie Wahl der Abutment-Variante maximale Flexibilität von der Insertion bis zur prothetischen Versorgung bietet. Das Vorurteil, dass sich Frauen in der Zahnmedizin in erster Linie auf die KFO und die Kinderzahnheilkunde konzentrieren würden, lacht sie weg: „Mit einem guten Team und einer guten Organisation ist die dentale Implantologie und Chirurgie auch in eine Zahnärztinnen-Praxis ohne weiteres zu integrieren.“

Fotostrecke auf www.frag-pip.de



Fröhlich: Nadine Böinghoff und Frank Lehmann von Dentaforum mit Zahnärztin Petra Volz (v. li.)



Foto: Ski Lech Zürs Tourismus by Sepp Mallaun

ZÜRS AM ARLBERG

10 Jahre HACIS – endlich in Europa!

Ein wenig neidisch schielte man ja durchaus in all den Jahren in die USA: Alljährlich traf sich in den schönsten Ski-Resorts wie Vail, Jackson Hole oder Beaver Creek eine Riege international führender Experten zum HACIS – High Altitude Comprehensive Implant Symposium – von Hager & Meisinger. Bei diesem konzentrierten Fortbildungsevent aus Workshops und Fachvorträgen hat man die Meinungsbildner zum Anfassen in einer herrlichen Umgebung. 2020 kommt das HACIS nun endlich nach Europa!

Das Fortbildungsereignis, das zum 10. Jubiläum diesmal vom 28. Januar bis 1. Februar 2020 im Robinson Club Alpenrose Zürs am Arlberg stattfindet, ist zugunsten eines intensiven Lernerlebnisses und -erfolgs bei der Teilnehmerzahl streng limitiert. Bestandteil eines jeden Tages sind Workshops, viele davon mit Hands-On-Elementen, bei begehrten und oft weit im Vorfeld ausgebuchten Experten.

Experten-Feuerwerk im Schnee

Prof. Dr. Istvan Urban zeigt hier neue Perspektiven bei der vertikalen und horizontalen Kammaugmentation auf. Die moderne krestale Sinusboden-Elevation lernt man bei Dr. Daniel Cullen. Umfassende Einblicke in das Knochen- und Weichgewebsmanagement der oralen Implantologie von heute gibt Prof. Dr. Fouad Khoury. Dr. Stavros Pelekanos zeigt die besten Methoden für die Einzelzahnversorgung in der ästhetischen Zone, heute die meist durchgeführte Indikation in der implantologischen Praxis. Die kontrollierte Kammverbreiterung in der ästhetischen Zone bei gleichzeitiger Implantatinsertion demonstriert Dr. Giles B. Horrocks. Prof. Dr. Hubertus Nentwig gibt eine Übersicht der unterschiedlichen Vorgehensweisen bei Osteotomien und weist Wege zu einer optimalen Implantatstabilität für die Sofortversorgung, selbst in schlechteren Knochenqualitäten. Dres. Ashok Sethi, Rawad Samarani, Michael S. Block, Alexander Zastera und Florian Bauer ergänzen den illustren Kreis mit Fachvorträgen und natürlich ihrer Präsenz für den kollegialen Austausch über die gesamte Zeit der Fortbildung hinweg. Da bleibt viel Zeit, die für die eigene Praxis relevanten Themen und individuelle Fragen zu diskutieren. Vollendetes



Prof. Dr. Istvan Urban.



Prof. Dr. Fouad Khoury.

Bone-Management ist bekanntermaßen der Schlüsselfaktor für erfolgreiche implantologische Versorgungen. „The tissue is the issue, but the bone sets the tone.“ Neben den wesentlichen prophetischen Aspekten gelingt mit minimalinvasiven Vorgehensweisen ein weniger traumatischer und besser vorhersagbarer Behandlungserfolg. In Zürs wird das gesamte Spektrum der modernen Techniken, von der digital gestützten Implantatplanung, der Aufbereitung des Implantatbettes, dem krestalen Sinuslift, Knochenaugmentationen und Knochentransfers bis zur Implantatpositionierung und chirurgischen Schnitt- und Nahttechniken abgedeckt.

Fortbildung und Skifahr-Freuden

Das kleine Örtchen Zürs wurde bei der Wahl der weltbesten Ski-Resorts 2017/18 auf den Thron gehoben – das größte zusammenhängende Skigebiet Österreichs bietet Pistenfreunden vom Feinsten. Es gibt wohl kaum einen anderen Ort, an dem alle Hotels von der Piste aus auf Skiern erreicht werden können. 200 km hochalpine Tiefschneeabfahrten und bestens präparierte 305 Abfahrtskilometer begeistern Ski-Cracks wie gemütlichere Abfahrer gleichermaßen. Zürs zeichnet sich aus durch einen Mix aus grandioser Natur, dem Gast zugewandten perfekten Service, hochklassigen Hotels und feinsten Gastronomie – und nun noch einem dentalchirurgischen Event der Extraklasse.

Die ersten 10 pip-Leser erhalten noch die Frühbucherrate zu 2.195,- Euro mit 300,- Euro Ersparnis! Anmeldungen mit Stichwort „pip“ an event@meisinger.de, Fax 02131-2012-222 oder online unter www.meisinger.de. ■

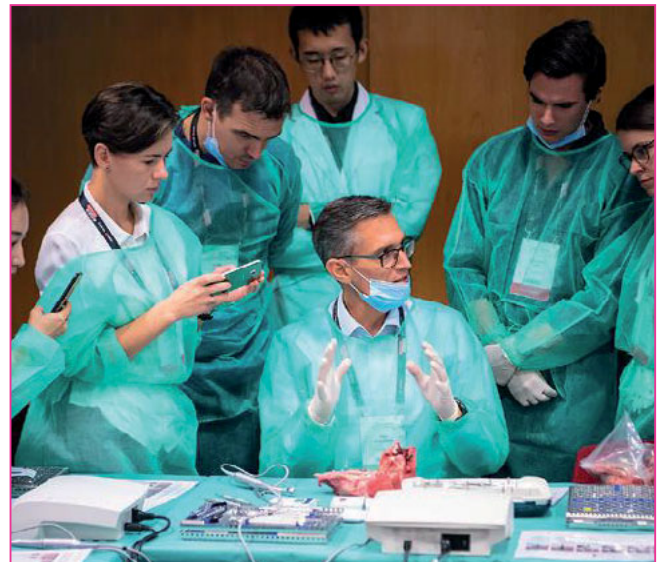

LISSABON

Eine Brücke in die Zukunft

Die Ponte 25 de Abril als weltweit drittlängste Hängebrücke der Welt und eines der herausragenden Wahrzeichen Lissabons nahm die EAO zum Motto ihres mit mehr als 4.000 Teilnehmern sehr erfolgreichen Jahreskongresses Ende September. Ebenso wie die portugiesische Nelkenrevolution 1974 und die nach deren Datum umbenannte Brücke Portugal in die Moderne führen sollte, schlug die EAO mit einem Gesamtspektrum von Themen für regenerative und implantatprothetische Konzepte eine „Brücke in die Zukunft“.

Es war endlich wieder einmal eine EAO wie in alten Zeiten: Mit Teilnehmern aus mehr als 88 Ländern traf man auf Schritt und Tritt auf Meinungsbildner in den Bereichen Chirurgie, Implantologie oder regenerative Techniken. Auch auf den Podien entstanden engagierte Debatten der unterschiedlichen Schulen und Philosophien. Alle können voneinander lernen und der Blick über den Tellerrand ist umso lohnender, als das globale Wissen mit heutigen Techniken in kürzester Zeit und nahe zueinander rücken kann. Prof. Dr. Gil Alcoforado als Chairman des Kongresses und seine Co-Chair Dr. Susana Noronha freuten sich zu Recht über die anerkennende silberne Ehrenmedaille der EAO. Das Junior Committee profilierte sich mit einem dem Hauptkongress vorgeschalteten Workshop „My first implant“ mit abschließenden Hands-On-Übungen. Mit viel Spannung und Begeisterung begleitet wurden provokante Sessions wie jene



Begehr: Die Hands-On-Formate.



Neuer Schwung mit Formaten wie dem EAO Channel.

zwischen Prof. Dr. Irena Sailer, Dr. Isabella Rocchietta und Prof. Dr. Markus Hürzeler „Implantate in der ästhetischen Zone – am besten vermeiden?“, bei denen das Auditorium echte „Battles“ der Konzepte erlebte. Aber auch Fragen wie „Sind Stammzellen die Implantate der Zukunft?“ wurden diskutiert, zukunftsweisende Konzepte der Knochenregeneration vorgestellt und etablierte Belastungsprotokolle für Implantate einer erneuten Prüfung unterzogen. Viel beachtet wie immer die diesmal von Dr. Franck Renouard und Univ.-Doz. Dr. Werner Lill vorgestellten biologischen und technischen Komplikationen sowie die von den Lokalmatadoren Dr. Ricardo Faria e Almeida und Adriano Sousa chirurgischen und prothetischen Lösungsansätze bei Problemen in der ästhetischen Zone und die Optionen bei Rezessionsbildung um Implantate, die eine internationale Gruppe um Prof. Dr. Anton Scuelan vorstellte. Aber auch Trend-

Themen wie der digitale Workflow, die CAD/CAM-Herstellung individualisierter Abutments oder die „Zirco-Mania“ wurden auf ihren aktuellen Stand und ihre Belastbarkeit im täglichen therapeutischen Einsatz überprüft. Immer wieder fanden dabei die Vorträge zurück zur Basis der biologischen Gegebenheiten und wissenschaftlich evidenten Prozesse – getreu dem Leitsatz der EAO, die Wissenschaft mit der Praxis zu verbinden.

Die EAO geht neue Wege

Neben dem umfassenden und für alle Interessensgebiete ansprechenden wissenschaftlichen Programm wusste die EAO mit einigen Überraschungen aufzuwarten: Mit der „Delphi-Study-Horizons 2030: Identifying and predicting trends in implant dentistry in Europe“ legte man ein viel beachtetes neues Projekt auf, das sehr selbstbewusst das bekannte Orakel zitiert. 138 Experten werden im Zuge dieser Studie 60 offene Fragen beantworten, die die künftigen Entwicklungen im Bereich der dentalen Implantologie bestimmen und präziser vorhersagen lassen werden, um Entwicklungen der Hardware ebenso wie der Behandlungstechniken darauf auszurichten. Medial neu aufgestellt hatte sich die Gesellschaft mit dem eigenen „EAO Channel“, über den mehr als zehn Stunden Live-Übertragungen und Diskussionen direkt ausgestrahlt wurden. Die Mitglieder können sich in der Online-Bibliothek die Aufzeichnung von weiteren 30 Sessions anschauen. Eine Ausstellung mit 600 wissenschaftlichen E-Postern und viele bereits im Vorfeld ausgebuchte praktische Workshops rundeten die gelungene Veranstaltung ab.



Nach heftigem Battle wieder fröhlich vereint: Dr. Homayoun Zadeh, Prof. Dr. Irena Sailer, Dr. Isabella Rocchietta und Prof. Dr. Markus Hürzeler.

lern zuteil: Prof. Dr. Alcoforado und Dr. Noronha ließen es sich nicht nehmen, bei jedem Stand persönlich zu erscheinen und für die Unterstützung zu danken, die eine Veranstaltung dieser Größenordnung und Qualität überhaupt erst ermöglichen. Eine stilvolle und bislang selten erlebte Geste des Respekts und der Wertschätzung, die bei der Industrie großen Anklang fand. In Lissabon wurden Brücken gebaut und in Berlin werden Mauern eingerissen: Der Gemeinschaftskongress der EAO mit der DGI vom 8. bis 10. Oktober 2020 steht unter dem Motto: „Tear



Bei den ausgezeichneten Vorträgen preschen die Jungen vor!

Mauern einreißen – in Berlin und in den Köpfen

Prof. Mariano Sanz von der Madrider Complutense Universität nahm sichtlich bewegt die goldene Ehrenmedaille der EAO in Anerkennung seiner herausragenden langjährigen Dienste für die Gesellschaft als Mitglied des Wissenschaftlichen Komitees in Empfang. Prof. Dr. Friedrich Neukam empfing als neues Ehrenmitglied von insgesamt nur sechs bisher Ausgezeichneten die höchste Anerkennung des Verbands für seinen hochgeschätzten und langjährigen Einsatz. Ehre wurde diesmal aber auch den in großer Zahl erschienenen internationalen Ausstel-

down this wall!“ Wenn das Motto denselben Effekt zeitigt wie das historische Reagan-Zitat, wird Berlin ein großes Fest, sowohl des Umbruchs als auch der Vereinigung unterschiedlicher Anschauungen. ■

Fotostrecke auf www.frag-pip.de

Save the Date!
Annual Scientific Meeting EAO/DGI
08.-10.10.2020
Berlin, CityCube
www.eao.org



BADEN-BADEN

Scan – Plan – Make – Done

Die New York Times schrieb über Baden-Baden „Belle Époque meets Instagram“. Treffender könnte man auch den Kongress nicht beschreiben, bezieht man dies auf die Entwicklung der Zahnmedizin aus der Zeit um 1870 bis heute. Das Kongresssthema spiegelte sämtliche Facetten digitaler Zahnheilkunde dank der Digital Dentistry Society (DDS) wider und zeigte die Nutzbarkeit digitaler Hilfen im täglichen zahnärztlichen Alltag.

Der Kongress erstreckte sich über drei Tage und startete mit multiplen Workshops zu unterschiedlichsten Themen. In ihrer Begrüßungsrede zeigte die Präsidentin der DDS, Dr. Henriette Lerner, auf, dass seit der Gründung der Gesellschaft im Jahr 2005 mittlerweile 45 Länder die Mission der DDS unter anderem Validierung der verschiedenen Techniken, deren wissenschaftlichen Überprüfung und der online Education teilen.

Tradition meets Future

Viel Raum wurde dem Thema „guided surgery“ gegeben. Die Schwierigkeiten, die damit zusammen hängen, sind umfangreich. Abgesehen von den unbestritten positiven Eigenschaften, die dieser Workflow in puncto Vorhersagbarkeit und Reproduzierbarkeit mit sich bringt, gibt es offenbar nach wie vor Probleme mit dem Matching des intraoralen Scans und der Daten des DVTs in der Planungssoftware. Die Ursachen sind Streustrahlungen metallischer Konstruktionen, aber auch von Zirkonoxid, die dazu führen, dass sich die digitalen Daten aufgrund größerer Ungenauigkeiten manchmal nicht übereinanderlegen lassen. Aus diesem Grund wird dann wieder auf konventionelle Abformungen und Modellherstellung zurückgegriffen. Die Auswahl des Intraoral-scanners spielt hierbei eine große Rolle. Es ist absolut hilfreich, die traditionellen Techniken zu kennen, um mit digitalen Methoden Step by Step seine eigene Präzision zu steigern. Die nutzbaren Hilfen bestehen aus digitaler Spiegelreflexkamera für Profildaten, digitalem Facescanner für eine 3D-Erfassung des Profils, digitalen Röntgenaufnahmen respektive DVT, intraoralen Scans und digitalen Übertragungsbogen analog zum Gesichtsbogen. Alle Daten lassen sich in einer Software matchen und auswerten, sodass der Patient hier komplett erfasst ist und sofort diagnostische Auswertungen oder digitale Planungen erfolgen können. Mit den gewonnenen Daten lassen sich umfangreiche Therapien durchführen. So kann beispielsweise ein Smile Design vorgenommen werden, um zu ästhetischen Ergebnissen zu kommen, wobei

oftmals eine Aligner Vorbehandlung für Stellungskorrekturen miteinfließt. Anhand des prognostizierten Endergebnisses können Mock Ups gedruckt werden, die bei einer chirurgischen Kronenverlängerung mit gleichzeitiger provisorischer Versorgung als Schablonen zur Verfügung stehen. Eine exakte definitive Versorgung ließe sich bei Veneering mit dem First Fit System umsetzen. Hierbei werden nummerierte gedruckte Schablonen erstellt und mit einem speziellen Winkelstück der digital geplante und in der Schablone vorgegebene Substanzabtrag gezielt vorgenommen, um die vorgefertigten Veneers in nur einer Sitzung adhäsiv zu verankern.

Fazit

Umfangreiche chirurgische Implantattherapien lassen sich komplett planen und simulieren. Bei den Bohrschablonen lässt sich ein Trend zu metallfreien Sleeves erkennen. Vorhandene Prothesen lassen sich einscannen oder duplizieren und zur Bohrschablone umbauen. Spätere Abformpfosten können daran anpolymerisiert werden. Alternativ zur schablonengeführten Implantation geht ein Trend zur dynamisch geführten schablonenfreien Implantation nach dem Nobel X.Guide-System. Ein weiterer führt hin zu den 3D-Druckern, deren Anschaffungspreis in den vergangenen Jahren deutlich gesunken ist. Künstliche Intelligenz wird künftig mithilfe von Apps die Röntgendiagnostik, Ästhetik-Analyse, Altersbestimmung revolutionieren – und das wird erst der Anfang sein. Apropos Anfang – die künftige Zusammenarbeit bei den Masterstudiengängen der Johann Wolfgang von Goethe-Universität und der DDS wurde inzwischen ebenfalls schriftlich besiegelt. Den Abschluss des Kongresses bildete traditionell die Team-Challenge aus drei Teams aus den USA/Südamerika, Europa und dem Mittleren Osten, die eine Behandlungsfall-Besprechung vornahmen und die unterschiedlichen Lösungsansätze aus verschiedenen Sichtweisen beleuchteten. ■

Thomas Staudt



SEEHEIM

Die erste ImpAct Masterleague der DGOI in Seeheim-Jungenheim war ausgebucht: Die rund 170 Teilnehmer und Experten aus Wissenschaft und Praxis reflektierten gemeinsam die orale Implantologie der Gegenwart – kontrovers und mit Leidenschaft.

Wissenstransfer auf den Punkt gebracht

Die erste ImpAct Masterleague der Deutschen Gesellschaft für Orale Implantologie (DGOI) Ende Oktober 2019 im Lufthansa Kongresshotel in Seeheim-Jungenheim brachte führende Experten aus Wissenschaft und Praxis zu einem spannenden und lebhaften wissenschaftlichen Diskurs zusammen.

Unter der wissenschaftlichen Leitung von Prof. Dr. Dr. Ralf Smeets, Fortbildungsreferent der DGOI, und Prof. Dr. Daniel Grubeanu, Präsident der DGOI, reflektierten die über 170 Teilnehmer gemeinsam mit den Referenten die aktuellen Studienergebnisse. Dabei ging das neue Kongressformat mit lebendig geführten Disputationen und kurzen Vorträgen mit klaren Botschaften über die reine, trockene Faktenvermittlung hinaus. In den Diskussionen war die Leidenschaft der Referenten und Teilnehmer spürbar, mit der sie für die orale Implantologie brennen. „Die Kollegen haben das neue Kongressformat überraschend gut angenommen – die ImpAct Masterleague war ausgebucht“, freute sich Prof. Dr. Daniel Grubeanu und weiter: „Damit Teilnehmer und Experten gemeinsam unterschiedliche Sichtweisen und Studienergebnisse durchaus kritisch reflektieren können, haben wir den Teilnehmerkreis bewusst auf eine kleinere Runde limitiert.“ Das hat funktioniert. Die Teilnehmer zeigten sich durchweg begeistert.

Kontrovers reflektieren

Die vier Disputationen standen alle unter dem Motto „Kontrovers reflektieren“ und starteten mit der Frage, „Analog versus digital – was und wie viel brauchen wir wirklich?“. Prof. Dr. Florian Beuer, Berlin, hatte die Moderation übernommen. Während Dr. Markus Engelschalk, München, pro digital sprach, widmete sich Dr. Georg Bayer, Landsberg am Lech, dem analogen Weg. Die Take-Home-Message lautete: Digital ist kein Dogma. Digital Smile Design, Intraoralscanner (IOS) und Guided Surgery sind digitale „Handwerkszeuge“, mit denen der Behandler Arbeitsabläufe einfacher gestalten und die steigenden Anforderungen der Patienten vorhersagbarer erfüllen kann. Um kurze und durchmesserreduzierte Implantate versus Augmentation ging es in der Disputation unter der Moderation von Prof. Dr. Knut Grötz, Wiesbaden. Dr. Eik Schiegnitz, Mainz, und Prof. Dr. Fred Bergmann, Past-Präsident der DGOI, zeigten Für und Wider auf. Ihr Fazit: Für Patienten mit präoperativer Risikostratifizierung im mittleren bis hohen Bereich kann der Einsatz kurzer Implantate eine weitere Behandlungsoption bei reduzierter vertikaler Höhe sein. Aber: Augmentationen in der ästhetischen

Zone sind selbst bei kleinen Knochen- und Weichgewebsdefekten im Hinblick auf Ästhetik und Gewebestabilität unverzichtbar. Spät oder Sofort? Lebendig diskutierten Prof. Dr. Georg-Hubertus Nentwig, Hanau, und Priv.-Doz. Dr. Paul Weigl, Frankfurt am Main, Sofortimplantation/-versorgung versus Spätversorgung, während Prof. Dr. Daniel Grubeanu die Moderation übernahm. Als Vorteile der Sofortimplantation/-belastung wurden unter anderen das bestmögliche Regenerationspotenzial sowie der Erhalt der alveolären Strukturen und des natürlichen Emergenzprofils ins Feld geführt. Dagegen stehen zum Beispiel weniger Frühverluste bei Spätimplantation und/oder Spätversorgung. Und: Ästhetische Nachteile hinsichtlich der Papille (Pink Esthetic Score) sind nicht belegt. Titan- versus Keramikimplantate hatten Prof. Dr. Daniel Grubeanu und Prof. Dr. Michael Gahlert, München, unter der Moderation von Prof. Dr. Dr. Ralf Smeets vorbereitet. An Keramikimplantaten zeigen sich weniger periimplantäre Erkrankungen als an Titanimplantaten. Jedoch ist das Handling sensibler: Implantate aus Zirkonoxid sind langsam zu inserieren, um thermische Nekrosen zu vermeiden. Prof. Dr. Grubeanu gab zu bedenken, dass das Implantatmaterial für den implantologischen Erfolg irrelevant ist. Der Erfolg hängt von anderen Faktoren ab. Sein Appell: „Lernt genau die Kautelen, die für Implantate gelten.“ Special Lectures zu Out-of-the-Box-Themen wie KFO, Endo und die Bewertung von Studiendesigns zum Plattform Switching ergänzten das Programm sinnvoll. Weitere namhafte Referenten brachten unterschiedliche Aspekte des Hart- und Weichgewebemanagements auf den Punkt. Kurz und knapp wurden „meine Tipps“ für Kollegen zusammengefasst. Über die Auszeichnungen ihrer Posterpräsentationen freuten sich Dr. Anders Henningsen, Hamburg, Dr. Torsten Conrad, Bingen, und Prof. Dr. Constantin von See, Krems.

Eva-Maria Hübner

Save the Date!
ImpAct Zürichs Austria vom 25. bis 29. März 2020
ImpAct Dental Leaders am 5. und 6. Juni 2020
in Mannheim
www.dgoi.info

pip Editorial Advisory Board



Prof. Dr. Marcus Abboud
Bonn und Lexington,
Kentucky, USA
Associate Dean for Digital
Dentistry



Univ.-Prof. Dr. Dr. Bilal Al-Nawas
Mainz
MKG-Chirurgie, Knochen-
und Weichgewebsmanage-
ment, EBM, Hygiene und
Infektiologie



Dr. Dr. Eduardo Anitua
Vitoria, (Alava), Spanien
Regenerative Medizin,
Implantologie,
Prothetik



ZA Tobias Bauer
Singen
Allgemeinzahnarzt,
Parodontologie,
Fachjournalist



Dr. Georg Bayer
Landsberg
Implantologie,
Knochenregeneration,
Prothetik,
Past Präsident DGOI



Dr. Sebastian Becher
Düsseldorf
Parodontologie,
Implantologie,
Periimplantitis



Dr. Angela Bergmann
Düsseldorf
Fachzahnärztin für ÖGW,
Fachjournalistin,
Infektionshygiene



Prof. Dr. Fred Bergmann,
Viernheim
Oralchirurgie,
Implantologie, PA
Past Präsident DGOI,
ICOI



Dr. Sven Marcus Beschmidt
Baden-Baden
Implantologie,
Spezialist für Prothetik



Dr. Peter Bongard
Moers
Behandlungsplanung
(funktionell/ästhetisch),
Implantologie, Parodontologie



Dr. Claudio Cacaci
München
Implantologie,
Implantatprothetik



Dr. Michael Claar
Kassel
Implantologie,
Oralchirurgie



**Dr. Annette Felderhoff-
Fischer**
München
Oralchirurgie,
Digitale Implantologie



Dr. Bernhard Giesenhausen
Kassel
Implantologie,
Augmentation



Dr. Sven Görrissen M.Sc.
Kaltenkirchen
Implantologie,
Knochenregeneration,
Implantatprothetik,
Vorstandsmitglied DGOI



ZT Uli Hauschild
San Remo, Italien
Computergesteuerte
Implantologie, Digitale
Zahnmedizin, Komplexe
Behandlungsplanung,
Implantatprothetik, Ästhetik



**Prof. Dr. Joachim S.
Hermann**
Stuttgart
Implantologie,
Parodontologie,
Ästhetische Zahnmedizin



Dr. Oliver Hugo
Schweinfurt
Implantatprothetik,
Implantatprothetik
M.Sc. Parodontologie,
M.Sc. Implantattherapie



Dr. Mario Kirste
Frankfurt/Oder
Implantologie,
Bone-Management



Dr. Christian Köneke
Bremen
CMD-Therapie,
Implantologie,
Parodontologie



Dr. Henriette Lerner
Baden-Baden
Implantologie,
Parodontologie
und Ästhetische
Zahnheilkunde



Dr. Wolf-Ullrich Mehmke
Chemnitz
Implantologie,
Lasierzahnheilkunde



Prof. Dr. Dr. Michael Payer
Graz, Österreich
Orale Chirurgie,
Implantologie,
Geweberegeneration,
Biomaterialien,
Materialkunde



Dr. Pantelis Petrakakis
Düsseldorf
Fachzahnarzt für ÖGW,
Fachjournalist,
Epidemiologie, Statistik,
Dental Public Health



Dr. Volker Rabald
Mengkofen
Hart- und Weich-
gewebschirurgie,
Implantologie



Dr. Peter Ranzelzhofer
München
Implantologie,
Prothetik



Prof. Dr. Thomas Ratajczak
Sindelfingen, Ulm
Medizinrecht,
Sozialrecht



Dr. Stefan Ries
Wertheim
Implantologie



Prof. Dr. Georgios Romanos
Stony Brook, New York, USA
Professor School of Dental
Medicine Dept. of Perio-
dontology



**Prof. Dr. Dr.
Daniel Rothamel**
Mönchengladbach
Implantologie, Augmen-
tationen, Biomaterialien,
MKG-Chirurgie



**Priv.-Doz. Dr. Dr. Markus
Schlee**
Forchheim
Implantologie,
Parodontologie



Dr. Doris Seiz
Kelsterbach
Implantologie, Oral-
chirurgie



Dr. Alexa van Schöll
Düsseldorf
Ästhetische Zahnmedizin,
Implantologie und
Implantatprothetik



Univ.-Prof. Dr. Dr. Ralf Smeets
Hamburg
MKG-Chirurgie, Implantolo-
gie, Hart- und Weich-
gewebsmanagement,
Biomaterialien



Dr. Önder Solakoglu
Hamburg
MCD, M.Sc. Implantologie,
Parodontologie



Dr. Thomas Staudt
Frankfurt/Main
Implantologie,
Lasierzahnheilkunde



Dr. Marius Steigmann
Neckargemünd
Adjunct Clinical Associate
Professor University of
Michigan



Dr. Dr. Alexander Steiner
Berlin
Implantologie, Epithetik



**Priv.-Doz. Dr. Dr.
Philipp Streckbein**
Limburg und Gießen
Mund-, Kiefer und Gesichts-
chirurgie, Implantologie,
Knochenmanagement



Dr. Dr. Anette Strunz
Berlin
Fachärztin für Mund-,
Kiefer-, Gesichtschirurgie,
Implantologie, DVT,
Pressesprecherin DGI



Dr. Georg Taffet
Rielasingen-Worblingen
M.Sc. Implantologie und
Orale Chirurgie



Dipl. ZT Olaf van Iperen
Wachtberg
Implantologie, Ästhetik



Dr. Bastian Wessing
Aachen
Implantologie, Implantat-
prothetik, Hart- und Weich-
gewebsmanagement, GBR,
Sofortimplantationen



Dr. Dr. Bijan Zahedi
Ratingen
Implantologie

Haben Sie eine Anregung oder Frage? Wünschen Sie ein spezielles Thema in pip, oder möchten Sie mit einem Mitglied des pip EA – Editorial Advisory Boards Kontakt aufnehmen? Schreiben Sie einfach an: ea@pipverlag.de

pip impressum

Verlegerin:
Marianne Steinbeck
ms@pipverlag.de
Chefn vom Dienst:
Dr. med. dent. Angela
Bergmann
ab@pipverlag.de
Redaktion:
Marianne Steinbeck
(V.i.S.d.P.)
Dr. med. dent. Peter
Ranzelzhofer
pr@pipverlag.de
Dr. med. dent. Thomas
Staudt
ts@pipverlag.de

**Chefredakteur
Wissenschaft International:**
Dr. med. dent. Pantelis
Petrakakis
pp@pipverlag.de
Ressortleitung:
Kerstin Jung
kj@pipverlag.de
Abo-/Leserservice:
leser@pipverlag.de
Recherche & Archiv:
Christa Partenhauser
cp@pipverlag.de
**Webdesign und Online-
Support:**
Mike Kieschnick
mk@pipverlag.de

Anzeigen & PR:
Gisela Feldmann
gf@pipverlag.de

Grafik & Layout:
Jan Szcpanski
js@pipverlag.de

Druck und Vertrieb:
Gotteswinter und Aumaier GmbH
Joseph-Dollinger-Bogen 22,
80807 München
www.gotteswinter.de

Verlag:
pipVerlag
Badstr. 5 · 83714 Miesbach
Tel.: 08025-5785
Fax 08025-5583
www.frag-pip.de

Andere als mit redaktionseigenen Signaturen gezeichnete Beiträge und als redaktionsfremd gekennzeichnete Sonderteile unterliegen nicht der Verantwortlichkeit der Redaktion. Alle Rechte, auch das der Nutzung in elektronischen Datenbanken, sind dem Verlag vorbehalten. Für unverlangt eingesandte Materialien wird keine Haftung übernommen. Bei Einsendung von Manuskripten und sonstigen Materialien gilt das Einverständnis zur vollen oder auszugsweisen Veröffentlichung, auch in elektronischen Medien, als gegeben.

Frequenz:
6 x jährlich (Februar, April, Mai, August, September, November) Einzelpreis € 14,00 Jahresabonnement in Verbindung mit weiteren Online- und Veranstaltungsnutzen: € 68,00 inkl. Versand in Deutschland/zzgl. Versand ins Ausland.

10. Jahrgang 2019
Es gilt die Anzeigenpreisliste Nr. 11, gültig ab 08.08.2019
Druckauflage: 15.020 Expl.
Verbreit. Auflage:..... 15.000 Expl.

IVW-geprüft III. Quartal 2019
IVW-geprüfte Auflage – klare Basis und
Sicherheit für Werbekunden

Diese Ausgabe enthält Beilagen von: Carestream Health Deutschland GmbH, DGOI e.V., Implantis GmbH, Kulzer Dental GmbH, mectron Deutschland Vertriebs GmbH, Nobel Biocare Services AG, OMNIA Disposable Medical Devices, Tizio Hybrid Implants GmbH, Wegmann Dental

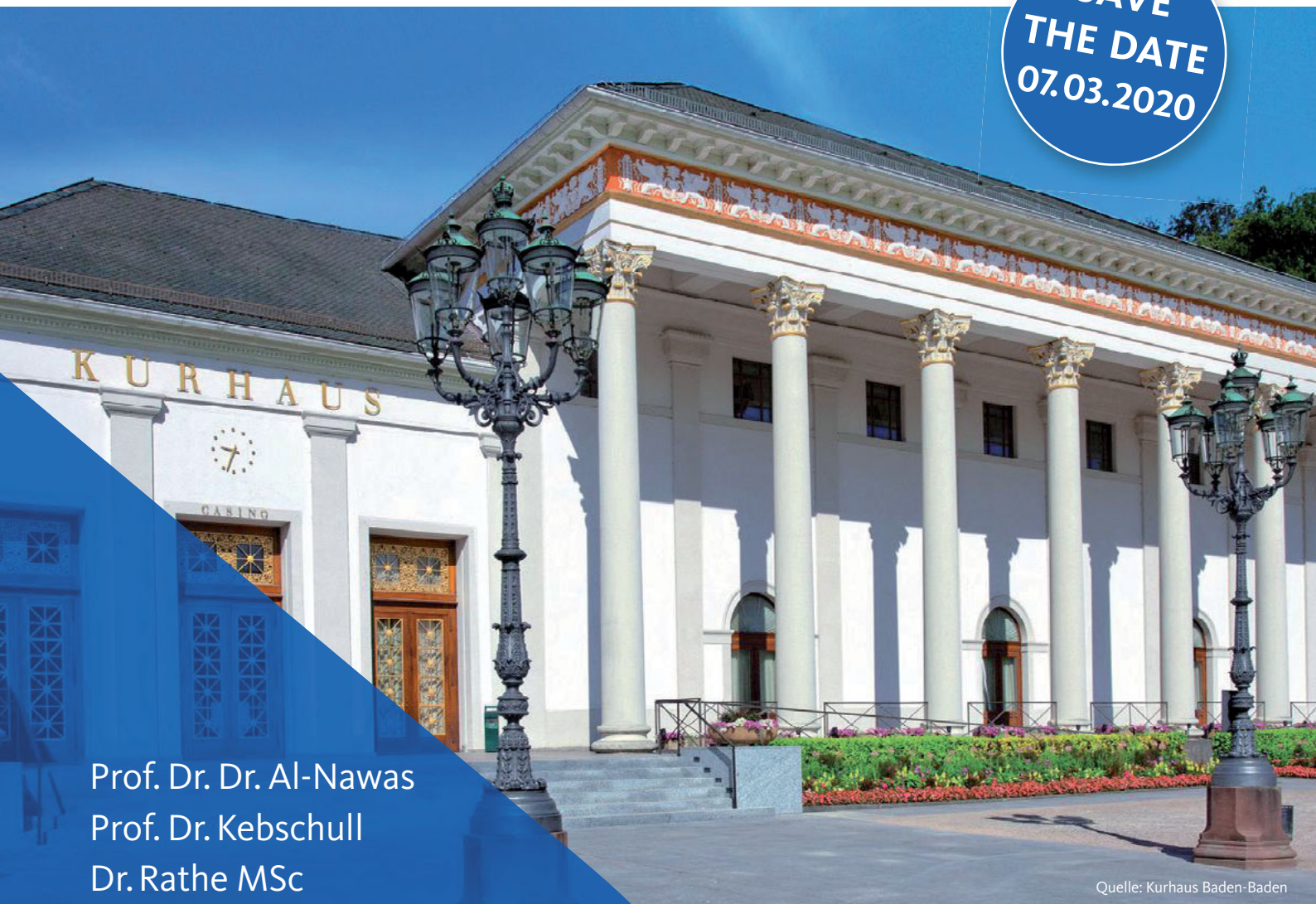Termine: pip Ausgabe Februar 2020 („10 Jahre pip“) Redaktionelle Beiträge:..... 22.11.2019 Anzeigenbuchungen:..... 25.11.2019 Beilagen:..... 06.12.2019 www.frag-pip.de:..... 08.01.2020 pip Newsletter:..... 06.12.2019

5. Geistlich Konferenz in Baden-Baden

Reparatur-Chirurgie

Vermeidung von Periimplantitis –
Hart- und Weichgewebemanagement

SAVE
THE DATE
07.03.2020



Quelle: Kurhaus Baden-Baden

Prof. Dr. Dr. Al-Nawas
Prof. Dr. Keschull
Dr. Rathe MSc
Prof. Dr. Stimmelmayer
Prof. Dr. Dr. Terheyden
Dr. Dr. Tröltzsch

Bitte senden Sie mir folgende Informationen zu:

- Flyer Geistlich-Konferenz inkl. Anmeldeformular
- Produktkatalog Geistlich Biomaterials
per Fax an 07223 9624-10

