

Dominik Mahl

Auch der betagte Patient darf hochwertig zahnärztlich rekonstruktiv saniert werden – Ein Fallbericht



Abb.1 Porträtaufnahme Ausgangssituation.

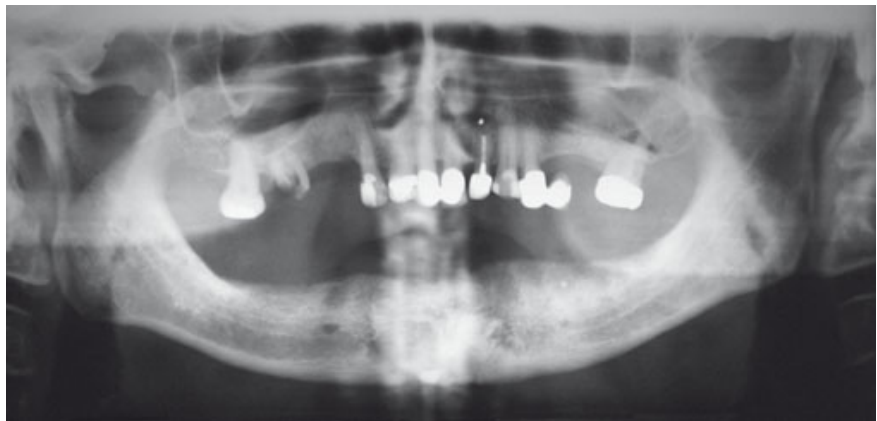

Abb.2 Panoramaschichtaufnahme.

Rekonstruktive Zahnmedizin beim älteren Patienten steht immer mehr im Fokus des zahnärztlichen Alltags. Umso wichtiger ist es, sich auch hier an bewährte Behandlungskonzepte und Richtlinien zu halten, die auch bei jüngeren Patienten gelten.

Der folgende Fallbericht zeigt die Totalsanierung eines 83-jährigen Patienten, welcher durch entsprechende Diagnostik und Planung altersgerecht und zeiteffizient therapiert wurde.

Fall

Im Oberkiefer bestand eine prothetisch insuffiziente Restbezaehlung (Kennedy Klasse III), der zahnlose Unterkiefer war mit einer funktionell inadäquaten Totalprothese bestückt. Die nicht versorgten Lücken im Oberkiefer in Kombination mit der mangelhaften UK-Prothese erschwerten dem Patienten die Nahrungsaufnahme und raubten ihm entsprechende Lebensqualität (Abb. 1 bis 3). Der Patient wünschte sich eine verbesserte Funktion und Ästhetik. Akute dentale Schmerzen bestanden zum Zeitpunkt der Untersuchung nicht.

Geplant wurde im Oberkiefer eine rein parodontal getragene festsitzende Rehabilitation durch Kronen und Brücken; im Unterkiefer sollte eine Hybridprothese auf zwei interforaminalen Implantaten inseriert werden.

Zur Visualisierung der bevorstehenden Therapie wurde im Vorfeld ein Wax-Up des Oberkiefers in korrekter Kieferrelation angefertigt (Abb. 4) und mittels provisorischem Kunststoff direkt als Mock-Up in den Patientenmund übertragen und nach ästhetischen und funktionellen Parametern analysiert (Abb. 5). Dies diente nun als Vorlage für ein im Labor angefertigtes Schalenprovisorium. In einer einzelnen

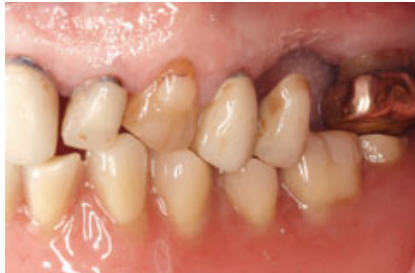
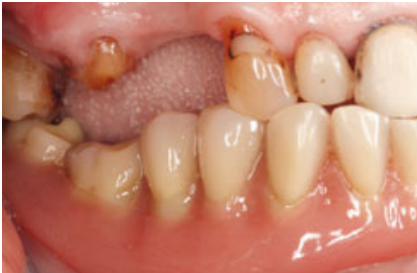
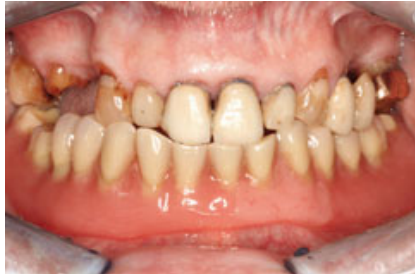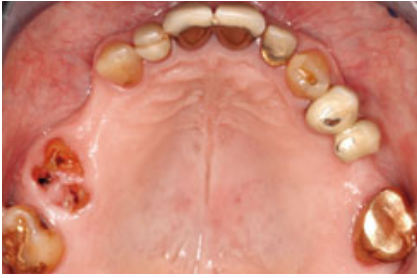Abb. 3 Intraorale Ausgangssituation.

Sitzung wurde der Oberkiefer effizient in die neu definierte Situation überführt, der Zahn 22 wurde extrahiert und das Schalenprovisorium unterfüttert (Abb. 6). Parallel dazu bereitete der Zahntechniker eine neue Unterkiefer-Interimsprothese vor, passend zur neuen Oberkieferdentition (Abb. 7).

Nach erfolgreicher provisorischer Versorgung erfolgte im Unterkiefer die interforaminale Implantatinserterion mittels angefertigter Bohrschablone, basierend auf der neuen provisorischen Totalprothese (Abb. 8).

Während der 3-monatigen Einheilphase der Implantate im Unterkiefer wurde der Oberkiefer definitiv fertiggestellt: Hierbei erfolgte die Abformung mit Polyether und es wurde eine alternierende Bissnahme mit Hilfe der segmentierten Provisorien durchgeführt, um die definierte und ausgetestete Kieferrelation nicht zu verlieren (Abb. 9). Es folgten Gerüsteinprobe mit Bissrückkontrolle, Rohbrand und Fertigstellung des festsitzenden Zahnersatzes (Abb. 10). Die langspannigen Brücken im Seitenzahnsegment wurden als VMK-Rekonstruktionen gefertigt, die Frontzähne mit Vollkeramikronen- und Brücken restauriert.

Anschließend wurden im Unterkiefer die osseointegrierten Implantate freigelegt. Nach erfolgter Abformung und Kieferrelationsbestimmung ergab die Platzanalyse für das Gerüst der Hybridprothese eine linguale metallische Verstärkung („Backing“) beim Implantat 33 (Abb. 11). Die Hybridprothese

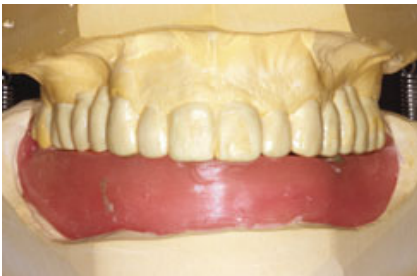

Abb. 4 (oben) Wax-Up der geplanten Rekonstruktion im OK.



Abb. 5 (rechts) Intraorales Mock-Up.

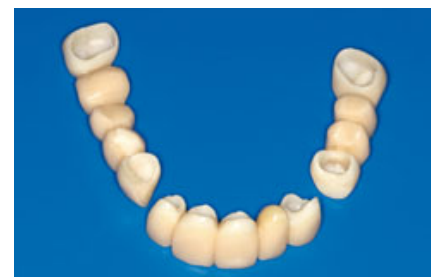
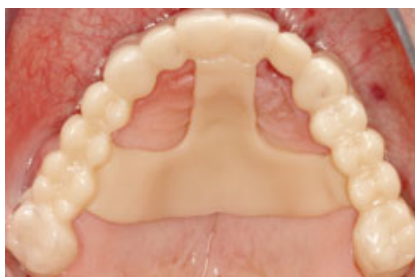
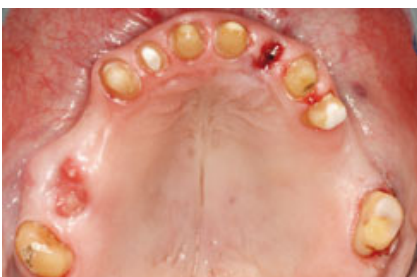Abb. 6 Präparation und provisorische Versorgung im Oberkiefer.

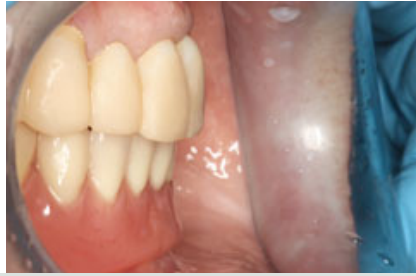
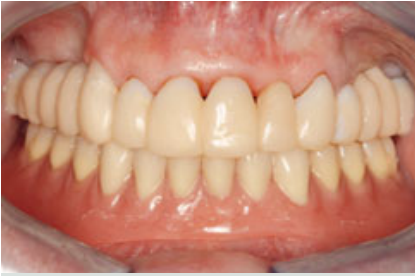
Abb. 7 Gesamtprovisorische Versorgung beider Kiefer.

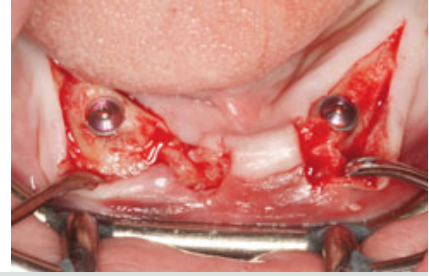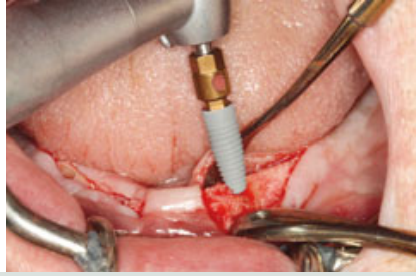

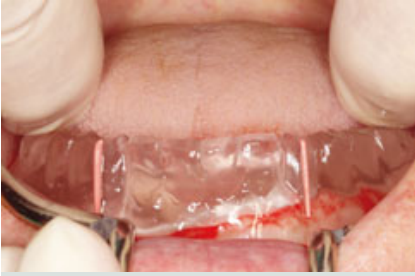
Abb. 8 Interforaminale Implantation.

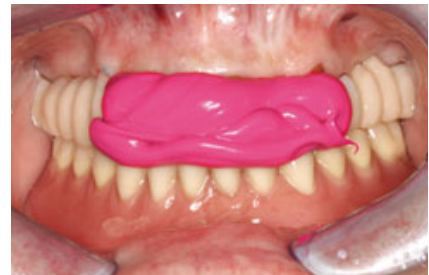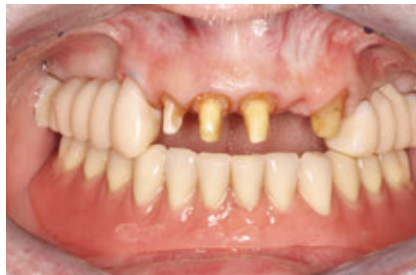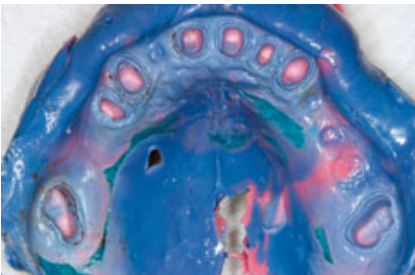


Abb. 9 Abformung und Kieferrelationsbestimmung.

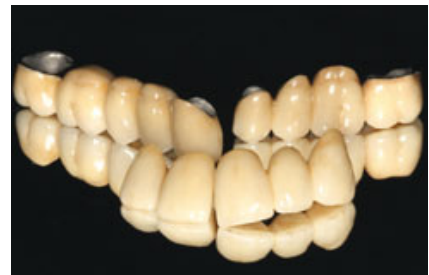
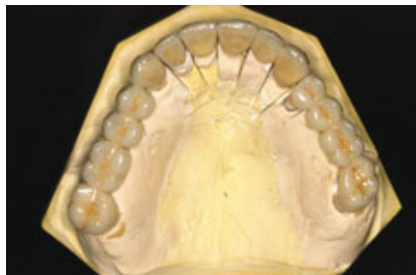
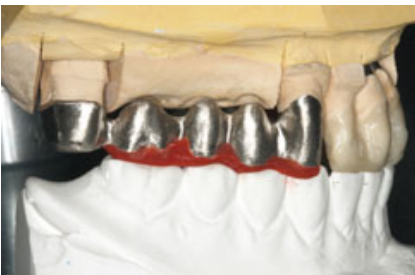Abb. 10 Gerüst, Rohbrand und Fertigstellung.

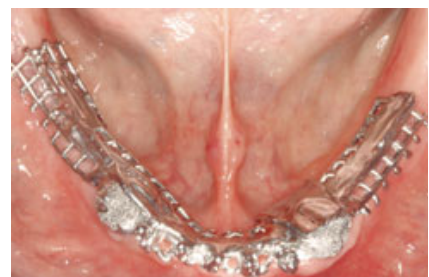
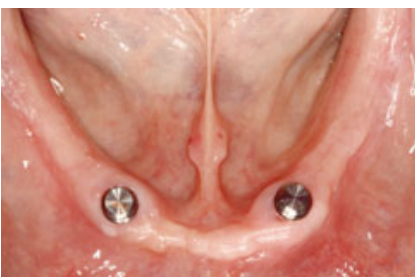
Abb. 11 Platzanalyse und Gerüst.

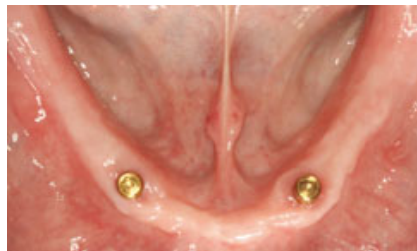
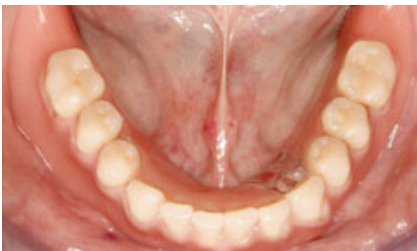
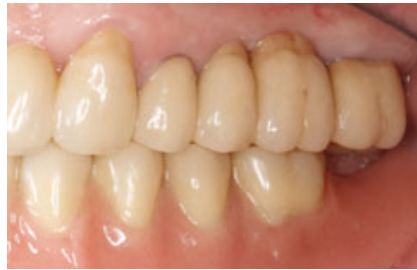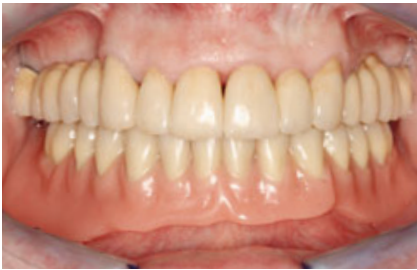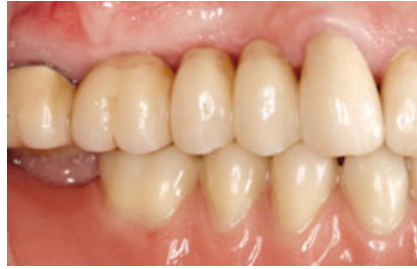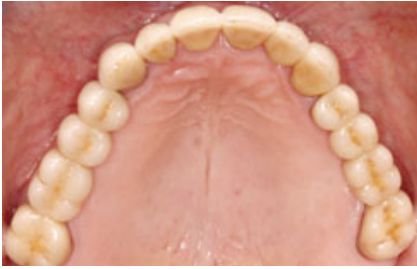Abb. 12 Definitive Versorgung.



Abb. 13 Porträtaufnahme Abschluss.

wurde dementsprechend fertiggestellt und die Locatormatrizen intraoral einpolymerisiert. Die bestehende provisorische Totalprothese wurde als Reserveprothese adaptiert und als Ersatz dem Patienten mitgegeben (Abb. 12 und 13).

Risiko und Prognose

Aufgrund des synoptischen Behandlungskonzepts mit diagnostischer und provisorischer Phase und definierten Reevaluationen der einzelnen Zwischenschritte vor Übertritt in die definitive Phase, gestützt auf bewährte Materialien (VMK, Zirconia) und Methoden (Kronen-Brückenprothetik, Hybridprothetik), lässt sich für diese Therapie eine sehr gute Prognose mit minimalem Risiko stellen.

Fazit

Die durchgeführte prothetische Rekonstruktion stellt eine ideale Lösung des Hauptanliegens des Patienten dar. Dem Wunsch nach einer „stabilen“, „langlebigen“ und „ästhetischen“ Versorgung unter Nutzung des vorhandenen Fundaments, konnte auf effiziente Weise Rechnung getragen werden. Die bestehende Verteilung der Pfeilerzäh-

ne im Oberkiefer ließ eine festsitzende und voraussichtlich langlebige Rekonstruktion auf vitalen Zähnen mit gesundem Parodont ohne den Einsatz dentaler Implantate zu.

Der zahnlose Unterkiefer zeigte gute Kieferkämme, die bereits ohne Implantate ein ausreichendes Prothesenbett boten. Mit dem Einsatz zweier interforaminaler Implantate wurde der Prothesenhalt optimiert. **SZM**

Autor

OA Dr. med. dent. Dominik Mahl

Klinik für Rekonstruktive Zahnmedizin
und Myoarthropathien

Leitung Prof. Dr. C. P. Marinello
Universitätskliniken für Zahnmedizin,

Hebelstrasse 3 • 4056 Basel,

E-Mail: dominik.mahl@unibas.ch,

Tel. +41 61 267 2636 • Fax +41 61 267 2660

