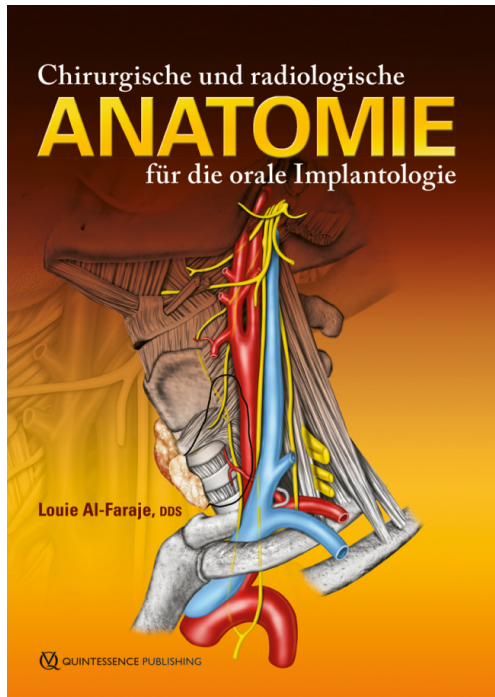


Auflage:	1. Auflage 2018
Seiten:	264
Abbildungen:	424
Einband:	Hardcover, 22,2 x 30,3 cm
ISBN:	978-3-86867-403-3
Artikelnr.:	15730
Erschienen:	Oktober 2018
Reduzierter Preis	103,00 €
Preis für Studierende	58,00 €

UVP: Information für Wiederverkäufer: Dieser Titel ist nicht mehr preisgebunden.

Bei Bestellungen zum Studentenpreis bitte während der Registrierung oder im My Q-Bereich entsprechend die Immatrikulationsbescheinigung hochladen. Bei fehlender Bescheinigung wird das Buch zum regulären Preis berechnet und geliefert.

Änderungen vorbehalten!

Quintessenz Verlags-GmbH

 Ifenpfad 2-4
 12107 Berlin
 Deutschland

 +49 (0) 30 / 76180-5

 +49 (0) 30 / 76180-680

 info@quintessenz.de

 <https://www.quintessence-publishing.com/deu/de>

Buch-Information

Autoren: Louie Al-Faraje

Titel: Chirurgische und radiologische Anatomie für die orale Implantologie

Kurztext:

Anatomiebücher und -atlanten erfüllen häufig nicht die klinischen Anforderungen, die Implantologen an die Darstellung intraoperativer Strukturen in ihren zahlreichen Details haben. Bestimmte anatomische Orientierungspunkte sind zudem in Grafikform nur schwer zu veranschaulichen und können unter tatsächlichen klinischen Gegebenheiten unklar bleiben.

Dieses Buch zeigt anhand von Humanpräparaten und klinischen Fällen die Strukturen des Oberkiefers, des Unterkiefers und der Nasenhöhlen, wie sie mit allen relevanten anatomischen Details im lebenden Körper vorkommen. Zusätzlich wird anhand von Cone-Beam-Computertomographie-Bildern vermittelt, wie die Knochendichte, die Breite des Alveolarkamms und die genauen Platzverhältnisse für eine Implantatpositionierung in Bezug zu bestimmten anatomischen Orientierungspunkten beurteilt werden können. Wichtige chirurgische Eingriffe werden mit den anatomischen Strukturen in der jeweiligen Region in Zusammenhang gebracht und das chirurgische Vorgehen entsprechend dargestellt. Damit erhöht das Buch das Verständnis und vereinfacht die Durchführung implantatchirurgischer Eingriffe in dieser topographisch und anatomisch besonders anspruchsvollen Region.

Inhalt

Kapitel 01. Arterien, Venen und Innervation von Maxilla und Mandibula

In diesem Kapitel werden die folgenden anatomischen Landmarken und ihre Bedeutung bei implantologischen operativen Eingriffen besprochen: A. carotis externa, A. maxillaris, Fossa pterygopalatina, die Venen des Kopfes und der N. trigeminus.

Kapitel 02. Mimische Muskulatur und Kaumusculatur

In diesem Kapitel werden die mimischen Muskeln und die Kaumusculen sowie ihre Bedeutung bei implantologischen oralchirurgischen Eingriffen beschrieben.

Kapitel 03. Oberer Seitenzahnbereich

Die bei Implantationen im oberen Seitenzahnbereich wichtigen anatomischen Landmarken sind das Foramen palatinum minor und majus, die A. palatina major und der N. palatinus major, der Sinus maxillaris und das Corpus adiposum buccae. Außerdem wird in diesem Kapitel auf die anatomischen Äquivalente verschiedener Knochenresorptionsmuster im oberen Seitenzahnbereich und die jeweils angemessene Behandlungsplanung eingegangen.

Kapitel 04. Oberer Frontzahnbereich

Die für eine Implantation im oberen Frontzahnbereich relevanten anatomischen Landmarken sind die Nasenhöhle, das Foramen infraorbitale sowie das Foramen incisivum und der Canalis incisivus. Dieses Kapitel befasst sich zudem mit Alveolarkammdefekten des Oberkiefers und ihrem klinischen Management.

Kapitel 05. Unterer Seitenzahnbereich

Zu den anatomischen Landmarken, die im unteren Seitenzahnbereich von Bedeutung für die dentale Implantologie sind, gehören Ramus mandibulae, Canalis mandibulae/N. alveolaris inferior, N. lingualis und Fossa submandibularis. Außerdem geht dieses Kapitel auf die anatomischen Manifestationen der verschiedenen Knochenresorptionsmuster im unteren Seitenzahnbereich und auf die jeweils geeignete Behandlungsplanung und die anatomischen Überlegungen bei der Entnahme eines Knochenblocktransplantats aus der bukkalen Ramusplatte ein.

Kapitel 06. Unterer Frontzahnbereich

Die für eine chirurgische Implantation im unteren Frontzahnbereich relevanten anatomischen Landmarken sind das Foramen mentale und der N. mentalis sowie dessen anteriore Schlinge, der Canalis incisivus mandibulae sowie akzessorische linguale Foramina. Außerdem wird in diesem Kapitel auf die anatomischen Manifestationen der verschiedenen Knochenresorptionsmuster im unteren Frontzahnbereich und die jeweils geeignete Behandlungsplanung sowie auf die anatomischen Erwägungen bei der Entnahme eines Knochenblocktransplantats aus dem Kinn eingegangen.

Kapitel 07. Knochendichte und angrenzende Zähne

Neben den in den Kapiteln 1-6 beschriebenen anatomischen Landmarken ist die Evaluation der Knochendichte sowie der Position und Neigung der an die geplanten Implantate angrenzenden Wurzeln wichtig; sie sollten ebenfalls als anatomische Landmarken betrachtet werden.

Kapitel 08. Anatomie bei chirurgischen Notfällen

Dieses Kapitel befasst sich mit der Ätiologie und den Manifestationen iatrogenen Mundbodenblutungen und fasst die Schritte zusammen, die zum Vermeiden derartiger Blutungen ergriffen werden sollten. Außerdem wird auf das Vorgehen bei stattgehabter Mundbodenblutung eingegangen.

Kapitel 09. Topografische Anatomie von Maxilla und Mandibula

Die Abbildungen in diesem Kapitel sollen der Auswertung von axialen Aufnahmen der digitalen Volumentomografie dienen, die auf derselben Höhe aufgenommen wurden. Außerdem sollen sie den zahnmedizinischen Kollegen dabei helfen, die Strukturen in Ober- und Unterkiefer zu verstehen und miteinander in Bezug zu setzen.

Kapitel 10. Venenpunktion

Dieses Kapitel fasst für Implantatchirurgen, die zur Extraktion von thrombozytenreichem Plasma Blut abnehmen wollen, die Gefäßanatomie der oberen Extremität zusammen.

Fachgebiet(e): [Implantologie](#), [Oralchirurgie](#), [Literatur fürs Studium](#)