



Harald Steinbrenner

H. Steinbrenner

Multichromatic and highly translucent hybrid ceramic Vita Enamic

Expansion of the range of indications for single-tooth chairside restorations

Multichromatische und hochtransluzente Hybridkeramik

Vita Enamic

Erweiterung des Indikationsspektrums für Chairside-Einzelzahnrestaurationen

Zusammenfassung

Vita Enamic ist eine robuste Hybridkeramik, die CAD/CAM-gestützt verarbeitet werden kann. Der porös gesinterte und mit Polymer infiltrierte Feldspatkeramikblock braucht nach dem Herausschleifen keinen Keramikofen, sondern muss lediglich ausgearbeitet und poliert werden, was eine einzeitige Chairside-Behandlung ermöglicht. Zusätzlich zu den bekannten monochromatischen Vita Enamic-Blöcken wurden nun eine multichromatische Variante mit integriertem Farbverlauf und eine supertransluzente Variante entwickelt. Ziel dieser Anwendungsstudie ist es, anhand von vier verschiedenen Kasuistiken diese neuen Indikationserweiterungen mit ihren werkstofflichen Vorteilen im Front- und Seitenzahnbereich aufzuzeigen.

Schlüsselwörter: CAD/CAM, Hybridkeramik, multichromatisch, supertransluzent, Cerec

Abstract

Vita Enamic is a durable hybrid ceramic that can be processed with efficient computer-aided design/computer-aided manufacturing (CAD/CAM) support. The porous sintered feldspar ceramic block that is infiltrated with polymer does not require a ceramic furnace after being ground out. Instead, it only needs to be finished and polished. This makes one-time chairside treatment possible. In addition to the well-known monochromatic Vita Enamic blocks, a multichromatic version with integrated shade gradient and a super-translucent version have been developed. The goal of this application study is to demonstrate these new indications with their material benefits in the anterior and posterior regions using four different case studies.

Keywords: Computer-aided design/computer-aided manufacturing (CAD/CAM), hybrid ceramics, multi-chromaticity, super-translucence, Cerec

Introduction

The basic concept behind the digital fabrication of restorations is to shorten treatment times for indirect restorations. The goal from the start was to provide patients with computer-aided design/computer-aided manufacturing (CAD/CAM)-supported restorations in a single chairside session ('single-visit dentistry'), if possible. Materials that do not require firing in a ceramic furnace for finishing offer clear advantages in terms of the shortest possible treatment times. On average, this shortens the patient's visit to the office by half an hour, which ultimately benefits the dentist economically and the patient in terms of time. The hybrid ceramic Vita Enamic (Vita Zahnfabrik, Bad Säckingen, Germany) has lived up to the concept of true chairside treatments since 2013. After preparation and polishing, restorations made of hybrid ceramic can be incorporated immediately. The range of indications for single-tooth restorations has now expanded considerably with the introduction of both Vita Enamic multiColor, with an integrated shade gradient, and the super-translucent Vita Enamic ST. The functional and material advantages of using hybrid ceramic remain exactly the same.

Not a composite

Vita Enamic is the only true hybrid ceramic material on the market. In contrast to other CAD/CAM materials that are also called hybrid ceramics, Vita Enamic is not a composite in which finely ground fillers made of glass or ceramic are mixed with a cross-linked polymer. Instead, the structural design of Vita Enamic is based on a porous sintered and compact feldspar ceramic block, which is then infiltrated with a polymer using pressure and heat. Vita Zahnfabrik has combined ceramics (86% by weight) and polymer (14% by weight) in an interlinked dual-network structure.¹ The compound material combines the two different basic ceramic and polymer materials in a completely new way, allowing their material properties to be optimized during processing and for clinical use.²

Efficient processing – safe conditioning

The dual network allows for clinically delicate and minimally invasive restorations, compared with conventional all-ceramic materials with thin, tapered, and stable edges of up to

Einleitung

Die Grundidee der digitalen Anfertigung von Restaurationen liegt in einer Verkürzung der Behandlungszeit bei indirekten Restaurationen. Der Wunsch bestand von Anfang an darin, Patienten möglichst in einer Sitzung chairside („Single Visit Dentistry“) mit CAD/CAM-gestützt gefertigten Restaurationen zu versorgen. Materialien, die kein Finish durch einen Brand im Keramikofen brauchen, bieten hinsichtlich einer möglichst kurzen Behandlungszeit klare Vorteile. Der Aufenthalt in der Praxis fällt im Schnitt eine halbe Stunde kürzer aus, was dem Zahnarzt letztendlich wirtschaftlich und dem Patienten zeitlich zugutekommt. Die Hybridkeramik Vita Enamic (Fa. Vita Zahnfabrik, Bad Säckingen) wird diesem Grundgedanken einer echten Chairside-Behandlung schon seit 2013 gerecht. Nach Ausarbeitung und Politur können die Restaurationen aus der Hybridkeramik sofort definitiv eingegliedert werden. Das Indikationsspektrum für Einzelzahnrestaurationen hat sich nun durch die Einführung von Vita Enamic multiColor mit integriertem Farbverlauf und dem supertransluzenten Vita Enamic ST erheblich erweitert. Die funktionellen und werkstofflichen Vorteile der Hybridkeramik bleiben dabei unverändert.

Kein Komposit

Vita Enamic ist die einzige echte Hybridkeramik auf dem Markt. Im Gegensatz zu anderen CAD/CAM-Materialien, die sich auch Hybridkeramik nennen, handelt es sich hier nicht um Komposit, bei dem feingemahlene Füllstoffe aus Glas oder Keramik mit einem vernetzten Polymer vermischt werden. Der Bauplan von Vita Enamic beruht stattdessen auf einem porös gesinterten und kompakten Feldspatkeramikblock, der anschließend unter Druck und Hitze mit einem Polymer infiltriert wird. Die Vita Zahnfabrik hat Keramik (86 Gew %) und Polymer (14 Gew %) in einer ineinandergreifenden dualen Netzwerkstruktur vereint¹. Der Verbundwerkstoff kombiniert damit die beiden unterschiedlichen Grundstoffe Keramik und Polymer auf völlig neue Weise miteinander und kann so die werkstofflichen Eigenschaften bei der Bearbeitung und für den klinischen Einsatz optimieren².

Effiziente Verarbeitung – sichere Konditionierung

Durch das duale Netzwerk werden klinisch grazilere und damit auch minimalinvasivere Restaurationen als bei den gängigen vollkeramischen Werkstoffen mit dünn auslaufenden, kantenstabilen Rändern mit bis zu 0,3 mm möglich³. Die Mindestschichtstärke von Vita Enamic für Kronen, Inlays und Onlays liegt ansonsten bei 1,0 mm. Da der Werkstoff zudem etwas weicher ist als Vollkeramik, wird das diamantierte Cerec-Schleifinstrument (Fa. Dentsply Sirona, Wals, Österreich) während des Bearbeitungsvorgangs nur wenig ausgelenkt, was zusätzlich für Präzision sorgt und per se grazilere Restaurationen ermöglicht. Das Material schmiert dabei nicht und der Verschleiß der Schleifinstrumente ist extrem gering. So lassen sich weit über 100 Restaurationen mit nur einem Schleifersatz herstellen. Die Schleifzeit ist dabei deutlich kürzer als bei den meisten gängigen CAD/CAM-Produkten. Zum Beispiel reduziert sich die Schleifzeit von Vita Enamic gegenüber Lithiumdisilikat um die Hälfte⁴. Nach kurzer Ausarbeitung lässt sich die Hybridkeramik mit den entsprechenden Vita Enamic-Polierern innerhalb von zwei bis drei Minuten auf Hochglanz bringen und ist dann schon bereit zum Einsetzen. Da es sich um einen dominierenden Feldspatkeramikblock handelt, kann die Hybridkeramik in gewohnter Weise, analog zur vollkeramischen Vorbehandlung, im Rahmen der volladhäsiven Befestigung mit allen gängigen Adhäsivsystemen konditioniert werden. Denn im Gegensatz zu Kompositen, die sandgestrahlt werden müssen, entsteht nach Anwendung von Flußsäure (5 % HF) für 60 Sekunden auch hier ein optimales Ätzmuster⁵. Die Haftfestigkeit entspricht nach abschließender Silanisierung und adhäsiver Befestigung der von klinisch etablierter Feldspatkeramik⁶.

Vorbild Zahn: natürliche Werkstoffeigenschaften

Lange fokussierte sich die Materialforschung darauf, immer härtere Materialien zu entwickeln, um einen langfristigen klinischen Erfolg zu sichern. Monolithisches Zirkondioxid, das eine Biegezugfestigkeit von 1.000 MPa aufweist, lässt sich dafür als Beispiel anführen. Natürliche Zahnhartsubstanz bietet eine wesentlich geringere Biegezugfestigkeit von Schmelz (60 bis 85 MPa) und Dentin (100 MPa)⁷. Folglich würden nach dieser Philosophie ver-

0.3 mm.³ Otherwise, the minimum layer thickness of Vita Enamic for crowns, inlays, and onlays is 1.0 mm. Since the material is also slightly softer than all-ceramic, the diamond-coated Cerec grinding instrument (Dentsply Sirona, Wals, Austria) is only slightly deflected during the machining process. This ensures precision and enables smoother restorations. The material does not smear, and wear for the grinding instruments is extremely low. This means that well over 100 restorations can be produced with just one set of abrasives. Even the grinding time is significantly shorter than for most conventional CAD/CAM products. For example, the grinding time for Vita Enamic is half of that required for lithium disilicate.⁴ After brief preparations, the hybrid ceramic with its corresponding Vita Enamic polishers can be polished to a high gloss within 2 to 3 min, and is ready for insertion. Since it is a dominant feldspar ceramic block, hybrid ceramic can be conditioned in the conventional way, similar to full-ceramic pretreatments, in the context of fully adhesive fixation using all the conventional adhesive systems. In contrast to composites, which have to be sandblasted, the application of hydrofluoric acid (5% HF) for 60 s results in an optimal etching pattern.⁵ The adhesive strength corresponds to the final silanization and adhesive fixation of clinically established feldspar ceramic.⁶

The model tooth: natural material properties

For a long time, material research focused on developing increasingly harder materials to ensure long-term clinical success. Monolithic zirconia, which has a flexural strength of 1000 MPa, can be used as an example. Natural hard tooth materials offer a much lower flexural strength for enamel (60 to 85 MPa) and dentin (100 MPa).⁷ As a result, according to this philosophy, many practitioners are likely to reject hard tooth materials for use in restorations, although the natural tooth is still clinically the most durable. A critical issue for long-term success could therefore lie in a completely different factor: the tooth-like flexural modulus that allows the material to compensate for chewing forces, ensuring a favorable stress distribution.^{8,9} The material properties of Vita Enamic are based on the natural example of the tooth. Compared to other ceramic materials, the flexural strength of 150 to 160 MPa is much lower than it is for high-performance ceramics, and is similar to the hard substance of the natural tooth. But the flexural modulus of 30 GPa also shows a value similar to dentin.^{10,11}

In contrast, with its generally higher elasticity (9 to 14 GPa), composite does not blend as well with natural dentin from a material perspective. The biomimetic flexibility and force-absorbing properties of hybrid ceramic not only allow for longer-lasting restorations compared to brittle and rigid all-ceramic restorations, but also provide a cushioning effect^{12,13} (that patients often describe as very pleasant) right after adhesive fixation takes place. This prevents any uncomfortable feeling of having a foreign object in the mouth, and can also reduce unnecessary regrinding processes. During the grinding process, the dual network no longer presents the risk of microcracks, which spread and become cracks in the clinical progression, and are ultimately a major cause of chipping and fractures.¹⁴ The dual network stops the spread of cracks in the ceramic part at the interfaces to the interpenetrating polymer network.¹⁵

In general, grinding and polishing are easy to accomplish manually, something everyone who has to grind and polish lithium disilicate ceramic intraorally will appreciate. Due to its structure, the material is also more tolerant to damage in the case of severe punctate chewing loads. This is because, in such cases, it is deformation rather than so-called cone cracks that occurs, permeating purely crystalline materials from the point of application of conical crack growth.¹⁶ The abrasion of the material is in the range of fine-structure feldspar ceramic, corresponding to natural enamel.^{4,17} This means that a harmonious wearing effect is possible over the years, preventing functional issues in the long term. The force-absorbing property of Vita Enamic also offers a great advantage, especially in the case of implantology restorations. Since the periodontium is missing as a natural shock absorber for implants, and as these are rigidly anchored in the bone bed, the material helps to compensate for chewing forces. Bone resorption due to overloading can be counteracted, protecting the antagonizing element at a functional level.⁷ Vita Enamic IS (Implant Solutions) blocks with an integrated interface also enable rapid CAD/CAM-based fabrication of mesostructures on titanium abutment bases and abutment crowns that have a precise industrial fit to the titanium base.

Integrated shade gradient: Vita Enamic multiColor

Vita Enamic users have desired a material variant that includes a high degree of esthetics for the anterior tooth area. After all, monochrome materials do have indication restrictions when it comes to esthetics. Vita Zahnfabrik has

mutlich viele Praktiker Zahnhartsubstanz als Restaurationsmaterial ablehnen, obwohl der natürliche Zahn klinisch noch immer am langlebigsten ist. Entscheidend für den Langzeiterfolg könnte also ein ganz anderer Faktor sein: der zahnähnliche Biegemodul, der den Werkstoff in die Lage versetzt, Kaukräfte zu kompensieren und damit für eine günstige Stressverteilung sorgt^{8,9}. Die werkstofflichen Eigenschaften von Vita Enamic orientieren sich deswegen am natürlichen Vorbild des Zahnes. Im Vergleich zu anderen keramischen Materialien fällt die Biegezugfestigkeit, ähnlich wie bei natürlicher Zahnhartsubstanz, mit 150 bis 160 MPa zwar deutlich geringer aus als bei Hochleistungskeramik, allerdings zeigt der Biegemodul mit 30 GPa ebenfalls einen dentinähnlichen Wert^{10,11}.

Komposit mit seiner generell noch höheren Elastizität (9 bis 14 GPa) harmoniert dagegen werkstofflich nicht so gut mit natürlichem Dentin. Die biomimetische Flexibilität und die kraftresorbierende Eigenschaft der Hybridkeramik können nicht nur für langlebigere Restauration im Vergleich zu spröden und starren vollkeramischen Restaurationen sorgen, sondern führen zusätzlich noch zu einem Dämpfungseffekt^{12,13}, der von Patientinnen und Patienten bereits direkt nach der adhäsiven Befestigung als sehr angenehm beschrieben wird. Ein unangenehmes Fremdkörpergefühl wird vermieden, unnötige Nachschleifitzungen können demnach reduziert werden. Beim Beschleifen selbst läuft man durch das duale Netzwerk nicht mehr Gefahr, Mikrorisse zu verursachen, welche sich im klinischen Verlauf zu Rissen ausbreiten und letztlich eine wesentliche Ursache von Chipping und Frakturen sind¹⁴. Denn das duale Netzwerk stoppt an den Grenzflächen zum interpenetrierenden Polymernetzwerk das Risswachstum im keramischen Anteil¹⁵.

Generell gehen das Einschleifen und Polieren leicht von der Hand, was jeder zu schätzen weiß, der einmal eine Lithiumdisilikatkeramik intraoral einschleifen und polieren musste. Das Material zeigt sich aufgrund seines Bauplans außerdem bei starken punktuellen Kaubelastungen schadenstoleranter, da es in solchen Fällen zu einer Deformation und nicht zu sogenannten „Cone-cracks“ kommt, die rein kristalline Materialien vom Ort der Krafteinwirkung mit einem kegelförmigen Risswachstum durchziehen¹⁶. Die Abrasion des Werkstoffs liegt im Bereich von Feinstruktur-Feldspatkeramik und entspricht damit natürlichem Schmelz^{4,17}, sodass über die Jahre ein harmonisches Abnutzungsverhalten möglich ist, was funktionelle Störungen nachhaltig verhindert. Gerade auch bei Versorgungen in der Implantologie bietet die

kraftabsorbierende Eigenschaft von Vita Enamic einen großen Vorteil: Da das Parodontium als natürlicher Stoßdämpfer bei Implantaten fehlt und diese starr im Knochenbett verankert sind, hilft der Werkstoff dabei, Kaukräfte zu kompensieren. Knochenresorption durch Überlastung kann so entgegengewirkt werden, der Antagonist wird funktionell geschont⁷. Vita Enamic IS Implant Solutions Blocks mit integrierter Schnittstelle ermöglichen zudem die schnelle CAD/CAM-gestützte Fertigung von Mesostrukturen auf Titanklebebasen und Abutmentkronen, die eine präzise industrielle Passung zur Titanklebebasis aufweisen.

Integrierter Farbverlauf: Vita Enamic multiColor

Jeder Anwender der Hybridkeramik Vita Enamic hat sich für den Frontzahnbereich schon eine Materialvariante mit hoher Ästhetik gewünscht – schließlich gibt es mit einem monochromen Material ästhetische Indikationseinschränkungen. Die Vita Zahnfabrik hat deswegen auf die Wünsche der Cerec-Anwender reagiert und nun Vita Enamic multiColor auf den Markt gebracht. Dieses Material besteht aus sechs feinnuancierten Schichten: zwei dickeren Außenschichten und vier dünneren Zwischenschichten (Abb. 1). Dabei nimmt die Transluzenz von den dunkleren Zahnhalsbereichen zu den helleren Inzisalbereichen stetig zu. Dadurch entsteht ein sehr natürliches Lichtbrechungsverhalten. Die Übergänge zwischen den sechs Schichten sind in der ausgeschliffenen Restauration nicht mehr erkennbar und ergeben einen harmonischen Farbverlauf. Vita Enamic multiColor steht momentan in den Vita System 3D-Master Farben 1M1, 1M2, 2M2, 3M2 und 4M2 in der Transluzenzstufe HT zur Verfügung.

Kasuistik 1: Frontzahnkrone

Eine Patientin mit einem behandlungsbedürftigen Zahn 12 wurde in der Praxis vorgestellt (Abb. 2). Die ca. 30 Jahre alte VMK-Versorgung wies eine deutliche Sekundärkaries auf (Abb. 3). Die Kronen der Nachbarzähne waren intakt; die freiliegenden Zahnhalsareale mit den sichtbaren metallischen Kronenrändern wurden von der Patientin nicht als störend empfunden, da die Lippen diese auch beim Lachen verdeckten. Da die leicht gedrehte Zahnstellung beibehalten werden sollte, wurde vor Entfernung der Krone die alte



Fig 1 The multichromatic Vita Enamic multiColor block offers a finely nuanced shade gradient in six layers.

Abb. 1 Der multichromatische Vita Enamic multiColor Block bietet einen feinnuancierten Farbverlauf in sechs Schichten.

responded to the requests from Cerec users by launching Vita Enamic multiColor. This material consists of six finely nuanced layers: two thicker outer layers and four thinner intermediate layers (Fig 1). The translucency increases steadily from the darker cervical areas to the lighter incisal ones. This creates very natural refraction properties. The transitions between the six layers are no longer discernible in the ground restoration and result in a harmonious shade gradient. Vita Enamic multiColor is currently available in the Vita System 3D-Master shades 1M1, 1M2, 2M2, 3M2, and 4M2 in the translucency level HT.

Case example 1: anterior crown

A patient presented needing treatment for tooth 12 (Fig 2). The approximately 30-year-old veneered metal crown (VMK) treatment showed a clear secondary caries (Fig 3). The crowns of the adjacent teeth were intact. The patient did not find the exposed cervical areas with the visible metallic crown margins bothersome, as the lips covered them when laughing. Since the slightly rotated tooth position was to be retained, the old situation was scanned with a Cerec Omnicam (Dentsply Sirona) before removing the crown. The quick and uncomplicated scanning process using this powder-free camera is very impressive.

In the process of the caries excavation, the gingiva injected into the caries lumen had to be removed with an electro-tome. The metal pin was covered with an opaque (Paint on Color; Coltene, Altstätten, Switzerland) to avoid a gray shimmer through the crown. After reconstitution (Herculite XRV; Kerr, West Collins, USA), a classic step preparation was created (Fig 4). The maxilla and mandible were scanned with a

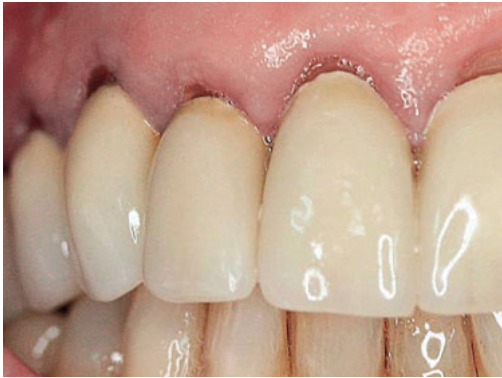

Fig 2 Veneered metal crown (VMK) at tooth 12 with circular secondary caries.

Abb. 2 VMK-Krone an Zahn 12 mit zirkulärer Sekundärkaries.

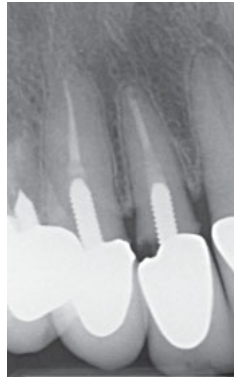


Fig 3 The dental film shows the extensive secondary caries at tooth 12.

Abb. 3 Der Zahnfilm zeigt die ausgedehnte Sekundärkaries an Zahn 12.

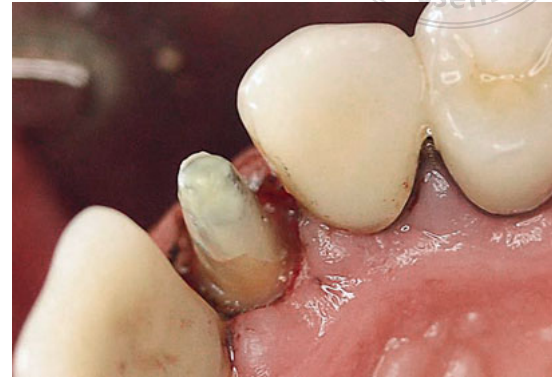

Fig 4 After the soaked gingiva was removed, the stump could be built up and prepared.

Abb. 4 Nachdem die eingewucherte Gingiva entfernt worden war, konnte der Stumpf aufgebaut und präpariert werden.

Cerec Omnicam (Fig 5). Scanning, including vestibular occlusal registration, was going to be faster than setting an impression in the mouth. In this case, the virtual construction of the restoration was done via the Bio-Copy mode, as the shape of the crown was to be retained (Fig 6). This was followed by virtually positioning the constructed anterior crown in the multichromatic hybrid ceramic block (Fig 7). Construction using Cerec 4.5 software saved more time than creating a manually produced provisional restoration.

After the grinding process with a Cerec MC XL machine, the grinding pin on the crown was removed with a fine-grinding diamond (Komet Dental, Lemgo, Germany), and polished to a high gloss with Vita Enamic polishing wheels. The finishing of restorations is extremely fast and easy. Compared to the previous version, the new Cerec 4.5 software enables even better accuracy for fitting restorations. After hydrofluoric acid etching and silanization of the restoration (Vita Ceramics Etch; Vita Zahnfabrik and Monobond Plus; Ivoclar Vivadent, Schaan, Liechtenstein), the tooth structure was treated with etching gel (35% phosphoric acid) and bonding (Prime & Bond NT; Dentsply Sirona, York, Pennsylvania, USA), and the crown was incorporated with dual-cure luting composite (Calibra Ceram medium; Dentsply Sirona). The final result shows the esthetically perfect harmony with the adjacent crowned teeth as well as a normal and well-adapted gingiva during the follow-up check (Figs 8 and 9).

Situation mit der Cerec Omnicam (Fa. Dentsply Sirona) eingescannt. Im Rahmen der Kariesexkavation musste die in das Karieslumen eingesproßte Gingiva mit einem Elektrotom entfernt werden. Der Metallstift wurde mit einem Opaker (Paint on Color, Fa. Coltene, Altstätten, Schweiz) abgedeckt, um ein graues Durchschimmern in die Krone zu vermeiden. Nach einer Aufbaufüllung (Herculite XRV, Fa. Kerr, West Collins, USA) wurde eine klassische Stufenpräparation angelegt (Abb. 4). Ober- und Unterkiefer wurden mit der Cerec Omnicam eingescannt (Abb. 5). Das Einscannen – inklusive vestibulärer Bissnahme – erfolgte dabei schneller als das Abbinden einer Abformung im Mund. Die virtuelle Konstruktion der Restauration wurde in diesem Fall über den Bio-copy-Mode durchgeführt, da die Form der Krone beibehalten werden sollte (Abb. 6). Anschließend erfolgte die virtuelle Positionierung der konstruierten Frontzahnkrone im multichromatischen Hybridkeramikblock (Abb. 7). Die Konstruktion mit der Cerec Software 4.5 war zeitsparender als die Anfertigung eines manuell hergestellten Provisoriums. Nach dem Schleifvorgang mit der Cerec MC XL-Maschine wurde der Schleifzapfen an der Krone mit einem Feinschliffdiamanten (Fa. Komet Dental, Lemgo) entfernt und mit Vita Enamic Polierträgern bis zum Hochglanz poliert. Das Finish der Restaurationen gelingt sehr schnell und einfach. Die neue Cerec Software 4.5 ermöglicht eine nochmals verbesserte Passgenauigkeit der Restaurationen im Vergleich zur Vorgängerversion. Nach der Flusssäureätzung und Silanisierung der Restauration

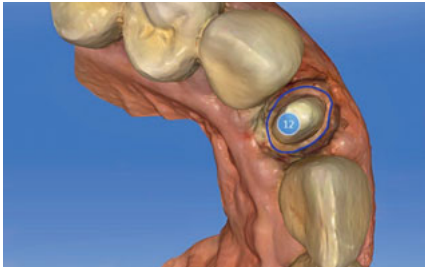


Fig 5 The treatment area was scanned with a Cerec Omnicam and the preparation margin determined.

Abb. 5 Der Behandlungsbereich wurde mit der Cerec Omnicam eingescannt und die Präparationsgrenze festgelegt.

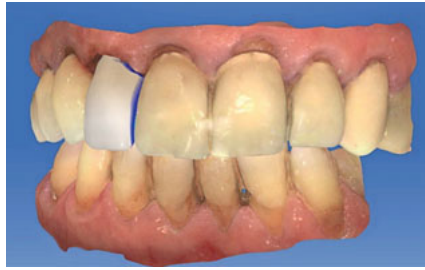

Fig 6 In this case, the restoration was constructed using the Bio-Copy mode to obtain the crown shape.

Abb. 6 Die Konstruktion der Restauration erfolgte in diesem Fall über den Bio-copy-Mode, um die Kronenform zu erhalten.




Fig 7 The restoration was positioned virtually in the multichromatic hybrid ceramic block.

Abb. 7 Die Restauration wurde virtuell im multichromatischen Hybridkeramikblock positioniert.

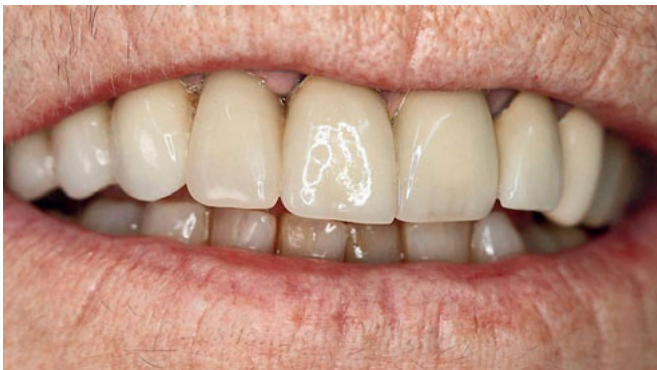

Fig 8 The crown 21 used in the chairside treatment harmonized with the adjacent VMK restorations.

Abb. 8 Die im Rahmen der Chairside-Behandlung in Regio 12 eingesetzte Krone harmonierte mit den benachbarten VMK-Versorgungen.

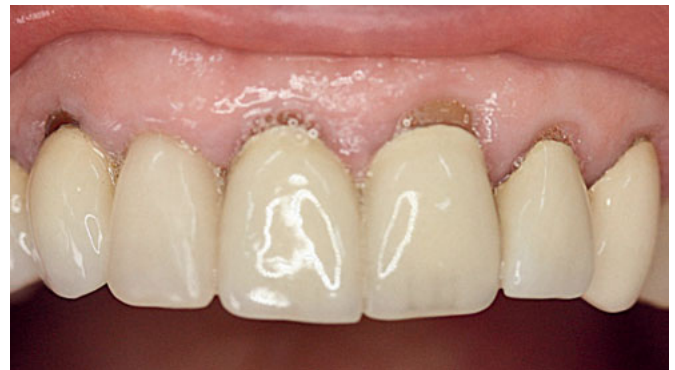

Fig 9 One week after implantation, a healthy and adapted gingiva was revealed around the hybrid ceramic crown 12.

Abb. 9 Eine Woche nach der Eingliederung zeigte sich eine gesunde und adaptierte Gingiva um die Hybridkeramikkrone 12.

(Vita Ceramics Etch, Fa. Vita Zahnfabrik und Monobond Plus, Fa. Ivoclar Vivadent, Schaan, Liechtenstein) wurde die Zahnhartsubstanz mit Ätzel (35 %-ige Phosphorsäure) und Bonding (Prime & Bond NT, Fa. Dentsply Sirona, York, Pennsylvania, USA) konditioniert und die Krone mit dualhärtendem Befestigungskomposit (Calibra Ceram medium, Fa. Dentsply Sirona) eingegliedert. Das Endergebnis zeigt die ästhetisch perfekte Harmonie mit den überkronen Nachbarzähnen sowie eine reizlose und adaptierte Gingiva bei der Nachkontrolle (Abb. 8 und 9).

Kasuistik 2: Seitenzahnkrone

Eine VMK-Molarenkrone an Zahn 46 zeigte insuffiziente Kronenränder (Abb. 10) und wurde entfernt. Die alte Auf-

Case example 2: posterior crown

A VMK molar crown at tooth 46 showed inadequate crown margins (Fig 10) and was removed. The old build-up was removed, the secondary caries excavated, and a new build-up anchored (Fig 11). Following a typical all-ceramic crown preparation with a step, the appropriate maxilla and mandible area as well as the occlusal registration were scanned with a Cerec Omnicam (Fig 12). The virtual construction of the crown was accomplished in less than 5 min with the Cerec 4.5 software (Fig 13). After polishing, the multichromatic crown made of Vita Enamic multiColor hybrid ceramic was pretreated in accordance with the procedure described for case example 1. The tooth conditioning was performed with Prime & Bond NT and adhesively incorporated with the dual-curing luting composite Calibra Ceram translucent.

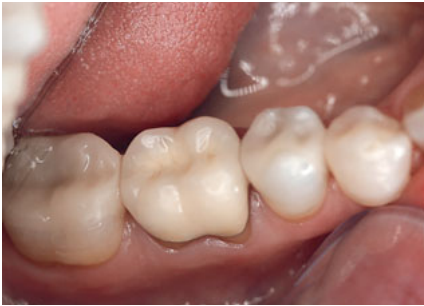

Fig 10 A VMK crown at tooth 46 was clinically inefficient and needed to be replaced.

Abb. 10 Eine VMK-Krone an Zahn 46 zeigte sich klinisch insuffizient und sollte ersetzt werden.

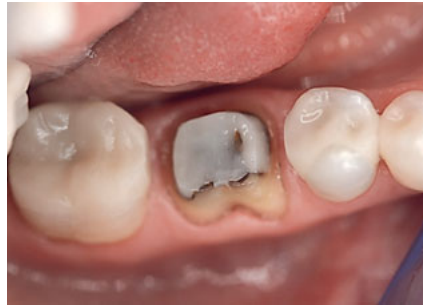

Fig 11 After the caries excavation, a new build-up filling was anchored with adhesive and repaired.

Abb. 11 Nach der Kariesexkavation wurde eine neue Aufbaufüllung adhäsiv verankert und nachpräpariert.

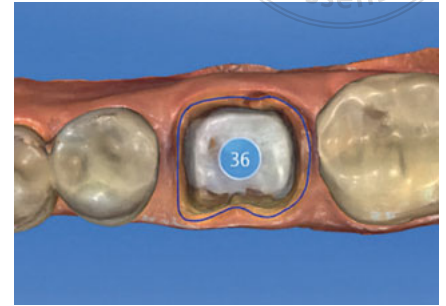


Fig 12 The scanned treatment area at tooth 46 with a defined preparation margin.

Abb. 12 Der gescannte Behandlungsbereich an Zahn 46 mit festgelegter Präparationsgrenze.

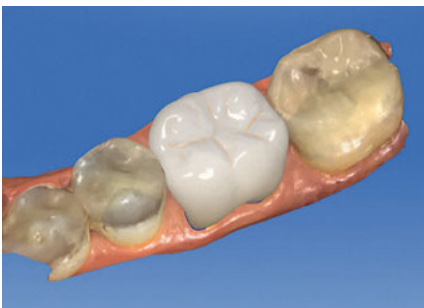

Fig 13 The virtual construction of the crown is done in less than 5 min with Cerec 4.5 software.

Abb. 13 Die virtuelle Konstruktion der Krone ist mit der Cerec Software 4.5 in weniger als fünf Minuten erledigt.

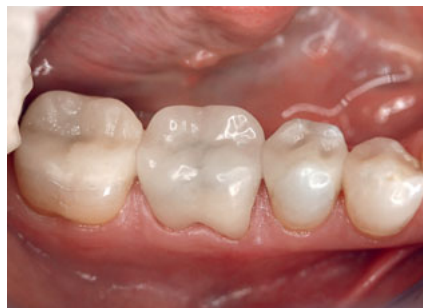

Fig 14 After fully adhesive incorporation, the multichromatic crown on tooth 46 was completely natural.

Abb. 14 Nach der volladhäsiven Eingliederung wirkte die multichromatische Krone an Zahn 46 absolut natürlich.

Both the patient and the dentist were equally pleased with the natural effects of the final incorporated restoration (Fig 14).

Vita Enamic ST

Until now, we have had the monochrome translucency levels of Vita Enamic T (Translucent) and HT (High Translucent). Vita Zahnfabrik has now also launched the super-translucent hybrid ceramic Vita Enamic ST (Super Translucent). The advantage of this material variant is that it can be penetrated by the shade of the residual tooth substance particularly well (chameleon effect). This makes it possible to produce restorations where there is virtually no transition between tooth

baufüllung wurde herausgenommen, die Sekundärkaries exkaviert und eine neue Aufbaufüllung adhäsiv verankert (Abb. 11). Nach einer für Vollkeramik typischen Kronenpräparation mit Stufe wurden der entsprechende Ober- und Unterkieferbereich sowie die Bissnahme mit der Cerec Omnicam eingescannt (Abb. 12). Die virtuelle Konstruktion der Krone konnte mit der Cerec Software 4.5 in weniger als fünf Minuten bewerkstelligt werden (Abb. 13). Nach der Politur wurde die multichromatische Krone aus der Hybridkeramik Vita Enamic multiColor entsprechend dem Vorgehen beim vorherigen Beispiel vorbehandelt, die Zahnkonditionierung mit Prime & Bond NT (beides Dentsply Sirona) durchgeführt und mit dem dualhärtenden Befestigungskomposit Calibra Ceram translucent adhäsiv

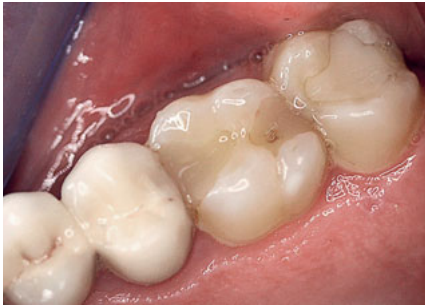

Fig 15 Patient presented with two insufficient composite fillings on tooth 16.

Abb. 15 Ein Patient wurde mit zwei insuffizienten Kompositfüllungen an Zahn 16 vorgestellt.

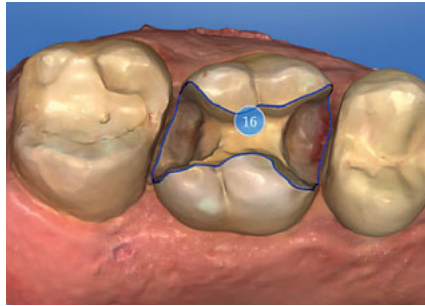


Fig 16 After removing the fillings and the secondary caries, a box was prepared and scanned.

Abb. 16 Nach dem Entfernen der Füllungen und der Sekundärkaries wurde ein Kasten präpariert und eingescannt.

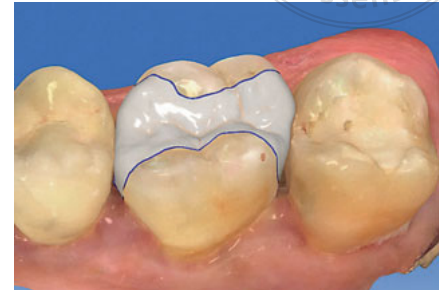


Fig 17 A mod inlay was constructed using Cerec 4.5 software.

Abb. 17 Mithilfe der Cerec Software 4.5 wurde ein mod-Inlay konstruiert.

eingegliedert. Patient und Zahnarzt waren gleichermaßen von der natürlichen Wirkung der definitiv eingegliederten Restauration begeistert (Abb. 14).

Vita Enamic ST

Bisher gab es die monochromen Transluzenzstufen Vita Enamic T (Translucent) und HT (High Translucent). Vita Zahnfabrik hat nun auch die supertransluzente Hybridkeramik Vita Enamic ST (Super Translucent) auf den Markt gebracht. Diese Materialvariante hat den Vorteil, dass sie von der Farbe der Restzahnsubstanz besonders gut durchdrungen werden kann (Chamäleoneneffekt). So lassen sich Versorgungen herstellen, bei denen man praktisch keinen Übergang mehr zwischen Zahnhartsubstanz und Hybridkeramik sieht. Damit steht ein ideales Material für substanzschonende, schmelzbegrenzte Versorgungen wie beispielsweise Inlays oder Onlays zur Verfügung. Das Material steht in den Vita System 3D-Master Farben 1M1, 1M2, 2M2, 3M2 und 4M2 in der Blockgröße 14 zur Verfügung.

Kasuistik 3: Seitenzahninlay

Ein Patient mit zwei insuffizienten Kompositfüllungen am oberen ersten Molar (Abb. 15) stellte sich in der Praxis vor. Nachdem die Füllung entfernt worden war, wurde die Karies exkaviert und eine Inlaypräparation angelegt. Die Kavität wurde mit der Cerec Omnicam eingescannt (Abb. 16) und mithilfe der Cerec Software 4.5 ein Inlay konstruiert (Abb. 17). Die Passgenauigkeit des Vita Enamic ST Inlays

structure and hybrid ceramic. This is an ideal material for preserving tooth substance with enamel-limited restorations such as inlays or onlays. The material has been available in the Vita System 3D-Master shades 1M1, 1M2, 2M2, 3M2, and 4M2 in block size 14 since February 2018.

Case example 3: posterior inlay

The patient presented with two insufficient composite fillings on the maxillary first molar (Fig 15). After the filling had been removed, the caries was excavated and an inlay preparation applied. The cavity was scanned with a Cerec Omnicam (Fig 16), and an inlay constructed using Cerec 4.5 software (Fig 17). The accuracy of fit of the Vita Enamic ST inlay immediately after sanding and the removal of the sliding pin were impressive (Fig 18). After conditioning the cavity and the restoration, as described for case example 1, the inlay was placed under dental dam with Syntac Classic and Tetric (Ivoclar Vivadent) adhesive. The intraoral polish was accomplished using brownies, greenies, and Occlubrush (Komet Dental). The Vita Enamic ST inlay was almost invisible after the finish was applied, and had integrated harmoniously into the residual tooth substance (Fig 19).

Case example 4: anterior tooth corner reconstruction

A 73-year-old patient presented with a composite filling at tooth 21 that repeatedly broke off (Figs 20 and 21). After

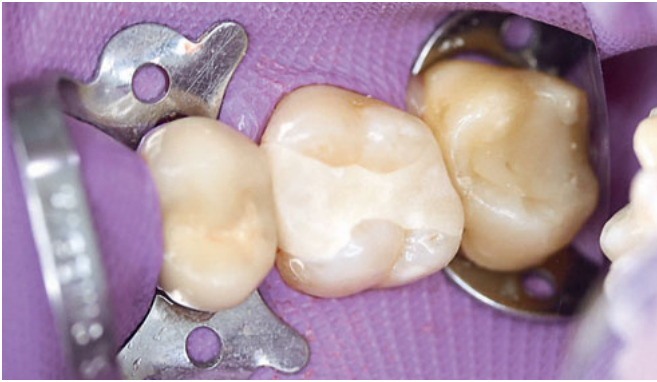

Fig 18 The precise fit of the inlay immediately after sanding was impressive.

Abb. 18 Die Passgenauigkeit des Inlays direkt nach dem Ausschleifen war beeindruckend.

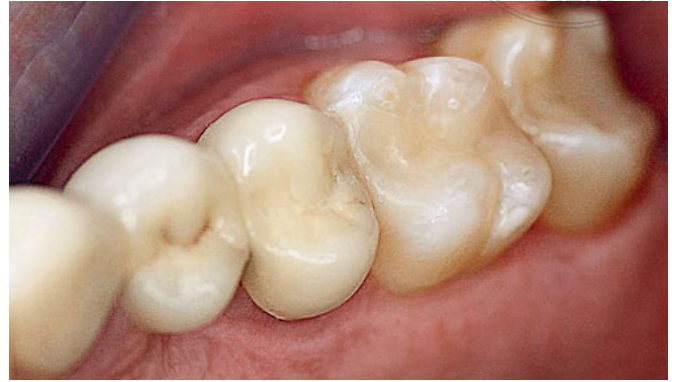

Fig 19 After the full incorporation using adhesive, the inlay made of Vita Enamic ST was harmoniously integrated into the residual tooth substance.

Abb. 19 Nach der volladhäsiven Eingliederung integrierte sich das Inlay aus Vita Enamic ST absolut harmonisch in die Restzahnschubstanz.

minimal preparation, the case was scanned with a Cerec Omnicam (Figs 22 and 23). Since the Cerec 4.5 software automatically assigns the preparation form, the dentist did not have to decide between an inlay, crown or veneer. The first version of the restoration required only one minimal modification, which made quick production possible (Figs 24 and 25). After the insertion of the partial restoration made of Vita Enamic ST with Syntac Classic and Tetric, the delicate restoration was no longer discernible (Figs 26 and 27). This somewhat unusual, but extremely minimally invasive, restoration shows the high translucency of Vita Enamic ST and the possibilities of working with this material variant in areas with limited enamel.

Summary

Vita Zahnfabrik has succeeded in bringing an esthetically pleasing, robust, and genuine chairside material to the market. Since then, many situations can easily and quickly be treated using high-quality CAD/CAM support. Since the launch of Vita Enamic in 2013, it is possible for any user to produce inlays, onlays, partial crowns, crowns and individual implant restorations. Esthetic monolithic crowns, and veneers in the anterior region are now also possible with Vita Enamic multiColor. Due to the high translucency of Vita Enamic ST, partial restorations of teeth with inlays or corner abutments, for example, are indistinguishable from the natural dentition. These indication extensions of the stable-edged and easily polishable material offer real added value in every-

direkt nach dem Ausschleifen und der Entfernung des Schleifzapfens war beeindruckend (Abb. 18). Nach der Konditionierung der Kavität und der Restauration – wie im ersten Fallbeispiel beschrieben – wurde das Inlay unter Kofferdam mit Syntac Classic und Tetric (Ivoclar Vivadent) adhäsiv eingesetzt. Die intraorale Politur erfolgte mit Brownies, Greenies und Okklubruch (Komet). Das Vita Enamic ST Inlay ist nach dem Finish fast nicht mehr zu erkennen und integriert sich harmonisch in die Restzahnschubstanz (Abb.19).

Kasuistik 4: Frontzahneckenaufbau

Eine 73-jährige Patientin litt darunter, dass ihre Kompositfüllung an Zahn 21 immer wieder abbrach (Abb. 20 und 21). Nach minimaler Präparation wurde die Situation mit der Cerec Omnicam eingescannt (Abb. 22 und 23). Da die Cerec Software 4.5 automatisch die Präparationsform zuordnen kann, musste der behandelnde Zahnarzt sich nicht zwischen Inlay, Krone oder Veneer entscheiden. Der erste Entwurf der Restauration erforderte nur eine minimale Modifikation, was eine schnelle Anfertigung ermöglichte (Abb. 24 und 25). Nach dem Einsetzen der Teilrestauration aus Vita Enamic ST mit dem Adhäsivsystem Syntac Classic und dem Füllungskomposit Tetric (beides Ivoclar Vivadent) war die grazile Restauration nicht mehr zu erkennen (Abb. 26 und 27). Diese sicherlich etwas ungewöhnliche, aber absolut minimalinvasive Restauration zeigt die hohe Transluzenz von Vita Enamic ST und die Möglichkeiten, mit dieser Werkstoffvariante in schmelzbegrenztem Bereich zu arbeiten.

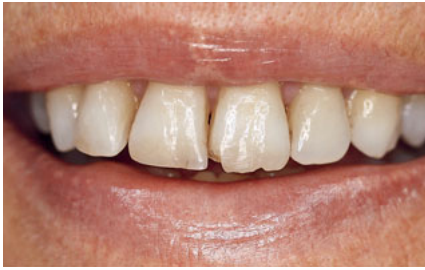

Fig 20 The patient presented with an incisal fractured tooth 21.

Abb. 20 Eine Patientin wurde mit einem inzisal frakturierten Zahn 21 vorgestellt.

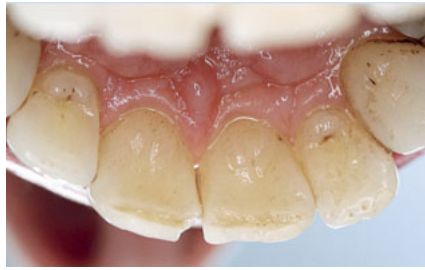

Fig 21 The previous composite restorations had repeatedly failed after a short time.

Abb. 21 Die vorangegangenen Kompositversorgungen waren nach kurzer Zeit immer wieder verloren gegangen.

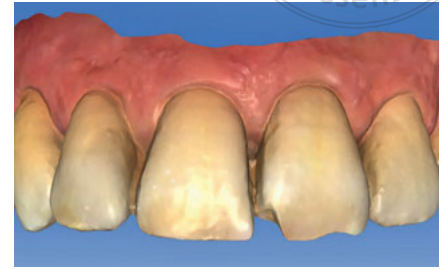

Fig 22 After minimal preparation, the incisal cavity was scanned with a Cerec Omnicam.

Abb. 22 Nach minimaler Präparation wurde die inzisale Kavität mit der Cerec Omnicam eingescannt.

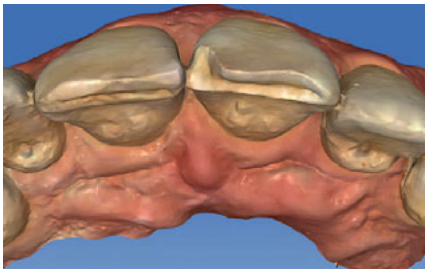


Fig 23 The incisal view of the scan shows how minimally invasive and defect-oriented the procedure was during the preparation.

Abb. 23 Die inzisale Ansicht des Scans zeigt, wie minimalinvasiv und defektorientiert bei der Präparation vorgegangen wurde.

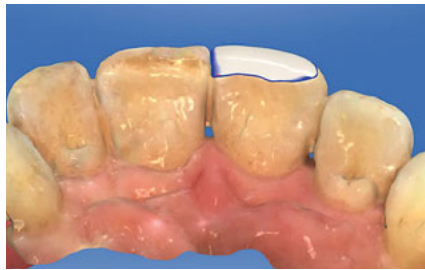

Fig 24 After specifying the preparation margin, the restoration was constructed using Cerec 4.5 software.

Abb. 24 Nach der Festlegung der Präparationsgrenze wurde die Restauration mit der Cerec Software 4.5 konstruiert.

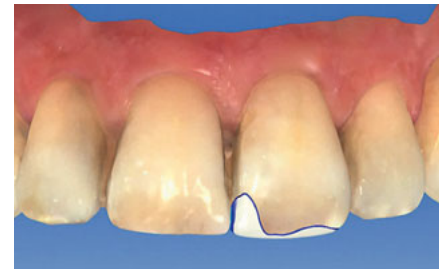


Fig 25 The first proposed design for the restoration had to be modified only slightly and could be constructed quickly.

Abb. 25 Der erste vorgeschlagene Entwurf der Restauration musste nur leicht modifiziert werden und ließ sich schnell konstruieren.

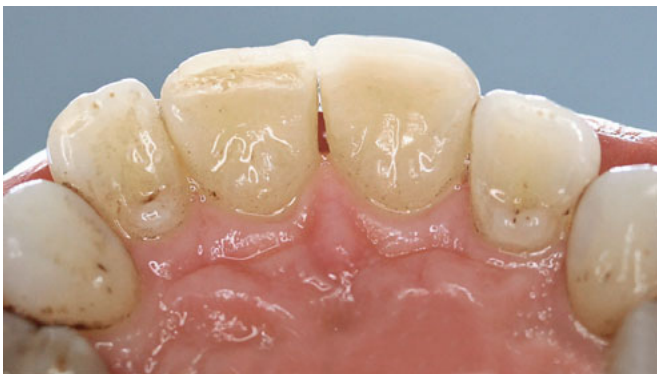

Fig 26 The delicate restoration on tooth 21 was fully adhesive after conditioning, similar to all-ceramic.

Abb. 26 Die grazile Restauration an Zahn 21 konnte nach der Konditionierung analog zur Vollkeramik volladhäsiv eingesetzt werden.

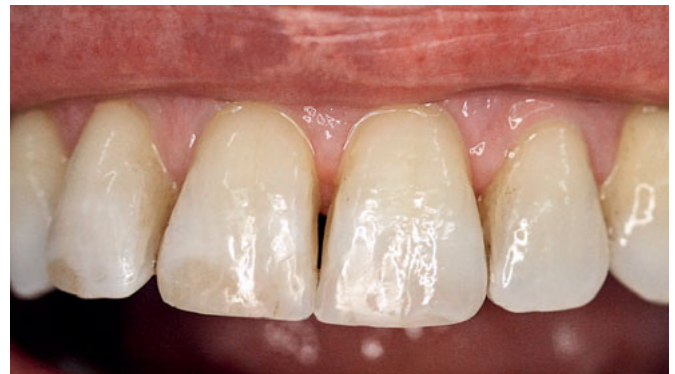

Fig 27 The super-translucent hybrid ceramic Vita Enamic ST, subtly integrated into the mesial incisal area of tooth 21.

Abb. 27 Die supertransluzente Hybridkeramik Vita Enamic ST integrierte sich unauffällig in den mesialen Inzisalbereich von Zahn 21.

day practice, as the new material portfolio of hybrid ceramic makes it possible to produce a very high proportion of single tooth restorations in an uncomplicated and efficient manner. Long-term stability is provided by the dual, interlocking ceramic-polymer network and the tried and tested, fully adhesive cementation protocol analogous to all-ceramic restorations – in contrast to the CAD/CAM composite variants, which are erroneously called hybrid ceramics.

References

1. He LH, Swain M. A novel polymer infiltrated ceramic dental material. *Dent Mater* 2011;27:527–534.
2. Della Bona A, Corazza PH, Zhang Y. Characterization of a polymer-infiltrated ceramic-network material. *Dent Mater* 2014;30:564–569.
3. Dirxen C, Blunck U, Preissner S. Clinical performance of a new biomimetic double-network material. *Open Dent J* 2013;7:118–122.
4. Internal study, VITA F&E, 03/2016, test report in technical-scientific documentation.
5. Conejo J. Research Report of University of Pennsylvania. School of Dental Medicine, Philadelphia, USA, 02/2016.
6. Tian T. Evaluation of Bonding Durability Between CAD/CAM Ceramics and Resin Cement. IADR 2013, Boston, USA [Test report published as poster abstract].
7. Arnetzl G. CAD/CAM-Verbundwerkstoff für den Langzeiterfolg bei erhöhter klinischer Belastung. Die Hybridkeramik VITA ENAMIC als gnathologischer Lösungsansatz. *Quintessenz Zahntech* 2016;42:1290–1298.
8. Duan Y, Griggs JA. Effect of elasticity on stress distribution in CAD/CAM dental crowns: Glass ceramic vs. polymer-matrix composite. *J Dent* 2015;43:742–749.
9. Magne P, Belsler U. Keramik- versus Kompositinlays/-onlays: Die Auswirkung mechanischer Belastung auf Stressverteilung, Adhäsion und Kronenelastizität. *Int J für Parodontologie & Restaurative Zahnheilkunde* 2003;23:531–542.
10. Internal study, VITA F&E, technical-scientific documentation; edition: 10/2015.
11. Kinney JH, Marshall SJ, Marshall GW. The mechanical properties of human dentin: a critical review and re-evaluation of the dental literature. *Crit Rev Oral Biol Med* 2003;14:13–29.
12. He LH, Purton D, Swain M. A novel polymer infiltrated ceramic for dental simulation. *J Mater Sci Mater Med* 2011;22:1639–1643.
13. Menini M. In-vitro-Test zur Fähigkeit der Hybridkeramik VITA ENAMIC, Kräfte zu absorbieren. Research report on VITA Zahnfabrik in January 2015. University of Genoa, Italy, 2015.
14. Warnecke G, Rosenberger U, Wimmer J. Mikrovorgänge beim Schleifen von Hochleistungskeramik. *IDR* 1993;27:247–252.
15. Coldea A, Swain MV, Thiel N. Hertzian contact response and damage tolerance of dental ceramics. *J Mech Behav Biomed Mater* 2014;34:124–133.
16. Coldea A, Swain MV, Thiel N. In-vitro strength degradation of dental ceramics and novel PICN material by sharp indentation. *J Mech Behav Biomed Mater* 2013;26:34–42.
17. Krejci, I. Wear of CEREC and Other Restorative Materials. In: Proceedings of the International Symposium on Computer Restorations: State of the Art of the CEREC Method. Berlin: Quintessence Publishing, 1991:245–251.

Fazit

Der Vita Zahnfabrik ist es gelungen, ein ästhetisch ansprechendes, robustes und echtes Chairside-Material auf den Markt zu bringen. Viele Situationen können seitdem einfach und schnell in hoher Qualität CAD/CAM-gestützt versorgt werden. Seit der Markteinführung von Vita Enamic im Jahr 2013 konnte jeder Anwender schon Inlays, Onlays, Teilkronen, Kronen und Einzelimplantatversorgungen fertigen. Jetzt werden auch ästhetische, monolithische Kronen und Veneers im Frontzahnbereich mit Vita Enamic multiColor möglich. Durch die hohe Transluzenz von Vita Enamic ST sind Teilversorgungen von Zähnen mit beispielsweise Inlays beziehungsweise Eckenbauten praktisch nicht mehr vom natürlichen Gebiss zu unterscheiden. Diese Indikationserweiterungen des kantestabilen und einfach polierbaren Materials sind ein echter Mehrwert für den Praxisalltag, da mit dem neuen Materialportfolio der Hybridkeramik ein sehr hoher Anteil von Einzelzahnversorgungen unkompliziert und effizient angefertigt werden kann. Für Langzeitstabilität sorgt das duale, ineinandergreifende Keramik-Polymer-Netzwerk und das altbewährte volladhäsive Zementierungsprotokoll analog zu vollkeramischen Restaurationen – im Gegensatz zu den CAD/CAM-Kompositvarianten, die fälschlicherweise auch gerne Hybridkeramik genannt werden.

Address/Adresse

Dr. med. dent Harald Steinbrenner
 Wilhelmstr. 19/Am Parkhof
 64646 Heppenheim
 E-Mail: dr.steinbrenner@gmx.de