

# Eine Differenzialdiagnose der periapikalen Aufhellung: Das ossifizierende Fibrom

Haupt J.<sup>1</sup>, Schild S.<sup>1</sup>, Weingart D.<sup>1</sup>, Küper-Steffen R.<sup>2</sup>

Klinik für Mund-, Kiefer- und Gesichtschirurgie <sup>1</sup>; Institut für Pathologie <sup>2</sup>, Klinikum Stuttgart, Katharinenhospital

## Einleitung

Die periapikale Aufhellung wird in den häufigsten Fällen durch ein periapikales Granulom oder eine radikuläre Zyste verursacht. Es gibt aber auch Differenzialdiagnosen, die ein modifiziertes Vorgehen erfordern. Bei der folgenden Fallvorstellung wird über eine seltene Differenzialdiagnose der periapikalen Aufhellung berichtet.

## Fallbeschreibung

Bei einer 65-jährigen Patientin wurden als Zufallsbefund auf einer Panoramaschichtaufnahme multiple apikale Osteolysen festgestellt. Bis zu dem Zeitpunkt der Erstuntersuchung bestanden keine Beschwerden an den betroffenen Zähnen. Die Vitalitätsprüfung war an allen Zähnen positiv. In der anschließend durchgeführten digitalen Volumentomografie zeigten sich Osteolysen apikal der Zähne 33, 35, 36 und 41 sowie eine Auftreibung regio 36 vestibulär, welche sich auch klinisch manifestierte. Die histologische Untersuchung der entnommenen Proben regio 36 und 41 ergaben ossifizierende Fibrome (Abb 3 und 4).

Nach Wurzelkanalbehandlungen der betroffenen Zähne 33, 35, 36 und 41 erfolgte die Resektion der Fibrome unter mikroskopisch gestützter Chirurgie mit Neurolyse des N. alveolaris inferior und N. mentalis. An sämtlichen Zähnen wurde eine Wurzelspitzenresektion durchgeführt. Die Defekte wurden ausgefräst und das erweichte, fibröse Gewebe vollständig entfernt. Die histopathologische Untersuchung ergab auch hier ein ossifizierendes Fibrom (Abb. 3 und 4). In die knöchernen Defekte wurde Kollagenvlies eingebracht. Ein Jahr postoperativ ergab die klinische und röntgenologische Untersuchung keinen Anhalt auf ein Rezidiv des ossifizierenden Fibroms.

## Schlussfolgerung

Die Therapie der ossifizierenden Fibrome besteht in der Exstirpation und Kürettage in toto. Nach vollständiger Entfernung des tumorösen Gewebes kann die Prognose als gut eingestuft werden. Auch asymptomatische Zufallsbefunde bedürfen einer weiterführenden bildgebenden Diagnostik sowie gegebenenfalls einer histologischen Abklärung, um in der Zusammenschau eine sichere Diagnose zu garantieren.

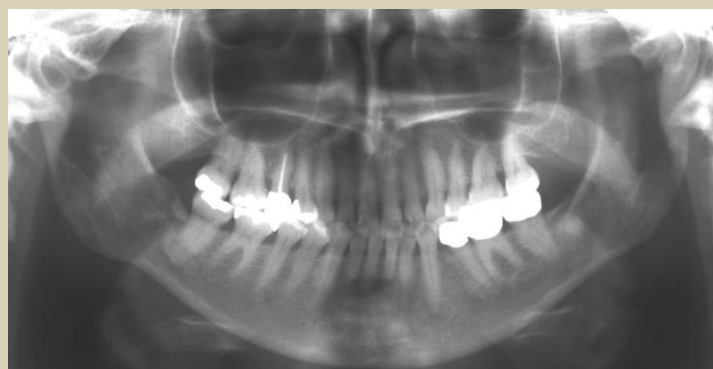

Abb. 1:  
Präoperative  
Panoramaschicht-  
aufnahme mit  
Osteolysen regio  
33, 35, 36 und 41

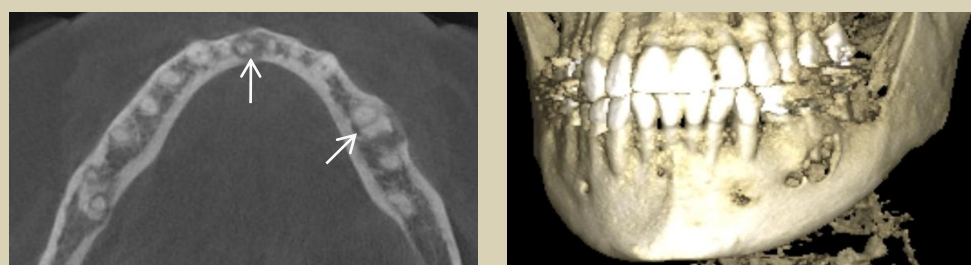


Abb. 2: Präoperatives DVT mit Osteolysen regio 33, 35, 36 und 41

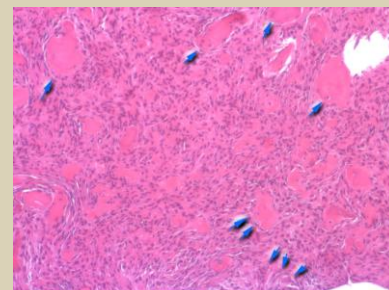


Abb. 3: HE-Technik, 10x Vergr.:  
zellreiches fibröses Stroma mit  
unregelmäßig gestalteten Faser-  
knochenbälkchen (1 Pfeil) mit  
Osteoblastensaum (2 Pfeile) und  
vereinzelt Osteoklasten (3 Pfeile)

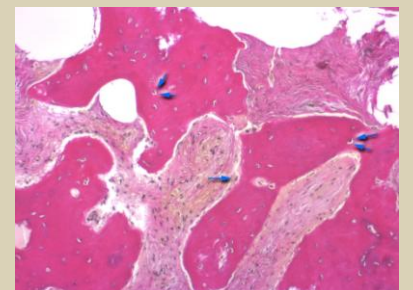


Abb. 4: EvG-Technik, 40x  
Vergr.: Detailaufnahme, gut  
erkennbare Osteoblasten  
(1 Pfeil) und ossär  
eingemauerte Osteozyten  
(2 Pfeile)

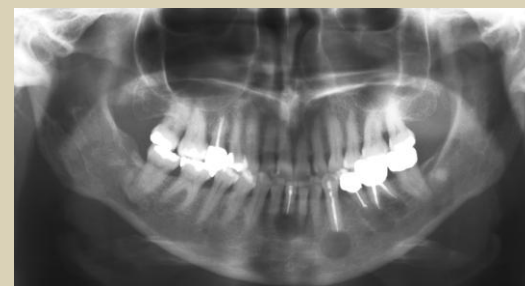

Abb. 5: Zustand nach  
operativer Entfernung  
der osteolytischen  
Veränderungen und  
orthograde WSR der  
Zähne 33, 35, 36 und 41

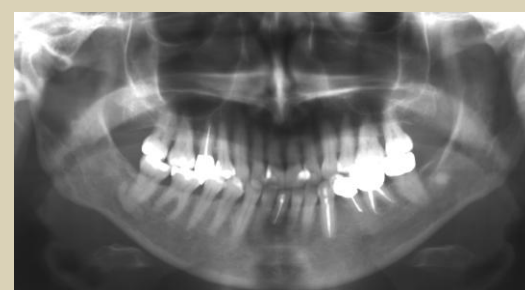

Abb. 6: Kontrolle nach  
zwei Jahren.  
Verknöcherung der  
Defekte. Kein Anhalt  
auf Rezidiv

## Literatur:

1. Waldron C A: Fibro-osseous lesions of the jaws. J Oral Maxillofac Surg 51: 828-835 (1993);
2. Amaral et al: Ossifying odontogenic fibroma: A rare case report, Abstract: J Clin Expo Dent 2014 Dec 1.
3. Mac Donalds DS: Maxillofacial fibro-osseous lesions. Clin Radiol. 2015 Jan. 70(1): 25-36;
4. MacDonald-Jankowski: Fibro-osseous lesions of the face and jaws. Clin Radiol. 2004 Jan;59(1): 11-25.
5. Tyagi A et al: Ipsilateral maxillo-mandibular ossifying fibroma, J Maxillofac Oral Surg. 2015 Mar;14.